ANATOMIE

EDITURA DIDACTICĂ ŞI PEDAGOGICĂ — BUCUREŞTI, 1968

MINISTERUL ÎNVĂȚĂMÎNTULUI

ANATOMIE

ANGIOLOGIA, GLANDELE ENDOCRINE, SISTEMUL NERVOS ȘI ORGANELE DE SIMȚ

Sub redacția

Prof. dr. docent E. REPCIUC

AUTORI:

conf. dr. I. ALBU, • şef lucrări dr. A. ANDRONESCU, • şef lucrări dr. N. BARELIUC, • prof. dr. GH. CORUNDAN, • prof. dr. I. IANCU, • prof. dr. T. MAROŞ, • conf. dr. N. OBLU, • asistent dr. I. PETROVANU, • şef lucrări dr. V. RANGA, • prof. dr. E. REPCIUC, • şef lucrări dr. I. ROTH, • prof. dr. G. RUSU, • şef lucrări dr. N. SIMIONESCU, • conf. dr. I. SZENTPETERY, • conf. dr. A. VAIDA.

Redactor responsabil: Dr. NICOLAE MAZILESCU
Tehnoredactor: TITEL BĂLAIŢĂ

Dat la cules 16 07 1965. Bun de tipar 13 10 1966. Apărut 1966. Tiraj 5000+130 ex. leg. $^4/_1$ pînză. Hîrtie scris tip I A 80 g/m^2, format 8/61×86. Coli editoriale 84,721. Coli de tipar 86,5 A 8353. C. Z. pentru bibliotecile mari 611 (075.8). C. Z. pentru bibliotecile mici 611.

Întreprinderea poligrafică Sibiu, str. N. Bălcescu nr. 17
Comanda nr. 3654.

ANGIOLOGIA

DEZVOLTAREA APARATULUI CIRCULATOR . . . 11
  Dezvoltarea inimii 11
    Septarea atriilor şi a canalului auricular . . 17
    Septarea ventriculelor 19
    Septarea bulbului şi a trunchiului arterial . . 20
    Formarea aparatului valvular atrioventricular 21
  Dezvoltarea circulaţiei 23
    Circulaţia ombilicală sau corioplacentară . 25
    Dezvoltarea sistemului arterial 25
    Dezvoltarea circulaţiei venoase 31
    Circulaţia fetală şi modificările ei după naştere 37
    Dezvoltarea sistemului limfatic 38
x INIMA (COR) 40
  Generalităţi 40
    Configuraţia exterioară a inimii 41
    Raporturile inimii 45
    Explorarea radiologică a inimii 48
    Configuraţia interioară a inimii 49
    Caracterele generale ale atriilor 49
    Caracterele generale ale ventriculelor . . . 51
PERICARDUL (PERICARDIUM) 62
  Pericardul fibros 62
  Pericardul seros 66
  Vascularizaţia şi inervaţia pericardului 72
  Constituţia anatomică a inimii 73
    Scheletul fibros al inimii 73
    Musculatura inimii (myocardium) 74
    Sistemul excitoconductor al inimii 78
    Vasele inimii 79
    Arterele 79
Artera coronară stîngă (pag. 80). Artera coronară dreaptă (pag. 81)
    Venele inimii 84
    Limfaticele inimii 85
    Nervii inimii 86
ARTERELE (ARTERIAE) 89
  Trunchiul arterei pulmonare 89
    Artera pulmonară dreaptă 90
    Artera pulmonară stîngă 90
  Artera aortă 91
Ramurile aortei ascendente (pag. 95). Ramurile arcului aortei (pag. 95). Trunchiul brahiocefalic (pag. 95)
    Arterele carotide comune 96
Artera carotidă externă (pag. 98). Artera carotidă internă (pag. 105)
    Arterele membrului superior 109
    Artera subclavie 109
Artera vertebrală (pag. 112). Artera toracică internă (pag. 113). Trunchiul tirocervical (pag. 113). Trunchiul costocervical (pag. 114)
    Artera axilară 115
Artera brahială (pag. 117). Artera radială (pag. 120). Artera ulnară (pag. 122). Arterele mîinii (pag. 124).
    Ramurile aortei toracice 128
    Ramurile aortei abdominale 129
Trunchiul celiac (pag. 130).
    Artera mezenterică superioară 130
    Arterele suprarenale mijlocii 130
    Arterele renale 131
    Artera testiculară 131
    Artera ovariană 131
    Artera mezenterică inferioară 131
    Arterele iliace comune 131
    Artera iliacă internă sau hipogastrică . . . 132
    Artera iliolombară 133
    Artera fesieră superioară 133
    Artera fesieră inferioară 133
    Artera obturatoare 133
    Artera ombilicală 135
    Artera vezicală inferioară 135
    Artera uterină 135
    Artera rectală mijlocie 136
    Artera ruşinoasă internă 136
  Arterele membrului inferior 137
    Artera iliacă externă 139
    Artera epigastrică 139
    Artera circumflexă iliacă profundă 139
    Artera femurală 140
    Artera femurală profundă 140
    Artera poplitee 142
    Artera tibială anterioară 142
    Artera dorsală a piciorului 145
    Artera tibială posterioară 147
    Artera peronieră 149
    Artera plantară medială 149
    Artera plantară laterală 150
CAPILARELE 151
VENELE 153
  Venele pulmonare 153
    Venele segmentare şi lobare 153
  Sistemul venei cave superioare 163
    Venele capului şi gîtului 163
    Vena jungulară internă 163
    Vena jungulară externă 166
    Venele membrului superior 167
    Vena axilară 168
    Vena subclavie 169
    Venele superficiale ale membrului superior . 169
    Sistemul venos al toracelui 170
    Venele brahiocefalice 170
    Vena cavă superioară 172
    Vena azigos 172
  Sistemul venei cave inferioare 173
    Sistemul venos al abdomenului 173

- *Vena cavă inferioară* 173
- *Ramurile de origine* 178
- *Ramurile parietale* 181
- *Ramurile viscerale* 182
- **Venele membrului inferior** 184
- *Venele superficiale* 185
- *Venele profunde* 187
- **Vena portă** 188
- *Rețeaua venoasă subcutanată a peretelui toracoabdominal* 193

SISTEMUL LIMFATIC 195
- Generalități 195
- Trunchiurile colectoare terminale 199
  - Ductus thoracicus 201
  - *Ganglionii și vasele limfatice ale membrului inferior* 203
  - *Ganglionii și vasele limfatice din pelvis* 205
  - *Ganglionii și vasele limfatice din abdomen* 206
  - *Ganglionii și vasele limfatice din torace* 210
  - *Ganglionii și vasele limfatice ale membrului superior* 213
  - *Ganglionii și vasele limfatice de la cap și gît* 214
  - *Căile limfatice ale capului și gîtului* 217
  - Splina 218

GLANDELE ENDOCRINE

GLANDELE CU SECREȚIE INTERNĂ 225
- Glanda tiroidă 225
- Glandele paratiroide 230
- Hipofiza 231
- Epifiza 236
- Timusul 236
- Glandele suprarenale 240
- Sistemul cromafin 245
- Pancreasul endocrin 248
- Ovarul 249
- Testiculul 249

SISTEMUL NERVOS

DEZVOLTAREA SISTEMULUI NERVOS 253
- Sistemul nervos central 256
  - Encefalul 258
  - *Mielencefalul* 259
  - *Metencefalul* 262
  - *Mezencefalul* 265
  - *Diencefalul* 265
  - *Telencefalul* 267
  - Învelișurile creierului 273
- Dezvoltarea sistemului nervos periferic 275
- Dezvoltarea sistemului nervos autonom 276
  - Anomaliile de dezvoltare ale sistemului nervos 277
- Dezvoltarea organelor de simț 278
  - **Organele sensibilității generale** 278
  - **Organele gustului** 278
  - **Nasul și formațiunile olfactive** 279
  - *Malformațiuni ale nasului* 280
  - **Ochiul și anexele sale** 280
  - *Ochiul* 280
  - *Organele anexe* 284
  - *Anomalii ale ochiului și ale anexelor sale* 284
  - **Dezvoltarea urechii** 285
  - *Urechea internă* 285
  - *Urechea medie* 288
  - *Urechea externă* 288
- **Măduva spinării** 290
  - **Aspectul exterior al măduvei** 291
  - **Structura măduvei** 293
  - *Substanța cenușie* 294
  - *Substanța albă* 297
  - *Date sumare de fiziologie a măduvei* 307
  - *Raporturile măduvei* 309

Topografia radiculovertebrală (pag. 309).

- **Encefalul** 310
  - **Bulbul** 310
  - *Structura bulbului* 313

Substanța cenușie a bulbului (pag. 313). Substanța albă a bulbului (pag. 319).

  - *Studiul bulbului pe secțiuni* 321
  - *Raporturile bulbului* 324
  - **Metencefalul** 324
  - *Puntea* 324

Secțiunile punții (pag. 327).

  - *Cerebelul* 328

Secțiunile cerebelului (pag. 336). Funcțiunile cerebelului (pag. 340). Topografia cerebelului (pag. 341).

  - **Mezencefalul** 341
  - *Configurația externă a mezencefalului* 341

Fața anterioară (pag. 342). Fața posterioară (pag. 342). Fețele laterale (pag. 343). Mezencefalul pe secțiune transversală (pag. 343).

  - *Structura mezencefalului* 344

Picioarele pedunculilor cerebrali (pag. 344). Tegmentul mezencefalic (pag. 344). Tectul mezencefalic (pag. 353).

  - **Diencefalul** 355
  - *Talamencefalul* 355

Talamusul (pag. 355). Metatalamusul (pag. 357). Nucleii talamusului și metatalamusului (pag. 358). Conexiunile talamusului (pag. 360). Epitalamusului (pag. 363).

  - *Hipotalamusul* 364

Nucleii hipotalamusului (pag. 365). Conexiunile hipotalamusului (pag. 366).

  - *Regiunea suboptică* 367
  - *Ventriculul al III-lea* 369
  - **Formațiunea reticulară** 370
  - *Conexiunile și rolul formațiunii reticulare* 374

Fibrele aferente ale formațiunii reticulare (pag. 374). Fibrele eferente ale formațiunii reticulare (pag. 377). Influența formațiunii reticulare asupra funcțiilor vegetative (pag. 378).

  - **Telencefalul** 379
  - *Hemisferele cerebrale* 380

Lobul frontal (pag. 385). Lobul temporal (pag. 385). Lobul parietal (pag. 386). Lobul insulei (pag. 387). Lobul occipital (pag. 387). Fața medială a hemisferei cerebrale (pag. 387).

  - *Formațiunile interhemisferice* 388

Corpul calos (pag. 388). Fornix (pag. 390). Comisura albă anterioară (pag. 390).

  - *Structura hemisferelor cerebrale* 390

Substanța cenușie a emisferei (pag. 390). Variațiile de structură ale scoarței (pag. 393). Ariile corticale (pag. 393). Nucleii telencefalului (pag. 395). Substanța albă a hemisferelor (pag. 400). Ventriculii cerebrali laterali (pag. 404). Fisura transversală a creierului (pag. 409).

Căile de conducere ale sistemului nervos central . . . 410
Căile ascendente 411
Căi ascendente de origine medulară 412
Calea sensibilității tactile (pag. 413). Calea sensibilității termice și dureroase (pag. 414). Calea sensibilității proprioceptive (pag. 414). Căile proprioceptivității inconștiente (pag. 417). Calea sensibilității interoceptive (pag. 419).
Căile ascendente provenite din teritoriul nervilor cranieni 421
Căile sensibilității tactile, termice și dureroase (pag. 422). Calea sensibilității proprioceptive (pag. 422). Căile gustative (pag. 422). Căile vestibulare (pag. 424). Fasciculul longitudinal medial (pag. 425). Căile cochleare (pag. 426). Căile optice (pag. 428). Analizatorul olfactor (pag. 431).
Căile ascendente ale sistemului reticular . . 432
Căile descendente 434
Căile piramidale 434
Căile extrapiramidale 438
Căile corticale extrapiramidale (pag. 439). Căile subcorticale extrapiramidale (pag. 440).
Meningele 443
Dura mater spinală 445
Dura mater encefalică 446
Arahnoida 451
Pia mater 452

SISTEMUL NERVOS PERIFERIC 455
Nervii cranieni 455
Nervul olfactor 456
Nervul optic 456
Nervul oculomotor 462
Nervul trohlear 465
Nervul trigemen 467
Nervul oftalmic (pag. 469). Nervul maxilar (pag. 473). Nervul mandibular (pag. 476).
Nervul abducens 480
Nervul facial 482
Intermediarul lui Wrisberg (pag. 485).
Nervul acusticovestibular 487
Nervul glosofaringian 489
Nervul vag sau pneumogastric 492
Nervul accesor 496
Nervul hipoglos 496
Nervii spinali 500
Rădăcinile nervului spinal 500
Plexul cervical 509
Plexul brahial 517
Nervul musculocutanat 521
Nervul median 521
Nervul ulnar sau cubital 523
Nervul cutanat medial al antebrațului . . . 528
Nervul cutanat medial al brațului 529
Nervul radial 529
Nervul axilar 532
Inervația tronculară cutanată a membrului superior 532
Inervația radiculară cutanată a membrului superior 534
Inervația radiculară a mușchilor membrului superior 535
Nervii toracici 536
Plexul lombosacral 539
Plexul lombar 541
Nervul mare abdominogenital (pag. 542). Nervul mic abdominogenital (pag. 543). Nervul genitofemural (pag. 543). Nervul femurocutanat (pag. 545). Nervul obturator (pag. 545). Nervul femural (pag. 546).
Plexul sacrat propriu-zis 547
Nervul marele sciatic (pag. 549). Nervul sciatic popliteu extern (pag. 550). Nervul sciatic popliteu intern și tibial posterior (pag. 553).
Nervul rușinos 558
Plexul sacrococcigian 561
Privire generală asupra distribuției tronculare și radiculare a plexului lombosacral . 561
Distribuția tronculară motoare 561
Distribuția tronculară cutanată 562
Inervația tronculară senzitivă profundă . . 563
Distribuția radiculară cutanată a plexului lombosacral 563
Inervația radiculară motorie 570

SISTEMUL NERVOS VEGETATIV 571
Centrii simpatici intracerebromedulari 571
Centrii vegetativi corticali 571
Centrii vegetativi subcorticali 571
Centrii vegetativi ai trunchiului cerebral . 573
Centrii neurovegetativi ai măduvei 575
Diferențierea morfologică între sistemul nervos simpatic și parasimpatic 575
Sistemul nervos vegetativ periferic 577
Segmentul laterovertebral 577
Segmentul cervical 580
Ganglionul cervical superior 580
Ganglionul cervical mijlociu 580
Ganglionul cervical inferior 581
Ramurile segmentului cervical 582
Segmentul toracic al lanțului simpatic paravertebral 586
Segmentul lombar al lanțului simpatic paravertebral 588
Segmentul sacrat al sistemului paravertebral 590
Segmentul prevertebral al sistemului simpatic periferic 591
Plexurile prevertebrale din regiunea gîtului . 591
Plexurile prevertebrale toracice 592
Plexurile prevertebrale din regiunea abdominală 592
Plexurile prevertebrale din regiunea pelvisului 594
Simpaticul intravisceral 595
Parasimpaticul periferic 595
Parasimpaticul cranian 596
Parasimpaticul pelvian 597

ORGANELE DE SIMȚ - analizatori

ORGANUL VEDERII 601
Ochiul 601
Membrana fibroasă a ochiului 602
Slerotica 602
Cornea 604
Membrana vasculară 605
Coroida 605
Zona ciliară 606
Irisul 607
Retina 609
Structura retinei 610
Vascularizația retinei 613
Mediile transparente și refringente . . . 614
Cristalinul 615
Zonula lui Zinn 616
Umoarea apoasă și camera anterioară a ochiului 616
Corpul vitros și camera posterioară a ochiului 618

Anexele globului ocular 619
Capsula lui Tenan, mușchii bulbului, fasciile orbitale 619
Pleoapele 628
Conjunctiva 632
Sprîncenele 634
Aparatul lacrimal 634
Glanda lacrimală (pag. 634). Căile lacrimale (pag. 636).

APARATUL AUDITIV 638
Urechea externă 638
Pavilionul urechii 638
Conductul auditiv extern 640
Urechea mijlocie 642
Membrana timpanului 643
Peretele medial (pag. 645). Peretele anterior (pag. 646). Peretele posterior (pag. 647). Peretele superior (pag. 647). Peretele inferior (pag. 647).
Oscioarele auzului 647
Ciocanul (pag. 647). Nicovala (pag. 648). Scărița (pag. 648). Articulațiile oscioarelor (pag. 649).

Diviziunea topografică a cavității timpanului

Mucoasa timpanului 651
Cavitățile mastoidiene (pag. 653).
Tuba lui Eustachio 657
Urechea internă 659
Melcul osos 659
Melcul membranos 661
Lichidele urechii interne 666
Aparatul vestibular osos 667
Canalele semicirculare osoase (pag. 668).
Aparatul vestibular membranos 670
Utricula (pag. 670). Sacula (pag. 670). Canalele semicirculare membranoase (pag. 670). Receptorii aparatului vestibular (pag. 670).
Exteroceptorii și proprioceptorii 672
Receptorii cutanați 673
Proprioceptorii 676
Receptorii gustativi 677
Receptorii olfactivi 678
Interoceptorii 679

VASCULARIZAȚIA ENCEFALULUI 680
Arterele creierului 680
Artera carotidă internă 680
Artera vertebrală 682
Artera bazilară 682
Venele creierului 683
Venele cerebrale 683
Venele punții și măduvei prelungite . . . 684
Vascularizația teritorială a creierului 684
Vascularizația hemisferelor cerebrale . . . 684
Vascularizația capsulei interne 687
Vascularizația nucleului caudat 687
Vascularizația nucleului lentiform 687
Vascularizația talamusului 687
Vascularizația trunchiului cerebral 687
Vascularizația mezencefalului 687
Vascularizația punții 688
Vascularizația măduvei prelungite 688
Vascularizația măduvei spinării 689
Arterele măduvei spinării 689
Venele măduvei spinării 690
Vascularizația teritorială a măduvei spinării 691

ANGIOLOGIA

DEZVOLTAREA APARATULUI CIRCULATOR

În cursul dezvoltării, aparatul circulator trece printr-o serie de modificări, atît la nivelul inimii, cît şi la cel al vaselor. La inimă, în legătură cu dezvoltarea respiraţiei pulmonare, se separă curentul sanguin pulmonar de cel al restului corpului prin apariţia unui sept intracardiac complet. La nivelul vaselor, modificările sînt în raport cu sursa de alimentaţie: există astfel o circulaţie vitelină sau omfalomezenterică în perioada embrionară; o circulaţie ombilicală sau corioplacentară în perioada fetală şi o circulaţie definitivă care se stabileşte după naştere. Vasele care deservesc un tip de circulaţie, în momentul cînd se stabileşte una nouă, pot să dispară sau — ceea ce se petrece mai frecvent — să deservească noul tip, fie ca atare, fie modificate. Modificările vasculare sînt posibile deoarece pereţii sînt formaţi dintr-o simplă tunică endotelială.

Dezvoltarea vaselor sanguine şi a sîngelui se face pe seama acelei părţi a ţesutului mezenchimatos care poartă denumirea de ţesut angioblastic. Primele vase care apar sînt cele extraembrionare, şi anume în mezenchimul vilozităţilor coriale, al veziculei ombilicale, pediculului ventral şi în cel alantoidian. La aceste niveluri apar îngroşări ale mezenchimului, denumite insule sanguine. Celulele periferice ale acestor insule se turtesc, devenind celule endoteliale. Ele formează tunica vaselor embrionare. Celulele centrale devin elementele figurate primitive ale sîngelui sau hemocitoblaste. Unele se vor încărca cu hemoglobină, transformîndu-se în hematii nucleate embrionare sau eritroblaste, iar altele vor rămîne ca atare, devenind leucocite. În spaţiile dintre celule, care prin fuzionare vor forma lumenul vasului, apare plasma sanguină primitivă. În acelaşi timp, insulele sanguine se alungesc, se unesc unele cu altele, formînd o reţea de vase. Această reţea se întinde continuu şi pătrunde în interiorul embrionului, unde se anastomozează cu reţeaua de vase intraembrionare care a luat fiinţă între timp în mezenchimul dintre splanhnopleură şi endoderm. Astfel se formează un singur sistem vascular, în care venele se deosebesc de artere numai prin sensul curentului sanguin. Mai tîrziu, din mezenchimul înconjurător se vor diferenţia şi celelalte tunici. Primele contracţii spasmodice ale cordului vor împinge în reţeaua vasculară, cu intermitenţă, numai plasma primitivă, pentru ca, o dată cu stabilirea contracţiilor ritmice ale cordului, să intre în circulaţie şi elementele figurate nucleate, iar circulaţia să devină continuă. La începutul lunii a treia, hematiile embrionare primitive pierd nucleul şi devin eritrocite.

Centrii formativi de elemente figurate se succedă în timp în ceea ce priveşte sediul lor, rămînînd unică numai sursa de origine: ţesutul mezenchimatos. Astfel, pînă în săptămîna a şasea, centrul formativ principal este mezenchimul veziculei ombilicale şi mai puţin endoteliul vascular; din săptămîna a şasea şi pînă la finele lunii a şasea — mezenchimul hepatic, pentru ca apoi funcţia formativă să fie preluată de mezenchimul măduvei osoase, care o va păstra, la nivelul anumitor oase, pînă la sfîrşitul vieţii. Cu funcţie temporară şi secundară mai activează: splina, timusul, limfoganglionii, corpul interscapular, nodulii hemolimfatici.

Spre finele lunii a doua se precizează şi grupul sanguin al embrionului.

DEZVOLTAREA INIMII

În mezenchimul splanhnic, situat înaintea viitoarei membrane faringiene, deci înaintea extremităţii cefalice a viitorului embrion, apare o îngroşare, denumită placă cardiogenă. Dorsal de ea, mezenchimul înconjurător se clivează, dînd naştere unui spaţiu de clivaj ce reprezintă schiţa viitoarei cavităţi pericardice. Prin condensarea celulelor care alcătuiesc placa cardiogenă se formează, de o parte și de alta a liniei mediane, două cordoane celulare. Celulele lor periferice iau o formă endotelială și în interiorul lor apare cîte un lumen. Concomitent, datorită ritmului lent de creștere de la nivelul ombilicului primitiv față de ritmul rapid de alungire a spatelui embrionar, își face apariția șanțul amniotic și intestinul cefalic, iar membrana faringiană și schița cardiacă sînt rotite cu 180 grade (fig. 1). Aceste două formațiuni sînt astfel situate ventral, schița cardiacă venind în raport cu intestinul cefalic și dînd impresia că este situată în afara corpului embrionar (fig. 2 *A*). Ulterior, coborîrea fundului de sac amniotic pînă la nivelul ombilicului și formarea peretelui ventral al trunchiului vor definitiva sediul intratoracic al cordului. În această perioadă, tubii cardiaci endoteliali sînt înconjurați de țesut mezodermic ce îi leagă de peretele intestinal (mezocard dorsal) și

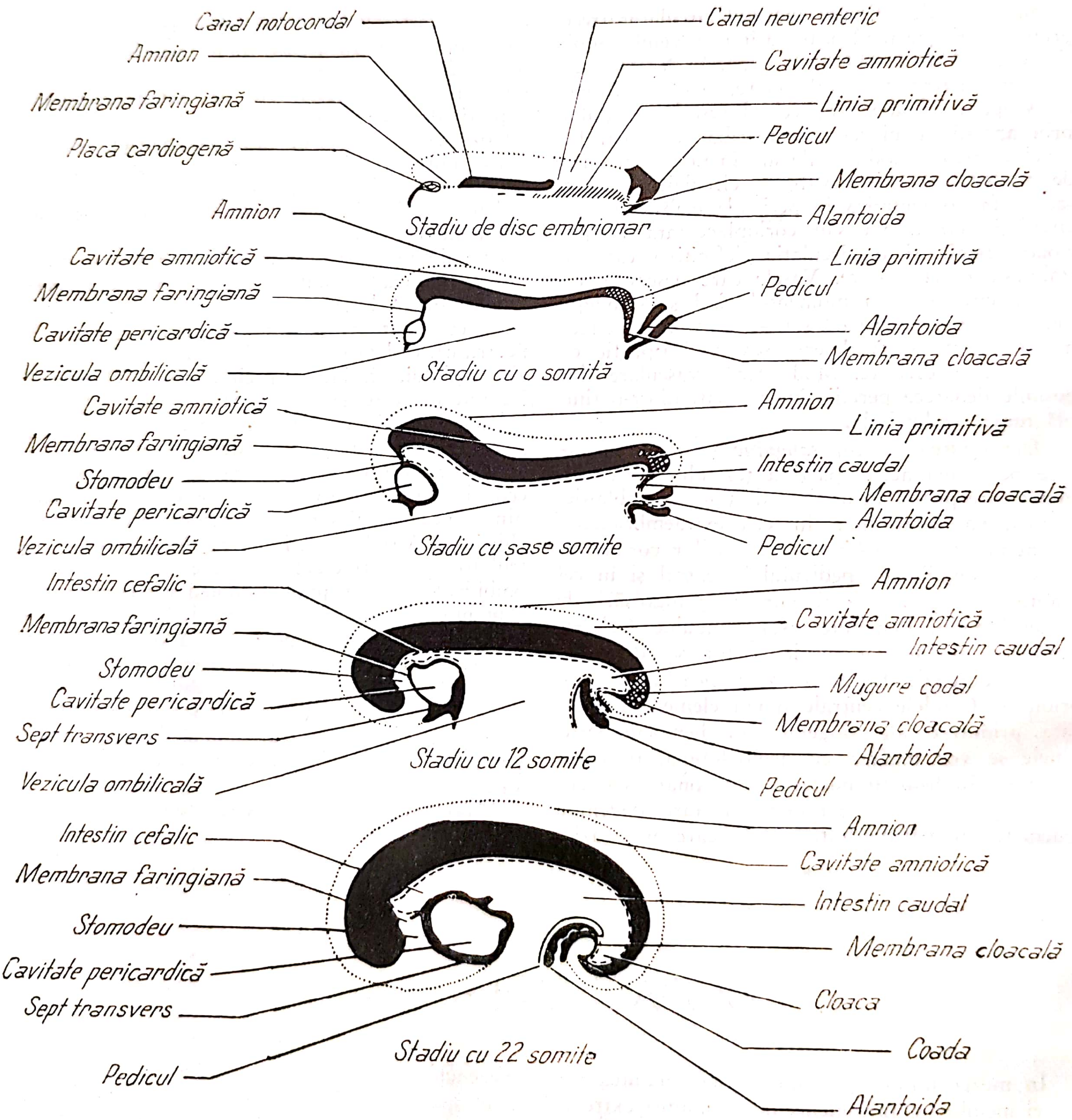
Canal notocordal
Amnion
Membrana faringiană
Placa cardiogenă
Canal neurenteric
Cavitate amniotică
Linia primitivă
Pedicul
Membrana cloacală
Alantoida
Stadiu de disc embrionar
Amnion
Cavitate amniotică
Membrana faringiană
Cavitate pericardică
Vezicula ombilicală
Linia primitivă
Pedicul
Alantoida
Membrana cloacală
Stadiu cu o somită
Cavitate amniotică
Membrana faringiană
Stomodeu
Cavitate pericardică
Vezicula ombilicală
Amnion
Linia primitivă
Intestin caudal
Membrana cloacală
Alantoida
Pedicul
Stadiu cu șase somite
Intestin cefalic
Membrana faringiană
Stomodeu
Cavitate pericardică
Sept transvers
Vezicula ombilicală
Amnion
Cavitate amniotică
Intestin caudal
Mugure codal
Membrana cloacală
Alantoida
Pedicul
Stadiu cu 12 somite
Intestin cefalic
Membrana faringiană
Stomodeu
Cavitate pericardică
Sept transvers
Pedicul
Amnion
Cavitate amniotică
Intestin caudal
Membrana cloacală
Cloaca
Coada
Alantoida
Stadiu cu 22 somite

Fig. 1. Dezvoltarea cordului de la etapa de disc embrionar pînă la etapa de 22 de somite.

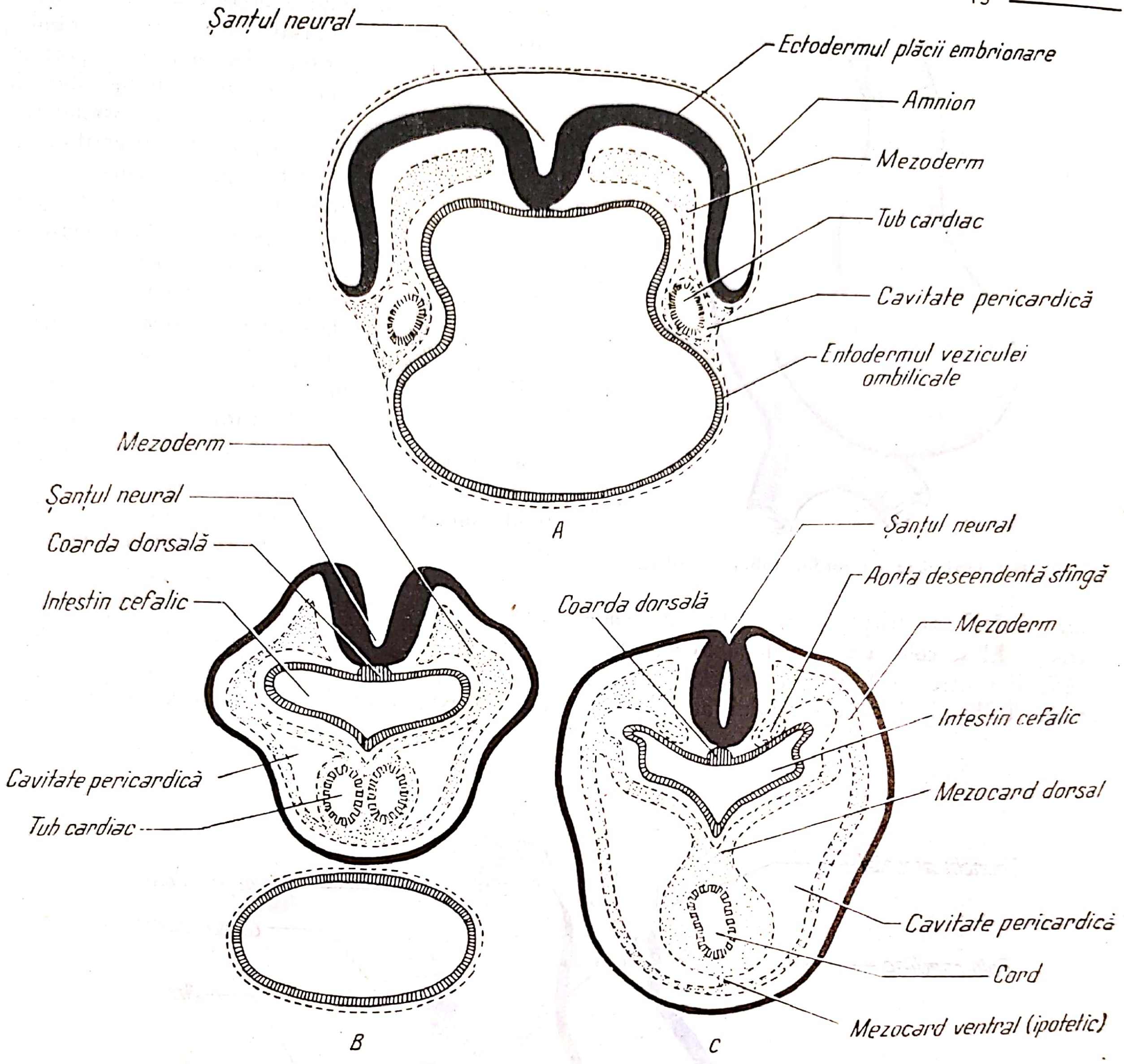
Şanţul neural
Ectodermul plăcii embrionare
Amnion
Mezoderm
Tub cardiac
Cavitate pericardică
Entodermul veziculei ombilicale
A
Mezoderm
Şanţul neural
Coarda dorsală
Intestin cefalic
Cavitate pericardică
Tub cardiac
B
Şanţul neural
Aorta descendentă stîngă
Coarda dorsală
Mezoderm
Intestin cefalic
Mezocard dorsal
Cavitate pericardică
Cord
Mezocard ventral (ipotetic)
C

Fig. 2. Formarea tubului cardiac şi a cavităţii pericardice (Broman). *A*, *B*, *C* — faze diferite de dezvoltare.

de acea regiune a mezodermului splanhnic care va forma septul transvers. Cei doi tubi cardiaci fuzionează între ei, în sens craniocaudal, dînd naştere unui tub cardiac unic, al cărui lumen este căptuşit cu endoteliul ce va forma endocardul şi al cărui perete spre exterior este format de mezenchimul care va forma muşchiul cardiac şi epicardul (fig. 2 *B* şi *C*). Între aceste două pături există un spaţiu în care se află un lichid cu aspect gelatinos, conţinînd celule mezenchimale rare (reticulul subendotelial al cordului). Aspectul cordului este cel a două tuburi puse unul peste altul, este rectiliniu şi prezintă cinci segmente dilatate, separate între ele prin porţiuni strîmtate. Începînd din extremitatea caudală sau venoasă spre extremitatea cranială sau arterială, tubul cardiac prezintă: 1) sinusul venos, un segment dilatat cuprins în grosimea septului transvers şi în coarnele căruia se varsă venele viteline, ombilicale şi canalele Cuvier. El serveşte ca rezervor de sînge în timpul contracţiilor atriale; este ultimul segment cardiac în care apar contracţiile, dar, în acelaşi timp, este şi coordonatorul lor. 2) Atriul separat de sinusul venos printr-o porţiune strîmtată, cu un orificiu de comunicare străjuit de două valvule ce nu permit accesul sîngelui spre sinus în timpul contracţiilor atriale. 3) Ventriculul separat de atriu prin canalul auricular în al cărui lumen proemină perinuţele endocardice. 4) Bulbul, care este separat de ventricul prin strîmtoarea lui Haller (fig. 3).

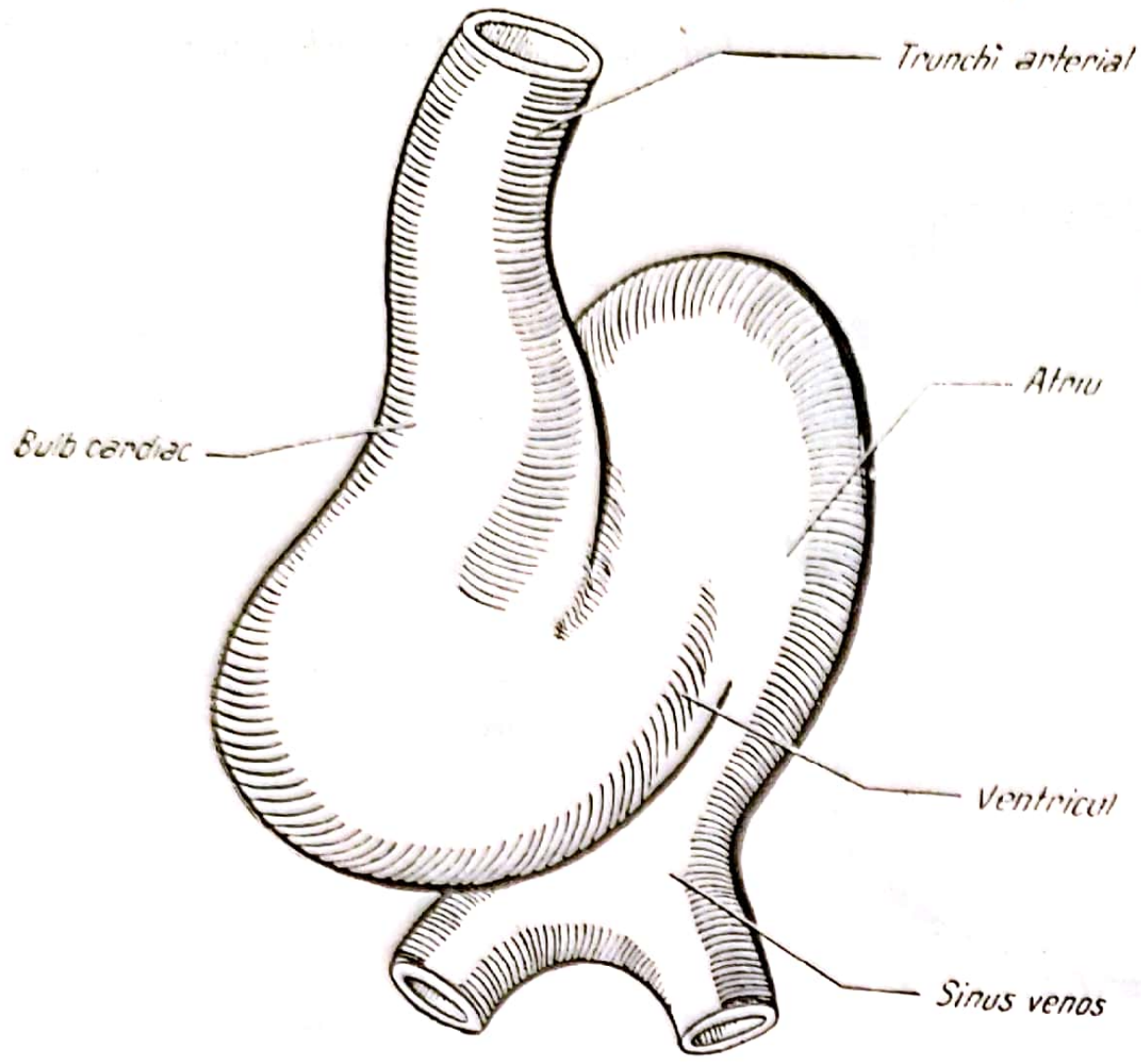
Trunchi arterial
Atriu
Bulb cardiac
Ventricul
Sinus venos

Fig. 3. Constituirea curburilor tubului cardiac.

Segmentul bulboventricular este sediul primelor contracţii. El se continuă cranial cu 5) trunchiul arterial, din care se formează aortele ventrale. Lumenul bulbului şi al trunchiului arterial este micşorat prin prezenţa a două creste endocardice, una ventrală şi una dorsală. În decursul săptămînii a patra, prin dispariţia celei mai mari porţiuni din mezocardul dorsal, cordul rămîne liber în cavitatea pericardică, avînd numai extremităţile fixe: cea cranială prin mezocardul arterial şi cea caudală prin mezocardul venos. În cursul săptămînii a cincea încep modificările ce vor da, pînă în săptămîna a şaptea, aspectul cordului definitiv de mamifer. Modificările se petrec atît în aspectul exterior cît şi în alcătuirea interioară a cordului şi sînt datorite, pe de o parte, creşterii în lungime a tubului cardiac, iar pe de altă parte, modului de migrare a septului transvers. Alungirea tubului cardiac face ca acesta, în forma sa iniţială rectilinie, să nu mai aibă loc în cavitatea pericardică, şi-l obligă să ia forma unui S (fig. 4). Creşterea fiind asimetrică, extremitatea venoasă devine dorsală şi stîngă, iar extremitatea arterială, ventrală şi dreaptă (fig. 5). Concomitent, migrarea oblică a septului transvers, care din poziţie caudală trece într-o poziţie dorsală, face ca extremităţile cordului să se apropie una de cealaltă. Atriul şi sinusul venos se aşază cranial şi dorsal, iar segmentul bulbo-

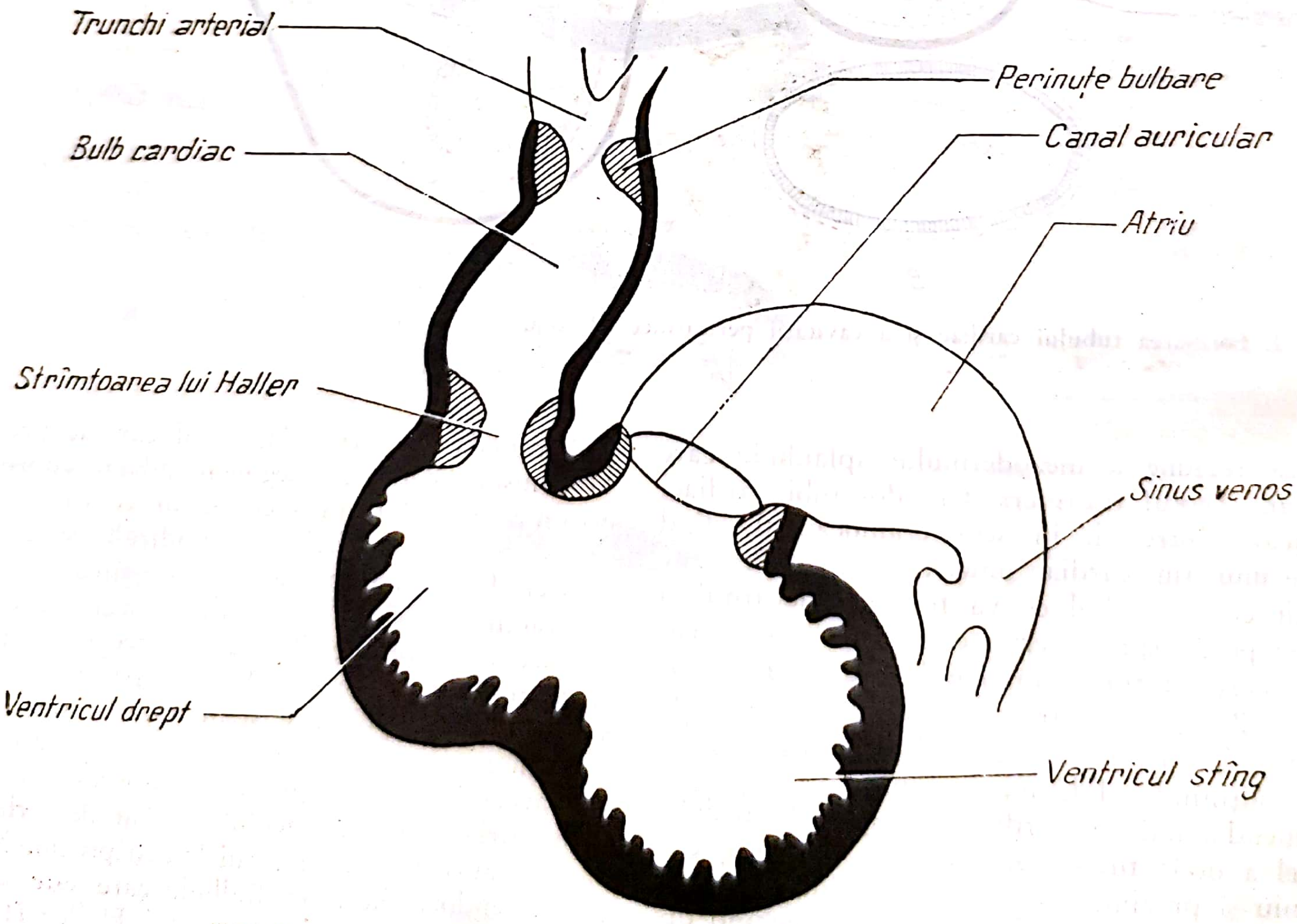
Trunchi arterial
Perinuţe bulbare
Bulb cardiac
Canal auricular
Atriu
Strîmtoarea lui Haller
Sinus venos
Ventricul drept
Ventricul stîng

Fig. 4. Apariţia pernelor endocardice la nivelul tubului cardiac.

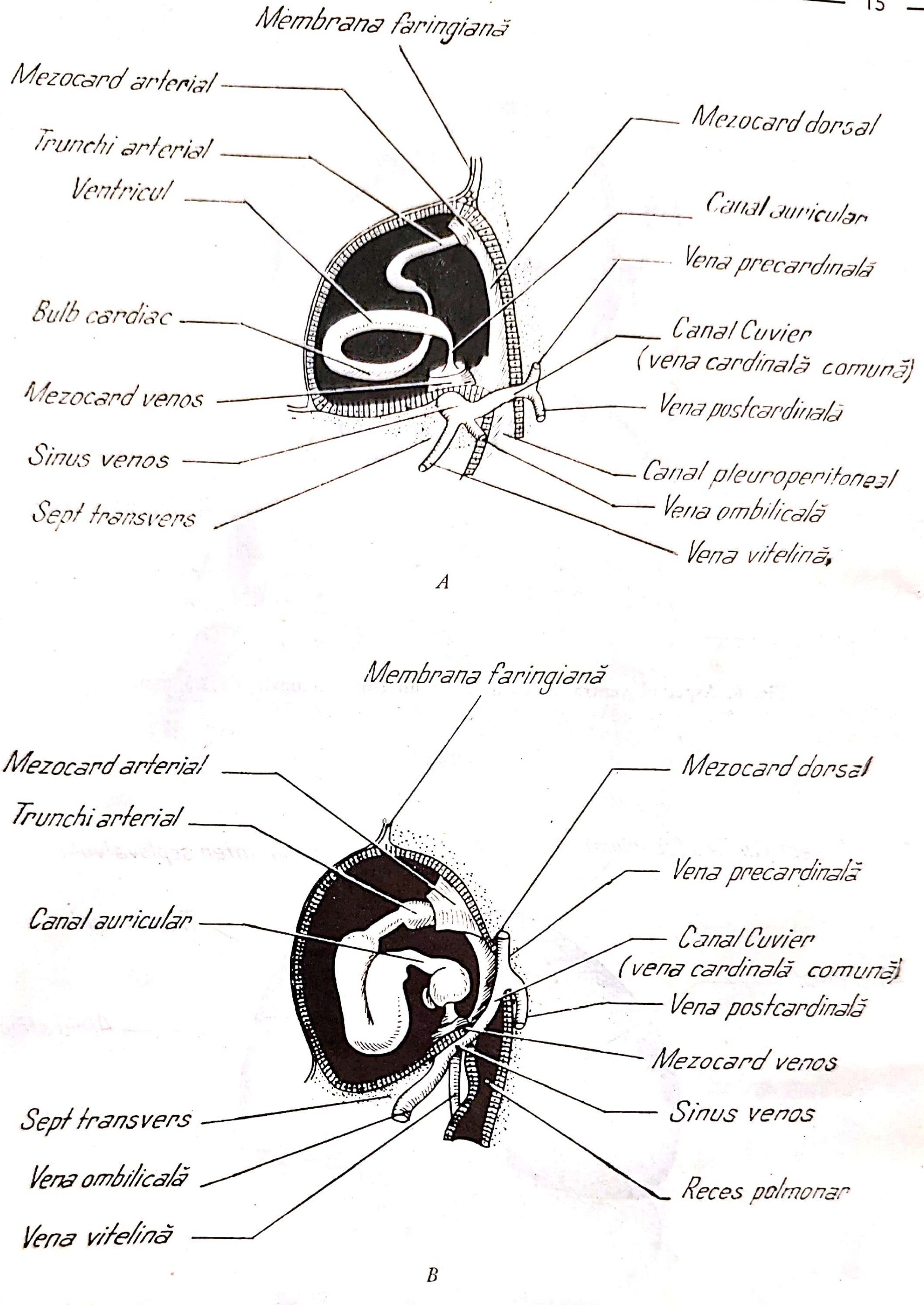
Membrana faringiană
Mezocard arterial
Trunchi arterial
Ventricul
Bulb cardiac
Mezocard venos
Sinus venos
Sept transvers
Mezocard dorsal
Canal auricular
Vena precardinală
Canal Cuvier
(vena cardinală comună)
Vena postcardinală
Canal pleuroperitoneal
Vena ombilicală
Vena vitelină
A
Membrana faringiană
Mezocard arterial
Trunchi arterial
Canal auricular
Sept transvers
Vena ombilicală
Vena vitelină
Mezocard dorsal
Vena precardinală
Canal Cuvier
(vena cardinală comună)
Vena postcardinală
Mezocard venos
Sinus venos
Reces pulmonar
B

Fig. 5. *A* — **tubul cardiac la embrionul de 2,1 mm;** *B* — **tubul cardiac la embrionul de 4,2 mm** (Hiss).

ventricular trece caudal şi ventral. Procesul acesta continuă astfel încît într-o fază ulterioară atriul este în raport ventral cu bulbul arterial, iar dorsal cu sinusul venos (fig. 6). Din cauza acestor raporturi, el este comprimat pe linia mediană, creşterea lui avînd loc numai pe laturi. Se formează astfel două evaginaţii mari, laterale, care acoperă dorsal şi pe laturi trunchiul arterial şi o parte din ventricul (fig. 7). Aceste două evaginaţii reprezintă viitoarele atrii. Creşterea ansei bulboventriculare face ca ramurile ei să se apropie una de alta, să vină în contact şi să fuzioneze. Septul separator dintre ele dispare şi astfel bulbul, în cea mai mare parte, este încorporat ventriculului unic. Pe suprafaţa acestuia apare un şanţ interventricular, în dreptul viitorului sept interventricular. Apariţia

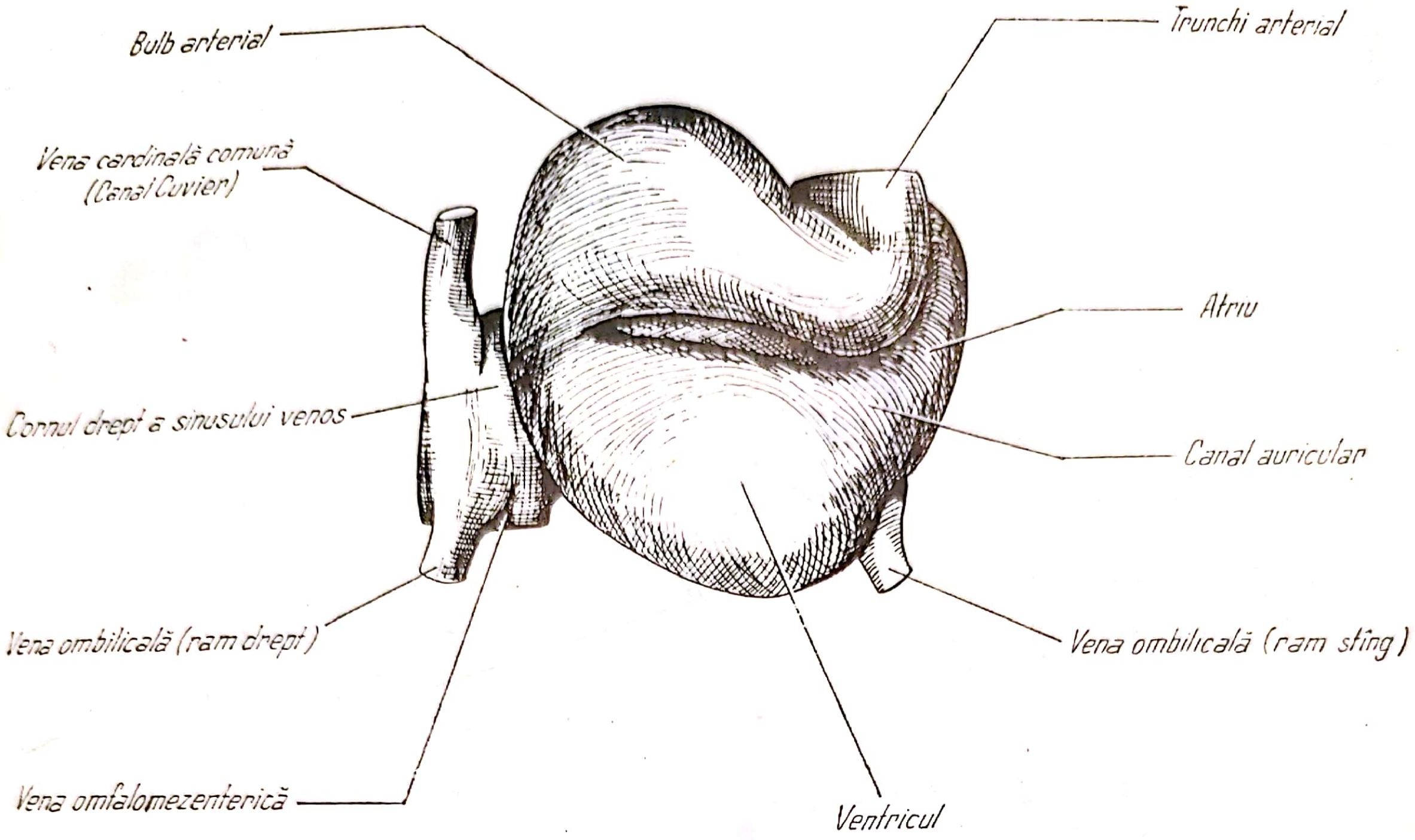
Bulb arterial
Trunchi arterial
Vena cardinală comună (Canal Cuvier)
Atriu
Cornul drept a sinusului venos
Canal auricular
Vena ombilicală (ram drept)
Vena ombilicală (ram stîng)
Vena omfalomezenterică
Ventricul

Fig. 6. Aspectul ventral al cordului la un embrion uman de 2,5 mm.

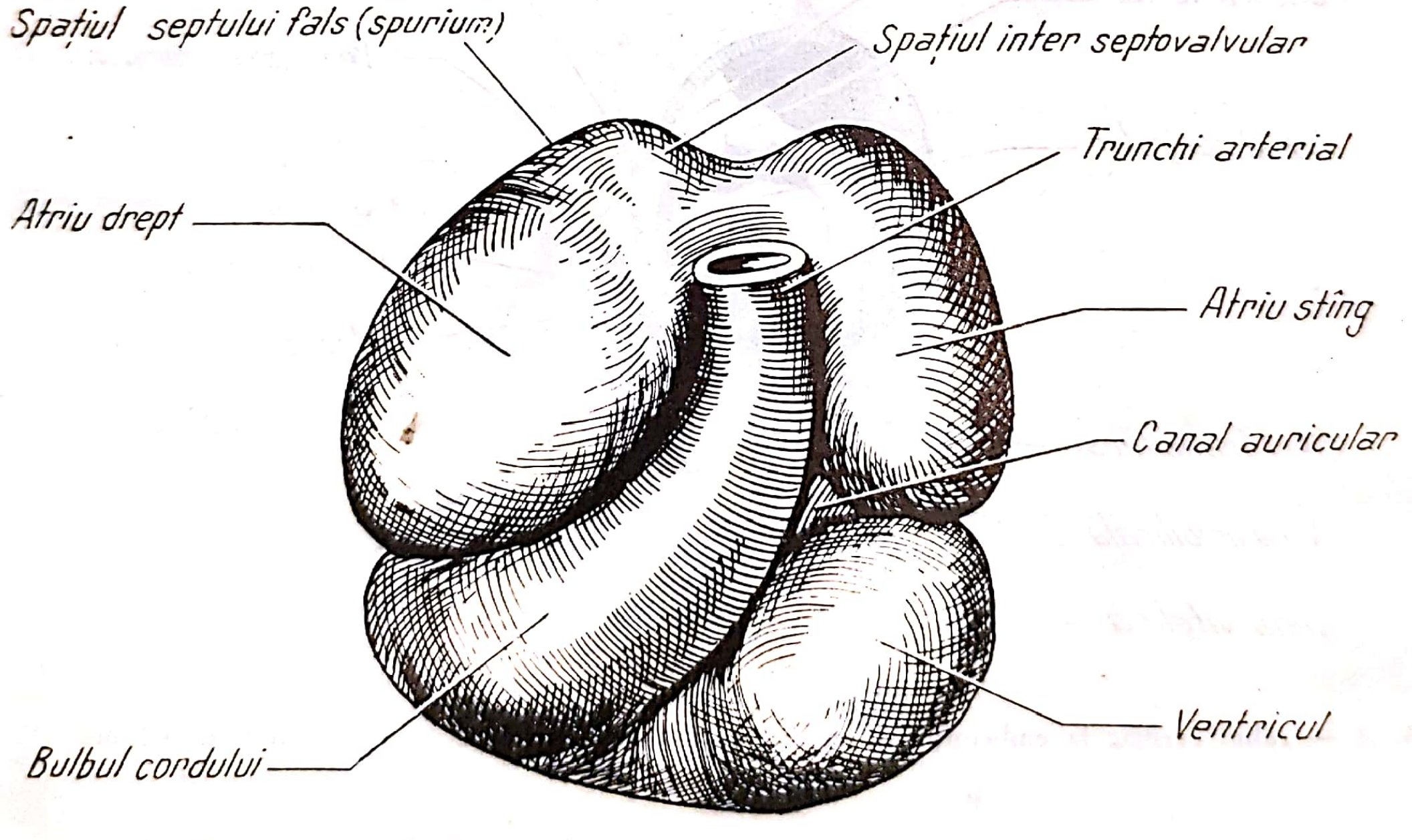
Spaţiul septului fals (spurium)
Spaţiul inter septovalvular
Trunchi arterial
Atriu drept
Atriu stîng
Canal auricular
Ventricul
Bulbul cordului

Fig. 7. Aspectul ventral al cordului la un embrion uman de 4,7 mm.

şanţului atrioventricular, în decursul săptămînii a şasea, definitivează aspectul exterior al cordului.

În tot acest timp, cordul a suferit şi un proces de migrare. Din regiunea gîtului, în care se afla situat iniţial, ajunge în torace o dată cu coborîrea septului transvers, cu care se află în strînse raporturi. Totodată, suferă şi un proces de rotaţie, în urma căruia ventriculele devin caudale şi stîngi, iar atriile, craniale şi drepte.

În interiorul cordului au loc procesele de septare a inimii drepte de cea stîngă şi apariţia aparatelor valvulare.

SEPTAREA ATRIILOR ŞI A CANALULUI AURICULAR

Chiar înainte de separarea atriilor definitive, în cele două diverticule ale atriului primitiv se deschid vase diferite. În diverticulul drept, prin intermediul cornului drept al sinusului venos, se varsă venele viteline, ombilicale şi canalele Cuvier (v. cardinale comune). În cel stîng se varsă un singur vas subţire, care reprezintă trunchiul comun al venelor pulmonare. La embrionul de 5 mm (fig. 8), pe mijlocul pereţilor dorsal şi cranial, îşi face apariţia o plică endocardică, semilunară, denumită septul prim. Acesta creşte caudal, îndreptîndu-se spre orificiul canalului auricular. Orificiul acesta alungit transversal este străjuit, ventral şi dorsal, de cîte o perinuţă endocardică. Acestea se unesc pe linia mediană, formînd septul intermediar. În acest mod, canalul auricular este separat într-un orificiu atrioventricular drept şi unul stîng. Septul prim fuzionează cu septul intermediar, separînd complet un atriu drept de un atriu stîng. Această situaţie este temporară, deoarece foarte rapid septul prim se rezoarbe în porţiunea sa cea mai cranială, dînd naştere unui nou orificiu de comunicare interatrială, denumit foramen interatrial sau foramen primum al lui Born (fig. 9). La scurt interval, la dreapta septului prim,

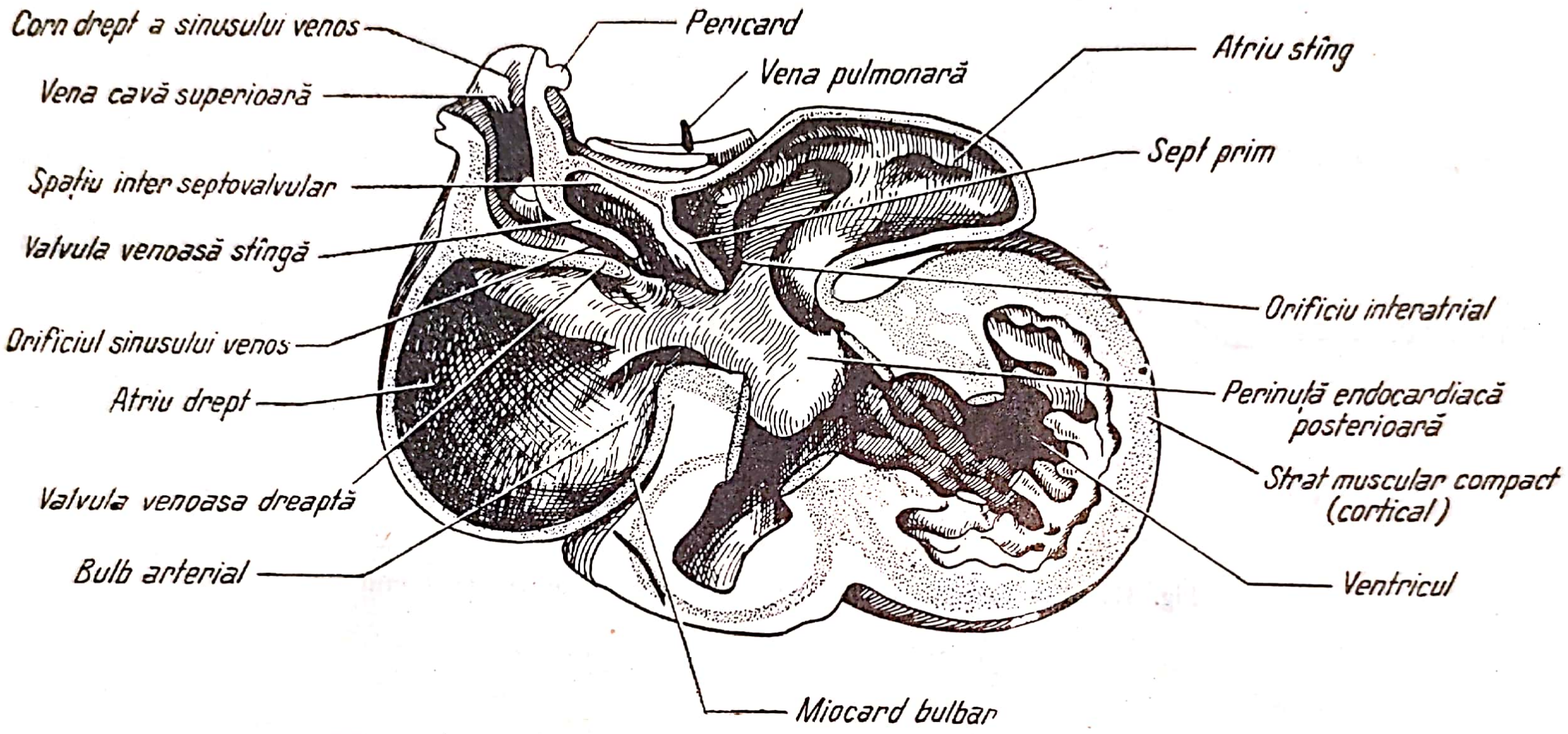
Corn drept a sinusului venos
Vena cavă superioară
Spaţiu inter septovalvular
Valvula venoasă stîngă
Orificiul sinusului venos
Atriu drept
Valvula venoasa dreaptă
Bulb arterial
Pericard
Vena pulmonară
Atriu stîng
Sept prim
Orificiu interatrial
Perinuţă endocardiacă posterioară
Strat muscular compact (cortical)
Ventricul
Miocard bulbar

Fig. 8. Aspectul interior al unui cord de embrion uman de 5 mm.

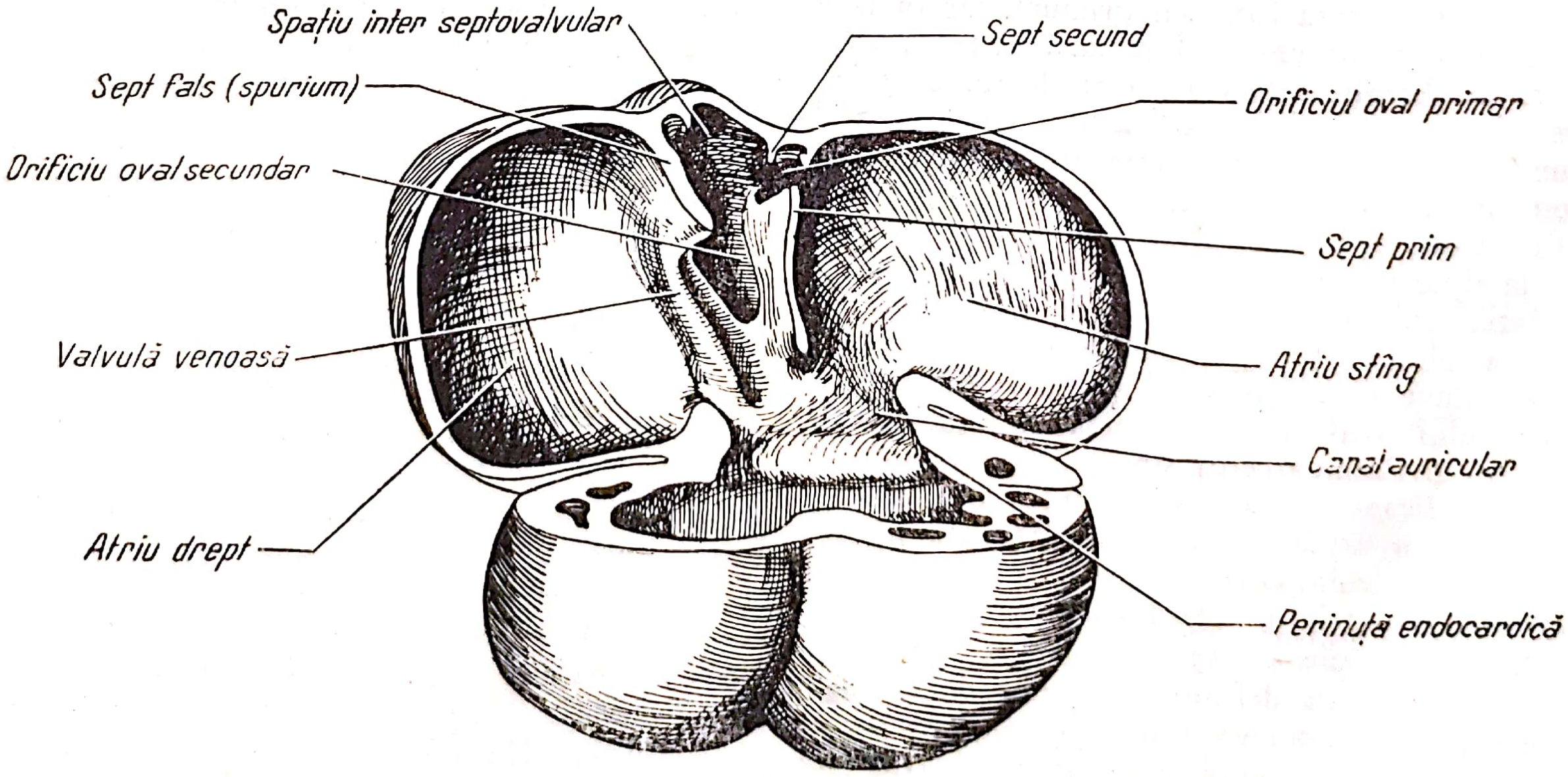
Spaţiu inter septovalvular
Sept fals (spurium)
Orificiu oval secundar
Valvulă venoasă
Atriu drept
Sept secund
Orificiul oval primar
Sept prim
Atriu stîng
Canal auricular
Perinuţă endocardică

Fig. 9. Aspectul interior al cordului la un embrion uman de 9 mm.

214.826

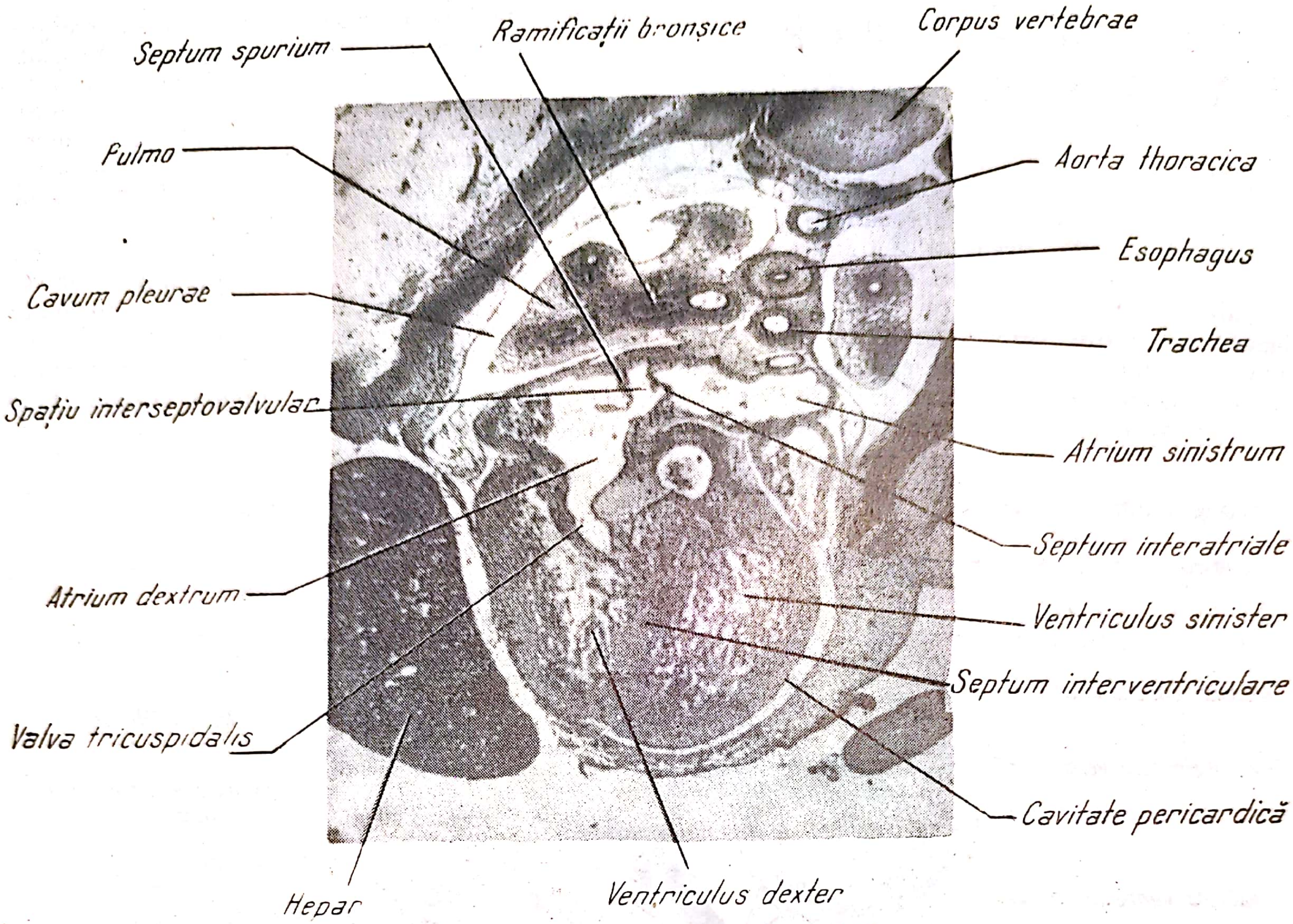
Septum spurium
Ramificaţii bronşice
Corpus vertebrae
Pulmo
Aorta thoracica
Esophagus
Cavum pleurae
Trachea
Spaţiu interseptovalvular
Atrium sinistrum
Septum interatriale
Atrium dextrum
Ventriculus sinister
Septum interventriculare
Valva tricuspidalis
Cavitate pericardică
Hepar
Ventriculus dexter

Fig. 10. Microfotografia unui cord de embrion uman de 9 mm.

apare, ca o dependinţă a musculaturii, septul secund — un sept incomplet. El este în aşa mod situat, încît acoperă foramen primum, iar în porţiunea în care lipseşte şi formează orificiul oval sau al lui Botallo este completat de septul prim, care alcătuieşte valvula orificiului oval. Septul secund va deveni limbul fosei ovale (fig. 10). Acest orificiu oval va persista pe toată durata vieţii intrauterine şi constituie o adaptare funcţională la tipul de respiraţie fetal. Astfel este evitată circulaţia pulmonară. Inegalitatea presiunii sanguine în cele două atrii, în favoarea atriului drept, permite sîngelui să împingă valvula membranoasă a orificiului oval şi să pătrundă cu uşurinţă în atriul stîng. Reîntoarcerea sîngelui în atriul drept este împiedicată de aceeaşi valvulă care, găsind un sprijin în septul muscular secund, se lipeşte de acesta, obstruînd orificiul oval. După naştere, egalizarea presiunii în cele două atrii atrage după sine lipirea valvulei la septul secund şi fuzionarea lor, deci separarea definitivă a celor două atrii. Persistenţa orificiului oval şi după naştere, datorită unei valvule incomplete a orificiului oval sau lipsei de fuzionare cu septul secund, atrage tulburări mai mult sau mai puţin grave, după dimensiunile orificiului de comunicare.

Locul de deschidere al sinusului venos în atriul drept este străjuit de două valvule: una dreaptă şi una stîngă. Deasupra orificiului sinusal ele fuzionează, formînd septul fals (spurium). Între valvula stîngă a sinusului şi septul prim există un spaţiu denumit septovalvular. Acesta va dispărea atunci cînd valvula stîngă sinusală fuzionează cu septul secund.

Sinusul venos va dispărea ca formaţiune aparte prin incorporarea sa în atriul drept. Înainte de a fi absorbit de către atriul drept, el suferă o serie de modificări. Cornul său stîng îşi pierde aferenţele venoase şi devine sinus coronar. În cornul drept se varsă venele cave care au apărut între timp. Valvula sinusală dreaptă rămîne ca atare un timp, după care începe să regreseze, persistînd numai în segmentul ei caudal, unde dă naştere la două formaţiuni: valvula lui Eustache, pe marginea dreaptă a orificiului venei cave inferioare, şi valvula lui Thebesius, la nivelul orificiului sinusului coronar.

SEPTAREA VENTRICULELOR

Septarea ventriculelor (fig. 11) are loc după procesul de separare a atriilor. La nivelul ventricular al tubului cardiac, musculatura se dezvoltă rapid, aşezîndu-se pe două straturi: unul superficial, compact, şi altul profund trabecular, care umple aproape în întregime lumenul tubului. Această reţea trabeculară se rezoarbe pentru a mări cavitatea cordului, persistînd numai în dreptul liniei mediane a ventriculului primitiv. Ele fuzionează în dreptul pereţilor posterior şi inferior, formînd septul ventricular primitiv. Acesta va forma pe cordul adult porţiunea musculară a septului interventricular (fig. 12). Marginea craniala, liberă, a acestui sept creşte spre bulb şi spre canalul auricular. Porţiunea anterioară fuzionează cu septul spiral, iar porţiunea posterioară cu septul intermediu. Fuzionarea nu este completă. Între porţiunile amintite persistă, pentru scurt timp, un orificiu de comunicare interventricular. Prin creşterea septului intermediu orificiul dispare. Această porţiune rămîne subţire, fibroasă şi formează la adult porţiunea membranoasă a septului interventricular definitiv.

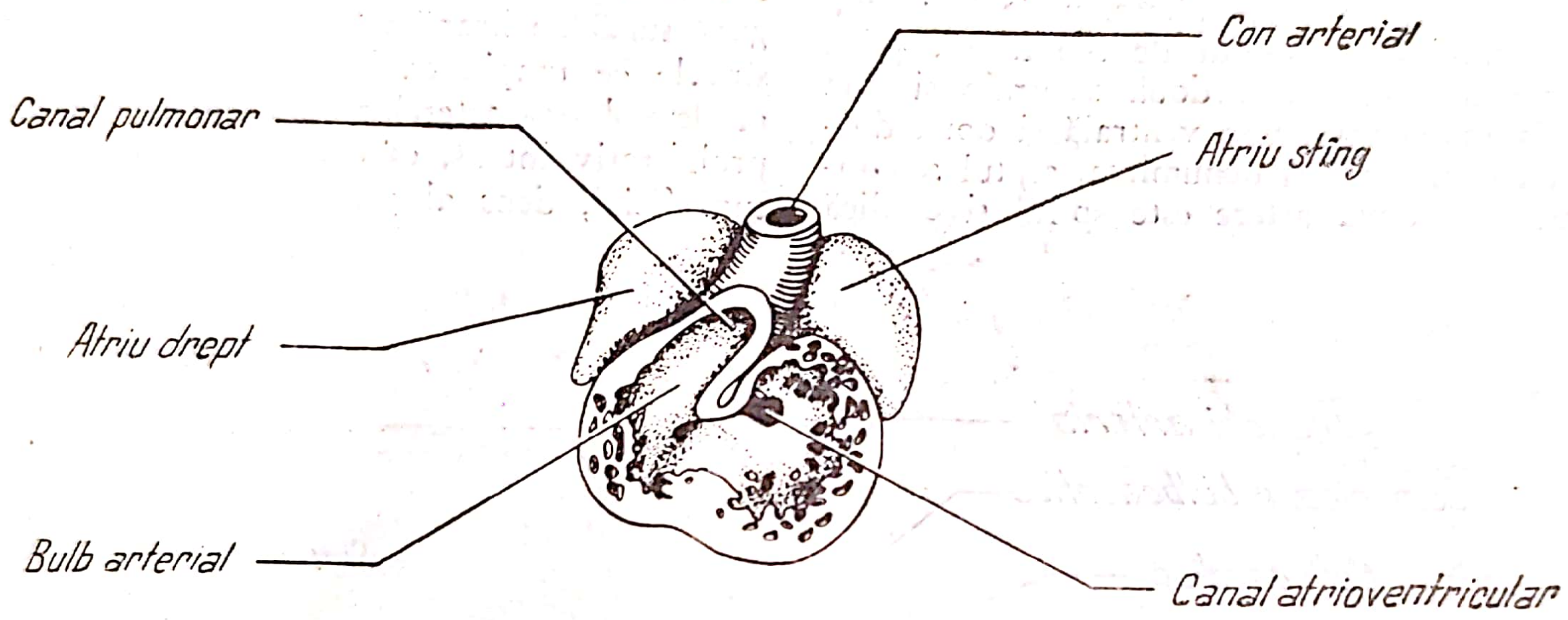
Con arterial
Canal pulmonar
Atriu stîng
Atriu drept
Bulb arterial
Canal atrioventricular

Embrion uman de 4,5 mm.
Fig. 11. Septarea ventriculelor şi a trunchiului arterial.

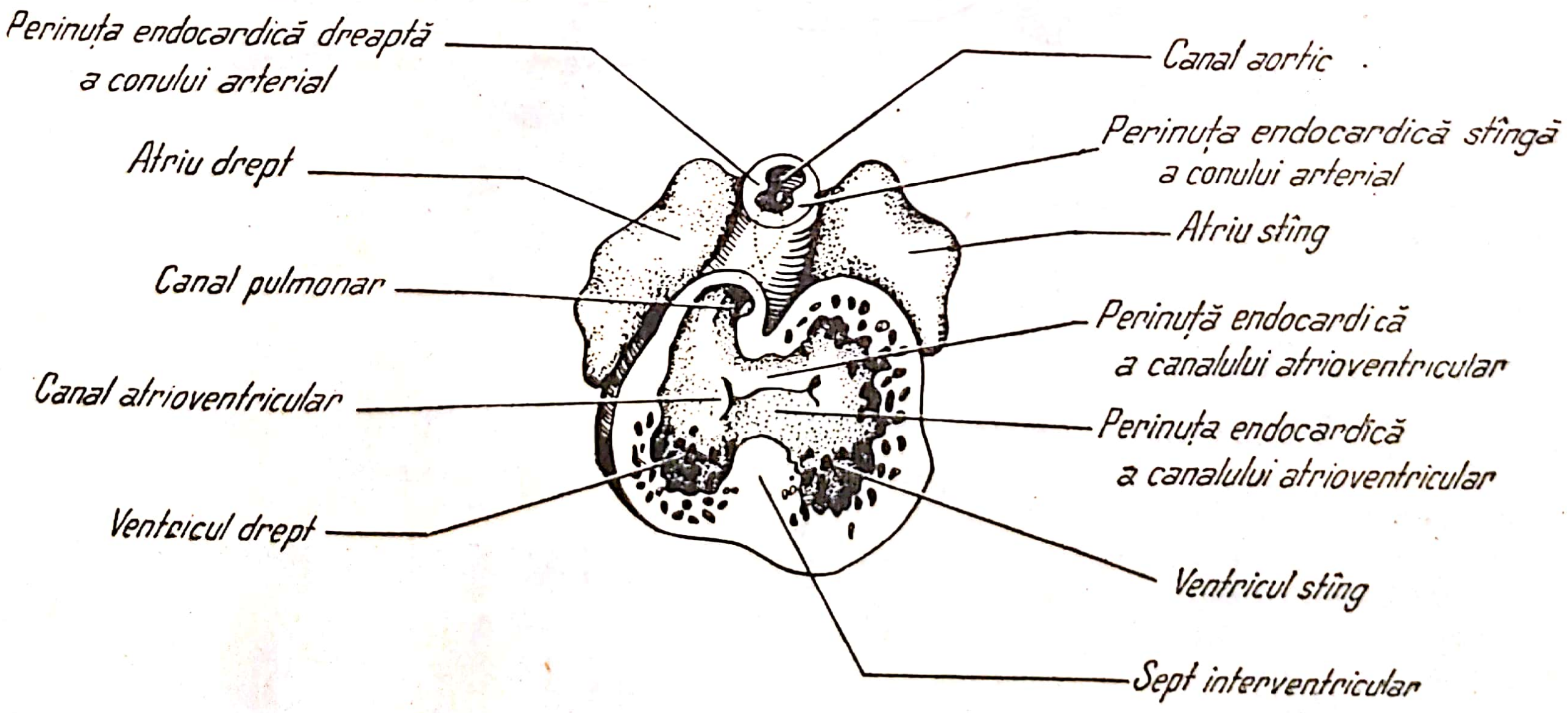
Perinuţa endocardică dreaptă a conului arterial
Canal aortic
Perinuţa endocardică stîngă a conului arterial
Atriu drept
Atriu stîng
Canal pulmonar
Perinuţă endocardică a canalului atrioventricular
Canal atrioventricular
Perinuţa endocardică a canalului atrioventricular
Ventcicul drept
Ventricul stîng
Sept interventricular

Embrion uman de 8,8 mm.
Fig. 12. Septarea ventriculelor şi a trunchiului arterial.

SEPTAREA BULBULUI ŞI A TRUNCHIULUI ARTERIAL

Parţial, bulbul a fost încorporat la ventricul şi va forma conul arterial al ventriculului drept definitiv (fig. 13). Trunchiul arterial se divide la capătul cranial dînd trunchiul arterei pulmonare şi pe cel al aortei. În lumenul său apar patru perinuţe endocardice. Cea dreaptă şi cu cea stîngă, mai mari, se unesc pe linia mediană, formînd septul spiral, care va separa artera aortă de artera pulmonară (fig. 14). După diviziunea trunchiului arterial, perinuţele endocardice dispar, persistînd numai la baza arterelor rezultate, unde formează valvulele semilunare. Modul de separare explică şi aşezarea lor: la aortă, două ventrale şi una dorsală; la pulmonară, una ventrală şi două dorsale. După cum arată şi denumirea, septul separator dintre cele două artere este spiral şi explică raporturile dintre ele la adult: la origine, artera pulmonară este situată ventral şi la dreapta aortei, pentru ca apoi să o încrucişeze pe faţa ventrală şi să treacă la stînga ei. Caudal, septul spiral fuzionează cu septul interventricular, ceea ce explică situaţia definitivă în ce priveşte originea aortei din ventriculul stîng şi a arterei pulmonare din ventriculul drept (fig. 15).

Fuzionarea incompletă a bulbului cu ventriculul definitiv dă naştere la cel mai mare procentaj de anomalii congenitale. Dintre acestea, cea mai frecventă este stenoza congenitală a pulmonarei.

Pînă în săptămîna a şasea — cînd apar, printr-o înmugurire a aortei, arterele coronare — singura sursă de hrană a musculaturii cardiace este sîngele ce umple cavitatea ventriculară. O dată cu dezvoltarea arterelor coronare are loc un proces proliferativ intens, care duce la apariţia stratului superficial, dens al miocardului.

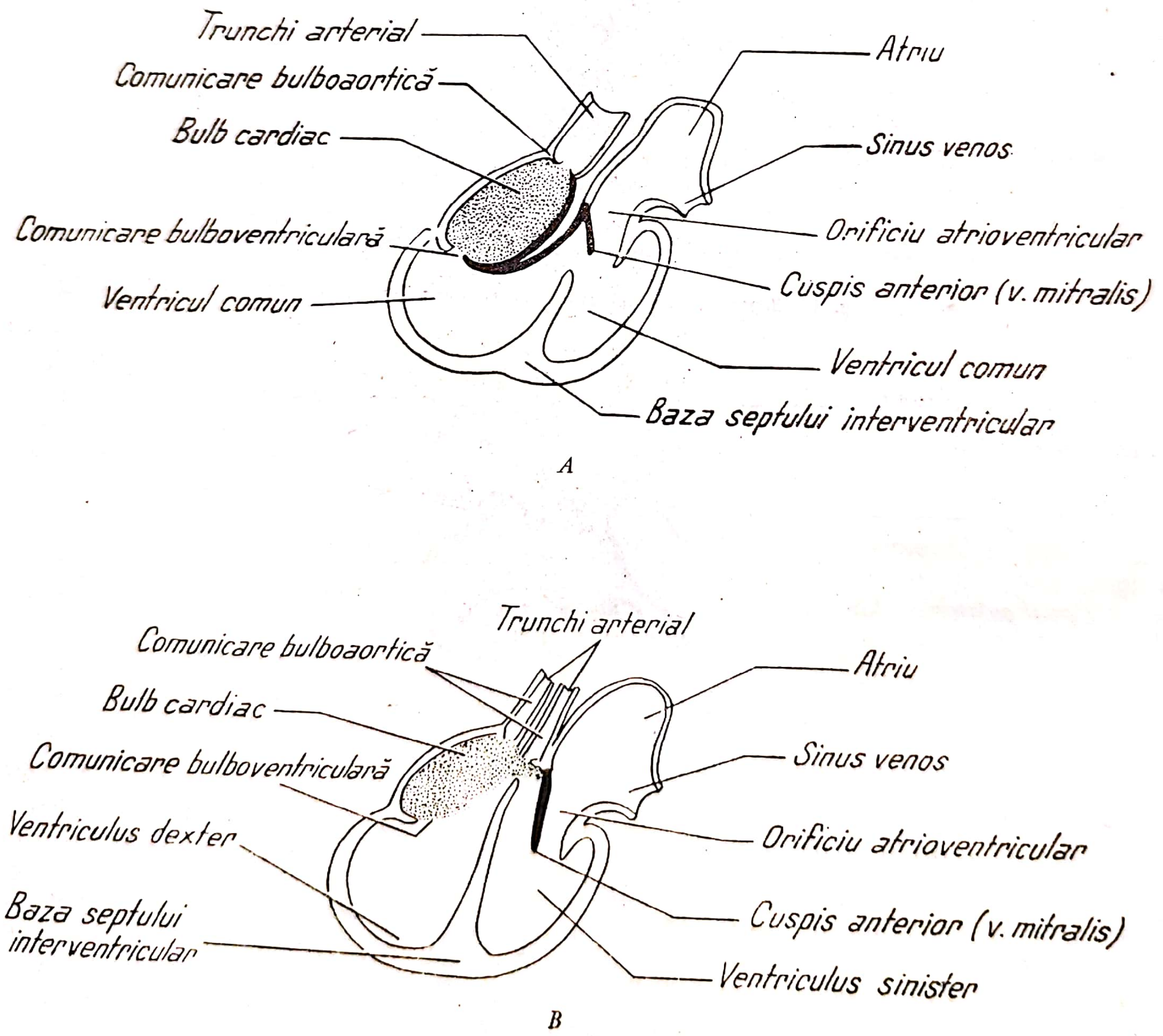
Trunchi arterial
Comunicare bulboaortică
Bulb cardiac
Comunicare bulboventriculară
Ventricul comun
Atriu
Sinus venos
Orificiu atrioventricular
Cuspis anterior (v. mitralis)
Ventricul comun
Baza septului interventricular
A
Trunchi arterial
Comunicare bulboaortică
Bulb cardiac
Comunicare bulboventriculară
Ventriculus dexter
Baza septului interventricular
Atriu
Sinus venos
Orificiu atrioventricular
Cuspis anterior (v. mitralis)
Ventriculus sinister
B

Fig. 13. *A* — schema cordului la embrionul de 4 săptămîni; *B* — schema cordului la embrionul de 3 luni.

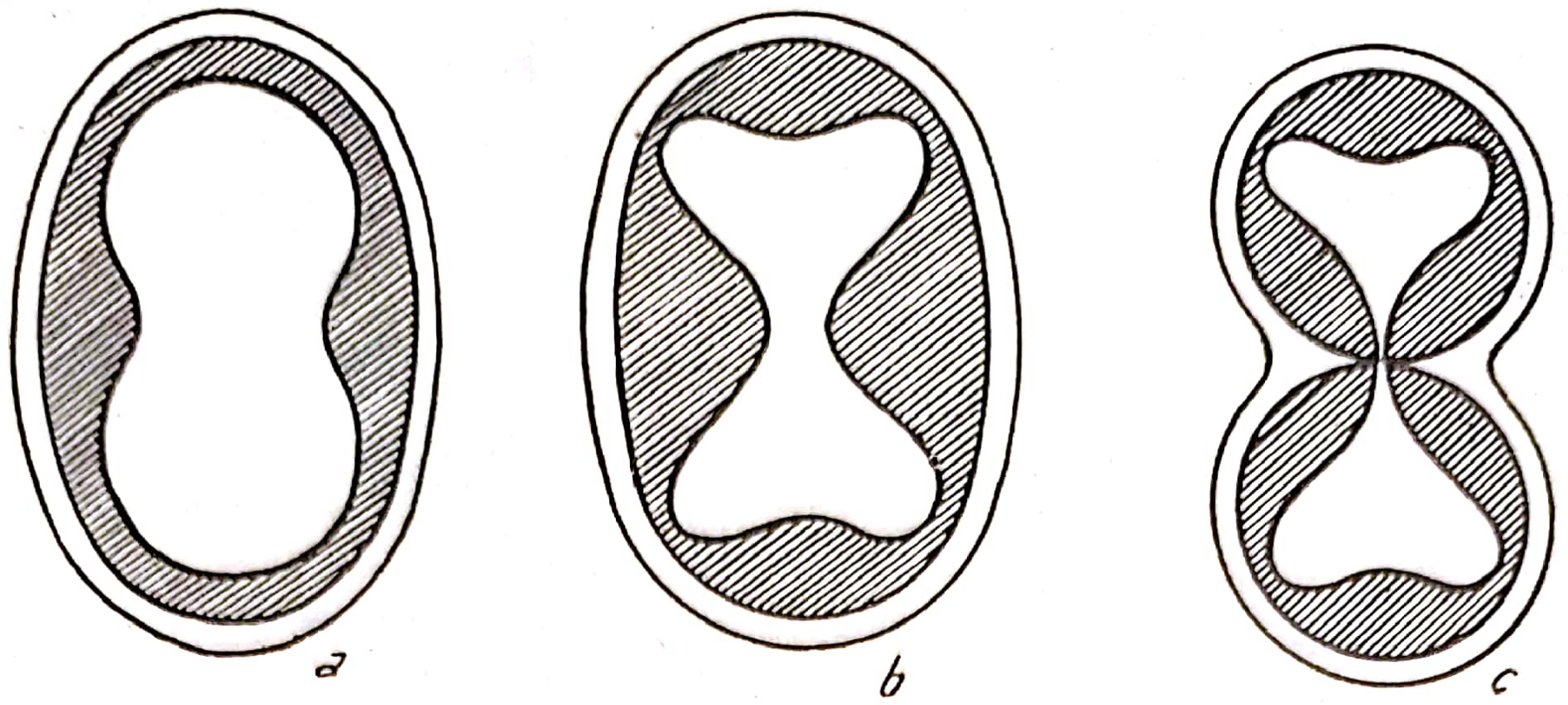

Fig. 14. *a*, *b*, *c* — etape succesive de septare a trunchiului arterial.

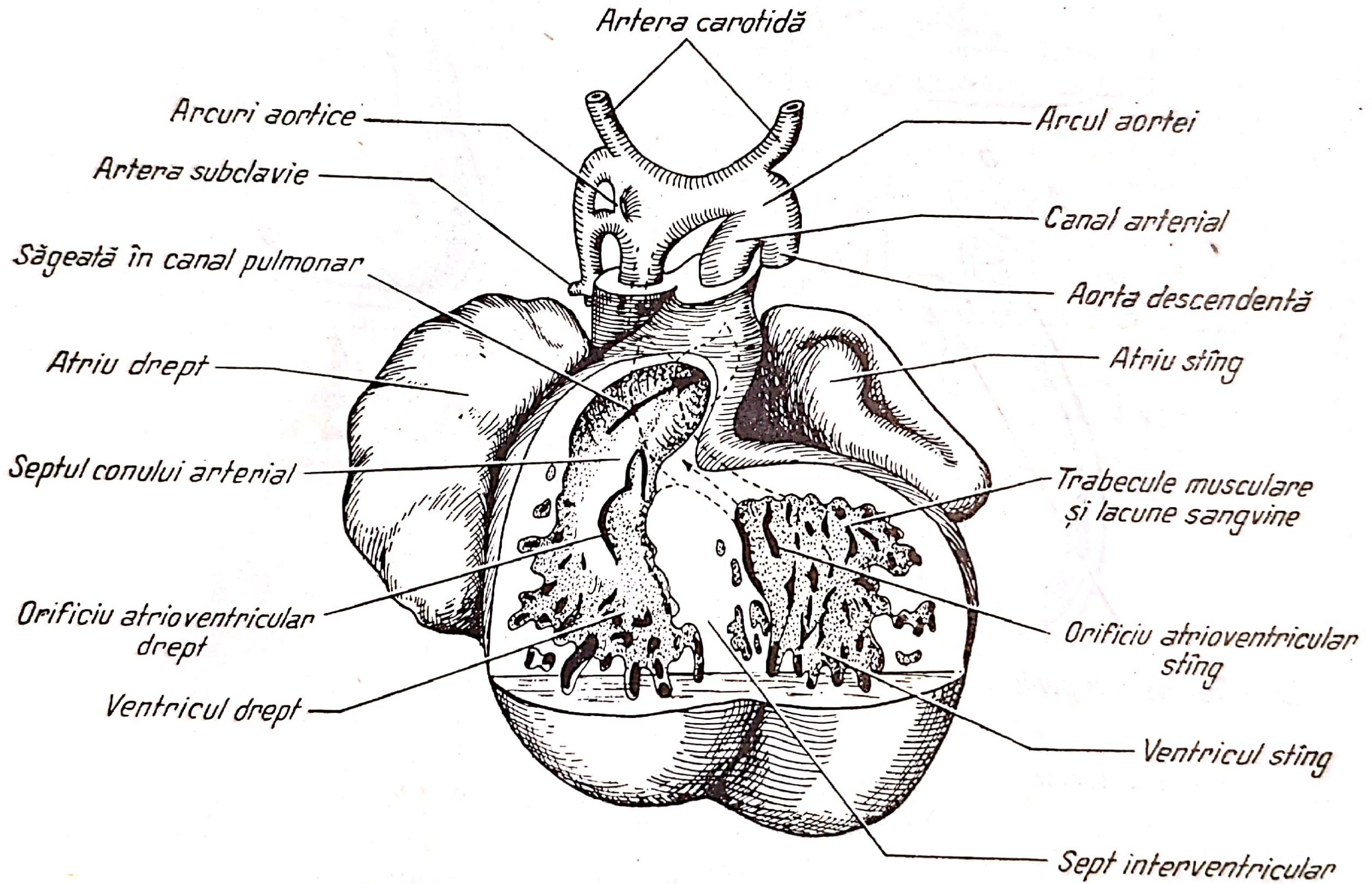
Artera carotidă
Arcuri aortice
Arcul aortei
Artera subclavie
Canal arterial
Săgeată în canal pulmonar
Aorta descendentă
Atriu drept
Atriu stîng
Septul conului arterial
Trabecule musculare și lacune sangvine
Orificiu atrioventricular drept
Orificiu atrioventricular stîng
Ventricul drept
Ventricul stîng
Sept interventricular

Fig. 15. Aspectul inimii la un embrion uman de 13 mm.

FORMAREA APARATULUI VALVULAR ATRIOVENTRICULAR

Primordiul valvulelor atrioventriculare este format de plicile endocardice din jurul orificiilor atrioventriculare (fig. 16). Ele însă nu vor da decît marginea membranoasă a lor. Porţiunea principală, fibroasă se formează pe seama musculaturii trabeculare din jurul orificiilor. Unele trabecule pătrund în axul plicilor, iar altele se prind pe faţa lor ventriculară. Aceste trabecule degenerează fibros spre capătul lor valvular, formînd: cele din axul plicilor — porţiunea fibroasă a valvulei, iar cele ce se prindeau pe faţa ventriculară — cordaje tendinoase. Rolul acestor cordaje este

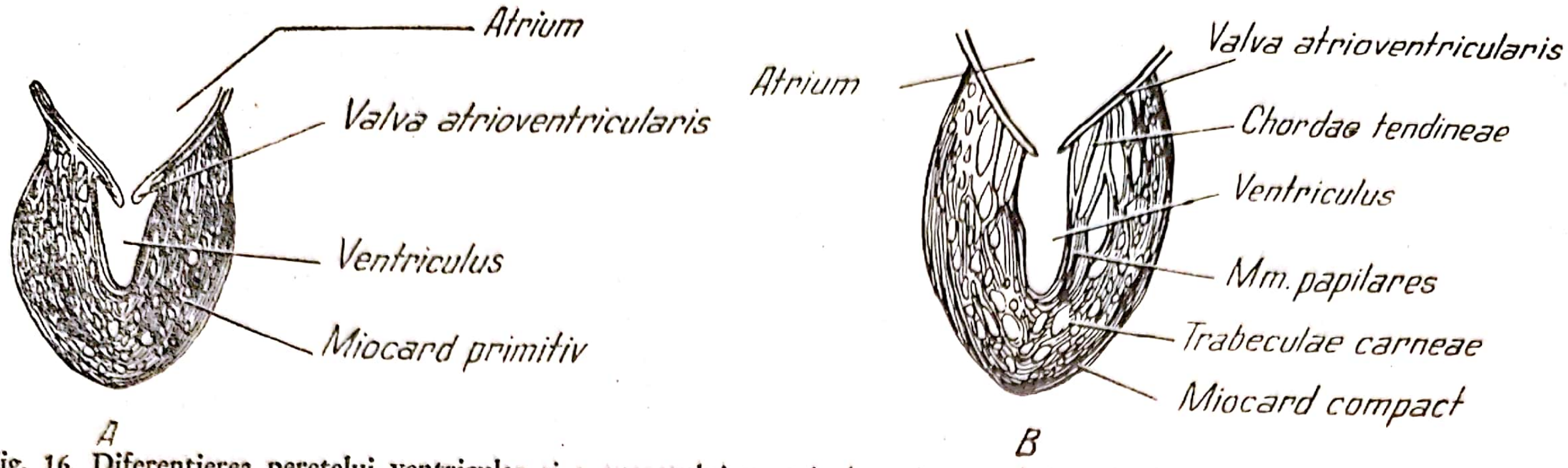
Atrium
Valva atrioventricularis
Ventriculus
Miocard primitiv
A
Atrium
Valva atrioventricularis
Chordae tendineae
Ventriculus
Mm. papilares
Trabeculae carneae
Miocard compact
B

Fig. 16. Diferențierea peretelui ventricular și a aparatului ventricular. *A* — embrion de 2 mm; *B* — embrion de 7 mm (Gegenbauer).

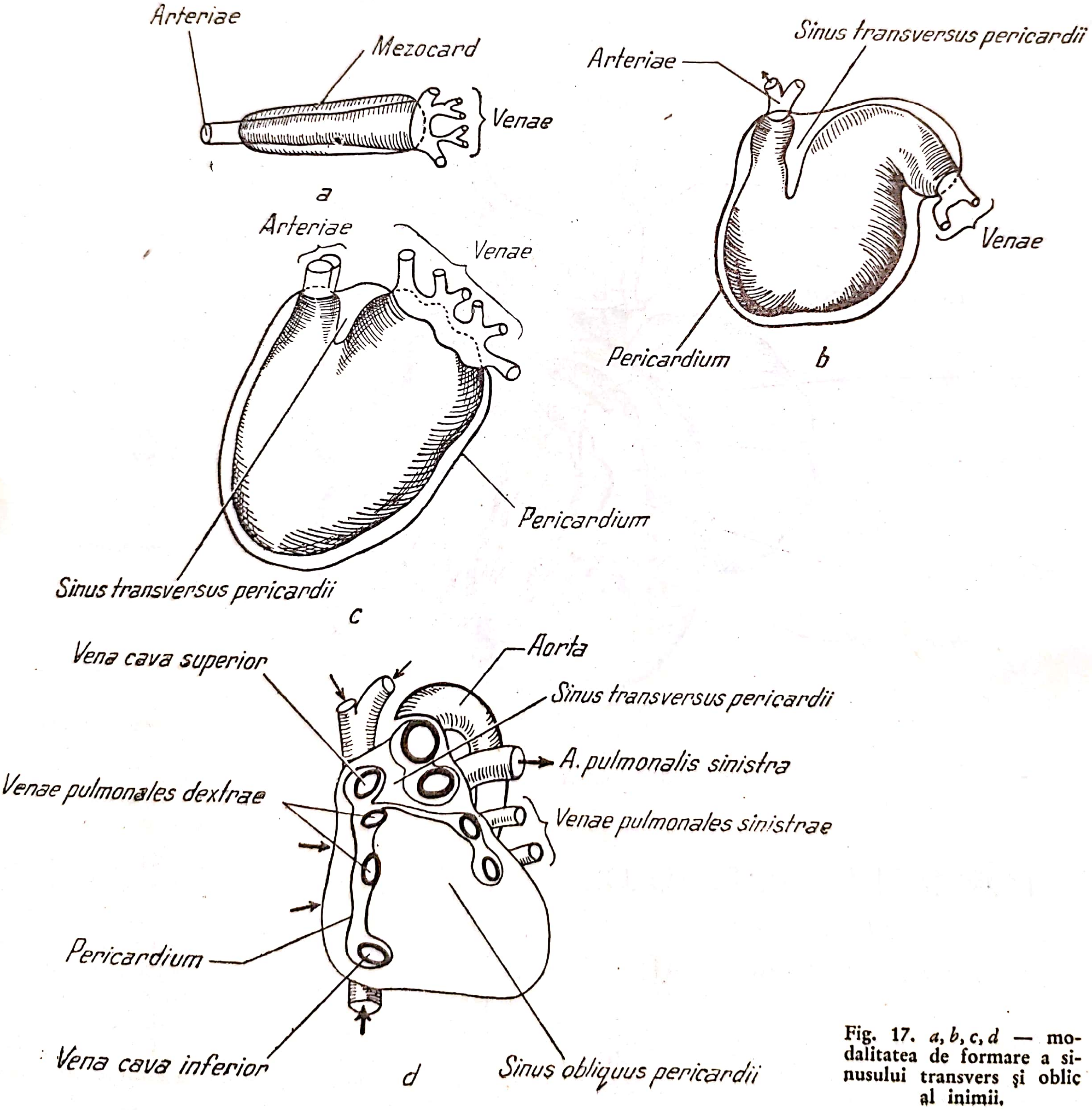
Arteriae
Mezocard
Venae
a
Arteriae
Sinus transversus pericardii
Venae
Pericardium
b
Arteriae
Venae
Pericardium
Sinus transversus pericardii
c
Vena cava superior
Aorta
Sinus transversus pericardii
A. pulmonalis sinistra
Venae pulmonales dextrae
Venae pulmonales sinistrae
Pericardium
Vena cava inferior
d
Sinus obliquus pericardii

Fig. 17. *a, b, c, d* — modalitatea de formare a sinusului transvers și oblic al inimii.

dublu: pe de o parte, măresc cavitatea ventriculară, iar pe de altă parte, mențin valvulele și nu permit răsturnarea lor în cavitatea atrială în timpul sistolei ventriculare. Mușchii papilari cu care se continuă cordajele spre peretele ventricular reprezintă extremitatea parietală a trabeculei inițiale, rămasă ca atare, musculară.

Pericardul fibros se formează pe seama mezodermului care îmbracă pereții cavității pericardice (fig. 17).

Anomaliile de dezvoltare se datoresc fie unei coborîri incomplete sau exagerate, fie unei opriri în dezvoltare. Ca anomalii de poziție se pot întîlni: ectopia cardiacă cervicală, care este întovărășită și de ectopia cervicală a pulmonilor, și ectopia toracică a viscerelor abdominale. Cordul este atunci situat în poziție înaltă cu vîrful îndreptat spre cap, iar baza spre torace. Ectopia sternală se datorește unei lipse de fuzionare a celor două jumătăți ale sternului. În acest caz, cordul este acoperit numai de tegument. Uneori poate lipsi și tegumentul, cordul fiind îmbrăcat numai de către pericard. În cazuri rare poate lipsi și pericardul. În ectopia cervicotoracică cordul este situat la nivelul orificiului superior al toracelui. Sternul este dehiscent în această regiune, iar cordul prezintă vîrful îndreptat spre gît. În ectopia abdominală. cordul este situat în abdomen, unde a ajuns printr-o perforație a diafragmei. Inversiunea cordului, în care cordul are vîrful îndreptat spre dreapta și baza spre stînga, este însoțită de obicei de inversiunea parțială sau totală și a celorlalte viscere. Anomaliile interne constau în cea mai mare parte din defectele septurilor și însoțesc deseori anomaliile externe. La nivelul ventriculelor, cea mai frecventă anomalie este lipsa porțiunii membranoase a septului interventricular care de obicei coexistă cu defecte de septare a trunchiului arterial. La nivelul atriilor, anomalie frecventă este persistența orificiului lui Botallo, care permite sîngelui venos să se amestece cu cel arterial. Uneori nu are loc fuzionarea valvulei orificiului oval cu septul secund, dar dacă ele sînt alăturate corect, iar presiunea sanguină este egală în cele două atrii, nu se produc tulburări. Anomaliile valvulare pot fi de număr sau de poziție. Uneori, valvulele pot să se sudeze între ele, îngustînd orificiul atrioventricular (stenoză) pînă la dispariția lui (atrezie); alteori, pot fi deficitare prin lipsa de dezvoltare (insuficiență). Separarea incompletă a trunchiului arterial duce la apariția unui orificiu comun de origine pentru aortă și pulmonară. Transpoziția orificiilor constă în faptul că aorta se naște din ventriculul drept, iar pulmonara din ventriculul stîng. De asemenea, se poate întîlni transpoziția totală sau parțială a orificiilor venoase de la nivelul atriilor; venele cave se pot deschide în atriul stîng, venele pulmonare în atriul drept. Pot exista mai multe anomalii pe un singur cord și cea mai cunoscută este tetralogia Fallot, care constă din stenoza arterei pulmonare, existența unui sept interventricular care împarte orificiul aortic într-un segment ventricular stîng și altul drept, persistența orificiului interventricular și hipertrofia ventriculară dreaptă. În ce privește pericardul, el poate lipsi în cazurile de ectopie cardiacă.

DEZVOLTAREA CIRCULAȚIEI

În timpul vieții intrauterine, embrionul și apoi fetusul își dezvoltă două sisteme circulatorii, în raport cu sursa nutritivă, și anume: circulația vitelină, de scurtă durată, și circulația ombilicală. Deși diferite, ele folosesc în comun o serie de vase, în special pe cele ale sistemului circulator intraembrionar (fig. 18).

Circulația vitelină sau omfalomezenterică începe la nivelul trunchiului arterial. Acesta se termină printr-o porțiune dilatată, numită sac aortic. Din el se desprind ramuri simetrice care trec pe laturile faringelui. Segmentul sacului aortic din dreptul căruia se desprind aceste ramuri a fost denumit impropriu aortă ascendentă dreaptă și stîngă, iar ramurile poartă numele de arcuri aortice. Ele străbat prin grosimea arcurilor viscerale și se varsă dorsal în două vase mari, situate pe laturile coardei dorsale, numite aorte dorsale, dreaptă și stîngă. Aortele dorsale dau ca ramuri arterele intersegmentare ventrale, dorsale și laterale. Dintre arterele intersegmentare ventrale fac parte și arterele viteline dreaptă și stîngă. Acestea trec prin grosimea splanhnopleurei, îndreptîndu-se spre vezicula ombilicală, unde se ramifică. Artera vitelină stîngă va dispărea complet în timp ce, după atrofierea veziculei ombilicale, artera vitelină dreaptă va lua parte la formarea arterei mezenterice superioare. Din rețeaua venoasă a veziculei ombilicale iau naștere venele viteline, care, trecînd de-a lungul canalului vitelin, pătrund în splanhnopleură, străbat septul transvers și ficatul pentru a se

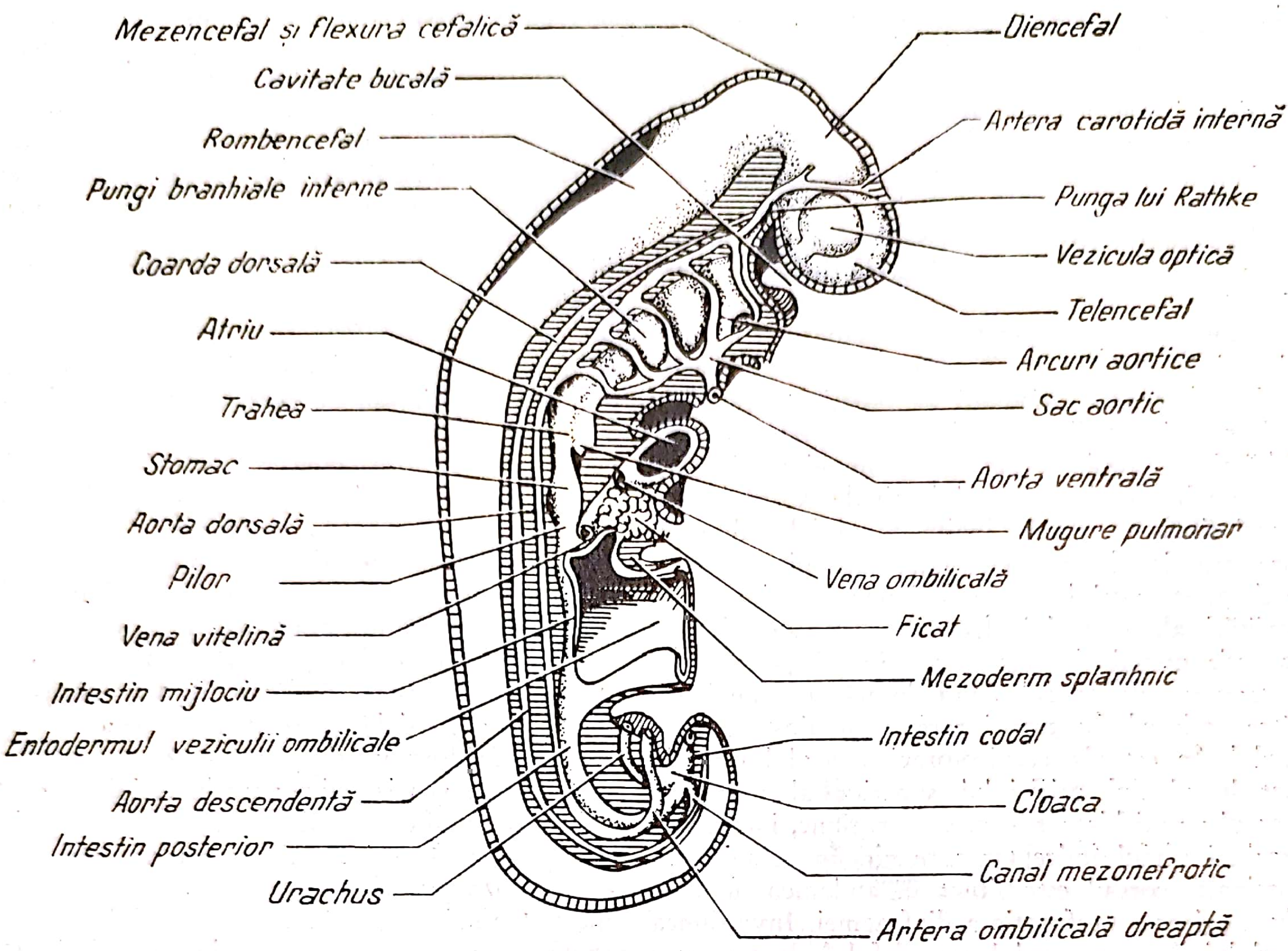
Mezencefal și flexura cefalică
Cavitate bucală
Rombencefal
Pungi branhiale interne
Coarda dorsală
Atriu
Trahea
Stomac
Aorta dorsală
Pilor
Vena vitelină
Intestin mijlociu
Entodermul veziculii ombilicale
Aorta descendentă
Intestin posterior
Urachus
Diencefal
Artera carotidă internă
Punga lui Rathke
Vezicula optică
Telencefal
Arcuri aortice
Sac aortic
Aorta ventrală
Mugure pulmonar
Vena ombilicală
Ficat
Mezoderm splanhnic
Intestin codal
Cloaca
Canal mezonefrotic
Artera ombilicală dreaptă

Fig. 18. **Arcurile aortice și sacul aortic la embrion de 4 mm (Hiss).**

vărsa în sinusul venos (fig. 19). Cînd circulația vitelină este înlocuită cu cea ombilicală, venele viteline se atrofiază parțial, segmentele persistente luînd parte la formarea unor noi vase. Vena vitelină dreaptă, prin segmentul ei suprahepatic, contribuie la formarea venei cave inferioare, iar vena vitelină stîngă, prin segmentul ei subhepatic, la formarea venei porte. Sîngele răspîndit în corpul embrionului de către arterele intersegmentare este readus la cord de către sistemul venos cardinal care a luat naștere în interiorul embrionului. Sîngele venos din regiunea situată deasupra

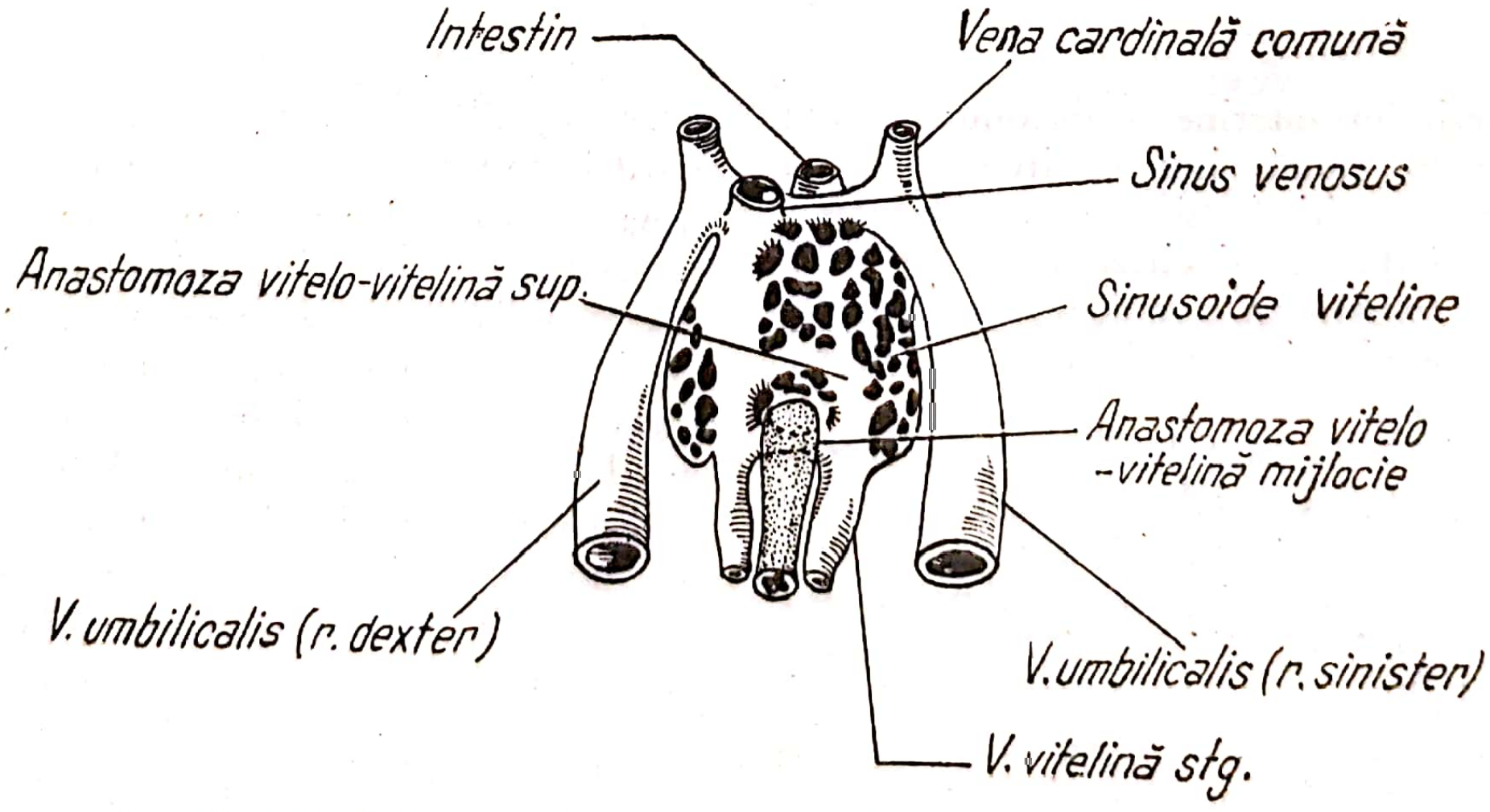
Intestin
Vena cardinală comună
Sinus venosus
Anastomoza vitelo-vitelină sup.
Sinusoide viteline
Anastomoza vitelo -vitelină mijlocie
V. umbilicalis (r. dexter)
V. umbilicalis (r. sinister)
V. vitelină stg.

Fig. 19. **Circulația vitelină și cea ombilicală la embrionul de 4,5 mm.**

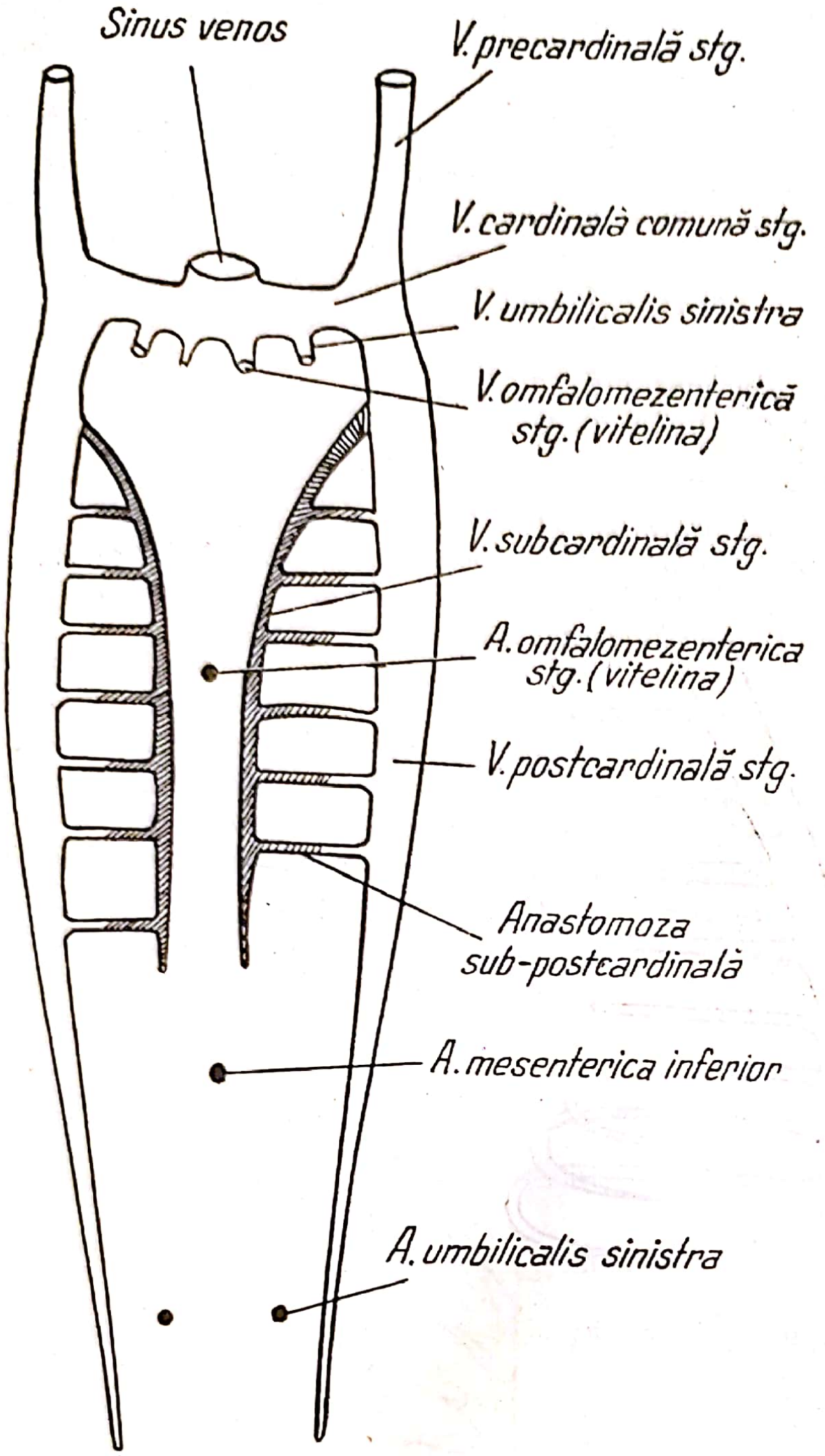

Fig. 20. Dezvoltarea venelor cardinale.

septului transvers este drenat prin două vene simetrice, venele precardinale sau cardinale anterioare (fig. 20). Sîngele din regiunea situată sub septul transvers este drenat tot prin două vene simetrice, venele postcardinale sau cardinale posterioare. Venele cardinale anterioară și posterioară de aceeași parte se unesc formînd venele cardinale comune dreaptă și stîngă sau canalele lui Cuvier. Acestea se deschid — după ce s-au unit cu venele viteline corespunzătoare — în cornul drept și cel stîng al sinusului venos.

CIRCULAŢIA OMBILICALĂ SAU CORIOPLACENTARĂ

Durează tot timpul vieții intrauterine și cea mai mare parte a ei va fi preluată de către circulația definitivă. Originea ei se află în afara embrionului, la nivelul învelișurilor fetale, și vasele care o alcătuiesc au un calibru mai mare decît vasele intraembrionare. Insulele sanguine de la nivelul mezodermului corial formează o rețea de vase care pătrund în axul vilozităților coriale. Cu această rețea de vase se vor anastomoza ramificațiile celor două artere ombilicale. Arterele ombilicale provin inițial din arterele intersegmentare 1 lombare. Ulterior fiecare arteră capătă conexiuni secundare cu artera intersegmentară dorsală a ultimului segment lombar, iar prima rădăcină ventrală dispare. Intră în componența cordonului ombilical și ajung la nivelul placentei, unde se ramifică și se capilarizează. De la nivelul placentei, sîngele este drenat spre cordul embrionar prin două vene placentare, care se unesc formînd vena ombilicală. Prin intermediul cordonului ombilical, vena ajunge la nivelul ombilicului, unde se divide în două ramuri, dreaptă și stîngă. Acestea trec prin grosimea somatopleurei, vărsîndu-se în venele viteline corespunzătoare, cu care alcătuiesc trunchiul ombilicovitelin. Cu acest trunchi se anastomozează și vena cardinală comună corespunzătoare. Acest confluent venos se găsește în grosimea septului transvers, ca și sinusul venos cardiac în care se varsă. Vasele intraembrionare sînt aceleași ca în timpul circulației viteline, dar vor suferi modificări care duc la apariția circulației fetale definitive.

DEZVOLTAREA SISTEMULUI ARTERIAL

Aortele dorsale fuzionează în decursul lunii a doua, formînd o singură aortă dorsală. Fuziunea aceasta este parțială, interesînd segmentul ei situat sub arterele intersegmentare numărul 7. Cranial de acestea mai rămîn un timp două aorte dorsale. Arcurile aortice care unesc sacul aortic cu aortele dorsale, o dată cu dispariția arcurilor viscerale, suferă transformări sau dispar. Inițial apar șase perechi de arcuri aortice, dintre care al cincilea este rudimentar (fig. 21). Evoluția lor este următoarea: arcul I, cel mai cranial, dispare complet. Arcul II persistă numai în porțiunea sa dorsală ca arteră stapediană. Aceasta este în continuare cu acel segment al aortei dorsale care va lua parte la definitivarea arterei carotide interne. Artera stapediană dă două ramuri: una cranială, artera meningee mijlocie, și alta caudală, artera mandibulară. Arcul III, împreună cu segmentul aortei dorsale situat cranial de el, va forma artera carotidă comună. Cînd artera carotidă externă, care ia naștere dintr-un mugure independent al sacului aortic, este încorporată arcului III, artera stapediană, prin ramura mandibulară, se anastomozează cu ea și pierde legătura cu artera carotidă internă. Segmentul arcului III situat sub noua origine a arterei carotide externe devine arteră

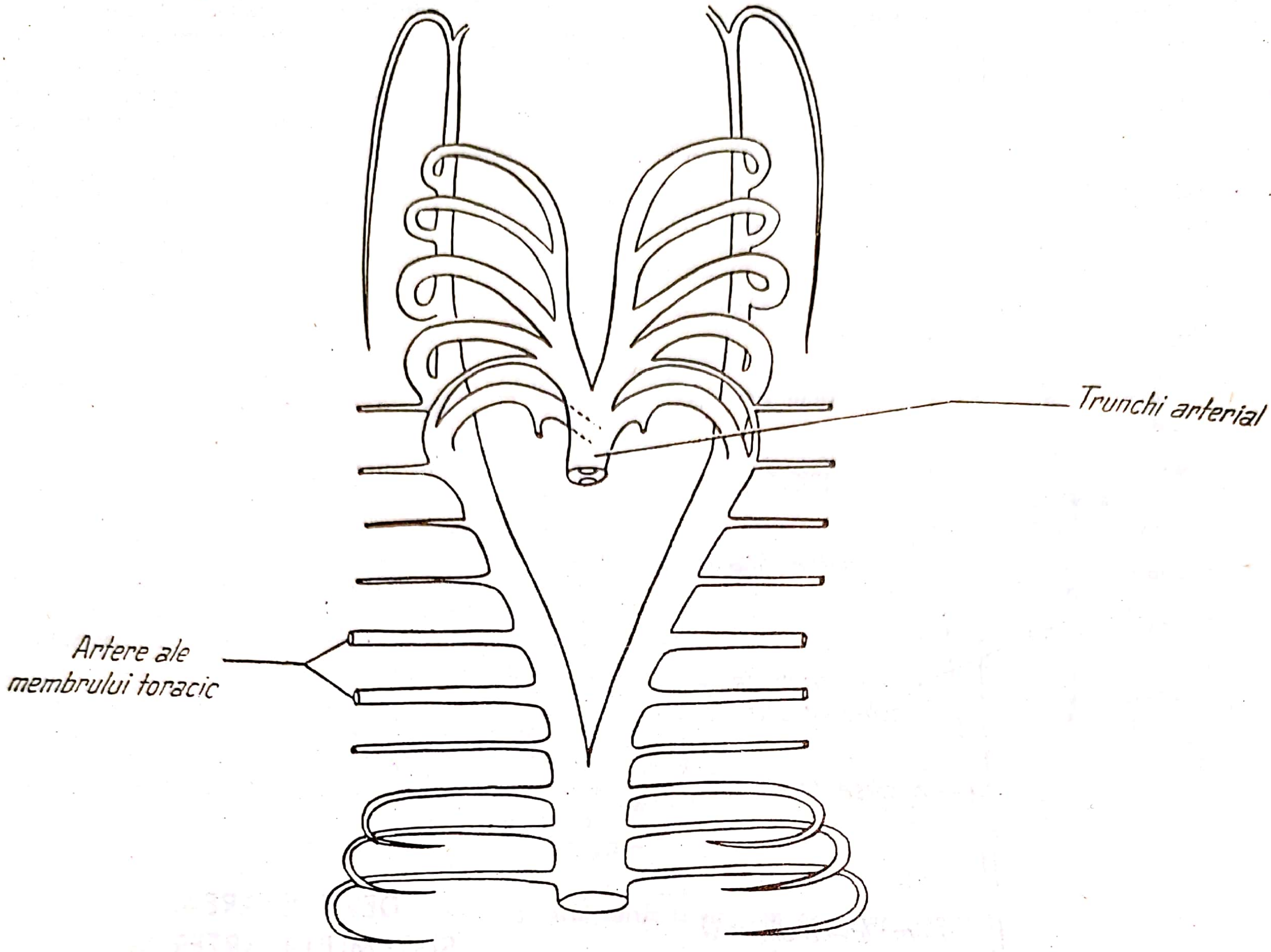

Fig. 21. Dezvoltarea sistemului aortic.

carotidă comună. După formarea arterei carotide interne, segmentul aortelor dorsale cuprins între arcurile aortice III și IV dispare. Arcurile IV, atît cel drept cît și cel stîng, sînt în continuarea directă a trunchiului arterial. După septarea trunchiului, ele rămîn în legătură cu porțiunea aortică. Arcul IV se continuă cu segmentul aortei dorsale stîngi situat cranial de originea celei de-a șaptea artere intersegmentare. Astfel ia naștere cîrja aortei. Caudal de artera intersegmentară 7, aorta dorsală unică va deveni aorta toracică și abdominală. Arcul IV drept se continuă cu aorta dorsală dreaptă și cu cea de-a șaptea arteră intersegmentară dreaptă, cu care va forma trunchiul brahiocefalic și artera subclavie dreaptă. Segmentul aortei dorsale drepte, situat sub originea celei de-a șaptea artere intersegmentare, dispare (fig. 22). Artera subclavie dreaptă are inițial originea din aortă și numai după anastomoza ei cu arcul IV capătă această origine secundară. Segmentul sacului aortic din dreptul arcurilor III și IV se alungește formînd trunchiul brahiocefalic. La data apariției, arcurile IV sînt situate în dreptul laringelui și pe sub ele trec ramurile nervului vag, destinate laringelui. Cînd arcurile coboară, nervul este obligat să se alungească și înconjură cîrja aortei, în stînga, și artera subclavie în dreapta. Așa se explică raporturile deosebite ale nervului laringeu inferior. Arcul V este inconstant și rudimentar. El dispare fără a lăsa urme. Arcul VI apare tîrziu, cînd deja sacul aortic a dat arterele pulmonare primitive. Arcul VI drept dispare în porțiunea sa dorsală, în timp ce porțiunea ventrală înglobează artera pulmonară dreaptă primitivă și formează ramura dreaptă a arterei pulmonare definitive. Arcul VI stîng se comportă la fel ca și cel drept față de artera pulmonară stîngă primitivă. El persistă însă în întregime tot timpul vieții fetale sub denumirea de canal arterial (fig. 23). Persistența lui, ca atare, reprezintă o adaptare funcțională la sistemul de circulație fetal. Originile arcurilor VI, drept și stîng, sînt apropiate una de cealaltă și în continuare directă cu porțiunea pulmonară a trunchiului arterial. Astfel, după septarea acestuia, cele două artere pulmonare primitive devin ramuri ale arterei pulmonare definitive (fig. 23).

Datorită complexităţii proceselor de formare a vaselor definitive se pot produce numeroase anomalii vasculare, fie prin fuzionarea unor vase care în mod normal sînt independente, fie prin persistenţa unora care ar fi trebuit să dispară, fie prin dezvoltarea incompletă sau prin posibilitatea preluării unei căi neobişnuite în construirea lor. Marea majoritate a acestor anomalii nu produc tulburări. Printre anomaliile mai importante se poate cita persistenţa arcului IV, ca atare şi în dreapta. În acest caz, individul prezintă două cîrje aortice, ca la reptile. Alteori, cîrja aortei se poate forma numai la dreapta, ca la păsări, şi în mod frecvent coexistă cu o inversiune a viscerelor. Datorită unei dezvoltări incomplete a septului spiral, aorta şi artera pulmonară pot fuziona parţial sau total. Mai frecventă este persistenţa şi după naştere a canalului arterial. Datorită unei opriri în dezvoltare a arcului IV, se poate întîlni o anomalie caracterizată prin aceea că trunchiul de origine al aortei se continuă direct cu arterele capului şi extremităţilor toracice, în timp ce aorta toracică este o continuare a canalului arterial. Cranial de canalul arterial, cîrja aortei poate prezenta o strictură care închide lumenul; în acest caz canalul arterial funcţionează ca o cale de derivaţie. Dacă şi canalul arterial lipseşte, apar numeroase anastomoze între segmentele aortei situate cranial şi caudal de strictură. Ca o anomalie a arcului VI se citează lipsa sau atrofia arterelor pulmonare, în care caz arterele bronşice deservesc circulaţia pulmonară. Ca urmare a fuzionării incomplete a celor două aorte dorsale, se poate găsi o origine înaltă a arterelor iliace primitive şi extrem de rar prezenţa unui sept mai mult sau mai puţin complet în lumenul aortic. Frecvente sînt anomaliile de origine ale ramurilor aortei şi ca mai interesante se pot cita: existenţa unui singur trunchi pentru toate arterele ce deservesc capul şi extremităţile toracice; existenţa a două artere anonime; existenţa a trei trunchiuri cu mai multe variante; existenţa a patru trunchiuri şi existenţa, pe lîngă cele trei trunchiuri normale, a unui trunchi format din arterele vertebrală, toracică internă, tiroidiană, timică sau coronară.

Aorta dorsală şi ramurile ei. Ramurile aortei dorsale sînt arterele intersegmentare ventrale, dorsale şi laterale (fig. 24). Arterele intersegmentare ventrale, numeroase iniţial, fuzionează rapid, redu-

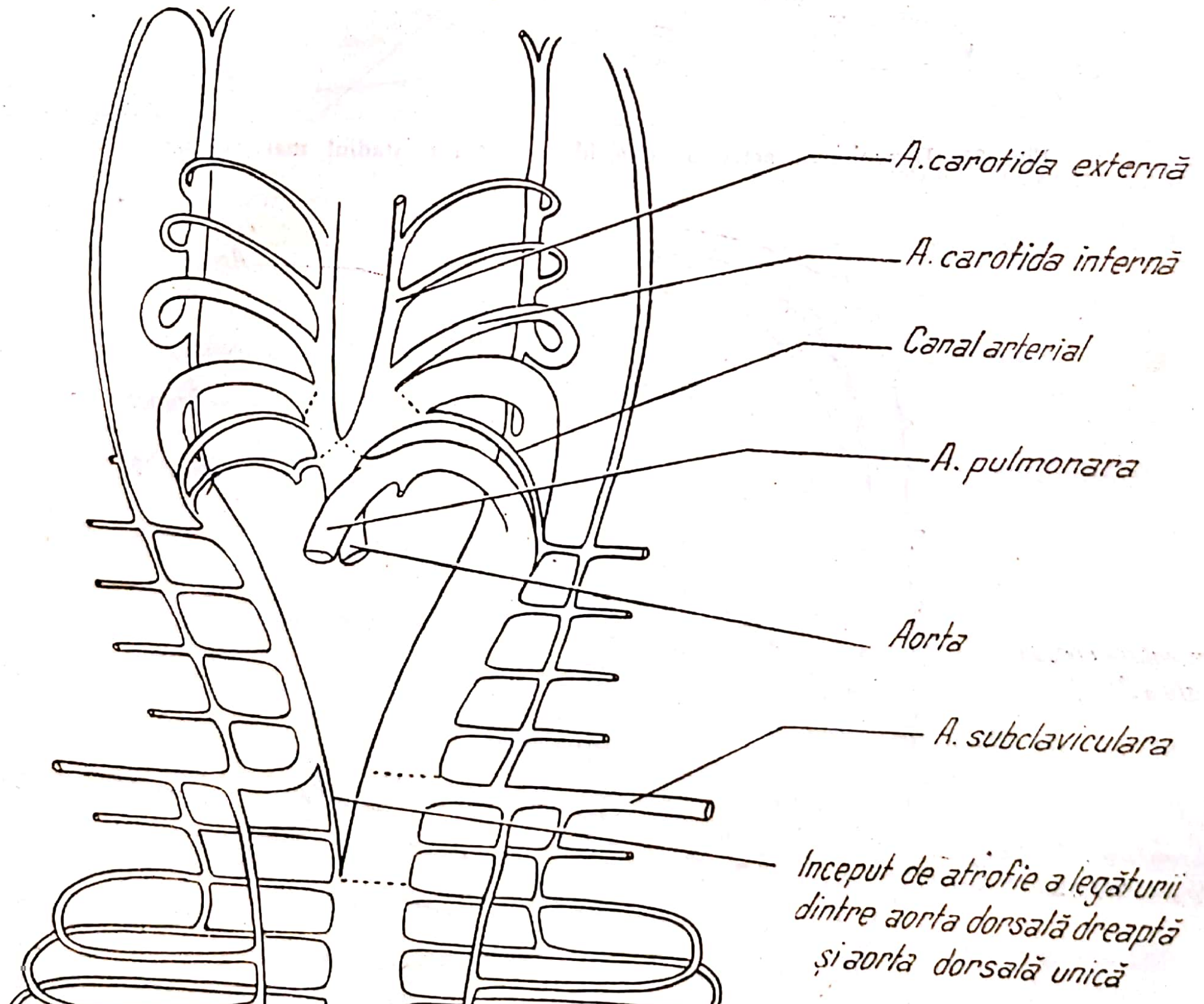

Fig. 22. Etapă mai dezvoltată în geneza sistemului aortic.

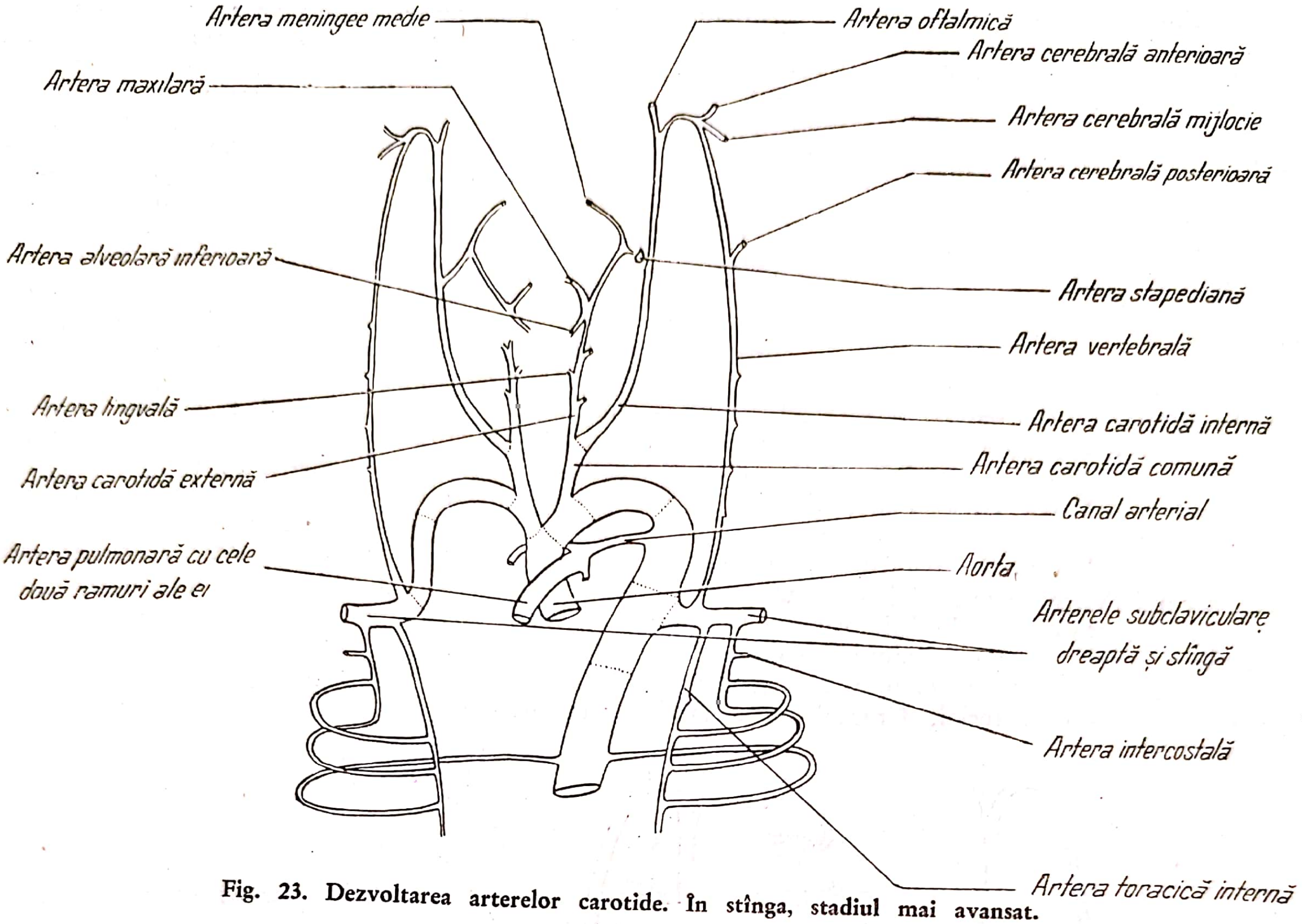
Artera meningee medie
Artera oftalmică
Artera cerebrală anterioară
Artera maxilară
Artera cerebrală mijlocie
Artera cerebrală posterioară
Artera alveolară inferioară
Artera stapediană
Artera vertebrală
Artera linguală
Artera carotidă internă
Artera carotidă externă
Artera carotidă comună
Canal arterial
Artera pulmonară cu cele două ramuri ale ei
Aorta
Arterele subclaviculare dreaptă și stîngă
Artera intercostală
Artera toracică internă

Fig. 23. Dezvoltarea arterelor carotide. În stînga, stadiul mai avansat.

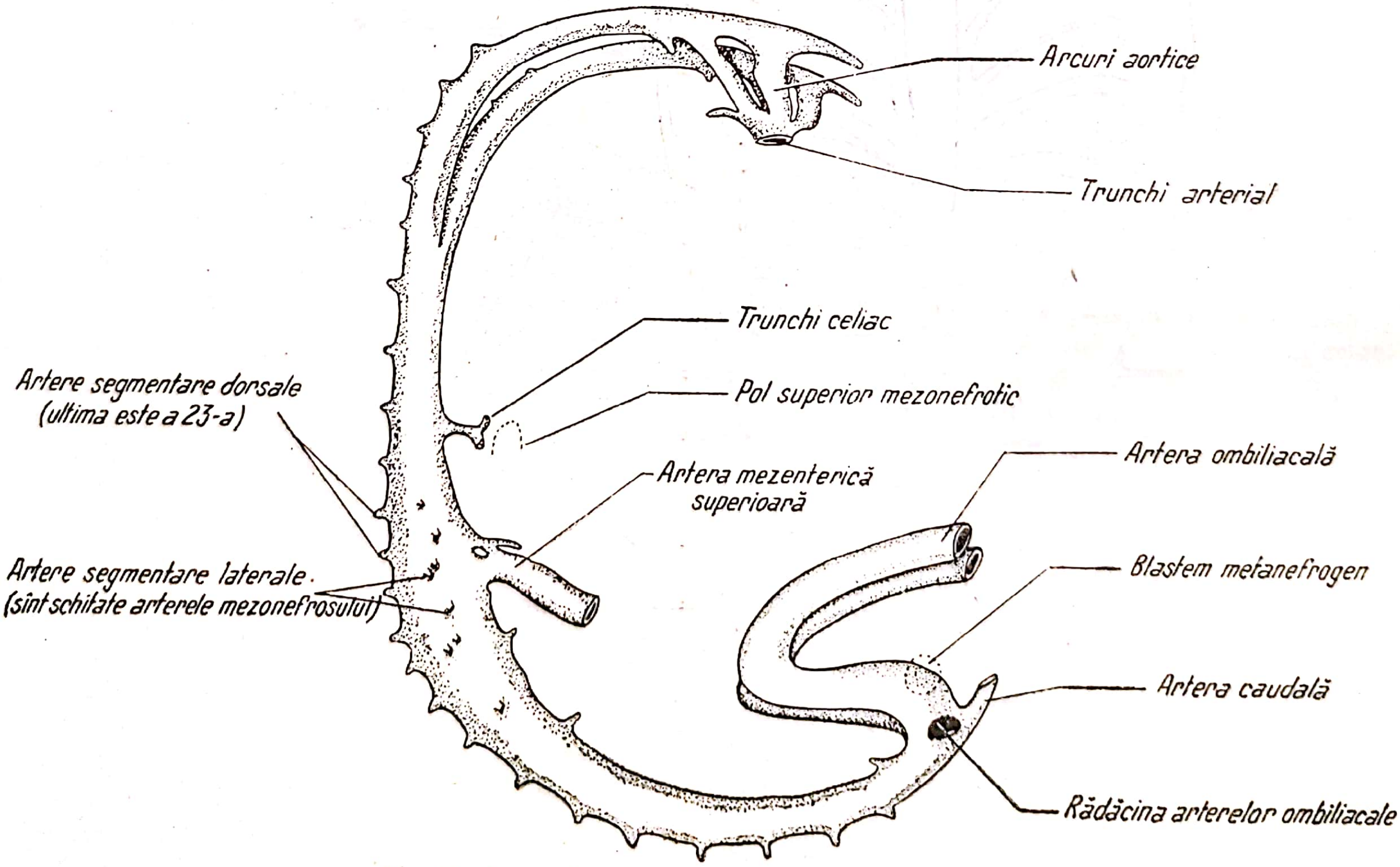
Arcuri aortice
Trunchi arterial
Trunchi celiac
Pol superior mezonefrotic
Artere segmentare dorsale (ultima este a 23-a)
Artera mezenterică superioară
Artera ombiliacală
Artere segmentare laterale (sînt schitate arterele mezonefrosului)
Blastem metanefrogen
Artera caudală
Rădăcina arterelor ombiliacale

Fig. 24. Aorta dorsală cu ramurile ei (Broman).

cîndu-se la patru trunchiuri, destinate tractului digestiv şi glandelor sale anexe: 1) Trunchiul celiac care apare în dreptul segmentului cervical 7 şi va coborî ulterior pînă în dreptul segmentului toracal 10, sediul definitiv. Originea sa este — în cea mai mare parte — din a zecea arteră intersegmentară. 2) Artera mezenterică superioară, cu originea în arterele intersegmentare 12—14. Ea va coborî din această poziţie înaltă 11 segmente pentru a se situa în poziţia definitivă în dreptul segmentului lombar 1. 3) Artera mezenterică inferioară, cu originea din artera intersegmentară 20 şi care va coborî 3 segmente pînă la locul ei definitiv, în dreptul segmentului lombar 3. 4) Arterele ombilicale au originea în porţiunea cea mai inferioară a aortei, încît dau impresia că ele ar fi ramurile terminale aortice. Ulterior, la o oarecare distanţă de originea ei apare mugurele arterei iliace interne.

Arterele intersegmentare dorsale sînt în număr de 30 de perechi. Destinate iniţial tubului neural, se vor divide ulterior, dînd două feluri de ramuri: dorsale şi ventrale. Ramurile dorsale vascularizează tubul neural, muşchii jgheaburilor şi tegumentul. Primele şapte pierd legătura cu aorta şi se unesc printr-o anastomoză longitudinală postcostală. Această anastomoză longitudinală este artera vertebrală. Capătul ei caudal se găseşte la nivelul arterei intersegmentare 7 care va deveni artera subclavie. Aceasta explică situaţia din organismul adult, la care artera vertebrală este o ramură a arterei subclavie. Ramurile ventrale vor deveni artere intercostale şi lombare. Prin anastomoze longitudinale precostale, ele vor da naştere arterei toracice interne şi trunchiurilor tireocervical şi costocervical.

Arterele intersegmentare sînt inconstante ca număr şi apar în legătură cu dezvoltarea ţesutului nefrogen. Cele mai caudale iau parte la formarea arterelor frenice inferioare, suprarenale, renale, spermatice interne sau ovariene.

Dezvoltarea arterelor membrului superior (fig. 25). La embrionul de 5 mm, printr-o înmugu-

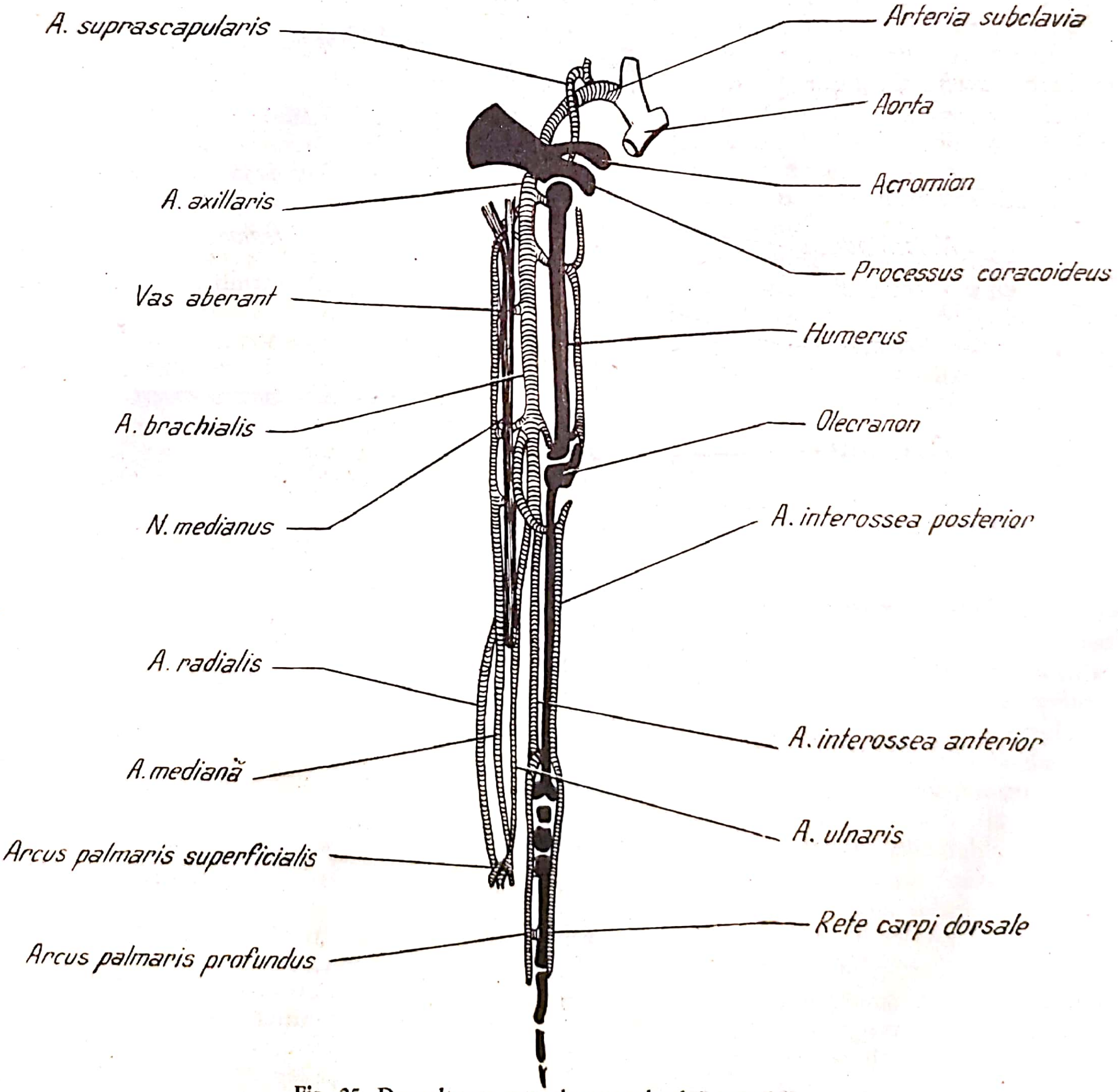
A. suprascapularis
Arteria subclavia
Aorta
Acromion
A. axillaris
Processus coracoideus
Vas aberant
Humerus
A. brachialis
Olecranon
N. medianus
A. interossea posterior
A. radialis
A. interossea anterior
A. mediană
A. ulnaris
Arcus palmaris superficialis
Rete carpi dorsale
Arcus palmaris profundus

Fig. 25. Dezvoltarea arterelor membrului superior.

rire a arterei subclavie a luat naştere un vas axial ce străbate membrul în toată lungimea lui şi se termină printr-un plex al mîinii. Acest vas poartă numiri deosebite la nivelul fiecărui segment de membru: la nivelul rădăcinii se numeşte arteră axilară, la nivelul braţului — arteră brahială, iar la nivelul antebraţului — arteră interosoasă. Prin înmugurire, artera brahială dă naştere arterei mediane, care devine vasul principal al antebraţului. Concomitent, capătul caudal al arterei interosoase se atrofiază, arterele mîinii devenind ramuri ale arterei mediane. Ulterior, tot din artera brahială ia naştere artera ulnară, a cărei extremitate distală se anastomozează cu artera mediană. Din arcada rezultată iau naştere arterele digitale. Cînd artera brahială dă şi artera radială, extremitatea distală a arterei mediane se atrofiază. Arcadele palmare provin acum din anastomoza extremităţilor distale ale arterelor ulnară şi radială. La finele lunii a doua, sistemul vascular al membrului toracic este definitivat.

Dezvoltarea arterelor membrului inferior (fig. 26). Ca şi la nivelul membrului superior printr-un proces de înmugurire al arterei hipogastrice, ia naştere vasul axial numit artera ischiatică. El este situat pe faţa dorsală a membrului pelvin. În regiunea genunchiului se numeşte arteră poplitee, iar la nivelul gambei — arteră interosoasă sau

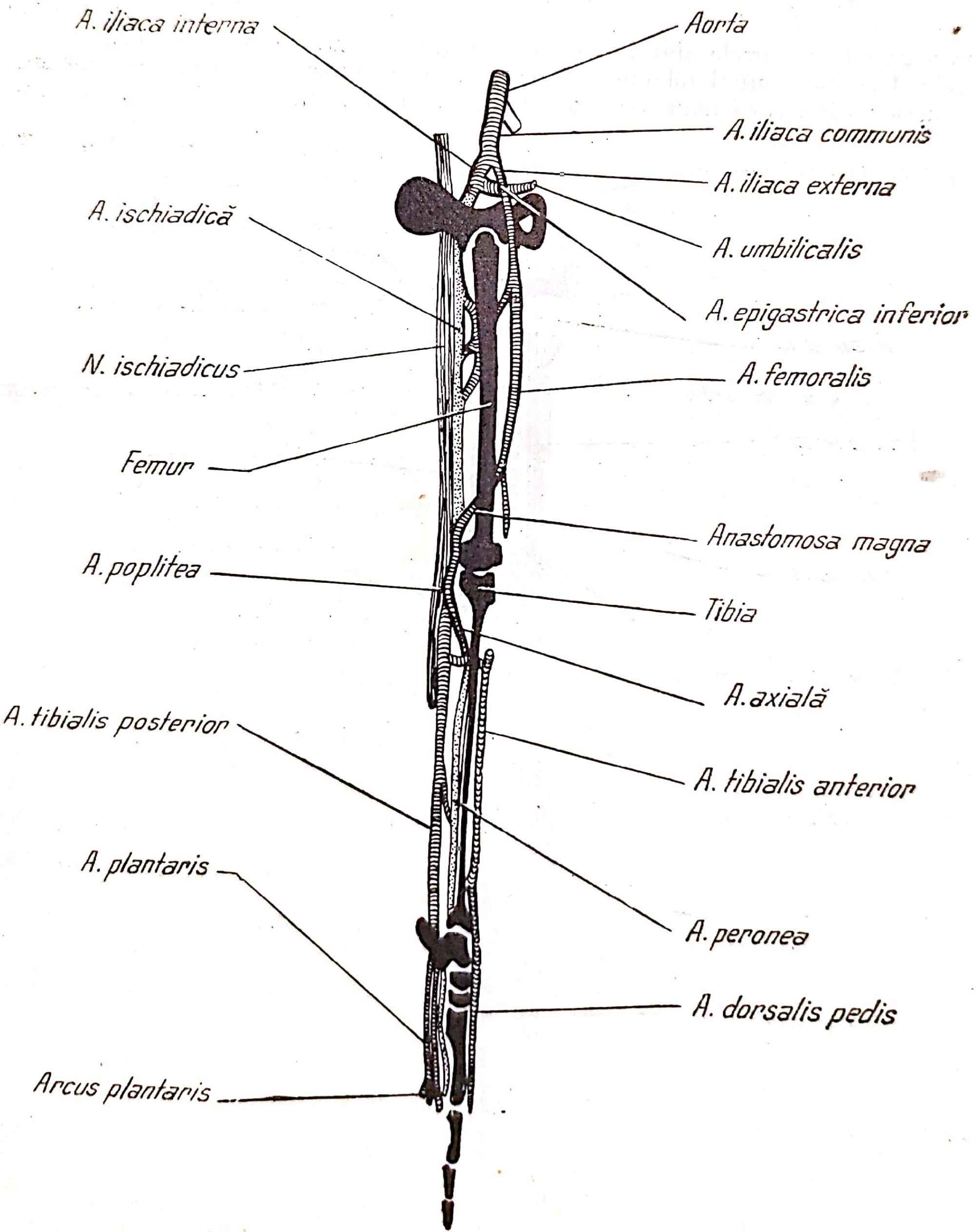
A. iliaca interna
Aorta
A. iliaca communis
A. iliaca externa
A. ischiadică
A. umbilicalis
A. epigastrica inferior
N. ischiadicus
A. femoralis
Femur
Anastomosa magna
A. poplitea
Tibia
A. axială
A. tibialis posterior
A. tibialis anterior
A. plantaris
A. peronea
A. dorsalis pedis
Arcus plantaris

Fig. 26. Dezvoltarea arterelor membrului inferior.

peronieră. Extremitatea distală se ramifică formînd plexul piciorului. Ulterior, o înmugurire a arterei iliace externe formează artera femurală, care, situată ventral, se substitue arterei ischiatice în ce priveşte furnizarea arterelor digitale. În treimea inferioară a coapsei, artera femurală capătă o anastomoză cu artera poplitee. Consecinţa este că artera ischiatică, cu excepţia capătului proximal, se atrofiază. Porţiunea care persistă va forma artera fesieră inferioară. Capătul distal al arterei femurale, situat sub anastomoza cu artera poplitee, dispare şi ca un vestigiu al existenţei sale rămîne artera supremă a genunchiului. Artera poplitee dă două ramuri: artera tibială anterioară şi artera tibială posterioară, care înlocuiesc artera femurală. În decursul lunii a treia, prin anastomoza extremităţilor distale ale arterelor tibiale, sistemul vascular al membrului pelvin este definitivat.

DEZVOLTAREA CIRCULAŢIEI VENOASE

Ceea ce caracterizează sistemul venos embrionar este faptul că vasele care-l alcătuiesc sînt perechi şi simetrice. Astfel există cîte două vene precardinale, postcardinale şi cardinale comune. În decursul evoluţiei, ele vor fi înlocuite de asemenea prin vase perechi şi simetrice, ca: venele subcardinale şi supracardinale. În momentul cînd se stabileşte circulaţia fetală definitivă, aceste sisteme suferă modificări importante, datorite următorilor factori: schimbarea locului de vărsare al venelor prin încorporarea sinusului venos în atriul drept; înlocuirea sistemului simetric printr-un dispozitiv asimetric prin atrofia parţială sau totală a venelor primitive, prin anastomoze care formează noi căi de derivaţie spre cord, prin formarea de noi vase datorită schimbării de direcţie a curentului sanguin; dezvoltarea ficatului şi apariţia sistemului port.

Dezvoltarea venei cave superioare. În decursul dezvoltării, sinusul venos, în care se varsă cele două vene cardinale comune, este încorporat în atriul drept. Din momentul în care au devenit tributare ale atriului drept, aceste vene poartă denumirea de vene cave superioare primitive. Există acum o venă cavă superioară primitivă dreaptă şi una stîngă. Venele pre- şi postcardinale, în care se varsă venele intersegmentare, se modifică şi ele. Venele precardinale pot fi împărţite în două segmente: unul cranial de origine, în raport cu veziculele cerebrale, denumit vena primară a capului, şi al doilea, întins de la baza craniului pînă la confluenţa cu vena postcardinală, denumit vena precardinală propriu-zisă. Ultimul segment primeşte o tributară importantă, vena subclavie (v. fig. 28). Porţiunea situată cranial de vărsarea venei subclavie va deveni vena jugulară internă. Porţiunea situată caudal rămîne ca venă cavă superioară primitivă. Numai în primele două luni există două vene cave superioare, după care vena cavă superioară stîngă dispare. Procesul de dispariţie este pregătit încă din săptămîna a opta, prin apariţia unei anastomoze transversale între cele două vene cave. Această anastomoză are extremitatea stîngă situată în dreptul locului unde subclavia stîngă se uneşte cu jugulara internă stîngă, iar extremitatea dreaptă — caudal de confluenţa venelor similare din dreapta. Anastomoza va deveni trunchiul venos brahiocefalic stîng, iar segmentul venei cave superioare primitive drepte, situat între confluenţa venei jugulare interne drepte cu subclavia dreaptă şi anastomoza intercavă, va deveni trunchiul venos brahiocefalic drept. Segmentul venei cave superioare primitive drepte, situat sub confluenţa celor două trunchiuri brahiocefalice, pînă la vărsarea în atriul drept, devine vena cavă superioară definitivă. După formarea anastomozei transversale, segmentul venei cave superioare stîngi, situat caudal de această anastomoză, dispare. Ca resturi ale venei cave superioare stîngi rămîn: vena oblică a atriului stîng şi plica vestigială.

Dezvoltarea venei cave inferioare se desfăşoară după un proces mai complicat, deoarece la formarea ei iau parte segmente care aparţin celor trei sisteme venoase abdominale: postcardinal, subcardinal şi supracardinal.

Venele postcardinale îşi au originea în anastomoza venei caudale cu vena membrului pelvin de aceeaşi parte. În traiectul lor primesc venele intersegmentare, trec lateral şi dorsal de mezonefros şi se termină prin anastomozarea cu venele precardinale, luînd parte la formarea venelor cardinale comune (fig. 27). De timpuriu, între extremităţile caudale ale venelor postcardinale se stabileşte o anastomoză transversală (interpostcardinală), care va deveni ulterior vena iliacă comună stîngă. Vena iliacă comună dreaptă provine din segmentul venei postcardinale drepte, situat caudal de vărsarea acestei anastomoze transversale. Aproape concomitent, pe partea ventrală şi medială a mezonefrosului, apar venele subcardinale care colectează o parte din sîngele corpului embrionar. Ele se varsă în porţiunea cranială a venelor postcardinale. Prin intermediul sinusoidelor mezonefrotice, precum şi direct se stabilesc anastomoze între venele subcardinală şi postcardinală de aceeaşi parte (anastomoze subpostcardinale), precum şi între cele două vene subcardinale (anastomoze intersubcardinale) (fig. 28). Vena subcardinală dreaptă pierde legătura cranială cu vena postcardinală respectivă şi-şi creează o nouă anastomoză cu vena hepatică comună (joncţiunea hepatosubcardinală). Vena hepatică comună reprezintă porţiunea suprahepatică a venei viteline drepte şi va forma segmentul hepatic al venei cave inferioare definitive, Stabilirea acestei joncţiuni este semnalul începerii procesului de atrofie a venelor postcardinale şi de apariţie a venelor supracardinale. Ele sînt situate de o parte şi de alta a aortei, deci medial faţă de venele postcardinale, pe care le înlocuiesc. La data apariţiei ele sînt în legătură, prin ambele lor capete, cu venele postcardinale şi stabilesc cu acestea o serie de anastomoze transversale (suprapostcardinale). Prin intermediul anastomozelor, venele intersegmentare devin tributare ale venelor supracardinale. De asemenea se fac şi anastomoze între venele supracardinale şi subcardinale de aceeaşi parte (suprasubcardinale). Cea mai importantă anastomoză suprasubcardinală, care are loc la nivelul ultimei anastomoze intersubcardinale, va contracta secundar o nouă legătură cu vena subcardinală respectivă. Venele postcardinale, devenite nefuncţionale, se atrofiază parţial şi dispar ca atare (fig. 29). Persistă numai extremităţile caudale, care devin vene iliace comune şi extremitatea cranială a venei postcardinale drepte, care ia parte la formarea venei azigos. La nivelul sistemelor supracardinal şi subcardinal au loc modificări care duc la apariţia venei cave inferioare, a tributarelor sale, precum şi a venelor azigos şi hemiazigos. Vena supracardinală dreaptă dispare în porţiunea

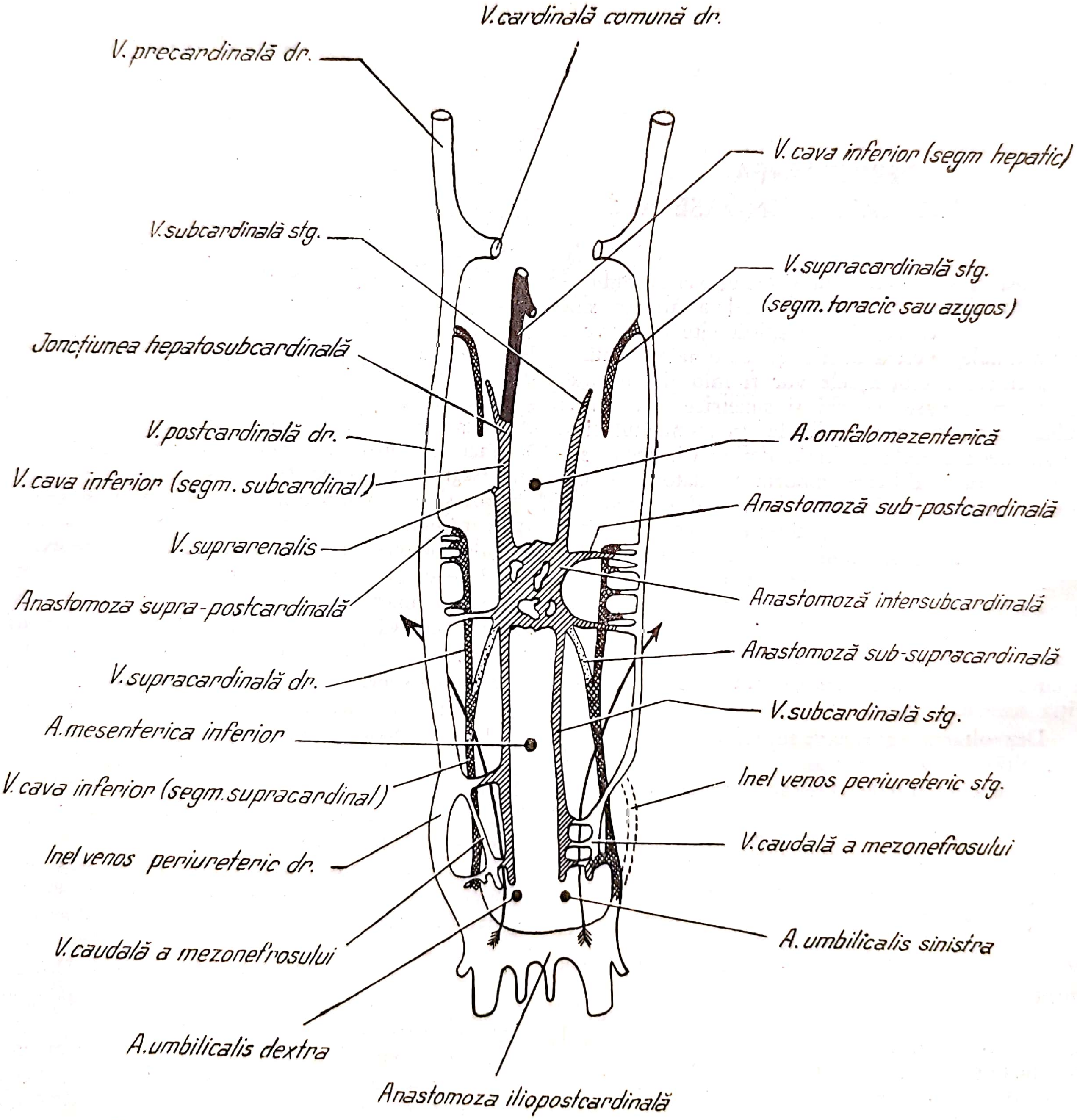
V. cardinală comună dr.
V. precardinală dr.
V. cava inferior (segm hepatic)
V. subcardinală stg.
V. supracardinală stg.
(segm. toracic sau azygos)
Joncţiunea hepatosubcardinală
V. postcardinală dr.
A. omfalomezenterică
V. cava inferior (segm. subcardinal)
Anastomoză sub-postcardinală
V. suprarenalis
Anastomoza supra-postcardinală
Anastomoză intersubcardinală
Anastomoză sub-supracardinală
V. supracardinală dr.
V. subcardinală stg.
A. mesenterica inferior
V. cava inferior (segm. supracardinal)
Inel venos periureteric stg.
V. caudală a mezonefrosului
Inel venos periureteric dr.
A. umbilicalis sinistra
V. caudală a mezonefrosului
A. umbilicalis dextra
Anastomoza iliopostcardinală

Fig. 27. Dezvoltarea venei cave inferioare la embrionul de 15 mm (McClure, Butler).

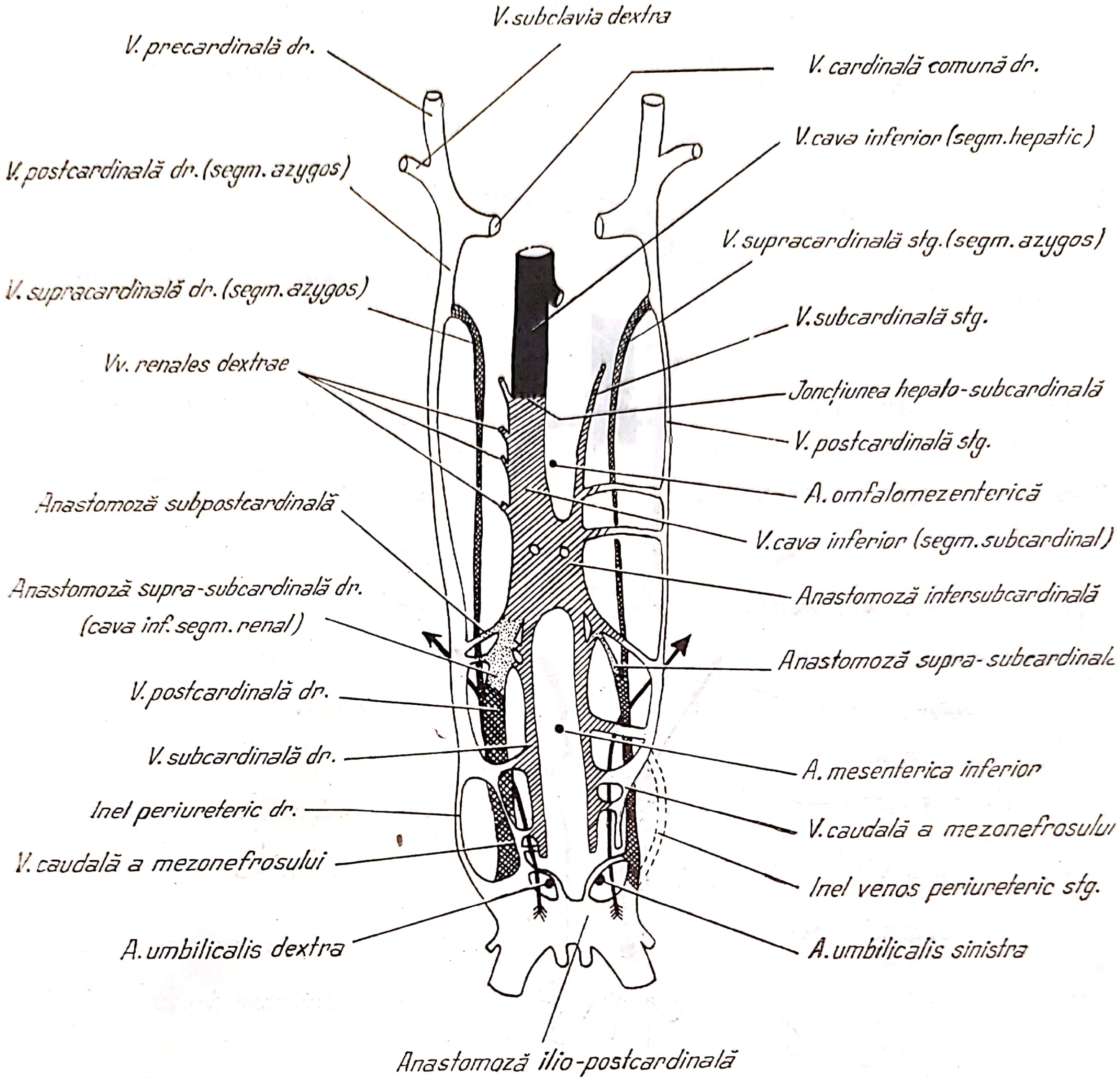
V. subclavia dextra
V. precardinală dr.
V. cardinală comună dr.
V. postcardinală dr. (segm. azygos)
V. cava inferior (segm. hepatic)
V. supracardinală stg. (segm. azygos)
V. supracardinală dr. (segm. azygos)
V. subcardinală stg.
Vv. renales dextrae
Joncțiunea hepato-subcardinală
V. postcardinală stg.
A. omfalomezenterică
Anastomoză subpostcardinală
V. cava inferior (segm. subcardinal)
Anastomoză intersubcardinală
Anastomoză supra-subcardinală dr.
(cava inf. segm. renal)
Anastomoză supra-subcardinală
V. postcardinală dr.
V. subcardinală dr.
A. mesenterica inferior
Inel periureteric dr.
V. caudală a mezonefrosului
V. caudală a mezonefrosului
Inel venos periureteric stg.
A. umbilicalis dextra
A. umbilicalis sinistra
Anastomoză ilio-postcardinală

Fig. 28. Dezvoltarea venei cave inferioare la embrionul de 16 mm (McClure, Butler).

mijlocie situată în dreptul rinichiului; porțiunea craniaIă formează împreună cu un rest al venei postcardinale drepte (v. mai sus) vena azigos. Porțiunea caudală ia parte la formarea unui segment al venei cave inferioare. Vena supracardinală stîngă persistă numai în porțiunea situată cranial de rinichi, porțiune care se anastomozează cu vena azigos și devine venă hemiazigos. Vena subcardinală stîngă dispare, cu excepția anastomozei cu vena subcardinală dreaptă și a unei mici porțiuni situate sub anastomoza suprasubcardinală. Din vena subcardinală dreaptă va persista, pentru a lua parte la definitivarea venei cave inferioare, numai porțiunea cuprinsă între anastomoza cu vena subcardinală stîngă și joncțiunea cu vena hepatică comună. În rezumat, vena cavă inferioară este alcătuită din următoarele segmente: hepatic, provenit din vena hepatică comună; prerenal, format de vena subcardinală dreaptă; renal, provenit din anastomoza supracardinală dreaptă; postrenal, dat de către vena supracardinală dreaptă (fig. 29).

Vena renală dreaptă este dată de anastomoza suprasubcardinală dreaptă. Vena renală stîngă provine din anastomoza suprasubcardinală stîngă și anastomoza intersubcardinală.

Venele membrelor iau naștere, pentru membrul toracic, din regiunea ulnară a sinusului marginal

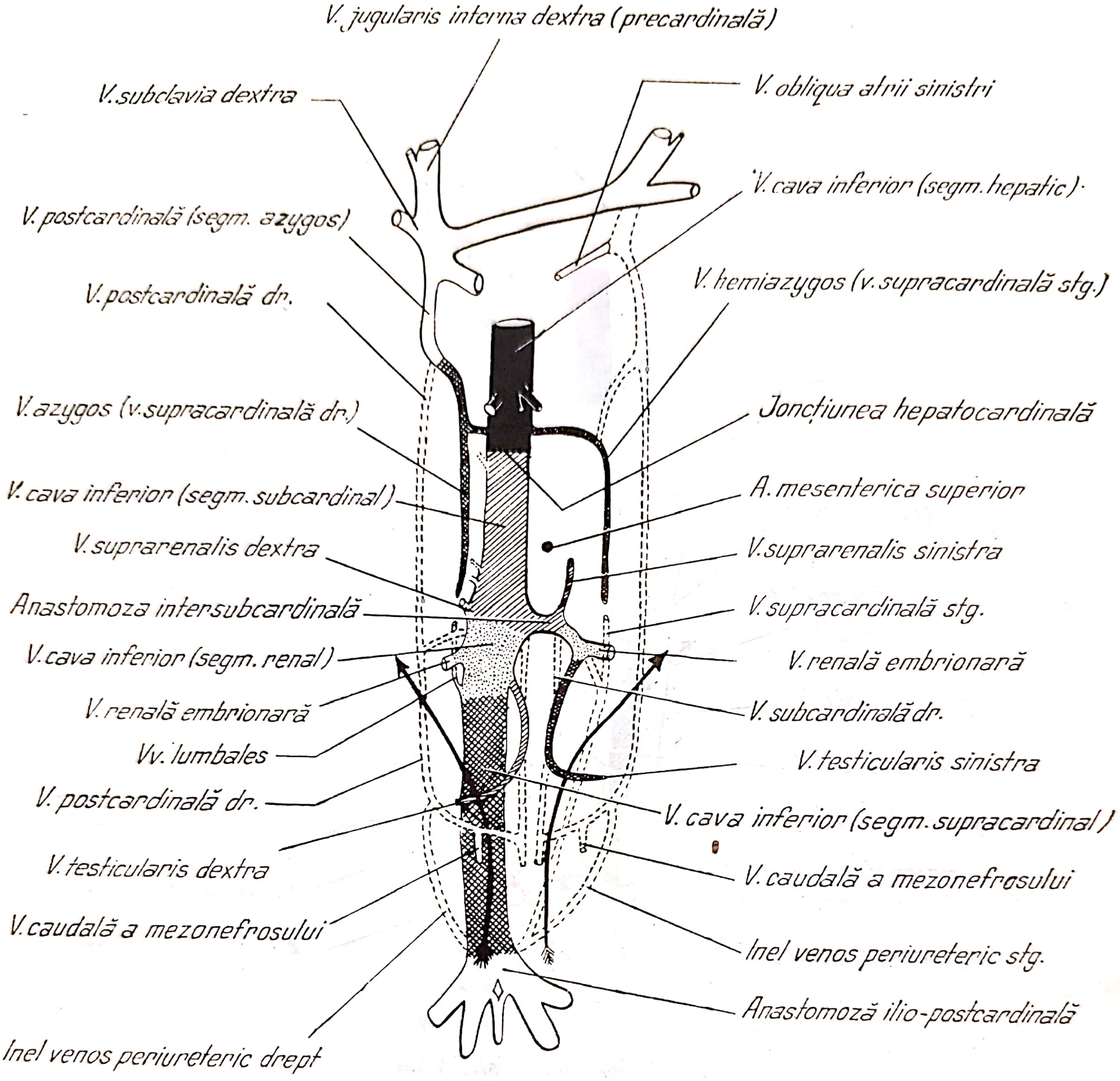
V. jugularis interna dextra (precardinală)
V. subclavia dextra
V. obliqua atrii sinistri
V. cava inferior (segm. hepatic)
V. postcardinală (segm. azygos)
V. hemiazygos (v. supracardinală stg.)
V. postcardinală dr.
V. azygos (v. supracardinală dr.)
Joncțiunea hepatocardinală
V. cava inferior (segm. subcardinal)
A. mesenterica superior
V. suprarenalis dextra
V. suprarenalis sinistra
Anastomoza intersubcardinală
V. supracardinală stg.
V. cava inferior (segm. renal)
V. renală embrionară
V. renală embrionară
V. subcardinală dr.
Vv. lumbales
V. testicularis sinistra
V. postcardinală dr.
V. cava inferior (segm. supracardinal)
V. testicularis dextra
V. caudală a mezonefrosului
V. caudală a mezonefrosului
Inel venos periureteric stg.
Anastomoză ilio-postcardinală
Inel venos periureteric drept

Fig. 29. Dezvoltarea venei cave inferioare (schemă demonstrînd alcătuirea ei la adult) (Mc Clure, Butler).

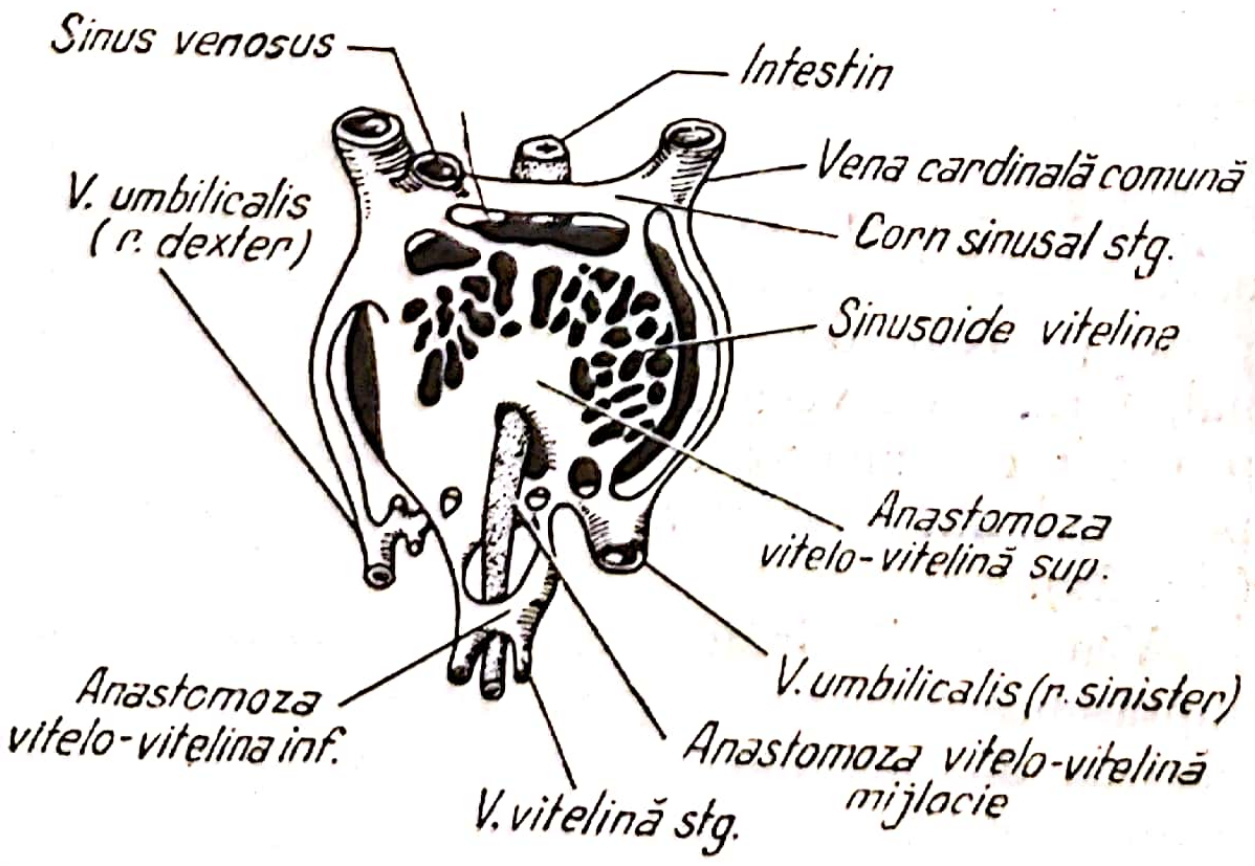
Sinus venosus
Intestin
V. umbilicalis (r. dexter)
Vena cardinală comună
Corn sinusal stg.
Sinusoide viteline
Anastomoza vitelo-vitelină sup.
V. umbilicalis (r. sinister)
Anastomoza vitelo-vitelina inf.
Anastomoza vitelo-vitelină mijlocie
V. vitelină stg.

Fig. 30. Dezvoltarea sistemului venos porthepatic; embrion de 5 mm (Mall).

venos, în care se varsă plexul venos al membrului, iar pentru membrul pelvin — din regiunea fibulară a sinusului marginal respectiv.

Dezvoltarea venei porte (fig. 30). Venele viteline situate pe laturile duodenului, pentru a ajunge la cord, străbat septul transvers. La acest nivel, ele sînt înconjurate de mugurii hepatici cărora le dau ramuri. Cu cît ficatul își sporește dimensiunile, cu atît ramurile devin mai numeroase, în așa măsură încît segmentul intrahepatic al acestor vene dispare ca atare, fiind transformat într-o rețea de sinusoide ce străbat ficatul în totalitate. Pe măsură ce lobul hepatic drept devine mai voluminos și circulația sa este mai activă, segmentul

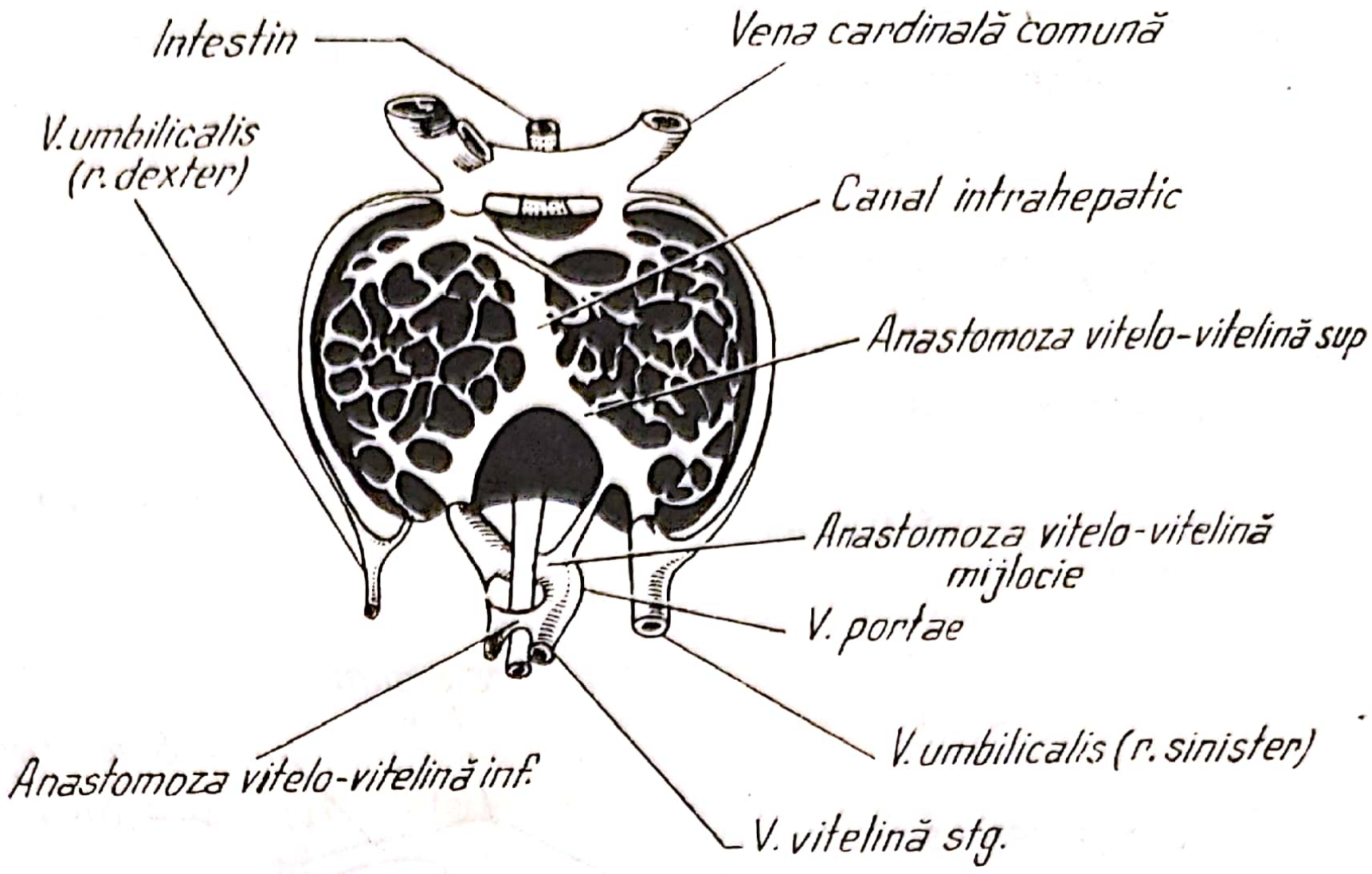
Intestin
Vena cardinală comună
V. umbilicalis (r. dexter)
Canal intrahepatic
Anastomoza vitelo-vitelină sup
Anastomoza vitelo-vitelină mijlocie
V. portae
V. umbilicalis (r. sinister)
Anastomoza vitelo-vitelină inf.
V. vitelină stg.

Fig. 31. Dezvoltarea sistemului venos porthepatic; embrion de 6 mm (Mall).

suprahepatic al venei viteline drepte, care este mult solicitat, devine mai voluminos. Segmentul suprahepatic al venei viteline stîngi devine nefuncţional, se atrofiază şi dispare. Tot sîngele hepatic este drenat deci prin intermediul porţiunii suprahepatice a venei viteline drepte, care devine venă hepatică comună. Între porţiunile subhepatice ale venelor viteline se stabilesc trei anastomoze transversale: vitelovitelină cranială, situată intrahepatic şi preintestinal; vitelovitelină mijlocie, situată subhepatic şi retrointestinal; vitelovitelină caudală, situată subhepatic şi preintestinal. Din anastomoza cranială porneşte un canal venos, impropriu numit aşa, deoarece nu are pereţi proprii, care se duce spre vena hepatică comună şi în care se drenează cea mai mare parte a sîngelui din ficatul embrionar. Porţiunea din vena vitelină dreaptă situată caudal de anastomoza vitelovitelină mijlocie se atrofiază şi dispare. Vena vitelină stîngă dispare, cu excepţia unui mic segment situat caudal de anastomoza mijlocie (fig. 31). Porţiunile persistente ale venelor viteline, unite prin anastomoza mijlocie, formează vena portă. Între timp, duodenul a fost deplasat spre dreapta şi culcat pe peretele abdominal posterior, procese care explică raporturile venei porte cu duodenul la adult. În rezumat: vena portă în segmentul cuprins în grosimea ligamentului gastrohepatic şi retroduodenal este formată de către vena vitelină dreaptă; porţiunea retropancreatică, pînă la confluenţa venei splenice cu vena mezenterică superioară, provine din anastomoza mijlocie şi vena vitelină stîngă. Cele două ramuri ale venei ombilicale, în drumul lor spre cord, trec prin grosimea septului transvers, unde contractă raporturi cu ficatul în plină dezvoltare. Aceste ramuri rămîn mereu în afara masei hepatice, ceea ce le diferenţiază ca situaţie faţă de venele viteline, dar trimit acestora din urmă anastomoze ce străbat prin ficat. Cea mai importantă anastomoză este cea trimisă de ramura stîngă a venei ombilicale către anastomoza vitelovitelină cranială (fig. 32). Creşterea în volum a ficatului

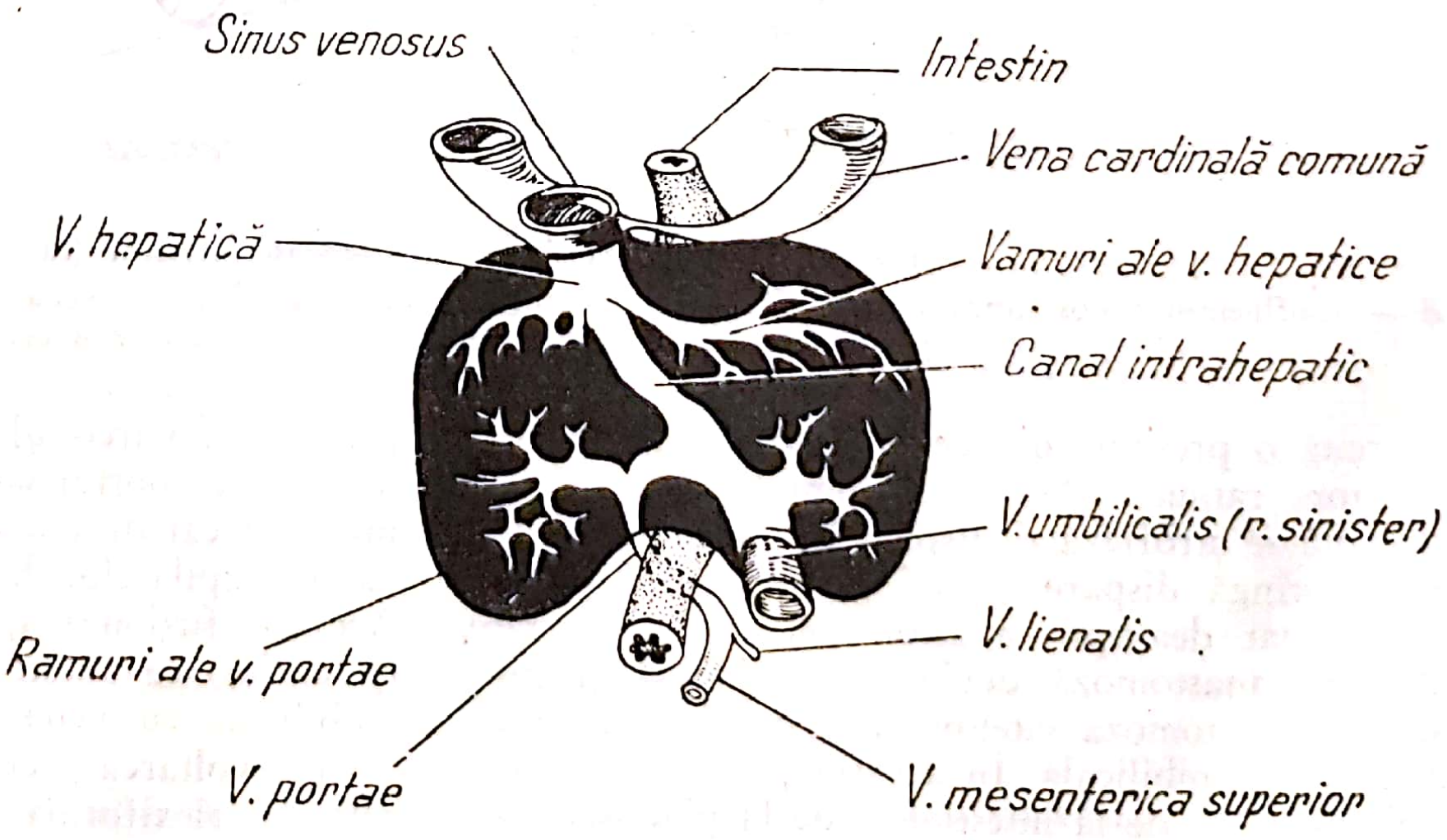
Sinus venosus
Intestin
Vena cardinală comună
V. hepatică
Vamuri ale v. hepatice
Canal intrahepatic
V. umbilicalis (r. sinister)
V. lienalis
Ramuri ale v. portae
V. portae
V. mesenterica superior

Fig. 32. Dezvoltarea sistemului venos porthepatic; embrion de 9 mm (Mall).

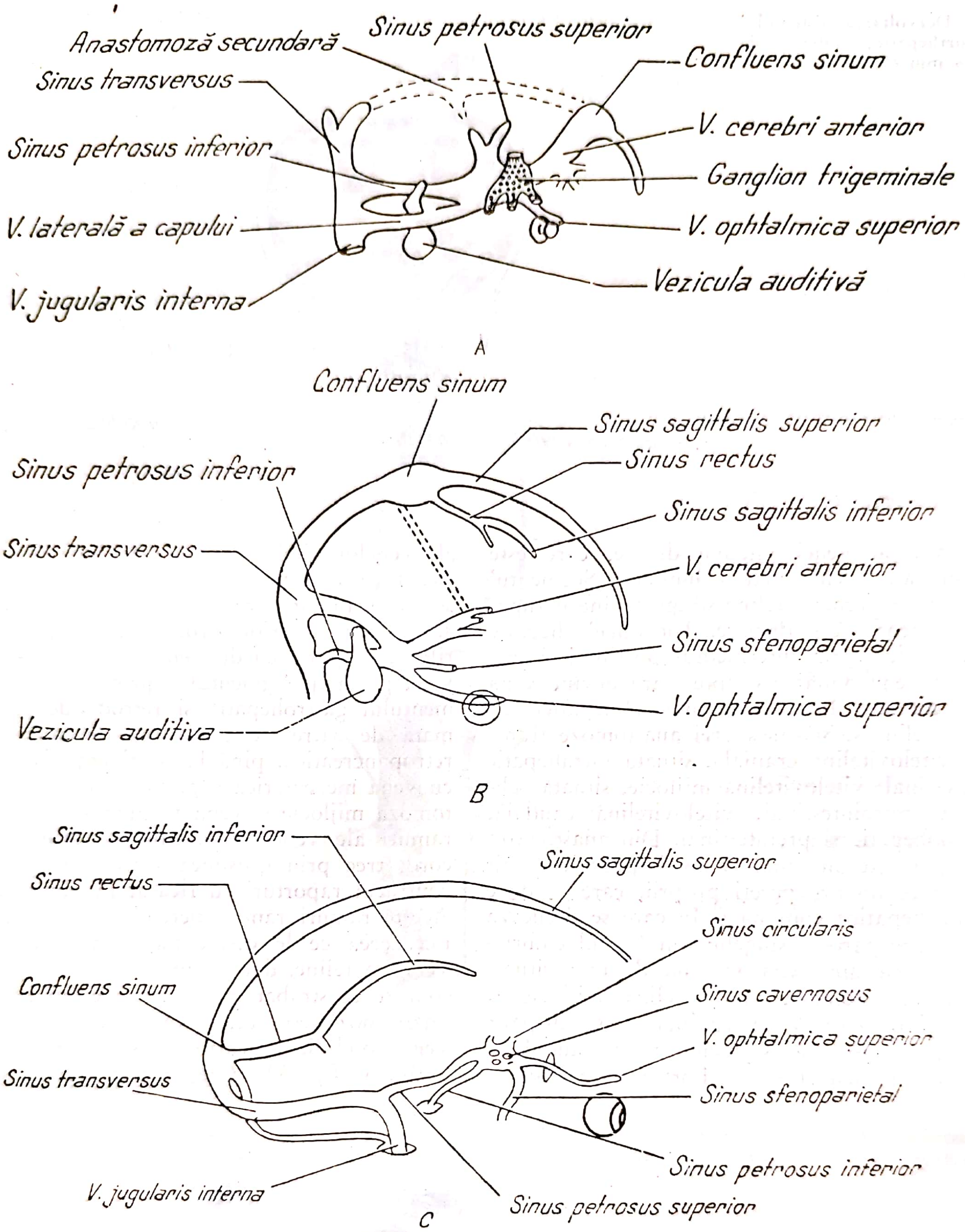
Anastomoză secundară
Sinus petrosus superior
Confluens sinum
Sinus transversus
V. cerebri anterior
Sinus petrosus inferior
Ganglion trigeminale
V. laterală a capului
V. ophtalmica superior
Vezicula auditivă
V. jugularis interna
A
Confluens sinum
Sinus sagittalis superior
Sinus rectus
Sinus petrosus inferior
Sinus sagittalis inferior
Sinus transversus
V. cerebri anterior
Sinus sfenoparietal
V. ophtalmica superior
Vezicula auditiva
B
Sinus sagittalis inferior
Sinus sagittalis superior
Sinus rectus
Sinus circularis
Confluens sinum
Sinus cavernosus
V. ophtalmica superior
Sinus transversus
Sinus sfenoparietal
Sinus petrosus inferior
V. jugularis interna
Sinus petrosus superior
C

Fig. 33. Dezvoltarea sinusurilor venoase craniene (Mall):
A — confluentul venos situat ventral; *B* — confluentul venos dorsal față de vena jugulară; *C* — confluentul venos deplasat dorsal prin dezvoltarea puternică a veziculelor cerebrale.

exercită o presiune din ce în ce mai mare asupra acestor ramuri ale venei ombilicale. Ramura dreaptă se atrofiază și dispare în totalitate, iar ramura stîngă dispare numai în segmentul ei care este situat deasupra anastomozei mai sus citate. Această anastomoză devine voluminoasă și înlocuiește anastomoza vitelovitelină cranială, care devine viteloombilicală. În această perioadă, tot sîngele provenit de la intestine și de la placentă trece prin ficat. Circuitul hepatic devine insuficient pe măsură ce aportul sanguin crește. Apare necesitatea unei noi căi de derivație și aceasta se dezvoltă pe seama capilarelor hepatice de pe fața inferioară. Acestea fuzionează, formează un canal venos (Arantius) ce unește direct ramura stîngă a venei ombilicale cu vena cavă inferioară.

Dezvoltarea venelor capului (fig. 33). Din rețeaua plexiformă ce înconjură veziculele cerebrale, în decursul lunii a doua, iau naştere trei plexuri distincte: unul anterior, care va da naştere venei primitive a capului în care se varsă două plexuri mijlociu şi posterior. Acest sistem de plexuri, prin apariţia membranelor cerebrale de înveliş, va fi separat într-o porţiune profundă, a venelor cerebrale, şi alta superficială, a sinusurilor durale.

CIRCULAŢIA FETALĂ ŞI MODIFICĂRILE EI DUPĂ NAŞTERE

Ceea ce caracterizează circulaţia fetală (fig. 34) este faptul că: 1) sîngele circulant, cu excepţia celui din vena ombilicală, este mai mult sau mai puţin amestecat şi 2) că nu este în întregime dublă.

Sîngele arterializat la nivelul placentei şi drenat pe calea venei ombilicale, pentru a ajunge la cord, are două posibilităţi: una directă, extrahepatică, prin intermediul ramurii stîngi a venei ombilicale, canalul venos al lui Arantius, vena cavă inferioară, atriul drept; cealaltă indirectă, intrahepatică, în care sîngele arterializat se amestecă cu sîngele portal. Această cale urmează ramura stîngă a venei ombilicale, anastomoza viteloombilicală, reţeaua hepatică, venele suprahepatice, atriul drept. Tot în atriul drept se varsă şi vena cavă superioară. Cu ajutorul substanţelor radioopace injectate în venele cave, s-a putut stabili traiectul fiecărui curent sanguin de la nivelul atriului drept. Curentul cav inferior, aproape în totalitate, trece prin orificiul oval în atriul stîng, unde se amestecă cu cantitatea redusă de sînge adusă de venele pulmonare. Prin ostiul venos stîng, sîngele este împins în ventriculul stîng şi de acolo, prin aortă şi ramurile ei, în tot organismul şi spre placentă. O cantitate mică de sînge, aparţinînd curentului cav inferior, trece în ventriculul drept, unde se amestecă cu toată cantitatea de sînge adusă de curentul cav superior. Toată această masă de sînge este împinsă în artera pulmonară, de unde o cantitate redusă ajunge la pulmoni, iar cea mai mare parte în aortă, pe calea canalului arterial. Acesta se deschide în aortă sub ramurile destinate capului, gîtului şi membrelor toracice. Acest dispozitiv permite

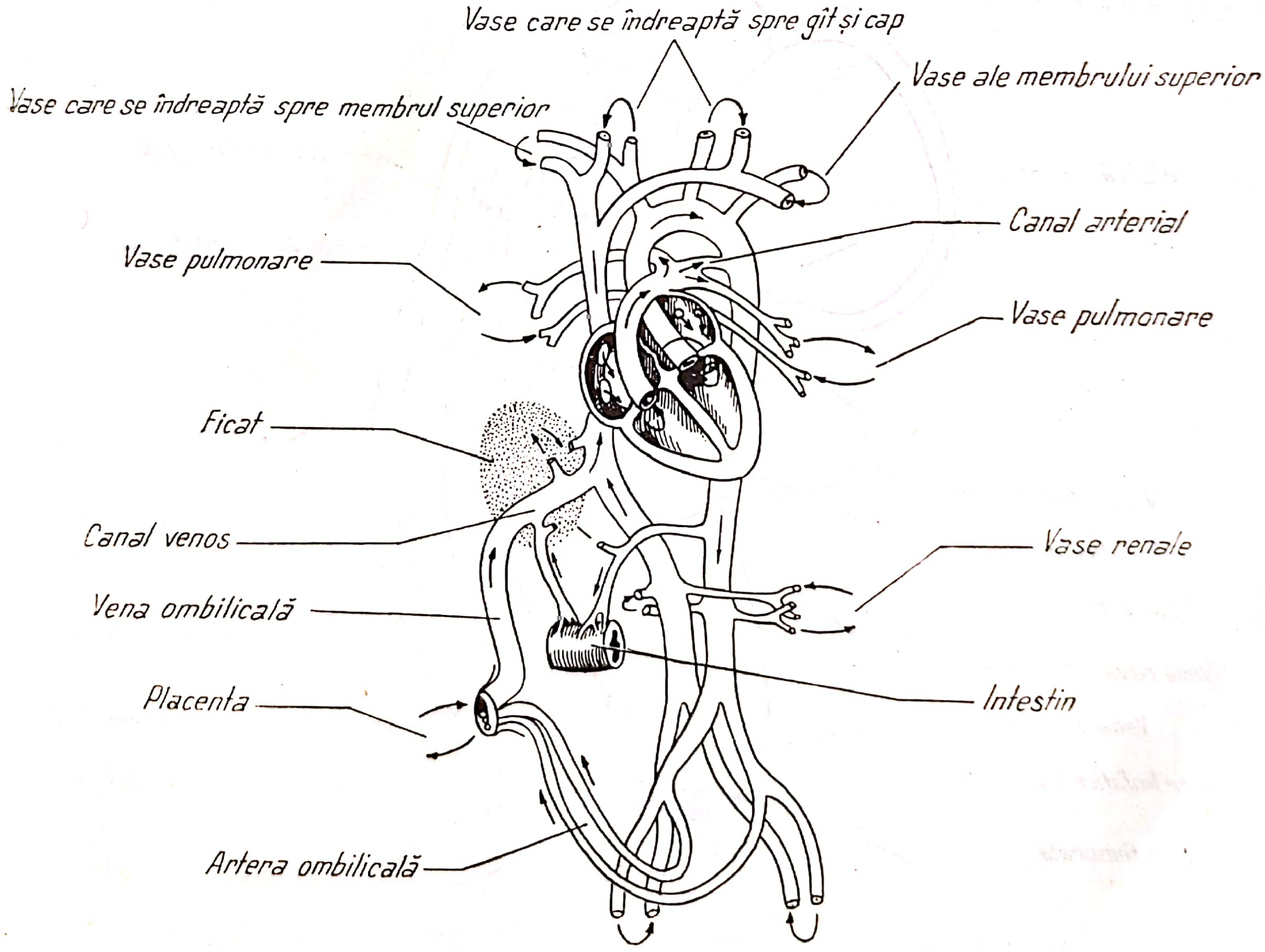
Vase care se îndreaptă spre gît şi cap
Vase care se îndreaptă spre membrul superior
Vase ale membrului superior
Canal arterial
Vase pulmonare
Vase pulmonare
Ficat
Canal venos
Vase renale
Vena ombilicală
Placenta
Intestin
Artera ombilicală

Fig. 34. Schema circulaţiei fetale (Dodds). Săgeţile indică sensul curentului sanguin.

ca în regiunea aortei din care pleacă vasele inimii şi ale capului calitatea sîngelui să fie cea mai bună. Astfel se asigură condiţiile optime de dezvoltare pentru creier, care este un mare consumator de oxigen. Încă din timpul vieţii intrauterine se produc modificări care pregătesc instalarea circulaţiei definitive. Creşterea pulmonilor face necesară sporirea debitului sanguin pulmonar şi din ce în ce mai puţin sînge trece prin canalul arterial şi orificiul oval care îşi strîmtează lumenele. Dezvoltarea intestinului face ca volumul portei să crească. În momentul naşterii, circulaţia placentară se întrerupe, se stabileşte circulaţia pulmonară şi intră în funcţiune sistemul port. Vena ombilicală se transformă fibros, devenind ligamentul rotund al ficatului. Canalul venos al lui Arantius se transformă într-un cordon fibros. Arterele ombilicale în segmentul cuprins între ombilic şi vezica urinară se transformă fibros, devenind ligamente ombilicale mediale. Stabilirea circulaţiei pulmonare se face prin închiderea orificiului oval şi obliterarea lumenului canalului arterial. Creşterea cantităţii de sînge în pulmoni aduce şi creşterea cantităţii de sînge în atriul stîng. Dispare diferenţa de presiune dintre atrii, ceea ce permite valvulei orificiului oval să se lipească de septul secund, cu care fuzionează spre finele primului an. În locul unde a fost orificiul oval, după naştere apare fosa ovală înconjurată de limbul ei. Închiderea lumenului canalului arterial se face, pe de o parte, în mod pasiv, prin împingerea peretelui, care îl separa de aortă în lumenul său, iar pe de altă parte, în mod activ: contracţia tunicii sale musculare închide lumenul în aproximativ cinci minute de la naştere, iar mai tîrziu se face obliterarea definitivă printr-o proliferare fibroasă a intimei.

DEZVOLTAREA SISTEMULUI LIMFATIC

Are loc pe seama ţesutului mezenchimatos (fig. 35). Iniţial, în acest ţesut apar spaţii căptuşite cu endoteliu. Aceste spaţii se unesc, formînd plexuri de vase limfatice. De la nivelul acestor plexuri — prin proliferare — iau naştere ulterior

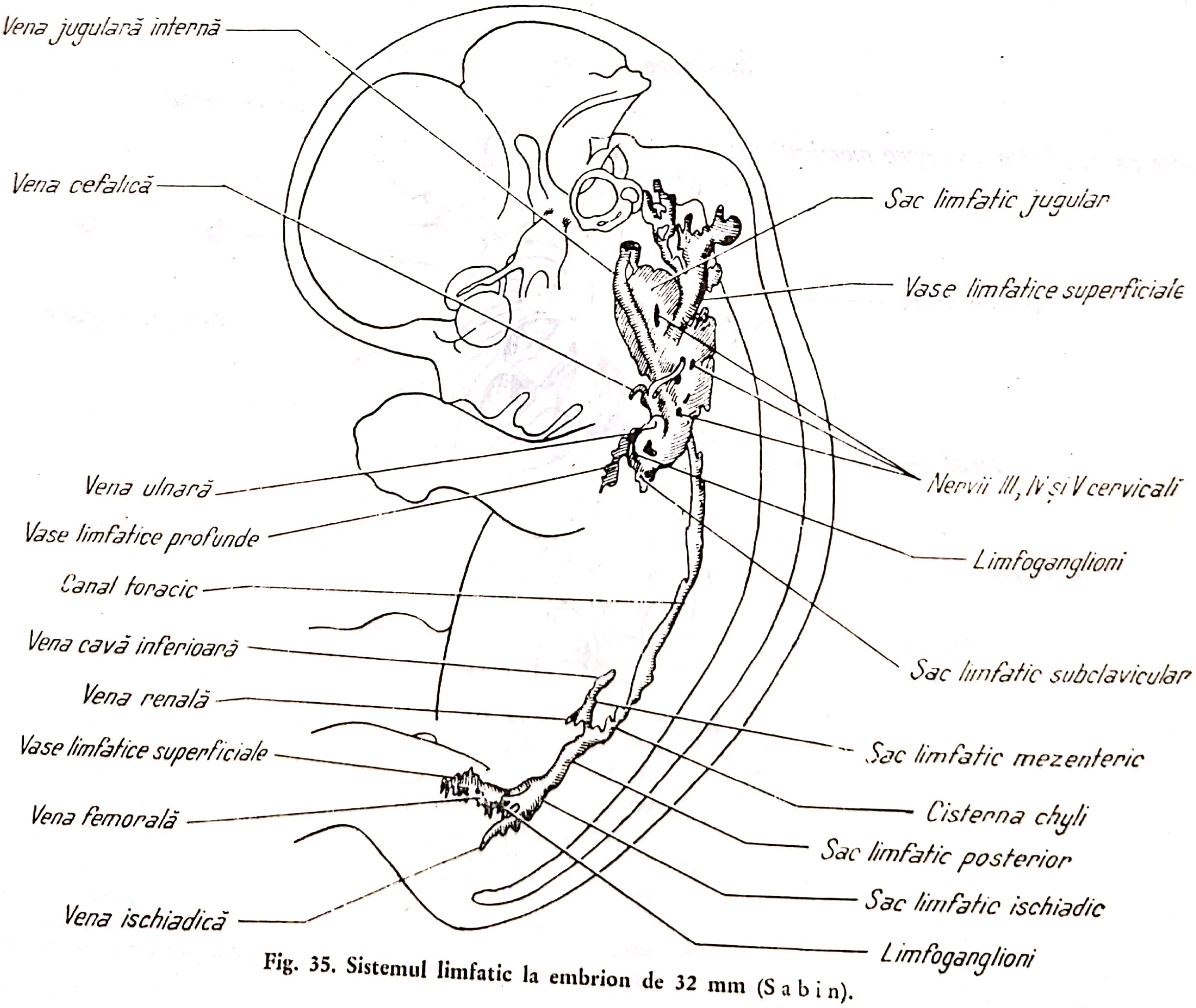
Vena jugulară internă
Vena cefalică
Vena ulnară
Vase limfatice profunde
Canal toracic
Vena cavă inferioară
Vena renală
Vase limfatice superficiale
Vena femorală
Vena ischiadică
Sac limfatic jugular
Vase limfatice superficiale
Nervii III, IV şi V cervicali
Limfoganglioni
Sac limfatic subclavicular
Sac limfatic mezenteric
Cisterna chyli
Sac limfatic posterior
Sac limfatic ischiadic
Limfoganglioni

Fig. 35. Sistemul limfatic la embrion de 32 mm (Sabin).

vasele limfatice regionale. Plexurile apar în anumite regiuni, fuzionează între ele şi formează saci limfatici. Aceste formaţiuni temporare contractă conexiuni de scurtă durată cu venele vecine. Apar astfel şase saci limfatici, dintre care doi sînt perechi şi doi neperechi. Sacii perechi sînt, în primul rînd, sacii jugulari, care-şi vor păstra şi mai tîrziu legătura cu venele jugulare interne. Prin intermediul acestei legături, canalul toracic şi marea venă limfatică se varsă în confluentul venos stîng şi respectiv drept; în al doilea rînd, sacii ischiatici. Proliferări plecate de la nivelul sacilor ischiatici vor forma vasele limfatice ale pelvisului şi membrelor pelvine. Sacii neperechi apar: unul retroperitoneal, în rădăcina mezenterului, şi al doilea care formează cisterna chilului (Pecquet) retropancreatic. Primii ganglioni limfatici apar în acelaşi loc unde şi-au avut sediul sacii limfatici, care între timp s-au fărîmiţat, formînd mici plexuri de vase limfatice. Acestea sînt înconjurate de trabecule mezenchimatoase şi dau naştere ganglionilor limfatici primari. Canalul toracic ia naştere prin anastomoza longitudinală a spaţiilor limfatice situate de-a lungul şi pe ambele laturi ale aortei. Apar astfel două canale limfatice, care ulterior fuzionează, formînd canalul toracic definitiv, unic.

INIMA (COR)

*diam longitudinal (de la originea aortei la vîrful inimii) = 8,5-9 cm,
-diam transversal (la baza ventriculilor) = 9,2-10,5 cm.
-grosimea (la baza ventriculilor, între originea aortei și fața diafragmatică) = 6-7 cm.
*Axul inimii este orientat oblic de sus în jos, de la dr. la stg. și dinapoi înainte, încît 1/3 din inimă se găsește la dr. l. mediane (AD, 1/2 din AS, o mică parte din VD), iar restul la stg. acesteia.

GENERALITĂŢI

Situaţie. Inima este un organ cavitar, care se găseşte în mediastin, mijlociu în spaţiul cuprins între cei doi plămîni. Ea ocupă regiunea anteroinferioară a acestui spaţiu, fiind aşezată în etajul inferior al mediastinului anterior. Trebuie să precizăm de la început că inima nu se găseşte chiar pe linia mediană, ci este deplasată înspre stînga, în aşa fel, încît o treime din ea se află la dreapta liniei mediostinale, iar două treimi la stînga acesteia.

Dimensiuni. Este clasică, cu toate că nu întru totul exactă, comparaţia care caută să raporteze dimensiunile inimii la acelea ale pumnului strîns al subiectului respectiv. Dimensiunile cordului variază în raport cu vîrsta, dimensiunile individului, starea normală sau patologică a organului etc.* Diametrul transversal variază în genere între 12 şi 15 cm, iar cel anteroposterior între 14 şi 16 cm. Inima femeii are dimensiuni ceva mai mici, cu aproximaţie ½—1 cm mai puţin la fiecare diametru.

Greutatea organului este în medie de 300 g. Valoarea greutăţii variază în raport cu travaliul la care este supus. Inima fătului, pe lîngă asigurarea circulaţiei corpului, trebuie să întreţină şi circulaţia placentară. În consecinţă, la nou-născut greutatea relativă a inimii este mare şi descreşte de-abia în cursul primelor luni. Greutatea cordului este mai mare la indivizii care execută o muncă fizică grea sau la sportivii antrenaţi. Diferenţele sexuale în ceea ce priveşte greutatea încep să apară de la vîrsta de 5 ani.

Circulaţia prin inimă. Pentru a putea înţelege diversele aspecte ale morfologiei inimii este neapărat necesar să se cunoască circulaţia sîngelui prin cavităţile ei, precum şi originea sau terminaţiunea şi nomenclatura vaselor prin care sîngele vine sau pleacă de la cord.

Inima este divizată în patru compartimente: două atrii şi două ventricule. Atriul drept comunică cu ventriculul drept prin orificiul atrioventricular drept (ostium atrioventriculare dextrum), alcătuind împreună inima dreaptă. Atriul stîng comunică cu ventriculul stîng prin intermediul orificiului atrioventricular stîng (ostium atrioventriculare sinistrum), formînd împreună inima stîngă. Cele două jumătăţi ale inimii nu comunică între ele, fiind complet separate prin septul interatrial şi cel interventricular (fig. 36). Prin inima dreaptă circulă sînge venos şi de aceea se mai numeşte şi inima venoasă. Prin inima stîngă circulă sînge arterial şi se mai numeşte inima arterială.

Sîngele venos se varsă în atriul drept prin cele două vene cave: vena cavă superioară şi vena cavă inferioară. Aceste vase vehiculează sîngele venos al circulaţiei mari. Din atriul drept coloana de sînge trece în ventriculul drept, iar de aici, ea este dirijată înspre cei doi plămîni prin artera pulmonară (truncus pulmonalis). Artera pulmonară este unică la început, pe urmă se bifurcă într-o ramură dreaptă şi una stîngă (arteria pulmonalis dextra şi sinistra) pentru plămînii respectivi.

La nivelul plămînilor au loc schimburile gazoase dintre sînge şi aerul alveolar. Sîngele încărcat cu oxigen se întoarce la inimă şi se varsă în atriul stîng prin cele patru vene pulmonare (venae pulmonales). Există două vene pulmonare drepte (vena pulmonalis dextra)*; una superioară şi alta inferioară, şi două vene pulmonare stîngi (vena pulmonalis sinistra)*, de asemenea una superioară şi alta inferioară. Din atriul stîng sîngele oxigenat trece în ventriculul stîng, prin orificiul atrioventricular respectiv. Din ventriculul stîng sîngele este expulzat în aortă, prin intermediul căreia este răspîndit în periferia corpului.

Venele cave şi aorta fac parte din circulaţia mare, iar venele pulmonare şi artera pulmonară — din circulaţia mică.

Conformaţia exterioară a inimii. Inima are o formă asemănătoare cu un con turtit. Turtirea este mai accentuată pe cadavru şi are loc în direcţia anteroposterioară. Pe viu şi mai ales în timpul contracţiei cardiace (sistolă), ea se observă mai greu, inima avînd mai mult o formă globulară.

---

* Singularul din N. I. se explică prin formarea de trunchiuri comune la vărsare.

Culoare - brun-roșcată
Capacitate = 500-700 cc

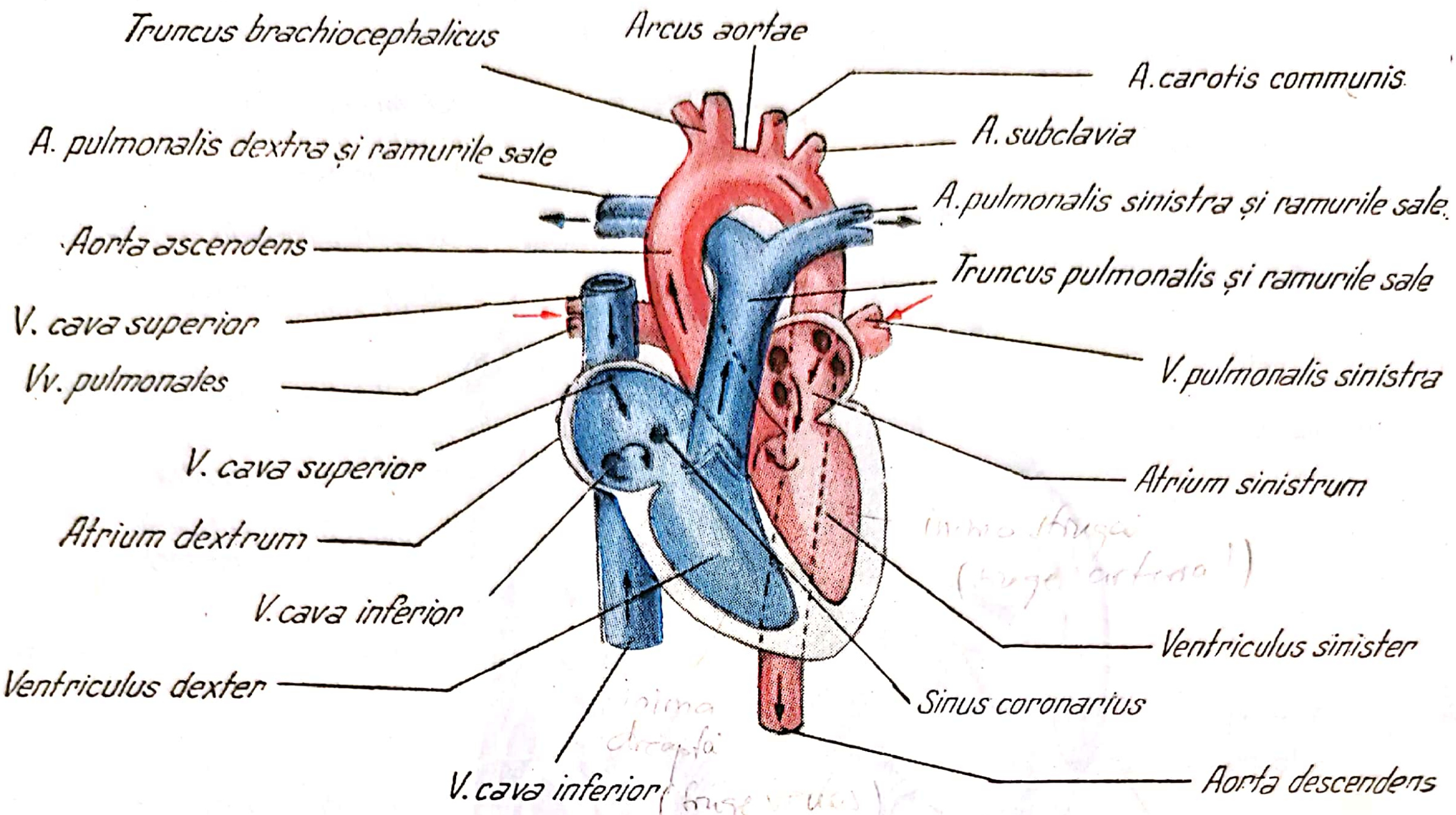
Truncus brachiocephalicus
Arcus aortae
A. carotis communis
A. subclavia
A. pulmonalis dextra și ramurile sale
A. pulmonalis sinistra și ramurile sale
Aorta ascendens
Truncus pulmonalis și ramurile sale
V. cava superior
Vv. pulmonales
V. pulmonalis sinistra
V. cava superior
Atrium sinistrum
Atrium dextrum
V. cava inferior
Ventriculus sinister
Ventriculus dexter
Sinus coronarius
V. cava inferior
Aorta descendens
inima stîngă (sînge arterial!)
inima dreaptă (sînge venos)

Fig. 36. Schema circulației sîngelui în inimă. Săgețile arată sensul de scurgere al sîngelui.

La inimă se studiază următoarele elemente descriptive: două fețe, două margini, o bază și un vîrf. Dintre cele două fețe, una este fața sternocostală (facies sternocostalis), iar alta fața diafragmatică (facies diaphragmatica). Marginile sînt orientate una spre dreapta și alta spre stînga. Marginea dreaptă (margo dexter) este subțire, aproape tăioasă pe inima relaxată (în diastolă). Marginea stîngă, din contra, este rotunjită și este denumită de nomenclatura internațională ca fața pulmonară (facies pulmonaris). Vîrful inimii (apex cordis) este și el destul de rotunjit. Baza sau fața posterioară (basis cordis) este plană.

Orientare. Inima este orientată astfel încît baza privește înapoi, la dreapta și puțin în sus, iar vîrful înainte, la stînga și în jos. Marele ax al cordului este în consecință oblic în jos, înainte și la stînga. El formează atît cu planul mediosagital cît și cu planul frontal și cu cel orizontal cîte un unghi de aproximativ 40°.

În ceea ce privește orientarea fețelor inimii, fața sternocostală privește înainte și în sus, iar fața diafragmatică este orizontală, ușor înclinată în jos și înainte, ca și porțiunea din diafragmă pe care se găsește. Baza inimii este verticală, privind înapoi și ușor spre dreapta. Dintre vase, venele au o orientare caracteristică. Cele două cave se află pe aceeași linie dreaptă, care este dispusă vertical. Venele pulmonare drepte și stîngi sînt dispuse de-a lungul unei linii orizontale, care este perpendiculară pe prima. Din încrucișarea celor două axe venoase (ale cavelor și ale pulmonarelor) ia naștere așa-numita cruce venoasă a inimii. În centrul acestei cruci, la intersecția axelor vasculare, se află atriile. Crucea venoasă reprezintă un element care ușurează punerea în poziție a cordului izolat, extras din cutia toracică.

CONFIGURAȚIA EXTERIOARĂ A INIMII

Este relativ simplă față de conformația ei interioară. Complexitatea arhitecturii interioare nu are în toate amănuntele o corespondență exterioară. Nici limitele cavităților cardiace nu se observă pretutindeni cu o deosebită claritate.

Suprafața exterioară este brăzdată de o serie de șanțuri care indică separația dintre cavități. Un al doilea element care determină accidente la suprafața inimii este reprezentat de emergența și terminarea diferitelor vase mari, care pleacă din inimă sau se varsă în ea.

Limita dintre atrii și ventricule este marcată prin șanțul atrioventricular sau coronar (sulcus coronarius). Acesta are o dispoziție aproape circulară, fiind întrerupt doar în porțiunea anterioară, prin emergența aortei și a arterei pulmonare. I se descrie — în mod artificial — un fragment anterior — șanțul atrioventricular anterior — și unul posterior — șanțul atrioventricular posterior. Șanțul coronar împarte inima în două porțiuni

1 Fața sternocostală – convexă, ant-sup
2 Fața diafragmatică – plană, post
3 Fața pulmonară – convexă, stg
4 Baza – sup, post, la dr.
5 Vîrful – inf, ant, la stg.

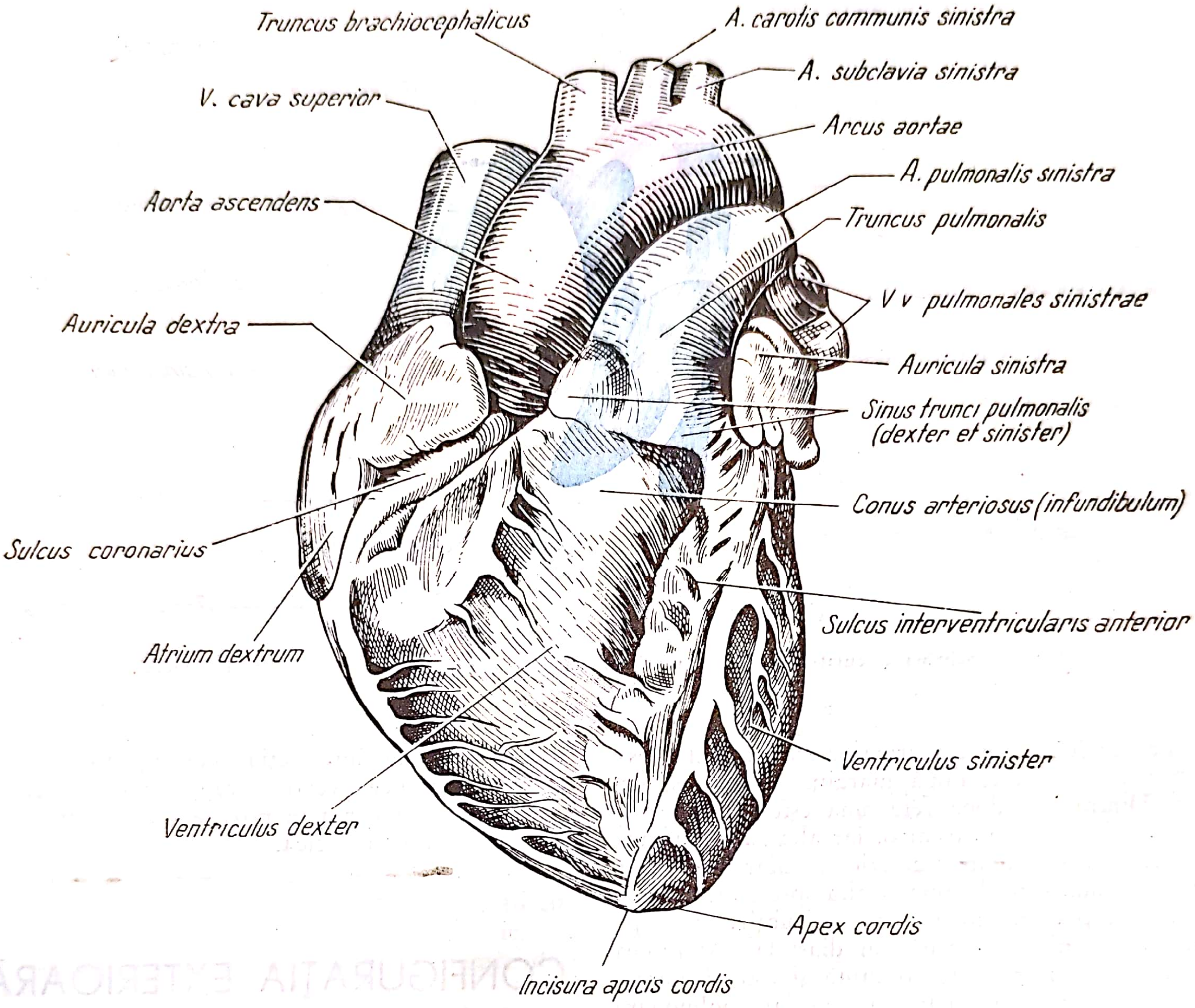
Truncus brachiocephalicus
A. carotis communis sinistra
A. subclavia sinistra
V. cava superior
Arcus aortae
A. pulmonalis sinistra
Aorta ascendens
Truncus pulmonalis
V v pulmonales sinistrae
Auricula dextra
Auricula sinistra
Sinus trunci pulmonalis (dexter et sinister)
Conus arteriosus (infundibulum)
Sulcus coronarius
Sulcus interventricularis anterior
Atrium dextrum
Ventriculus sinister
Ventriculus dexter
Apex cordis
Incisura apicis cordis

Fig. 37. Fața sternocostală a inimii.

inegale: una în vecinătatea bazei, formată din atrii, și alta înspre vîrf, alcătuită din ventricule. Cele două atrii sînt separate de un șanț interatrial — mai profund doar la nivelul feței posterioare a inimii. Limita dintre cele două ventricule este în schimb mai bine marcată prin prezența celor două șanțuri: șanțul interventricular anterior (sulcus interventricularis anterior) și șanțul interventricular posterior (sulcus interventricularis posterior), de pe fața sternocostală, respectiv diafragmatică a inimii. Cele două șanțuri se întind, pe de o parte, pînă la șanțul coronar, iar pe de altă parte, se unesc peste marginea dreaptă a inimii, în apropierea și la dreapta vîrfului. Din unirea lor rezultă o incizură a marginii ascuțite a organului (incisura apicis cordis).

Fața sternocostală (facies sternocostalis) este împărțită de șanțul atrioventricular anterior (sulcus coronarius) în două părți inegale, una inferomedială, mai mare, ventriculară, și una superolaterală, mai mică, atrială (fig. 37). Șanțul atrioventricular nu este perfect transversal, ci descrie o curbă cu concavitatea inferioară. În plus, el este întrerupt în porțiunea mijlocie de originea aortei și a arterei pulmonare. Pe părțile laterale, șanțul este delimitat de cele două urechiușe (auricula atrii) și de ventriculele respective.

1 Porțiunea atrială a feței sternocostale este a alcătuită de fața superioară a atriilor, care au o orientare ușor anterosuperioară. Această porțiune este concavă. Concavitatea ei este accentuată de prezența urechiușelor, care prelungesc atriile în direcție anterioară. Atriile cu urechiușele lor alcătuiesc un semicerc întins, denumit corona cordis, care înconjură porțiunea inițială a aortei și arterei pulmonare (truncus pulmonalis). Din această cauză, segmentul atrial al feței sternocostale nu se poate vedea decît după ridicarea celor două vase mari.

b Urechiușa dreaptă (auricula dextra) este destul de voluminoasă, triunghiulară și se mulează pe fața laterală a aortei ascendente (aorta ascendens). De-a lungul marginii ei superioare se observă o mică perniţă grăsoasă pe peretele vasului — plica preaortică. Marginea inferioară delimitează porţiunea dreaptă a şanţului coronar, iar marginea posterioară este baza prin care se continuă cu atriul drept. c Urechiuşa stîngă este mai lungă ca precedenta, mai îngustă şi are un traiect flexuos. A fost comparată cu o creastă de cocoş. Prin concavitatea ei se aplică pe faţa laterală a arterei pulmonare (truncus pulmonalis). Marginea ei inferioară delimitează porţiunea stîngă a şanţului atrioventricular anterior, iar marginea superioară vine în raport cu ramura stîngă a arterei pulmonare. Baza se confundă cu atriul.

2 Porţiunea ventriculară a feţei sternocostale, spre deosebire de porţiunea atrială, este convexă. Această convexitate este prelungită în sus de cele două artere ventriculare — aorta şi pulmonara, care se aşază înaintea atriilor şi prin masa lor umplu concavitatea coroanei inimii.

Porţiunea ventriculară este divizată prin şanţul interventricular anterior (sulcus interventricularis anterior) în două zone inegale. Zona dreaptă, mai întinsă, este formată de ventriculul drept (ventriculus dexter), iar cea stîngă, mai mică, de ventriculul stîng (ventriculus sinister).

Ventriculul drept prezintă o bombare accentuată, numită conul arterei pulmonare (conus arteriosus), care se continuă cu trunchiul arterei pulmonare. Şanţul interventricular anterior se termină cu o extremitate la marginea dreaptă a inimii, la nivelul incizurii apicis cordis, situată la dreapta vîrfului inimii (apex cordis). De la acest nivel, şanţul urcă oblic în sus şi la stînga şi se termină pe flancul stîng al conului arterei pulmonare. În profunzimea şanţului se găsesc vasele interventriculare anterioare. Ventriculul stîng ia parte la formarea feţei sternocostale printr-o porţiune mai puţin întinsă ca celălalt ventricul. Această porţiune formează în jos vîrful inimii, iar înspre stînga se continuă pe nesimţite cu faţa pulmonară a cordului.

Faţa diafragmatică (facies diaphragmatica) este formată aproape exclusiv de ventricule (fig. 38). Doar înapoia şanţului atrioventricular se află o

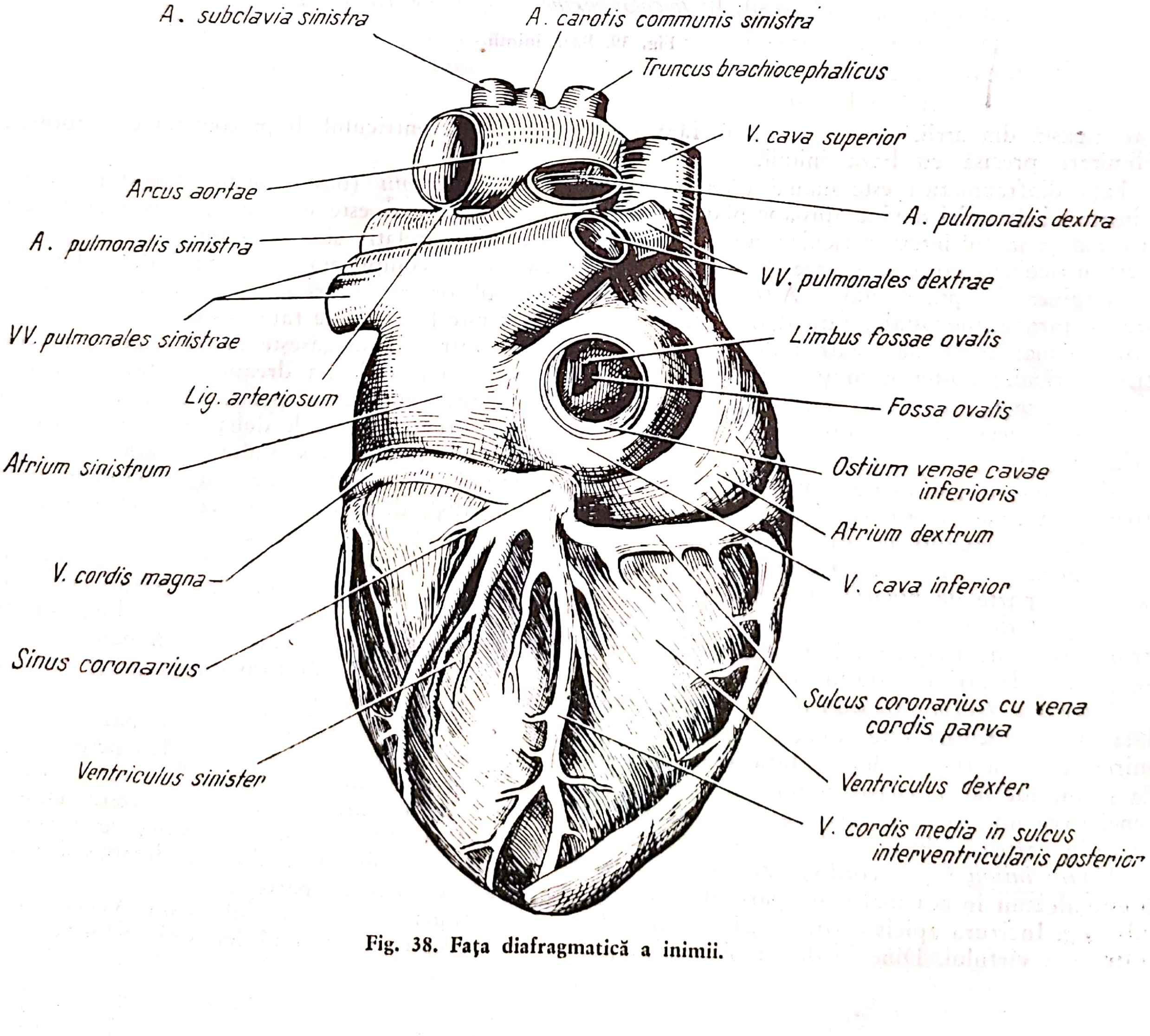
A. subclavia sinistra
A. carotis communis sinistra
Truncus brachiocephalicus
V. cava superior
Arcus aortae
A. pulmonalis dextra
A. pulmonalis sinistra
VV. pulmonales dextrae
VV. pulmonales sinistrae
Limbus fossae ovalis
Lig. arteriosum
Fossa ovalis
Atrium sinistrum
Ostium venae cavae inferioris
Atrium dextrum
V. cordis magna
V. cava inferior
Sinus coronarius
Sulcus coronarius cu vena cordis parva
Ventriculus sinister
Ventriculus dexter
V. cordis media in sulcus interventricularis posterior

Fig. 38. Faţa diafragmatică a inimii.

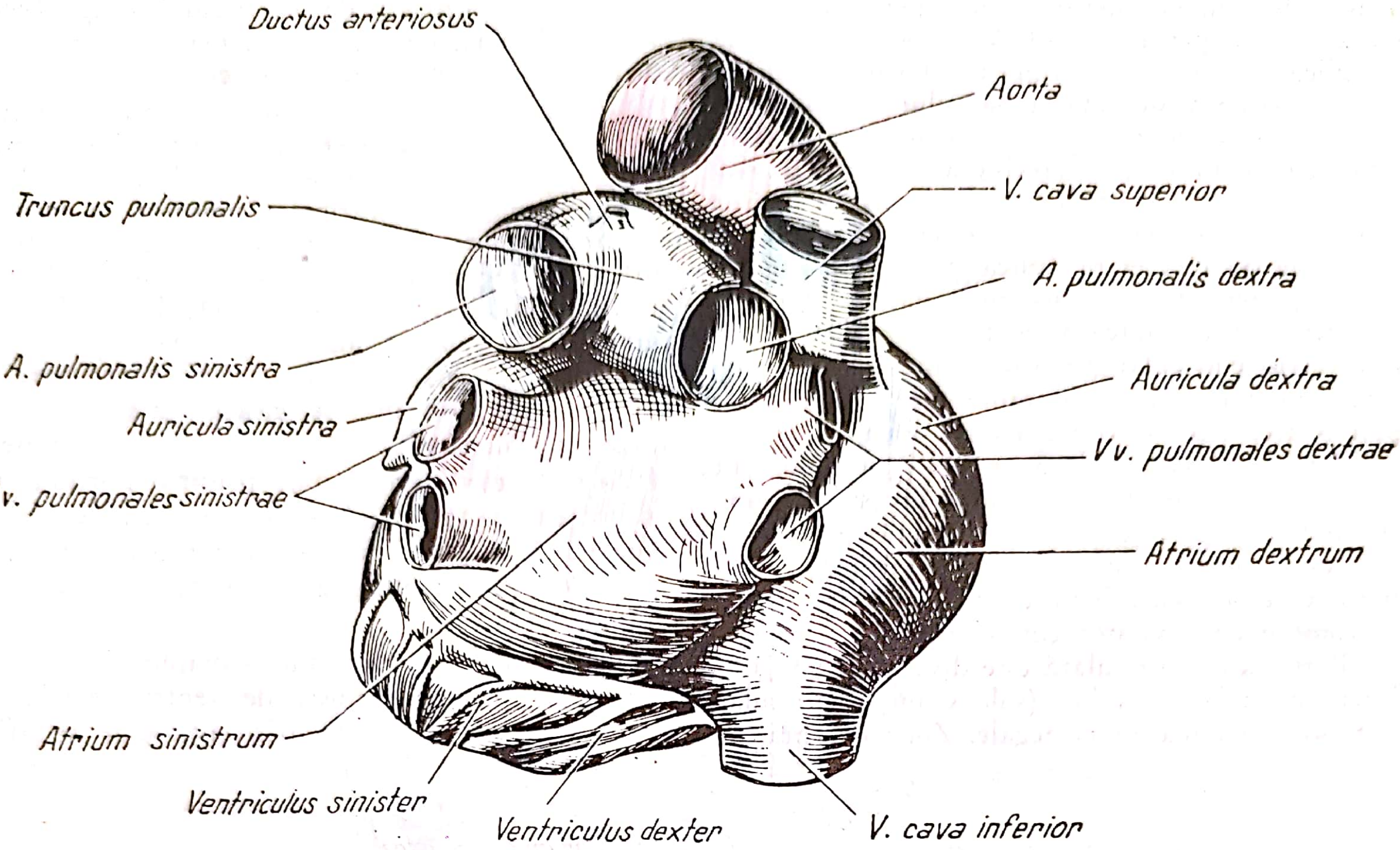

Fig. 39. Baza inimii.

fîşie îngustă din atrii, care se continuă fără vreo delimitare precisă cu baza inimii.

Faţa diafragmatică este numai uşor bombată, şi în cursul diastolei devine aproape plană. Ea este parcursă de şanţul interventricular posterior (sulcus interventricularis posterior), care este mai aproape de marginea dreaptă a inimii. Astfel, spre deosebire de faţa sternocostală, faţa diafragmatică este formată mai mult de ventriculul stîng. Şanţul atrioventricular posterior conţine arterele coronare, sinusul coronar, marea şi mica venă a inimii. În şanţul interventricular posterior găsim vasele cu acelaşi nume.

Marginea stîngă (margo obtusus) a inimii este groasă, rotunjită şi este considerată de către nomenclatura internaţională ca o faţă: *faţa pulmonară* (facies pulmonalis). Ea este alcătuită în cea mai mare parte de puternicul ventricul stîng. În partea posterioară, faţa este brăzdată de şanţul atrioventricular. Înapoia lui, faţa pulmonară este completată de atriul şi de urechiuşa stîngă.

Marginea dreaptă (margo dexter) numită altădată margo acutus este ascuţită şi rezultă din unirea feţei sternocostale cu faţa diafragmatică. Ea se întinde de la vîrful inimii pînă la vărsarea venei cave inferioare şi prezintă o uşoară flexuozitate în partea mijlocie.

Vîrful inimii (apex cordis) este rotunjit, obtuz şi este alcătuit în cea mai mare parte din ventriculul stîng. Incizura apicis cordis se găseşte în partea dreaptă a vîrfului. Dincolo de ea, şi o mică porţiune din ventriculul drept contribuie la formarea vîrfului.

Baza inimii (basis cordis) sau faţa posterioară, cum mai este denumită, constituie ca atare o porţiune relativ simplă a organului (fig. 39). Ea este totuşi complicată la prima vedere, din cauza multiplelor trunchiuri vasculare care o abordează. Baza este formată de faţa posterioară a celor două atrii. Între ele se găseşte un şanţ puţin profund, şanţul interatrial. La dreapta şanţului interatrial, baza este formată de porţiunea netedă a atriului drept, situată între cele două vene cave, care provin din sinusul venos. Limita anterioară a acestei porţiuni este marcată de şanţul terminal (sulcus terminalis), după care urmează segmentul atriului care derivă din atriul primitiv. Vărsarea celor două vene cave nu are loc strict la nivelul feţei posterioare, ci mai mult la nivelul unghiurilor supero- şi inferodrepte ale bazei. Pe lîngă vărsarea venei cave inferioare se observă de obicei o ectazie a atriului drept, sub forma unei pungi mici, numită recesul auricular.

La stînga şanţului interatrial, baza este alcătuită de atriul stîng. La nivelul lui, peretele inimii este puţin deprimat, în zona de contact cu esofagul. De o parte şi de alta a acestui cîmp, pe părţile laterale ale atriului stîng se varsă cele patru vene pulmonare, două la dreapta şi două la stînga, de fiecare parte existînd o venă pulmonară superioară şi una inferioară. Venele pulmonare drepte, în drumul lor spre plămînul drept, maschează şanţul interatrial, iar pe urmă trec înapoia atriului drept.

Aspectul bazei inimii, aşa cum l-am descris, este complicat, cînd vasele mari nu au fost secţionate scurt, de prezenţa acestora din urmă. Astfel, deasupra feţei posterioare a atriilor şi aproape în contact cu ea se observă ramurile de bifurcaţie ale arterei pulmonare (truncus pulmonalis): artera pulmonară stîngă (a. pulmonaris sinistra) şi mai ales artera pulmonară dreaptă (a. pulmonaris dextra). Cele două artere sînt aşezate la început deasupra venelor şi numai lateral, în interiorul pediculului pulmonar, se schimbă raporturile dintre ele. Înaintea ramurii drepte a arterei pulmonare se găsesc vena cavă superioară şi aorta ascendentă.

RAPORTURILE INIMII

Inima se găseşte în mediastin, între cei doi plămîni, şi stă pe diafragmă. Înainte de a studia raporturile ei trebuie să precizăm variaţiile de poziţie ale cordului în ansamblu, în raport cu diverse momente funcţionale (fig. 40).

Cordul este fixat la nivelul bazei şi este liber în rest în interiorul cavităţii pericardice. În această cavitate cordul execută anumite mişcări în raport cu fazele ciclului cardiac (sistola — contracţia muşchiului cardiac, diastola — relaxarea lui). Inima este fixată de către pericard şi vasele mari. Pericardul, la rîndul lui, este legat prin numeroase conexiuni de formaţiunile din jur. Vasele mari sînt legate atît de pericard cît şi de organele vecine. Pe cînd pericardul este un mijloc mai rigid de fixare a inimii, vasele reprezintă nişte tuburi extensibile, care o ancorează elastic la nivelul bazei (fig. 41). Crucea venoasă fixează atriile, iar cele două artere mari suspendă baza ventriculelor (fig. 42).

Cu toate aceste mijloace de fixare, inima este destul de mobilă şi suferă deplasări în legătură cu diverse modificări funcţionale şi patologice. Producţii patologice pot determina devieri importante ale inimii. Fazele respiraţiei influenţează, de asemenea, situaţia ei. În inspiraţie, inima coboară o dată cu diafragma şi devine mai verticală. Fiindcă totodată vîrful inimii se deplasează anterior, în urma măririi diametrului anteroposterior al cutiei toracice, silueta cordului, privită din normă anteroposterioară, se îngustează transversal. În inspiraţie profundă, inima coboară împreună cu centrul

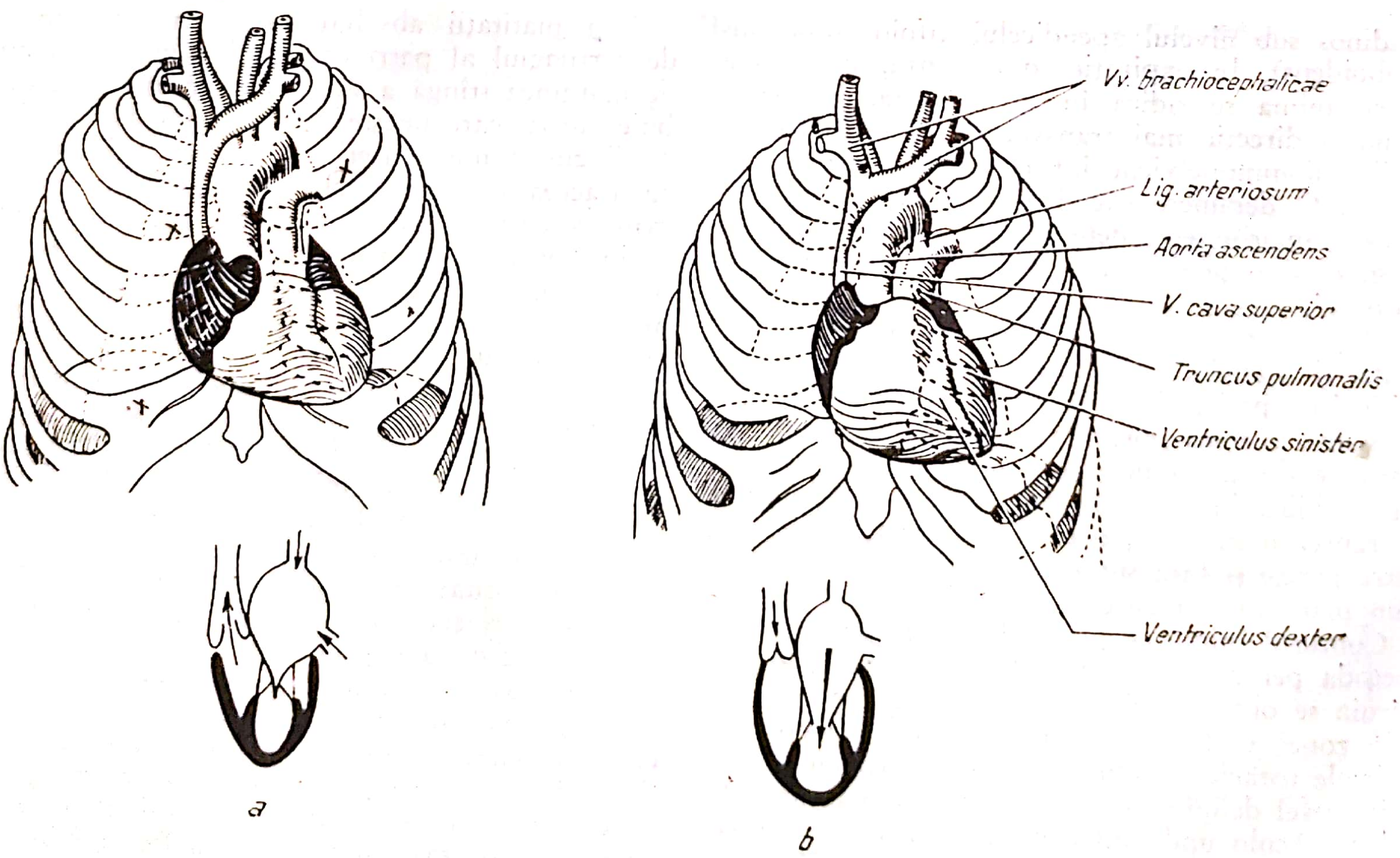

Fig. 40. Proiecţia inimii pe peretele toracic:
a — în sistolă; *b* — în diastolă.

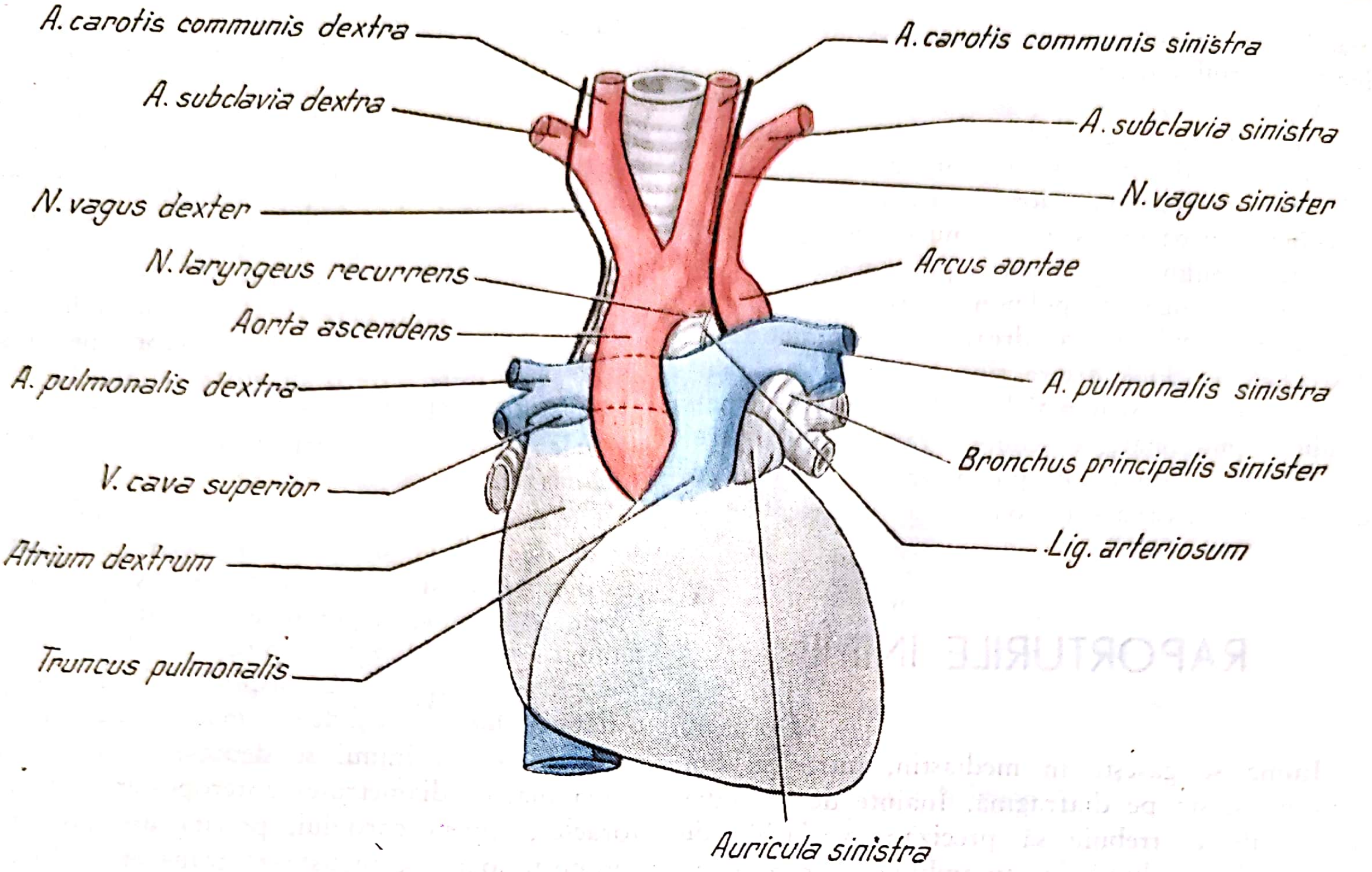
A. carotis communis dextra
A. subclavia dextra
N. vagus dexter
N. laryngeus recurrens
Aorta ascendens
A. pulmonalis dextra
V. cava superior
Atrium dextrum
Truncus pulmonalis
A. carotis communis sinistra
A. subclavia sinistra
N. vagus sinister
Arcus aortae
A. pulmonalis sinistra
Bronchus principalis sinister
Lig. arteriosum
Auricula sinistra

Fig. 41. Raporturile marilor vase ale inimii văzute ventral.

tendinos sub nivelul apendicelui xifoid (processus xiphoideus). În expiraţie, din contra, diafragma şi cu inima se ridică în sus, aceasta din urmă luînd o direcţie mai transversală. Viscerele cavităţii abdominopelviene influenţează şi ele situaţia inimii. O depunere excesivă de grăsime, graviditatea, tumorile etc. determină o ridicare a diafragmei şi o poziţie mai înaltă şi transversală a cordului.

Faţa sternocostală vine în raport, după cum arată şi numele, cu plastronul sternocostal prin mijlocirea pericardului. Trebuie să precizăm însă că numai o mică porţiune a inimii vine în raport aproape direct cu peretele costal. Faţa anterioară fiind oblică în sus şi înapoi, această porţiune va fi reprezentată de partea ei inferioară. În rest, între perete şi faţa sternocostală a inimii se interpun plămînii şi pleurele.

Conturul inimii se poate determina la viu prin metoda percuţiei şi a desenării teritoriului asupra căruia se obţine acelaşi sunet mat. Percutînd asupra zonei unde inima vine direct în raport cu peretele toracic, se obţine un sunet absolut mat şi aria astfel delimitată se numeşte aria matităţii absolute. Acolo unde între inimă şi perete se interpune plămînul, se obţine la percuţie un sunet relativ mat. Teritoriul care se delimitează cu ajutorul acestui sunet poartă denumirea de aria matităţii relative a inimii.

Aria matităţii absolute este delimitată în sus de cartilagiul al patrulea costal stîng, în dreapta de marginea stîngă a sternului, iar în stînga de o linie curbă, care uneşte vîrful inimii cu al IV-lea cartilagiu. Limita inferioară a matităţii absolute, ca şi aceea a matităţii relative, nu se poate explora prin percuţie, fiindcă în această direcţie cordul se învecinează — prin diafragmă — cu ficatul, un alt organ asupra căruia se obţine un sunet mat. În aria matităţii absolute se află în profunzime o porţiune din ventriculul drept şi cel stîng. Este important de subliniat că întinderea matităţii absolute nu se suprapune cu zona liberă a pericardului (v. la pericard), fiindcă prima este delimitată lateral de marginile anterioare ale plămînilor, şi nu de acelea ale fundurilor de sac pleurale, cum este delimitată a doua.

Aria matităţii relative se suprapune în schimb zonei de proiecţie a inimii pe plastronul sternocostal, determinată prin studii anatomice. Inima se proiectează la suprafaţă prin determinarea a patru puncte de reper şi unirea lor cu linii curbe cu concavitatea îndreptată înspre centrul zonei de proiecţie. În dreapta, punctul de reper superior se află pe al treilea cartilagiu costal drept, la un centimetru de marginea sternului. Punctul inferior se găseşte la a şasea articulaţie condrosternală dreaptă. În partea stîngă, punctul de reper superior este plasat în mijlocul spaţiului al doilea intercostal stîng, la 2 cm de marginea sternului. Punctul inferior stîng corespunde vîrfului inimii, care se proiectează în al cincilea spaţiu intercostal sau pe coasta a cincea stîngă, aproximativ la 8 cm de linia mediosternală. Poate fi reperat pe viu, datorită bătăilor inimii („şocului apexian").

Faţa diafragmatică stă pe diafragmă în regiunea foliolei anterioare a centrului frenic (centrum tendineum). La unghiul posterolateral drept al zonei de contact, diafragma prezintă orificiul venei cave inferioare (foramen venae cavae). Prin intermediul diafragmei, faţa inferioară a inimii vine în raport cu lobul stîng al ficatului (lobus hepatis sinister) şi cu bolta stomacului (fundus ventriculi), deci cu organe intraperitoneale, situate în etajul supramezocolic al abdomenului.

Marginea dreaptă. Marginea dreaptă sau ascuţită se află între diafragmă şi peretele toracelui. Proiecţia ei reprezintă marginea inferioară a zonei de proiecţie a inimii, adică linia care uneşte punctele de reper inferioare din dreapta şi din stînga.

Marginea stîngă obtuză sau faţa pulmonară. Această margine vine în raport cu faţa medială a plămînului stîng, la nivelul unei depresiuni, care, din acest motiv, poartă denumirea de patul inimii.

Vîrful. Vîrful inimii vine în contact cu peretele toracic, după cum am mai amintit, la nivelul unui punct situat în al cincilea spaţiu intercostal stîng sau pe coasta a cincea la 8—10 cm de linia mediosternală. Palpînd peretele la acest nivel, putem simţi bătăile produse de vîrful inimii — aşa-numitul şoc apexian. Propriu-zis, şocul apexian se poate percepe pe o suprafaţă de aproximativ 4 cm^2, în spaţiul al cincilea intercostal stîng. Această zonă se află puţin dedesubt şi medial de mamelonul stîng, la bărbat.

Baza. Din punct de vedere al raporturilor, baza are două porţiuni. Porţiunea stîngă, corespunzătoare atriului stîng, priveşte înapoi şi vine în raport cu organele mediastanului posterior, mai ales cu esofagul. Acesta determină chiar o depresiune pe faţa posterioară a atriului stîng. Mai posterior şi ceva mai la stînga coboară aorta descendentă, care însă vine în raport, de obicei, mai mult cu venele pulmonare stîngi. Porţiunea dreaptă a bazei, adică atriul drept, în schimb, priveşte în direcţie posterolaterală şi este în raport cu faţa medială a plămînului drept. De-a lungul marginii laterale drepte a bazei trec nervul frenic drept şi vasele diafragmatice superioare, culcate pe pericardul fibros, pe linia ce uneşte venele cave.

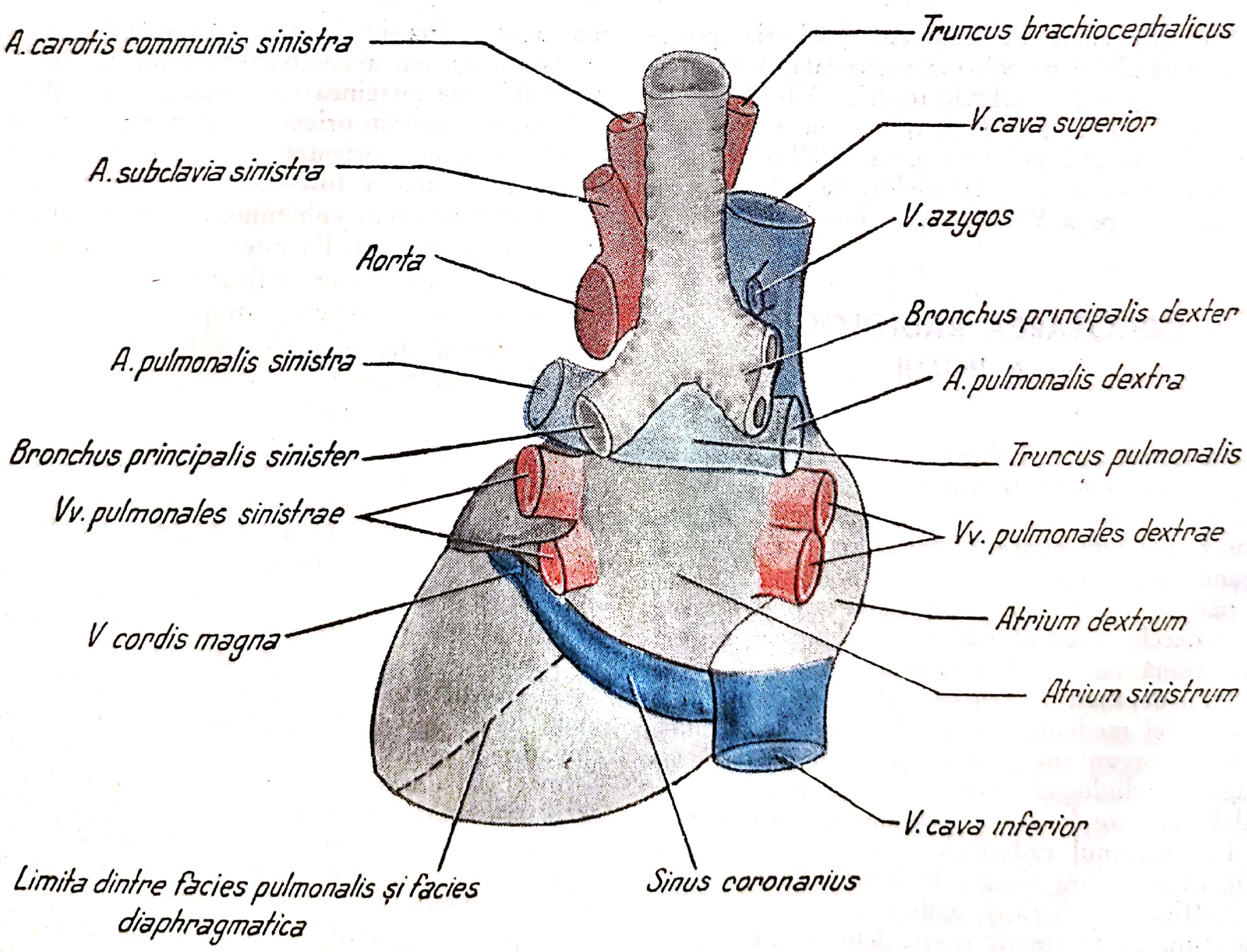
A. carotis communis sinistra
Truncus brachiocephalicus
V. cava superior
A. subclavia sinistra
V. azygos
Aorta
Bronchus principalis dexter
A. pulmonalis sinistra
A. pulmonalis dextra
Bronchus principalis sinister
Truncus pulmonalis
Vv. pulmonales sinistrae
Vv. pulmonales dextrae
V cordis magna
Atrium dextrum
Atrium sinistrum
V. cava inferior
Limita dintre facies pulmonalis şi facies diaphragmatica
Sinus coronarius

Fig. 42. Raporturile marilor vase ale inimii văzute dorsal.

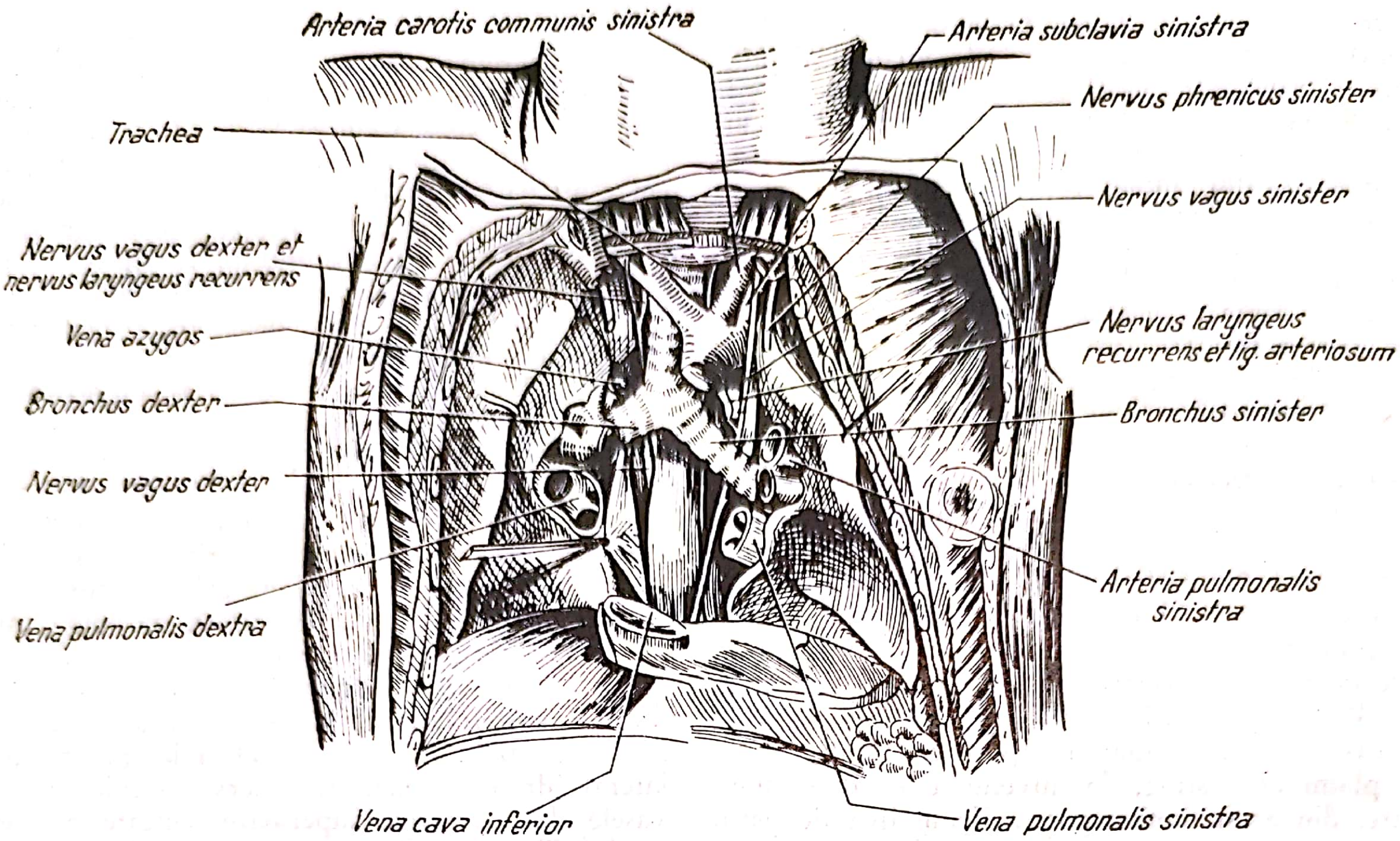
Arteria carotis communis sinistra
Arteria subclavia sinistra
Nervus phrenicus sinister
Trachea
Nervus vagus sinister
Nervus vagus dexter et nervus laryngeus recurrens
Vena azygos
Nervus laryngeus recurrens et lig. arteriosum
Bronchus dexter
Bronchus sinister
Nervus vagus dexter
Arteria pulmonalis sinistra
Vena pulmonalis dextra
Vena cava inferior
Vena pulmonalis sinistra

Fig. 43. Raporturile bazei inimii.

Este important de cunoscut proiecţia posterioară a cordului pe coloana vertebrală. Vertebrele cardiace cuprind vertebrele toracice VI—VIII. Pe vertebra a IV-a se proiectează vasele mari, pe a V-a conul arterei pulmonare, pe a VI-a atriile şi partea superioară a ventriculelor, pe a VII-a ventriculele, iar pe a VIII-a vîrful inimii.

5-T8

EXPLORAREA RADIOLOGICĂ A INIMII

La examenul radiologic al toracelui, cele două cîmpuri pulmonare transparente sînt separate de o umbră mediană, rezultată prin suprapunerea unor formaţiuni opace la razele roentgen: sternul, organele mediastinului şi coloana vertebrală. Doar în părţile superioară şi mediană ale umbrei se poate decela o dungă mai clară, reprezentînd traheea, plină cu aer. Dimensiunile transversale ale cordului depăşesc pe cele ale celorlalte componente ale umbrei mediane, iar pe de altă parte, inima, fiind un organ muschiulos, plin cu sînge, dă o imagine radiologică bună, care se desenează cu multă claritate în complexul umbrei mediane.

La examenul radiologic, inima şi vasele mari apar ca o umbră situată înaintea coloanei vertebrale (fig. 44). Această umbră se înalţă deasupra conturului diafragmatic şi este delimitată la dreapta şi la stînga prin cîte o linie sinuoasă, compusă din mai multe arcuri. Arcurile corespund proiecţiei vaselor mari sau a compartimentelor inimii. Pentru a înţelege imaginea radiologică a cordului trebuie să rememorăm orientarea şi poziţia organului. Axul inimii este orientat oblic, înainte, în jos şi la stînga. Inima a fost comparată cu un ovoid, cu extremitatea mai voluminoasă (baza) îndreptată înapoi şi la dreapta. Ea este culcată pe diafragmă cu care vine în contact mai ales prin marginea sa dreaptă şi prin ventriculul drept.

În partea dreaptă, conturul imaginii cardiovasculare este format din două arcuri. El începe în jos cu arcul atriului drept, deasupra căruia se poate vedea al doilea arc, format de marginea dreaptă a venei cave superioare. În partea sa superioară, acest contur deviază la dreapta, datorită umbrei trunchiului venos brahiocefalic drept. Jos, în zona de contact dintre atriu şi diafragmă se poate decela cîteodată o linie dreaptă scurtă, reprezentînd marginea dreaptă a segmentului supradiafragmatic al venei cave inferioare.

Conturul stîng al umbrei cardiovasculare prezintă patru arcuri. Mergînd de jos în sus, acestea sînt următoarele: arcul ventriculului stîng, arcul format de urechiuşa stîngă, arcul pulmonar şi arcul aortei. Marginea inferioară a umbrei cardiace nu se poate determina cu precizie, fiindcă ea se confundă cu imaginea diafragmei şi a organelor subdiafragmatice.

Explorarea radiologică a inimii ne poate furniza date importante asupra unor modificări pato-

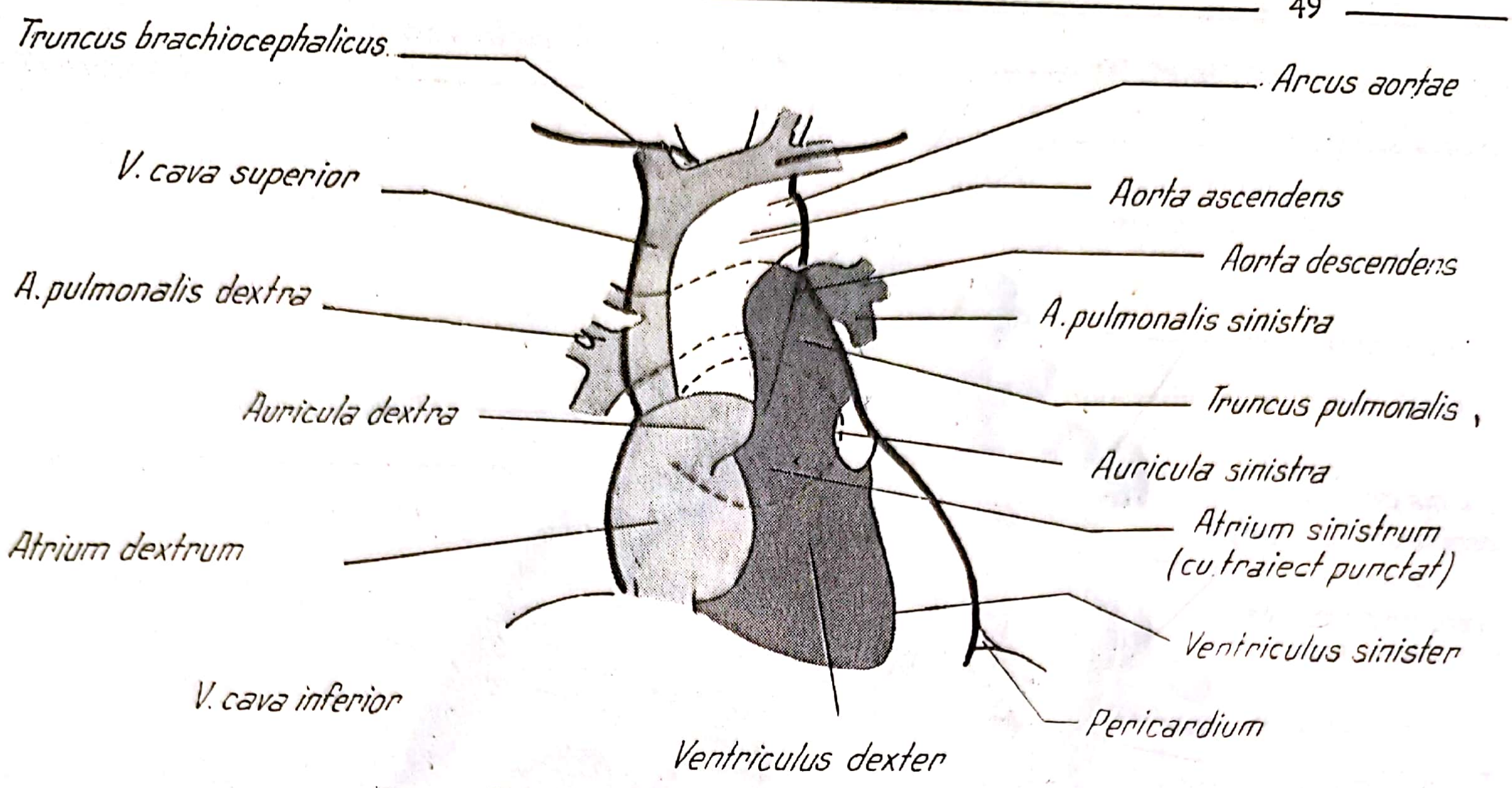

Fig. 44. Aspectul radiologic al inimii.

logice survenite la nivelul cordului sau al vaselor mari. Pe lîngă examinarea conturului se mai examinează şi dimensiunile diferitelor diametre, care pot da indicaţii preţioase în ceea ce priveşte modificările de volum ale organului.

La întîlnirea diferitelor arcuri care compun conturul imaginii radiologice se găsesc incizuri, care servesc drept puncte de reper. Dintre acestea, cel mai important este punctul situat pe conturul stîng, între arcul ventricular şi cel pulmonar. Se numeşte originea ventriculului stîng şi este caracterizat printr-o poziţie imobilă. La examenul radioscopic se pot vedea şi urmări contracţiile cardiace. În timpul sistolei (contracţiei), arcul ventricular se deplasează medial, iar arcul pulmonar lateral. La limita dintre ele, originea ventriculului stîng rămîne imobilă, părînd că serveşte drept balama pentru mişcările de basculă mai sus amintite. La nivelul conturului din dreapta al inimii, arcul inferior prezintă pulsaţiile atriului, pe cînd arcul superior al venei cave este mai mult sau mai puţin imobil.

CONFORMAŢIA INTERIOARĂ A INIMII

CARACTERELE GENERALE ALE ATRIILOR

Inima este divizată la interior în patru compartimente: două atrii şi două ventricule. Cu toate că au o formă destul de neregulată, fiecăruia dintre ele i s-au descris o serie de pereţi, desemnaţi după orientarea lor. Atriile se pot asemăna cu cîte un cub, avînd deci fiecare şase pereţi: medial, lateral, superior, inferior, anterior şi posterior. Există trei formaţiuni cu caractere comune între cele două cavităţi, şi anume: 1) peretele lor medial este peretele septal, alcătuit din septul interatrial; 2) pe peretele lor anterior se găseşte orificiul de comunicare cu ventriculul respectiv — orificiul atrioventricular (ostium atrioventriculare); 3) fiecare are cîte o prelungire, numită urechiuşă sau auricul (auricula). Ventriculele au fost comparate cu o piramidă culcată, fiecare avînd o bază, un vîrf şi o serie de pereţi. Baza ventriculelor corespunde peretelui anterior al atriilor şi prezintă deci orificiul atrioventricular. Pe lîngă aceasta, pe baza ventriculelor se mai găseşte şi cîte un orificiu arterial, pentru aortă, respectiv artera pulmonară (truncus pulmonalis).

Peretele medial al ventriculelor este alcătuit de septul interventricular, iar vîrful piramidelor ventriculare este îndreptat înspre vîrful inimii.

În cele ce urmează vom descrie cavităţile inimii în ordinea în care ele sînt străbătute de coloana de sînge care trece prin inimă. Vom descrie aparatul valvular care reglează direcţia circulaţiei prin cord, pe măsură ce coloana de sînge vine în raport cu componentele lui.

Atriul drept (atrium dextrum). În atriul drept se varsă sîngele venos al marei circulaţii, adus de către cele două vene cave, şi cea mai mare parte a sîngelui venos al inimii, prin intermediul sinusului coronar şi al venelor cardiace mici. Ca aspect exterior, el prezintă două porţiuni, morfologic diferite, care diferă, de asemenea, ca provenienţă embriologică. Între cele două cave, întinzîndu-se la stînga pînă la şanţul interatrial, iar la dreapta

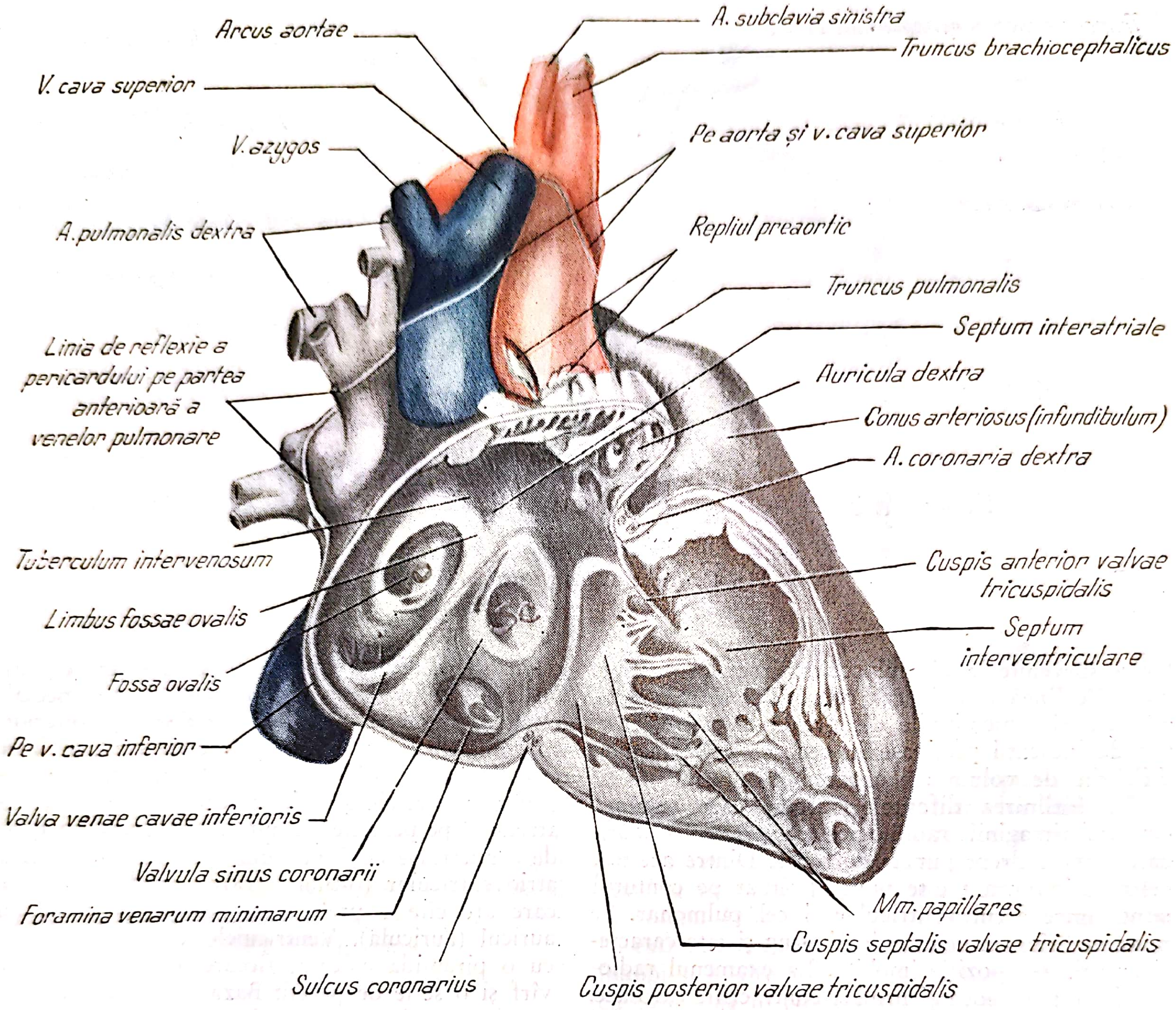
Arcus aortae
V. cava superior
V. azygos
A. pulmonalis dextra
Linia de reflexie a pericardului pe partea anterioară a venelor pulmonare
Tuberculum intervenosum
Limbus fossae ovalis
Fossa ovalis
Pe v. cava inferior
Valva venae cavae inferioris
Valvula sinus coronarii
Foramina venarum minimarum
Sulcus coronarius
A. subclavia sinistra
Truncus brachiocephalicus
Pe aorta şi v. cava superior
Repliul preaortic
Truncus pulmonalis
Septum interatriale
Auricula dextra
Conus arteriosus (infundibulum)
A. coronaria dextra
Cuspis anterior valvae tricuspidalis
Septum interventriculare
Mm. papillares
Cuspis septalis valvae tricuspidalis
Cuspis posterior valvae tricuspidalis

Fig. 45. Vedere interioară a atriului drept.

pînă la şanţul terminal (sulcus terminalis), se găseşte o zonă cu suprafaţa netedă, care se numeşte porţiunea sinusală a striului (sinus venarum cavarum) (fig. 45). Ea provine din sinusul venos al tubului cardiac.

Lateral de şanţul terminal, suprafaţa atriului este neregulată, fiind brăzdată de o serie de coloane cărnoase, numite muşchi pectinaţi (mm. pectinati). Această porţiune se numeşte atriul propriu-zis sau porţiunea trabeculară, iar embriologic provine din atriul primitiv.

Atriul drept are o formă ovoidală, dar pentru uşurinţa studiului i se disting — ca şi unui cub — şase pereţi: superior, inferior, posterior, anterior, lateral (drept) şi medial (stîng).

Peretele medial (stîng) sau septal este format de septul interatrial (septum interatriale). Acest perete este concav, septul fiind puţin bombat înspre atriul stîng. Pe el se observă, în porţiunea mijlocie, o depresiune, care se numeşte fosa ovală (fossa ovalis). Fosa ovală marchează locul unde se găseşte în timpul vieţii intrauterine gaura lui Botallo (foramen ovale). Fosa ovală este înconjurată de un cerc incomplet mai proeminent, mai mult o semilună — inelul lui Vieussens (limbus fossae ovalis). Arcul inelului este mai bine reprezentat în sus şi înainte. De-a lungul acestei proeminenţe, între ea şi peretele fosei ovale se găseşte un mic şanţ semilunar, mai profund în partea anterioară.

Peretele anterior prezintă orificiul de comunicare cu ventriculul drept (ostium atrioventriculare dextrum), de care este anexată valvula tricuspidă (valva atrioventricularis dextra sau tricuspidalis).

Peretele lateral (drept) este neregulat, fiind brăzdat de o serie de coloane musculare de ordinul doi şi mai ales de ordinul trei. Ele au o direcţie anteroposterioară şi au fost asemănate cu dinţii unui pieptene, fapt care le-a adus denumirea de muşchi pectinaţi (mm. pectinati).

Mușchii pectinați se desprind dinapoi de pe creasta terminală (crista terminalis), căreia îi corespunde pe suprafața exterioară șanțul terminal (sulcus terminalis), ambele reprezentînd, după cum am văzut, limita de odinioară dintre sinusul venos și atriul primitiv. În ansamblu, peretele lateral (drept) este concav, îngust și neregulat.

Peretele posterior este din contra neted și corespunde porțiunii atriului, situată între cele două vene cave. În partea mijlocie a peretelui, la egală distanță dintre orificiul celor două vene se află o proeminență, dispusă transversal — tuberculul lui Lower (tuberculum intervenosum). El ar fi datorit tensiunii exercitate asupra cavelor de către pericard și corespunde la o depresiune situată pe fața posterioară a atriului. Tuberculul intervenos se observă mai clar pe inima in situ și se șterge mai mult sau mai puțin pe inima extrasă din cutia toracică. În dreptul lui se termină cornul superior al inelului lui Vieussens. Rolul lui ar fi de a devia curentul sangvin al celor două vene cave înspre 2 centrul atriului. Creasta terminală se găsește în realitate tot pe peretele posterior.

Peretele superior prezintă în partea sa posterioară orificiul de vărsare a venei cave superioare. Orificiul privește în jos și puțin înainte. Are un diametru de circa 20 mm.

Peretele inferior este ocupat de voluminosul ori- 1 ficiu al venei cave inferioare. Ca și orificiul cavei superioare, și acesta este oblic, privind în sus și înainte. Are aproximativ 30 mm diametru. De orificiul cavei inferioare este prinsă o valvulă semilunară, insuficientă, numită valvula lui Eustachio (valvula venae cavae inferioris). Ea se prezintă de obicei ca o semilună mebranoasă, care se îndreaptă printr-o extremitate înspre creasta terminală, iar cu alta spre sept, spre cornul inferior al inelului lui Vieussens. Dimensiunile ei sînt destul de variabile. Poate fi largă, îngustă, poate lipsi. Marginea ei este destul de frecvent „ajurată“, perforată de o serie de găuri mici.

Înaintea orificiului venei cave inferioare se găsește un alt orificiu, situat posteromedial de precedentul, între el și comunicarea atrioventriculară. 2 Este orificiul de vărsare a sinusului coronar, prevăzut de asemenea cu o valvulă membranoasă, insuficientă, situată de partea sa laterală. Valvula se numește a lui Thebesius (valvula sinus coronarii). Atît valvula lui Eustachio cît și valvula lui Thebesius reprezintă resturi din valva dreaptă a sinusului venos. Această valvulă are un rol foarte important în determinarea circulației prin cordul fetal, și anume, prin dispoziția ei, ea îndreaptă curentul sangvin al venei cave inferioare (care conține și sîngele oxigenat sosit prin vena ombilicală) înspre septul interatrial. Aici sîngele trece prin orificiul lui Botallo permeabil, în atriul stîng și de acolo mai departe în circulația mare.

Din vecinătatea colțului anterior al valvulei lui Eustachio pleacă către sept o proeminență, numită banda sinusală, care conține în interior un fascicul de țesut conjunctiv — tendonul lui Todaro. Banda sinusală, cu marginea orificiului atrioventricular și cu valvula lui Thebesius delimitează un mic triunghi al lui Koch, în aria căruia se află nodul lui Aschoff — Tawara (nodus atrioventricularis) al sistemului excitoconductor al inimii.

Semnalăm încă o serie de orificii, prin care o parte din venele miocardului se varsă direct în atriul drept. Acestea sînt vena mică (v. cordis parva) și venele minime ale lui Thebesius (vv. cordis minimae). Orificiile acestora din urmă poartă numele de foraminula sau, după nomenclatura internațională, foramina venarum minimarum. Ele sînt dispersate mai ales pe peretele inferior și pe sept, între fosa ovală și orificiul venei cave inferioare.

Auriculul sau urechiușa dreaptă (auricula dextra) are forma unei pîlnii neregulate. În cavitatea ei proemină o serie de fascicule musculare anastomozate între ele. Orificiul de comunicare dintre auricul și atriu se găsește la joncțiunea pereților superiori, anterior și lateral ai acestuia din urmă.

La unirea pereților lateral, posterior și inferior se află un mic diverticul, sinusul subeustachian, corespunzînd apendicelui auricular posterior de pe suprafața exterioară a inimii.

CARACTERELE GENERALE ALE VENTRICULELOR

Prima-proeminată culcată

Înainte de a trece la descrierea ventriculului drept trebuie să precizăm în cîteva cuvinte anumite caracteristici comune celor două ventricule. Ventriculele au pereți mult mai groși decît atriile. Pe de altă parte, suprafața lor interioară nu este netedă, cum a fost în general la atrii, ci neregulată, din cauza unor proeminențe ale musculaturii parietale, numite coloane cărnoase (trabeculae carneae). Ele reprezintă resturi din stratul spongios al miocardului din timpul vieții intrauterine. Elementele stratului spongios, cu timpul, regresează în parte, iar în parte persistă, alcătuind diferitele varietăți de coloane cărnoase.

Deosebim trei categorii de asemenea formațiuni. Coloanele cărnoase care se fixează pe peretele ventricular numai printr-o singură extremitate, avînd o alta liberă, se numesc coloane de ordinul întîi sau mușchi papilari (musculi papillares). Coloanele cărnoase de ordinul al doilea se fixează pe perete prin ambele extremități, în schimb porțiunea lor mijlocie este liberă, detașată de perete. Coloanele de ordinul al treilea sînt doar reliefuri, proeminențe longitudinale ale peretelui ventricular.

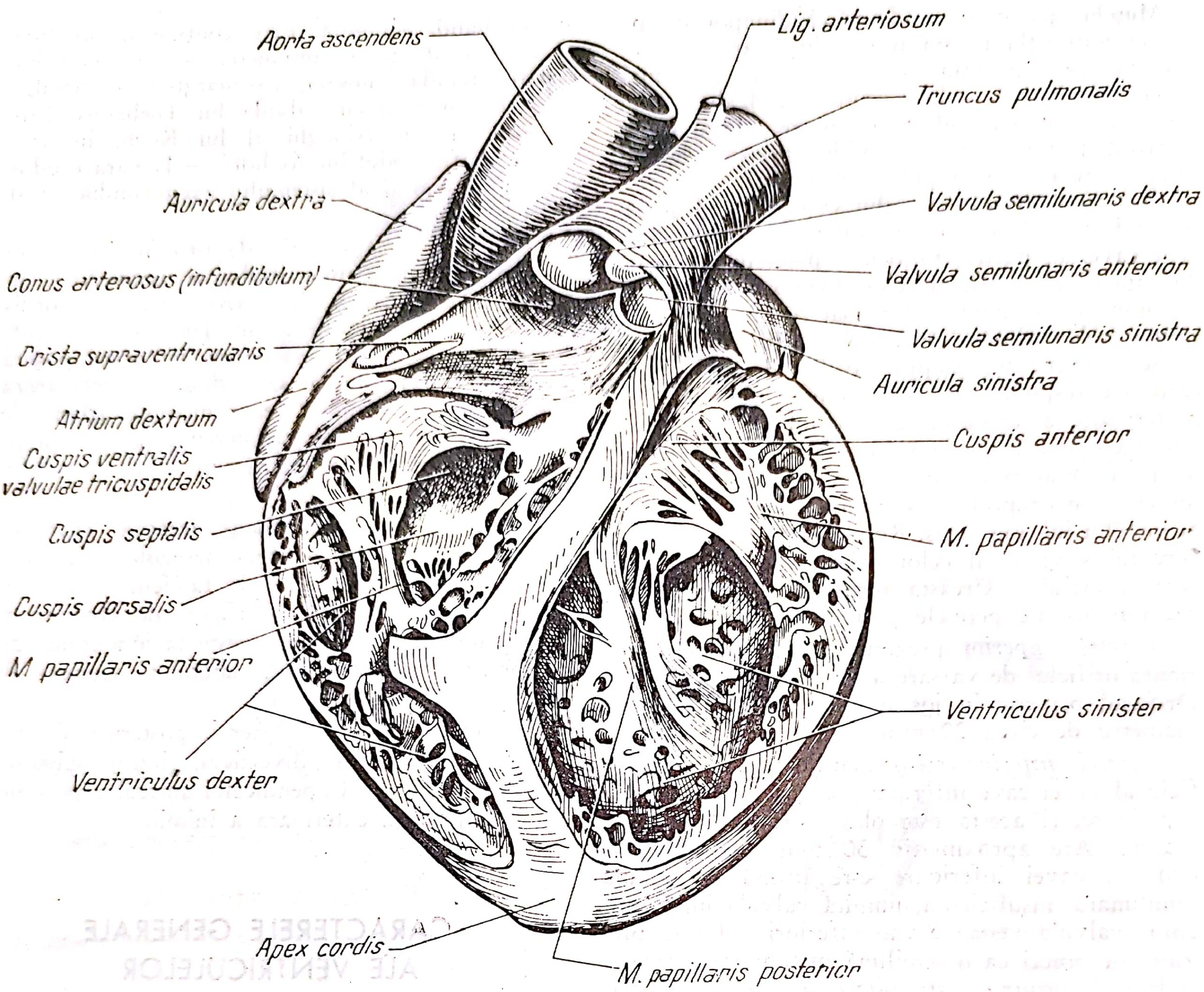
Aorta ascendens
Lig. arteriosum
Truncus pulmonalis
Auricula dextra
Valvula semilunaris dextra
Conus arterosus (infundibulum)
Valvula semilunaris anterior
Crista supraventricularis
Valvula semilunaris sinistra
Auricula sinistra
Atrium dextrum
Cuspis anterior
Cuspis ventralis valvulae tricuspidalis
Cuspis septalis
M. papillaris anterior
Cuspis dorsalis
M papillaris anterior
Ventriculus sinister
Ventriculus dexter
Apex cordis
M. papillaris posterior

Fig. 46. Valvele atrioventriculare şi ale trunchiului pulmonar.

Coloanele cărnoase sînt mai abundente înspre vîrful cavităţilor, unde alcătuiesc chiar un fel de reţea. În schimb, regiunea bazei ventriculelor este netedă, mai ales în vecinătatea orificiilor arteriale. Muşchii papilari (mm. papillares) sînt ataşaţi aparatului valvular al orificiului atrioventricular. Legătura dintre ei şi valvule este realizată prin cordajele tendinoase (chordae tendineae). Acestea sînt nişte fire conjunctive subţiri, care se inserează pe valvele aparatului valvular pe de o parte, şi pe vîrful muşchilor papilari, pe de alta. Ele provin, ca şi coloanele cărnoase, din constituentele stratului spongios al miocardului embrionar, care a suferit o transformare fibroasă la nivelul lor.

Aparatul valvular. Fiecare ventricul are două componente, unul de recepţie, atrial, în care se face afluenţa sîngelui, şi altul de evacuare, arterial, de unde pleacă sîngele în artere. Afluenţa de sînge are loc dinspre atrii, prin orificiul atrioventricular (ostium atrioventriculare). Evacuarea ventriculului se face prin orificiul arterial (ostium trunci pulmonalis, respectiv ostium aortae). Toate aceste orificii sînt prevăzute cu o serie de valvule, care au rolul de a regla circulaţia sîngelui prin inimă.

*Valvulele atrioventriculare** (valva atrioventricularis) sînt ataşate orificiilor omonime. Există o valvulă atrioventriculară dreaptă şi una stîngă, cîte una pentru fiecare ventricul. Ele au forma unei pîlnii membranoase. Li se descrie: o bază, un vîrf, o faţă axială şi o faţă parietală (fig. 46).

Baza valvulei este fixată de orificiul atrioventricular, de scheletul fibros care se găseşte la acest nivel. Întreaga pîlnie fiind introdusă în cavitatea ventriculară, vîrful se găseşte în interiorul ventriculului. Vîrful nu este regulat circular, ci prezintă o serie de incizuri, de profunzimi variabile. Aceste incizuri divizează valvula în mai multe valve — cuspisuri. Valvula atrioventricularǎ dreaptă (valva atrioventricularis dextra) este încrestată de trei incizuri şi posedă deci trei valve (valvula tricuspidă), iar valvula atrioventriculară stîngă (valva antrioventricularis sinistra [mitralis]), de două incizuri şi are deci două valve (valvula bicuspidă). Fața axială a valvulei este netedă şi vine în contact cu coloana de sînge care trece din atriu în ventricul. Fața parietală priveşte pereţii ventriculari şi este neregulată, datorită inserţiilor cordajelor tendinoase.

---

* În descrierea ce urmează au fost păstraţi pentru denumirile româneşti termenii vechi de valvulă (BNA) în loc de valvă (N.I.). Ele au încă o circulaţie clinică mare.

Fiecare valvulă este legată de muşchii papilari prin cordaje tendinoase. Muşchii papilari sînt coloane cărnoase de categoria întîi. Ei se prezintă ca nişte conuri care se fixează cu baza lor pe pereţele cavităţii şi pe vîrful cărora se inserează coardele tendinoase. Coardele tendinoase sînt nişte filamente fibroase, albe-sidefii, care ancorează valvele de muşchii papilari şi de pereţii ventriculari. Sînt numeroase, şi după comportamentul lor se împart în mai multe categorii. Cele de ordinul întîi sînt cele mai voluminoase şi parcurg toată faţa parietală a valvulelor, pentru a se fixa pe baza lor. Cele de categoria a doua se prind pe faţa parietală a valvulei, iar cele de categoria treia — cele mai subţiri — pe marginea ei liberă.

2*Valvele arteriale sigmoide sau semilunare* (valva aortae şi valva trunci pulmonalis) sînt alcătuite din valvulele arteriale sigmoide sau semilunare (valvulae semilunares), în număr de trei pentru fiecare vas mare. O asemenea valvulă are forma unui cuib de rîndunică, deci a unui segment de calotă, lipit de un perete. Concavitatea lor, deschizătura cuibului, este îndreptată spre artera respectivă.

Fiecărei valvule i se descrie o margine aderentă, una liberă, o faţă parietală şi una axială. Prin marginea aderentă valvula se prinde de peretele aortei şi al arterei pulmonare, precum şi de orificiul arterial. Marginea liberă este compusă din două arcuri subţiri, semitransparente, lunulalunulae valvularum semilunarium, care se întîlnesc la un nodul fibros, cuprins în mijlocul marginii libere. La aortă, ei se numesc nodulii lui Arantius, iar la pulmonară — nodulii lui Morgagni (noduli valvularum semilunarium). Faţa axială este netedă şi priveşte curentul sangvin care trece prin vas. Faţa parietală este, de asemenea, netedă şi este orientată înspre peretele arterial. Împreună cu acesta delimitează o pungă cu deschizătura orientată înspre vas, numită sinusul lui Valsalva (sinus trunci pulmonalis, resp. sinus aortae).

După cum am amintit, valvulele atrioventriculare şi cele arteriale au un rol foarte important în reglarea circulaţiei prin inimă. În mod normal, ele sînt permeabile numai într-o singură direcţie. Această direcţie este atriu-ventricul pentru valvulele atrioventriculare şi ventricul-arteră pentru valvulele sigmoide. Inima joacă rolul unei pompe aspiratoare-respingătoare. Fazele ciclului cardiac, care se succed ritmic în tot timpul vieţii, cuprind o perioadă de contracţie, care se numeşte sistolă, şi una de relaxare, care se numeşte diastolă.

Diferitele faze ale ciclului cardiac (fig. 36) se pot urmări ascultatoric, activitatea inimii dînd naştere la zgomote, în geneza cărora jocul aparatului valvular are un rol important. Se pot distinge două zgomote care se succed ritmic. Ambele sînt produse de activitatea ventriculelor. Primul zgomot este ocazionat de închiderea valvulelor atrioventriculare la începutul sistolei ventriculare, la care se mai adaugă şi efectul contracţiei musculare şi al pătrunderii jetului de sînge în artere; al doilea zgomot este dat de închiderea valvulelor arteriale.

Integritatea aparatului valvular este indispensabilă bunei funcţionări a inimii. Sînt maladii care alterează valvulele, dînd naştere, în ultimă analiză, fie la o strîmtare a căii sangvine (stenoză), fie la o răsturnare a ei (insuficienţă). Aceste alteraţii provin din afecţiuni ale valvulelor şi dau naştere, din punct de vedere auscultatoric, la zgomote patologice, numite sufluri, care se percep în locul celor obişnuite. Un suflu sistolic la artere denotă o stenoză aortică sau pulmonară — coloana de sînge pătrunde cu dificultate în aceste vase. Suflul sistolic la orificiile atrioventriculare arată o insuficienţă la valvulele atrioventriculare — sîngele regurgitează în atriu în timpul contracţiei ventriculare. Suflul diastolic la artere survine în insuficienţa valvulelor acestor orificii, cînd sîngele se întoarce în ventricul şi perioada relaxării acestuia. Suflul diastolic la orificiile atrioventriculare semnalează o stenoză tricuspidală sau bicuspidală — sîngele pătrunzînd greu în ventricul printr-un orificiu strîmtat, în diastola ventriculară.

Ventriculul drept (ventriculus dexter). Ventriculul drept este delimitat de trei pereţi, şi anume de un perete anterior, unul inferior şi altul medial. Ei corespund feţei stenocostale şi diafragmatice a inimii, respectiv septului interventricular. Peretele anterior este uşor concav şi este parcurs de coloane musculare de gradele doi şi trei, orientate paralel cu axul infundibilului. Peretele inferior este puţin concav şi brăzdat cu cîteva coloane musculare. Peretele medial sau septal, în schimb, este convex, proeminînd înspre cavitatea ventriculului drept. Este relativ neted, mai ales în regiunea apropiată de infundibul. Vîrful ventriculului este ocupat de o reţea de trabecule musculare, dînd acestei regiuni un aspect cavernos.

- fața stern
costală
- fața diafrag
- sept interventr

Baza ventriculului drept este prevăzută cu două orificii: orificiul de comunicare cu atriul — orificiul atrioventricular drept (ostium atrioventriculare dextrum) — şi orificiul arterei pulmonare (ostium trunci pulmonalis) (fig. 45).

Orificiul atrioventricular drept este aşezat aproape în planul frontal, priveşte uşor înainte şi la stînga. Are o formă aproape circulară, uşor ovalară; diametrul lui transversal este cu ceva

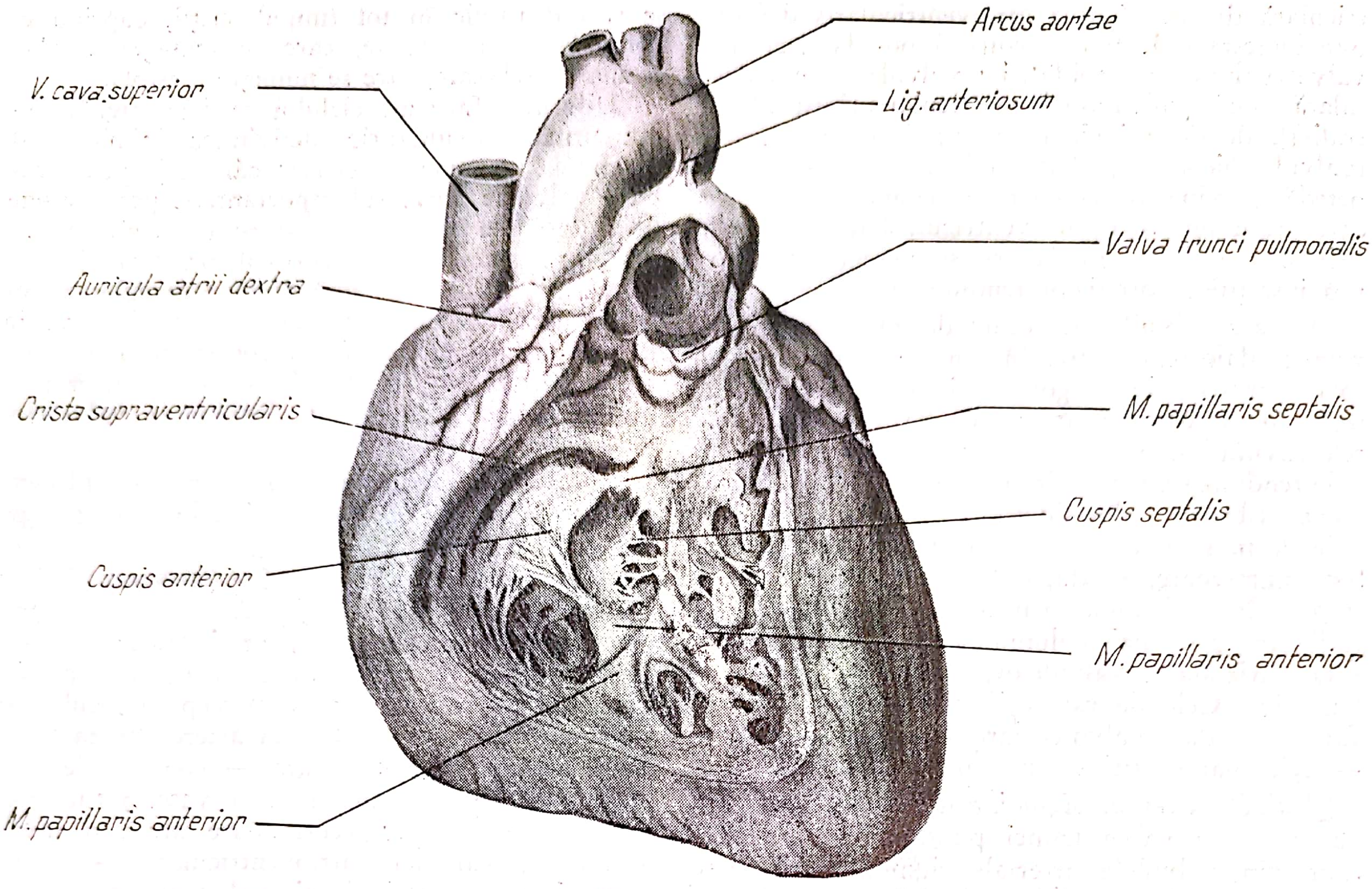

Fig. 47. Vedere interioară a ventriculului drept.

mai mare decît diametrul anteroposterior. Circumferinţa sa măsoară 120 mm la bărbat şi 105 mm la femeie. De orificiul atrioventricular este anexată valvula atrioventriculară dreaptă (valva atrioventricularis dextra). Aceasta este divizată prin trei incizuri în trei valve (cuspide) şi de aceea se mai numeşte şi valvula tricuspidă (v. tricuspidalis). (fig. 47). Valvele sînt orientate aproximativ după pereţi. Astfel deosebim o valvă anterioară (cuspis anterior), o valvă inferioară (cuspis posterior) şi o valvă medială (cuspis septalis). După cum vedem, nomenclatura internaţională presupune inima extrasă din torace şi în poziţie verticală, cînd denumeşte cuspidele „anterior şi posterior“.

Valva anterioară este cea mai întinsă; se şi numeşte valva mare. Ea are forma unui patrulater neregulat şi se fixează pe circumferinţa anterioară a orificiului atrioventricular, în dreptul conului arterial. Valva inferioară este triunghiulară şi de dimensiuni ceva mai mici ca precedenta. Corespunde peretelui inferior al ventriculului. Este divizată frecvent pe la extremităţi în cîte două valve accesorii. Valva medială sau septală este cea mai mică, de formă semicirculară, cu marginea liberă neregulată.

Ocluziunea valvulei se face mai ales prin aplicarea valvei anterioare şi posterioare una peste alta şi împreună pe septul interventricular. Valva medială care se găseşte pe sept, fiind mică, joacă un rol secundar în ocluziune. Orificiul valvular obliterat se prezintă dinspre atriu ca o fisură în formă de Y culcat, cu partea superioară îndreptată către sept. Pîlnia valvulară este puţin profundă, şi periferia ei, aproape de inserţie, este bombată.

Dintre muşchii papilari, cel mai dezvoltat este cel anterior sau stîlpul anterior (musculus papillaris anterior). Se desprinde de pe porţiunea mijlocie a peretelui anterior al ventriculului. Vîrful lui este divizat de obicei în două sau trei conuri secundare. De la el pleacă coarde tendinoase la partea externă a valvei anterioare şi a valvei inferioare. Stîlpul sau muşchiul papilar inferior (musculus papillaris posterior) rareori este unic. De obicei găsim doi sau chiar trei asemenea muşchi, care, desprinzîndu-se de pe peretele posterior, trimit cordaje tendinoase la partea medială a valvei inferioare şi cîteva la porţiunea posterioară a valvei septale. Muşchii papilari septali (musculi papillares septales) sînt, de asemenea, multipli şi totodată de dimensiuni reduse, muşchi papilari în miniatură. De multe ori, ei sînt înlocuiţi de simple cordaje tendinoase, care se fixează pe partea anterioară a valvei septale. Există un mic muşchi papilar printre muşchii septali, care este aproape constant, fiind situat la nivelul porţiunii inferioare a infundibilului. Se numeşte muşchiul papilar al

[illegible]

Trabecula septomarginală, marginea liberă a cuspidei ant, mușchiul papilar ant circumscriu un orificiu care împarte cavitatea VD în 2 compartimente: - de recepție a sîngelui situat inf și
- de evacuare a sîngelui situat sup.
C. de evacuare se continuă sup cu conul arterial

conului arterial şi cordajele tendinoase desprinse de pe el se termină pe valva septală şi pe porţiunea cea mai medială a valvei anterioare.

Pe lîngă stîlpii valvului atrioventriculare trebuie să mai semnalăm în ventriculul drept încă două formaţiuni musculare mai deosebite. De la versantul anteromedial al bazei muşchiului papilar anterior pleacă o coloană musculară de categoria a doua, care se îndreaptă către sept, cu direcţia înspre conul arterial. Se termină înainte de a ajunge la nivelul muşchiului papilar al conului arterial. Această coloană musculară a fost desemnată cu mai multe denumiri: bandeleta ansiformă, fasciculul arcuat, moderator band, trabecula septomarginală. Nomenclatura internaţională o numeşte trabecula septomarginalis. Ea descrie un traiect arcuat între peretele anterior şi cel septal. Concavitatea ei priveşte în sus şi înapoi. Marginea sa postsuperioară este liberă, pe cînd cea anteroinferioară este legată, prin mai multe langhete musculare, de pereţii ventriculului. Fasciculul arcuat ar acţiona asupra muşchiului papilar anterior şi prin intermediul lui asupra valvei anterioare. Se presupune că se opune unei distensiuni exagerate a ventriculului (moderator band) şi că contribuie la dirijarea curentului sangvin înspre infundibul.

Înaintea orificiului atrioventricular, între el şi infundibul se întinde o creastă musculară transversală, rotunjită, cu o curbură îndreptată în jos. Se întinde de la peretele anterior la cel septal şi poartă denumirea de creasta supraventriculară sau pintenele lui Wolff (crista supraventricularis).

Cavitatea ventriculului drept este divizată de valva mare a tricuspidei şi de către muşchii papilari şi cordajele tendinoase în conexiune cu ea în două compartimente. Compartimentul de evacuare se termină printr-o pîlnie largă, cu gura întoarsă în jos, înspre ventricul. Această pîlnie reprezintă partea cea mai ridicată a ventriculului şi se numeşte infundibulul sau conul arterial (conus arteriosus, infundibulum). Peretele anterior al infundibulului este subţire şi bombează puternic faţa sternocostală a inimii. Peretele medial sau septal este uşor convex. Peretele posterior este cel mai scurt şi se termină în jos prin creasta supraventriculară. La vîrful pîlniei infundibulare se află orificiul arterei pulmonare, situat pe un plan mai ridicat ca orificiul atrioventricular. Faţă de neregularităţile pereţilor compartimentului atrial, cel de evacuare are pereţi mult mai netezi, iar proeminenţele musculare sînt orientate paralel cu direcţia curentului sangvin.

Orificiul arterei pulmonare (ostium trunci pulmonalis) este un orificiu circular, avînd un diametru de 25 mm. Este prevăzut cu trei valvule sigmoide (valva trunci pulmonalis), dintre care una este anterioară (valvula semilunaris anterior), una dreaptă (valvula semilunaris dextra) şi una stîngă (valvula semilunaris sinistra). Fiecare este prevăzută, la nivelul marginii libere, cu cîte un nodul fibros, al lui Morgagni (noduli valvularum semilunarium), aşezat între două lunule (lunulae valvularum semilunarium).

Valva trunchiului pulmonar este situată la joncțiunea dintre conul arterial și trunchiul pulmonar.

Atriul şi ventriculul drept alcătuiesc împreună inima dreaptă, numită şi inima venoasă, fiindcă conţine exclusiv sînge venos. Acest sînge provine din venele cavă superioară, inferioară şi din vena coronară şi se varsă în atriul drept. Din atriul drept, el trece la ventriculul drept, iar de acolo, prin ramurile arterei pulmonare, în cei doi plămîni. Aici au loc schimburile gazoase, iar sîngele oxigenat se întoarce la inimă şi se varsă în atriul stîng, prin cele patru vene pulmonare. Artera pulmonară şi venele pulmonare, cu ramurile lor, constituie căile micii circulaţii.

Atriul stîng (atrium sinistrum). Are dimensiuni ceva mai mici decît atriul drept. Are forma unui sac alungit transversal, căruia, pentru uşurinţa descrierii, i se consideră şase pereţi: anterior, posterior, superior, inferior, lateral şi medial.

Din punct de vedere embriologic, porţiunea posterioară a atriului stîng, unde se deschid orificiile venelor pulmonare, nu provine din atriul primitiv, ci din vena pulmonară primitivă. Acesta este un trunchi unic, rezultat din contopirea unei ramuri drepte cu o ramură stîngă, fiecare provenind, la rîndul ei, din unirea altor două ramuri. În cursul evoluţiei embrionare, vena pulmonară este înglobată treptat în atriu, pînă la nivelul ramificaţiilor de origine. Astfel, în loc de un singur orificiu, sîngele oxigenat se va vărsa în atriu succesiv prin două, iar pe urmă prin patru orificii — ramurile secundare de origine ajungînd să se deschidă direct în atriu. Tulburările în plus sau în minus ale acestui proces vor da naştere unui număr mai mare sau mai mic de vene pulmonare, care se varsă în atriul stîng. Zona peretelui atrial, care derivă din vena pulmonară primitivă, nu este net delimitată de restul care provine din atriul primitiv. Zona de vărsare a venelor pulmonare în atriu a fost numită de unii autori vestibul, prin analogie cu porţiunea sinusală a atriului drept. Pereţii atriului stîng sînt netezi, cu excepţia pereţilor urechiuşei (fig. 48).

Peretele anterior al atriului stîng prezintă orificiul de comunicare cu ventriculul stîng (ostium atrioventriculare sinistrum).

Peretele medial este alcătuit de septul inter-
1 atrial. Acest perete este uşor deprimat în zona corespunzătoare fosei ovale. Înaintea acestei zone se observă o plică mai proeminentă, cu concavi-
2 tatea anterosuperioară. Se numeşte plica semilunară (falx septi sau valvula foraminis ovalis)* şi reprezintă marginea anterioară a valvulei fosei ovale (valvula foraminis ovalis), adică a septului prim.

Pe peretele posterior se deschid cele patru vene pulmonare, două în dreapta şi două în stînga

---

* Ambii termeni admişi în nomenclatura internaţională.

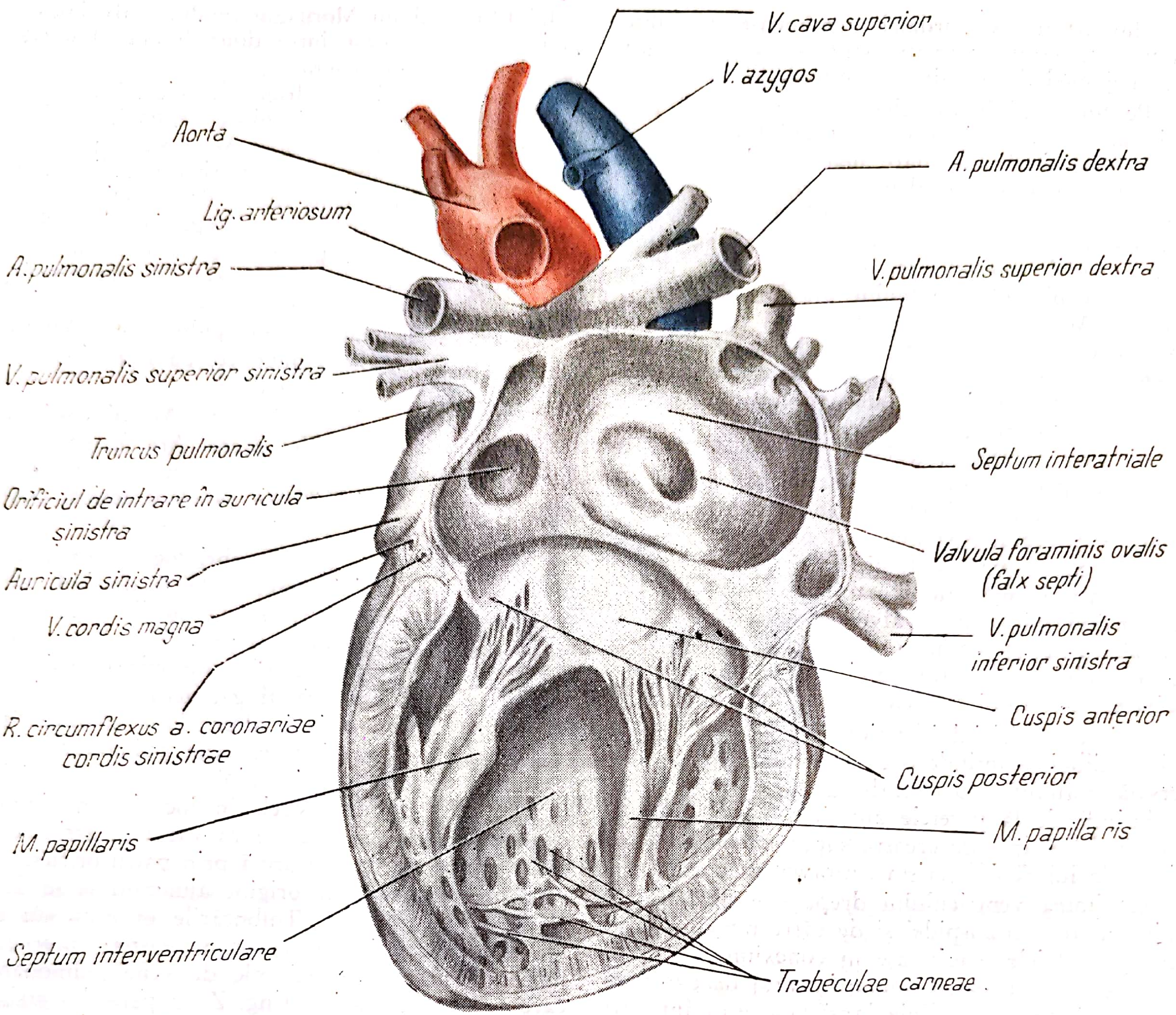
V. cava superior
V. azygos
Aorta
A. pulmonalis dextra
Lig. arteriosum
A. pulmonalis sinistra
V. pulmonalis superior dextra
V. pulmonalis superior sinistra
Truncus pulmonalis
Septum interatriale
Orificiul de intrare în auricula sinistra
Auricula sinistra
Valvula foraminis ovalis (falx septi)
V. cordis magna
V. pulmonalis inferior sinistra
Cuspis anterior
R. circumflexus a. coronariae cordis sinistrae
Cuspis posterior
M. papillaris
M. papillaris
Septum interventriculare
Trabeculae carneae

Fig. 48. Vedere interioară a atriului stîng.

(ostia venarum pulmonalium). Orificiile omolaterale sînt apropiate între ele. În schimb, venele din dreapta sînt separate de venele din stînga de un interval destul de mare. Dimensiunile orificiilor sînt de circa 15 mm fiecare.

Peretele lateral este neted înapoi, iar înainte prezintă orificiul de deschidere al urechiuşei stîngi. Pereţii inferiori şi superiori sînt netezi şi nu au nici un detaliu mai important.

Urechiuşa stîngă (auricula sinistra) are pereţii brăzdaţi de numeroase colonete musculare. Orificiul de deschidere în atriu este mai strîns decît cel al atriului drept, fiind permeabil pentru degetul index.

Ventriculul stîng (ventriculus sinister). Ventriculul stîng are pereţi mult mai groşi decît cel drept şi desfăşoară o forţă mult mai mare ca celălalt ventricul, trimiţînd în circulaţia mare sîngele care trece prin el. Ventriculul este o cavitate rotunjită, uşor turtită transversal şi deci are pe secţiune o formă ovalară. I se descriu doi pereţi: un perete lateral şi unul medial, o bază şi un vîrf.

Peretele lateral este concav şi corespunde feţei pulmonare a inimii. Acest perete este prevăzut cu coloane cărnoase de gradele doi şi trei, dispuse mai mult sau mai puţin paralel cu marele ax al cavităţii. Peretele medial este, de asemenea, concav şi este reprezentat de septul interventricular. El este mai neted ca precedentul, mai ales în partea posterioară, pe cînd anterior este brăzdat de muşchii papilari. Vîrful ventriculului este rotunjit şi corespunde vîrfului inimii. El este ocupat de o reţea de colonete musculare, cu ochiuri mai strînse, mai apropiate de perete, avînd un aspect areolar care diferă de dispoziţia cavernoasă a vîrfului ventriculului drept.

Baza ventriculului stîng este îndreptată înapoi şi prevăzută cu două orificii. Acestea sînt orificiul de afluenţă — orificiul atrioventricular stîng — şi orificiul de evacuare — orificiul arterei aorte.

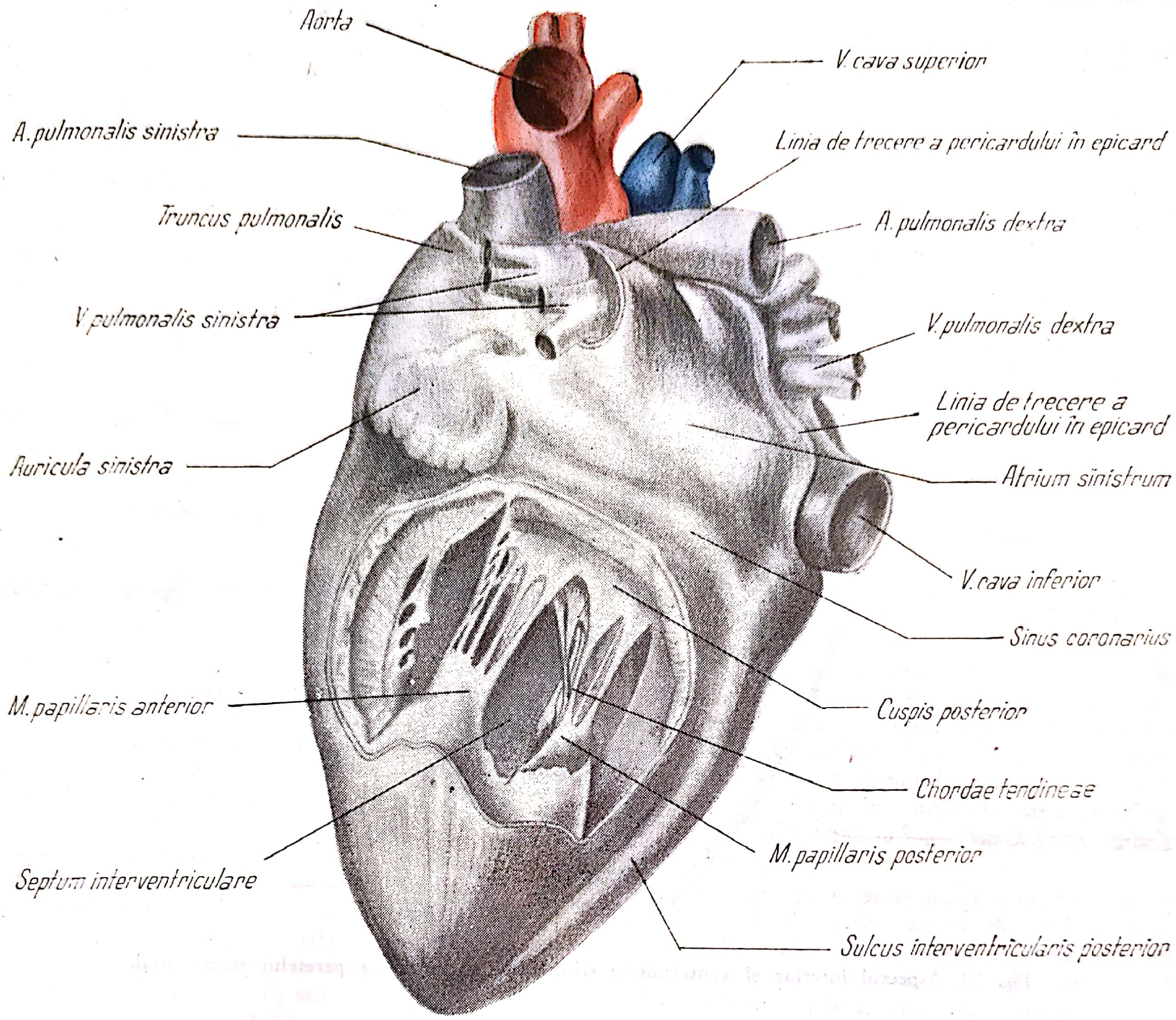
Aorta
V. cava superior
A. pulmonalis sinistra
Linia de trecere a pericardului în epicard
Truncus pulmonalis
A. pulmonalis dextra
V. pulmonalis sinistra
V. pulmonalis dextra
Linia de trecere a pericardului în epicard
Auricula sinistra
Atrium sinistrum
V. cava inferior
Sinus coronarius
M. papillaris anterior
Cuspis posterior
Chordae tendineae
Septum interventriculare
M. papillaris posterior
Sulcus interventricularis posterior

Fig. 49. Aspectul interior al ventriculului stîng după îndepărtarea peretelui diafragmatic.

Orificiul atrioventricular stîng (ostium atrioventriculare sinistrum) este situat într-un plan aproape vertical și pornește înainte și puțin la stînga și în jos. Este aproape circular și are dimensiuni mai mici ca cele ale orificiului atrioventricular drept. Circumferința sa este de 110 mm la bărbat și de 90 mm la femei.

De orificiul atrioventricular este fixată valvula atrioventriculară stîngă sau valvula mitrală (valva atrioventricularis sinistra sau v. mitralis) (fig. 49). Această valvulă se fixează prin baza sa de deschizătura orificiului. Vîrful ei este divizat prin două incizuri în două valve: una anterioară (cuspis anterior) și una posterioară (cuspis posterior). Valva anterioară mai este numită, după dimensiunile ei, și valva mare. Ea are o formă neregulată patrulateră, avînd 20—22 mm înălțime. Se inserează pe marginea anteromedială a orificiului atrioventricular și pare că se continuă în sus cu peretele aortei. Prezintă o față axială posterolaterală netedă și o față parietală anteromedială netedă în partea superioară și cu inserțiile cordajelor tendinoase pe partea inferioară. Valva posterioară este valva mică a mitralei. Ea este, de asemenea, neregulat patrulateră, înaltă de 10—12 mm și se inserează pe circumferința posterolaterală a orificiului atrioventricular. Dintre fețele sale, cea axială este netedă și este orientată anteromedial, iar cea parietală este neregulată din cauza inserțiilor cordajelor tendinoase și privește posterolateral. Orificiul valvular, văzut dinspre atriu și în poziție de ocluziune, se prezintă ca o despicătură liniară puțin neregulată, zimțată. Despicătura este orientată oblic în jos și la dreapta. În ocluziune rolul principal îl are valva mare.

Aparatul valvular stîng este deservit de doi mușchi papilari, unul anterior, iar altul posterior. Ambii pleacă de pe peretele lateral, din vecinătatea unirii acestuia cu cel medial. Mușchiul papilar anterior (musculus papillaris anterior) este scurt,

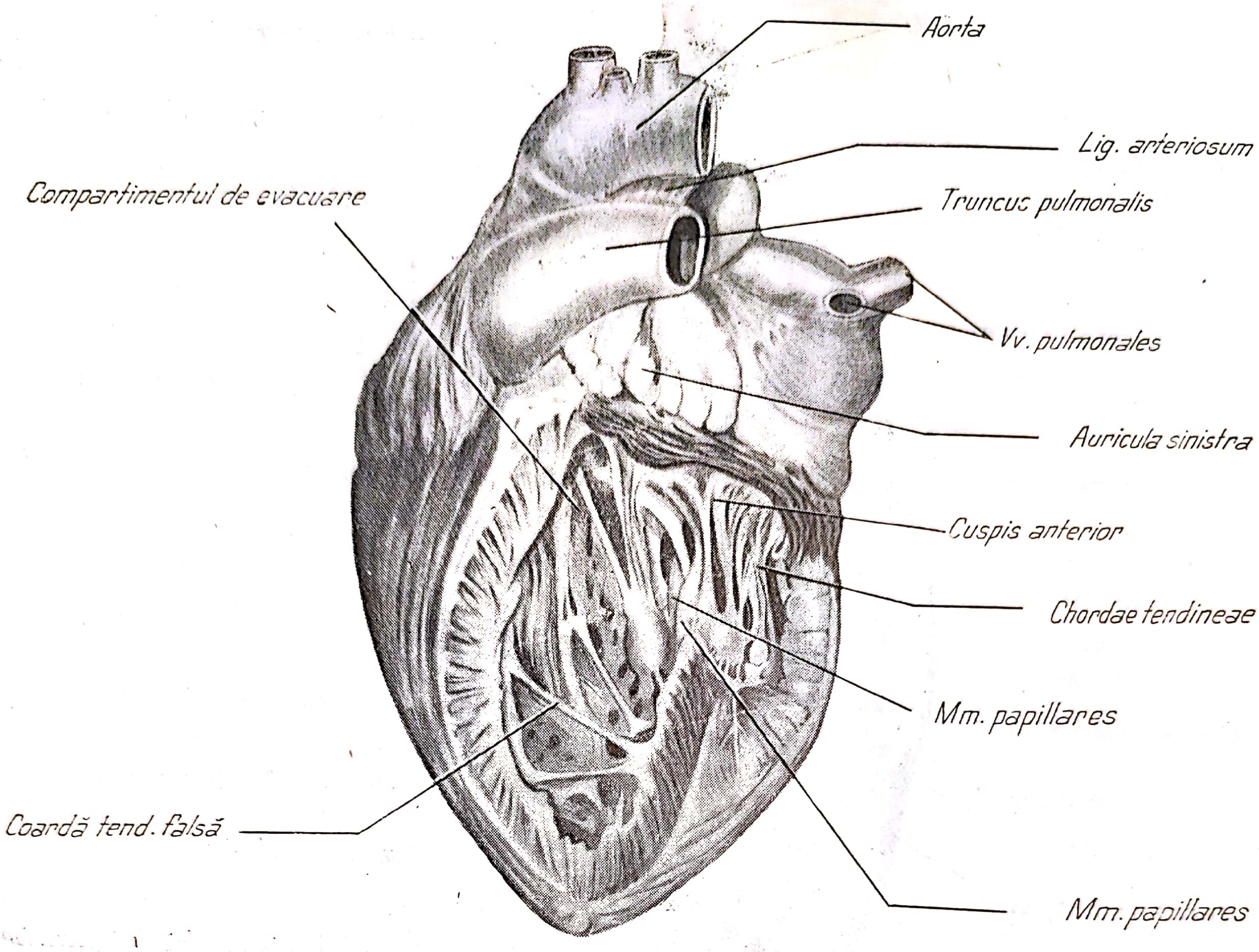

Fig. 50. Aspectul interior al ventriculului stîng după îndepărtarea peretelui sternocostal.

voluminos, cilindric și de obicei se bifurcă sau se trifurcă la vîrf. De pe el pleacă cordaje tendinoase pentru părțile laterale ale celor două valve (cuspide). Mușchiul papilar posterior (musculus papillaris posterior) este lățit transversal și concav prin fața lui anterioară. Această concavitate se mulează perfect pe cilindrul mușchiului papilar anterior, cînd cei doi mușchi sînt puși în contact, în timpul contracției ventriculare. Ca și stîlpul anterior, și stîlpul posterior este de obicei bifurcat sau trifurcat la vîrf. De pe el pleacă cordaje tendinoase pentru partea neaxială a ambelor valve ale bicuspidei.

Cavitatea ventriculului stîng este divizată de către valvula mare sau anterioară a bicuspidei în două compartimente: compartimentul atrial și compartimentul arterial (fig. 50). Compartimentul atrial sau de recepție se găsește în dreptul orificiului atrioventricular, înapoia și la stînga valvei mari. Are pereți neregulați, prevăzuți cu coloane musculare, și la nivelul lui se face afluența sîngelui oxigenat din atriul stîng. Celălalt compartiment este zona de evacuare a ventriculului. Are pereți netezi și formează un fel de jghiab, care se transformă mai sus într-un canal, numit canalul aortic sau con, mai scurt decît conul arterei pulmonare. La extremitatea superioară a canalului arterial se află orificiul arterei aorte, prevăzut cu trei valvule sigmoide. Canalul însuși se află înaintea și la dreapta valvei mari a mitralei și este delimitat, pe de o parte, de aceasta din urmă, iar pe de altă parte, de septul interventricular, mai ales de porțiunea sa membranoasă. Am arătat mai înainte că valva anterioară a bicuspidei se continuă în sus, prin intermediul inelului fibros al orificiului aortic, cu peretele aortei.

Orificiul aortic (ostium aortae) se găsește la baza ventriculului stîng, deasupra și la dreapta orificiului atrioventricular stîng. Are un diametru de 15 mm. El este prevăzut cu valvule sigmoide (valva aortae). Acestea sînt în număr de trei. Una este posterioară (valvula semilunaris posterior), una dreaptă (valvula semilunaris dextra), iar una stîngă (valvula semilunaris sinistra). Val-

Compartiment de recepție = atrial, sub ostiul A-V
evacuare = arterial. Se continuă în sus cu conul aortic.

vulele sînt mai groase ca cele ale arterei pulmonare şi sînt prevăzute la mijlocul marginii lor libere cu cîte un nodul al lui Arantius (noduli valvularum aortae), aşezat între două lunule (lunulae valvularum aortae).

Valvulele aortice delimitează prin faţa lor parietală cu peretele aortei cîte o pungă valvulară sau sinusul lui Valsalva (sinus aortae). Din partea superioară a sinusului stîng şi drept iau naştere cele două artere coronare (arteria coronaria). Valvulele sînt dispuse de aşa fel încît deplasarea lor în timpul sistolei ventriculare nu astupă orificiile coronarelor şi astfel circulaţia cardiacă nu este cu nimic stînjenită.

Studiul descriptiv al cavităţilor inimii trebuie completat cu descrierea raporturilor reciproce dintre aceste cavităţi, mai ales în ceea ce priveşte raporturile dintre inima dreaptă şi cea stîngă, precum şi cu proiecţia şi explorarea diferitelor orificii (fig. 46).

Denumirea de atriu drept, ventricul drept, atriu stîng şi ventricul stîng nu exprimă fidel raporturile dintre aceste cavităţi. Cavităţile inimii drepte sînt aşezate nu numai la dreapta, ci şi anterior faţă de cele ale inimii stîngi. Acestea, la rîndul lor, sînt situate atît la stînga cît şi înapoia precedentelor. Acest lucru este cu deosebire evident la nivelul ventriculelor.

Ventriculul drept se găseşte într-o poziţie anterodreaptă faţă de ventriculul stîng, care are o situaţie posterostîngă evidentă. O dovadă a acestui fapt este şi orientarea septului interventricular, care, exceptînd faptul că este convex înspre dreapta, este dispus oblic. Faţa sa stîngă priveşte înapoi, la stînga şi puţin în jos, iar faţa sa dreaptă înainte, la dreapta şi uşor în sus.

La atrii se menţin încă aceste raporturi poziţionale, însă mult mai puţin accentuate. Cele două atrii se găsesc net unul la dreapta, iar altul la stînga. Totuşi, se poate observa că atriul stîng se întinde mai mult în direcţie posterioară, iar atriul drept — în direcţie anterioară. Septul interatrial este oblic, dar oblicitatea lui nu este atît de accentuată ca cea a septului interventricular. Una dintre feţe este orientată spre dreapta, înainte şi puţin în sus, iar alta spre stînga, înapoi şi puţin în jos. Din cauza acestor raporturi unii autori denumesc cavităţile inimii drepte atriul şi ventriculul anterior, iar cele ale inimii stîngi — atriul şi ventriculul posterior.

Este de remarcat că raporturile reciproce dintre cele două compartimente ale ventriculelor diferă de asemenea de la dreapta la stînga. În dreapta, compartimentul de recepţie formează cu compartimentul de evacuare un V cu braţele îndepărtate, un unghi ascuţit destul de mare. În stînga, braţele V-ului sînt foarte apropiate între ele, iar unghiul pe care-l descriu are o valoare mică. Pe de altă parte, este important de remarcat că cele două compartimente de evacuare, conurile arteriale se încrucişează. Conul arterei pulmonare este aşezat înaintea şi la stînga conului aortic, care este plasat posterior şi la dreapta.

Cavităţile inimii se pot explora prin metode radiologice cu substanţe de contrast (fig. 44). Procedeul se numeşte angiocardiografie. Substanţa de contrast se introduce în compartimentele inimii fie prin injecţie intravenoasă, fie direct prin cateterism cardiac. Trecerea substanţei radioopace prin interiorul inimii este urmărită prin radiografii rapide în serie, care evidenţiază, rînd pe rînd, diferitele cavităţi. Pe cale intravenoasă, după o secundă din momentul injectării substanţei de contrast în venele plicei cotului se desemnează venele care duc la inimă (subclaviculara, trunchiul brahiocefalic şi vena cavă superioară). După 2—3 secunde se umplu cavităţile inimii drepte, iar radiografiile evidenţiază dextrograma. Se vede net V-ul format de cele două compartimente ale ventriculului drept. Pe extremitatea braţului drept se desemnează atriul. Extremitatea braţului stîng se continuă cu artera pulmonară, a cărei bifurcare se poate vedea clar. După 4—5 secunde, substanţa de contrast a injectat vasele pulmonare. După 6—10 secunde de la începutul injecţiei apar opacifiate cavităţile inimii stîngi, levograma. Aceasta este mai slabă în detalii, fiindcă între timp substanţa radioopacă s-a diluat în masa sîngelui circulant. Se poate urmări umplerea atriului stîng, pe urmă a ventriculului stîng şi aproape simultan umplerea aortei.

Substanţa de contrast se poate introduce direct în cavităţile inimii, prin cataterism cardiac. Pentru inima dreaptă, sonda este introdusă pînă la inimă pe cale intravenoasă, de obicei prin vena bazilică, subclaviculară, trunchiul venos brahiocefalic şi vena cavă superioară. Sonda poate fi introdusă în atriul şi ventriculul drept şi poate fi dusă mai departe în ramurile arterei pulmonare. Cavităţile inimii stîngi se sondează cu cateterul introdus pe cale intraarterială, în contra curentului. Se utilizează, de exemplu, următorul traseu: artera femurală, iliacă externă, iliaca comună, aorta, arcul aortei, ventriculul stîng şi atriul. Se poate introduce sonda şi prin artera humerală.

Interpretarea imaginilor cavităţilor inimii trebuie făcută avînd în vedere raporturile reciproce dintre diferitele compartimente descrise anterior. Pe lîngă injectarea substanţelor de contrast, cateterismul cardiac mai permite efectuarea şi altor examinări, cum ar fi măsurarea presiunii sîngelui şi prelevări de probe din sîngele intracavitar.

Orificiile inimii se explorează prin ascultaţie, pentru a urmări zgomotele produse de jocul aparatului valvular şi pentru a stabili prin intermediul lor funcţionarea normală sau anormală a valvulelor şi a cordului în general. Din acest motiv este important de cunoscut poziţia şi proiecţiile acestor orificii.

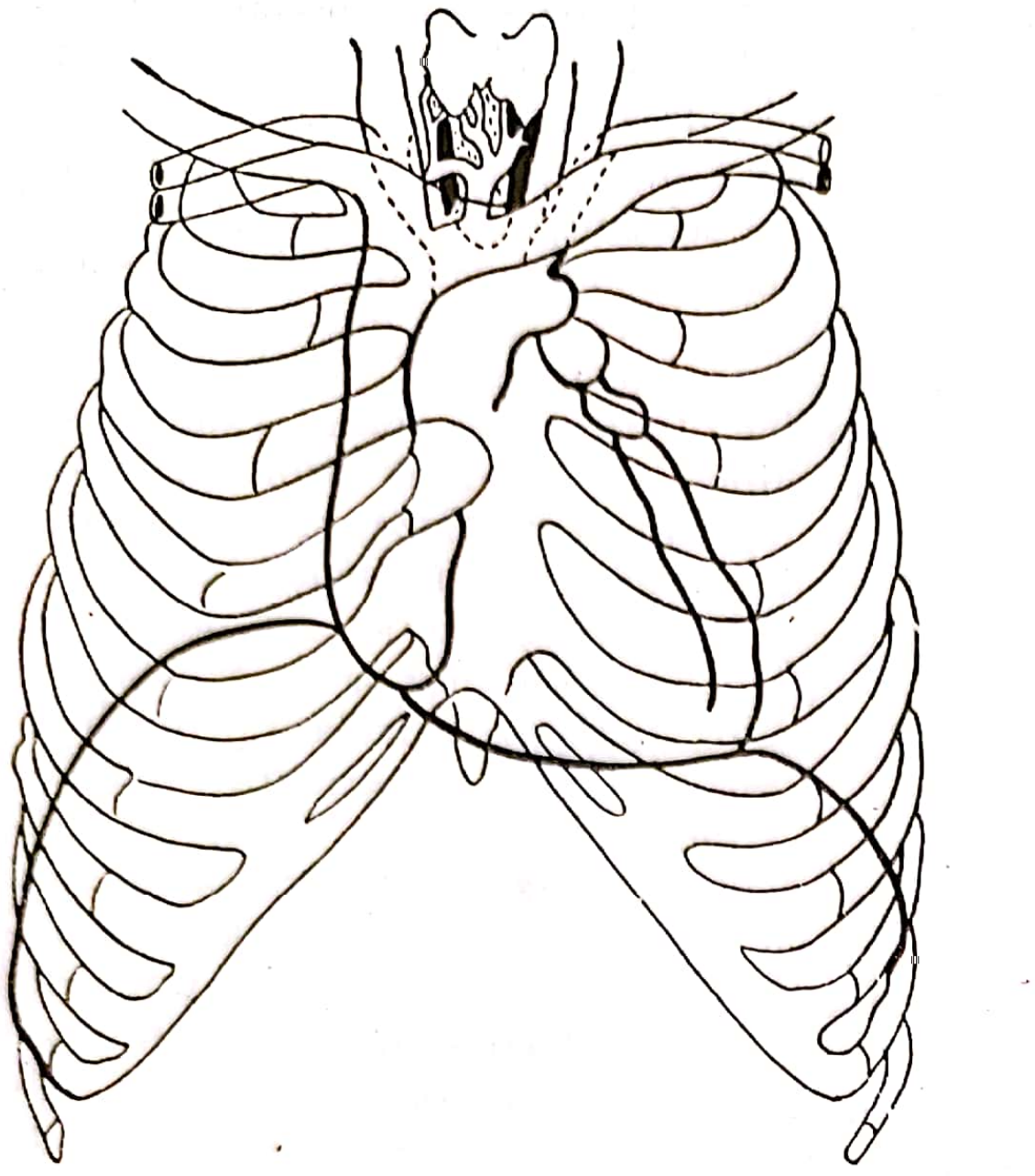

Fig. 51. Proiecţia inimii şi a orificiilor sale pe peretele anterior al toracelui.

Orificiile se află la baza ventriculelor, toate patru aproximativ în acelaşi plan. Acest plan este orientat oblic la stînga şi înapoi. Orificiile bicuspidian, tricuspidian şi aortic se găsesc aproape în acelaşi plan, pe cînd orificiul arterei pulmonare este într-o poziţie ceva mai ridicată — cu circa 1—1,5 cm. Orificiul atrioventricular stîng se găseşte la stînga celui drept. În unghiul dintre ele, înaintea şi deasupra lor se află orificiul aortic. Orificiul pulmonar, detaşat din planul atrioventricular şi aşezat într-unul mai ridicat, este aşezat înaintea şi la stînga celui aortic şi în dreptul orificiului atrioventricular stîng.

Raportat la plastronul sternocostal, ca urmare a oblicităţii planului comun al orificiilor şi a poziţiei celor două jumătăţi ale inimii, cele ale inimii drepte vor fi mai superficiale, iar cele ale inimii stîngi mai profunde. Orificiul atrioventricular drept este cel mai anterior şi aşezat mai la dreapta. Orificiul atrioventricular stîng se află alături, dar la o profunzime dublă faţă de primul. Dacă unim centrele a trei dintre orificii, obţinem un triunghi ale cărui unghiuri sînt formate înainte de tricuspidă, înapoi şi la stînga de mitrală, iar în sus de pulmonară. Aorta se află aproximativ în mijlocul triunghiului.

Proiecţia lor pe plastronul sternocostal se face în felul următor (fig. 51):

Orificiul arterei pulmonare are o formă de elipsă, cu marele ax uşor oblic la dreapta şi în jos, plasat pe al treilea cartilagiu costal stîng şi pe respectiva articulaţie condrosternală. Numai un sfert din elipsă corespunde feţei posterioare a sternului, restul — cartilagiului costal.

Orificiul aortic apare în proiecţie de asemenea ovalar, aproape liniar. Proiecţia lui este oblică, în jos şi la dreapta, treimea ei laterală ocupînd al treilea spaţiu intercostal stîng, iar cele două treimi mediale fiind situate înapoia jumătăţii stîngi a sternului.

Orificiul mitral se proiectează după o suprafaţă eliptică, oblică, în jos şi la dreapta, care ocupă regiunea articulaţiilor condrocostale a patra şi a cincea, precum şi marginea stîngă a sternului şi al patrulea spaţiu intercondral stîng.

Proiecţia orificiului tricuspidian ocupă pe stern o suprafaţă eliptică, cu marele ax accentuat oblic în jos şi la dreapta. Elipsa se află aproape în întregime la dreapta liniei mediosternale, pe cînd extremităţile în dreptul spaţiului al patrulea intercostal şi la nivelul celei de-a şasea articulaţii condrosternale dreaptă.

După cum vedem, din cauza perspectivei anteroposterioare a planului comun, oblic al orificiilor, conturul lor, în realitate circular, apare ovalar în proiecţie. Exceptînd cea a orificiului pulmonar, aproape orizontală, toate celelalte proiecţii au o direcţie oblică în jos şi la dreapta. Orificiul tricuspidian se află la dreapta liniei mediosternale, iar celelalte orificii la stînga ei. Trebuie să subliniem că toate aceste proiecţii au numai o valoare relativă şi se referă mai mult la date cadaverice. La viu, baza ventriculelor şi deci planul în care se află orificiile suferă neîncetate modificări şi deplasări, în urma mişcărilor respiratorii şi a contracţiilor inimii.

Există o schemă simplificată şi deci mai inexactă a acestor proiecţii. După această schemă, punctul de plecare este reprezentat de al treilea cartilagiu costal stîng. Orificiul pulmonar se proiectează după o linie aproape orizontală, care corespunde marginii superioare a cartilagiului, fiind aşezată jumătate pe stern, jumătate pe cartilagiu. Proiecţia orificiului aortic este o linie oblică ce reprezintă jumătatea stîngă a dreptei care ar uni a treia articulaţie condrosternală stîngă cu a patra din dreapta. Orificiile atrioventriculare se proiectează pe o linie oblică, întinsă între al treilea cartilagiu costal stîng şi extremitatea sternală a spaţiului al cincilea intercostal drept. Fragmentul acestei linii situat în dreapta ar corespunde proiecţiei orificiului tricuspidian, iar cel situat în stînga — orificiului bicuspidian.

Focarele de ascultaţie ale inimii reprezintă zone ale peretelui toracic unde zgomotele inimii se pot percepe cu maximum de intensitate şi claritate. Focarele de ascultaţie nu se suprapun cu zonele de proiecţie ale diferitelor orificii din mai multe motive. Orificiile inimii stîngi sînt aşezate în profunzime şi, într-o oarecare măsură, înapoia celor ale inimii drepte. Din această cauză, zgomotul produs de închiderea valvelor lor se suprapune cu zgomotele orificiilor omonime mai superficiale ale inimii drepte. Unele din zonele de proiecţie sînt acoperite de o lamă pulmonară şi deci se aud mai voalate. Pe de altă parte, unele zgomote care nu se pot asculta la nivelul unde se produc se propagă de-a lungul curentului sangvin şi se pot percepe şi la distanţă de locul de naştere.

Zgomotele orificiului tricuspidian se ascultă pe linia mediosternală, la nivelul celui de-al cincilea cartilagiu costal, deci în zona de proiecţie. Valvula mitrală se ascultă la nivelul vîrfului inimii, zona sa de proiecţie fiind situată la distanţă. Valvulele orificiului pulmonar se ascultă în spaţiul al doilea intercostal stîng, lîngă marginea stîngă a sternului. Valvulele aortice, de asemenea, nu se pot asculta în zona lor de proiecţie, ele fiind situate în profunzime, înapoia arterei pulmonare. Zgomotele aortice se explorează în direcţia în care ele se propagă prin curentul sangvin, şi anume în al doilea spaţiu intercostal drept, imediat lîngă stern.

PERICARDUL (PERICARDIUM)

Pericardul este un sac fibroseros care înconjură inima şi originea sau terminaţiunea vaselor mari, care pleacă sau sosesc la inimă. Se găseşte, în consecinţă, în etajul inferior al mediastinului anterior. El este format din două porţiuni, care sînt intim legate între ele. La suprafaţă se dispune o componentă fibroasă (pericardium fibrosum). Ataşat de ea se găseşte în profunzime pericardul seros (pericardium serosum). Acesta este o seroasă cu două foiţe — foiţa viscerală, care se mulează pe suprafaţa cordului şi a vaselor mari, şi foiţa parietală, care căptuşeşte faţa profundă a sacului fibros. Cele două foiţe se continuă una cu alta, de-a lungul unei linii de reflexiune, şi circumscriu o cavitate închisă din toate părţile — cavitatea pericardică.

Pericardul are un rol important în legătură cu dinamica cardiacă. El contribuie, într-o largă măsură, la fixarea organului, iar pe de altă parte, îi serveşte drept lagăr de alunecare care dirijează mişcările de deplasare ale organului.

PERICARDUL FIBROS
(pericardium fibrosum)

Pericardul fibros este un sac conoid, turtit dinainte-înapoi, căruia i se descrie o bază aşezată în jos, un vîrf îndreptat în sus şi patru feţe: anterioară, posterioară şi două laterale.

Raporturi. *Faţa anterioară* vine în raport cu peretele anterior al toracelui, cu plastronul sternocostal. Acest raport este direct pe o întindere limitată de formă triunghiulară. În rest, între pericard şi peretele toracic se interpun fundurile de sac costomediastinale anterioare ale pleurei (recessus costomediastinalis) şi marginile anterioare ale plămînilor (margo anterior).

Proiecţia pericardului pe peretele toracic ocupă o zonă mai întinsă ca aceea a inimii. Aria de proiecţie pericardică este delimitată în sus de o linie oblică care uneşte prima articulaţie condrosternală stîngă cu un punct situat pe marginea superioară a cartilagiului al II-lea costal drept, la 2 cm de marginea sternului. De la acest punct pleacă în jos latura dreaptă a zonei de proiecţie, pînă la marginea superioară a cartilagiului al VI-lea costal drept, de asemenea la 2 cm de marginea sternului. Latura stîngă este reprezentată de linia care coboară de la prima articulaţie sternocondrală stîngă la un punct aşezat în al cincilea spaţiu intercostal, la 8—10 cm de linia mediană. Marginea inferioară a zonei de proiecţie uneşte cele două puncte inferioare şi trece prin baza apendicelui xifoid. Liniile care unesc punctele de reper sînt curbe, cu convexitatea lor îndreptată excentric.

În această zonă de proiecţie a pericardului, fundurile de sac pleurale se proiectează în felul următor: fundul de sac costomediastinal (anterior) din dreapta pleacă din dreptul articulaţiei sternoclaviculare drepte, coboară oblic înspre stînga şi depăşeşte linia mediană în dreptul celui de-al doilea cartilagiu costal. Coboară pe urmă vertical în jos, înapoia sternului, pînă la al patrulea cartilagiu. De aici trece din nou linia mediană, deviază înspre dreapta şi de la nivelul articulaţiei a şaptea sternocondrale se continuă cu fundul de sac costodiafragmatic. Fundul de sac costomediastinal (anterior) din stînga pleacă din dreptul articulaţiei sternoclaviculare stîngi, coboară înapoia sternului, pînă la al patrulea cartilagiu, iar de aici deviază lateral, mai mult decît cel din partea opusă, continuîndu-se cu fundul de sac costodiafragmatic la nivelul unui punct situat în al VI-lea spaţiu intercostal stîng, la 3 cm de marginea sternului.

În ansamblu, proiecţia celor două funduri de sac costomediastinale desemnează două linii curbe, care se ating, prin convexitatea lor, în dreptul cartilagiului al III-lea costal stîng, alcătuind împreună

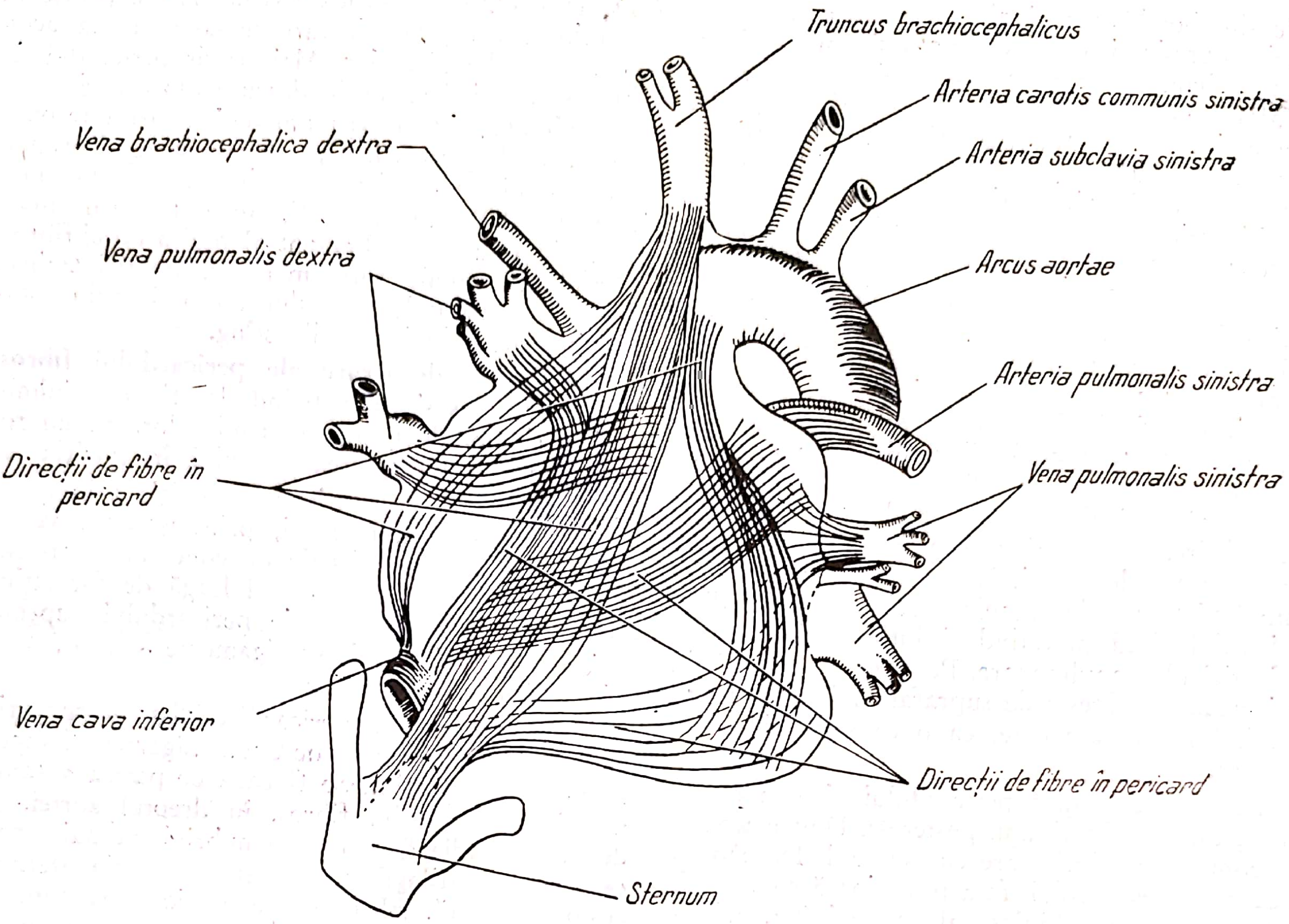
Truncus brachiocephalicus
Arteria carotis communis sinistra
Vena brachiocephalica dextra
Arteria subclavia sinistra
Vena pulmonalis dextra
Arcus aortae
Arteria pulmonalis sinistra
Direcţii de fibre în pericard
Vena pulmonalis sinistra
Vena cava inferior
Direcţii de fibre în pericard
Sternum

Fig. 52. **Structura peretelui anterior al pericardului fibros** (Popa, Gr. T., Lucinescu E.).

un X. De multe ori, fundurile de sac se suprapun chiar, cel din dreapta fiind aşezat înaintea celuia din stînga. Dintre cele două triunghiuri delimitate de braţele X-ului cel superior se numeşte timic, iar cel inferior pericardic.

Zona liberă, adică extrapleurală, a pericardului are forma unui triunghi cu baza în jos şi cu vîrful în sus. Laturile triunghiului sînt reprezentate de proiecţia pleurelor, iar baza de o linie transversală, trecînd prin baza apendicelui xifoid. Vîrful ajunge pînă în dreptul cartilagiului al IV-lea costal stîng. Cea mai mare parte a zonei extrapleurale a feţei anterioare a pericardului este acoperită de stern şi de cartilagiile costale stîngi. Numai o mică zonă este într-adevăr liberă, unde pericardul devine direct accesibil puncţiilor, fără lezarea pleurei. Această zonă corespunde extremităţii mediale a spaţiilor intercondrale cinci şi şase stîngi. Puncţiile pericardului şi ale inimii se fac la aceste niveluri, imediat lîngă marginea stîngă a sternului.

Marginile anterioare ale plămînilor urmează, în mare, traiectul fundurilor de sac în care sînt conţinute, fiind aşezate la cîţiva milimetri de ele, menajînd spaţiul complimentar. În stînga, totuşi, marginea plămînului prezintă o scobitură mai adîncă, scobitura cardiacă (incisura cardiaca pulmonis sinistri), care, îndepărtîndu-se de fundul de sac pleural, măreşte spaţiul complimentar la acest nivel. Începînd de la cartilagiul al patrulea faţa anterioară a pericardului, pe o distanţă de aproximativ 5 cm de la marginea stîngă a sternului, nu este acoperită decît de foiţele pleurale ale fundului de sac.

În zona de proiecţie a pericardului, peretele toracic este format de plastronul sternocostal. Spaţiile intercostale sînt ocupate de muşchii intercostali şi de elementele mănunchiului vasculonervos. Înapoia plastronului coboară vertical, atît în dreapta cît şi în stînga, vasele mamare interne. Arterele sînt însoţite de cîte două vene şi întregul mănunchi, lat de 6—8 mm, apare în spaţiile intercostale la 1,5 cm distanţă de marginea sternului. De-a lungul lor sînt dispuşi ganglionii limfatici ai lanţului mamar intern. Înapoia lor se găseşte muşchiul triunghiular al sternului (m. transversus thoracis). Între muşchi şi pericard se află un strat de ţesut lax grăsos. În schimb există aderenţe intime între muşchiul triunghiular şi pleură, fapt care este utilizat în chirurgie pentru a îndepărta fundurile de sac pleurale de pericard în cursul intervenţiilor.

Feţele laterale. Feţele laterale ale pericardului vin în raport cu pleurile mediastinale. Feţele laterale sînt bombate, mai ales cea stîngă, corespunzînd impresiunii cardiace, patului inimii de pe faţa medială a plămînilor. Între pleură şi pericard se află nervii frenici (n. phrenicus) şi vasele diafragmatice superioare (aa. şi vv. pericardiacophrenicae). Ele formează un mănunchi vasculonervos, cu o direcţie verticală, servind drept reper în chirurgie, pentru anumite pericardiotomii.

Mai ales la nivelul acestei feţe, însă în general pe toată suprafaţa de contact dintre pleură şi pericard, se exercită forţa aspirativă a elasticităţii pulmonare asupra pericardului şi inimii. Această forţă aspirativă, care se transmite prin intermediul pleurei, contribuie la menţinerea unei capacităţi relativ constante a cavităţilor inimii, cu mici variaţii de volum prin tendinţa ei de a le dilata. Acţionează mai ales asupra atriilor, cu un perete mai subţire, precum şi asupra porţiunii intrapericardice a venelor mari. Inima plină cu sînge din timpul vieţii umple complet cavitatea pericardică, pericardul fiind pretutindeni întins, sub acţiunea aspiraţiei pleuropulmonare. Pe cadavru, în schimb, pericardul se alipeşte de suprafaţa inimii colabate, formînd numeroase cute, ca o cămaşă udă lipită de corp.

Faţa posterioară a pericardului vine în raport cu organele mediastinului posterior. Dintre acestea un contact mai intim are cu esofagul. De o parte şi de alta a esofagului, faţa posterioară corespunde ligamentelor triunghiulare ale pleurei (lig. pulmonale). De-a lungul esofagului sînt dispuse trunchiurile plexiforme ale celor doi nervi vagi. În partea inferioară există două mici funduri de sac preesofagiene sau frenopericardoesofagiene. Înapoia esofagului, faţa posterioară a pericardului vine în raport, mai la distanţă, cu venele azigos şi mai ales cu trunchiul voluminos al aortei toracice (aorta thoracica).

Baza pericardului aderă de diafragmă. Aderenţa este mai intimă în partea anterioară şi slabă înapoi, unde între diafragmă şi pericard se află un strat de ţesut conjunctiv lax. Zona de aderenţă are o formă triunghiulară cu baza anterioară şi cu vîrful îndreptat posterior. Aderenţa corespunde foliolei anterioare a centrului frenic (centrum tendineum), dar se întinde puţin şi peste celelalte două. Concentric şi înaintea bazei triunghiului de aderenţă se găseşte, în grosimea diafragmei o anastomoză transversală (de fapt schimb de fibre) între cei doi nervi frenici.

Prin intermediul diafragmei, baza pericardului vine în raport cu cavitatea peritoneală, cu lobul stîng al ficatului (lobus hepatis sinister) şi cu bolta stomacului (fundus ventriculi). Dar pericardul se poate aborda de jos şi pe cale extraperitoneală, trecînd, cu acul de puncţie, de exemplu, prin spaţiul preperitoneal, diafragmă şi zona liberă a pericardului.

Vîrful pericardului fibros reprezintă extremitatea superioară, trunchiată a conului pericardic. De la nivelul lui pleacă vasele mari cuprinse în interiorul pericardului, care se continuă la acest nivel cu adventiţia lor. Mai precis pericardul fibros se termină cu puţin deasupra bifurcării arterei pulmonare (truncus pulmonalis), care este mascată deci de pericard, şi pe flancul stîng al originii trunchiului arterial brahiocefalic (truncus brachiocephalicus) din arcul aortei. Acest din urmă nivel reprezintă punctul culminant al pericardului fibros. Vîrful corespunde aproximativ bifurcaţiei traheii, porţiunii orizontale a arcului aortei şi puţin trunchiului venos brahiocefalic stîng.

Mijloacele de fixare ale pericardului fibros. Pericardul însuşi contribuind la fixarea inimii, mijloacele lui de fixare, la rîndul lor, au un rol important în menţinerea cordului în poziţia sa.

Pericardul este menţinut în poziţie prin conexiunile lui cu vasele mari, prin aşezarea sa pe diafragmă şi printr-o serie de conexiuni fibroase, organizate în ligamente care-l leagă de formaţiunile învecinate. Ligamentele pericardului cuprind trei grupe de formaţiuni: ligamente sterno-, vertebro- şi frenopericardice.

1 Ligamentele sternopericardice (ligg. sternopericardiaca) sînt în număr de două. Ligamentul superior este triunghiular. Se fixează pe partea anterosuperioară a sacului fibros, în dreptul aortei, şi de acolo iradiază înspre manubriul sternal, spre cele două cartilagii costale şi articulaţia sternocostoclaviculară. El limitează în jos loja timică. Ligamentul inferior sau xifopericardic leagă partea inferioară a feţei anterioare a pericardului cu baza apendicelui xifoid şi cu fasciculele învecinate ale diafragmei.

Ligamentul superior suspendă pericardul atît în poziţie culcată cît şi verticală; ligamentul inferior îl suspendă doar în poziţie culcată.

2 Există trei ligamente frenopericardice. Ligamentul anterior este reprezentat de zona de aderenţă maximă a pericardului de diafragmă. Este format din fibre scurte şi puternice, care solidarizează cele două organe pe o suprafaţă semilunară, cu concavitatea posterioară. Ligamentele laterale sînt în număr de două, unul în dreapta, iar altul în stînga. Ele sînt dispuse de o parte şi de alta a venei cave inferioare. Fibrele lor scurte se prind pe diafragmă şi pe pericard, în jurul orificiului vascular, iar unele fibre lungi se urcă pînă la nivelul pediculilor pulmonari. Ligamentul din stînga este mai slab reprezentat şi uneori lipseşte. Ligamentele frenopericardice ancorează puternic sacul pericardic de diafragmă.

3 Ligamentele vertebropericardice se desprind de pe partea inferioară a fasciei prevertebrale şi coboară oblic în jos şi înainte, ocolind de o parte şi de alta esofagul şi traheea. Fibrele anterioare ale celor două ligamente se fixează pe vîrful pericardului, în dreptul arcului aortic. Fibrele lor posterioare se prind pe elementele pediculului pulmonar.

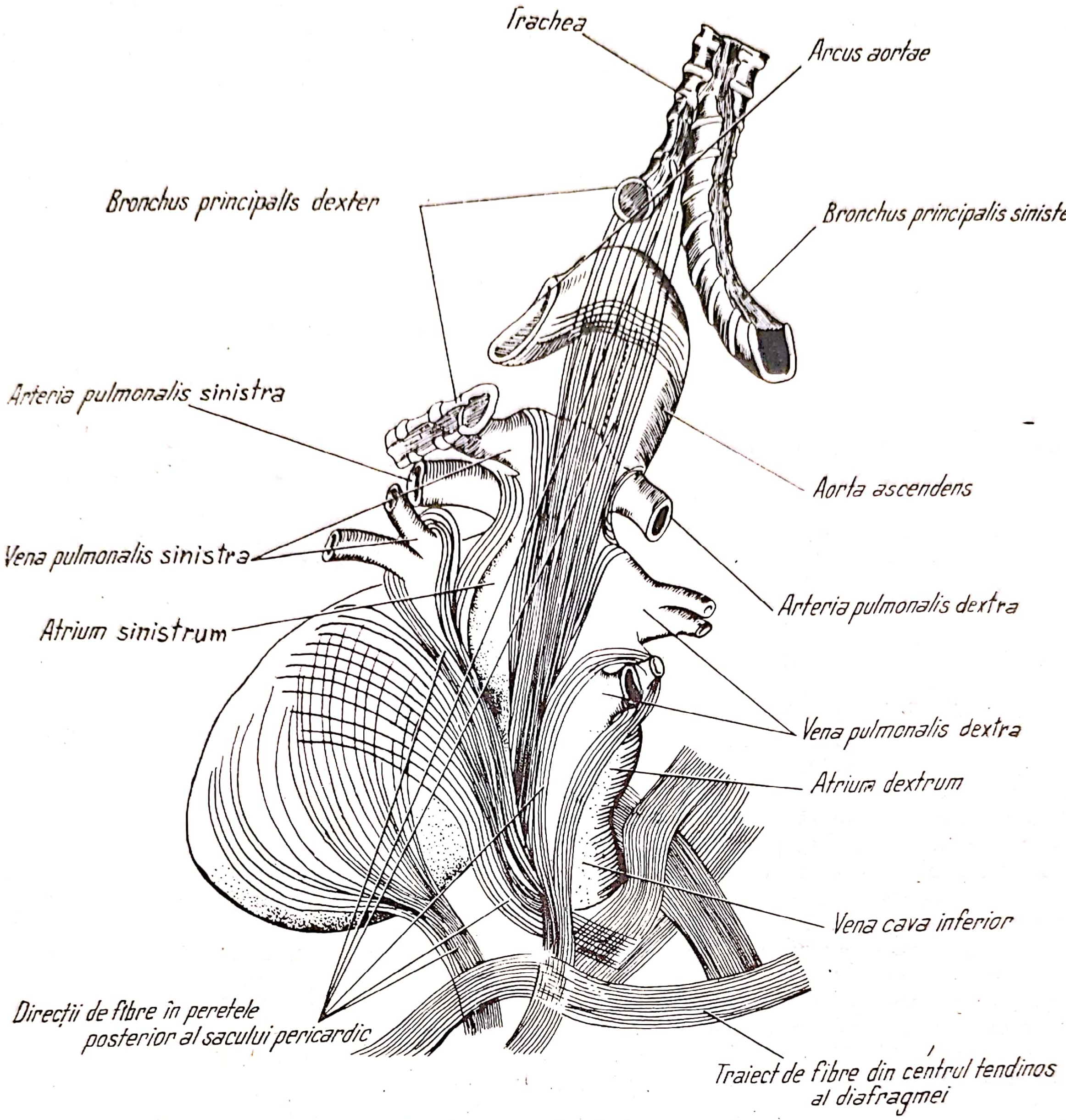
Trachea
Arcus aortae
Bronchus principalis dexter
Bronchus principalis sinister
Arteria pulmonalis sinistra
Aorta ascendens
Vena pulmonalis sinistra
Arteria pulmonalis dextra
Atrium sinistrum
Vena pulmonalis dextra
Atrium dextrum
Vena cava inferior
Direcții de fibre în peretele posterior al sacului pericardic
Traiect de fibre din centrul tendinos al diafragmei

Fig. 53. Structura peretelui posterior al pericardului fibros (Popa Gr. T., Lucinescu E.).

Ligamentul vertebropericardic drept este de obicei mai slab dezvoltat.

IV Conexiunile pericardului cu traheea, bronhiile şi cu esofagul sînt de obicei slab individualizate; ele sînt reprezentate mai ales prin legături conjunctive difuze.

truct

Pericardul fibros este mai gros şi rezistent în dreptul pereţilor mai subţiri ai inimii, în special în dreptul atriilor. El este alcătuit din formaţiuni conjunctive, fibroase, orientate, printre care sînt dispuse numeroase fibre elastice. Tensiunea fibrelor elastice determină o oarecare ondulaţie a elementelor fibroase, care dispare în momentele de distensie maximă a membranei.

Este format din fibre colagene și elastice
externe și interne

Pericardul fibros posedă un oarecare grad de elasticitate care permite schimbări de volum ale inimii, în cursul succesiunii fazelor sale de contracţie şi de relaxare. Totuşi, distensiunea pericardului are o limită precisă, peste care membrana devine inextensibilă. Această dispoziţie fereşte inima de distensiuni prea mari, care, între altele, ar putea determina o insuficienţă a aparatului valvular, printr-o prea mare lărgire a orificiilor inimii. Elasticitatea pericardului scade destul de mult cu vîrsta.

Fasciculele fibroase se întretaie în mai multe direcţii şi sînt orientate în general dinspre vasele mari spre diafragmă. La locurile de fixare pe

F. externe se întind de la marginile pericardului spre locul unde acesta vine în contact cu diafragma. F interne sînt dispuse perpendicular pe primele
Datorită acestei structuri, pericardul este rezistent, puțin extensibil, ne elastic, cu rol de protecție mecanică și de fixare a inimii

Rolul de protecție se exercită în primul rînd asupra atriilor, auriculelor, vaselor de la baza inimii, care fiind mai fragile ar ceda mai ușor la creșterile de presiune intracardiacă. Așa se explică faptul că în dreptul lor pericardului o structură mai densă

vasele mari, ele sînt dispuse sub formă de inele. După unii autori, conul fibros pericardic, puternic fixat pe vasele mari, ar contribui la menținerea formei diafragmei. Vasele mari, mai ales în timpul diastolei, cînd sînt pline cu sînge, reprezintă puncte solide de sprijin, iar pericardul, fiind suspendat de ele, ar reprezenta el însuşi un fel de aparat de suspensie al centrului frenic.

PERICARDUL SEROS

(pericardium serosum)

Pericardul seros este o membrană subțire, care căptușește fața profundă a pericardului fibros și învelește conținutul sacului pericardic — inima și vasele mari. Foița care se mulează pe pericardul fibros se numește foița parietală (lamina parietalis). Foița cealaltă, care se aplică pe inimă și pe vase, poartă denumirea de foița viscerală (lamina visceralis) sau epicard (epicardium). Cele două foițe se continuă una cu alta de-a lungul unei lungi linii neregulate, care se numește linia de reflexiune. Între cele două foițe ale sale se delimitează o cavitate închisă, cavitate pericardică (cavum pericardii). Aceasta este în realitate un spațiu capilar, care conține o cantitate redusă de lichid pericardic. Lichidul pericardic ușurează alunecarea epicardului și deci a inimii pe fața parietală, favorizînd mișcările cordului. Atunci cînd, din motive patologice, se sudează foița parietală cu foița viscerală, afecțiune numită simfiză pericardică, aceste mișcări sînt foarte mult îngreuiate. După dispoziția comună tuturor seroaselor, și aici inima este învelită de pericardul seros. Capacitatea cavității pericardice la distensiuni bruște este mică; ea nu admite mai mult de 200—250 cm^3 de lichid. În urma unei distensiuni prelungite însă, se pot acumula în cavitatea pericardică pînă la 2 litri de lichid.

Foița parietală este foarte subțire și se mulează perfect de fața profundă a pericardului fibros, de care aderă intim. Foița viscerală acoperă suprafața inimii și aplică pe ea elementele vasculonervoase și grăsimea care se află la suprafață.

Pentru înțelegerea dispoziției liniei de reflexiune de la adult — adică a zonei unde foița parietală se continuă cu foița viscerală — trebuie să urmărim evoluția acestei linii din stadiul embrionar. După ce s-a constituit tubul cardiac, făcînd abstracție de mezocardul care urmează să dispară, dispoziția este următoarea: Tubul cardiac rectiliniu este liber în cavitatea pericardică, pe care o perforează prin cele două extremități ale sale. Una din extremități este formată de bulbul arterial, care va da naștere aortei și arterei pulmonare, iar cealaltă — de sinusul venos, în care se deschid venele cave și pulmonare. Continuarea foiței parietale a pericardului cu foița viscerală, care învelește suprafața tubului cardiac, are loc de-a lungul a două linii de reflexiune. Una se află în jurul extremității arteriale a inimii, iar alta în jurul extremității venoase. Ele se păstrează cu o serie de modificări și la adult, așa încît este greșit să se vorbească de o singură linie de reflexiune, în realitate există două. La început, liniile de reflexiune au o dispoziție simplă, circulară. Cu timpul, din cele două extremități, unitare inițial se dezvoltă o serie de vase, care deplasîndu-se modifică natural și dispoziția liniilor de reflexiune (fig. 17).

Linia de reflexiune din jurul extremității arteriale a rămas aproximativ neschimbată. Din bulbul arterial se dezvoltă două artere: aorta și artera pulmonară. Cele două vase, răsucite în spirală una față de alta, formează pediculul arterial al inimii și sînt înglobate în aceeași teacă seroasă. Ele sînt aderente una de alta prin fețele lor în contact. Între cele două artere există o lamă de țesut conjunctiv dens, care se numește lama mijlocie a pediculului arterial. Linia de reflexiune, urmărită de pe flancul drept al aortei, din dreptul trunchiului arterial brahiocefalic (punctul ei culminant), coboară înspre stînga, atît pe fața anterioară cît și pe fața posterioară a vasului. Anterior, această linie are o formă semilunară, care ajunge prin cornul ei inferior pe artera pulmonară. Aici trece pe fața anterioară a vasului, puțin sub bifurcație, înconjură fața inferioară a originii arterei pulmonare stîngi și trece pe fața posterioară a trunchiului pulmonarei. Pe fața posterioară a pediculului arterial, linia de reflexiune este la început aproape orizontală, trecînd sub bifurcația trunchiului pulmonar și încrucișînd fața posterioară a aortei, la un nivel mai coborît decît înainte. Înspre dreapta ea devine din nou brusc ascendentă și urcă înspre originea trunchiului arterial brahiocefalic.

Linia de reflexiune în jurul extremității venoase a inimii a suferit modificări mult mai profunde decît la extremitatea arterială, fiindcă însăşi extremitatea venoasă s-a schimbat foarte mult în cursul dezvoltării. În urma creşterii şi evoluţiei tubului cardiac, extremitatea lui venoasă s-a ridicat şi s-a apropiat foarte mult de extremitatea arterială. Cavităţile în care se varsă derivatele sinusului venos, atriile au ajuns să fie situate înapoia şi sub pediculul arterial. Deci cele două linii de reflexiune s-au apropiat. Pe de altă parte, venele, faţă de pediculul arterial unic, alcătuiesc doi pediculi venoşi. Pediculul venos drept este format de cele două vene cave şi de cele două vene pulmonare drepte. Pediculul venos stîng este alcătuit din venele pulmonare stîngi.

Urmărirea liniei de reflexiune se face de obicei de la nivelul flancului stîng al venei cave superioare. Ea se găseşte la acest nivel în dreptul şi puţin sub nivelul punctului culminant al reflexiunii de pe pediculul arterial, sub trunchiul arterial brahiocefalic (fig. 54). De aici, linia de reflexie coboară oblic în jos şi la dreapta, pe faţa anterioară a cavei superioare, îi înconjură faţa laterală şi, trecînd pe faţa ei posterioară, descinde pe urmă pe faţa posterioară a atriului drept. Aici linia de reflexiune se află la dreapta şanţului interatrial şi trece înaintea venelor pulmonare drepte, de care aderă. Depăşind vena pulmonară inferioară dreaptă, înconjură aproape complet vena cavă inferioară, după un traiect circular. De la nivelul acestui vas, linia de reflexiune urcă din nou vertical în sus, de data asta înapoia atriului stîng.

Ajunsă la nivelul venei pulmonare superioare drepte, ea trece transversal spre vena pulmonară superioară stîngă, formînd foiţa inferioară a unei plici importante a pericardului seros, şi anume a mezoului inimii. Prin această formaţiune, zona de reflexiune trece de la pediculul venos drept la pediculul venos stîng. La nivelul lui, ea trece înapoia venelor pulmonare stîngi; sub marginea inferioară a venei pulmonare inferioare stîngi, se redresează şi trece şi la nivelul feţei anterioare a acestora. Pe urmă, linia de reflexiune se orientează din nou transversal şi înspre dreapta, dublează foiţa inferioară a mezoului inimii, formîndu-i foiţa superioară. În sfîrşit, ea ajunge la flancul stîng al venei pulmonare superioare drepte şi se urcă pînă la nivelul de unde a pornit.

Privită în ansamblu, linia de reflexiune din jurul pediculilor venoşi se prezintă la adult sub forma unui U răsturnat (fig. 55). Porţiunea transversală a U-lui este formată de mezoul inimii. Braţul drept cuprinde venele pulmonare drepte şi vena cavă inferioară, iar braţul stîng — venele pulmonare stîngi. Din convexitatea U-lui pleacă înspre dreapta o ansă a liniei de reflexiune, care înconjură vena cavă superioară. Înspre stînga pleacă de asemenea o ansă, mult mai redusă, care înconjură echivalentul embriologic al venei cave superioare din stînga, şi anume vena sau cordonul fibros care continuă traiectul venei oblice a atriului stîng sau vena lui Marshall. Această formaţiune are o poziţie identică cu vena cavă superioară, şi

T culcat

Ta verticală de la VCS la VCI
TR cuta orizontală de la VPS dr. la VPS stg. și prelungită la VPI stg

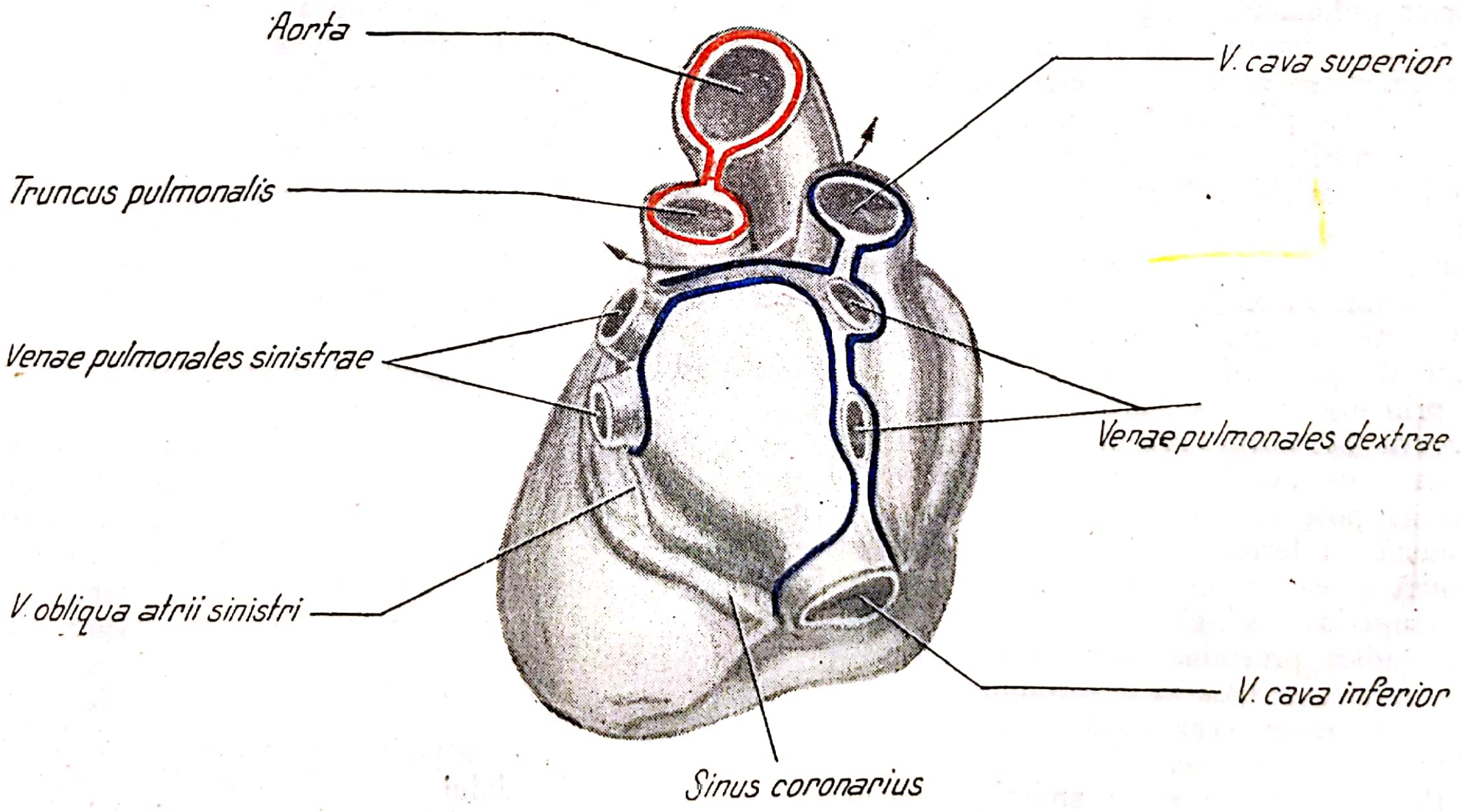

Fig. 54. Linia de reflexiune a seroasei pericardice, urmărită pe inima scoasă din pericard.

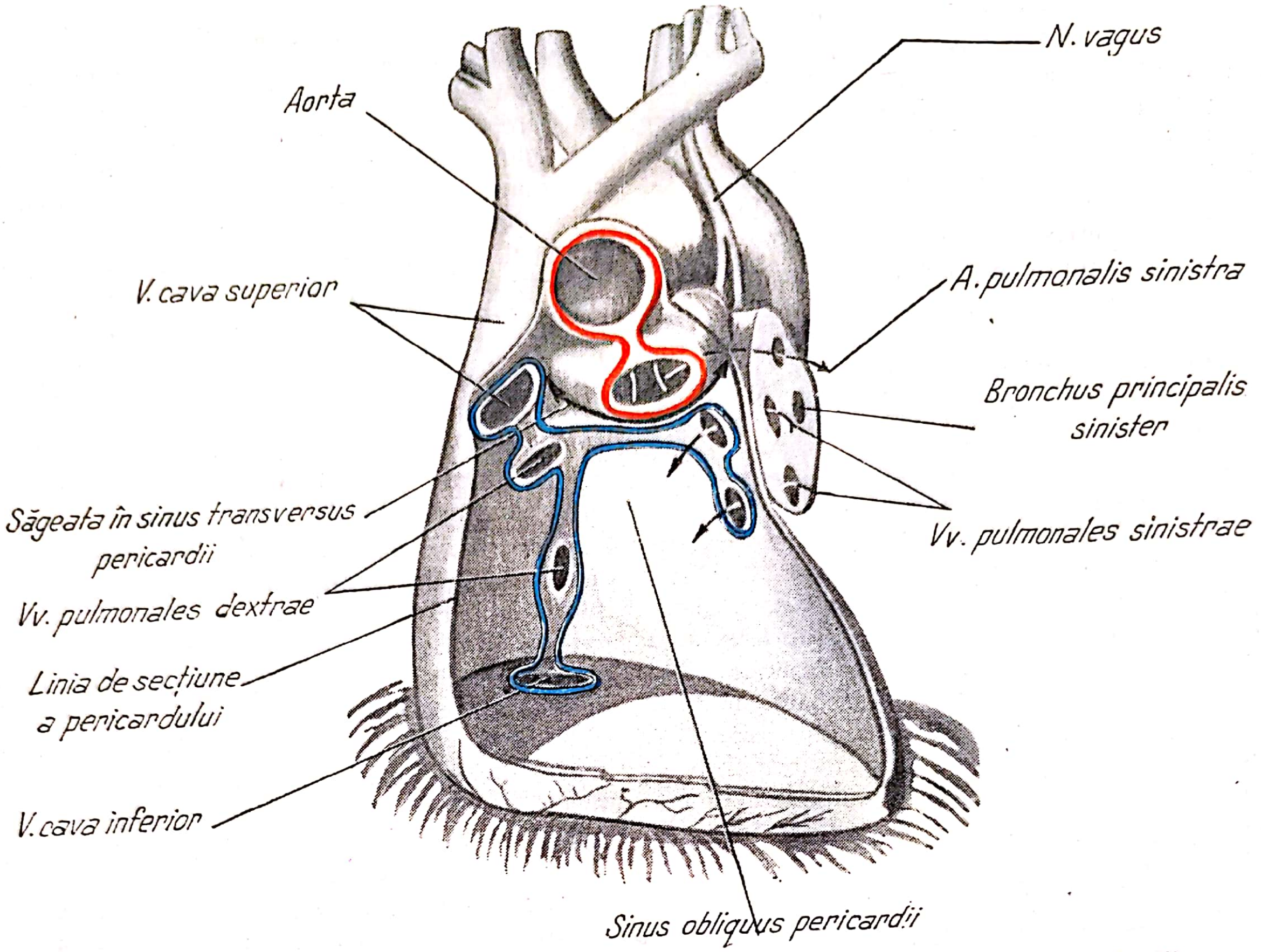
Aorta
N. vagus
V. cava superior
A. pulmonalis sinistra
Bronchus principalis sinister
Săgeata în sinus transversus pericardii
Vv. pulmonales sinistrae
Vv. pulmonales dextrae
Linia de secţiune a pericardului
V. cava inferior
Sinus obliquus pericardii

Fig. 55. Linia de reflexiune a seroasei pericardice urmărită pe pericardul fibros după scoaterea inimii.

anume coboară vertical înaintea ramurii stîngi a arterei pulmonare şi se găseşte pe un plan anterior venelor pulmonare stîngi. Din cauza dimensiunilor mici ale vasului sau cordonului fibros, foiţele care deservesc ansa se alipesc şi alcătuiesc plica vestigială sau plica lui Marshall.

Raporturile vaselor cu pericardul seros sînt destul de variabile. Aorta şi cu artera pulmonară sînt conţinute într-o teacă completă. Sînt, în schimb, alte vase care se pot numi pediculate, fiindcă sînt înconjurate de o teacă mai mult sau mai puţin întinsă a pericardului seros şi sînt legate de pericardul parietal sau de vasele din jur prin nişte plici ale membranei seroase, numite mezouri. Mezourile rezultă din alăturarea foiţelor care au înconjurat vasul respectiv. Asemenea mezouri posedă: vena cavă inferioară şi venele pulmonare inferioare. Plica lui Marshall poate fi socotită şi ea ca un mezou al rămăşiţelor venei cave superioare stîngi. Unele vase, în schimb, sînt sesile, adică proemină doar în cavitatea pericardică, fără ca seroasa să le înconjure de jur împrejur. Sînt sesile: vena cavă superioară şi venele pulmonare superioare.

Pe lîngă vasele sesile amintite, proemină în cavitatea pericardică şi ramurile dreaptă şi stîngă ale arterei pulmonare. Raporturile acestor artere cu pericardul sînt însă mai complexe decît ale venelor. Peretele venos este acoperit direct cu pericardul seros. Ramurile arterei pulmonare sînt, în schimb, extrapericardice, luînd naştere după ce trunchiul arterei pulmonare a părăsit pericardul fibros. Acesta se continuă cu teaca adventiţială a arterelor. La rîndul lor, arterele sînt culcate pe faţa externă a sacului pericardic fibros, îl deprimă şi prin intermediul lui proemină înspre cavitatea pericardică, însă între seroasa care acoperă proeminenţa lor şi peretele arterial se interpun atît teaca adventiţială a vasului cît şi pericardul fibros.

Datorită existenţei a două linii de reflexiune şi a raporturilor descrise anterior dintre pericardul seros şi vase, cavitatea pericardică nu este unitară, ci prezintă o serie de diverticule şi fosete. Acestea desigur că sînt capilare în împrejurări normale, ca şi toată cavitatea pericardică. Ele devin largi atunci cînd pericardul conţine produse patologice (sînge şi alte lichide) sau cînd cavitatea pericardică este deschisă, ca în timpul intervenţiilor chirurgicale.

Pe o secţiune sagitală se poate urmări desfăşurarea pericardului seros (fig. (56). Foiţa viscerală se continuă cu foiţa parietală la nivelul liniilor

Datorită faptului că elementele pediculului venos sînt situate la distanță unul de altul, lama viscerală formează între ele funduri de sac:
- sinusul transvers al pericardului
- oblic

de reflexiune. Foița inferioară a mezoului inimii devine pericard parietal, căptușește pe dinăuntru fața posterioară, baza și fața anterioară a sacului pericardic fibros. La nivelul vîrfului trece pe cele două artere mari, continuîndu-se cu semicircumferința anterioară a liniei de reflexiune de la nivelul lor, redevenind astfel pericard visceral. Foița superioară a mezoului inimii trece de asemenea în pericard perietal, ia o direcție anterioară și sare pînă la circumferința posterioară a liniei de reflexiune a pediculului arterial, devenind din nou pericard visceral.

Puntea de pericard seros parietal, care unește foița superioară a mezoului inimii cu semicircumferința posterioară a liniei de reflexiune din jurul pediculului arterial, căptușește fața inferioară a vîrfului sacului pericardic fibros. Ea închide în sus spațiul dintre pediculul arterial și atrii, transformîndu-l într-un coridor transversal, care se numește sinusul transvers al lui Theile (sinus transversus pericardii). Peste vîrful pericardului fibros este culcată transversal ramura dreaptă a arterei pulmonare, care proemină înspre cavitatea pericardică.

Sinusul transvers al lui Theile (sinus transversus pericardii), după cum arată și numele, este un coridor întins transversal, în partea superioară a cavității pericardice (fig. 57). El este delimitat înainte de fața posterioară a celor două artere mari, aortă și pulmonară. Peretele lui posterior este alcătuit de atriul stîng. Peretele superior al sinusului este reprezentat de ramura dreaptă a arterei pulmonare, iar muchia inferioară — de unghiul diedru dintre artere și atriul stîng.

După concepții mai noi, această porțiune transversală este completată în partea dreaptă de un alt coridor anteroposterior, numit recesul interaorticocav, întregul sinus transvers avînd în ansamblu forma unui L culcat, cu ramura mică situată la dreapta. Recesul interaorticocav este așezat, după cum arată și numele, între aceste două vase. Peretele lui inferior este alcătuit de atriul drept, iar peretele superior — de bolta cavității pericardice, adică de vîrful sacului pericardic. Peretele posterior al recesului este format de pericardul parietal și de pericardul fibros. Ramura dreaptă a arterei pulmonare trece înapoia peretelui posterior, pe care-l bombează. La acest nivel se poate comprima sau lega artera pulmonară, pe cale transpericardică.

Porțiunea anterioară a recesului interaorticocav reprezintă orificiul drept al sinusului transvers

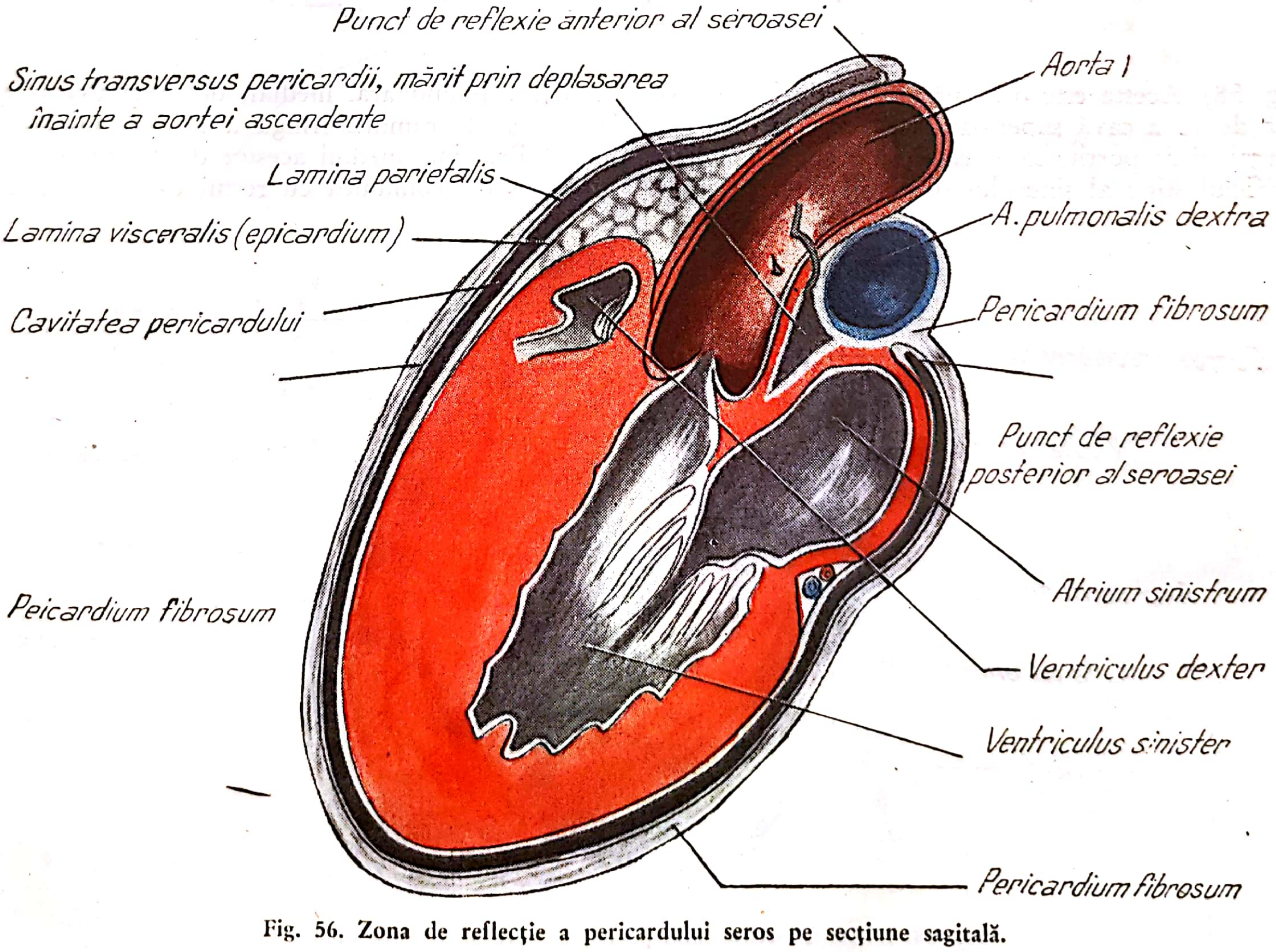
Punct de reflexie anterior al seroasei
Sinus transversus pericardii, mărit prin deplasarea înainte a aortei ascendente
Lamina parietalis
Lamina visceralis (epicardium)
Cavitatea pericardului
Peicardium fibrosum
Aorta I
A. pulmonalis dextra
Pericardium fibrosum
Punct de reflexie posterior al seroasei
Atrium sinistrum
Ventriculus dexter
Ventriculus sinister
Pericardium fibrosum

Fig. 56. Zona de reflecție a pericardului seros pe secțiune sagitală.

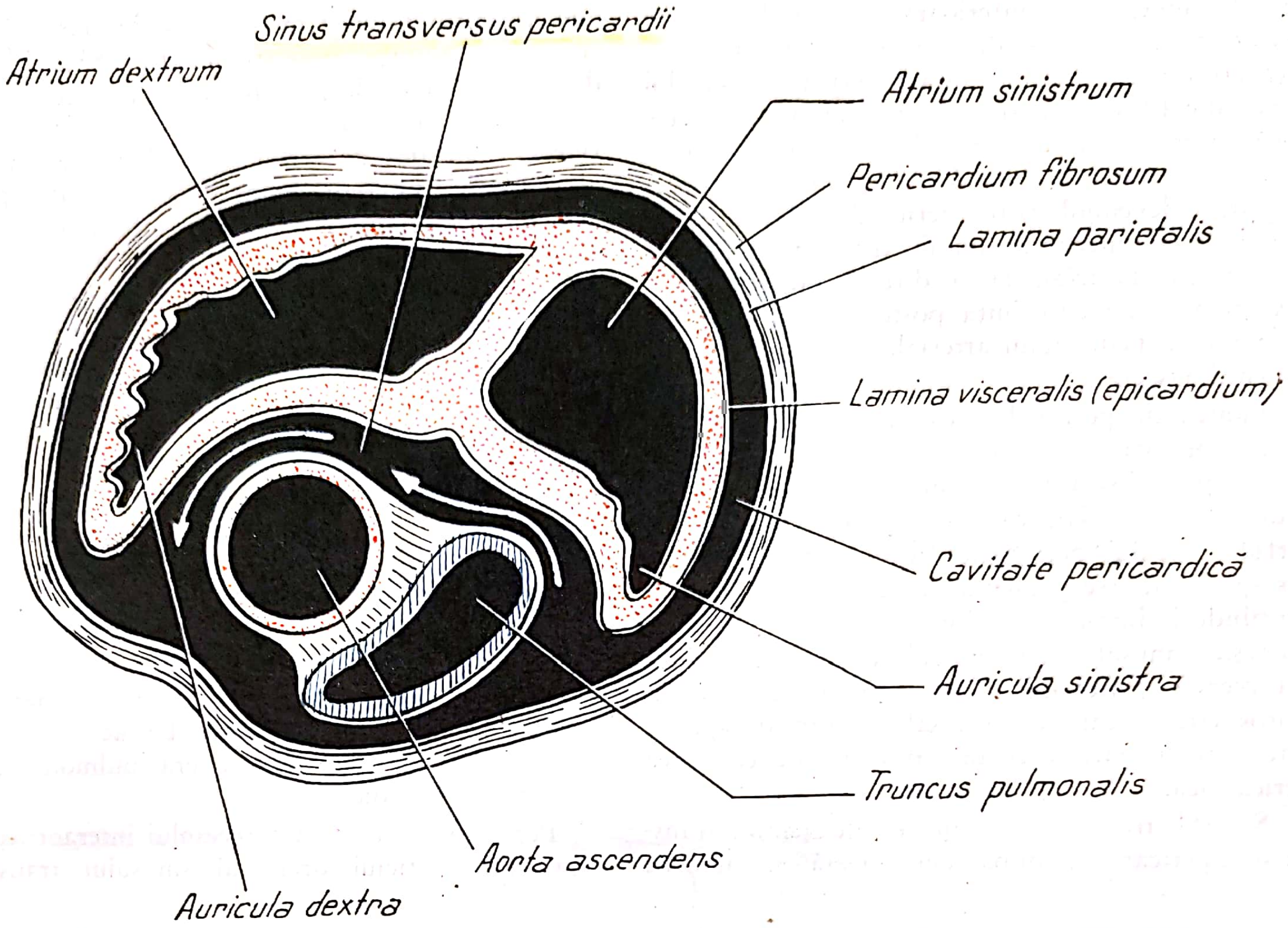
Sinus transversus pericardii
Atrium dextrum
Atrium sinistrum
Pericardium fibrosum
Lamina parietalis
Lamina visceralis (epicardium)
Cavitate pericardică
Auricula sinistra
Truncus pulmonalis
Aorta ascendens
Auricula dextra

Fig. 57. Secţiune schematică prin baza inimii pentru demonstrarea sinusului transvers (Theile).

(fig. 58). Acesta este o crăpătură verticală delimitată de vena cavă superioară şi urechiuşa dreaptă, lateral, şi de porţiunea ascendentă a aortei, medial. Orificiul stîng al sinusului transvers este delimitat de artera pulmonară, medial, de urechiuşa stîngă, lateral, şi de ramura stîngă a arterei pulmonare, în sus. Prin intermediul acestor două orificii, sinusul transvers comunică cu restul cavităţii pericar-

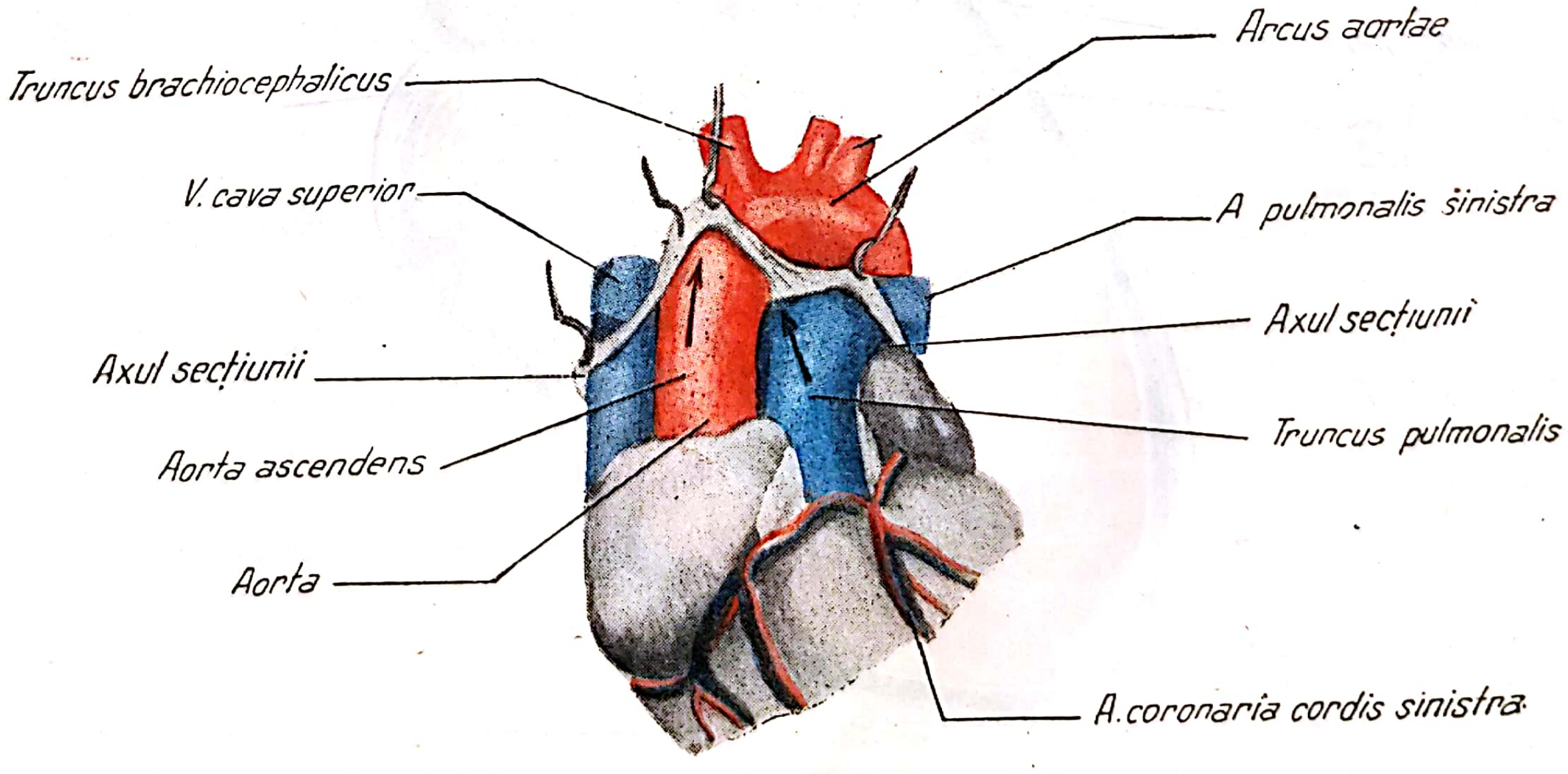
Arcus aortae
Truncus brachiocephalicus
V. cava superior
A pulmonalis sinistra
Axul secțiunii
Axul secțiunii
Aorta ascendens
Truncus pulmonalis
Aorta
A. coronaria cordis sinistra

Fig. 58. Reflecţia pericardului pe marile vase de la baza inimii.

dice. Pediculul arterial poate fi comprimat între două degete sau între braţele unei pense, dintre care unul introdus în sinusul transvers, iar celălalt plasat pe faţa anterioară a vaselor.

Dintre fundurile de sac ale pericardului care se formează între diverse vase şi pediculi, cel mai voluminos este fundul de sac al lui Haller 2 (sinus obliquus pericardii). El este aşezat între pediculul venos drept şi cel stîng, fiind limitat în partea superioară de mezoul inimii. Acesta îl separă de sinusul transvers al lui Theile. Propriu-zis, fundul de sac al lui Haller este aşezat între venele pulmonare stîngi şi cele drepte. Vena cavă superioară nu ia parte la delimitarea lui. În schimb, vena cavă inferioară participă la alcătuirea limitei lui drepte, atît prin trunchiul cît şi prin mezoul ei.

În fundul de sac al lui Haller (fig. 59) se poate pătrunde alunecînd cu degetele între diafragmă şi faţa inferioară a inimii şi trecînd apoi înapoia organului. Înainte el este delimitat de faţa posterioară a atriului stîng, iar înapoi de peretele posterior al pericardului. Prin intermediul acestui perete, fundul de sac vine în raport cu esofagul.

În partea anterioară există alte numeroase 3 fosete ale pericardului. Foseta retrocavă a lui Allison se găseşte înapoia venei cave superioare. Ea este delimitată înainte şi totodată medial de vena cavă, în jos de vena pulmonară superioară dreaptă, iar în sus de ramura dreaptă a arterei pulmonare. Aceasta, de la nivelul peretelui posterior al recesului interaorticocav, trece înapoia venei cave superioare şi reapare la nivelul fosetei lui Allison. Deasupra arterei pulmonare şi înapoia pericardului se află bronhia principală dreaptă. Foseta retrocavă este importantă fiindcă la nivelul ei se practică ligatura transpericardică a ramurii drepte a arterei pulmonare. Tot în partea 4 dreaptă se mai află un reces interpulmonar, între venele pulmonare drepte, şi o altă fosetă, între 5 vena pulmonară dreaptă inferioară şi vena cavă inferioară.

Plica vestigială a lui Marshall este o formaţiune a pericardului, care se întinde între ramura stîngă a arterei pulmonare şi vena pulmonară stîngă superioară. Ea are o formă triunghiulară, cu o margine aderentă de arteră, una de venă şi cu o margine liberă, care conţine o venulă sau un cordon venos în continuare cu vena oblică a atriului stîng. În partea superioară, cordonul părăseşte pericardul. Vîrful plicii lui Marshall corespunde atriului stîng şi are conexiuni cu me-

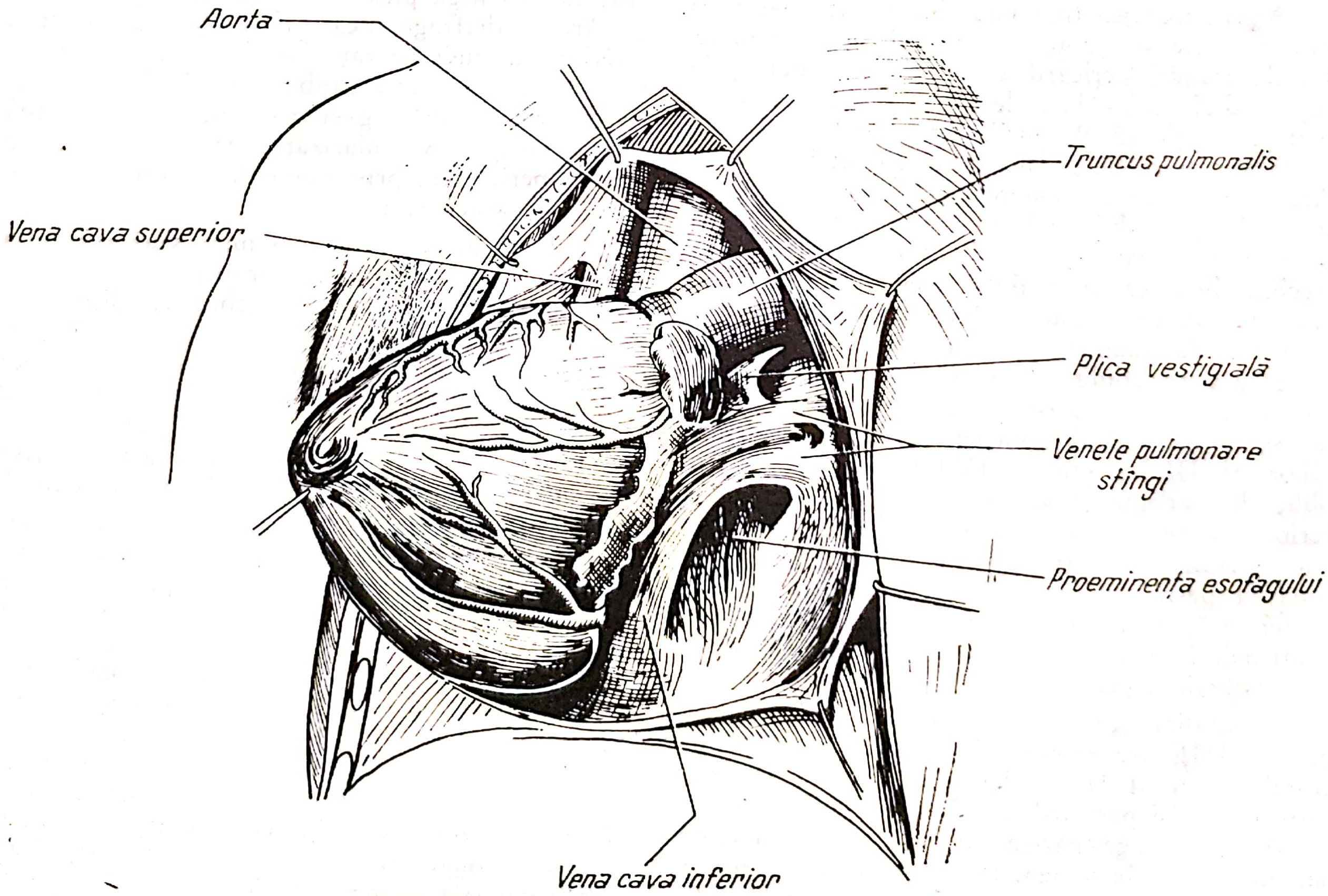

Fig. 59. Sinusul oblic al inimii (Haller).

dice. Pediculul arterial poate fi comprimat între două degete sau între braţele unei pense, dintre care unul introdus în sinusul transvers, iar celălalt plasat pe faţa anterioară a vaselor.

Dintre fundurile de sac ale pericardului care se formează între diverse vase şi pediculi, cel mai voluminos este fundul de sac al lui Haller (sinus obliquus pericardii). El este aşezat între pediculul venos drept şi cel stîng, fiind limitat în partea superioară de mezoul inimii. Acesta îl separă de sinusul transvers al lui Theile. Propriu-zis, fundul de sac al lui Haller este aşezat între venele pulmonare stîngi şi cele drepte. Vena cavă superioară nu ia parte la delimitarea lui. În schimb, vena cavă inferioară participă la alcătuirea limitei lui drepte, atît prin trunchiul cît şi prin mezoul ei.

În fundul de sac al lui Haller (fig. 59) se poate pătrunde alunecînd cu degetele între diafragmă şi faţa inferioară a inimii şi trecînd apoi înapoia organului. Înainte el este delimitat de faţa posterioară a atriului stîng, iar înapoi de peretele posterior al pericardului. Prin intermediul acestui perete, fundul de sac vine în raport cu esofagul.

În partea anterioară există alte numeroase 3 fosete ale pericardului. Foseta retrocavă a lui Allison se găseşte înapoia venei cave superioare. Ea este delimitată înainte şi totodată medial de vena cavă, în jos de vena pulmonară superioară dreaptă, iar în sus de ramura dreaptă a arterei pulmonare. Aceasta, de la nivelul peretelui posterior al recesului interaorticocav, trece înapoia venei cave superioare şi reapare la nivelul fosetei lui Allison. Deasupra arterei pulmonare şi înapoia pericardului se află bronhia principală dreaptă. Foseta retrocavă este importantă fiindcă la nivelul ei se practică ligatura transpericardică a ramurii drepte a arterei pulmonare. Tot în partea dreaptă se mai află un reces interpulmonar, între venele pulmonare drepte, şi o altă fosetă, între vena pulmonară dreaptă inferioară şi vena cavă inferioară.

Plica vestigială a lui Marshall este o formaţiune a pericardului, care se întinde între ramura stîngă a arterei pulmonare şi vena pulmonară stîngă superioară. Ea are o formă triunghiulară, cu o margine aderentă de arteră, una de venă şi cu o margine liberă, care conţine o venulă sau un cordon venos în continuare cu vena oblică a atriului stîng. În partea superioară, cordonul părăseşte pericardul. Vîrful plicii lui Marshall corespunde atriului stîng şi are conexiuni cu me-

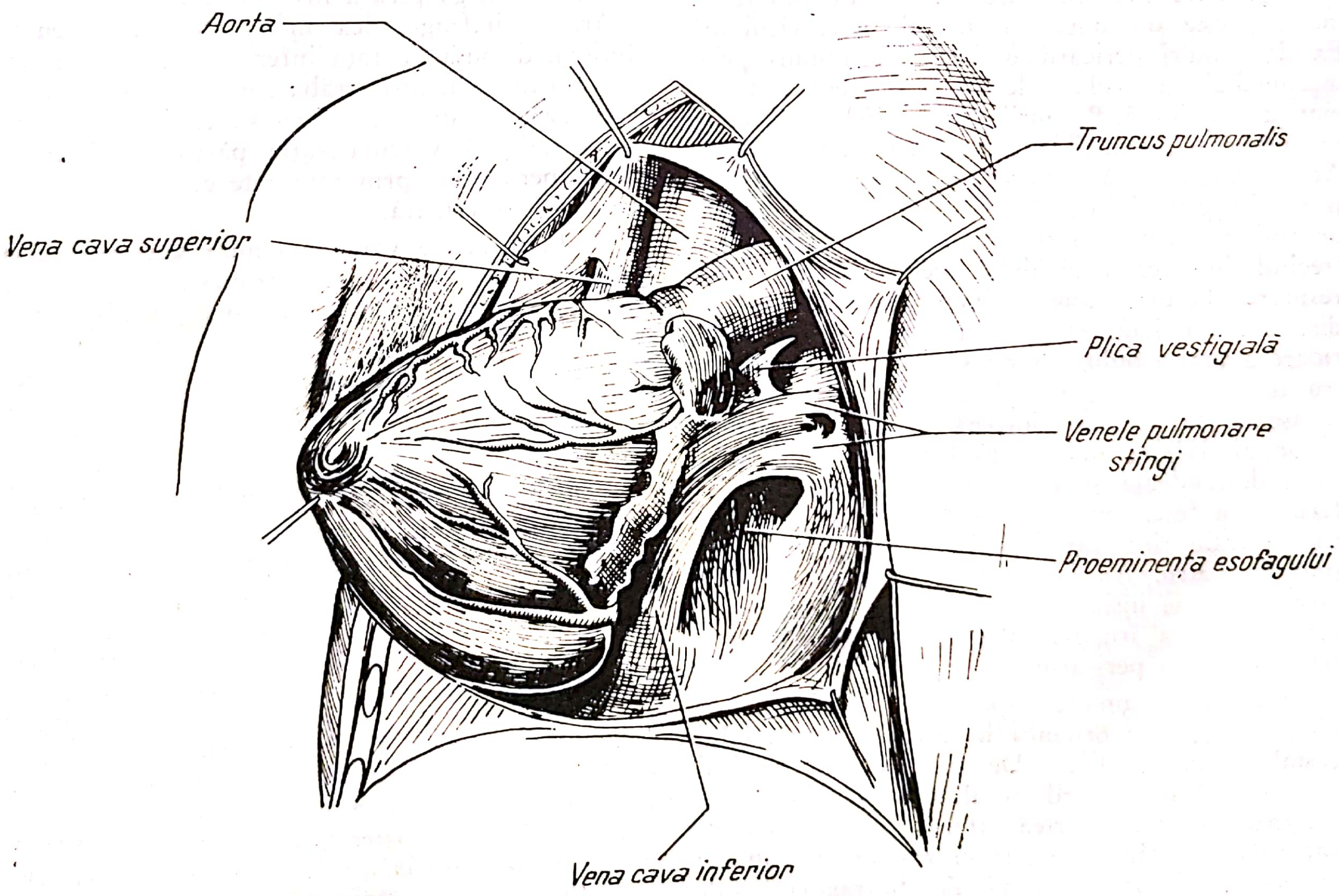

Fig. 59. Sinusul oblic al inimii (Haller).

zoul inimii. Prin fața sa dreaptă, ea privește orificiul stîng al sinusului transvers. Fața sa stîngă corespunde recesului pulmonar stîng.

Recesul pulmonar stîng se găsește între ramura stîngă a arterei pulmonare și vena pulmonară superioară stîngă. La nivelul ei se procedează la ligatura transpericardică a arterei pulmonare stîngi, ligatură în tehnica căreia plica lui Marshall are o importanță primordială. Între cele două vene
7 pulmonare din stînga se află recesul interpulmonar stîng.

Mezoul inimii sau mezocardul posterior, cum se mai numește impropriu, fiindcă nu este identic cu mezocardul omonim din cursul vieții intrauterine, leagă zona lipsită de pericard a inimii de pericardul fibros. Zona lipsită de pericard a inimii ocupă o bandă transversală care corespunde porțiunii celei mai înalte a feței posterioare a atriului stîng. Ea se întinde între cele două vene pulmonare superioare. Mezoul este compus din două foițe, una superioară și alta inferioară, și este interpus între sinusul transvers al lui Theile și fundul de sac al lui Haller. De obicei, se atașează mezoului propriu-zis și două brațe laterale verticale, care cuprind elementele pediculului venos drept și stîng. Porțiunea mediană, orizontală, mezoul propriu-zis ar fi o punte plasată între tecile celor două mezouri.

VASCULARIZAȚIA ȘI INERVAȚIA PERICARDULUI

Arterele. Majoritatea ramurilor arteriale care irigă pericardul provin din artera toracică internă și artera diafragmatică inferioară.

1 Artera toracică (mamară) internă (a. thoracica interna) este o ramură a arterei subclaviculare. Ea dă ramuri pericardice directe și ramuri prin intermediul unei colaterale a ei — artera diafragmatică superioară. Ramurile directe sînt anterioare, în număr de două, și laterale, două pînă la patru. Artera pericardică antero-superioară ia naștere la nivelul primului cartilagiu costal. Are la început un traiect aproape orizontal înspre linia mediană, trecînd înaintea trunchiului venos brahiocefalic respectiv. Pe urmă cotește, devine descendentă și se distribuie la jumătatea superioară a feței anterioare a pericardului, avînd și cîteva ramuri pentru timus. Artera pericardică anteroinferioară se detașează din toracica internă în dreptul cartilagiilor al III-lea sau al IV-lea. Are o direcție oblic descendentă și vascularizează jumătatea inferioară a feței anterioare a pericardului. Ramurile laterale sînt variabile la număr, două, trei pînă la patru. Au la început o direcție anteroposterioară, se insinuează între pleură și pericard, contribuind la irigarea pleurei mediastinale și a feței laterale a pericardului.

Artera diafragmatică superioară (a. pericardiacophrenica) își are originea în dreptul cartilagiului costal I sau al II-lea. De aici coboară vertical între pleură și pericard. Se alătură nervului frenic (în dreapta, lîngă partea inferioară a venei cave superioare, iar în stînga, la nivelul arcului aortic) și descind împreună pînă la diafragmă, unde artera se anastomozează cu diafragmatica inferioară. Artera diafragmatică superioară dă o serie de rămurele fine pentru pericard, cele anterioare mai voluminoase decît cele posterioare. Alte ramuri irigă pleura învecinată.

2 Artera diafragmatică inferioară (a. phrenica inferior), dispusă pe fața inferioară a diafragmei, trimite o ramură, care străbate mușchiul și se anastomozează cu diafragmatica superioară. Această ramură asigură vascularizația părții inferioare a sacului pericardic, prin rămurele cu direcție anterioară și posterioară.

- [illegible] aorta abdom

Pe lîngă aceste vase, mai mult sau mai puțin constante, pericardul mai primește o serie de arteriole subțiri și foarte variabile ca dispoziție,
3 care se numesc *artere pericardice* (rami pericardiaci) din aorta toracică, din arterele bronhice (mai ales din cea stîngă), din arterele esofagiene (în special, din marea esofagiană, care se desprinde din aortă între T_7—T_8), din arterele diafragmatice inferioare și din arterele timice la copil.

Privit în ansamblu, 4/5 din pericard este vascularizat de artera toracică internă, iar restul — de diafragmatica inferioară și arterele accesorii. Există numeroase anastomoze între arterele pericardului și arterele vecine (mediastinale, timice, esofagiene, ganglionare, diafragmatice etc.). Aceste anastomoze reprezintă punți de legătură între circulația supra și subdiafragmatică. Pe de altă parte, vasele pericardice din partea dreaptă sînt anastomozate cu cele de partea stîngă. Se afirmă că există legături anastomotice între arterele pericardului și sistemul arterelor coronare la nivelul zonelor de reflexiune și de terminare a pericardului în jurul vaselor mari, care vin sau pleacă de la inimă.

Nu există întotdeauna un paralelism între arterele și venele pericardului. Venele de la nivelul bazei sacului pericardic se varsă în venele toracice interne. Venele care drenează fața anterioară și fețele laterale sînt tributarele trunchiurilor venoase brahiocefalice, venelor diafragmatice superioare, și unele se pot vărsa chiar direct în cava superioară. Venele feței posterioare ale pericardului se varsă în venele azigos, mai ales în cea mare.

Limfaticele sînt puțin numeroase. Ele se îndreaptă către ganglionii limfatici din mediastin, mai ales ganglionii intertraheobronhici, și către ganglionii diafragmatici.

și trahee

Nervii pericardului provin din lanțul simpatic paravertebral și din nervii vagi, atît direct cît și prin intermediul recurentului și a plexului bronhopulmonar. În jurul venei cave inferioare, pericardul este inervat de cîteva fibre din nervul frenic.

- simpatici
- vagi
- frenici

f. viscerală este inervată de plexul cardiac.

CONSTITUȚIA ANATOMICĂ A INIMII

Inima este un organ mușchiulos. Cea mai mare parte din grosimea pereților ei este alcătuită din mușchiul cardiac (myocardium). Între musculatura atriilor și aceea a ventriculelor se află formațiuni conjunctive, dispuse în jurul orificiilor inimii. Totalitatea lor formează așa-zisul schelet fibros al inimii. Miocardul este acoperit la suprafață de foița viscerală a pericardului seros, așa-numitul epicard (lamina visceralis [epicardium]). Între epicard și miocard se află mănunchiurile vasculonervoase ale inimii, înconjurate în multe locuri de un țesut lax și gras, relativ abundent. Suprafața profundă a miocardului (adică pereții cavităților cardiace) este căptușită cu endocard (endocardium).

SCHELETUL FIBROS AL INIMII

Orificiile de la baza inimii sînt înconjurate de
I inele fibroase (anuli fibrosi) — semicercurile tendinoase ale lui Lower. Fiecare orificiu este prevăzut cu cîte un inel. După poziția lor, ele se numesc inele atrioventriculare și inele arteriale.
A Inelele atrioventriculare au o formă circulară și se dispun în circumferința orificiului. Ele nu au aceeași grosime pe toată întinderea lor. Segmentul posterolateral al ambelor inele este reprezentat de o fîșie de țesut conjunctiv lax, mai întins în partea dreaptă decît în cea stîngă. În rest, inelele sînt formate de țesut conjunctiv dens și sînt întărite și de niște benzi fibroase, numite fila coronaria. Există patru fila coronaria, cîte unul ventral și unul dorsal, atît în dreapta cît și în stînga. Ele pornesc de la niște mase conjunctive, alcătuite din țesut conjunctiv dens de consistență cartilaginoasă, infiltrat la bătrîni de săruri calcare. Aceste mase se numesc noduli sau trigonuri fibroase (trigona fibrosa) și la unele animale includ chiar fragmente osificate.

inelul fibros A-V stg este mai gros decît cel drept

II Distingem două trigonuri fibroase, unul în dreapta și altul în stînga. Ele se află la extremitățile zonei de aderență dintre inelul fibros atrioventricular stîng și inelul aortic. Trigonul fibros din dreapta are o formă triunghiulară și se găsește la răspîntia celor trei orificii: orificiul mitral, tricuspidal și aortic (fig. 60). El aderă de inelele fibroase ale tuturor acestora. Trigonul fibros din stînga este mai mic ca precedentul și se găsește între inelul aortic și inelul atrioventricular stîng.

Inelele fibroase trimit niște prelungiri lamelare în interiorul valvulelor atrioventriculare, care le servesc drept schelet fibros. Cu alte cuvinte, prin aceste lamele valvulare, valvulele se fixează pe inele. Pe zona de aderență dintre inelul atrioventricular stîng și inelul aortic se fixează valva mare anterioară a mitralei. Prin dispoziția lor, inelele fibroase reprezintă un suport solid pentru valvulele atrioventriculare, asigurînd libera desfășurare a jocului valvular în condițiile variabile ale activității musculare al inimii. Pe de altă parte, ele dau inserție, prin periferia circumferinței lor, fasciculelor miocardului.

B Inelele fibroase arteriale nu sînt comparabile din toate punctele de vedere cu inele atrioventriculare. Ele reprezintă de fapt fragmente scurte de cilindri fibroși, care realizează trecerea dintre musculatura inimii și peretele vascular. La nivelul extremităților inferioare se termină musculatura ventriculară după o linie foarte neregulată. Extre-

- Fiecare inel fibros arterial este format din 3 arcuri fibroase pe care se inseră valvulele semilunare. Se continuă cu media arterei
- Un fascicul fibros mai bine reprezentat leagă inelele fibroase ale celor 2 artere formînd tendonul conului arterial.

Suprafețele inelelor fibroase A-V
în sistola V, prin scurtarea fibrelor musculare, planul inelelor este tras spre vîrful inimii, iar peretele post. al atriilor rămîne fixat pe pericard la niv. venelor mari. Prin aceasta se mărește capacitatea atriilor și crește presiunea negativă din interiorul lor. Crește aspirația sîngelui venos în atrii în t sistolei V.

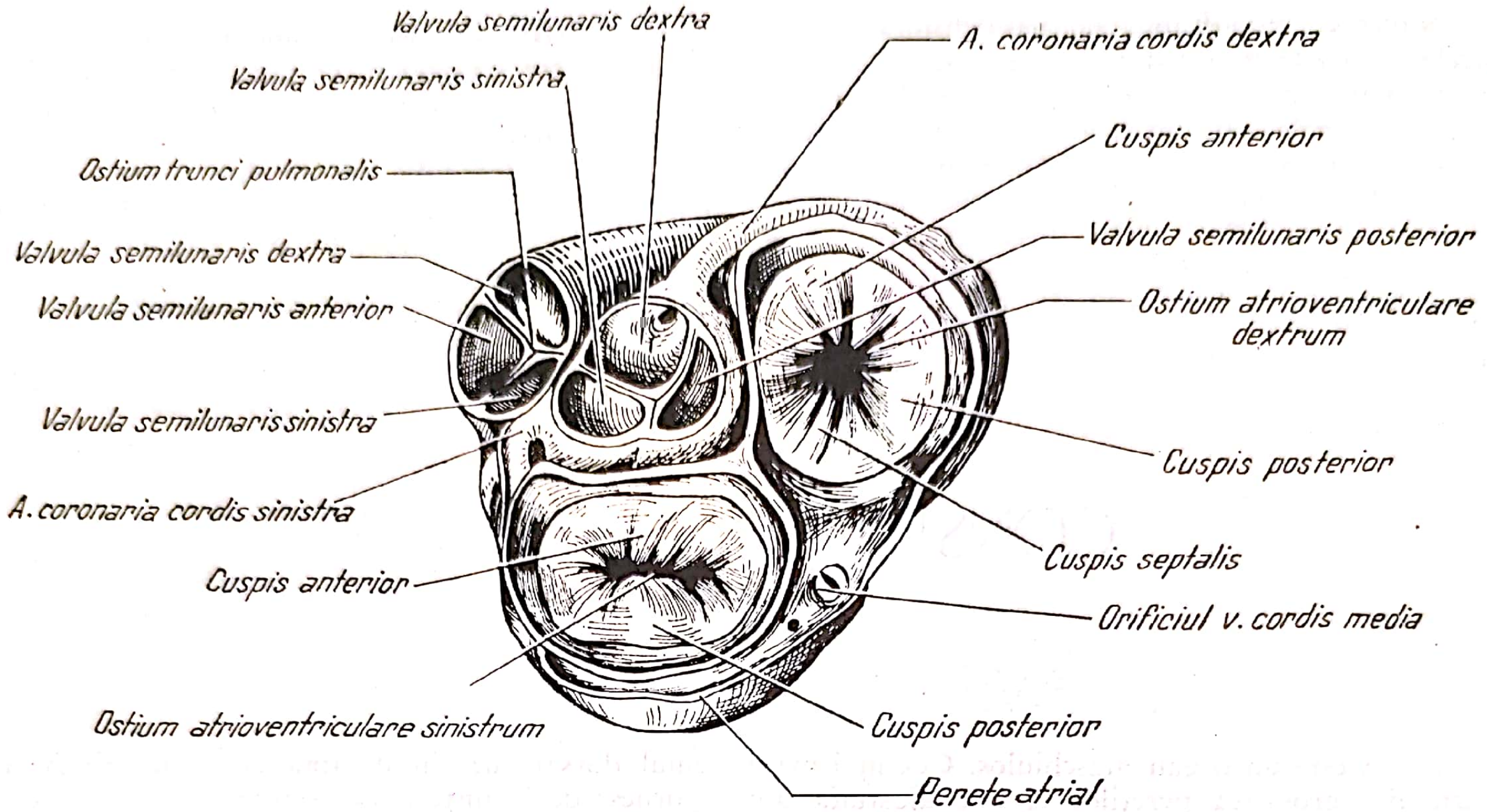
Valvula semilunaris dextra
Valvula semilunaris sinistra
Ostium trunci pulmonalis
Valvula semilunaris dextra
Valvula semilunaris anterior
Valvula semilunaris sinistra
A. coronaria cordis sinistra
Cuspis anterior
Ostium atrioventriculare sinistrum
A. coronaria cordis dextra
Cuspis anterior
Valvula semilunaris posterior
Ostium atrioventriculare dextrum
Cuspis posterior
Cuspis septalis
Orificiul v. cordis media
Cuspis posterior
Perete atrial

Fig. 60. Scheletul fibros al inimii și originea arterelor coronare.

mitatea superioară se continuă pe nesimțite cu peretele tipic al arterelor. Distingem un inel fibros aortic și un inel fibros al arterei pulmonare. Prin fața lor internă ele dau inserția valvulelor sigmoide arteriale. De la fața posterioară a inelului pulmonar se întinde către flancul drept al inelului aortic o bandă de țesut conjunctiv pe care se inserează o serie de fascicule musculare ale conului arterei pulmonare. Banda a fost numită „tendon al III conului pulmonar".

II Porțiunea membranoasă a septului interventricular (pars membranacea) este socotită, de asemenea, ca făcînd parte din scheletul fibros al inimii.

MUSCULATURA INIMII, MIOCARDUL

(myocardium)

Musculatura inimii cuprinde două categorii de formațiuni anatomice cu rol funcțional diferit. A I Distingem musculatura propriu-zisă, care execută contracțiile ritmice, prin care sîngele este pus în II circulație, și sistemul muscular specific sau aparatul excitoconductor, care realizează desfășurarea automată a acestor contracții, prin impulsurile pe care le emite și pe care le difuzează în miocard.

1 Musculatura propriu-zisă este alcătuită dintr-o serie de fascicule de fibre, dispuse după arhitectură foarte complicată, în raport cu necesitățile funcționale ale cordului (fig. 63). Musculatura atriilor este mult mai subțire față de cea groasă a ventriculelor, care execută un travaliu mult mai mare. Și aici ventriculul stîng, care desfășoară o forță mare, are o musculatură mai voluminoasă decît x3 1/3 aceea a ventriculului drept. Musculatura atriilor se continuă la începutul dezvoltării cu musculatura ventriculelor. Prin apariția și dezvoltarea scheletului fibros al inimii această continuitate este întreruptă și musculatura atriilor este aproape complet separată de musculatura ventriculară. Singura legătură care persistă este realizată printr-un fragment al sistemului excitoconductor și anume prin fasciculul lui His (fasciculus atrioventricularis).

A *În musculatura atriilor* distingem fibre musculare comune celor două cavități și fibre proprii atriului drept și atriului stîng (fig. 61). Fibrele comune se dispun în două benzi late, care trec de pe un atriu pe celălalt. Fasciculul transversal sau interatrial orizontal se întinde la nivelul feței superioare a celor două atrii. Pornește de sub atriul stîng, unde se inserează pe partea posterioară a celor două inele fibroase atrioventriculare. Înconjură marginea stîngă a inimii, trece pe fața superioară a celor două atrii și se termină pe fața posterioară a atriului drept, înconjurînd pe dinainte vena cavă superioară, unele fibre la nivelul șanțului interatrial anterior dirijîndu-se către sept. Fasciculul transversal se dedublează atît în dreapta cît și în stînga, înconjurînd urechiușele. Fasciculul vertical se prezintă ca o eșarfă trecută peste margi-

F comune sînt superficiale
F proprii sînt profunde.

nea superioară a atriilor. Porneşte de pe faţa superioară a atriilor, mai ales de la nivelul atriului drept. Urcă vertical în sus, înconjură marginea posterosuperioară a atriilor şi trece pe faţa posterioară a atriului stîng. Aici coboară între cele patru vene pulmonare şi se termină în apropierea şanţului coronar posterior.

Dintre fibrele proprii amintim următoarele: la nivelul atriului drept, fasciculul terminal constituie substratul crestei terminale (crista terminalis). Fasciculul lui Lower se întinde transversal, în dreptul tuberculului omonim. Fosa ovală este înconjurată de două fascicule: un fascicul limbic inferior şi un fascicul limbic superior. Acesta din urmă este în conexiune cu fasciculul lui Lower. Fasciculul lui Wenckebach este aşezat subepicardic, în regiunea dintre orificiile celor două vene cave. Muşchii pectinaţi sînt fascicule musculare cu direcţie paralelă, care, după cum am văzut, proemină sub endocard. Atriul stîng posedă o musculatură mult mai redusă decît atriul drept şi în sînul ei nu se deosebesc fascicule individuale. Semnalăm doar fibrele inelare dispuse în jurul vărsării celor patru vene pulmonare. Asemenea fibre inelare se găsesc şi în jurul orificiilor venelor cave superioară şi inferioară.

B *Musculatura ventriculelor* se pretează dificil la descrierea sistematică, fiindcă fasciculele care o compun au o direcţie foarte întortocheată şi îşi schimbă frecvent direcţia (fig. 63). Se dispun în pături şi se disting, în general, fibre superficiale, parietale şi interventriculare. 1 Fibrele superficiale alcătuiesc un strat relativ subţire sub epicard (fig. 62). Se mai numesc încă fibre în vîrtej, după traiectul lor caracteristic în spirală. Fibrele păturii superficiale sînt comune pentru cele două ventricule. Ele se desprind de pe elementele scheletului fibros al inimii şi apar în suprafaţă la nivelul şanţului atrioventricular. Cele situate pe faţa posterioară a inimii se îndreaptă oblic spre marginea dreaptă, pe care o înconjură, şi trec pe faţa anterioară, cu direcţia spre vîrf. Fibrele superficiale anterioare înconjură, de asemenea după un traiect oblic, faţa pulmonară şi trec spre vîrful inimii la nivelul feţei diafragmatice. Fibrele superficiale ale muşchiului cardiac, din cauza traiectului lor spiralat în direcţia vîrfului, descriu la nivelul acestuia din urmă o dispoziţie caracteristică în formă de vîrtej, răsucit în direcţia acelor ceasornicului. Vîrtejul poartă denumirea de vortex cordis. La nivelul vortexului, fibrele stratului superficial îşi schimbă brusc direcţia şi pătrund în profunzime. Ele se pierd mai ales la nivelul ventriculului stîng, în septul interventricular, în stîlpii şi în reţeaua trabeculară din interiorul cavităţilor.

2 Fibrele parietale sînt proprii fiecărui ventricul şi formează cea mai mare parte din masa muşchiului cardiac. Şi ele descriu traiecte spiroide, ca cele în vîrtej, însă aceste spire se înfăşoară în jurul unei singure cavităţi. Fibrele ventriculului drept îşi au originea pe părţile posterioară şi dreaptă ale inelelor fibroase. Ele sînt oblic descendente şi fac înconjurul cavităţii ventriculului drept. Ajungînd la nivelul şanţului interventricular anterior,

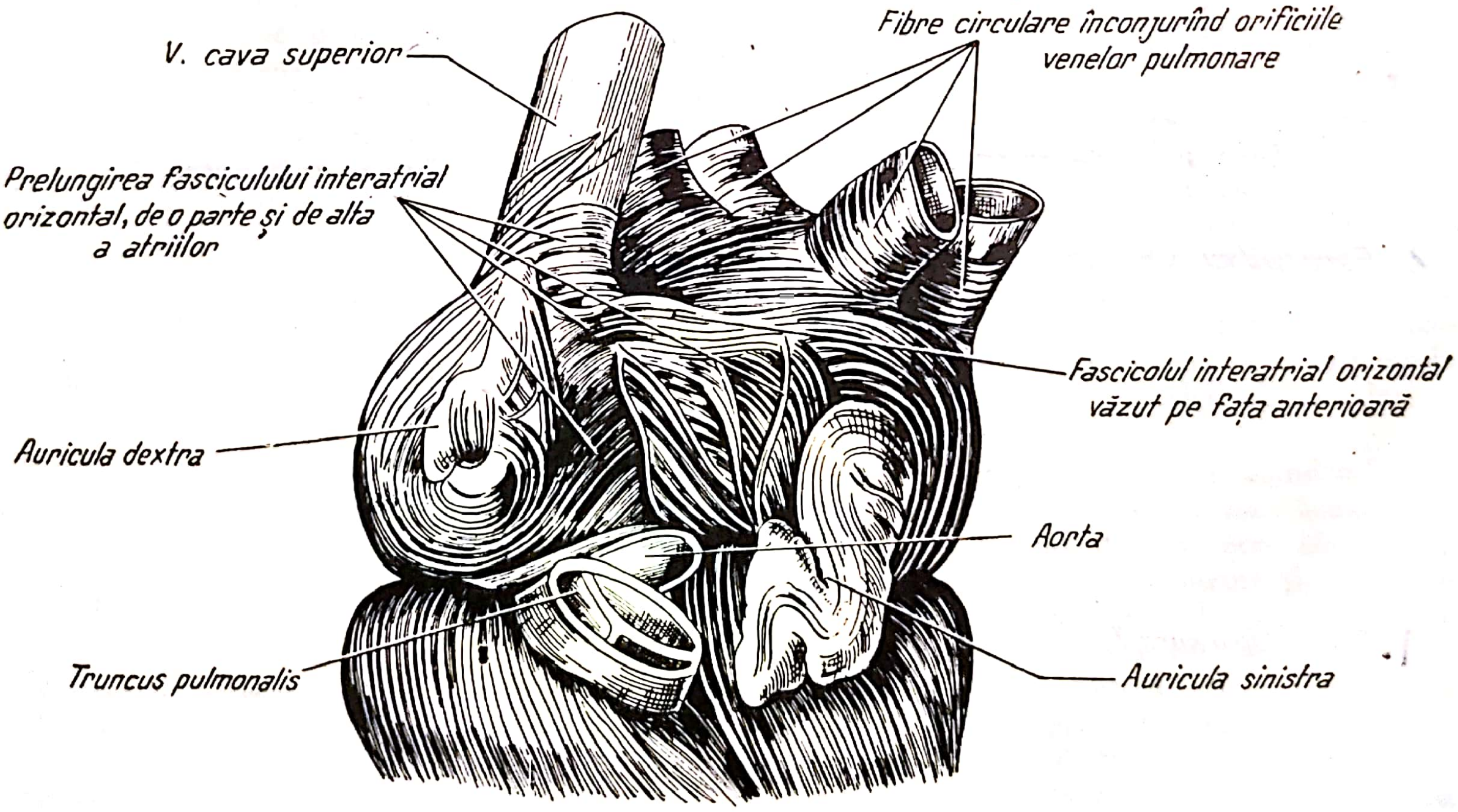
V. cava superior
Fibre circulare înconjurînd orificiile venelor pulmonare
Prelungirea fasciculului interatrial orizontal, de o parte şi de alta a atriilor
Fascicolul interatrial orizontal văzut pe faţa anterioară
Auricula dextra
Aorta
Truncus pulmonalis
Auricula sinistra

Fig. 61. Musculatura atriilor.

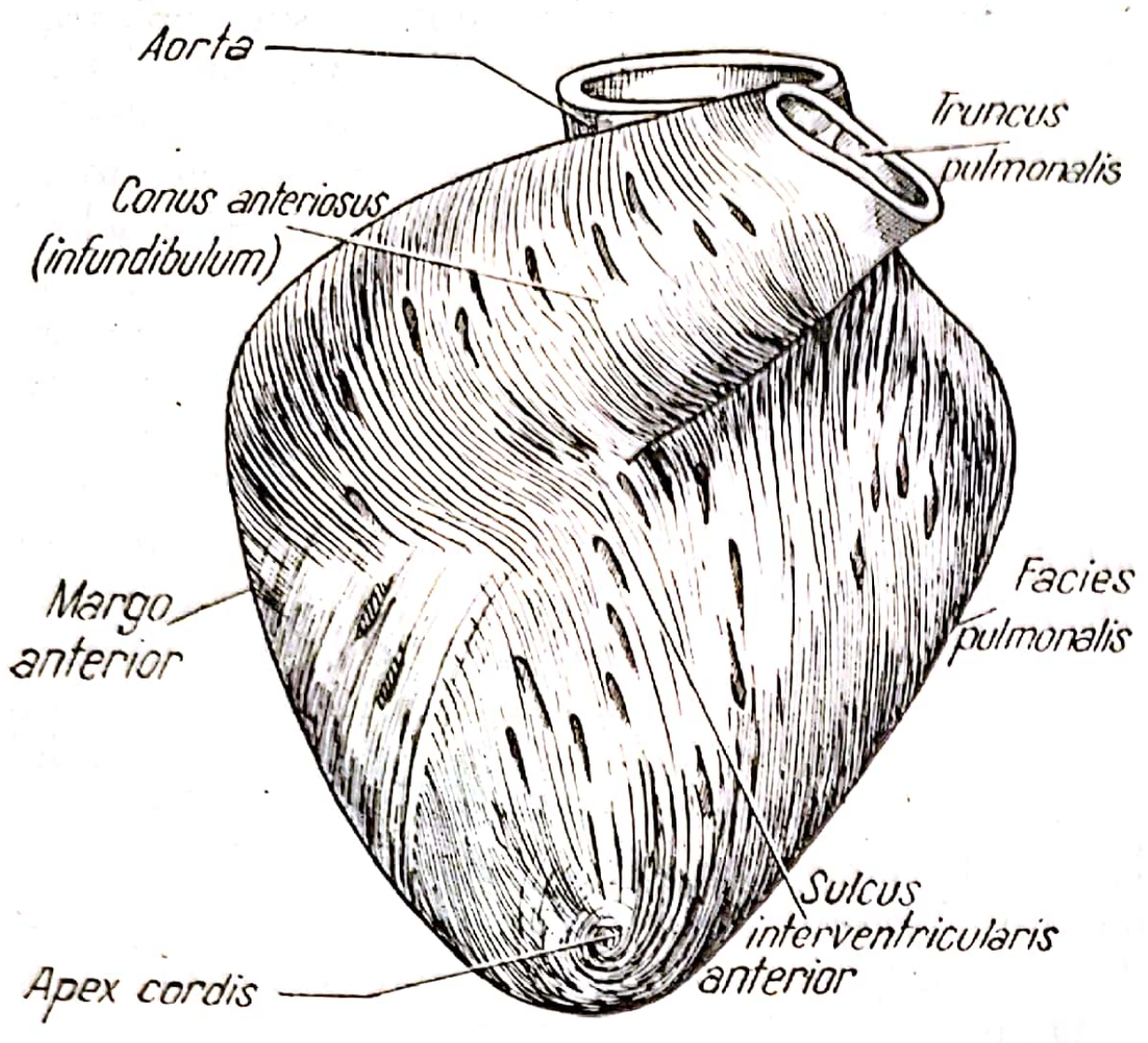
Aorta
Truncus pulmonalis
Conus anteriosus (infundibulum)
Margo anterior
Facies pulmonalis
Sulcus interventricularis anterior
Apex cordis

Fig. 62. Musculatura superficială a ventriculelor.

fibrele pătrund în profunzime, intrînd în constituția trabeculelor și a mușchilor papilari ai ventriculului drept. Unele dintre ele participă la edificarea septului interventricular. Fibrele superioare alcătuiesc musculatura conului arterei pulmonare, inserîndu-se și pe tendonul conului arterial.

Fibrele ventriculului stîng alcătuiesc marea masă a musculaturii acestei cavități. Ele se desprind de pe partea anterioară a inelelor fibroase atrioventriculare și de pe trigoanele fibroase. De la punctul lor de origine, fibrele descriu traiecte spiroide, oblic descendente, dar de o înclinare mai mică decît cele similare ale ventricului drept (fig. 63). Fibrele ocupă la început fața sternocostală a inimii, înconjură fața pulmonară și trec pe fața diafragmatică. La nivelul șanțului interventricular posterior pătrund în profunzime și parcurg septul în direcția anterioară. Unele intră în constituția septului, altele se termină în mușchiul papilar anterior și, în sfîrșit, există fibre care continuînd ocolul cavității ventricului stîng, părăsesc încă o dată fața stîngă a inimii și se termină în mușchiul papilar posterior.

2. Fibrele interventriculare sînt de două categorii. Unele provin de pe septul membranos și coboară vertical de-a lungul fețelor septului interventricular, răsfrîngîndu-se pe fața opusă aceleia pe care au ocupat-o, sau epuizîndu-se în trabeculele musculare ale vîrfurilor ventriculare. Alte fibre, numite suturale, descriu un traiect răsucit, însă cu o porțiune terminală aproape orizontală, sărind de la un ventricul la altul.

După concepțiile mai vechi, inima este compusă din doi saci mușchiuloși (ventriculele), conținuți într-un al treilea sac musculos, comun pentru amîndoi. Această descriere conține un sîmbure de adevăr.

Privită în ansamblu, se poate spune că inima, la nivelul ventriculelor, este alcătuită din trei straturi musculare: unul superficial, unul mijlociu și unul profund. Făcînd abstracție de direcția specială a unor fibre, cele superficiale ne apar în general longitudinale, cele mijlocii — circulare și cele interne — din nou longitudinale. Această dis-

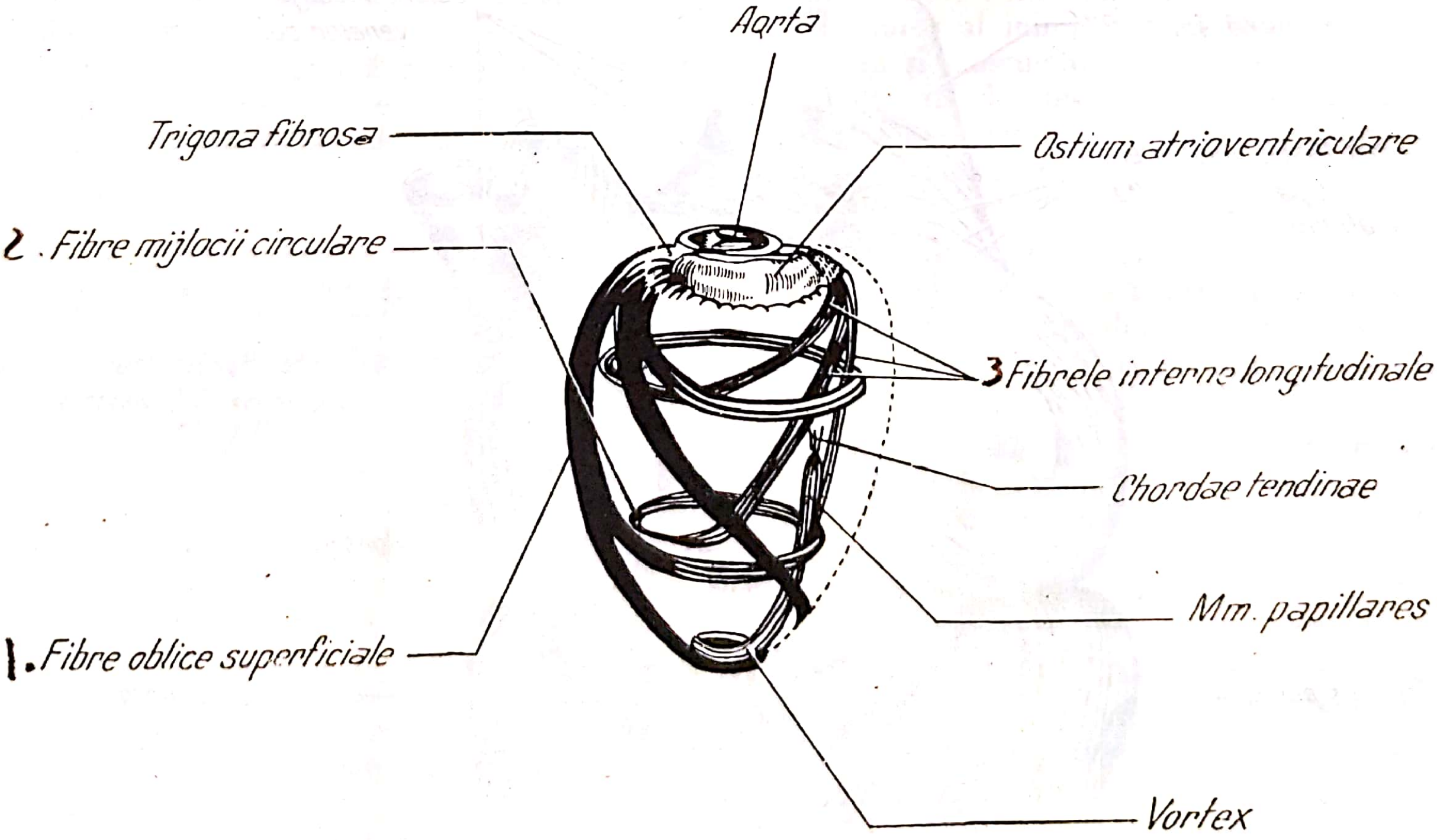
Aorta
Trigona fibrosa
Ostium atrioventriculare
2 . Fibre mijlocii circulare
3 Fibrele interne longitudinale
Chordae tendinae
Mm. papillares
1 . Fibre oblice superficiale
Vortex

Fig. 63. Musculatura spiroidă a peretelui ventricular.

poziţie se mai întîlneşte şi la alte organe cavitare cu pereţi musculoşi. Fibrele diferitelor straturi se află în conexiuni şi adesea chiar în continuitate directă. În orice caz, fibrele longitudinale interne provin din componentele primelor două straturi superficiale.

Elementele stratului superficial se pot considera ca fiind longitudinale. La nivelul vîrtejului vîrfului, ele descriu mici cercuri, şi se continuă cu stratul longitudinal intern.

Pătrunderea fibrelor superficiale în profunzime are loc nu numai la nivelul vîrfului, ci prin toată înălţimea ventriculelor. Fibrele superficiale devin din ce în ce mai orizontale (înţelegînd prin orizontal o direcţie paralelă cu planul bazei ventriculelor), iau parte la edificarea stratului circular, iar de aici pornesc alte fibre longitudinale, de astă dată interne.

Stratul mijlociu circular este reprezentat de fibrele parietale, majoritatea lor avînd o direcţie foarte apropiată de orizontală. El este cel mai gros strat, deosebit de voluminos, mai ales la nivelul ventriculului stîng. Musculatura circulară a ventriculului stîng a fost desemnată cu termenul de aparat de propulsie, acordîndu-i-se rolul principal în evacuarea cavităţii.

Fibrele longitudinale interne sînt reprezentate de fibrele interventriculare verticale şi de elementele musculare ale stîlpilor (musculi papillares), ale coloanelor musculare de categoriile a doua (trabeculae carneae) şi a treia, care proemină în interiorul cavităţilor.

Rolul musculaturii cardiace este acela de a pune în mişcare masa de sînge care trece prin inimă. În cursul sistolei ventriculare, inima suferă o mişcare de torsiune, prin care vîrful se răsuceşte şi o suprafaţă mai mare din ventriculul stîng vine în raport cu peretele toracic (şocul apexian). Sensul răsucirii este de la stînga la dreapta pentru ventriculul stîng şi de la dreapta la stînga pentru ventriculul drept. Mişcarea de răsucire este determinată de pătura superficială a fibrelor în vîrtej şi de componentele oblice ale stratului mijlociu.

Cu toată această răsucire, vîrful inimii rămîne aproximativ pe loc. Ceea ce se deplasează este baza ventriculelor, adică planul în care sînt conţinute orificiile valvulare ale inimii (planul ventil). În sistolă ventriculară, acest plan coboară spre vîrf. În cursul acestei mişcări, sub acţiunea presiunii crescînde a masei de sînge din cauza contracţiei ventriculului, valvulele atrioventriculare se închid, iar cele arteriale se deschid. Astfel, sîngele, împiedicat să se întoarcă în atriu, ţîşneşte în arterele mari.

Evacuarea sîngelui din cavităţile ventriculare se datoreşte în cea mai mare parte contracţiei musculaturii circulare a aparatului de propulsie. Musculatura longitudinală reprezintă elementul care coboară planul orificiilor.

Totodată, fibrele longitudinale se opun tendinţei de alungire a ventriculelor, care apare în urma contracţiei fibrelor circulare.

Prin contracţia simultană a întregei musculaturi ventriculare, sîngele este gonit cu putere din cavităţi în artere. Capacitatea ventriculelor se reduce nu numai prin contracţia pereţilor, ci şi prin aceea a coloanelor cărnoase de toate categoriile. Acestea, scurtîndu-se şi îngroşîndu-se transversal, vin în contact unele cu altele şi contribuie la obliterarea unei părţi însemnate a cavităţii ventriculare. Totodată, contracţia stîlpilor, prin intermediul coloanelor cărnoase, controlează tensiunea şi ocluziunea valvulelor atrioventriculare, împiedicînd răsfrîngerea lor spre cavitatea atrială.

Sistola ventriculară joacă un rol însemnat şi în mecanismul de umplere a atriilor. Am văzut că inima este ancorată solid de pericard şi de formaţiunile din jur prin intermediul vaselor care vin la inimă sau pleacă de la inimă. Acestea sînt situate la nivelul bazei organului; atunci cînd în sistola ventriculară planul orificiilor coboară spre vîrf, în acelaşi timp se îndepărtează de bază, care este mai mult sau mai puţin imobilă. Survine, în consecinţă, o dilatare a cavităţilor atriale, care aspiră prin acest mecanism sîngele aflat în venele cave şi cele pulmonare.

Sistola atrială rezultă din contracţia globală a musculaturii atriale, care goneşte sîngele în ventriculul relaxat, ce şi-a mărit în consecinţă capacitatea. Sistola atrială este însă doar ultima etapă a umplerii cavităţilor ventriculare, fiindcă sîngele începe să se scurgă în ele încă de la începutul diastolei, concomitent cu deschiderea valvulelor atrioventriculare.

Din punct de vedere histologic, muşchiul cardiac este un muşchi striat, avînd însă caractere speciale, care îl deosebesc de muşchii scheletici. Elementele contractile ale miocardului, trabeculele musculare sînt anastomozate între ele şi se dispun într-o reţea cvasi sinciţială. Miofibrilele prezintă striaţii transversale, datorită alternanţei de discuri clare şi obscure care intră în constituţia lor. Miofibrilele sînt mai puţin numeroase decît la muşchii scheletici şi au o aşezare mai periferică. Sarcoplasma este deosebit de abundentă şi se dispune în parte în jurul nucleilor. Nucleii sînt ovalari şi au o poziţie centrală.

O caracteristică a musculaturii inimii o constituie prezenţa striaţiilor scalariforme. Acestea sînt benzi transversale care separă între ele celulele miocardului care pot fi recunoscute şi la microscopul obişnuit. Microscopul electronic a arătat prezenţa unor septuri foarte bine conturate, care separă aceste celule. Vechea teorie sinciţială a miocardului trebuie, prin urmare, părăsită în lumina noilor date de electronomicroscopie.

Pe lîngă elementele reţelei musculare descrise mai sus, pe care le putem numi fibre musculare maturizate, miocardul mai conţine o altă serie de formaţiuni musculare, care au păstrat şi după naştere caracterul lor embrionar. Totalitatea lor alcătuieşte sistemul excitoconductor al inimii. Acest sistem este adaptat emiterii şi conducerii unor impulsuri, care asigură desfăşurarea automată a contracţiilor cardiace ritmice în tot cursul vieţii.

SISTEMUL EXCITOCONDUCTOR AL INIMII

Sistemul excitoconductor al inimii este alcătuit din elemente clare cu sarcoplasmă mai abundentă decît la formaţiunile descrise anterior. În schimb, miofibrilele sînt mult mai puţine la număr şi au o striaţie transversală mult mai puţin evidentă. Alinierea miofibrilelor este imperfectă. Ele sînt orientate în diferite sensuri şi se suprapun adesea.

Elementele de mai sus sînt adunate în anumite regiuni ale inimii, unde alcătuiesc noduri şi fascicule. Acestea sînt înconjurate de o teacă de ţesut conjunctiv, care le separă de restul musculaturii, atît din punct de vedere morfologic cît şi funcţional.

În ceea ce priveşte denumirea, sistemul excitoconductor a mai fost descris şi sub numele de ţesut nodal al inimii, ţesut specific, sistem muscular specific, sistem de comandă, aparat cardionector etc.

Sistemul excitoconductor are un rol triplu: 1 de a declanşa contracţia cardiacă, 2 de a o propaga la diferitele componente ale inimii şi de a 3 realiza legătura şi coordonarea funcţională dintre atrii şi ventricule. Elementele sistemului nervos — celule şi fibre — conţinute în pereţii inimii şi în grosimea sistemului excitoconductor au un rol de control asupra activităţii acestuia din urmă.

Impulsul pentru contracţia cardiacă pleacă de la nivelul *nodului sinoatrial* sau *nodului lui Keith şi Flack* (nodus sinuatrialis), aşezat la nivelul atriului drept — la locul de vărsare a venei cave superioare (fig. 64). Nodul sinoatrial este elementul care determină frecvenţa contracţiilor cardiace, care bate măsura pentru inima mamiferelor. Din punct de vedere evolutiv, provine din zona de trecere dintre sinusul venos şi atriul primitiv. Este cunoscut faptul că sinusul este elementul de unde porneşte unda contractilă pentru restul tubului cardiac. Nodul este situat pe faţa stîngă a segmentului terminal al venei cave superioare şi se prelungeşte în musculatura atriului drept, mergînd paralel şi la stînga crestei terminale. Nodul are o lungime de 10—15 mm şi o lăţime de 5 mm. Extremitatea sa superioară, care cîteodată înconjură ca o potcoavă semicircumferinţa anterioară a vărsării venei cave superioare, este situată superficial, subepicardic. Porţiunea lui inferioară este profundă, mascată de musculatura atriilor, mai ales de fasciculul lui Wenckebach. Componentele nodulului sinoatrial sînt în conexiuni strînse cu fibrele musculare înconjurătoare, prin intermediul unor formaţiuni de trecere. Elementele ţesutului embrionar se continuă prin aceste formaţiuni cu fibrele musculare ale miocardului.

Contracţia iniţiată de nodul sinoatrial cuprinde în timp scurt cele două atrii. Concomitent,

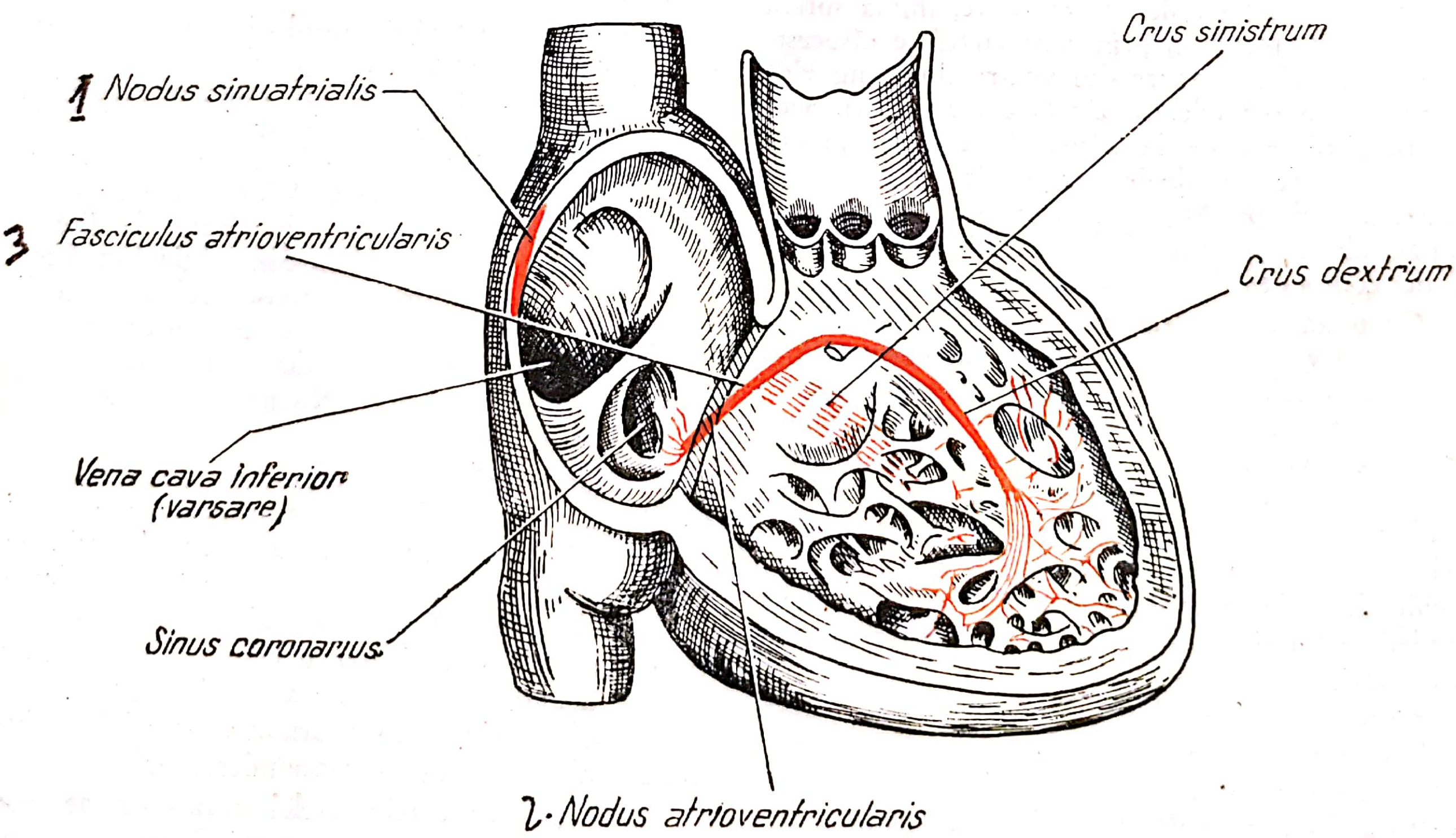
Crus sinistrum
1 Nodus sinuatrialis
3 Fasciculus atrioventricularis
Crus dextrum
Vena cava inferior (varsare)
Sinus coronarius
2. Nodus atrioventricularis

Fig. 64. Sistemul excitoconductor al inimii.

excitația ajunge la celălalt centru specific, nodul atrioventricular. Nu se cunosc încă precis căile prin care se propagă excitația de la un nod la celălalt. În orice caz, nu există legături aparente de țesut muscular specific între cele două formațiuni. Ele sînt separate prin fibrele musculare obișnuite ale atriului. Nodul atrioventricular, sub influența stimulului primit, trimite o nouă excitație, care, pe calea *fasciculului lui His* și a *rețelei lui Purkinje*, cuprinde cele două ventricule și determină contracția lor.

Nodul atrioventricular sau nodul lui Aschoff-Tawara (nodus atrioventricularis) este o masă de țesut specific care are o porțiune inițială turtită, răsfrîntă sub formă de evantai. Aceasta se continuă înainte cu un segment mai rotunjit, de la care pleacă fasciculul lui His. Nodul atrioventricular se găsește în atriul drept, în vecinătatea porțiunii anterioare a septului. El ocupă aria unui mic triunghi, delimitat înapoi de orificiul sinusului coronar, cu valvula lui Thebesius, în sus de banda sinusală (Todaro), iar înainte și în jos de inserția valvei septale a tricuspidei (triunghiul lui Koch). Partea sa posterioară este superficială, subendocardică. Cea anterioară, cilindrică, este mai profundă, acoperită de fibre musculare atriale, și corespunde prin fața sa stîngă ventriculului stîng.

De la extremitatea anterioară a nodului atrioventricular pleacă fasciculul lui His (fasciculus atrioventricularis). Acesta reprezintă la om singura punte de legătură dintre musculatura atriilor și aceea a ventriculelor. Porțiunea principală comună sau trunchiul fasciculului lui His (truncus fasc. atriovent.) se prezintă ca un cordon ușor turtit, avînd 1—1,5 cm lungime și 2—3 mm grosime. La origine, el se află pe fața dreaptă a septului interatrial, în partea sa anteroinferioară. Are un traiect oblic înainte și puțin în jos și, străbătînd trigonul fibros din dreapta, se plasează în partea dreaptă a septului interventricular fibros. Ajuns în contact cu septul muscular, se bifurcă, dînd o ramură dreaptă pentru ventriculul drept și o ramură stîngă pentru ventriculul stîng.

Ramura dreaptă a fasciculului lui His (crus dextrum) pare să continue traiectul trunchiului. Are forma unui cordon, care se găsește la început sub endocardul feței drepte a septului interventricular, iar pe urmă pătrunde în grosimea fasciculului arcuat (trabecula septomarginalis), pe care-l parcurge pînă la baza mușchiului papilar anterior. La acest nivel, se răsfiră în toate părțile și se pune în contact cu musculatura ventriculară, prin intermediul rețelei lui Purkinje.

Ramura stîngă a fasciculului lui His (crus sinistrum) este o formațiune mult mai voluminoasă ca precedenta. Ea perforează septul interventricular membranos și, ajungînd în partea stîngă, sub valvulele aortice, se lățește și coboară pe fața stîngă a septului interventricular. Aici are o lărgime de 8—12 mm și se află superficial, sub endocard. După un scurt traiect, ramura stîngă se împarte de obicei în două ramuri principale, una anterioară, iar alta posterioară. Ambele își păstrează poziția lor superficială și, coborînd pe peretele septal, ating baza stîlpului anterior, respectiv posterior, unde se continuă cu rețeaua lui Purkinje.

Ca și la nivelul atriului, și la nivelul ventriculului legătura dintre țesutul specific și fibrele musculare ale miocardului se realizează prin elemente de trecere. Ramurile fasciculului lui His sînt unitare pînă la baza mușchilor papilari. Aici cele două ramuri se desfac într-o sumedenie de ramificații și alcătuiesc rețeaua lui Purkinje. Această rețea, care reprezintă deci porțiunea dispersată a fasciculului atrioventricular, se găsește sub endocard și se răspîndește prin stîlpi, coloanele cărnoase și sistemul trabecular al vîrfului. Prin intermediul lor, sistemul excitoconductor atinge pe cale retrogradă, baza celor două ventricule, punîndu-se pretutindeni în contact cu musculatura cardiacă.

În unele locuri, constituentele rețelei lui Purkinje trec prin falsele cordaje tendinoase. Acestea sînt fasciculele subțiri, albicioase, care trec de la un stîlp la perete sau unesc diferite coloane cărnoase. Au o direcție oblică sau transversală și sînt alcătuite din țesut specific, din fibre musculare obișnuite și din țesut conjunctiv. Marea dispersare a rețelei lui Purkinje permite difuzarea stimulului de contracție cu o viteză mare.

VASELE INIMII

ARTERELE

Inima este alimentată cu sînge arterial prin două vase, numite artere coronare. Acestea sînt primele colaterale ale aortei. Iau naștere din bulbul aortei (bulbus aortae), și anume din sinusurile lui Valsalva (sinus aortae). Se deosebește o arteră coronară dreaptă și o arteră coronară stîngă.

Arterele inimii au un traiect sinuos, descriind o serie de meandre și anse. Acestea sînt în legătură cu necesitățile funcționale variate din cursul ciclului cardiac. În diastolă, inima se dilată, iar vasele se alungesc. Concomitent, bineînțeles, se reduc într-o măsură oarecare și neregularitățile traiectului vascular. Arterele principale ale inimii ocupă șanțurile de pe suprafața inimii, unde formează de multe ori, împreună cu venele, mănunchiuri vasculare. Colateralele arterelor șerpuiesc pe suprafața inimii, înainte de a pătrunde în profunzimea mușchiului cardiac și de obicei la nivelul lor nu

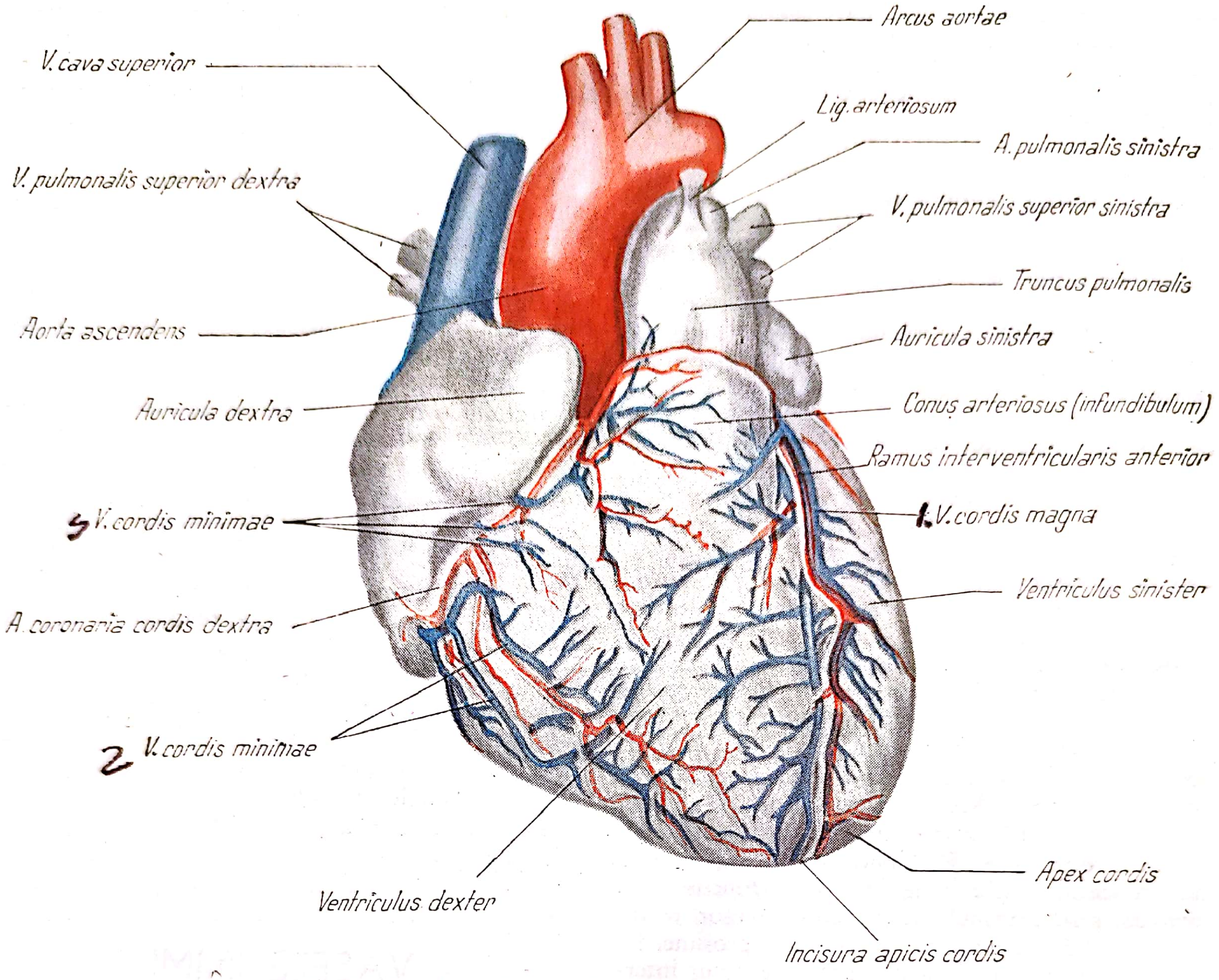
Arcus aortae
V. cava superior
Lig. arteriosum
A. pulmonalis sinistra
V. pulmonalis superior dextra
V. pulmonalis superior sinistra
Truncus pulmonalis
Aorta ascendens
Auricula sinistra
Auricula dextra
Conus arteriosus (infundibulum)
Ramus interventricularis anterior
5 V. cordis minimae
1 V. cordis magna
Ventriculus sinister
A. coronaria cordis dextra
2 V. cordis minimae
Apex cordis
Ventriculus dexter
Incisura apicis cordis

Fig. 65. Vasele de sînge ale inimii (vedere sternocostală).

există paralelism arteriovenos (fig. 65). Majoritatea venelor mai mici au un traiect independent de cel al arteriolelor. Totuşi, cînd survine aşa ceva, nu rareori găsim cîte două vene pentru o arteră.

Artera coronară stîngă (a. coronaria sinistra)

Artera coronară stîngă se mai numeşte şi coronara anterioară; ia naştere la nivelul valvulei sigmoide stîngi a aortei, printr-o mică pîlnie de 3—4 mm. Aceasta se termină printr-o uşoară gîtuitură, după care vasul îşi reia calibrul normal. După originea sa, coronara stîngă este orientată înainte şi la stînga şi trece între artera pulmonară (truncus pulmonalis) şi atriul şi urechiuşa stîngă (atrium sinistrum şi auricula sinistra). Ea este un vas scurt, avînd de obicei o lungime doar de 1—1,5 cm. Se termină bifurcîndu-se în artera interventriculară anterioară şi artera atrioventriculară stîngă sau circumflexă. Nu dă decît două sau trei rămurele foarte subţiri, care irigă peretele aortei, al arterei pulmonare şi atriul stîng.

Artera interventriculară anterioară (ramus interventricularis anterior) pare să continue în jos direcţia trunchiului coronarei stîngi. Ea se angajează în şanţul interventricular anterior, pe care-l parcurge pe toată lungimea lui, avînd în stînga vena omonimă. Pe urmă, trece peste marginea dreaptă a inimii, la nivelul incizurii apicis cordis, şi se termină pe faţa posterioară a vîrfului inimii, prin artera apexiană posterioară.

Prin colateralele sale, artera interventriculară anterioară irigă un teritoriu care cuprinde peretele anterior al ventriculului drept, al celui stîng şi septul interventricular. Ramurile sale se desprind oblic din trunchiul vasului şi sînt din ce în ce mai scurte, pe măsură ce ne apropiem de vîrful inimii. Cu toate acestea, lucru remarcabil şi pentru celelalte artere, calibrul lor rămîne relativ mare, dat fiind că ele irigă un fragment gros din peretele inimii — regiunea vîrfului. Ramurile pentru ventriculul stîng sînt în număr de 5—7, voluminoase şi sinuoase. Ele irigă faţa sternocostală a ventriculului stîng. Prima dintre ele poate fi mai voluminoasă şi să traverseze oblic faţa anterioară a ventriculului stîng, pînă aproape de vîrf. Se numeşte artera diagonală a ventriculului stîng.

Ramurile din dreapta ale arterei interventriculare sînt mai mici şi mai scurte ca precedentele şi vascularizează o bandă îngustă din ventriculul drept, situată lîngă şanţul interventricular anterior. Şi aici, prima ramură este mai voluminoasă şi se distribuie la flancul stîng al conului arterei pulmonare. Se numeşte artera infundibulară stîngă.

Arterele septale, 7—14 la număr, irigă cele 2/3 anterosuperioare ale septului interventricular. Direcţia lor pare să se îndrepte spre un punct aşezat în mijlocul despărţiturii. Astfel, ramurile superioare sînt oblic descendente, cele mijlocii perpendiculare, iar cele inferioare — oblic ascendente faţă de suprafaţa inimii. Prima arteră septală este de obicei foarte voluminoasă şi a fost desemnată de unii sub denumirea de artera coronară internă. A doua arteră septală dă o ramură aproape constantă, care, prin intermediul fasciculului arcuat, ajunge la muşchiul papilar anterior al ventriculului drept.

Artera atrioventriculară stîngă sau circumflexă (ramus circumflexus) este a doua ramură de bifurcare a coronarei stîngi. Ea înconjură semicircumferinţa stîngă a inimii. După ce a luat naştere, se angajează în jumătatea stîngă a şanţului atrioventricular anterior, trece peste faţa pulmonară a inimii şi îşi continuă traiectul în jumătatea stîngă a şanţului atrioventricular posterior. De obicei, se termină la acest nivel fără să atingă şanţul interventricular posterior. Foarte rar însă poate să ajungă pînă la acest şanţ, terminîndu-se prin artera interventriculară inferioară, care, în marea majoritate a cazurilor, este o ramură a arterei coronare drepte.

Din artera circumflexă iau naştere ramuri atriale şi ramuri ventriculare. Ramurile atriale sînt de obicei în număr de 3—4 şi de calibru mic. Artera atrială stîngă anterioară se distribuie pe faţa superioară a atriului stîng. Mai voluminoasă ca precedenta este artera atrială a marginii stîngi. Aceasta încrucişează oblic faţa laterală a atriului, trece înaintea venei pulmonare superioare stîngi şi, de-a lungul feţei superioare a atriului, ajunge pînă la vena pulmonară superioară dreaptă şi vena cavă superioară, la nivelul căreia se termină. Această arteră lungă şi subţire dă frecvent o ramură la nivelul şanţului terminal, pentru nodul sinoatrial (nodus sinoatrialis). Una sau două arteriole atriale stîngi posterioare irigă faţa posterioară a atriului. Cîteodată există şi o rămurică însoţitoare a venei oblice a atriului stîng.

Ramurile ventriculare ale arterei circumflexe irigă faţa pulmonară şi o parte din faţa inferioară (diafragmatică) a ventriculului stîng. Una este mai voluminoasă — artera marginală stîngă — care parcurge faţa pulmonară a inimii pînă în apropierea vîrfului. Ea este aproape constantă. Ramurile ventriculare de la nivelul feţei inferioare (diafragmatice) sînt mai mici şi vascularizează doar zona stîngă a acestei feţe. Zona dreaptă primeşte ramuri din coronara dreaptă.

Artera coronară dreaptă (a. coronaria dextra)

Coronara dreaptă sau posterioară ia naştere din sinusul lui Valsalva drept al aortei printr-o mică pîlnie de 3—4 mm (fig. 66). De la origine, ea se îndreaptă înainte, în jos şi la dreapta, fiind înconjurată de grăsime abundentă. Se angajează în jumătatea dreaptă a şanţului atrioventricular anterior, înconjură marginea dreaptă a inimii, parcurge jumătatea dreaptă a şanţului atrioventricular posterior şi, cotind în unghi drept, intră în şanţul interventricular posterior, unde se termină, fără să atingă vîrful inimii, care este irigat de artera apexiană posterioară din artera interventriculară anterioară. Deci artera coronară dreaptă, exceptînd porţiunea sa terminală, înconjură la nivelul şanţului coronar circumferinţa dreaptă a inimii, după cum artera circumflexă a înconjurat-o pe cea stîngă.

Artera coronară dreaptă dă ramuri atriale, ventriculare şi septale, pentru septul interventricular. Din porţiunea iniţială a vasului pornesc ramuri pentru peretele aortei şi al arterei pulmonare. Ramurile atriale sînt în număr de 4—5, dintre care două mai importante. Artera atrială anterioară dreaptă are un traiect aproape vertical. Trece la joncţiunea urechiuşei cu atriul drept, atinge faţa anterioară a atriului, fie direct, fie traversînd porţiunea anterioară a septului interatrial, şi ajunge la nivelul feţei superioare a atriului drept. Aici este situată lîngă vena cavă superioară, mai ales la flancul stîng al acesteia. Se termină prin ramuscule, care irigă faţa posterioară a atriului drept şi a atriului stîng, în vecinătatea venelor pulmonare drepte. Contribuie la vascularizaţia nodului sinoatrial. Artera atrială a marginii drepte este mai mică ca precedenta. Traiectul său corespunde denumirii. De obicei, se bifurcă, dînd o ramură pentru urechiuşa dreaptă, iar una pentru faţa posterioară a atriului drept, care ajunge în zona dintre cele două vene cave. Două sau trei arteriole vascularizează peretele inferior al atriului.

Ramurile ventriculare ale coronarei sînt în număr de 4—8. Prima este artera infundibulară

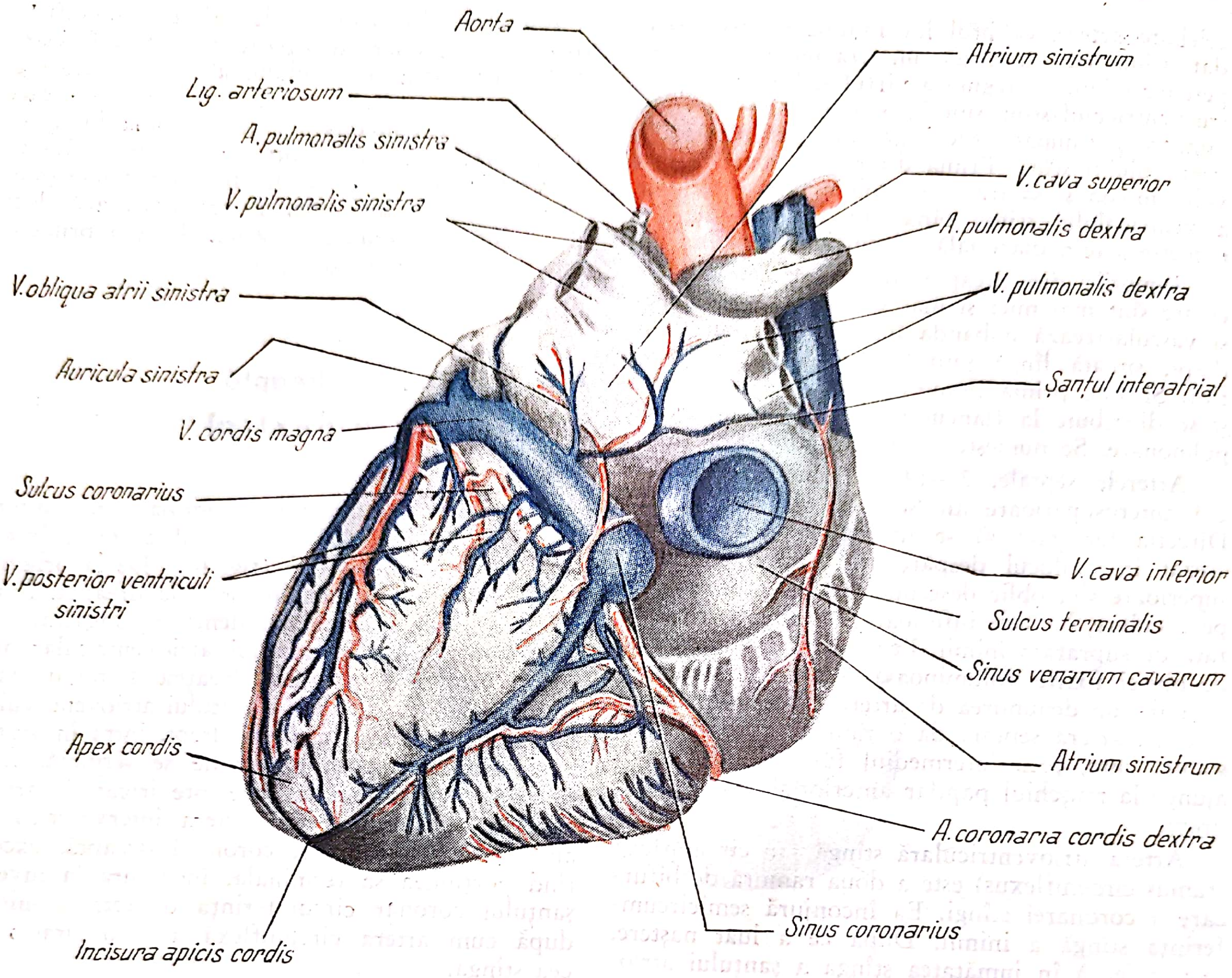
Aorta
Lig. arteriosum
A. pulmonalis sinistra
V. pulmonalis sinistra
V. obliqua atrii sinistra
Auricula sinistra
V. cordis magna
Sulcus coronarius
V. posterior ventriculi sinistri
Apex cordis
Incisura apicis cordis
Atrium sinistrum
V. cava superior
A. pulmonalis dextra
V. pulmonalis dextra
Şanţul interatrial
V. cava inferior
Sulcus terminalis
Sinus venarum cavarum
Atrium sinistrum
A. coronaria cordis dextra
Sinus coronarius

Fig. 66. Vasele de sînge ale inimii (vedere diafragmatică).

dreaptă, care irigă regiunea conului arterei pulmonare, anastomozîndu-se cu artera omonimă din partea stîngă. Urmează cîteva ramuri pentru peretele anterior al ventriculului drept paralele cu marginea dreaptă a cordului şi cu atît mai lungi, cu cît sînt aşezate mai aproape de această margine. Pe marginea propriu-zisă, ascunsă la început de grăsimea de la acest nivel, coboară o arteră mai voluminoasă, *artera marginală dreaptă.* Din ea pleacă ramuri pentru regiunea limitrofă atît a feţei sternocostale, cît şi a celei diafragmatice a ventriculului drept. De la nivelul şanţului atrioventricular artera coronară dreaptă emite ramuri de dimensiuni mai mici pentru faţa diafragmatică a inimii. Dintre ele, una poate fi mai voluminoasă, avînd o direcţie oblică, înspre vîrf, artera diagonală inferioară a ventriculului drept. La nivelul cotului pe care-l formează coronara dreaptă, terminîndu-se cu artera interventriculară inferioară, se desprinde o ramură care trece peste şanţul interventricular în partea stîngă. Această ramură se numeşte artera retroventriculară stîngă. Ea se împarte în mai multe rămurele, care uneori pot lua naştere chiar separat şi asigură vascularizaţia unui fragment destul de întins din faţa diafragmatică a ventriculului stîng, din apropierea şanţului atrioventricular posterior.

Artera interventriculară posterioară (ramus interventricularis posterior) parcurge şanţul omonim fără să ajungă, după cum am amintit, pînă la nivelul vîrfului (fig. 67). Din ea pleacă, atît în dreapta cît şi în stînga, ramuri pentru faţa diafragmatică a ambelor ventricule. Ramurile septale ale coronarei drepte pornesc tot din artera interventriculară inferioară. Ele sînt în număr de 7—11, mai subţiri şi mai scurte ca cele anterioare, şi irigă treimea posteroinferioară a septului interventricular. Prima dintre ele dă naştere unei ramificaţii care asigură vascularizaţia nodului atrioventricular (nodus atrioventricularis) şi a fasciculului lui His (fasciculus atrioventricularis).

În ceea ce priveşte modul de ramificaţie a arterelor în interiorul miocardului, acesta diferă după cavităţi. Ramurile atriale sînt subţiri şi din ce în ce mai întortocheate, pe măsură ce se apropie de terminaţie. Ele se opresc la nivelul venelor, formînd cercuri arteriale incomplete la nivelul vărsării acestora.

Ramurile ventriculare sînt mai voluminoase şi se desfăşoară după o modalitate caracteristică, dînd artere terminale sub formă de smocuri de penel (artere penicilate). Smocurile sînt simple la nivelul ventriculului drept şi mai bogate la nivelul ventriculului stîng. Componentele lor pătrund perpendicular sau oblic pe suprafaţa inimii şi se dispun radiar cu vîrful îndreptat spre cavitatea ventriculară. Buchetele terminale ale arterelor septale radiază înspre ambele feţe ale despărţiturii. Arterele stîlpilor au un traiect recurent caracteristic. Ele pătrund sub formă de cîrlig la nivelul bazei muşchilor papilari şi îi parcurg în direcţia vîrfului.

Din punct de vedere funcţional, arterele inimii sînt artere terminale. Astuparea unui vas provoacă un infarct al miocardului, cu tulburări grave de nutriţie a muşchiului, care, de cele mai multe ori, sînt incompatibile cu viaţa. Anatomic totuşi s-au pus în evidenţă anastomoze între ramificaţiile celor două artere coronare. Acestea au loc atît la nivelul capilarelor cît şi la nivelul arteriolelor de calibru mai mic, dar de cele mai multe ori sînt insuficiente pentru a restabili circulaţia în caz de astupare a unui vas. Numai într-un procentaj foarte redus anastomozele intercoronariene reuşesc să asigure circulaţia într-un teritoriu ischemiat.

Anastomozele capilare se constată în toată inima. Anastomozele mai mari sînt situate în septul interventricular, la nivelul şanţurilor inimii, la vîrf, pe faţa superioară a atriilor, în regiunea infundibulului arterei pulmonare şi în grosimea muşchilor papilari. De obicei însă, la un individ nu se găsesc anastomoze la toate nivelurile enumerate, ci numai la cîteva din ele. Mai recent au fost evidenţiate anastomoze arteriovenoase (Ilinski) cu un rol important în reglarea circulaţiei inimii. Ele ar fi mai bine reprezentate la nou-născut şi la copil.

Teritoriile arterelor coronare. Cu toate că coronara dreaptă vascularizează mai mult inima dreaptă, iar coronara stîngă inima stîngă, teritoriile lor nu se suprapun cu formaţiunile celor două jumătăţi ale cordului. Coronara dreaptă irigă şi un teritoriu din inima stîngă şi invers, coronara stîngă — un teritoriu din inima dreaptă.

Artera coronară dreaptă vascularizează atriul drept, o parte din septul interatrial, porţiunea juxtaseptală a atriului stîng, porţiunea dreaptă a peretelui sternocostal şi peretele diafragmatic al ventriculului drept, treimea inferioară a septului interventricular şi o zonă întinsă din faţa diafragmatică a ventriculului stîng, din apropierea şanţului atrioventricular şi interventricular posterior. Tot coronara dreaptă vascularizează stîlpii inferiori şi septali ai tricuspidei şi contribuie împreună cu coronara stîngă la deservirea stîlpului anterior al tricuspidei şi a stîlpului posterior al mitralei.

Nodul atrioventricular, porţiunea iniţială a fasciculului lui His şi, în 60% din cazuri, nodul

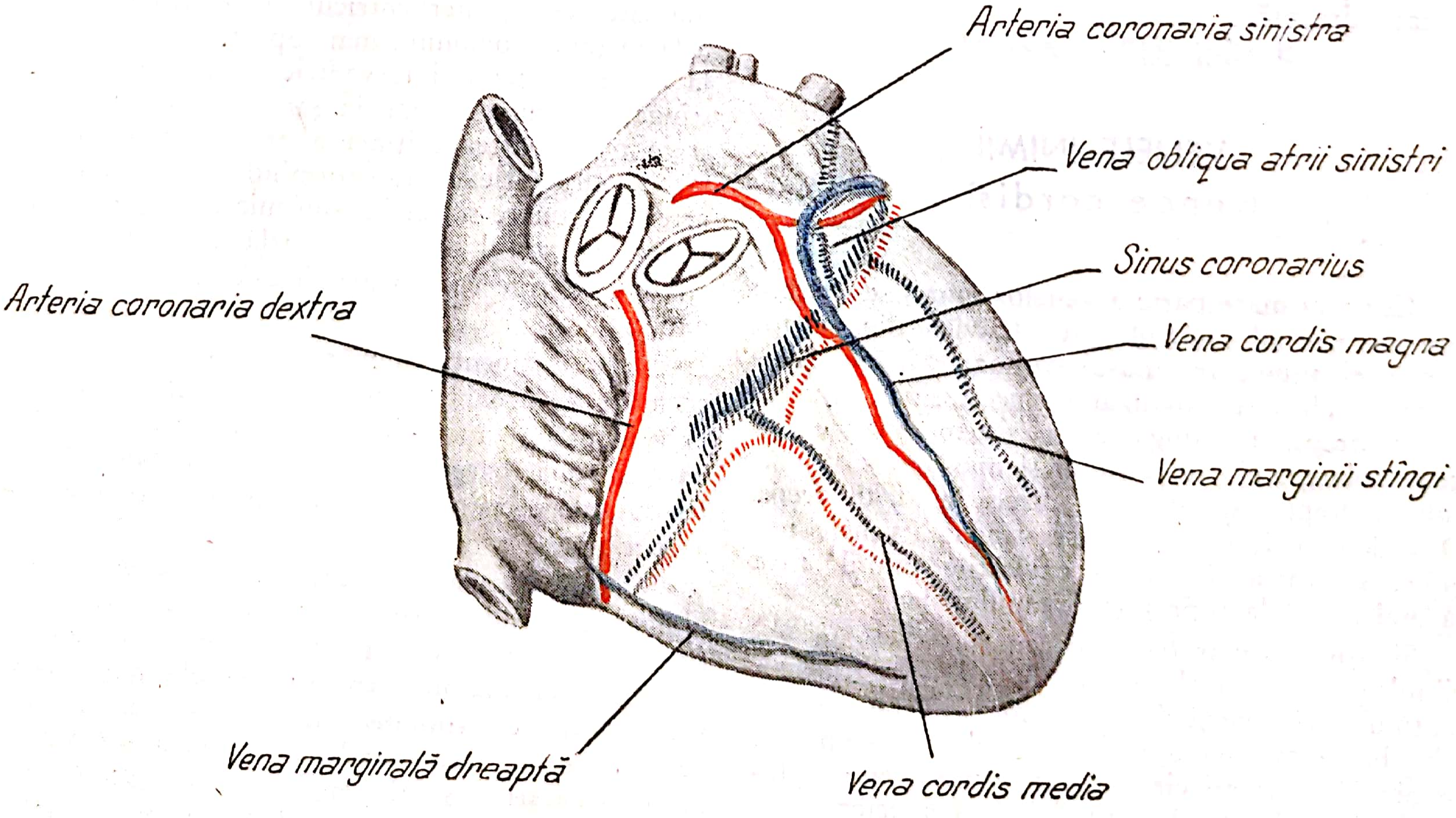

Fig. 67. Schema irigaţiei inimii ateriale şi venoase.

sinoatrial, sînt de asemenea irigate de artera coronară dreaptă. Coronara dreaptă mai contribuie încă la irigarea ramurii stîngi a fasciculului lui His.

Teritoriul arterei coronare stîngi cuprinde cea mai mare parte a atriului stîng, o fîşie îngustă din faţa sternocostală a ventriculului drept, lîngă şanţul interventricular anterior, toată faţa anterioară a ventriculului stîng, faţa pulmonară, cea mai mare parte din faţa diafragmatică a ventriculului stîng, precum şi vîrful inimii. După cum am văzut, ea contribuie la vascularizaţia stîlpului anterior al tricuspidei şi a stîlpului posterior al bicuspidei şi irigă singură stîlpul anterior al acesteia din urmă. În 40% din cazuri, irigă nodul sinoatrial. Irigă în mod constant porţiunea anterioară a ramurii stîngi a fasciculului lui His.

În rezumat, linia de separaţie dintre teritoriile celor două artere coronare se află la stînga şanţului interatrial, trece prin mijlocul conului arterei pulmonare, descinde paralel şi cu 1 cm la dreapta şanţului interventricular anterior, înconjură marginea ascuţită a inimii 2 cm la dreapta vîrfului, încrucişează şanţul interventricular posterior pe la mijloc, trecînd în stînga lui, se îndreaptă spre porţiunea mijlocie a jumătăţii stîngi a şanţului atrioventricular posterior, peste care trece, şi urcă pe striul stîng, la stînga şanţului interatrial. Septul interatrial este irigat în cea mai mare parte de coronara stîngă şi numai o porţiune mică a sa, în partea anterioară, de coronara dreaptă. La septul interventricular, cele două treimi anterosuperioare şi partea limitrofă a vîrfului inimii sînt vascularizate de artera coronară stîngă, pe cînd treimea posteroinferioară primeşte ramuri din coronara dreaptă.

VENELE INIMII
(venae cordis)

Cea mai mare parte a venelor inimii se deschid într-un rest al canalului lui Cuvier din partea stîngă, şi anume în sinusul coronar. Sîngele vehiculat de ele este canalizat de acest sinus pînă în atriul drept. Pe lîngă acest sistem, mai există vene izolate la nivelul atriului şi mai ales a ventriculului drept, care se varsă direct în atriul drept. O a doua categorie de vase venoase, venele minime, se varsă direct în cavităţile inimii, fără să mai apară la suprafaţa organului.

Sinusul coronar (sinus coronarius) este un vas cilindric transversal, situat în partea stîngă a şanţului atrioventricular posterior (fig. 66). Atriul stîng bombează deasupra lui, iar sub el trece partea terminală a arterei circumflexe. Sinusul este înglobat în peretele atriului stîng şi, în consecinţă, este înconjurat de musculatura caracteristică inimii, care îi formează propriu-zis peretele. Se deschide în atriul drept printr-un orificiu prevăzut cu o valvulă, valvula lui Thebesius (valvula sinus coronarii). Extremitatea sa stîngă este marcată prin prezenţa unei alte valvule, insuficientă ca şi precedenta, valvula lui Vieussens.

Sinusul venos are în medie 3 cm lungime şi un diametru mare, oscilînd între 8 şi 12 mm. Microscopic, la adult pare să fie continuarea marii vene coronare. După cum am amintit, el provine din canalul lui Cuvier din partea stîngă, care într-o etapă timpurie a dezvoltării embrionare echivalează cu o venă cavă superioară stîngă. Aceasta, rămînînd mult în urma dezvoltării venei cave superioare din dreapta, se transformă în vena oblică a atriului stîng al lui Marshall, şi, în continuare, în sinusul coronar; vena oblică a lui Marshall continuînd să rămînă mult în urmă faţă de creşterea sinusului coronar, apare pînă la urmă ca o colaterală a acestuia, care se pare că continuă direcţia marei vene coronare, din ce în ce mai bine dezvoltată. Totuşi, la limita dintre sinus şi marea venă, se observă o schimbare bruscă de calibru, în favoarea primului, fapt care uşurează delimitarea lui.

Afluentul cel mai voluminos al sinusului coronar este marea venă coronară (v. cordis magna), care îi apare ca ramură de origine. Marea venă coronară ia naştere în regiunea feţei anterioare a vîrfului inimii, peste care ea se anastomozează cu vena interventriculară posterioară. De la origine urcă în şanţul interventricular anterior, se angajează în jumătatea stîngă a şanţului coronar şi, după ce a înconjurat faţa stîngă a inimii, se varsă în sinusul coronar. În prima sa porţiune se mai numeşte vena interventriculară anterioară şi se află în şanţul omonim, mai superficial şi de obicei la stînga arterei interventriculare. Cotind spre stînga, pentru a ajunge la şanţul atrioventricular, trece peste partea iniţială a arterei interventriculare şi circumflexe, transformînd astfel bifurcarea arterei coronare stîngi într-un mic triunghi arteriovenos. În şanţul coronar se află deasupra arterei circumflexe, pe care o maschează uneori în întregime.

Dintre afluenţii numeroşi ai venei coronare, amintim doi mai importanţi: vena infundibulară care ia naştere în regiunea conului arterei pulmonare şi vena marginală stîngă, cu un traiect paralel cu artera cu acelaşi nume, pe faţa pulmonară a cordului.

Sinusul coronar are afluenţi numeroşi. Vena oblică a atriului stîng sau vena lui Marshall (v. obliqua atrii sinistri) ia naştere de obicei în zona situată înaintea sau sub venele pulmonare stîngi. Prin extremitatea liberă, continuă cu un cordon fibros, care marchează traiectul canalului lui Cuvier stîng şi al venei cardinale anterioare stîngi. Cordonul trece prin plica vestigială (plica

v. cavae sinistrae), perforează pericardul şi se întinde pînă la trunchiul venelor intercostale superioare stîngi. În unele cazuri, vena lui Marshall se poate întinde pînă la pericard sau dincolo de el, cordonul fiind înlocuit cu un vas încă permeabil. Prin extremitatea ei terminală, vena oblică se deschide în extremitatea stîngă a sinusului coronar.

Vena posterioară a ventriculului stîng (v. posterior ventriculi sinistri) este de obicei destul de bine reprezentată şi parcurge oblic faţa diafragmatică a ventriculului stîng, vărsîndu-se în porţiunea stîngă a sinusului.

Şanţul interventricular posterior este parcurs de vena interventriculară posterioară sau vena cordis media. Aceasta este voluminoasă, la vîrful inimii se anastomozează cu vena interventriculară anterioară, iar prin terminarea ei se deschide în partea terminală a sinusului coronar.

Vena mică coronară sau vena coronară dreaptă (v. cordis parva) începe în mod variabil pe faţa anterioară însă, de obicei, la nivelul marginii drepte a inimii. Are un calibru redus, parcurge jumătatea dreaptă a şanţului atrioventricular posterior şi se deschide în extremitatea dreaptă a sinusului. Uneori, cînd vena este de dimensiuni mult reduse, se poate vărsa direct în atriul drept, lîngă orificiul sinusului coronar. În vena coronară mică se varsă frecvent vena marginii drepte a inimii, care însoţeşte artera cu acelaşi nume.

Fiecare din venele descrise colectează alte vene mai mici din teritoriul pe care-l străbate. Sinusul coronar de asemenea primeşte, pe lîngă venele amintite, şi altele mai mici, atît din teritoriul atrial, cît şi din cel ventricular. Marea venă coronară şi în continuarea sa sinusul coronar constituie calea venoasă principală a inimii. Ea drenează în întregime teritoriul irigat de artera coronară stîngă şi, în cea mai mare parte, cel irigat de artera coronară dreaptă. Numai o mică porţiune din peretele anterior al ventriculului drept şi din atriul drept sînt deservite de venele mici ale inimii.

Venele mici ale inimii (vv. cordis anteriores). Venele mici sînt aşezate pe faţa anterioară a ventriculului drept, aproape de marginea dreaptă a inimii. Ele sînt în număr de 4 sau 5 şi drenează această regiune a peretelui cardiac. Au un traiect ascendent, trec peste jumătatea dreaptă a şanţului coronar anterior, în care se află artera coronară dreaptă, şi se varsă în atriul drept printr-o serie de orificii care poartă denumirea de foramina. Dintre venele ventriculare amintim vena marginală dreaptă a lui Galien şi vena infundibulului. Există şi cîteva vene ale peretelui atrial drept, de obicei în număr de trei, care intră de asemenea în categoria venelor mici, deschizîndu-se izolat, prin foramina, în cavitatea atriului drept.

Venele lui Thebesius (vv. cordis minimae). Aceste vene sînt nişte vase foarte scurte. Ele iau naştere în grosimea miocardului, însă, în loc să se îndrepte spre suprafaţa exterioară a inimii şi să se unească cu altele, pentru a forma trunchiuri din ce în ce mai mari, se îndreaptă spre cavităţile inimii, în care se deschid prin nişte orificii de dimensiuni reduse numite foraminula. Foraminule se observă în toate cele patru cavităţi. Ele sînt mai numeroase în atrii şi la nivelul muşchilor papilari ai ventriculelor. De asemenea, se observă mai multe la nivelul ventriculului drept decît la cel stîng. Cîteva date în legătură cu morfofiziologia circulaţiei venoase. Venele inimii sînt larg anastomozate între ele. Afară de orificiile lor de vărsare în sinusul venos, ele sînt lipsite de valvule. Arterele şi venele cordului sînt legate între ele prin anastomoze arteriovenoase. Venele lui Thebesius ar avea legături nu numai cu cavităţile inimii, ci, pe de altă parte, şi cu venele superficiale. Acest lucru însemnează că în anumite cazuri venele minime pot să joace rolul unor canale de siguranţă pentru circulaţia de întoarcere superficială.

În împrejurări normale, prin sistemul sinusului coronar se scurge doar 60% din sîngele venos al inimii. Restul intră în domeniul venelor mici şi minime. În anumite condiţii patologice, cînd are loc o obstrucţie lentă a arterelor coronare se pare că nutriţia miocardului poate fi suplinită într-o anumită măsură în contra curentului obişnuit prin venele lui Thebesius. Semnalăm, în sfîrşit, că venele inimii nu formează un sistem complet separat, ci sînt în legătură cu reţelele venoase învecinate, prin intermediul unor vasa vasorum ale aortei şi arterei pulmonare.

LIMFATICELE INIMII

Limfa inimii se colectează în trei reţele, una subendocardică, una intramiocardică şi una subepicardică. Cele trei reţele sînt în legătură strînsă între ele.

Limfaticele ventriculelor sînt dispuse în două teritorii. Unul cuprinde ventriculul stîng şi o zonă îngustă din faţa anterioară a ventriculului drept, la dreapta şanţului interventricular. Celălalt teritoriu este reprezentat de restul ventriculului drept. Fiecare teritoriu este drenat, prin intermediul reţelei subepicardice, de două colectoare principale.

Trunchiul colector din stînga ocupă porţiunea stîngă a şanţului coronar. Începe pe faţa posterioară a inimii şi, ajungînd pe cea anterioară, primeşte cîteva vase limfatice mai voluminoase de la nivelul şanţului interventricular anterior. În ultima sa porţiune iese din pericard în apropierea bifurcaţiei arterei pulmonare şi se termină în ganglionii intertraheobronhici (nodi lymphatici tracheobronchiales). Colectorul din dreapta se găseşte în jumătatea dreaptă a şanţului atrioventricular. Începe de asemenea pe faţa posterioară a inimii, iar înainte perforează pericardul pe faţa anterioară a aortei. Se termină în ganglionii mediastinali anteriori (nodi lymphatici mediastinales anteriores). Pe traiectul celor două colectoare se găsesc în mod constant la făt şi frecvent la adult cîţiva ganglioni limfatici — ganglionii lui Rainer. Pe traiectul colectorului drept se află ganglionul sau ganglionii preaortici. Pe traiectul celui din stînga sînt dispuşi ganglionul lateropulmonar stîng şi dorsopulmonar, situaţi pe planul stîng şi înapoia arterei pulmonare.

În trunchiurile colectoare descrise anterior se varsă vasele limfatice ale reţelei subepicardice. Această reţea este foarte abundentă la nivelul ventriculelor, unde componentele ei sînt dispuse în general paralel cu axul mare al cordului.

Limfaticele atriilor sînt mult mai reduse la număr şi numai unele se varsă în colectoarele principale. Altele formează mici trunchiuri aferente independente. Un asemenea trunchi descendent se termină într-un ganglion juxtafrenic, situat pe flancul drept al venei cave inferioare. Limfaticele ascendente ale atriului stîng merg înspre ganglionii intertraheobronhici, ganglionii pediculului pulmonar stîng. Un vas limfatic ascendent mai voluminos de la nivelul atriului drept se termină într-un ganglion aşezat pe flancul drept al venei cave superioare.

Vascularizaţia sistemului excitoconductor. Sistemul excitoconductor este foarte bogat vascularizat. Cele două noduri sînt centrate fiecare pe cîte o ramură arterială relativ voluminoasă. Aceste artere prezintă o individualitate bine conturată şi au pereţi bogaţi în musculatură.

Artera nodului sinoatrial provine în 60% din cazuri din coronara dreaptă, ca o ramură a arterei atriale drepte anterioare. În 40% din cazuri, ea se desprinde din coronara stîngă, ca una din ramurile arterei atriale a marginii stîngi.

Artera nodului sinoatrial, înainte de a se termina în acesta, atinge partea superioară a atriului drept, trecînd aproape întotdeauna prin şanţul terminal.

Nodul atrioventricular, avînd o poziţie intraseptală, este vascularizat de arterele acestei formaţiuni. Artera principală a nodului atrioventricular provine din prima arteră inferioară a septului interventricular. Aceasta este în marea majoritate a cazurilor o colaterală a arterei coronare drepte şi numai excepţional provine din coronara stîngă. Ea trece sub porţiunea terminală a sinusului coronar, pătrunde pînă la nivelul septului interventricular membranos. Aici îşi schimbă direcţia, deviind spre vîrful inimii, perforează nodul atrioventricular şi îl irigă pe acesta, precum şi ramura comună a fasciculului lui His.

Ramura dreaptă a fasciculului este irigată de o arteriolă lungă, ramură a celei de-a doua artere septale anterioare (din teritoriul coronarei stîngi). Această arteriolă ajunge la baza muşchiului papilar anterior, pătrunde în fasciculul arcuat şi se distribuie ramurii drepte. Ramura stîngă este irigată de mai multe arteriole, care provin mai ales din arterele septale anterioare, dar cîteva şi din cele inferioare. Deci la irigarea ramurii stîngi contribuie atît coronara dreaptă cît şi cea stîngă.

Vascularizaţia sistemului excitoconductor este importantă de cunoscut, fiindcă deficienţele patologice ale irigaţiei pot cauza tulburări funcţionale importante.

NERVII INIMII

– simpatici – n. cardiaci cervicali sup, mijl, inf
[illegible] – n. cardiaci toracici sup, mijl, inf.

Inima se contractă ritmic pe baza unor impulsuri plecate de la sistemul excitoconductor cardiac. Dar acest automatism stă sub controlul sistemului nervos. Acesta, prin intermediul nervilor cardiaci, intervine în reglarea activităţii cordului în raport cu necesităţile organismului. Dacă se secţionează nervii inimii, miocardul nu se paralizează ca un muşchi scheletic, însă munca lui nu se mai poate încadra în activitatea coordonată a organismului.

Nervii inimii sînt nervi vegetativi, atît de natură simpatică cît şi parasimpatică, şi provin din lanţul simpatic paravertebral şi din vag. Din ambele formaţiuni se desprind nervii cardiaci superiori, mijlocii şi inferiori (fig. 68).

Nervul cardiac superior al simpaticului (n. cardiacus cervicalis superior) ia naştere din ganglionul cervical superior (ganglion cervicale superius). Trece înapoia carotidelor, a trunchiului arterial brahiocefalic şi a aortei, anastomozîndu-se cu nervul laringeu superior, laringeu inferior şi cardiac superior din vag. Nervul cardiac mijlociu (n. cardiacus cervicalis medius) se desprinde fie din ganglionul cervical mijlociu (ganglion cervicale medium), fie din lanţul simpatic, în dreptul arterei tiroidiene inferioare, şi trece înapoia arcului aortic. Nervul cardiac inferior (n. cardiacus cervicalis inferior) este de obicei scurt şi subţire, mai bine reprezentat în dreapta. În traiectul lui se află pe faţa medială a domului pleural şi înapoia arcului aortic. El provine din ganglionul stelat (ganglion cervicothoracicum — stellatum). Au mai fost descrişi şi nervi cardiaci simpatici substelari (nn. cardiaci thoracici). Ei provin din primii patru ganglioni toracici (ganglia thoracica), sînt de dimensiuni reduse şi într-un număr variabil. Cel mai sus situat dintre ei este desemnat uneori ca al patrulea nerv cardiac (nervus cardiacus imus).

Nervii cardiaci proveniţi din vag (vagus) sînt mai numeroşi decît cei simpatici. Nervii

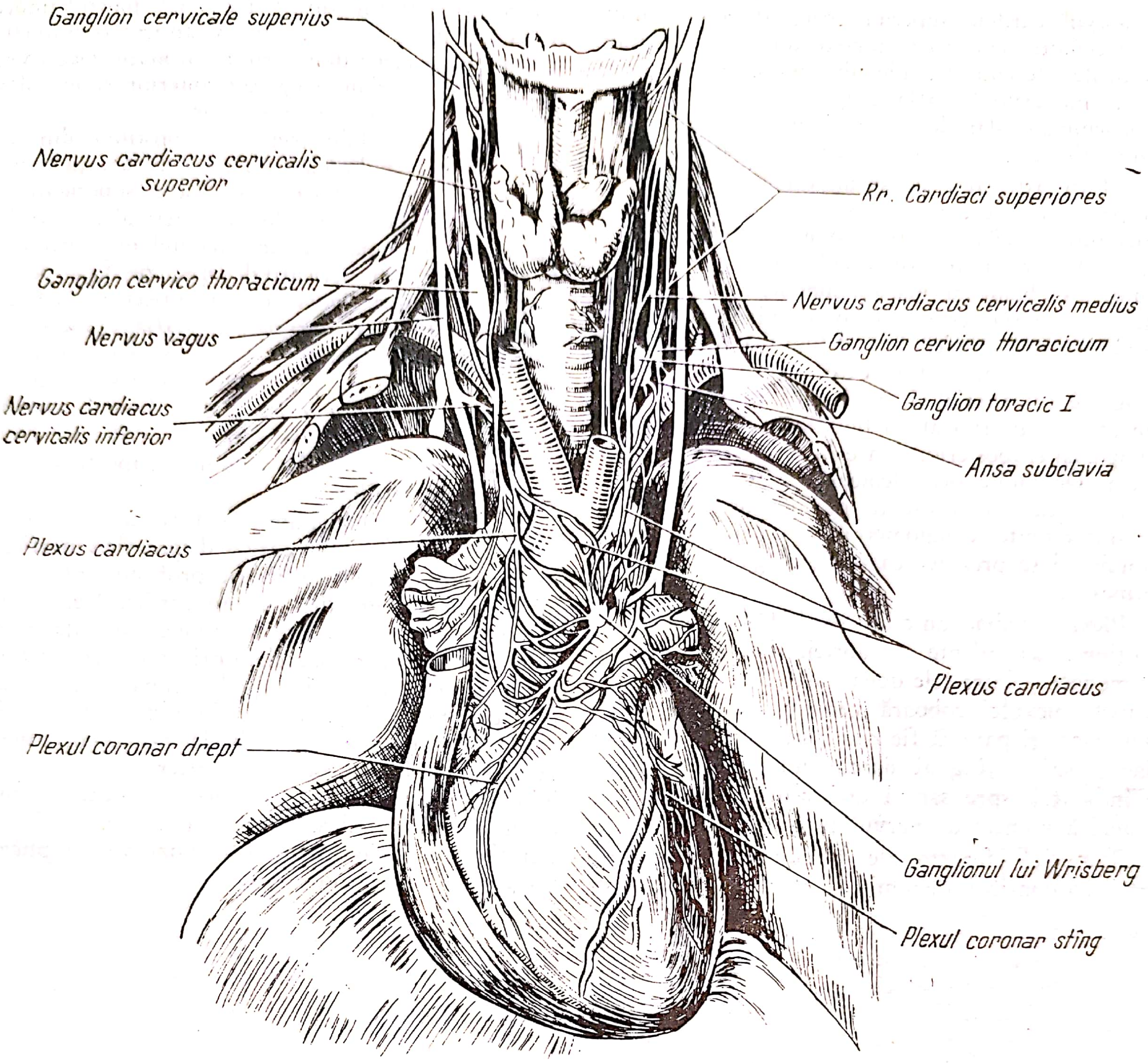
Ganglion cervicale superius
Nervus cardiacus cervicalis superior
Ganglion cervico thoracicum
Nervus vagus
Nervus cardiacus cervicalis inferior
Plexus cardiacus
Plexul coronar drept
Rr. Cardiaci superiores
Nervus cardiacus cervicalis medius
Ganglion cervico thoracicum
Ganglion toracic I
Ansa subclavia
Plexus cardiacus
Ganglionul lui Wrisberg
Plexul coronar stîng

Fig. 68. Nervii inimii.

cardiaci superiori (rami cardiaci superiores) sînt în număr de 1—4. Originea lor se află între aceea a nervului laringeu superior şi recurenţi. Ei trec înaintea carotidelor şi se anastomozează cu nervii omonimi ai simpaticului. La nivelul aortei, unii trec înaintea, iar alţii înapoia arcului. Nervii cardiaci mijlocii şi cei inferiori sînt înglobaţi de către nomenclatura internaţională într-o grupă comună (rami cardiaci inferiores). Cei mijlocii, în număr de 2—3 se desprind în parte din ansa nervilor recurenţi, iar în parte din trunchiul vagului sub originea acestora din urmă. Nervii cardiaci inferiori sînt foarte scurţi şi iau naştere sub nivelul nervilor mijlocii, cu care fuzionează adesea.

Nervii cardiaci ai simpaticului şi ai vagului se îndreaptă spre inimă, unde se termină în plexul cardiac. Foarte frecvent, aceşti nervi se anastomozează, ba chiar fuzionează pe o porţiune a traiectului lor, fapt care dă naştere la dispoziţii complexe şi îngreuiază foarte mult sistematizarea lor.

Plexul cardiac (plexus cardiacus). Plexul cardiac al adultului rezultă din fuzionarea — în cursul evoluţiei tubului cardiac — a plexului nervos peribulbar cu acela din jurul atriului primitiv. În consecinţă, plexul va prezenta două planuri: unul superficial şi altul profund, denumite plexul anterior şi plexul posterior. Mai corecţi sînt termenii de plexul pediculului arterial sau plexul arterial şi plexul pediculului venos. În ceea ce priveşte provenienţa ramurilor aferente, se poate spune în general că plexul anterior primeşte mai ales nervii cardiaci din stînga, iar plexul posterior — pe cei din dreapta. Mai exact, în plexul anterior se termină nervii cardiaci superiori ai vagului şi nervul cardiac superior stîng al simpaticului. Toţi ceilalţi nervi trec înapoia aortei şi constituie ramurile aferente ale plexului posterior. În interiorul plexurilor se află grupuri celulare care pot fi diseminate, dar de cele mai multe ori sînt grupate, alcătuind ganglioni (ganglia cardiaca).

Plexul arterial se constituie din nervii care trec în parte înaintea, iar în parte înapoia porţiunii orizontale a cîrjei aortice. Aceştia, anastomozîndu-se, formează pentru arcul aortic un fel de hamac — hamacul nervos subaortic. Ganglionul plexului arterial este ganglionul lui Wrisberg. El se găseşte într-o mică lojă delimitată de concavitatea arcului aortic, bifurcarea arterei pulmonare şi ligamentul arterial (ligamentum arteriosum) (rest din canalul arterial al lui Botallo). Ganglionul este alungit anteroposterior şi are în medie lungimea de 1 cm. De multe ori, elementele sale constitutive, cu toate că sînt prezente în interiorul plexului, nu sînt reunite, conglomerate şi, în aceste cazuri, ganglionul se prezintă ca o reţea (ganglion plexiforme).

Plexul cardiac anterior se desfăşoară înaintea porţiunii ascendente a aortei, înaintea arterei pulmonare şi între cele două vase. Unul dintre cordoanele plexului coboară vertical înaintea arterei pulmonare şi pare să fie continuarea nervului cardiac superior stîng al simpaticului. Acest cordon se îndreaptă spre şanţul atrioventricular anterior şi poartă numele de nervul principal al inimii.

Ramurile eferente ale plexului anterior sînt nervii coronarieni, denumiţi şi plexuri coronariene. Ele se prezintă sub forma a trei sau patru ramuri nervoase anastomozate, care alcătuiesc o împletitură în jurul celor două artere coronare. Deosebim un plex coronarian stîng sau anterior şi un plex coronarian drept sau posterior.

Plexul pediculului venos se constituie din ramuri nervoase pulmonare, înapoia bifurcaţiei arterei pulmonare, înapoia venei cave superioare şi în general înapoia sinusului transvers al lui Theile. Ele ajung la inimă prin intermediul mezourilor ei şi se dispun sub pericardul seros, pe faţa posterioară a atriilor. De-a lungul traiectului subepicardic al fibrelor nervoase se află o serie de microganglioni vegetativi, numiţi ganglionii intramurali ai inimii. Aceşti ganglioni se găsesc aşezaţi în jurul orificiilor venoase şi de-a lungul şanţului terminal şi şanţului atrioventricular posterior. Uneori, ei pătrund chiar în planurile superficiale ale musculaturii atriilor.

Diferiţii nervi ai inimii se distribuie, în ultimă analiză, în fire subţiri, care se dispun fie superficial într-un plex subpericardic, fie profund, traversînd miocardul, într-un plex subendocardic. Nervii inimii, din punct de vedere funcţional, sînt de patru categorii: nervi cardioacceleratori, cardiomoderatori, vasomotori şi senzitivi. Fibrele simpatice joacă un rol accelerator. Fibrele parasimpatice provin din vag şi sînt moderatoare. Fibrele vasomotorii inervează musculatura netedă a arterelor şi venelor inimii. Majoritatea fibrelor senzitive pleacă alături de nervul vag. Fibrele senzitive provin mai ales din plexul anterior. Ele dau dispozitive complicate subseroase şi subendocardice.

ARTERELE (ARTERIAE)

Studiul arterelor va începe cu descrierea arterelor circulaţiei pulmonare şi va continua cu prezentarea arterelor circulaţiei generale, ramuri ale aortei (sistemul aortic).

TRUNCHIUL ARTEREI PULMONARE

(Truncus pulmonalis)

Trunchiul arterei pulmonare porneşte din ventriculul drept şi anume din porţiunea sa numită *conus arteriosus* sau *infundibulum* (fig. 47). Limita între acestea două este dată de inelul fibros al trunchiului pulmonar (anulus fibrosus trunci pulmonalis). Pe inel se inserează *valva trunci pulmonalis,* alcătuită din trei valvule semilunare: *valvula semilunaris anterior, dextra* şi *sinistra* (fig. 46). Cunoaştem caracteristicile acestor valvule, pentru care trimitem la pagina 53. Trunchiul arterei pulmonare este alcătuit din ţesut elastic, la fel ca aorta şi toate arterele mari. Lungimea trunchiului variază de la 45 la 55 mm, după mărimea inimii şi talia generală. Diametrul său este de 25 mm în medie, circumferinţa fiind, aşadar, de aproximativ 90 mm.

Dintre cele trei vase care alcătuiesc etajul mijlociu al mediastinului anterior, trunchiul arterei pulmonare este cel mai la stînga; la dreapta lui se găseşte aorta ascendentă, iar la dreapta acesteia — vena cavă superioară. Deşi la origine trunchiul pulmonarei se găseşte înaintea aortei, ulterior el se aşază pe flancul stîng al aortei şi apoi chiar îndărătul ei, astfel că ramura dreaptă a trunchiului, artera pulmonară dreaptă, trece îndărătul aortei, dar în afara pericardului, aşa cum am mai arătat (pagina 68). Ramurile trunchiului pulmonar se aşază astfel dedesubtul arcului aortic şi aproape paralel cu acesta. Artera pulmonară stîngă, în traiectul său sub arcul aortic, prezintă un canal de legătură cu acesta, ductus arteriosus (canalul Botallo), permeabil şi funcţional numai în viaţa embrionară şi fetală. După naştere, canalul arterial se obliterează repede, dînd o bandă fibroasă de legătură între artera pulmonară stîngă şi arcul aortic, numită ligament arterial (ligamentum arteriosum). Persistenţa canalului dă tulburări de hematoză şi de circulaţie, care pot fi înlăturate prin îndepărtarea chirurgicală a comunicaţiei între artera pulmonară stîngă şi arcul aortic.

Ventral, trunchiul pulmonarei este în parte acoperit de urechiuşa stîngă *(auricula sinistra),* iar în rest — de pericardul seros. Artera coronară stîngă înconjură posterior emergenţa trunchiului pulmonarei şi apare la suprafaţa inimii între acest trunchi şi urechiuşa stîngă. Tot aici se găseşte unul din orificiile sinusului transvers al inimii. Prin intermediul pericardului şi al pleurei, trunchiul pulmonarei are raport ventral cu sternul şi coastele din stînga (al doilea şi al treilea cartilagiu costal stîng şi spaţiul dintre ele). Posterior, trunchiul pulmonarei este culcat peste atriul stîng, iar în porţiunea sa extrapericardică — peste bifurcaţia traheii.

Condiţiile circulaţiei din trunchiul pulmonarei se deosebesc întrucîtva de condiţiile întîlnite la aortă. Presiunea sîngelui din trunchiul pulmonarei este cu mult mai mică decît în aortă (aproximativ 25/10 mm mercur). Această situaţie se datoreşte presiunii mici din ventriculul drept (25/0 mm mercur), comparată cu ventriculul stîng. Căderea de presiune în lungul arborelui arterelor pulmonare nu este însă importantă, aşa încît la nivelul capilarelor pulmonare avem încă presiuni de ordinul a 12/7 mm mercur. Ventriculul drept este adaptat acestor presiuni. De cîte ori presiunea se ridică (fie ca efect al unor obstacole periferice, cum ar fi de exemplu, strîmtarea vaselor pulmonare prin emfizemul cronic, tumori, tuberculoză; fie ca efect al hipoxiei sau hipercapniei, care duc la vasoconstricție — efect Cournand-Euler), cordul drept este suprasolicitat și în cele din urmă cedează, se dilată și provoacă insuficiența dreaptă (cor pulmonale). În schimb, ventriculul drept rezistă foarte bine la micșorări ale cîmpului de hematoză (deci la pierderi de parenchim pulmonar), mergînd pînă la 1/3 din acest cîmp. Asemenea situație face posibile exereze largi chirurgicale, fără primejdie pentru cordul drept, cu condiția să nu existe obstacolele periferice amintite mai înainte.

ARTERA PULMONARĂ DREAPTĂ

(Arteria pulmonalis dextra)

Artera pulmonară dreaptă se desprinde din trunchiul pulmonarei în afara pericardului și are un traiect slab ascendent și spre dreapta; ea intră în constituția pediculului pulmonar drept (radix pulmonis). În acest pedicul, raporturile arterei pulmonare drepte sînt următoarele: îndărătul ei și mai cranial se găsește bronhia principală dreaptă (bronchus principalis dexter); caudal de artera pulmonară dreaptă se găsesc venele pulmonare drepte. Arterele și venele bronhice se găsesc pe fața posterioară a bronhiei principale drepte. Tot acolo trece și nervul vag drept, perpendicular pe direcția bronhiei, fără să aibă raport imediat cu artera pulmonară dreaptă. Vena cavă superioară coboară înaintea pediculului, iar vena azigos, venind dindărăt, înconjură pediculul pe deasupra, pentru a se vărsa în cava superioară. Plexul pulmonar însoțește bronhia, dar se întinde și asupra arterei. Toate elementele pediculului pulmonar sînt înconjurate de pleură, care aici se reflectă, trecînd din pleură parietală în pleură viscerală.

Ramurile arterei pulmonare drepte se distribuie lobilor pulmonului drept, însoțind ramurile bronhiale. Noțiunea de arteră segmentară nu este bine întemeiată la dreapta. Pe de o parte, arterele subsegmentare se desprind uneori de-a dreptul din artera principală. Pe de altă parte, nu sînt rare cazurile în care artera trece dintr-un segment într-altul (în 14% din cazuri, ramura apicală a lobului superior trece în segmentul anterior al aceluiași lob, iar în 30% din cazuri, aceeași ramură trece în segmentul posterior). În lobul superior, arterele se așază medial de bronhii, în lobul mijlociu — cranial de acestea, iar în lobul inferior — lateral.

Ramurile pentru segmentele lobului superior *(ramus apicalis anterior, posterior superior* și *inferior)* se desprind direct din artera principală. Pentru lobul mijlociu există de obicei un trunchi comun *(ramus lobi medii)* din care se desprind *ramus lateralis* și *ramus medialis,* destinate segmentelor respective ale lobului mijlociu. Pentru lobul inferior, artera pulmonară dreaptă dă mai întîi o ramură apicodorsală *(ramus apicalis* [*superior*] *lobi inferioris)* și apoi un trunchi bazal *(pars basalis),* din care se desprind ramurile bazale *(ramus basalis medialis* [*cardiacus*], *anterior, lateralis* și *posterior).* Denumirea ramurilor subsegmentare și a celorlalte diviziuni ulterioare ale arterei pulmonare nu are rost, variabilitatea lor fiind prea mare. Semnalăm la nivelul acestor ramuri mici prezența unor legături directe între arteră și venă, prin urmare a anastomozelor arteriovenoase. Asemenea anastomoze au putut fi puse în evidență chiar pe viu, datorită angiografiei pulmonare cu ajutorul cateterismului cardiac. Există apoi anastomoze între ramurile arterei pulmonare și arterei bronhice, ramurile arterei pulmonare și tributarele venelor bronhice, după cum teritorii mici alveolare pot fi alimentate de ramuri ale arterei bronhice sau drenate de tributare ale venelor bronhice. Căile acestea anastomotice se deschid mai puternic în cazul obstruării căilor principale, alcătuite din ramurile arterei pulmonare.

ARTERA PULMONARĂ STÎNGĂ

(Arteria pulmonalis sinistra)

Artera pulmonară stîngă este de calibru mai mic decît cea dreaptă. Trecînd sub arcul aortic, prezintă ligamentul arterial *(ligamentum arteriosum),* care o solidarizează cu arcul, fiind un rest al canalului arterial *(ductus arteriosus).* Permeabil la naștere și cîteva săptămîni după aceea, canalul arterial se obliterează de obicei către sfîrșitul primei luni de viață. Nervul recurent stîng, ramură a vagului stîng, trece pe sub canalul, respectiv ligamentul arterial și apoi îndărătul arcului aortic, spre a se așeza în șanțul dintre trahee și esofag pe stînga.

În pediculul pulmonar *(radix pulmonis),* artera pulmonară stîngă este așezată înaintea și deasupra bronhiei stîngi principale, iar venele pulmonare stîngi sînt așezate caudal de arteră. Ca și pe dreapta, vasele bronhice și nervul vag trec îndărătul bronhiei, arcul aortic trece deasupra și apoi îndărătul pediculului.

În general, ramurile arterei pulmonare stîngi sînt mai legate de diviziunile bronhiilor și de segmentele plămînului stîng decît ramurile arterei pulmonare drepte. Dar succesiunea originilor pe artera principală este intricată pe stînga, în special între porțiunile lingulare ale lobului superior și lobul inferior, arterele lingulare luînd deseori originea sub nivelul de origine al arterelor lobului inferior. Uneori găsim un trunchi comun de origine pentru arterele lingulare și cele ale lobului inferior. Ca traiect, cele mai constante sînt ramurile pentru lobul inferior, care se țin strîns de bronhii. Pentru lobul superior al plămînului stîng, artera pulmonară dă patru ramuri care au, față de bronhii, aceleași raporturi ca pe dreapta (*ramus apicalis, anterior descendens* și *lateralis, posterior* și *lingularis;* acesta din urmă — la rîndul său — dă *ramus lingularis superior* și *inferior).* Repartiția pe segmente se deduce ușor chiar din numirea ramurilor. *Ramus apicalis (superior) lobi inferioris* poate proveni uneori din artera lingulară; *pars basalis,* cea mai constantă ca raporturi, dă *ramus basalis anterior, lateralis* și *posterior* pentru segmentele respective ale lobului inferior stîng. Numai ocazional există un *ramus basalis medialis* sau un *ramus subapicalis* mai dezvoltat, însoțind bronhiile respective, și ele foarte variabile ca dezvoltare.

Teritoriul capilar la ambii pulmoni are caracteristici asemănătoare. El este alcătuit din rețele cu ochiuri mici, care înconjură alveolele pulmonare. Capilarele acestor rețele sînt maximal destinse, indiferent de faza funcțională (există mai de grabă o ușoară strîmtare a capilarelor în inspirație), ceea ce le deosebește de alte teritorii, unde cel puțin în parte sînt închise sau îngustate. Reactivitatea vaselor mici pulmonare este de asemenea deosebită de cea obișnuită. Adrenalina este practic fără efect asupra lor, doar serotonina (5-hidroxitriptamina) are acțiunea clară vasoconstrictoare la acest nivel. Dar efectul vasoconstrictor cel mai clar îl exercită — după cum am arătat — lipsa de oxigen (hipoxia) sau excesul de bioxid de carbon (hipercapnia). Teritoriul capilar poate fi umplut cu substanță de contrast (angiografie pulmonară) pe pulmonul sănătos, nealterat. Neumplerea capilarelor este un indiciu de compresiune de mare importanță practică.

ARTERA AORTĂ

(aorta)

Toate arterele marii circulații se nasc dintr-un singur vas: din aortă. Ramurile ei se răspîndesc deci la toate organele corpului omenesc.

Traiect și diviziune. Artera aortă pleacă din ventriculul stîng, urcă ușor spre dreapta și apoi spre stînga, se curbează peste pediculul pulmonar stîng, formînd un arc cu concavitatea în jos, și ajunge pe fața stîngă a vertebrei a IV-a toracice; coboară apoi de-a lungul coloanei vertebrale, apropiindu-se de linia mediană, străbate prin hiatul aortic al diafragmei, pătrunde în abdomen și se termină la nivelul vertebrei a IV-a lombare, dînd naștere celor două artere iliace comune și arterei sacrate medii.

În mod convențional, aorta a fost divizată în mai multe porțiuni. Acestea au fost numite în mod diferit, după direcția pe care o au și în raport cu așezarea lor topografică (fig. 69). Porțiunea incipientă se numește aorta ascendentă; porțiunea încovoiată peste pediculul pulmonar stîng poartă numele de arcul sau cîrja aortei, iar porțiunea întinsă în lungul coloanei vertebrale constituie aorta descendentă. În regiunea trecerii arcului aortei în porțiunea descendentă, artera prezintă un segment mai strîmtat, numit istmul aortei. Aorta descendentă se împarte, la rîndul ei, în aorta toracică și aorta abdominală.

Formă și calibru. Ca toate arterele, aorta are în general o formă cilindrică. În anumite locuri însă, forma aceasta este modificată, vasul prezentînd dilatări sau îngustări. Astfel, la originea sa din ventriculul stîng, imediat deasupra marginii aderente a valvulelor semilunare, aorta prezintă o dilatare numită bulbul aortei (bulbus aortae), format din trei proeminențe hemisferice, cărora le corespund în interior trei depresiuni numite sinusurile aortei (Valsalva) — sinus aortae. Deasupra bulbului, aorta se strîmtează și lumenul său redevine circular, însă la unirea porțiunii ascendente cu cea orizontală, vasul prezintă din nou o dilatare, datorită bombării spre exterior a peretelui ei drept, dilatare numită sinusul mare al aortei (sinus maximus aortae)*. Secțiunea vasului la acest nivel este ovală. Acest sinus se găsește în locul unde sîngele proiectat din ventriculul stîng se lovește de peretele primei curburi a aortei și atinge cea mai mare presiune. Volumul acestei dilatații crește paralel cu vîrsta individului. Sinusul maxim este sediul mai frecvent al anevrismelor aortice și al rupturilor arterei. După un segment cilindric, care corespunde arcului aortei, subclavi— L int

---

* Neomologat în N. I.

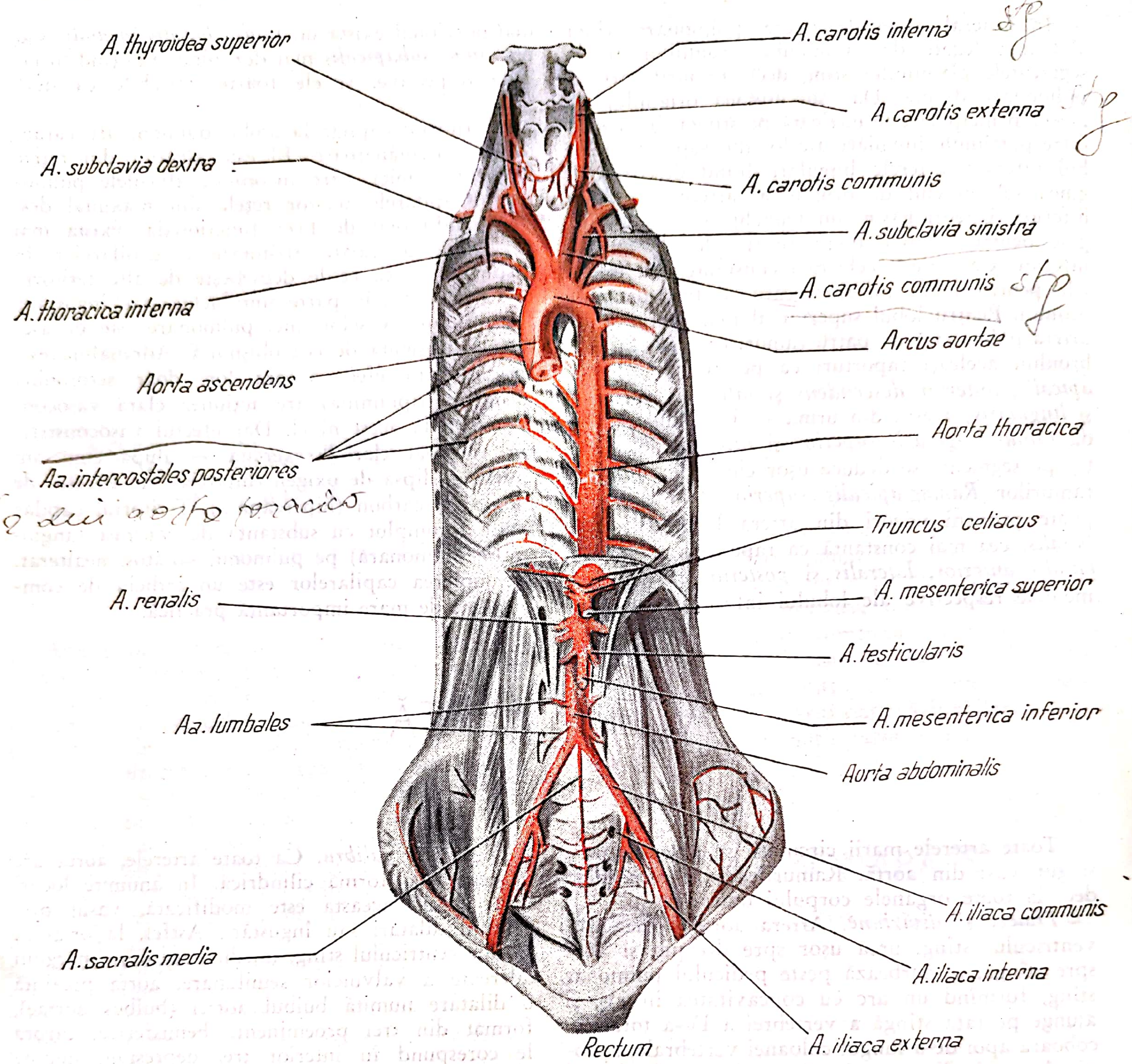
A. thyroidea superior
A. carotis interna
stg
A. carotis externa
stg
A. subclavia dextra
A. carotis communis
A. subclavia sinistra
A. thoracica interna
A. carotis communis
stg
Arcus aortae
Aorta ascendens
Aorta thoracica
Aa. intercostales posteriores
(a lui aorta toracica
Truncus celiacus
A. mesenterica superior
A. renalis
A. testicularis
Aa. lumbales
A. mesenterica inferior
Aorta abdominalis
A. iliaca communis
A. sacralis media
A. iliaca interna
Rectum
A. iliaca externa

Fig. 69. Părţile arterei aorte.

urmează o strîmtare, numită istmul aortei (isthmus aortae). El se găseşte la unirea arcului aortic cu porţiunea descendentă, sau mai precis între emergenţa arterei subclavii stîngi şi inserţia ligamentului arterial. În decursul dezvoltării fetale, acest segment este cu mult mai strîmt decît restul aortei. O dată cu stabilirea circulaţiei definitive, istmul aortei este solicitat funcţional cu o mai mare intensitate şi se lărgeşte treptat, încît la adult el atinge aproape aceleaşi dimensiuni ca arcul aortei. Uneori, istmul aortei poate rămîne mai strîmt sau chiar să se oblitereze total: este stenoza istmului sau coarctaţia istmului aortei. Astăzi, datorită progreselor chirurgiei toracice, segmentul stenozat poate fi rezecat, iar continuitatea aortei restabilită, fie suturînd cap la cap cele două segmente ale ei, fie aplicînd o grefă vasculară.

După istm, urmează o uşoară dilatare a aortei toracice, numită fusul aortei (inconstantă). Calibrul arterei este de 25—27 mm la origine şi scade pe măsură ce se îndepărtează de inimă, însă reducerea ei de volum nu e proporţională nici cu numărul şi nici cu importanţa colateralelor pe care le emite, astfel că trunchiul arterial are la terminaţiunea sa încă un diametru de 18—19 mm.

Diametrul aortei poate fi măsurat radiologic la omul viu. El este atît de constant în condiţii similare (vîrstă, sex etc.), încît modificări cît de cît importante ale lui pot fi interpretate ca patologice. După vîrsta de 20 de ani, diametrul arcului aortic creşte cu aproximativ 2 mm pe deceniu, astfel încît la 70 de ani atinge circa 30 mm.

Aorta ascendentă (aorta ascendens). Această porţiune se întinde de la nivelul orificiului arterial al ventriculului stîng pînă la emergenţa trunchiului brahiocefalic şi măsoară aproximativ 5—6 cm.

Aorta ascendentă este în întregime intrapericardică. Ea este cuprinsă, împreună cu artera pulmonară, într-o teacă comună, formată de către pericardul seros. Pericardul fibros le înveleşte pe amîndouă şi se continuă cu adventicea lor. Este necesar să precizăm raporturile dintre cele două vase mari: aorta şi pulmonara. Energenţa arterei pulmonare din ventriculul drept este situată pe un plan anterior faţă de cel al aortei. De la originea sa, artera pulmonară se îndreaptă — după cum am văzut —, oblic în sus, înapoi şi la stînga, în timp ce aorta se îndreaptă înainte, în sus şi spre dreapta. Faptul determină o răsucire, o încrucişare a celor două trunchiuri arteriale.

Raporturile cu organele învecinate (fig. 70) sînt următoarele: a) înainte vine în raport prin intermediul pericardului cu peretele toracic, de care este despărţită prin timus la copil sau prin resturile organului, ţesutul conjunctiv şi gras care îi ia locul la adult; b) înapoi, cu faţa anterioară a atriilor (a celui stîng mai ales), de care este despărţită prin sinusul transvers al pericardului; acesta este un raport extrem de important în chirurgia toracică, întrucît la acest nivel se face clamparea celor două artere mari pentru oprirea circulaţiei sîngelui prin inimă şi instituirea circulaţiei extracorporale; c) faţa stîngă a aortei ascendente vine în raport cu trunchiul arterei pulmonare; d) faţa dreaptă răspunde jos urechiuşei drepte şi deasupra acesteia, venei cave superioare.

Proiecţia aortei ascendente şi a arcului aortic pe plastronul sternocostal răspunde în întregime sternului: începe la nivelul orificiului aortic şi se întinde pînă în dreptul primei articulaţii condrosternale stîngi; marginea stîngă, concavă, urmează marginea stîngă a sternului, iar marginea dreaptă descrie o convexitate cu creştetul la nivelul spaţiului intercostal drept. Vedem deci că la adult punctul culminant al arcului aortic rămîne depărtat de incizura jugulară a sternului. La copil şi la bătrîn, mai ales, această distanţă scade mult: la copil, datorită slabei dezvoltări a sternului, iar la bătrîni, din cauza creşterii sinusului maxim al aortei.

Ramuri: dă naştere celor două artere coronare.

Arcul aortei (arcus aortae). Această porţiune a aortei are o formă curbă, cu concavitatea în jos, şi încalecă pediculul pulmonar stîng. Axul ei este orientat într-un plan oblic dinainte şi înapoi şi spre stînga. Ea se întinde de la emergenţa trunchiului brahiocefalic pînă la inserţia ligamentului arterial (acest punct corespunde feţei laterale stîngi a vertebrei a IV-a toracice). Topografic arcul aortei este situat în mediastinul posterior şi va avea raporturi cu organele acestei regiuni (fig. 71). I se descriu patru feţe, ale căror raporturi sînt următoarele: 1) Faţa stîngă (sau anterolaterală) este încrucişată de nervii cardiaci anteriori, de nervul vag stîng (care emite la acest nivel nervul recu-

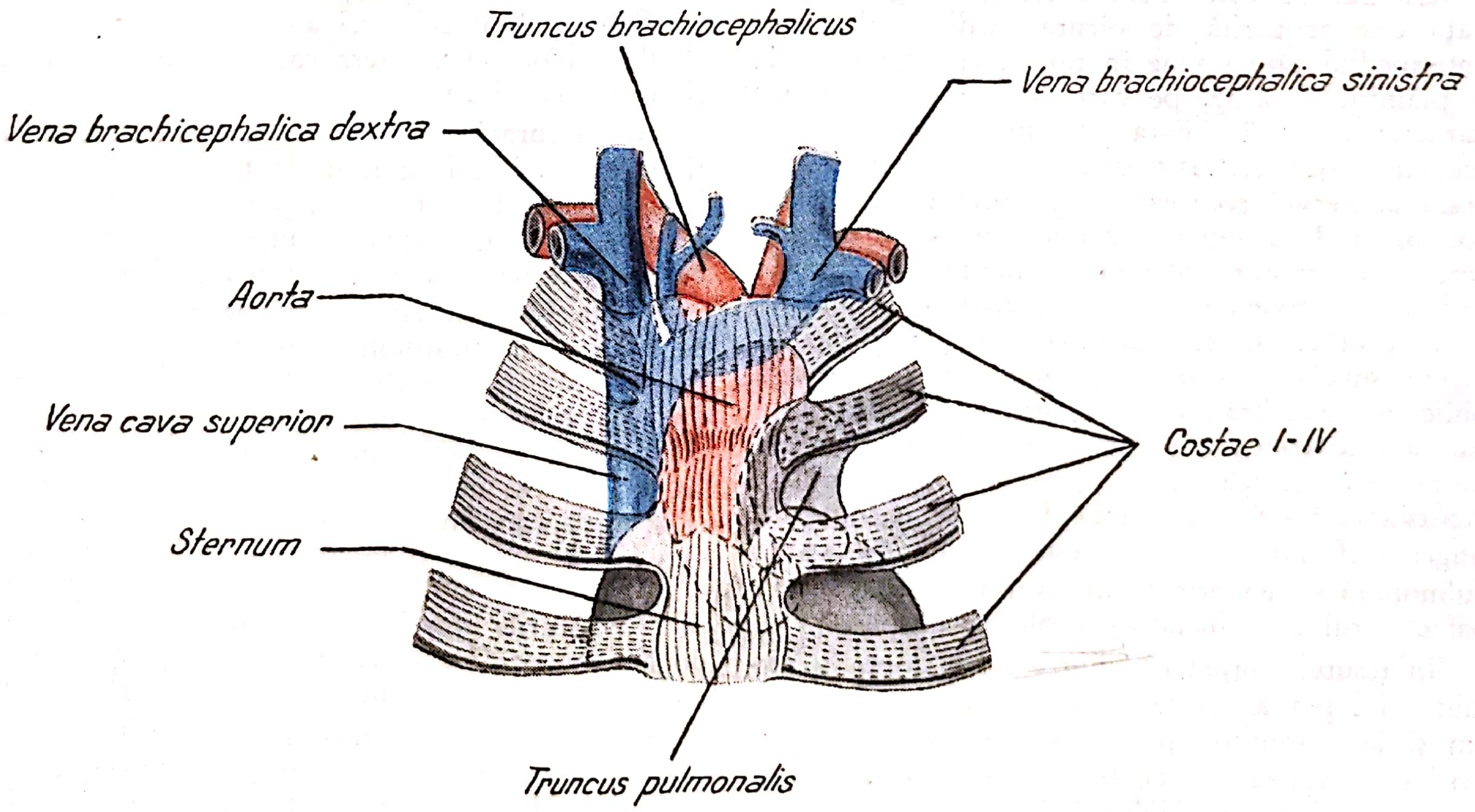
Truncus brachiocephalicus
Vena brachiocephalica sinistra
Vena brachicephalica dextra
Aorta
Vena cava superior
Costae I-IV
Sternum
Truncus pulmonalis

Fig. 70. Raporturile ventrale ale aortei ascendente.

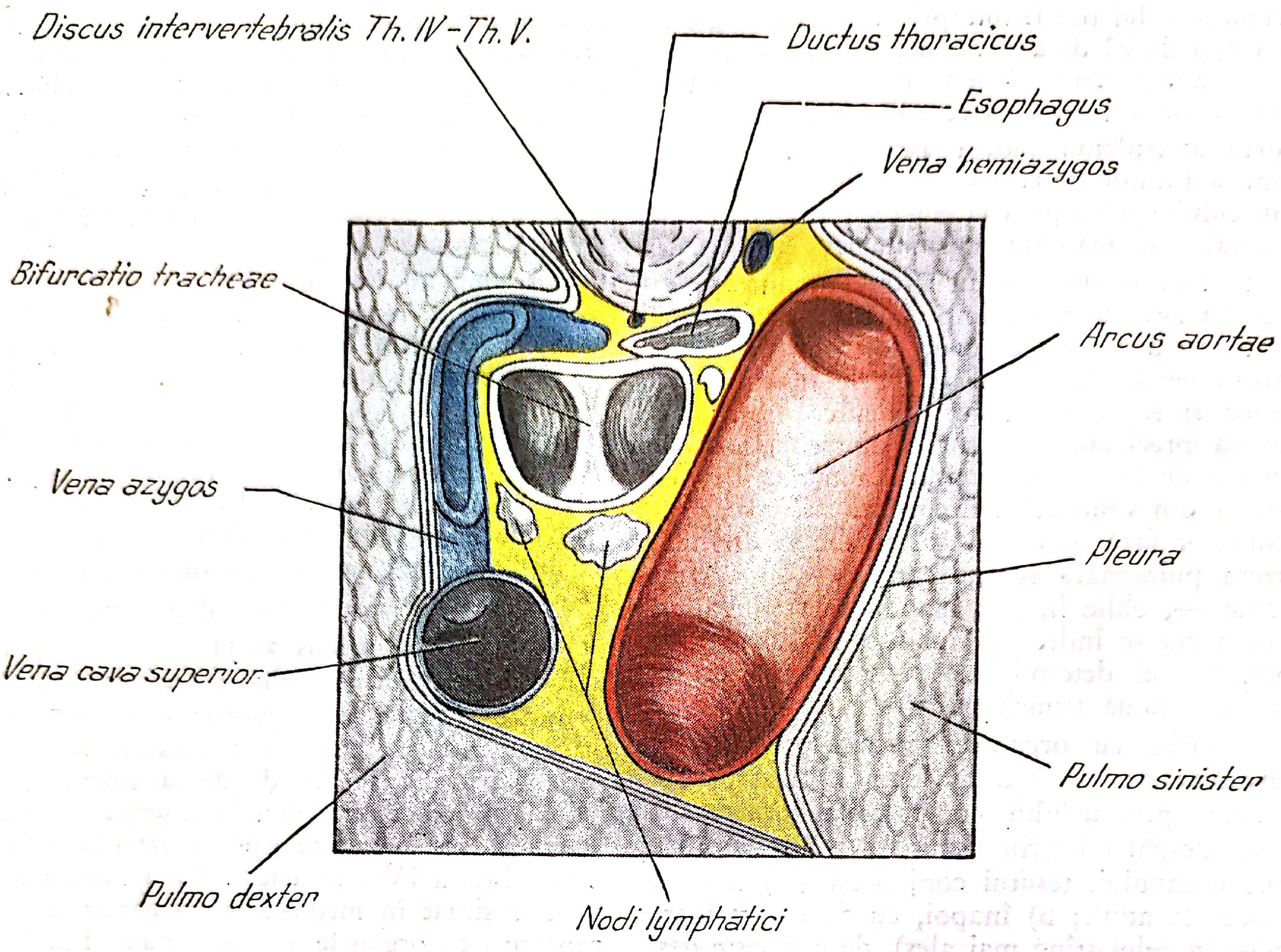

Fig. 71. Secţiune transversală prin mediastin pentru a demonstra raporturile arcului aortic.

rent, apoi se înclină înapoi spre a ajunge pe faţa posterioară a bronhiei stîngi) şi, în partea cea mai anterioară, de către nervul frenic stîng. Această faţă este acoperită de pleura mediastinală, prin intermediul căreia vine în raport cu faţa medială a plămînului stîng, pe care şi lasă o impresiune caracteristică. 2) Faţa dreaptă (sau posteromedială) uşor concavă spre dreapta, încrucişează traheea, nervul recurent stîng, esofagul şi canalul toracic. 3) Faţa superioară este convexă şi dă naştere la trei ramuri colaterale voluminoase, care, în ordinea emergenţei, sînt următoarele: trunchiul brahiocefalic, artera carotidă comună stîngă şi artera subclavie stîngă. Ea mai este încrucişată oblic de vena brahiocefalică stîngă. 4) Faţa inferioară este concavă şi încalecă întîi peste artera pulmonară stîngă, apoi peste bronhia stîngă. Această faţă este încrucişată de bucla nervului laringeu inferior stîng; ea este legată de artera pulmonară stîngă prin ligamentul arterial, formînd patrulaterul care încadrează plexul cardiac.

În ţesutul conjunctiv dintre arcul aortei şi ramura dreaptă a arterei pulmonare, se găseşte, la om şi la mamifere, paraganglionul aortic supracardiac (corpora paraaortica). Acest paraganglion aparţine parasimpaticului; el conţine elemente necromafine.

Notăm faptul că, în unele manuale, aorta ascendentă şi arcul aortei sînt reunite sub numele de „crosa aortei“ sau cîrja aortei.

Ramuri. Sînt cele trei amintite anterior: trunchiul brahiocefalic, artera carotidă comună stîngă şi subclavia stîngă.

Aorta toracică (aorta thoracica). Această porţiune a aortei se întinde de la faţa laterală stîngă a vertebrei a IV-a toracice, pînă la nivelul hiatului aortic al diafragmei, punct situat în dreptul corpului vertebrei a XI-a toracice (fig. 69).

Aorta toracică este situată în planul cel mai profund al mediastinului posterior, fiind în contact cu coloana vertebrală. Uşor oblică în jumătatea superioară, ea este situată pe faţa stîngă a corpurilor vertebrale, pentru ca în jumătatea inferioară să se aşeze pe faţa anterioară a acestora şi să tindă spre linia mediană. Considerată în plan sagital, ea descrie o uşoară curbură cu convexitatea orientată posterior, ca şi a coloanei toracice.

Raporturile aortei toracice sînt diferite în cele două jumătăţi ale sale, superioară şi inferioară, datorită traiectului oblic pe care îl descrie artera.

În jumătatea superioară, raporturile ei sînt următoarele: 1) Înapoi, este culcată în unghiul costovertebral stîng, fiind despărţită de capetele coastelor prin lanţul simpatic respectiv; de pe această față se nasc arterele intercostale aortice sau posterioare (III—XII). 2) Înainte — cu bronhia și cu venele pulmonare stîngi, precum și cu nervul vag stîng; sub acestea, cu pericardul fibros. 3) La dreapta, răspunde flancului stîng al coloanei toracice; 4) La stînga, este acoperită de pleura mediastinală, prin intermediul căreia vine în raport cu fața medială a plămînului stîng.

În jumătatea inferioară: 1) înapoi — intră în relație cu fețele anterioare ale corpurilor vertebrale (VII—X); canalul toracic, situat înapoia arterei la nivelul hiatului aortic al diafragmei, se așază îndată pe flancul drept al ei, păstrînd această poziție pînă la nivelul arcului aortei. 2) Înainte, vine în raport cu esofagul. În jumătatea superioară, acesta este situat pe flancul drept al arterei, dar, pe măsură ce coboară, încrucișează fața anterioară a aortei, pentru a depăși pînă la urmă marginea stîngă a ei. Datorită acestei încrucișări, fața posterioară a esofagului este întretăiată de arterele intercostale drepte în jumătatea superioară și de cele stîngi în partea inferioară. 3) Fețele laterale ale aortei vin în raport cu pleurele mediastinale. Acestea se insinuează între aortă și esofag, respectiv între vena azigos și esofag, formînd cele două funduri de sac: interaortico-esofagian la stînga și interazigoesofagian la dreapta.

Ramuri. Aorta toracică furnizează o serie de ramuri colaterale, de un calibru redus. Dintre acestea, unele sînt ramuri parietale, pentru pereții cutiei toracice (aa. intercostale posterioare III—XI); altele sînt ramuri viscerale, pentru viscerele toracice (aa. bronhice, esofagiene, pericardice).

Aorta abdominală (aorta abdominalis). Ea se întinde de la nivelul hiatului aortic al diafragmei (vertebra a XI-a toracică) pînă la nivelul marginii inferioare a corpului vertebrei a IV-a lombare. În acest traiect, artera coboară vertical, aplicată pe fața anterioară a coloanei vertebrale; axul său nu este vertical, ci ușor deviat spre stînga. Este retroperitoneală.

În tot traiectul său, aorta abdominală este învelită într-o atmosferă conjunctivă densă, în care este cuprins plexul simpatic aortic abdominal; în lungul ei se înșiruie ganglionii limfatici juxtaaortici.

Raporturi: 1) Fața posterioară, după cum am văzut, se află înaintea coloanei vertebrale; în partea superioară, artera acoperă cisterna chilului descrisă de Pecquet și porțiunea inițială a ductului toracic (canalul toracic); 2) Fața anterioară vine în raport cu organele importantei regiuni celiace, în special cu plexul celiac, apoi cu gîtul pancreasului și porțiunea a treia a duodenului; de o parte și de alta se găsesc corpii paraaortici Zuckerkandl. Toate organele amintite sînt, ca și aorta, retroperitoneale. Prin intermediul peritoneului parietal, aorta abdominală vine în raport cu bursa omentală și cu ansele jejunoileonului. 3) Fața dreaptă este alăturată, în partea inferioară venei cave; pe măsură ce vena urcă, ea se depărtează de aortă, încît la nivelul ficatului ele sînt despărțite de toată lățimea lobului caudat (Spiegel). 4) Fața stîngă se învecinează cu glanda suprarenală și rinichiul stîng.

Ramuri. Le împărțim în trei categorii: 1) parietale, destinate pereților abdomenului (a. frenică, aa. lombare, a. sacrată medie); 2) viscerale, pentru viscerele abdomenului (trunchiul celiac, a. mezenterică superioară și a. mezenterică inferioară, a. suprarenală medie, aa. renale, aa. genitale); 3) terminale (aa. iliace comune dreaptă și stîngă).

Ramurile aortei ascendente

Din această porțiune pleacă cele două artere coronare, dreaptă și stîngă. Ele sînt destinate irigației inimii și au fost descrise o dată cu inima.

Ramurile arcului aortei

Din arcul aortei se nasc trei ramuri puternice, care irigă capul, gîtul, membrele superioare și o parte din pereții toracelui. Aceste ramuri sînt, de la dreapta spre stînga în ordinea emergenței lor: trunchiul brahiocefalic, artera carotidă comună stîngă, artera subclavie stîngă.

Trunchiul brahiocefalic (Truncus brachiocephalicus)

Trunchiul brahiocefalic este cel mai voluminos dintre vasele care pleacă din arcul aortei. Acest trunchi constituie originea tuturor arterelor membrului superior drept și a celor din jumătatea dreaptă a capului și gîtului.

Trunchiul brahiocefalic ia naștere din aortă la nivelul unde porțiunea ascendentă se continuă cu arcul aortic. Acest punct se proiectează pe stern imediat în dreapta liniei mediane, la marginea superioară a cartilagiului al doilea costal. De la originea sa, trunchiul brahiocefalic urcă în afară și ușor înapoi, ca după un traiect de aproximativ 30 mm să se termine înapoia articulației sternoclaviculare drepte, unde se bifurcă dînd cele două ramuri terminale: carotida comună dreaptă și subclavia dreaptă.

Raporturi. Ventral — este încrucișat de vena brahiocefalică stîngă; înaintea acesteia se găsește timusul — sau țesutul grăsos care îl înlocuiește — și mai înainte manubriul sternal.

Dorsal — este culcat pe trahee.

În dreapta — vine în raport cu pleura mediastinală dreaptă, pe care o reliefează și prin intermediul ei cu plămînul drept.

În stînga — cu originea carotidei comune stîngi.

În mod normal, trunchiul brahiocefalic nu dă nici o ramură colaterală.

ARTERELE CAROTIDE COMUNE

(arteria carotis communis dextra et sinistra)

Arterele carotide comune asigură irigația capului și a viscerelor gîtului. Datorită dezvoltării deosebite pe care o ia neurocraniul și mai ales encefalul la om, arborele carotidian atinge la specia umană o mare complexitate și dimensiuni considerabile.

Originea carotidelor este diferită: cea dreaptă se naște din trunchiul brahiocefalic, iar cea stîngă, direct din arcul aortei. De la originea lor, cele două carotide se îndreaptă ușor oblic în afară, se așează pe laturile conductului laringotraheal și, devenind verticale, urcă pînă la nivelul marginii superioare a cartilajului tiroid, unde se bifurcă în carotida externă și carotida internă.

Artera carotidă comună are un traiect rectiliniu și este continuată de carotida externă. În chirurgie, linia de operație care constituie calea de acces merge de-a lungul marginii anterioare a sternocleidomastoidianului (care este mușchiul satelit al carotidei comune), de la articulația sternoclaviculară pînă la depresiunea retromandibuloparotidiană (înapoia unghiului mandibulei). Jumătatea inferioară a liniei de operație, de la articulația sternoclaviculară pînă la osul hioid, corespunde carotidei comune, iar jumătatea superioară, de la hioid pînă înapoia unghiului mandibulei, corespunde carotidei externe și interne.

Întrucît carotida comună nu dă ramuri colaterale, ea își păstrează un calibru uniform pe tot traiectul său. La locul de bifurcație, ea prezintă însă o dilatație, care de multe ori se prelungește și pe carotida internă, numită sinusul carotidian (sinus caroticus). Peretele sinusului este mai subțire decît restul peretelui arterial, datorită unei reduceri generale a elementelor constitutive ale tunicii medii. În grosimea tunicii externe și în intimă se găsesc bogate aparate nervoase terminale, care fac din această regiune o importantă zonă reflexogenă, cu rol în reglarea presiunii sangvine. În peretele sinusului se termină fibre nervoase din glosofaringian, vag și simpatic; glosofaringianul constituie porțiunea aferentă a arcului reflex.

Raporturi. Am văzut că artera carotidă comună dreaptă se naște din trunchiul brahiocefalic (fig. 72); acest punct se proiectează la nivelul articulației sternoclaviculare drepte. Ea este situată deci în întregime în regiunea anterioară a gîtului.

Artera carotidă comună stîngă se naște din creștetul arcului aortic, va avea deci și o scurtă porțiune toracică; ea este mai lungă decît cea dreaptă cu 20—25 mm.

Porțiunea toracică (a carotidei comune stîngi) are următoarele raporturi: a) înainte este încrucișată de vena brahiocefalică stîngă; aceasta, împreună cu timusul, o desparte de manubriul sternal; 2) înapoi — cu artera subclavie și vertebrală stîngă și cu canalul toracic; 3) lateral — cu pleura și plămînul stîng; tot pe această față coboară frenicul și vagul; 4) medial — cu traheea și esofagul, cu trunchiul brahiocefalic, de care se depărtează treptat.

În porțiunea cervicală, ambele carotide comune se găsesc în importanta regiune carotidiană și au raporturi similare:

1) Înapoi — cu lanțul simpatic cervical, apoi cu fascia cervicală profundă (prevertebrală) și mușchii prevertebrali; prin intermediul acestui plan musculofascial, artera este culcată pe fața anterioară a proceselor transverse ale vertebrelor cervicale, medial de tuberculii anteriori ai acestora. Dintre tuberculii anteriori, un reper de prim ordin în descoperirea arterei îl constituie tuberculul vertebrei cervicale a VI-a, totdeauna proeminent și ușor de palpat, fapt care i-a adus denumirea de tubercul carotidian (Chassaignac) (tuberculum caroticum). Notăm faptul că la acest nivel se suprapun în sens anteroposterior trei artere importante: carotida comună, tiroidiana inferioară și vertebrala. Datorită raportului cu planul osos vertebral, artera carotidă comună poate fi comprimată pe acesta, realizîndu-se astfel, în caz de nevoie, hemostaza provizorie.

2) Înainte, artera este acoperită succesiv de: piele, țesutul subcutanat cu mușchiul platysma, fascia cervicală superficială, mușchiul sternocleidomastoidian, cuprins în teaca sa și, în fine, mușchiul omohioidian, cu fascia cervicală mijlocie. Socotim necesar să precizăm raporturile cu mușchiul sternocleidomastoidian și cu mușchiul omohioidian. Primul dintre ei este mușchiul satelit al arterei. În porțiunea inferioară a gîtului, artera este situată între capătul sternal și cel clavicular al mușchiului — în fossa supraclavicularis minor, unde pulsațiile ei se pot ușor percepe; pe măsură ce urcă, raporturile se modifică, prin faptul că artera este verticală, pe cînd mușchiul se îndreaptă oblic înapoi. Din cauza aceasta, în porțiunea superioară, artera apare de sub marginea anterioară a mușchiului. Împreună cu tuberculul carotidian Chassaignac (al lui C. VI) marginea anterioară a sternocleidomastoidianului constituie reperele esențiale în descoperirea arterei carotide comune. În fine, mai amintim că raporturile arterei cu mușchiul variază după poziția care se dă capului.

Raporturile cu omohioidianul sînt și ele legate de aplicații chirurgicale. Acest mușchi, împreună

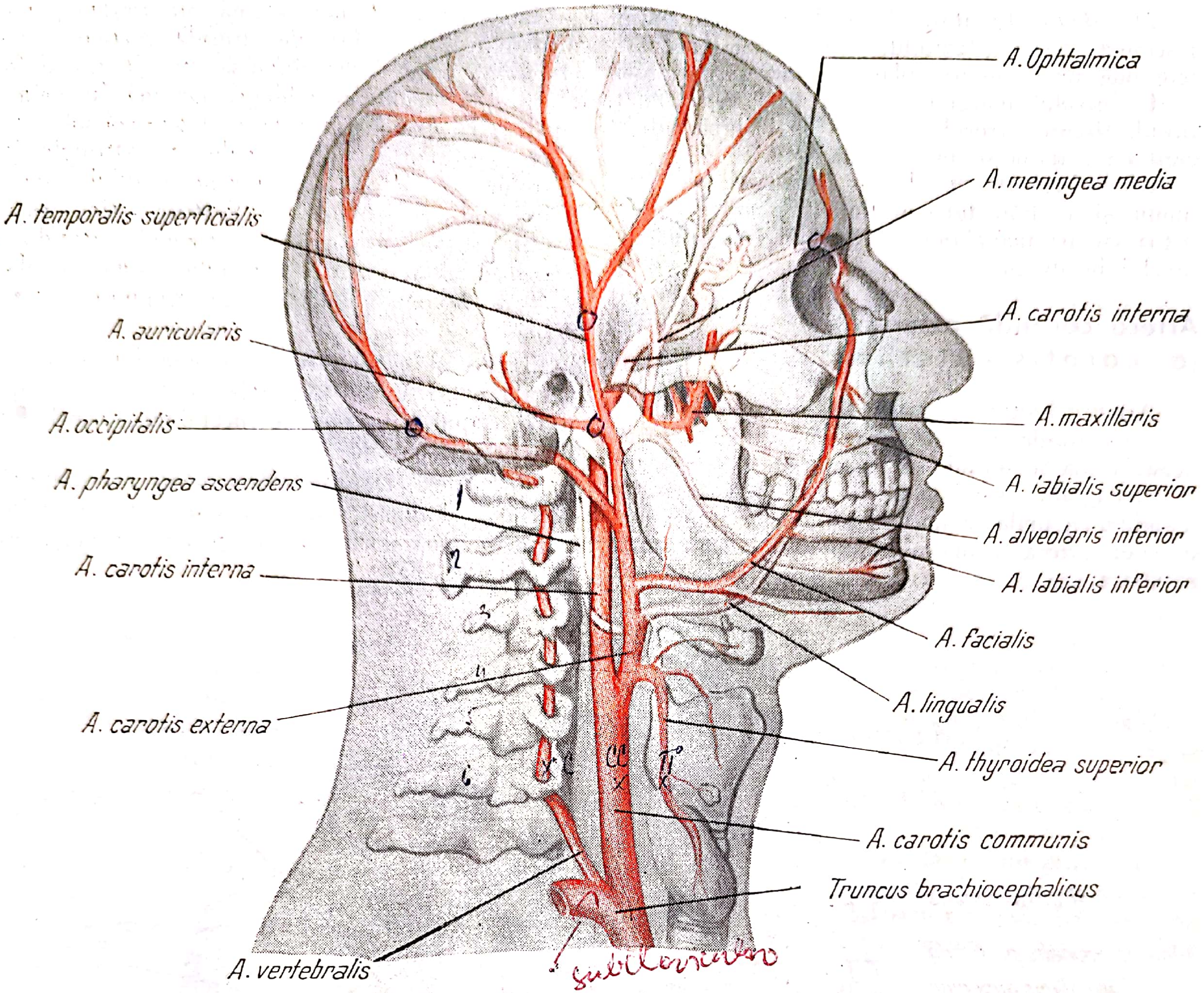
A. Ophtalmica
A. meningea media
A. temporalis superficialis
A. carotis interna
A. auricularis
A. maxillaris
A. occipitalis
A. labialis superior
A. pharyngea ascendens
A. alveolaris inferior
A. carotis interna
A. labialis inferior
A. facialis
A. lingualis
A. carotis externa
A. thyroidea superior
A. carotis communis
Truncus brachiocephalicus
A. vertebralis
1
2
3
4
5
6
CC
TI
x
subclavicularo

Fig. 72. Schema arterelor capului.

cu fascia cervicală mijlocie, pe care o susţine, formează al doilea plan musculo-fascial, care acoperă artera carotidă comună. Fascia cervicală mijlocie acoperă treimea inferioară a vasului, pe cînd muşchiul încrucişează treimea mijlocie a lui şi îl împarte în două porţiuni cu valoare chirurgicală foarte diferită. Porţiunea inferioară este cea periculoasă, prin raporturile cu trunchiurile venoase mari ale bazei gîtului, iar în porţiunea superioară, cea chirurgicală, se face de obicei ligatura. La acest nivel, artera carotidă comună şi porţiunea iniţială a carotidelor secundare (externă şi internă) se găsesc cuprinse în triunghiul carotidian (trigonum caroticum). Acesta este delimitat astfel: marginea anterioară a sternocleidomastoidianului, pîntecele posterior al digastricului (venter posterior m. digastrici) şi pîntecele superior al omohioidianului.

3) Medial, carotida comună vine în raport cu conductul laringotraheal, esofagul şi faringele; cu lobii glandei tiroide; cu nervul recurent.

4) Lateral, răspunde venei jugulare interne. În unghiul diedru, deschis înapoi, pe care îl formează aceste două vase mari coboară nervul vag. Toate trei organele: artera carotidă comună, vena jugulară internă şi nervul vag, formează împreună mănunchiul vasculonervos al gîtului.

Elementele mănunchiului vasculonervos al gîtului sînt cuprinse într-o învelitoare comună fibroasă, dependentă de fascia cervicală mijlocie, numită teaca vasculară, care le izolează de viscerele cervicale. În interiorul acestei teci comune, fiecare organ în parte este cuprins într-o teacă proprie, laxă, care permite separarea cu uşurinţă a vaselor.

În clinică se face ligatura arterei carotide comune. Ligatura unilaterală ar da rezultate satisfăcătoare în aproximativ 70% din cazuri; rămîne totuşi o operaţie riscantă prin leziunile cerebrale pe care le poate provoca. Ligatura bilaterală este posibilă, însă are indicaţii limitate şi este grevată de o mortalitate ridicată şi urmări postoperatorii serioase.

Distribuție. În afară de unele rămurele puțin însemnate, arterele carotide comune nu dau naștere nici unei ramuri colaterale mai importante.

La nivelul marginii superioare a cartilajului tiroid, fiecare carotidă comună se bifurcă într-o carotidă externă și una internă.

Glomul carotidian (glomus caroticum) mai este numit și corpusculul carotidian, glanda carotidiană sau paraganglionul carotidian. Este situat la nivelul bifurcației.

Artera carotidă externă (a. carotis externa)

Artera carotidă externă este o ramură terminală a carotidei comune, provenită din bifurcarea acesteia. Ea se întinde de la marginea superioară a cartilagiului tiroid pînă în vecinătatea gîtului mandibulei, unde se împarte în două ramuri terminale: artera temporală superficială și artera maxilară.

La origine, carotida externă este așezată puțin medial și anterior față de carotida internă; o încrucișează apoi, îndreptîndu-se ușor în sus și în afară, spre unghiul mandibulei. De aici, își schimbă direcția, devine verticală, se angajează sub pîntecele posterior al digastricului și pătrunde în parotidă, urcînd pînă aproape de condilul mandibulei, unde se termină. Ea străbate astfel următoarele regiuni topografice: trigonul carotidian, porțiunea posterioară a trigonului submandibular și fosa retromandibulară (sau regiunea parotidiană).

Teritoriul ei de distribuție este întins și cuprinde o parte din organele gîtului și aproape întreg capul, cu excepția encefalului, a ochiului și a urechii interne.

Raporturi. Datorită încrucișării cu pîntecele posterior al digastricului, carotida externă se împarte în două porțiuni, sub- și suprajacentă mușchiului (fig. 73).

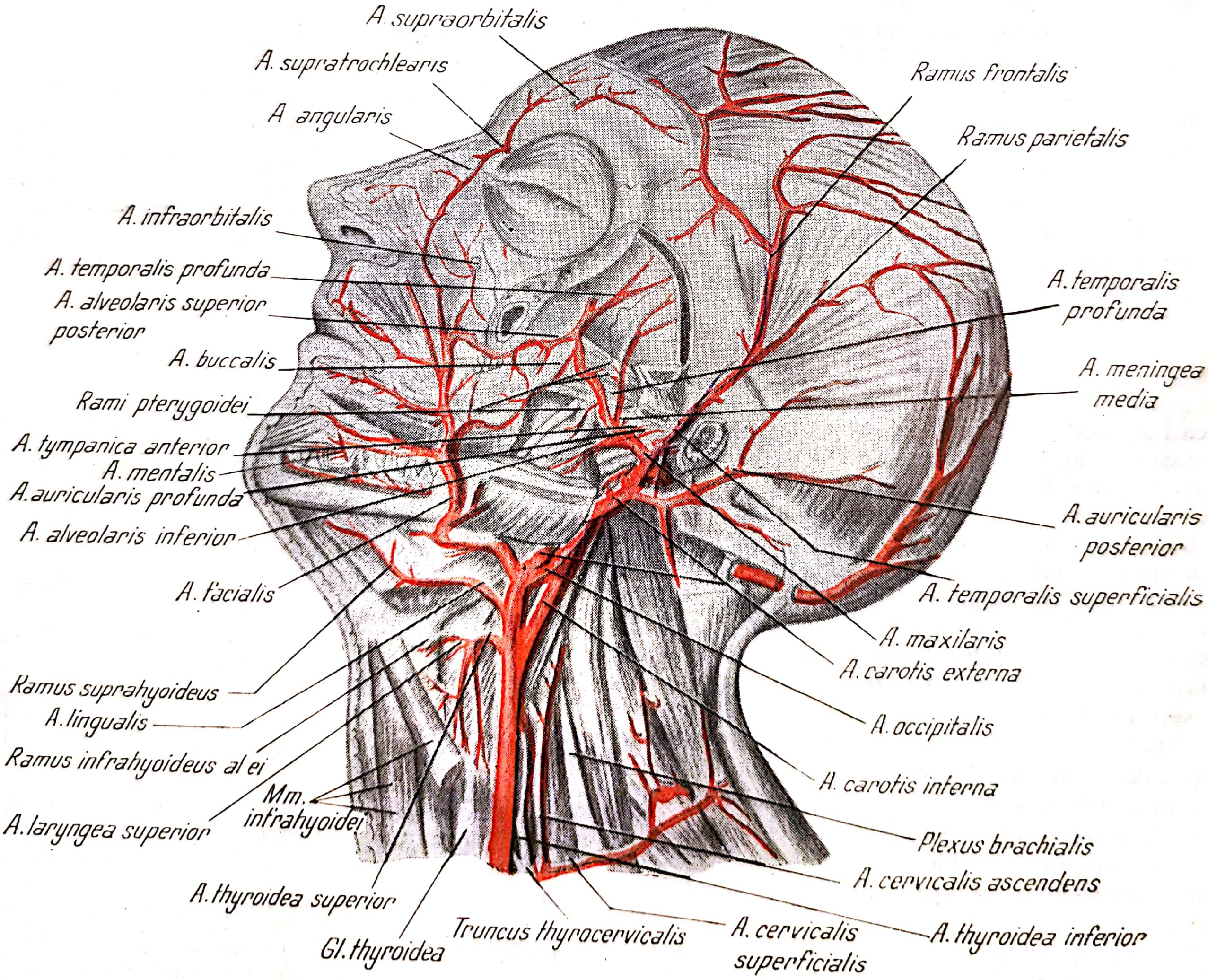
A. supraorbitalis
A. supratrochlearis
A. angularis
A. infraorbitalis
A. temporalis profunda
A. alveolaris superior posterior
A. buccalis
Rami pterygoidei
A. tympanica anterior
A. mentalis
A. auricularis profunda
A. alveolaris inferior
A. facialis
Ramus suprahyoideus
A. lingualis
Ramus infrahyoideus al ei
Mm. infrahyoidei
A. laryngea superior
A. thyroidea superior
Gl. thyroidea
Truncus thyrocervicalis
A. cervicalis superficialis
A. thyroidea inferior
A. cervicalis ascendens
Plexus brachialis
A. carotis interna
A. occipitalis
A. carotis externa
A. maxilaris
A. temporalis superficialis
A. auricularis posterior
A. meningea media
A. temporalis profunda
Ramus parietalis
Ramus frontalis

Fig. 73. Artera catrotidă externă și ramurile ei.

În porţiunea subdigastrică, artera carotidă externă este relativ superficială, uşor accesibilă chirurgical şi dă naştere celor mai multe dintre ramurile ei colaterale. Această porţiune e cuprinsă în trigonul carotidian, pe care l-am descris la carotida comună. Ea are următoarele raporturi: 1) Înăuntru, artera este în raport cu peretele lateral al faringelui, format la acest nivel de constrictorul inferior şi în special cu cornul mare al hioidului, care este un reper de mare importanţă chirurgicală. 2) Înapoi, răspunde carotidei interne, împreună cu care se află pe planul prevertebral. 3) În afară şi înainte, artera este acoperită de o serie de planuri, care de la suprafaţă spre profunzime sînt: pielea şi ţesutul subcutanat, fascia cervicală superficială, care conţine într-o dedublare muşchiul sternocleidomastoidian, pîntecele posterior al digastricului, reper valoros pentru descoperirea vasului şi nervul hipoglos, care o încrucişează, trecînd înaintea arterei.

Pentru identificarea arterei carotide în această porţiune, se descrie un triunghi format de elementele vasculonervoase vecine. Baza triunghiului e formată de jugulara internă, marginea superioară de nervul hipoglos, iar marginea inferioară de trunchiul venos tirolinguofacial.

În porţiunea superioară, deasupra digastricului, carotida externă este profundă, fiind acoperită de mandibulă şi de parotidă. După ce încrucişează faţa profundă a digastricului, carotida se îndreaptă oblic în sus şi înainte, trecînd între muşchii stilohioidian înafară, şi stiloglos cu stilofaringian culcaţi pe peretele faringelui, înăuntru; urcă mai departe între faringe şi parotidă, pentru a pătrunde, în fine, în glandă prin faţa ei medială. În porţiunea subparotidiană, carotida externă ajunge în vecinătatea amigdalei palatine (tonsilla palatina), de care, în mod normal, e distanţată cu aproximativ 20 mm. Uneori artera descrie o curbă care o apropie foarte mult de amigdală şi, în consecinţă, poate fi lezată în intervenţiile pe acest organ, dînd hemoragii dramatice.

În interiorul parotidei, artera carotidă externă este situată în partea profundă a glandei, înconjurată de lobulii acesteia. Toate celelalte organe intraparotidiene: vena jugulară externă, nervul facial şi nervul auriculotemporal, sînt situate superficial faţă de arteră, fiind separate de ea prin ţesut glandular.

Distribuţie. Artera carotidă externă dă naştere la şase ramuri colaterale şi două ramuri terminale. Cele şase ramuri colaterale se împart, după direcţia pe care o urmează în felul următor: Ramuri anterioare: artera tiroidiană superioară, artera linguală şi artera facială. Ramuri posterioare: artera occipitală şi artera auriculară posterioară. Ramuri mediale: artera faringiană ascendentă. Ramuri terminale: artera temporală superficială şi artera maxilară.

Artera tiroidiană superioară (a. thyroidea superior), prima dintre ramurile colaterale ale carotidei externe, ia naştere imediat deasupra bifurcaţiei carotidei comune. De aici se îndreaptă mai întîi înainte şi înăuntru, paralel cu marginea inferioară a hioidului; apoi coboară şi se îndreaptă spre lobul corespunzător al glandei tiroide, unde se termină, anastomozîndu-se cu artera tiroidiană inferioară.

Artera tiroidiană superioară stă medial pe constrictorul mijlociu al faringelui şi pe faţa laterală a laringelui; este acoperită la origine doar de planurile superficiale (piele, pielos, fascia cervicală superficială), iar mai jos — şi de planul muşchilor subhioidieni şi fascia cervicală mijlocie.

Ramurile colaterale sînt patru: a) Ramura infrahioidiană (ramus infrahyoideus), pentru muşchii hioidieni. b) Ramura sternocleidomastoidiană (ramus sternocleidomastoideus) pentru muşchiul omonim, care poate cîteodată să ia naştere direct din artera carotidă externă, în care caz aceasta are şapte ramuri colaterale în loc de şase. c) Artera laringiană superioară (a. laryngea superior) se naşte din creştetul arcului descris de tiroidiana superioară, pătrunde sub muşchiul tirohioidian, perforează membrana tirohioidiană, distribuindu-se muşchilor şi mucoasei laringelui, dînd ramuri ascendente şi descendente. d) Ramura cricotiroidiană (ramus cricothyroideus), se naşte sub precedenta, coboară pe faţa laterală a laringelui pînă la membrana cricotiroidiană, unde se anastomează uneori cu artera similară din partea opusă. Ea participă la irigarea laringelui, în special a porţiunii sale subglotice.

Ramurile terminale sînt două (ramus anterior şi ramus posterior); ambele se distribuie glandei tiroide.

Artera linguală (a. lingualis). Artera linguală se naşte deasupra precedentei, aproximativ la nivelul cornului mare al hioidului; merge înainte, paralel cu marginea superioară a acestuia, pînă în dreptul cornului mic; aici îşi schimbă direcţia, îndreptîndu-se oblic, spre vîrful limbii.

Traiectul lingualei se împarte în trei porţiuni, în care artera are raporturi importante. a) la originea sa, în trigonul carotidian, artera stă pe constrictorul mijlociu al faringelui şi este acoperită de pîntecele posterior al digastricului şi de stilohioidian; b) În porţiunea hioidiană, artera îşi continuă drumul pe constrictorul mijlociu, însă este acoperită de muşchiul hioglos, peste care trece nervul hipoglos; c) în porţiunea linguală, artera este situată spre faţa interioară a limbii, aproape de frîu, şi descrie o serie de sinuozităţi, care îi servesc ca rezervă în mişcările ample ale limbii. Ea este culcată pe muşchiul genioglos şi e acoperită de hioglos şi apoi de longitudinalul inferior sau lingualul inferior. Această porţiune este socotită ca terminaţia lingualei şi se numeşte artera profundă a limbii care se îndreaptă spre vîrful limbii.

Distribuţie. Ramuri colaterale.

a) Ramura suprahioidiană (ramus suprahyoideus), de dimensiuni mici, destinată muşchilor hioidieni.

b) Ramurile dorsale ale limbii (rami dorsales linguae) sînt una, două sau trei artere mici; ele pornesc din porţiunea hioidiană a arterei linguale şi urcă spre faţa dorsală a rădăcinii limbii. Irigă mucoasa acestei porţiuni a limbii şi regiunea arcului palatoglos.

c) Artera sublinguală (a. sublingualis), pleacă din linguală la nivelul marginii anterioare a hioglosului şi se îndreaptă înainte, trecînd pe faţa medială a glandei sublinguale. Vascularizează această glandă, muşchii şi mucoasa planşeului bucal.

d) Artera profundă a limbii (a. profunda linguae) sau artera ranină este porţiunea terminală a lingualei şi vascuarizează corpul limbii. De notat că între arterele profunde ale celor două părţi ale limbii nu există anastomoze.

Pentru ligatura arterei, se descriu două regiuni importante, numite triunghiurile linguale. Triunghiul Béclard este delimitat: a) în sus de pîntecele posterior şi tendonul intermediar al digastricului; b) în jos de cornul mare al hioidului; c) înapoi de marginea posterioară a hioglosului. În această porţiune retrodigastrică, linguala nu dă nici o colaterală importantă, fapt pentru care ea reprezintă locul de elecţie pentru ligatură. Triunghiul Pirogov este situat înaintea digastricului şi este mărginit: a) în jos şi înapoi de tendonul intermediar al digastricului; b) înainte, de marginea posterioară a milohioidianului; c) în sus, de nervul hipoglos. În această regiune, linguala a emis deja ramurile dorsale ale limbii, vase destul de importante şi deci ligatura ei nu asigură hemostaza completă. De subliniat în mod deosebit raportul cu hioglosul, care acoperă artera la nivelul ambelor triunghiuri.

Artera facială (a. facialis). Artera facială se desprinde din carotida externă cu cîţiva milimetri deasupra lingualei, străbate prin partea profundă a lojii submandibulare, ocoleşte pe după marginea inferioară a mandibulei şi urcă apoi la faţă, spre unghiul medial al deschizăturii pleoapelor, unde devine artera unghiulară şi se anastomozează cu artera dorsală a nasului, ramură din oftalmică. În tot parcursul său, artera are un traiect şerpuitor, sinuos, fapt legat de marea mobilitate a regiunilor pe care le străbate.

Din punctul de vedere al raporturilor, arterei faciale i se descrie o porţiune cervicală şi una facială (fig. 74). În porţiunea cervicală, artera este profund situată. Imediat după ce pleacă din carotidă, artera facială trece pe sub pîntecele posterior al digastricului şi pe sub stilohioidian, fiind culcată pe constrictorul superior al faringelui, şi se îndreaptă în sus, spre extremitatea posterioară a glandei submandibulare. Urcă apoi pe faţa medială a glandei submandibulare, care prezintă un şanţ sau chiar un canal complet pentru arteră, ca, în fine, să se îndrepte în afară şi să înconjure de jos în sus marginea inferioară a mandibulei, pe care sapă un şanţ — şanţul arterei faciale. Acesta este situat la marginea anterioară a maseterului, care este un reper foarte important pentru percepera pulsului arterei şi pentru descoperirea ei chirurgicală.

În porţiunea facială, artera este superficială. După ce a ocolit marginea inferioară a mandibulei, urcă pe faţa laterală a acesteia, trece pe sub platysma, risorius şi sigomatic, pînă aproape de comisura buzelor. De aici merge superficial faţă de ridicătorul buzei superioare şi de nazal, prin şanţul nasogenian, spre unghiul medial al deschizăturii palpebrale.

În afară de raporturile generale, credem necesar să precizăm raporturile arterei cu vena facială. La faţă, vena este situată posterior arterei şi are un traiect rectiliniu. Se zice că „vena formează coarda arcului descris de arteră". La nivelul marginii inferioare a mandibulei, cele două vase sînt alăturate, artera menţinîndu-şi însă situaţia sa anterioară. În trigonul submandibular, cele două vase se despart din nou, artera fiind aşezată pe faţa profundă a glandei, iar vena pe faţa ei superficială.

Distribuţie. Artera facială emite ramuri colaterale şi o ramură terminală.

A. Ramurile colaterale din porţiunea cervicală sînt: a) Artera palatină ascendentă (a. palatina ascendens), se desprinde din facială, acolo unde aceasta se încovoaie spre marginea inferioară a mandibulei, urcă pe peretele lateral al faringelui şi se distribuie vălului palatin, amigdalei palatine şi tubei auditive. b) Ramura tonsilară sau amigdaliană — o arteră subţire, care străbate constrictorul superior şi se pierde în amigdala palatină. c) Artera submentală (a. submentalis), cea mai importantă dintre ramurile cervicale, începe aproape de marginea inferioară a mandibulei, se îndreaptă înainte, paralel cu această margine şi se termină în regiunea mentonieră. Irigă glanda submandibulară şi muşchii învecinaţi (milohioidian, digastric). d) Ramuri glandulare (rami glandulares), numeroase arteriole pentru glanda submandibulară. Din porţiunea facială se desprind: e) Artera labială inferioară sau coronară inferioară (a. labialis inferior). f) Artera labială superioară sau coronară superioară (a. labialis superior). Arterele labiale pornesc la nivelul comisurii buzelor, descriu un traiect foarte flexuos, se îndreaptă spre linia mediană şi se anastomozează cu omonimele lor din partea opusă. Ele sînt aşezate pe faţa profundă a muşchiului orbicular al buzelor.

Ramura terminală este: g) Artera unghiulară (a. angularis). După ce a dat naştere labialelor,

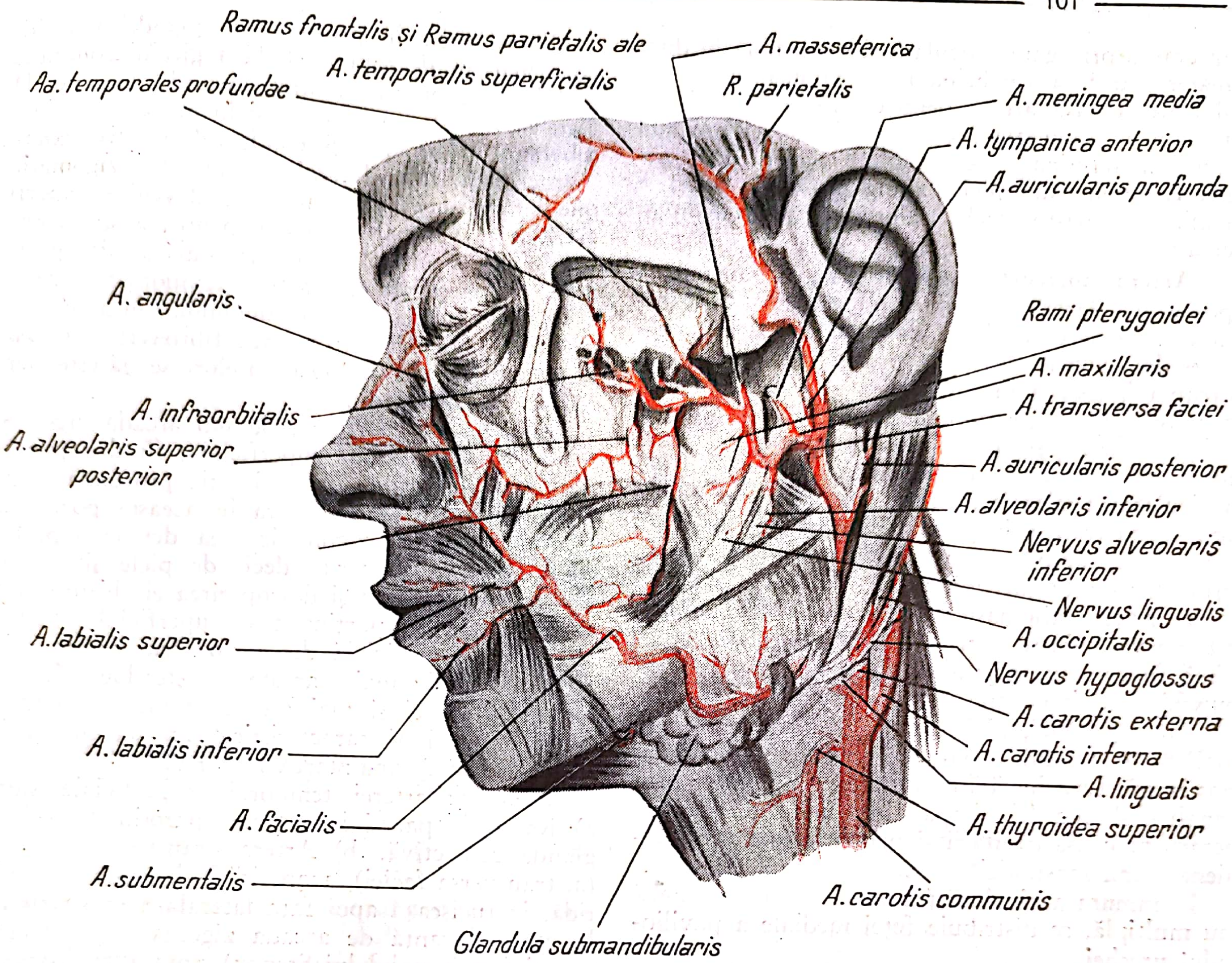
Ramus frontalis și Ramus parietalis ale
A. temporalis superficialis
Aa. temporales profundae
A. masseterica
R. parietalis
A. meningea media
A. tympanica anterior
A. auricularis profunda
A. angularis
Rami pterygoidei
A. maxillaris
A. transversa faciei
A. infraorbitalis
A. alveolaris superior posterior
A. auricularis posterior
A. alveolaris inferior
Nervus alveolaris inferior
Nervus lingualis
A. occipitalis
A. labialis superior
Nervus hypoglossus
A. carotis externa
A. carotis interna
A. labialis inferior
A. lingualis
A. facialis
A. thyroidea superior
A. submentalis
A. carotis communis
Glandula submandibularis

Fig. 74. Artera facială și artera maxilară cu ramurile lor.

artera facială diminuată mult ca volum, devine artera unghiulară. Ea urcă în șanțul nasogenian, trimite rămurele organelor învecinate și se termină anastomozîndu-se prin inosculație cu artera dorsală a nasului — ramură din artera oftalmică.

Artera occipitală (a. occipitalis). Artera occipitală este o ramură posterioară a carotidei externe. Ea se naște cam la același nivel cu faciala sau linguala și irigă regiunea posterioară a capului.

La origine, artera occipitală este relativ superficială, fiind situată în trigonul carotidian. De aici se îndreaptă înapoi, încrucișează vena jugulară internă, pe fața ei profundă și nervul hipoglos, devine apoi mai profundă, urmînd un traiect oblic ascendent, paralel cu fața profundă a pîntecelui posterior al digastricului, pînă aproape de inserția sa mastoidiană; peste digastric se așează sternocleidomastoidianul. De aici, artera își schimbă direcția, devine orizontală și, descriind numeroase flexuozități, se îndreaptă spre protuberanța occipitală externă. În această a doua porțiune a sa transversală, artera este situată și mai profund. La început se găsește în intervalul dintre vîrful apofizei masdoide și procesul transvers al atlasului, apoi se aplică pe osul occipital, pe care sapă un șanț, — șanțul arterei occipitale. Este acoperită de mușchii sternocleidomastoidian, digastric, speniusul capului și longissimul capului. În fine, ajunsă la marginea medială a spleniusului, artera occipitală își schimbă din nou direcția, devine verticală, străbate inserția superioară a trapezului împreună cu ramura posterioară a nervului cervical II (Arnold) și se îndreaptă spre vertex, dînd numeroase ramuri colaterale și anastomozîndu-se cu artera occipitală din partea opusă, precum și cu ramura parietală a temporalei superficiale.

Distribuție. Artera occipitală dă naștere următoarelor ramuri: a) ramuri sternocleidomastoidiene (rami sternocleidomastoidei) — pentru mușchiul cu același nume, — sînt de obicei în număr de două, una superioară alta inferioară. Uneori, ramura inferioară pleacă independent din carotida externă. b) ramura mastoidiană (ramus mastoideus), variabilă, subțire, pătrunde prin gaura mastoidiană și irigă dura mater din fosa cerebeloasă. c) ramura auriculară (ramus auricularis) se duce la fața medială a pavilionului urechii. d) ramura meningeală (ramus meningeus), subțire, pătrunde în craniu prin gaura jugulară şi se termină în dura mater din fosa cerebeloasă. e) ramuri musculare sînt numeroase artere pentru muşchii învecinaţi. f) ramuri occipitale (rami occipitales), reprezintă ramurile terminale ale occipitalei; sînt foarte sinuase, situate sub piele, ajung pînă la vertex şi realizează anastomozele amintite cu arterele învecinate.

Artera auriculară posterioară (a. auricularis posterior). Artera auriculară posterioară este o ramură subţire, care pleacă de pe faţa posterioară a carotidei externe deasupra precedentei. Ea se îndreaptă înapoi şi în sus, aplicată pe faţa laterală a muşchiului stilohioidian, intră în şanţul auriculomastoidian şi, puţin deasupra apofizei mastoide, se împarte în două ramuri terminale, una auriculară şi alta occipitală. De cele mai multe ori, artera trece prin glanda parotidă; totuşi, uneori, poate rămîne în afara glandei. Dă naştere următoarelor ramuri mici:

a) artera stilomastoidiană (a. stylomastoidea) este un vas subţire, care pătrunde prin gaura omonimă în canalul facialului, dă o rămurică pentru muşchiul scăriţei (ramus stapedius), apoi prin hiatul canalului facialului, ajunge la dura mater. Ea mai dă o ramură colaterală (ramus tympanicus posterior), care intră în cavitatea timpanului prin canaliculul coardei timpanului, unde dă ramuri pentru mucoasa cavităţii şi pentru celulele mastoidiene (rami mastoidei).

b) ramura auriculară (ramus auricularis), unică sau multiplă, se distribuie feţei mediale a pavilionului urechei.

c) ramura occipitală (ramus occipitalis), se pierde în tegumentul regiunii mastoidiene, anastomozîndu-se cu arterele învecinate.

Artera faringiană ascendentă (a. pharyngea ascendens). Artera faringiană ascendentă cea mai mică dintre ramurile carotidei externe, este un vas lung, subţire, situat profund la gît. Ea se naşte de pe faţa medială a carotidei externe, cam la acelaşi nivel cu linguala, şi urcă vertical între carotida internă şi peretele lateral al faringelui, pînă la baza craniului.

Din ea pleacă următoarele ramuri: a) Ramuri faringiene (rami pharyngici), pentru faringe, tuba auditivă şi regiunea amigdalei palatine. b) Artera timpanică inferioară (a. tympanica inferior) ajunge împreună cu nervul timpanic prin canaliculul timpanic la mucoasa cavităţii timpanului. c) Artera meningee posterioară (a. meningea posterior), după ce a furnizat cîteva rămurele nervilor hipoglos, spinal, vag şi ganglionului cervical superior, pătrunde prin gaura jugulară sau prin cea ruptă, mai rar prin canalul carotidian sau prin canalul hipoglosului — şi irigă dura mater din fosele cerebeloase.

Artera temporală superficială (a. temporalis superficialis). Această arteră este ramura terminală superficială a carotidei externe, a cărei direcţie ascendentă o şi continuă. Ea se naşte în profunzimea glandei parotide, ceva mai jos de faţa medială a gîtului condilului mandibular, prin bifurcarea carotidei externe. De aici, ea se îndreaptă în sus şi în afară, trece între tuberculul zigomatic şi conductul auditiv extern, încrucişează faţa laterală a arcadei zigomatice imediat înaintea tragusului şi, devenită superficială, urcă vertical 2—3 cm, pentru a se termina bifurcîndu-se într-o ramură frontală şi alta parietală. În acest traiect, artera temporală superficială este însoţită de vena omonimă, împreună cu care este cuprinsă într-o teacă fibroasă; vena este aşezată posterior. Înapoia vaselor, se găseşte nervul auriculotemporal.

În prima sa porţiune, de sub arcada zigomatică, artera temporală superficială, fiind cuprinsă în glanda parotidă, are o situaţie profundă, fapt pentru care nu se descoperă în această porţiune. Deasupra arcadei zigomatice, ea devine superficială, nu este acoperită decît de piele şi fascie, astfel încît palparea şi descoperirea ei chirurgicală se face uşor. În porţiunea sa superficială, artera temporală superficială descrie o serie de sinuozităţi, care devin mai marcate la cele două ramuri terminale ale ei şi mai ales la ramura frontală. Aceste sinuozităţi caracteristice sînt tot mai evidente o dată cu înaintarea în vîrstă.

Ramurile arterei temporale superficiale sînt: a) Ramurile parotidiene (rami parotidei), pentru glanda respectivă. b) Artera transversă a feţei (a. transversa faciei), acoperită la început de parotidă, încrucişează apoi faţa laterală a maseterului, la egală distanţă de arcada zigomatică şi ductul parotidian (canalul lui Stenon), spre a se distribui obrajilor. c) Ramurile auriculare anterioare (rami auriculares anteriores), pentru pavilionul urechii şi meatul acustic extern. d) Artera zigomaticoorbitară (a. zygomaticoorbitalis) merge la orbicularul ochiului unde se anastomozează cu ramura oftalmicei, artera palpebrală superioară. e) Artera temporală mijlocie (a. temporalis media), numită şi artera temporală profundă posterioară, este o ramură mai importantă. Ea perforează întîi fascia temporală, imediat deasupra arcadei zigomatice, apoi muşchiul temporal şi urcă apoi în contact cu solzul osului temporal, pe care şi lasă un şanţ (şanţul arterei temporale medii); ea participă la irigarea muşchiului temporal. f) Ramura frontală (ramus frontalis), foarte flexuoasă, după cum am văzut, se îndreaptă spre frunte. g) Ramura parietală (ramus parietalis), se ramifică în regiunea corespunzătoare anastomozîndu-se larg cu arterele vecine: ramura parietală opusă, auriculara posterioară, ramura frontală.

Artera maxilară (a. maxillaris). Mai era numită şi maxilara internă, spre a o deosebi de faciala, care mai purta şi numele de maxilara externă. Ea este a doua ramură terminală a arterei carotide externe şi este mai puternică decît temporala superficială. Ea se întinde din regiunea parotidiană, unde ia naştere ceva mai jos de gîtul

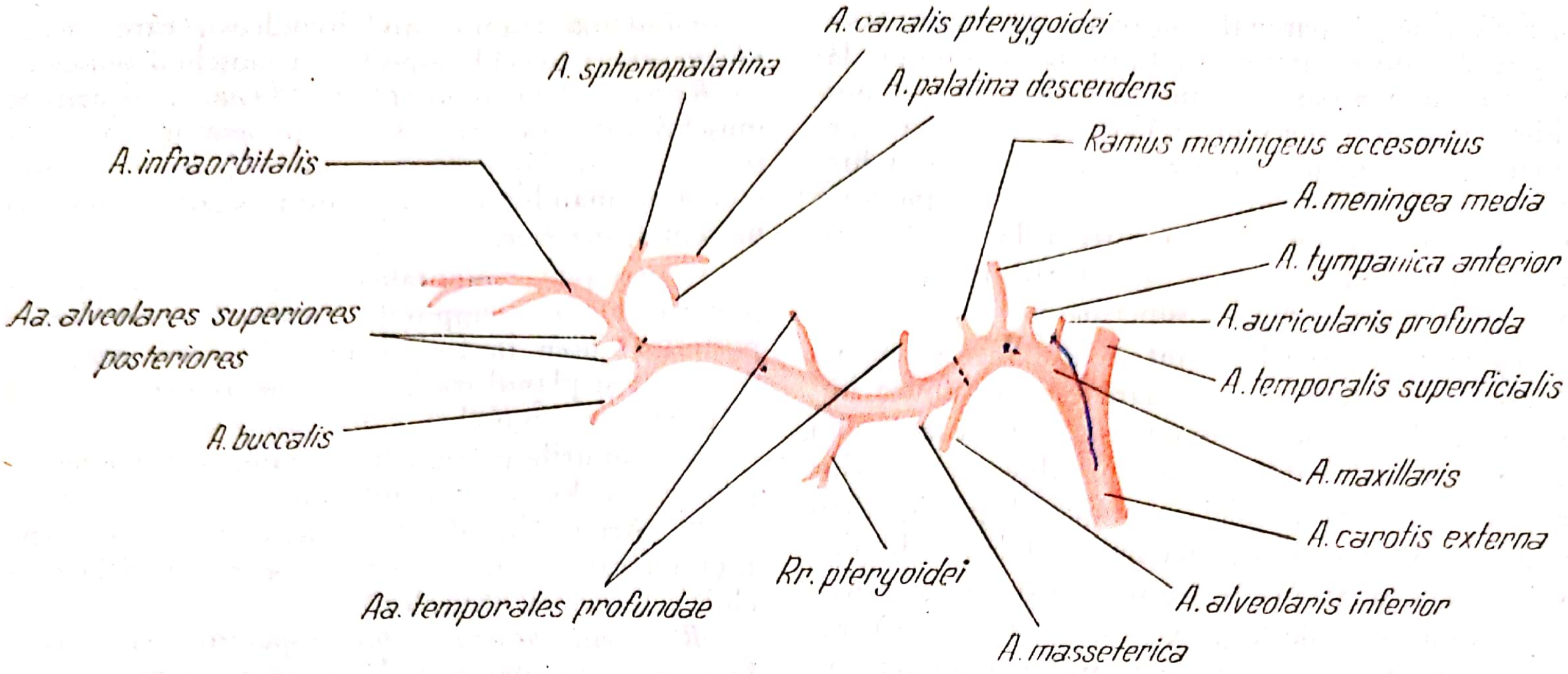

Fig. 75. Schema ramurilor arterei maxilare.

mandibulei, pînă în profunzimea fosei pterigopalatine, unde se termină prin artera sfenopalatină.

Artera maxilară este profund situată şi străbate fosele intratemporală şi pterigopalatină, urmînd în general un traiect oblic ascendent înainte şi înăuntru. Ea are o lungime de aproximativ 4—5 cm şi descrie multiple flexuozităţi, în legătură cu adaptarea sa la mişcările aparatului masticator.

De la originea sa, din interiorul parotidei, artera maxilară ocoleşte gîtul mandibulei, trecînd între el şi ligamentul sfenomandibular; se îndreaptă înainte, străbate fosa infratemporală în raporturi strînse cu pteriogoidianul lateral, care poate fi numit muşchiul ei satelit; apoi pătrunde în fosa pterigopalatină, unde ocupă partea ei cea mai înaltă. În fosa infratemporală, ea poate fi aşezată mai superficial, între muşchiul temporal şi pterigoidianul lateral, sau poate ocupa o situaţie mai profundă, între pterigoidianul lateral şi cel medial. În acest din urmă caz, ea va încrucişa nervii linguali şi alveolar inferior.

În raport cu situaţia sa topografică, traiectul arterei maxilare se împarte în trei porţiuni: 1) porţiunea mandibulară (pars mandibularis) este acoperită de către mandibulă; 2) porţiunea pterigoidiană (pars pterygoidea) — artera are raporturi strînse cu muşchii masticatori, în fosa infratemporală; 3) porţiunea pterigopalatină, în fosa cu acelaşi nume.

Distribuţie. Artera maxilară furnizează un mare număr de ramuri care irigă fosele nazale, cavitatea bucală, inclusiv dinţii, muşchii masticatori, obrajii, dura mater şi cavitatea timpanului. Acest teritoriu întins corespunde în mare cu acela deservit de nervii maxilar şi mandibular (fig. 75). Aceste ramuri se pot împărţi în trei grupuri, după emergenţa lor din cele trei porţiuni ale maxilarei.

A. *Ramurile porţiunii mandibulare.* Acestea pătrund aproape toate în canalele osoase învecinate şi irigă mandibula cu dinţii arcadei inferioare, pereţii cavităţii timpanului şi dura mater craniană.

a) Artera auriculară profundă (a. auricularis profunda) este o ramură subţire destinată articulaţiei temporomandibulare, meatului acustic extern şi membranei timpanului.

b) Artera timpanică anterioară (a. tympanica anterior) tot o ramură mică, pătrunde prin fisura petrotimpanică în cavitatea timpanului, unde se anastomozează cu celelalte artere timpanice.

c) Artera meningee mijlocie (a. meningea media), este ramura cea mai puternică a maxilarei şi are o reală importanţă medicochirurgicală. Ea urcă vertical, printre cele două cordoane de origine ale nervului auriculotemporal, acoperită de pterigoidianul lateral, pătrunde în craniu prin gaura spinoasă (gaura rotundă mică) şi se împarte într-o ramură anterioară (ramus frontalis) şi una posterioară (ramus parietalis) care vor iriga cea mai mare parte a durei mater. Ramificaţiile arterei meningee mijlocii merg între dura mater şi pereţii cranieni, pe care lasă o serie de şanţuri caracteristice. Ele se răspîndesc la dura mater, la oasele craniului şi stabilesc numeroase anastomoze cu celelalte artere meningee. Mai multe amănunte vor fi date la descrierea meningelor.

Artera meningee mijlocie dă cîteva ramuri: α) de obicei, din porţiunea ei extracraniană, alteori din maxilară direct, porneşte o ramură meningee accesorie, (ramus meningeus accesorius) sau artera meningee mică; aceasta dă rămurele pentru muşchii pterigoidieni, pentru vălul palatului, apoi pătrunde prin gaura ovală în craniu şi se ramifică la ganglionul trigeminal (Gasser) şi la părţile învecinate ale durei mater; în teritoriul craniului dă: β) ramura pietroasă (ramus petrosus) pentru muşchiul tensor al timpanului; γ) artera timpanică superioară (a. tympanica superior) pătrunde prin hiatul canalului facialului în cavitatea timpanului; δ) ramura anastomotică cu artera lacrimală (ramus anastomoticus cum a. lacrimali) intră în orbită prin fisura orbitală superioară.

d) Artera alveolară inferioară (a. alveolaris inferior), sau dentara inferioară este o ramură importantă destul de voluminoasă a maxilarei. Ea coboară întovărăşită de nervul alveolar inferior între ramura mandibulei şi muşchiul pterigoidian medial şi pătrund împreună în canalul mandibulei, pe care-l străbat în întregime, dînd ramuri dentare, (rami dentales), gingivale şi osoase. O ramură mai puternică, numită artera mentală sau mentonieră (a. mentalis), iese din canal prin gaura mentală, răspîndindu-se la bărbie şi buza inferioară, în timp ce trunchiul alveolarei merge mai departe. Înainte de a intra în canal, emite ramura milohioidiană (ramus mylohyoideus), care merge împreună cu nervul respectiv la muşchiul omonim.

Ramurile porţiunii pterigoidiene se distribuie muşchilor masticatori. Artera maseterină (a. masseterica) trece împreună cu nervul omonim prin incizura mandibulei (scobitura sigmoidiană) la muşchiul maseter.

f) Arterele temporale profunde anterioară şi posterioară (aa. temporales profundae anterior et posterior) urcă în fosa temporală, între muşchiul temporal şi planul osos, se anastomozează între ele şi irigă acest muşchi.

g) Ramurile pterigoidiene (rami pterygoidei) — pentru cei doi muşchi omonimi.

h) Artera bucală (a. buccalis) coboară spre faţa laterală a buccinatorului, se ramifică la muşchii şi mucoasa obrajilor.

Ramurile porţiunii pterigopalatine iau naştere în fosa pterigopalatină, în vecinătatea găurii pterigopalatine, pătrund toate în canale osoase şi se ramifică în fosele nazale şi cavitatea bucală.

i) Artera alveolară superioară şi posterioară (a. alveolaris superior posterior) coboară şerpuind pe

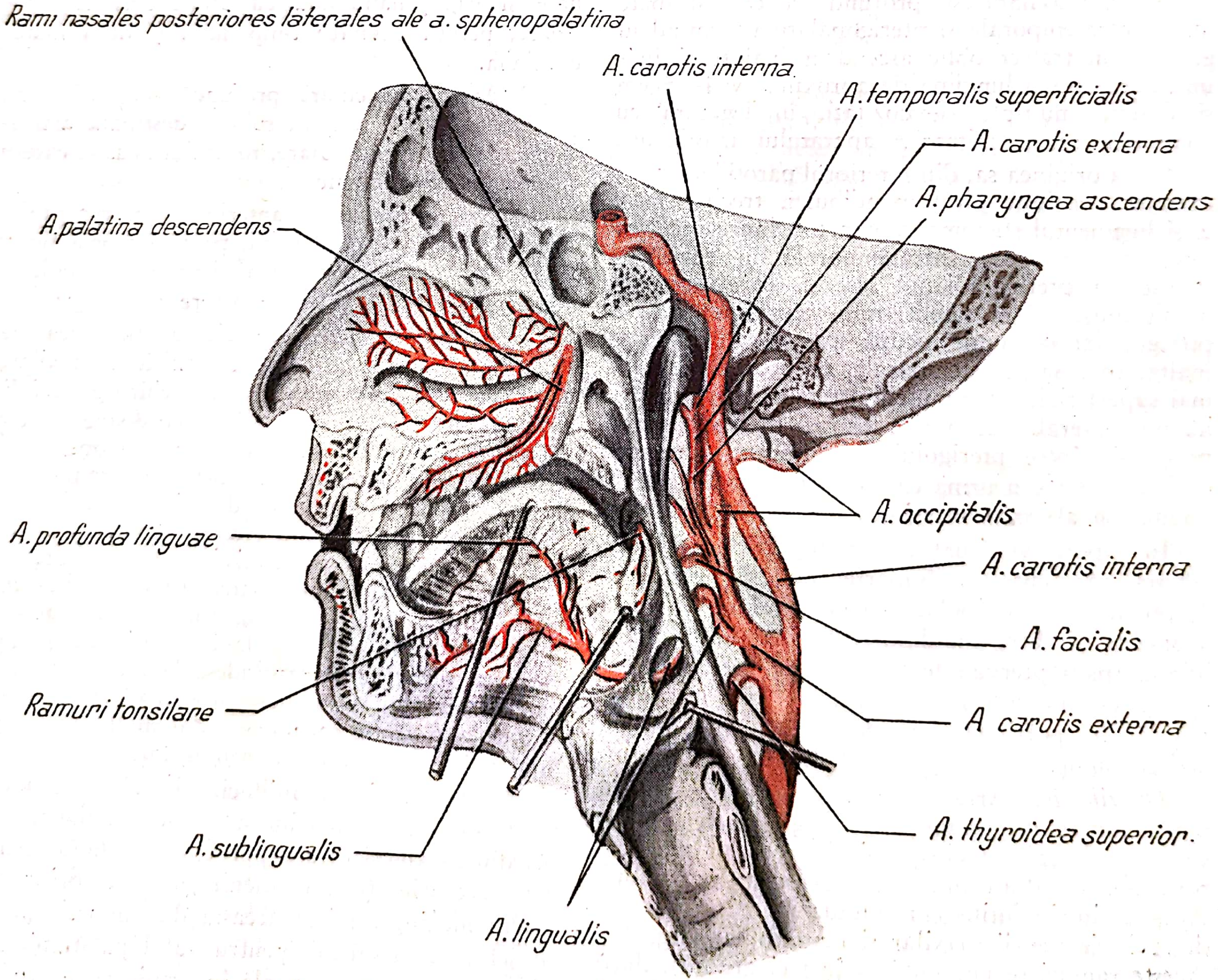
Rami nasales posteriores laterales ale a. sphenopalatina
A. carotis interna
A. temporalis superficialis
A. carotis externa
A. pharyngea ascendens
A. palatina descendens
A. occipitalis
A. profunda linguae
A. carotis interna
A. facialis
Ramuri tonsilare
A carotis externa
A. thyroidea superior
A. sublingualis
A. lingualis

Fig. 76. Ramurile porţiunii pterigopalatine din artera carotidă externă.

faţa infratemporală a corpului maxilei (=faţa posterioară a apofizei piramidale), dă mai multe ramuri care pătrund în găurile şi canalele osoase corespunzătoare şi se duc la sinusul maxilar şi la molarii superiori (rami dentales). Mai dă rămurele pentru periost, gingii şi mucoasa geniană.

j) Artera infraorbitară (a. infraorbitalis) sau suborbitară intră în orbită prin fisura orbitară inferioară, apoi, împreună cu nervul omonim, străbate şanţul şi canalul infraorbitar, spre a ieşi prin gaura infraorbitară dedesubtul muşchiului pătrat al buzei superioare. Aici se răspîndeşte într-un buchet de ramuri care vor iriga buzele şi regiunea geniană. În interiorul canalului infraorbitar, artera infraorbitară dă naştere arterelor alveolare superioare şi anterioare (aa. alveolares superiores anteriores), care, împreună cu nervii omonimi, coboară prin canalele din grosimea peretelui anterior al sinusului maxilar şi se duc la incisivi şi canini (rami dentales).

k) Artera palatină descendentă (a. palatina descendens) sau superioară coboară prin canalul pterigopalatin (fig. 76), iese prin gaura palatină mare, apoi, sub numele de artera palatină mare (a. palatina major), se îndreaptă înainte prin şanţurile palatine (sulci palatini) şi irigă bolta palatină şi gingia. În interiorul canalului pterigopalatin pleacă arterele palatine mici (aa. palatinae minores), care ies din găurile palatine mici şi irigă vălul palatului şi amigdala palatină.

l) Artera canalului pterigoidian (a. canalis pterygoidei) sau vidiană pleacă uneori din cea palatină descendentă, străbate canalul care-i dă numele şi se răspîndeşte la faringe, la tuba auditivă şi la cavitatea timpanului.

m) Artera sfenopalatină (a. sphenopalatina), este ramura terminală a arterei maximale. Ea pătrunde prin gaura sfenopalatină în fosele nazale şi se împarte în două ramuri: α) artera nazală posterioară şi laterală (a. nasalis posterior lateralis) sau artera meatelor este mai puternică, irigă peretele lateral al foselor nazale şi mucoasa sinusurilor nazale;) artera nazală posterioară septală (a. nasalis posterior septi) sau artera septului trece peste bolta foselor nazale şi se ramifică pe sept.

Artera carotidă internă
(arteria carotis interna)

Artera carotidă internă este, ca şi carotida externă, o ramură de bifurcaţie a carotidei comune (fig. 76). Ea ia naştere în trigonul carotidian, în dreptul marginii superioare a cartilagiului tiroid, şi se termină la baza creierului, sub substanţa perforată anterioară, împărţindu-se în patru ramuri terminale.

La adult, carotida internă este mai voluminoasă decît cea externă. Calibrul ei se menţine uniform pe tot parcursul; aceasta se explică prin faptul că — afară de unele rămurele abia vizibile macroscopic — ea nu emite nici o colaterală mai importantă, pînă la brusca ei ramificare terminală. Uneori, dilatarea pe care am descris-o la carotida comună — sinusul carotidian — se poate extinde şi la porţiunea incipientă a carotidei interne.

Traiectul arterei carotide interne este complicat, cu numeroase sinuozităţi. Ea este situată la origine puţin lateral şi posterior faţă de carotida externă; se îndreaptă apoi în sus şi înăuntru, încrucişînd în unghi ascuţit carotida externă, care urmează o direcţie inversă; ajunge pe peretele lateral al faringelui şi urcă vertical pînă la baza craniului, unde pătrunde în canalul carotidian al osului temporal. În această primă porţiune a sa, cervicală, carotida internă are o formă foarte uşor sinuoasă, în S. Excesul de lungime ar fi necesar pentru adaptarea arterei la mişcările capului. La bătrîni, sinuozitatea se accentuează, încît artera se apropie foarte mult de peretele lateral al faringelui, căruia îi transmite pulsaţiile sale. Putem observa aceasta, invitînd pacientul să deschidă larg gura. Anevrismele dezvoltate în această regiune fac să bombeze peretele lateral al orofaringelui, mai ales cele de la nivelul lojii amigdaliene, care uneori seamănă cu un abces tonsilar (fapt capital însă, anevrismul este pulsatil !).

A doua porţiune, cea craniană, a carotidei interne este mai sinuoasă decît prima. Ea străbate întîi canalul carotidian săpat în stînca temporalului, urmîndu-i fidel traiectul. Ea descrie astfel un segment vertical, face apoi un cot, urmat de un segment orizontal.

După ce iese din canalul carotidian, carotida internă alunecă pe faţa laterală a corpului sfenoidului şi pătrunde în sinusul cavernos, pe care-l străbate, descriind o dublă curbă în formă de ~ (S italic), cu atît mai accentuată cu cît individul este mai bătrîn; ajunsă la partea medială a procesului clinoid anterior, artera se încovoaie din nou, devine verticală, perforează dura mater, dă naştere singurei sale colaterale importante, oftalmica, şi dedesubtul substanţei perforate anterioare se divide aproape imediat în ramurile sale terminale.

Raporturile carotidei interne trebuie studiate în cele două porţiuni principale ale sale: cervicală şi craniană.

I. La gît, carotida internă este încrucişată — la fel ca şi carotida externă — de către pîntecele posterior al digastricului, care o împarte în două porţiuni: supra- şi subjacentă muşchiului.

a) Porţiunea subdigastrică a arterei carotide interne este situată în triunghiul carotidian. Aici, artera se găseşte posterior de carotida externă, în contact cu ea, şi va avea deci raporturi generale foarte asemănătoare cu aceasta: 1) înăuntru artera este în raport cu peretele lateral al faringelui;

2) înapoi, este rezemată pe planul prevertebral, de care este despărţită prin lanţul simpatic cervical; 3) înainte şi în afară, este aproape superficială, fiind acoperită succesiv de: marginea anterioară a sternocleidomastoidianului, cu fascia cervicală superficială; platysma, ţesutul subcutanat şi pielea.

În triunghiul carotidian se face descoperirea clasică a carotidei interne. Normele tehnice sînt în general aceleaşi cu ale carotidei externe. Ligatura carotidei interne este foarte periculoasă, chiar mai de temut decît a carotidei comune.

b) Porţiunea superioară, supradigastrică, a carotidei interne — are o situaţie profundă, fiind cuprinsă în loja retrostiliană a spaţiului mandibulovertebrofaringian (spaţiul maxilofaringian, parapharyngeum). Raporturile ei generale sînt următoarele: 1) înainte răspunde diafragmei stiliene; 2) înapoi stă pe planul vertebral; 3) în afară se găseşte parotida; 4) înăuntru, peretele lateral al faringelui şi faţa laterală a amigdalei palatine. Raportul cu aceasta din urmă merită să fie precizat, întrucît are o însemnătate clinică. Amigdala palatină se găseşte în acelaşi plan frontal cu spaţiul prestilian, iar carotida internă urcă în spaţiul retrostilian. Ea se proiectează pe peretele lateral al faringelui, înapoia arcului palatofaringian (stîlpul posterior al vălului palatului), unde am văzut că pulsaţiile ei pot fi percepute, fiind separate de faţa laterală a amigdalei printr-o distanţă de 17—25 mm. Totuşi, abordarea intempestivă a polului superior al amigdalei sau lezarea arcului palatofaringian poate determina uneori hemoragii fulgerătoare, cataclismice, prin ruperea carotidei interne.

În spaţiul retrostilian, carotida internă are raporturi importante cu celelalte organe conţinute aici: vena jugulară internă, ultimele patru perechi de nervi craniali şi trunchiul simpatic cervical. Vena jugulară se găseşte situată la ieşirea din gaura jugulară, înapoia carotidei interne; pe măsură ce coboară, ea ocoleşte artera şi se aşază pe faţa laterală a acesteia. Nervul vag se găseşte în unghiul diedru, deschis înapoi, dintre venă şi arteră. Alăturarea celor trei elemente va constitui mănunchiul vasculonervos al gîtului în jumătatea sa superioară, locul arterei carotide comune fiind luat la acest nivel de carotida internă. Nervul glosofaringian, aşezat la ieşirea din gaura jugulară imediat înapoia arterei, încrucişează faţa ei laterală, îndreptîndu-se spre baza limbii. Nervul accesor, prin ramura sa externă, are raporturi variabile cu vasele: în adevăr, în traiectul său spre sternocleidomastoidian, această ramură trece uneori între arteră şi venă, alteori înapoia venei. Nervul hipoglos iese din canalul său, se strecoară între arteră şi venă, spre a se îndrepta apoi spre regiunea suprahioidiană. Trunchiul simpaticului cervical şi mai ales ganglionul său superior se găsesc înapoia arterei, într-o dedublare a fasciei prevertebrale. În fine, artera carotidă externă este situată departe, despărţită de cea internă prin muşchii stiloglos şi stilofaringian, cărora mai sus li se adaugă şi glanda parotidă.

II. Partea craniană a arterei carotide interne cuprinde succesiv trei porţiuni: intrapietroasă, intracavernoasă şi cerebrală.

a) Porţiunea intrapietroasă este cuprinsă în canalul carotidian, a cărui formă o împrumută. Are raporturi cu canalul musculotubar, cu cavitatea timpanului şi cu cochlea (melcul). Artera nu ocupă în întregime lumenul canalului osos care o găzduieşte. Spaţiul rămas liber este ocupat de un plex venos uşor compresibil (plexus caroticus venosus), care o înveleşte cu un manşon şi îi permite expansiuni pulsatile. Artera mai este înconjurată şi de plexul nervos organo-vegetativ carotidian intern (plexus caroticus internus).

b) Porţiunea intracavernoasă străbate sinusul cavernos, descriind un traiect în formă de ~. Suprafaţa ei exterioară, acoperită de endoteliul care căptuşeşte sinusul *, este scăldată din toate părţile în sîngele venos al acestuia. Ea este mai aproape de peretele medial al sinusului şi este găzduită în şanţul carotidian (sulcus caroticus) de pe faţa laterală a corpului sfenoidului. Între arteră şi peretele lateral al sinusului se găseşte nervul abducens, în timp ce în grosimea acestui perete se suprapun nervii oculomotor, trohlear (patetic) şi oftalmic.

Ajunsă la partea medială a proceselor clinoide anterioare, artera carotidă internă perforează dura mater şi descrie ultima ei porţiune.

c) Porţiunea cerebrală este foarte scurtă. După ce a perforat dura mater, artera încrucişează faţa laterală a nervului optic, dă naştere oftalmicei, străbate arahnoida şi, ajunsă la nivelul substanţei perforate anterioare, se desparte, ca şi braţele unui candelabru, în cele patru ramuri terminale ale sale.

Distribuţia. Artera carotidă internă irigă partea anterioară şi superioară a encefalului, bulbul ocular cu anexele lui şi trimite ramuri la frunte şi la nas. Ea dă două categorii de ramuri: colaterale şi terminale.

Ramurile colaterale sînt destul de numeroase, însă singura importantă este artera oftalmică. Din porţiunea cervicală a arterei nu pleacă în mod obişnuit nici o ramură colaterală. Din porţiunea intrapietroasă pleacă ramurile caroticotimpanice (rami caroticotympanici), care pătrund prin orificiile omonime în cavitatea timpanului, unde se anastomozează cu celelalte artere timpanice.

Din porţiunea intrasinuzală (intracraniană) pornesc cîteva ramuri foarte delicate, abia vizibile macroscopic: 1) o ramură anastomotică pentru artera canalului pterigoidian; 2) o ramură meningee anastomotică (meningeea mijlocie); 3) ramuri hipofizare; 4) ramuri cavernoase pentru pereţii sinusului şi organele pe care le conţine, pentru ganglionul trigeminal Gasser şi nervii care emană din el.

---

* Sinusul cavernos este de fapt un plex, alcătuit din vene cu perete foarte subţire, anastomozate între ele în jurul arterei carotide interne.

Artera oftalmică (a. ophthalmica) irigă bulbul ocular cu anexele lui şi participă la vascularizaţia regiunii frontale şi nazale (fig. 77). Ea se naşte din ultima porţiune a carotidei interne, la nivelul proceselor clinoide anterioare, imediat după ce aceasta a perforat dura mater. De aici se îndreaptă înainte, se aşază pe partea inferolaterală a nervului optic, traversează împreună canalul optic şi ajung în orbită. Aici, oftalmica descrie un traiect helicoidal în jurul nervului optic. Situată la început lîngă peretele lateral al orbitei, între nervul optic şi muşchiul lateral, artera se îndreaptă medial, încrucişează nervul optic, trecînd pe deasupra lui, între nerv şi muşchiul drept superior, şi ajunge astfel lîngă peretele medial al orbitei. De aici se îndreaptă înainte, urmînd marginea inferioară a oblicului superior, şi, ajunsă la nivelul unghiului medial al ochiului, se împarte în două ramuri terminale: artera supratrohleară şi artera dorsală a nasului.

Ramurile colaterale ale oftalmicei sînt numeroase şi supuse multor variaţii. În general, aproape toate ramurile iau naştere de pe faţa laterală a arterei, doar cele două etmoidale pleacă de pe faţa ei medială. În ce priveşte nivelul de la care se desprind succesiv din oftalmică, dispoziţia cea mai frecventă este următoarea: 1) din porţiunea situată lateral de nervul optic: artera centrală a retinei şi artera lacrimală; 2) din porţiunea de deasupra nervului optic: arterele ciliare posterioare

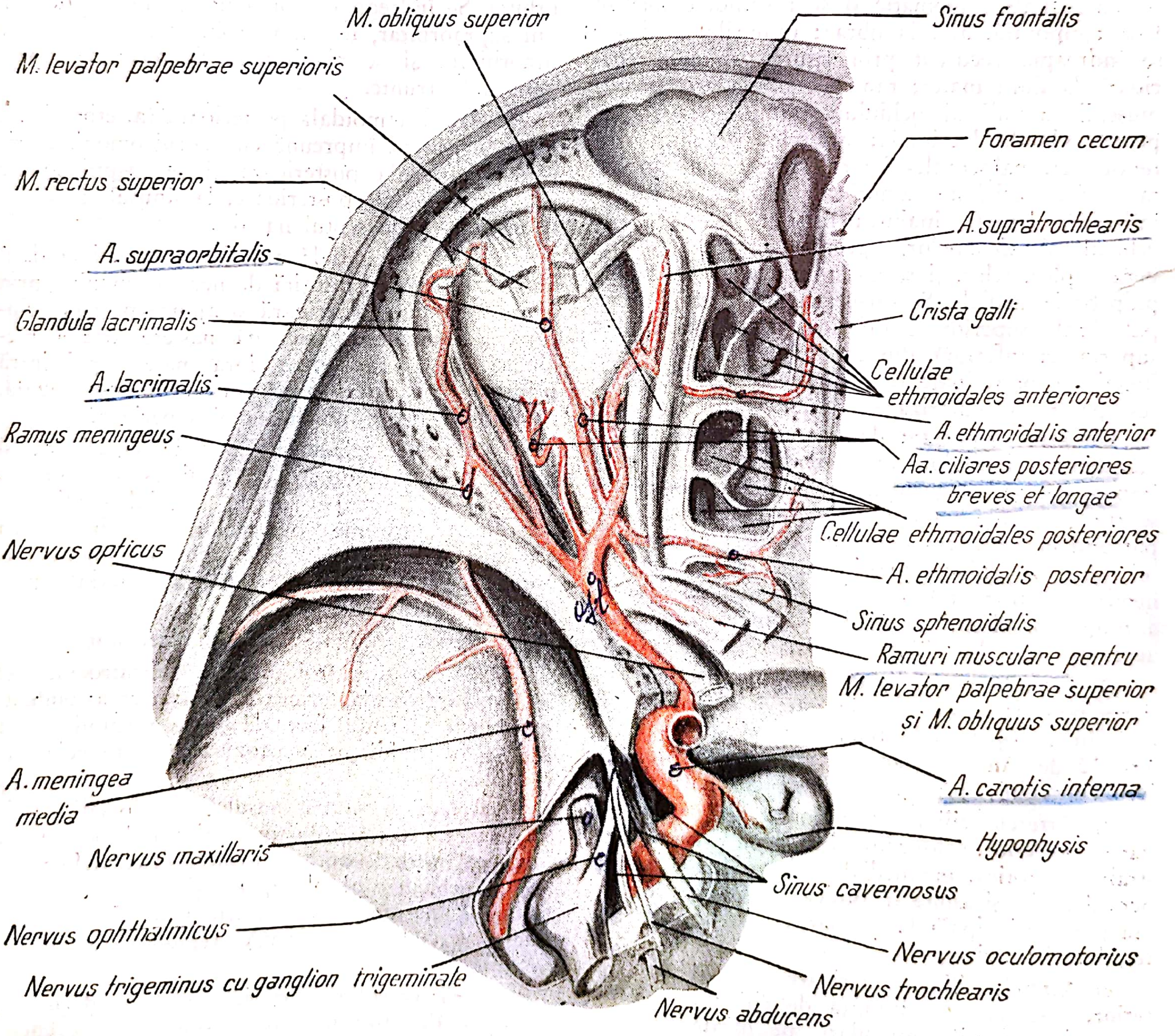
M. obliquus superior
M. levator palpebrae superioris
M. rectus superior
A. supraorbitalis
Glandula lacrimalis
A. lacrimalis
Ramus meningeus
Nervus opticus
A. meningea media
Nervus maxillaris
Nervus ophthalmicus
Nervus trigeminus cu ganglion trigeminale
Sinus frontalis
Foramen cecum
A. supratrochlearis
Crista galli
Cellulae ethmoidales anteriores
A. ethmoidalis anterior
Aa. ciliares posteriores breves et longae
Cellulae ethmoidales posteriores
A. ethmoidalis posterior
Sinus sphenoidalis
Ramuri musculare pentru M. levator palpebrae superior şi M. obliquus superior
A. carotis interna
Hypophysis
Sinus cavernosus
Nervus oculomotorius
Nervus trochlearis
Nervus abducens

Fig. 77. Artera oftalmică şi ramurile ei.

scurte, arterele ciliare posterioare lungi, arterele musculare, artera supraorbitară; 3) din porţiunea situată medial de nervul optic: arterele etmoidale şi arterele palpebrale.

a) Artera centrală a retinei (a. centralis retinae) pleacă din oftalmică imediat după intrarea în orbită, pătrunde în nervul optic prin faţa lui inferioară la aproximativ 1 cm înapoia bulbului ocular şi, situîndu-se în axul nervului, ajunge cu acesta la retină. Cu tot calibrul său redus, acest vas are o valoare funcţională şi clinică deosebită (v. ochiul).

b) Artera lacrimală (a. lacrimalis) merge de-a lungul marginii superioare a muşchiului drept lateral, însoţită de nervul lacrimal, spre glanda lacrimală, o străbate şi se termină prin arterele palpebrale laterale superioară şi inferioară (aa. palpebrales laterales superior et inferior).

Artera lacrimală dă, la rîndul ei, cîteva rămurele: ramurile zigomatice: două arteriole care străbat canalul zigomatic şi se răspîndesc una în fosa temporală, alta la obraz; ramurile meningee se îndreaptă recurent prin fisura orbitară superioară la dura mater; ramurile musculare, pentru muşchii laterali ai ochiului; ramurile lacrimale, pentru glanda lacrimală; arterele palpebrale laterale (aa. palpebrales laterales) sînt mai importante decît celelalte ramuri ale lacrimalei. Ele se îndreaptă lateral, înaintea tarşilor, acoperite de orbicularul pleoapelor, aproape de marginea liberă a pleoapelor, şi se anastomozează cu arterele palpebrale mediale. Se formează astfel două arcuri palpebrale superior şi inferior (arcus palpebralis superior et inferior), din care pleacă arterele conjunctivale posterioare (aa. conjunctivales posteriores, pentru vascularizarea conjunctivei).

Un grup important de artere, destinate tunicii vasculare a bulbului, sînt arterele ciliare. Ele se împart în trei categorii: arterele ciliare posterioare scurte şi arterele ciliare posterioare lungi, care pătrund în hemisfera posterioară a bulbului ochiului; arterele ciliare anterioare, care pătrund în hemisfera anterioară a ochiului. Linia de inserţie a muşchilor drepţi ai ochiului separă zonele de acces ale arterelor ciliare anterioare şi posterioare.

c) Arterele ciliare posterioare scurte (aa. ciliares posteriores breves) sînt cîteva artere (4—6) care în apropierea bulbului ocular se divid în 18—20 de rămurele; acestea străbat sclerotica în jurul nervului optic şi ajung în coroidă.

d) Arterele ciliare posterioare lungi (aa. ciliares posteriores longae) sînt două artere care străbat sclerotica, una medial, cealaltă lateral faţă de nervul optic, şi ajung în tunica vasculară. Tot ele iau parte principală la formarea marelui cerc arterial al irisului.

e) Arterele ciliare anterioare (aa. ciliares anteriores) se nasc la distanţă de ciliarele posterioare, din ramurile musculare ale oftalmicei. Ele străbat sclerotica prin orificiile situate înaintea inserţiilor acestor muşchi şi intră şi ele în tunica vasculară. Din arterele ciliare anterioare se desprind ramuscule fine, care se răspîndesc în pătura superficială a scleroticei: sînt arterele episclerale. Din acestea din urmă pornesc rămurele mai fine, care se ramifică în conjunctiva bulbară — sînt arterele conjunctivale anterioare (aa. conjunctivales anteriores), care se anastomozează cu arterele conjunctivale posterioare.

f) Ramurile musculare (nu sînt trecute în N. I.) sînt variabile ca dispoziţie, inconstante. Adesea se găseşte o arteră musculară superioară, care irigă muşchii superiori şi mediali ai ochiului, şi altă arteră inferioară pentru muşchii inferiori şi laterali. Din ramurile musculare pleacă arterele ciliare anterioare.

g) Artera supraorbitară (a. supraorbitalis) ocoleşte marginea medială a muşchiului ridicător al pleoapei superioare şi se aşază pe faţa superioară a lui, imediat sub periostul peretelui superior al orbitei. Se îndreaptă apoi înainte, însoţită de nervul supraorbitar, iese din orbită prin incisura supraorbitară şi se răspîndeşte la pleoapa superioară şi la frunte.

h) Artera etmoidală posterioară (a. ethmoidalis posterior) trece, împreună cu nervul omonim, prin gaura etmoidală posterioară şi se răspîndeşte la celulele etmoidale posterioare, la sinusul sfenoidal, la meninge şi la septul nazal.

i) Artera etmoidală anterioară (a. ethmoidalis anterior) străbate, însoţită de nervul omonim, prin gaura etmoidală anterioară şi ajunge pe lama ciuruită a etmoidului; aici dă naştere arterei meningee anterioare pentru dura mater, apoi intră printr-un orificiu al lamei ciuruite în fosa nazală, răspîndindu-se în porţiunea ei superioară.

j) Arterele palpebrale mediale superioară şi inferioară (aa. palpebrales mediales superior et inferior) se îndreaptă de la unghiul medial al ochiului, în grosimea pleoapelor, în întîmpinarea arterelor palpebrale laterale (din lacrimală), împreună cu care formează arcurile arteriale palpebrale superior şi inferior.

Ramurile terminale ale oftalmicei sînt:

k) Artera supratrohleară (a. supratrochlearis) sau artera frontală, urmează un traiect ascendent, trece prin incizura frontală şi se răspîndeşte la frunte; ea stabileşte anastomoze cu arterele învecinate.

l) Artera dorsală a nasului (a. dorsalis nasi) sau artera nazală coboară înaintea ligamentului palpebral medial, străbate printre fasciculele muşchiului orbicular al pleoapelor şi în şanţul nasogenian se anastomozează cu artera unghiulară (terminala facialei); ea irigă regiunea dorsală a nasului.

Arterele cerebrale (arteriae cerebri). Ramurile terminale ale carotidei interne sînt destinate encefalului.

a) Artera comunicantă posterioară (a. communicans posterior). Această arteră, de obicei subţire, pleacă de la peretele posterior al carotidei, la nivelul proceselor clinoide anterioare, se îndreaptă înapoi pe marginea cortului hipofizei şi se anastomozează cu artera cerebrală posterioară (provenită din vertebrală prin intermediul arterei bazilare). Ea închide cercul arterial al creierului descris de Willis. Dimensiunile ei pot fi diferite de la dreapta la stînga; pe una din părţi poate lipsi cu totul.

b) Artera coroidiană anterioară (a. choroidea anterior) este un vas subţire, care trece printre pedunculul cerebral şi lobul temporal (scizura Bichat) la pînza coroidiană a ventriculului lateral.

c) Artera cerebrală anterioară (a. cerebri anterior) trece pe deasupra nervului optic, ajunge în fisura longitudinală a creierului (interhemisferică), se încovoaie după genunchiul corpului calos şi se îndreaptă înapoi spre faţa superioară a acestuia. Imediat înaintea chiasmei optice, cele două artere cerebrale anterioare sînt unite printr-o scurtă anastomoză transversală (a. communicans anterior).

d) Artera cerebrală mijlocie (a. cerebri media) urmează traiectul şanţului lateral (Sylvii). Pentru amănunte privind ramurile arterelor cerebrale şi teritoriile irigate de acestea, v. capitolul irigaţiei creierului.

ARTERELE MEMBRULUI SUPERIOR

Artera nutritivă a membrului superior se întinde sub forma unui trunchi mic, voluminos, din mediastin pînă la plica cotului. Acest trunchi poartă nume diferite, după regiunile pe care le străbate (fig. 78). Primul segment, întins de la originea vasului pînă la mijlocul claviculei, poartă numele de artera subclaviculară; segmentul următor se întinde pînă la marginea inferioară sau distală a muşchiului pectoral mare şi se numeşte artera axilară; segmentul terminal, care ajunge pînă la plica cotului, constituie artera brahială.

La plica cotului, artera brahială se divide în artera radială şi artera ulnară, numite după oasele învecinate. Cele două artere se termină în palmă, formînd două bucle cu concavitatea orientată proximal; sînt arcada palmară superficială şi arcada palmară profundă.

ARTERA SUBCLAVIE
(a. subclavia)

Artera subclavie este o arteră importantă, voluminoasă. Ea corespunde, la membrul superior, cu artera iliacă externă de la membrul inferior. Prin ramura sa terminală şi prin ramurile colaterale, ea irigă un teritoriu întins, cuprinzînd membrul superior omolateral, o mare parte a gîtului, peretele ventroloteral al toracelui (şi unele organe toracice), precum şi o porţiune din encefal.

După cum am văzut mai înainte, cînd s-a descris arcul aortei şi trunchiul brahiocefalic, originea celor două artere subclavii este diferită: cea dreaptă ia naştere îndărătul articulaţiei sternoclaviculare drepte din trunchiul brahiocefalic, pe cînd cea stîngă porneşte ca ramură independentă din creştetul arcului aortic. Originea lor diferită are drept consecinţă două fapte: artera subclavie stîngă este mai lungă decît cea dreaptă cu aproximativ 3 cm şi are şi o porţiune toracică, care lipseşte celei drepte.

De la punctul de origine, ambele artere subclavii descriu o curbă, situată la baza gîtului, în fosa supraclaviculară, a cărei concavitate este deschisă caudal şi care îmbrăţişează destul de aproape domul pleural. La nivelul marginii caudale a muşchiului subclavicular, într-un punct care corespunde aproximativ mijlocului claviculei, ambele artere subclavii se continuă cu artera axilară respectivă.

Raporturi. În traiectul pe care îl urmează, arterele subclavii trec prin defileul limitat de muşchii scaleni anterior şi mijlociu. Acest fapt determină împărţirea arterelor subclavii în trei porţiuni: 1) prima porţiune, situată medial de scaleni, se numeşte prescalenică sau intrascalenică*; 2) a doua, aşezată între scaleni, este porţiunea interscalenică; 3) a treia, dispusă lateral de scaleni, este porţiunea postscalenică sau extrascalenică.

Diferite în prima porţiune, raporturile celor două artere subclavii, dreaptă şi stîngă, sînt sensibil identice în celelalte două porţiuni (fig. 79).

1) Prima porţiune — pre- sau intrascalenică* — necesită descrierea separată a celor două artere subclavii, dreaptă şi stîngă.

Subclavia dreaptă are o direcţie oblică, urcînd puţin dorsal, dar mai ales lateral. Ventral, artera subclavie dreaptă este acoperită de trei planuri, care de la ea înspre tegumente sînt: a) un plan nervos — vagul, ansa simpatică a subclaviei (a lui Vieussens) şi frenicul; b) un plan venos, cuprinzînd vena subclavie, vena jugulară

---

* Termen uzual în nomenclatura franceză este greşit din punct de vedere etimologic şi semantic.

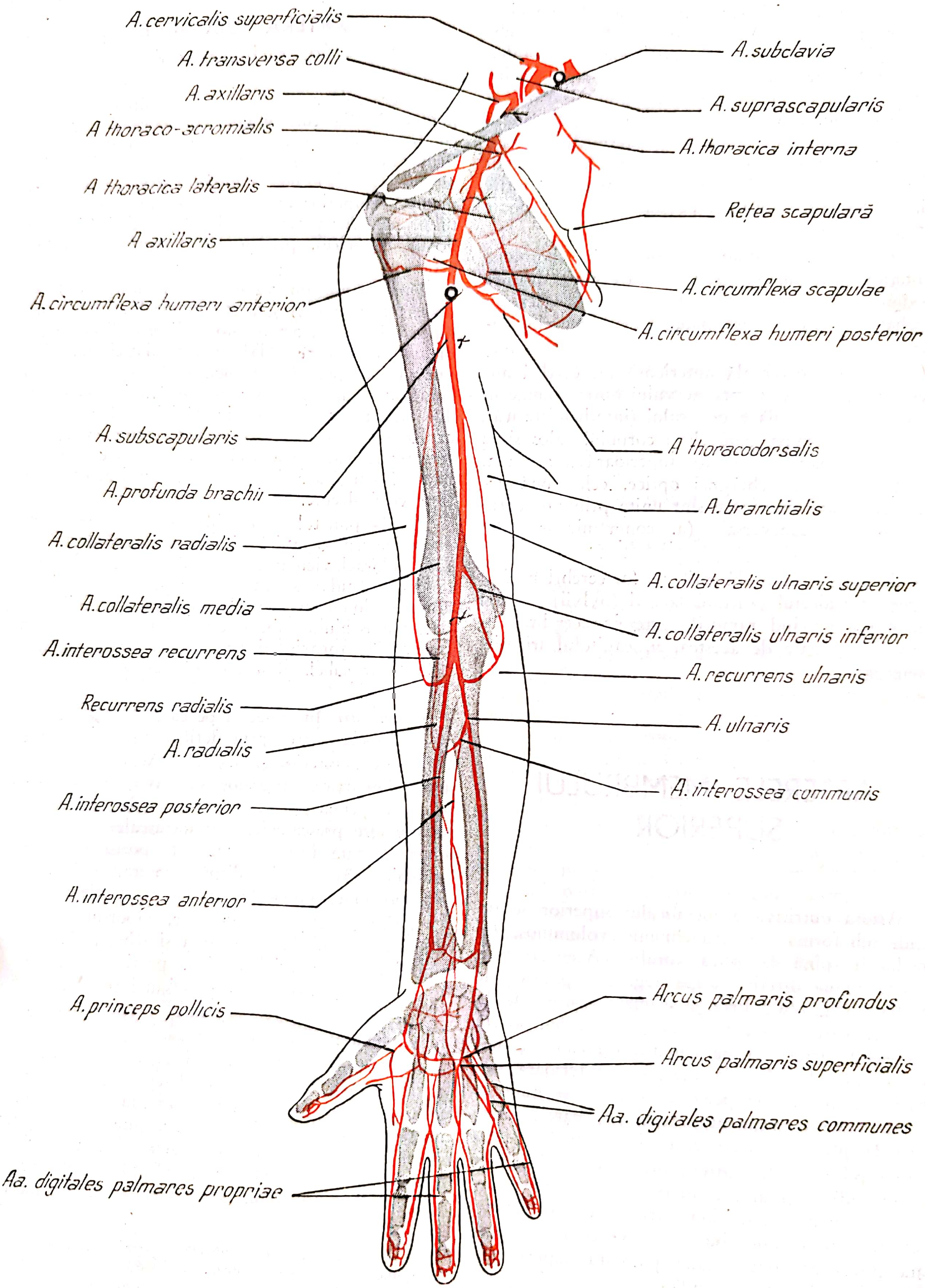
A. cervicalis superficialis
A. transversa colli
A. axillaris
A thoraco-acromialis
A thoracica lateralis
A axillaris
A. circumflexa humeri anterior
A. subscapularis
A. profunda brachii
A. collateralis radialis
A. collateralis media
A. interossea recurrens
Recurrens radialis
A. radialis
A. interossea posterior
A. interossea anterior
A. princeps pollicis
Aa. digitales palmares propriae
A. subclavia
A. suprascapularis
A. thoracica interna
Rețea scapulară
A. circumflexa scapulae
A. circumflexa humeri posterior
A thoracodorsalis
A. branchialis
A. collateralis ulnaris superior
A. collateralis ulnaris inferior
A. recurrens ulnaris
A. ulnaris
A. interossea communis
Arcus palmaris profundus
Arcus palmaris superficialis
Aa. digitales palmares communes

Fig. 78. Arterele membrului superior.

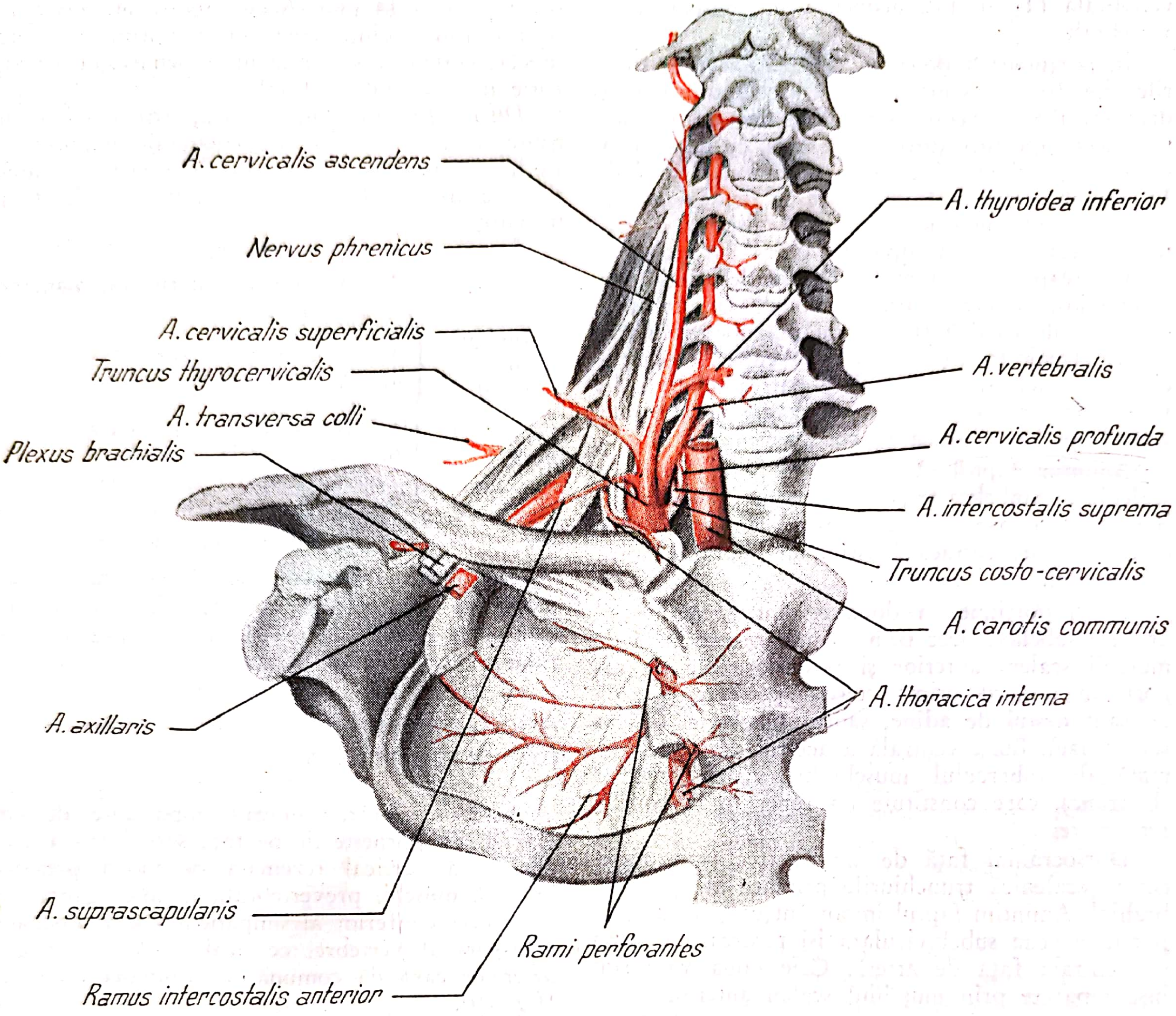
A. cervicalis ascendens
Nervus phrenicus
A. cervicalis superficialis
Truncus thyrocervicalis
A. transversa colli
Plexus brachialis
A. axillaris
A. suprascapularis
Ramus intercostalis anterior
Rami perforantes
A. thyroidea inferior
A. vertebralis
A. cervicalis profunda
A. intercostalis suprema
Truncus costo-cervicalis
A. carotis communis
A. thoracica interna

Fig. 79. Artera subclavie şi ramurile sale.

internă dreaptă şi vena brahiocefalică dreaptă; c) un plan osteomuscular, reprezentat de clavicula cu articulaţia sternoclaviculară şi muşchii sternocleidomastoidian şi sternocleidohioidian, care se inserează la acest nivel. Dorsal, artera vine în raport cu domul pleural şi cu ligamentele acestuia, cu nervul recurent drept şi apoi cu ganglionul cervical inferior al simpaticului (ganglionul stelat). Caudal, artera este culcată pe povîrnişul anterior al domului pleural, pe care şi lasă un şanţ. Această faţă este încrucişată de două anse nervoase: medial este nervul recurent, care se desprinde din nervul vag, încrucişează faţa caudală a arterei subclaviei drepte, urcă pe faţa ei dorsală şi se îndreaptă spre laringe; lateral este ansa simpatică a subclaviei (Vieussens), care, pornind din cordonul simpaticului cervical, ocoleşte în mod similar artera subclavie dreaptă şi se duce la ganglionul stelat omolateral. Cranial, artera atinge punctul culminant al traiectului său, situat aproximativ 17 mm deasupra claviculei; de pe această faţă pornesc cele mai importante ramuri ale sale. Medial, vine în raport cu artera carotidă comună dreaptă.

Artera subclavie stîngă se naşte, după cum s-a amintit mai înainte, din creştetul arcului aortic, deci pe un plan mai profund faţă de originea arterei subclavii drepte. De la punctul de origine, ea urmează un traiect aproape vertical, spre a ajunge la baza gîtului, de unde urmează un traiect asemănător cu cea dreaptă.

În prima sa porţiune — toracică — artera subclavie stîngă are raporturi cu diferite organe ale mediastinului. Lateral se găseşte plămînul stîng (învelit în pleura sa) şi pleura mediastinală respectivă. Medial se află esofagul şi nervul recurent stîng Ventral, artera subclavie stîngă vine în raport cu artera carotidă comună dreaptă, cu nervul vag stîng şi este încrucişată de vena brahiocefalică stîngă. Dorsal, artera se află pe coloana vertebrală (T_1 şi T_2), acoperită de muşchii prevertebrali.

În porţiunea a doua — cervicală — raporturile sînt foarte asemănătoare cu cele din partea dreaptă. Planul venos subclavijugular drept contractează raporturi aproape identice, cu deosebirea că vena jugulară stîngă este situată mai medial. În schimb, raporturile nervoase se deosebesc mai mult. Nervul vag stîng coboară la distanţă de artera subclavie stîngă, lipit de artera carotidă comună dreaptă. Recurentul stîng se desprinde din el mai jos, în torace, astfel că bucla sa este aplicată pe sub arcul aortei, şi nu pe subclaviculară. Nervul frenic şi ansa simpatică Vieussens o încrucişează în acelaşi mod ca şi în partea dreaptă. În fine, ductul toracic descrie o arcadă pe deasupra arterei spre a se vărsa în confluentul venos.

Amintim faptul că în această porţiune intrascalenică, ambele artere subclavii primesc fibre nervoase provenite din lanţul simpatic cervicotoracic, care formează astfel un important plex periarterial.

2) În porţiunea a doua — interscalenică — arterele subclavii trec prin strîmtoarea formată de muşchii scaleni anterior şi posterior. Ele au raport, în jos, cu prima coastă, pe care şi sapă un şanţ destul de adînc, şanţul subclaviei (sulcus subclaviae). Buza ventrală a acestui şanţ este formată de tuberculul muşchiului scalen anterior (Lisfranc), care constituie un reper în descoperirea arterei.

Dorsocranial faţă de arteră, trec prin despicătura scalenică trunchiurile primare ale plexului brahial. Amintim faptul important că şi în această porţiune vena subclaviculară îşi păstrează situaţia sa ventrală faţă de arteră. Cele două vase sînt însă separate prin muşchiul scalen anterior.

3) Porţiunea postscalenică sau extrascalenică a arterei este mai superficială decît celelalte două porţiuni. În consecinţă, este mai uşor accesibilă în acest punct; ligatura ei se face de preferinţă aici, în triunghiul omoclavicular. Raporturile arterei în această porţiune sînt următoarele: ventral (înainte), cu vena subclavie voluminoasă, ascunsă înapoia claviculei; ambele vase sînt acoperite de fasciile cervicale — mijlocie (pretraheală) şi superficială —, ţesut subcutanat şi piele. Dorsal (posterior) se găsesc ramurile plexului brahial. Caudal (în jos), artera se află pe prima digitaţie a muşchiului dinţat mare (m. serratus lateralis), care acoperă primul spaţiu intercostal, şi pe coasta a doua. Cranial (în sus), faţa arterei este superficială şi deci aici se va interveni pentru a o lega.

De notat faptul că distanţa dintre claviculă şi prima coastă, cînd braţul se găseşte în poziţie normală, e de aproximativ 3 cm. Deci, mănunchiul vasculonervos este liber în acest spaţiu larg. Cînd braţul este proiectat înainte, distanţa aceasta creşte; cînd braţul este dus înapoi, distanţa se micşorează pînă la 14 mm. Acest fapt se utilizează în clinică atunci cînd vrem să comprimăm artera subclaviculară şi să obţinem o hemostază provizorie în teritoriul ei distal.

Distribuţie. În traiectul său, artera subclavie emite o serie de (ramuri) colaterale importante. În linie generală, acestea sînt în număr de nouă şi se grupează de cele mai multe ori, în felul următor:

	1.	A. vertebrală
	2.	A. toracică internă (a. mamară internă)
Trunchiul costo-cervical	3.	A. cervicală profundă
	4.	A. intercostală supremă
Trunchiul tireo-cervical	5.	A. tiroidiană inferioară
	6.	A. cervicală ascendentă
	7.	A. cervicală superficială
	8.	A. suprascapulară
	9.	A. transversă a gîtului

De obicei, toate colateralele iau naştere din porţiunea intrascalenică a subclaviei, cu excepţia transversei gîtului, care îşi are originea în porţiunea extrascalenică a arterei.

Artera vertebrală (a. vertebralis)

Este una dintre ramurile importante ale subclaviei. Ea porneşte de pe faţa superioară a acesteia, urcă vertical rezemată pe fascia prevertebrală şi muşchii prevertebrali, înaintea ganglionului cervical inferior al simpaticului şi a procesului transvers al vertebrei cervicale a VII-a, înapoia arterelor carotidă comună şi tiroidiană inferioară (fig. 79).

Ajunsă la nivelul vertebrei cervicale a VI-a, pătrunde în orificiul transversal (costotransversar INA) al acesteia — uneori în al celei de-a V-a — sau a VII-a — şi apoi urcă spre craniu, străbătînd orificiile transverse ale vertebrelor cervicale suprajacente, inclusiv ale atlasului. Ieşind din acest ultim orificiu, descrie o curbură care ocoleşte masa laterală a atlasului, perforează membrana atlantooccipitală posterioară, apoi dura mater între arcul posterior al atlasului şi gaura occipitală mare şi pătrunde în cavitatea craniană prin acest orificiu. Aici (se înclină în sus, înainte şi înăuntru) ocoleşte faţa laterală a măduvei prelungite, se aplică pe clivus şi se uneşte cu artera vertebrală din partea opusă, formînd artera bazilară (a. basilaris). Aceasta urcă mai departe, pînă la şanţul pontin superior, unde se bifurcă — sub un unghi de 180° — în cele două ramuri terminale ale sale — arterele cerebrale posterioare (a. cerebri posterior).

Artera bazilară este culcată ventral pe clivus, acoperit de dura mater, iar dorsal se aşază în şanţul bazilar de pe faţa ventrală a punţii.

Distribuţie. Artera vertebrală emite numeroase ramuri, care sînt destinate mai ales măduvei spinării, rombencefalului şi părţii posterioare a prozencefalului.

a) În porţiunea sa cervicală, aceste ramuri sînt: ramuri spinale, care străbat prin orificiile intervertebrale (foramina intervertebralia — găurile de conjugare) şi se răspîndesc în măduvă şi meninge; dau ramuri musculare pentru muşchii vertebrali.

b) Din porţiunea intracraniană a vertebralei pornesc: o ramură meningee (ramus meningeus — a. meningee post.) care se ramifică în fosa cerebeloasă; arterele spinale (a. spinalis post. şi a. spinalis ant.) care se duc la măduva prelungită şi la măduva spinării. Artera spinală posterioară (a. spinalis posterior) impară, se aşază pe faţa posterioară a măduvei spinării. Artera spinală anterioară (a. spinalis anterior) pereche se uneşte cu omonima sa din partea opusă şi coboară în fisura mediană anterioară a măduvei, participînd la vascularizaţia acesteia. Artera cerebeloasă inferioară posterioară (a. cerebelli inferior posterior) este ramura cea mai cranială a arterei vertebrale.

c) Trunchiul bazilar dă naştere următoarelor ramuri: ramuri pontine (rami ad pontem); artera labirintică (a. labyrinthi), care pătrunde prin porul acustic intern; artera cerebeloasă inferioară anterioară (a. cerebelli inferior anterior) şi artera cerebeloasă superioară (a. cerebelli superior) se distribuie părţii corespondente a cerebelului, după cum indică şi numele lor (pentru mai multe detalii v. vascularizaţia cerebelului).

Ramurile terminale sînt reprezentate de arterele cerebrale posterioare, care participă la formarea cercului arterial cerebral Willis (circulus arteriosus cerebri).

Artera toracică internă

Numită şi artera mamară internă (a. thoracica interna), ia naştere pe faţa inferioară a arterei subclavii, puţin mai lateral de artera vertebrală (fig. 79).

De la emergenţa sa, artera toracică internă trece înapoia venei subclavii şi a extremităţii mediale a claviculei, culcată pe povîrnişul anterior (ventral) al domului pleural, şi coboară paralel cu marginea sternului, pînă la nivelul cartilagiului al VI-lea sau al VII-lea costal, unde se bifurcă în ramurile sale terminale. În torace, ea încrucişează feţele posterioare ale cartilagiilor costale şi ale muşchilor intercostali interni; înapoi, artera răspunde pleurei şi muşchiului transvers al toracelui (m. transversus thoracis — triunghiularul sternului). E important de notat că distanţa care o separă de marginea laterală a sternului creşte de la 1 cm, la nivelul primului spaţiu, pînă la aproximativ 2 cm, la nivelul celui de-al şaselea.

Ramurile colaterale sînt numeroase şi se distribuie mai ales pereţilor toracelui şi abdomenului. Ele sînt următoarele:

a) Ramuri mediastinale ventrale (aa. mediastinales ventrales) — ramuri fine, destinate organelor din mediastinul ventral: timus, bronhii, pleură, pericard etc.

b) Artera pericardiacofrenică (a. pericardiacophrenica) (a. diafragmatică superioară) — o ramură lungă şi subţire, care coboară împreună cu nervul frenic între pleură şi pericard, pînă la diafragmă.

c) Arterele perforante (aa. perforantes) străbat spaţiile intercostale şi se răspîndesc la muşchiul pectoral mare, la piele şi glanda mamară (la femeie, acestea din urmă [rr. mammarii] sînt mai voluminoase).

d) Ramurile intercostale anterioare (rr. intercostales anteriores) — în număr de două pentru fiecare spaţiu intercostal — merg lateral şi se anastomozează cu arterele intercostale (posterioare) din aortă.

Ramurile terminale sînt în număr de două:

a) Artera musculofrenică (a. musculophrenica) — ramură laterală — coboară oblic de-a lungul inserţiilor costale ale diafragmei, încrucişînd feţele posterioare ale ultimelor cartilagii costale; ea dă ramuri pentru diafragmă şi muşchii peretelui abdominal anterior, precum şi ramuri intercostale anterioare, similare cu cele plecate din trunchiul toracicei interne.

b) Artera epigastrică superioară (a. epigastrica superior) — ramura medială — continuă traiectul toracicei interne, străbate diafragma între porţiunea sternală şi cea costală, coboară pe faţa posterioară a muşchiului drept al abdomenului, în teaca acestuia, pătrunde în acest muşchi şi, la nivelul ombilicului, se anastomozează în plin canal cu artera epigastrică inferioară (ramură din a. iliacă externă).

În felul acesta se stabileşte o lungă cale derivativă între cele două trunchiuri importante, mari — artera subclavie şi artera iliacă externă —, cale care, în unele împrejurări, poate avea o reală valoare în stabilirea unei circulaţii colaterale.

Trunchiul tirocervical
(truncus thyrocervicalis)

Acest trunchi, numit de Farabeuf şi trunchiul tireobicervicoscapular, este un vas voluminos şi scurt, care ia naştere pe faţa superioară a arterei subclavii, imediat în afara arterei vertebrale, lîngă marginea medială a muşchiului scalen anterior. După un scurt traiect ascendent, trunchiul se împarte în cele patru ramuri ale sale: tiroidiana inferioară, cervicala ascendentă, cervicala transversă şi suprascapulara. De obicei, trunchiul se împarte în două ramuri: una medială, care dă naştere tiroidienei inferioare şi cervicalei ascendente, şi alta laterală, care dă cervicala transversă şi suprascapulara. Mult mai rar, cele patru ramuri pot să ia naştere separat din subclavie.

Artera tiroidiană inferioară (a. thyroidea inferior) se desprinde din trunchiul de origine, urcă vertical pînă la nivelul tuberculului anterior al procesului transvers al vertebrei a V-a cervicale, unde coteşte în unghi drept şi descrie o curbă a cărei concavitate anterioară îmbrăţişează mănunchiul vasculonervos al gîtului şi simpaticul cervical; apoi se îndoaie din nou, descriind a doua curbă — cu concavitatea superioară —, şi ajunge la baza lobilor glandei tiroide, în care se termină. În această ultimă porţiune, artera contractă raporturi strînse cu nervul recurent, fapt de mare importanţă în ligatura vasului.

La nivelul vertebrei a V-a cervicale se suprapun trei artere importante, care, în sens anteroposterior, sînt: artera carotidă comună, artera tiroidiană inferioară şi artera vertebrală.

În traiectul său, artera tiroidiană inferioară emite: a) ramuri colaterale — faringiene, esofagiene, traheale, o laringee inferioară şi musculare; b) ramuri terminale — glandulare pentru corpul tiroid (inferioară, posterioară şi profundă).

Artera cervicală ascendentă (a. cervicalis ascendens) este considerată de mulţi autori ca o ramură colaterală a tiroidienei inferioare (fig 79). Ea urcă pe faţa anterioară a muşchiului scalen anterior, medial de nervul frenic. Dă ramuri musculare pentru muşchii prevertebrali învecinaţi şi ramuri spinale care pătrund prin orificiile intervertebrale la porţiunea inferioară a măduvei cervicale, anastomozîndu-se cu ramurile spinale ale vertebralei.

Artera cervicală superficială (a. cervicalis superficialis) se îndreaptă transversal, prin fosa supraclaviculară, încrucişînd muşchii scaleni, plexul brahial şi muşchiul ridicător al scapulei, spre a dispărea sub muşchiul trapez. E acoperită de muşchiul platysma (pielosul). Dă ramuri muşchilor învecinaţi; deseori pleacă din artera transversă a gîtului.

Artera suprascapulară (a. suprascapularis N. I.; a. transversa scapulae BNA), de la originea sa, se îndreaptă spre claviculă, trecînd pe faţa anterioară a scalenului anterior; se îndreaptă apoi în afară, culcată pe plexul brahial şi ascunsă înapoia claviculei, spre a coti înapoi, spre marginea superioară a scapulei (fig. 79). Aici trece pe deasupra ligamentului transvers al scapulei (lig. coracoidian) şi pătrunde în fosa supraspinoasă, fiind situată profund pe os. De notat că nervul suprascapular trece pe sub ligament. Coboară apoi peste gîtul scapulei — pe lîngă marginea laterală a spinei — şi se cufundă în fosa subspinoasă, unde se anastomozează cu ramuri ale arterei circumflexe a scapulei (din artera subscapulară) şi ale arterei transverse a gîtului.

În acest lung traiect, artera suprascapulară emite numeroase ramuri pentru muşchii învecinaţi, mai ales pentru supra- şi subspinos, precum şi ramuri articulare şi osoase.

Trunchiul costocervical
(truncus costocervicalis)

Numit şi trunchiul cervicointercostal, pleacă de pe faţa posteroinferioară a subclaviei şi, după un scurt traiect descendent, se desparte în cele două ramuri ale sale: artera intercostală supremă şi artera cervicală profundă. Uneori, cele două artere pot pleca în mod independent din artera subclavie.

Artera intercostală supremă (a. intercostalis suprema) coboară încrucişînd colul primelor două coaste (fig. 79). Ea furnizează primele două artere intercostale posterioare — ale spaţiului I şi II intercostal —, care se comportă în mod asemănător cu arterele intercostale (corespunzătoare) aortice, dînd: ramuri dorsale pentru muşchii profunzi ai gîtului, spinale pentru măduvă şi ramura intercostală propriu-zisă, care străbate în sens dorsoventral spaţiul intercostal respectiv.

Artera cervicală profundă (a. cervicalis profunda) se îndreaptă înapoi, trece între gîtul primei coaste şi procesul transvers al vertebrei a VII-a cervicale, apoi îşi schimbă direcţia trecînd în sus, şi ajunge la ceafă, unde irigă muşchii din această regiune.

Artera transversă a gîtului sau cervicală transversă (a. transversa colli), numită şi artera scapulară posterioară, ia naştere, de obicei, ca ultimă ramură a subclaviei (fig. 79), din porţiunea extrascalenică a ei, şi urmează un traiect foarte flexuos. Trece întîi printre rădăcinile plexului brahial (al VI-lea şi al VII-lea nerv cervical), încrucişează scalenul mijlociu şi cel posterior, se îndreaptă înapoi şi în afară, trecînd pe sub muşchii trapez şi ridicător ai scapulei, spre a ajunge la unghiul superior al scapulei. De la acest nivel, ea coteşte în jos şi coboară de-a lungul marginii mediale a acestui os, pînă la unghiul inferior, unde se anastomozează cu ramurile terminale ale circumflexei scapulei (din subscapulară). În acest lung traiect, ea dă ramuri tuturor muşchilor pe lîngă care trece.

ARTERA AXILARĂ (a. axillaris)

Artera axilară este vasul nutritiv al regiunii umărului. Ea irigă această regiune şi trimite ramuri la peretele toracic lateral şi la partea superioară a braţului. Ea continuă artera subclavie.

Limite, direcţie. Artera axilară începe la marginea anterioară a feţei caudale (inferioare) a claviculei, străbate oblic, de sus în jos şi dinspre medial spre lateral, groapa axilară şi se termină la marginea inferioară (caudală) a muşchiului pectoral mare (unii autori dau ca limită inferioară tendonul muşchiului latissim al spatelui — dorsal mare). Direcţia arterei este în strînsă dependenţă de poziţia braţului în raport cu trunchiul — în adducţie sau abducţie —, fapt de mare importanţă chirurgicală.

Raporturi. Am văzut că artera axilară străbate axila, constituind elementul ei axial (fig. 80). Medial de arteră se găseşte vena axilară, iar lateral — elementele plexului brahial. Toate aceste formaţiuni constituie împreună mănunchiul vasculonervos al axilei. Ele sînt înconjurate de o masă bogată de grăsime. În parcursul său, artera axilară contractă raporturi şi cu pereţii axilei. Raportul cel mai de seamă este cu peretele anterior, de a cărui faţă profundă se alipeşte pe toată întinderea traiectului său.

Muşchiul pectoral mic, care intră în constituţia acestui perete, încrucişează perpendicular artera axilară şi determină împărţirea ei în trei porţiuni: deasupra, înapoia şi dedesubtul muşchiului mic pectoral. Vom descrie raporturile arterei în dependenţă de această diviziune topografică a traiectului ei.

1) Prima porţiune — situată deasupra muşchiului pectoral mic: a) medial şi înainte se află voluminoasa venă axilară şi venele cefalică şi toracoacromială; b) lateral şi posterior se găsesc fasciculele plexului brahial; c) dorsal, artera stă pe planul costal, acoperit de primele digitaţiuni ale muşchiului dinţatul anterior; între acest plan

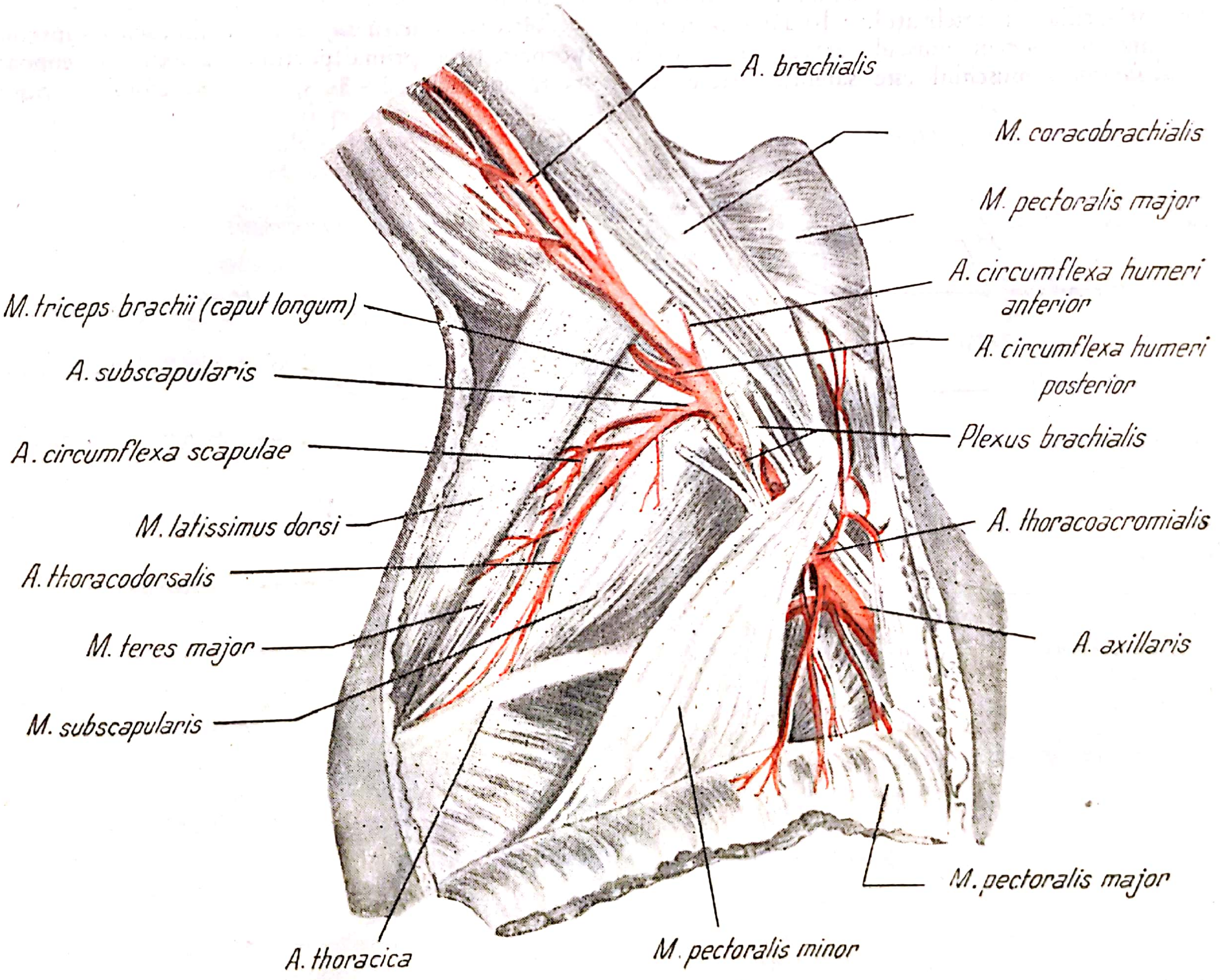
A. brachialis
M. coracobrachialis
M. pectoralis major
A. circumflexa humeri anterior
A. circumflexa humeri posterior
Plexus brachialis
A. thoracoacromialis
A. axillaris
M. pectoralis major
M. pectoralis minor
A. thoracica
M. triceps brachii (caput longum)
A. subscapularis
A. circumflexa scapulae
M. latissimus dorsi
A. thoracodorsalis
M. teres major
M. subscapularis

Fig. 80. Raporturile arterei axilare.

și arteră se insinuează trunchiul secundar posterior (fasciculus posterior) al plexului brahial; d) ventral, artera este acoperită de o serie de planuri, care de la suprafață spre profunzime sînt: pielea, țesutul subcutanat, porțiunea claviculară a pectoralului mare și fascia clavipectorală. În această porțiune se face ligatura axilarei la originea sa. Accesul chirurgical asupra ei este îngreuiat de un plan venos care o acopere: vena cefalică și canalul colateral. Fața anterioară a ei mai este încrucișată de nervul toracic anterior (al pectoralului mare), care constituie un reper în descoperirea arterei.

2) În a doua porțiune — retropectorală: a) medial se menține același raport cu vena axilară, la care se adaugă rădăcina medială a medianului; b) lateral, rădăcina laterală a medianului; c) dorsal, artera stă pe mușchiul subscapular, de care este separată prin fasciculul posterior (radiocircumflex, trunchiul secundar posterior) al plexului brahial; d) ventral, artera este acoperită de piele și de cei doi mușchi pectorali.

3) A treia porțiune — infrapectorală —, mai lungă decît celelalte, este ușor accesibilă chirurgical. Vine în raport: a) medial, cu vena axilară și cu nervii ulnar, cutanat medial al brațului și cutanat medial al antebrațului; b) lateral cu nervul median, nervul musculocutanat și mușchiul coracobrahial; mușchiul este satelitul arterei axilare în această porțiune și constituie un reper în descoperirea ei la acest nivel; c) ventral, artera este acoperită de tendonul pectoralului mare și de ligamentul suspensor al axilei. E de notat faptul că printr-o abducție puternică a brațului artera axilară se întinde ca o coardă, pierde contactul cu peretele anterior al axilei și se așază imediat sub pielea și fascia bazei axilei. Acest fapt are importanță în ligatura arterei în porțiunea a treia a sa. Tot un raport anterior, de o importanță deosebită, este cel cu nervul median. Acest nerv coboară la început înaintea arterei, apoi alunecă ușor în afară, între ea și mușchiul coracobrahial; d) dorsal, artera se așază pe tendoanele mușchilor rotund mare (teres major) și latissim al spatelui (latissimus dorsi — dorsal mare), de care este separată prin nervii radial și axilar. Să nu uităm că de-a lungul mănunchiului vascular, mai ales alăturea de vena axilară, sînt înșirați ganglioni limfatici.

Distribuție. În decursul traiectului său, artera axilară emite un număr variabil de ramuri colaterale (fig. 81). Modul cel mai frecvent de ramificație este următorul:

Ramurile subscapulare — pentru mușchiul omonim.

Artera toracică supremă (a. thoracica suprema) pornește din prima porțiune a axilarei, coboară peste primele 2—3 spații intercostale, irigînd

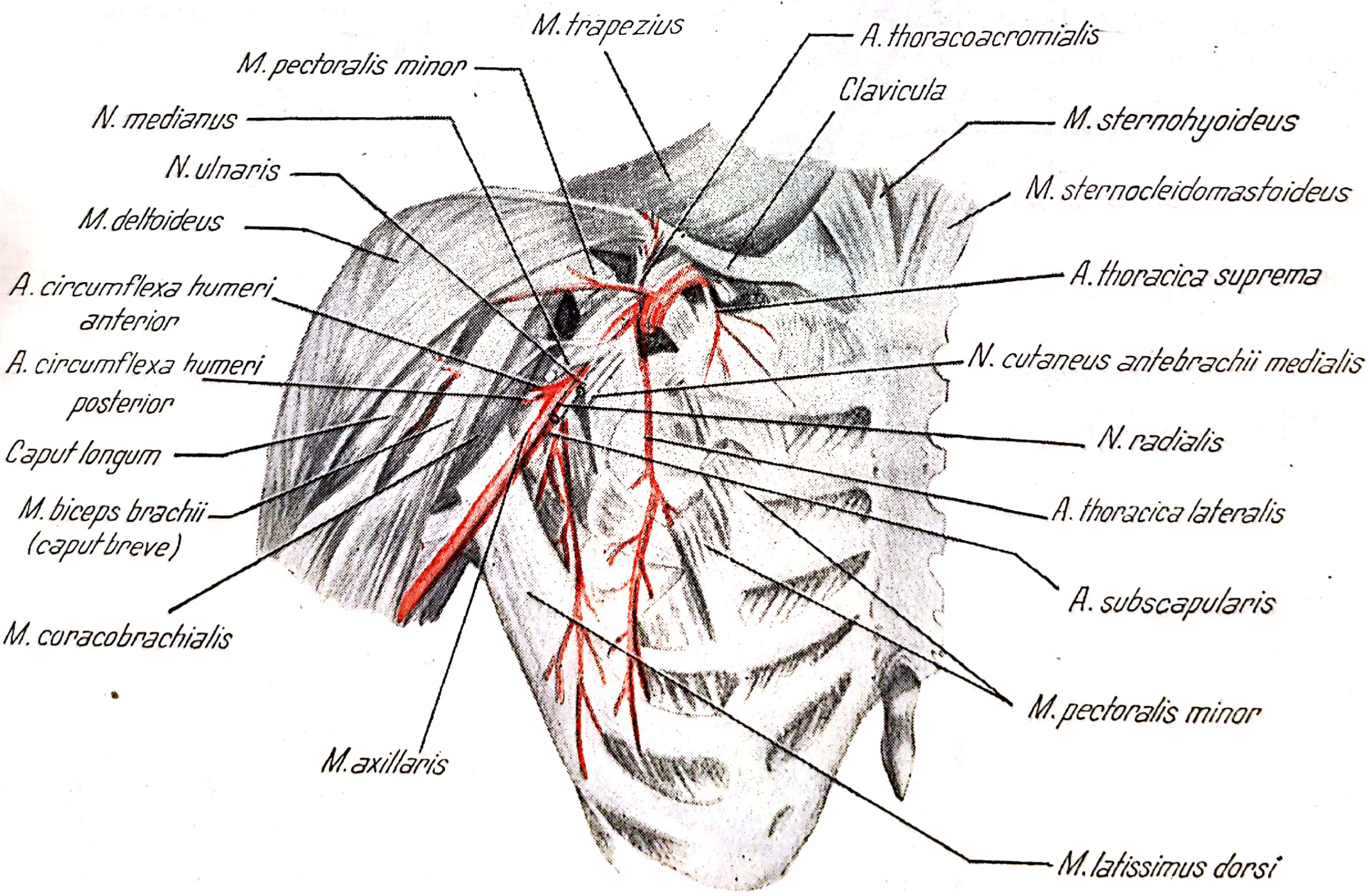
M. trapezius
M. pectoralis minor
N. medianus
N. ulnaris
M. deltoideus
A. circumflexa humeri anterior
A. circumflexa humeri posterior
Caput longum
M. biceps brachii (caput breve)
M. coracobrachialis
M. axillaris
A. thoracoacromialis
Clavicula
M. sternohyoideus
M. sternocleidomastoideus
A. thoracica suprema
N. cutaneus antebrachii medialis
N. radialis
A. thoracica lateralis
A. subscapularis
M. pectoralis minor
M. latissimus dorsi

Fig. 81. Ramurile arterei axilare.

muşchii respectivi, precum şi cei doi pectorali, glanda mamară şi pielea.

Artera toracoacromială (a. thoracoacromialis) este o ramură destul de voluminoasă, însă scurtă, care se naşte din axilară la marginea cranială (superioară) a pectoralului mic, perforează fascia clavipectorală şi ajunge pe fundul trigonului deltoideopectoral (spaţiul lui Mohrenheim), unde se divide în trei ramuri: a) Ramura acromială se îndreaptă lateral, paralel cu clavicula, alunecă între muşchiul deltoid şi procesul coracoid, dă ramuri pentru deltoid, pectoral şi articulaţia scapulohumerală; perforează, în fine, deltoidul şi se anastomozează cu ramuri din artera suprascapulară pentru a forma reţeaua acromială (rete acromiale). b) Ramura deltoidiană coboară acoperită de vena cefalică în interstiţiul dintre muşchiul pectoral mare şi deltoid, cărora le dă ramuri în tot traiectul său. c) Ramurile pectorale — pentru muşchii pectorali — sînt însoţite de obicei de nervii toracici anteriori.

Artera toracică laterală (a. thoracica lateralis), numită şi toracică inferioară sau mamară externă, porneşte din a doua porţiune a axilarei. Ea se aşază înapoia muşchiului pectoral mic, apoi coboară spre peretele lateral al toracelui pînă la nivelul spaţiului intercostal al V-lea sau al VI-lea. În drumul său, dă ramuri pentru muşchii dinţatul anterior (serratus lateralis), pectoral mare şi mic, pentru glanda mamară (rr. mamarii externi) şi stabileşte anastomoze cu celelalte artere ale peretelui toracic.

Artera subscapulară (a. subscapularis), cea mai voluminoasă ramură colaterală a axilarei, se naşte din a treia porţiune a acesteia, la nivelul marginii inferioare a muşchiului subscapular. De aici, artera se îndreaptă oblic în jos şi înapoi, emite cîteva ramuri pentru muşchiul subscapular şi apoi se divide în două ramuri:

a) Artera toracodorsală continuă traiectul subscapularei, alunecînd între muşchii dinţat anterior (serratus lateralis) şi latissim al spatelui (dorsal mare) pînă la nivelul ultimelor coaste; ea irigă muşchii din vecinătate.

b) Artera circumflexă a scapulei (a. circumflexa scapulae) se îndreaptă dorsal, trece prin triunghiul omotricipital, ocoleşte marginea laterală a scapulei şi se termină la unghiul inferior al scapulei în muşchii din această regiune (mm. supra- şi subspinos, rotund mare şi mic, latissim). Ramurile ei se anastomozează cu terminaţiunile arterelor suprascapulară şi transversă a gîtului — ambele din subclavie.

Artera circumflexă humerală anterioară (a. circumflexa humeri anterior) pleacă din axilară distal de subscapulară şi este în general de calibru redus. Ea alunecă pe sub coracobrahial şi scurta porţiune a bicepsului, ocoleşte gîtul chirurgical al humerusului şi ajunge la şanţul intertubercular (şanţul bicipital), unde dă două ramuri: una ascendentă, urcînd alăturea de tendonul lungii porţiuni a bicepsului pînă la articulaţia scapulohumerală, şi a doua care continuă traiectul arterei şi se anastomozează cu circumflexa posterioară.

Artera circumflexă humerală posterioară (a. circumflexa humeri posterior) ia naştere la acelaşi nivel cu precedenta, însă este mai voluminoasă decît ea. Se îndreaptă înapoi, străbate împreună cu nervul axilar patrulaterul humerotricipital (Velpeau) şi ocoleşte gîtul chirurgical al humerusului, fiind acoperită de muşchiul deltoid. Ea irigă muşchii învecinaţi şi se anastomozează cu ramuri din arterele circumflexă humerală anterioară, suprascapulară şi toracoacromială.

Artera brahială sau humerală (a. brachialis)

Artera brahială este trunchiul arterial al braţului şi continuă în mod direct artera axilară. Ea începe la marginea inferioară a muşchiului pectoral mare şi se termină la plica cotului, în dreptul liniei de flexiune, unde se împarte în cele două ramuri terminale ale sale: artera radială şi artera ulnară.

Traiect şi raporturi. Traiectul arterei brahiale este aproape rectiliniu. În cele două treimi superioare ale braţului, ea coboară vertical, fiind situată pe partea lui medială (fig. 82). Abia în treimea inferioară, ea se îndreaptă uşor în afară, pentru ca la plica cotului să se aşeze pe linia axială a regiunii. Linia de descoperire a arterei, care desemnează la suprafaţa tegumentelor traiectul vasului, se întinde de la punctul culminant al axilei la mijlocul plicei cotului, mergînd de-a lungul marginii mediale — uşor de palpat — a muşchilor coracobrahial şi biceps brahial.

În drumul său, artera brahială este însoţită de două vene omonime — una medială, alta laterală, în raport cu artera —, unite între ele prin numeroase anastomoze transversale, scalariforme şi de nervul median.

Toate aceste elemente formează mănunchiul vasculonervos al braţului. Muşchiul biceps al braţului este muşchiul satelit al arterei brahiale. Raporturile arterei se studiază la braţ şi la plica cotului.

La braţ: înainte este acoperită de coracobrahial în partea superioară, de marginea medială a bicepsului în partea inferioară; înapoi este culcată pe capul medial al tricepsului — sus — şi pe brahial — jos; lateral, ea urmează mai întîi coracobrahialul, apoi interstiţiul format de biceps şi brahial;

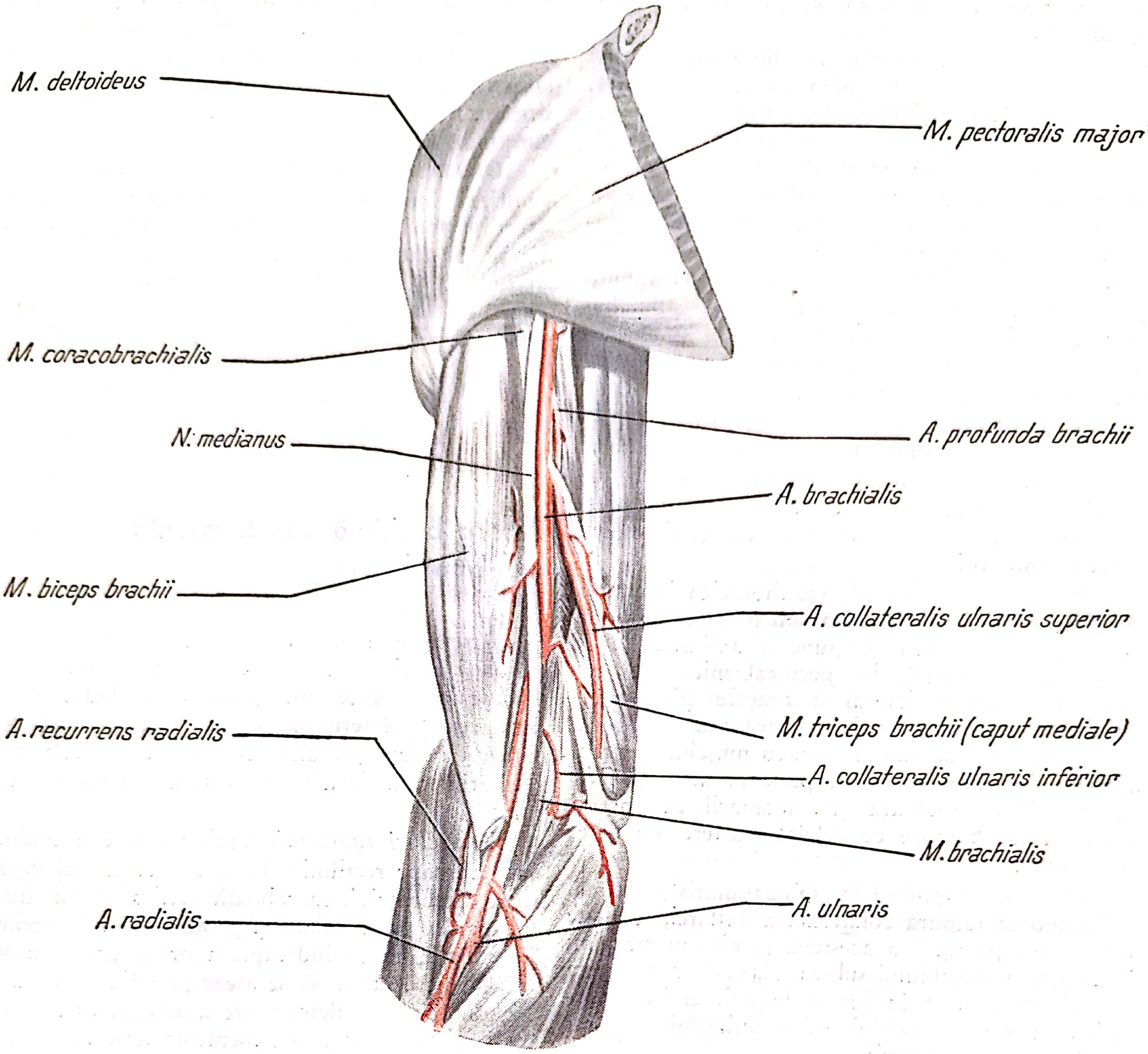
M. deltoideus
M. pectoralis major
M. coracobrachialis
A. profunda brachii
N. medianus
A. brachialis
M. biceps brachii
A. collateralis ulnaris superior
A. recurrens radialis
M. triceps brachii (caput mediale)
A. collateralis ulnaris inferior
M. brachialis
A. radialis
A. ulnaris

Fig. 82. Raporturile arterei brahiale.

medial, artera este superficială, fiind acoperită doar de piele şi fascia brahială.

La plica cotului: înainte este ascunsă de aponevroza muşchiului biceps (expansiunea bicipitală, lacertus fibrosus *); înapoi este aşezată pe brahial; lateral se află tendonul bicepsului; medial — pronatorul rotund (pronator teres, caput ulnare).

Artera brahială mai contractă pe traiectul său unele raporturi importante cu nervii braţului. Raportul cel mai important este cu nervul median, care constituie un reper preţios — al doilea după biceps — în descoperirea arterei. Acest nerv se află situat la început lateral de arteră, o încrucişează apoi cel mai des pe dinainte şi se aşază pe partea ei medială, păstrînd această poziţie pînă la plica cotului. Aici, nervul este separat de arteră prin capătul ulnar al pronatorului rotund. Ceilalţi trei nervi diverg, depărtîndu-se de arteră, pe măsură ce coboară spre cot: nervul ulnar trece în loja posterioară a braţului, nervul radial devine posterior, urmînd direcţia şanţului său de pe humerus, iar nervul cutanat medial al antebraţului se îndepărtează medial, devenind repede superficial.

Distribuţie. Artera brahială emite în decursul traiectului său numeroase ramuri colaterale. Descriem următoarele:

---

* N. I. nu recunoaşte decît aponevroza (aponeurosis m. bicipitis brachii).

Ramuri musculare (rami musculares) — pentru muşchii învecinaţi (deltoid, coracobrahial, biceps, brahial).

Artera brahială profundă (a. profunda brachii) este ramura cea mai puternică a brahialei şi este destinată lojii posterioare (fig. 83). Ea se naşte din porţiunea superioară a brahialei, la marginea inferioară a rotundului mare, pătrunde în profunzime printre capul radial şi cel ulnar al tricepsului brahial (vastul medial şi vastul lateral), se alătură nervului radial şi, împreună cu acesta, urmează traiectul spiroid al şanţului radial de pe humerus (sulcus nervi radialis) pînă în şanţul bicipital lateral. În tot acest drum, artera, venele omonime şi nervul sînt acoperite de muşchiul triceps, căruia îi trimit numeroase ramuri. În afară de acestea, artera brahială profundă mai emite:

a) Artera nutritivă a humerusului (a. nutricia humeri), cînd aceasta nu pleacă direct din brahială.

b) Ramura deltoidiană (ramus deltoideus) se pierde în porţiunea distală a acestui muşchi.

c) Artera colaterală medie (a. collateralis media) coboară pe capul medial al tricepsului, pă-

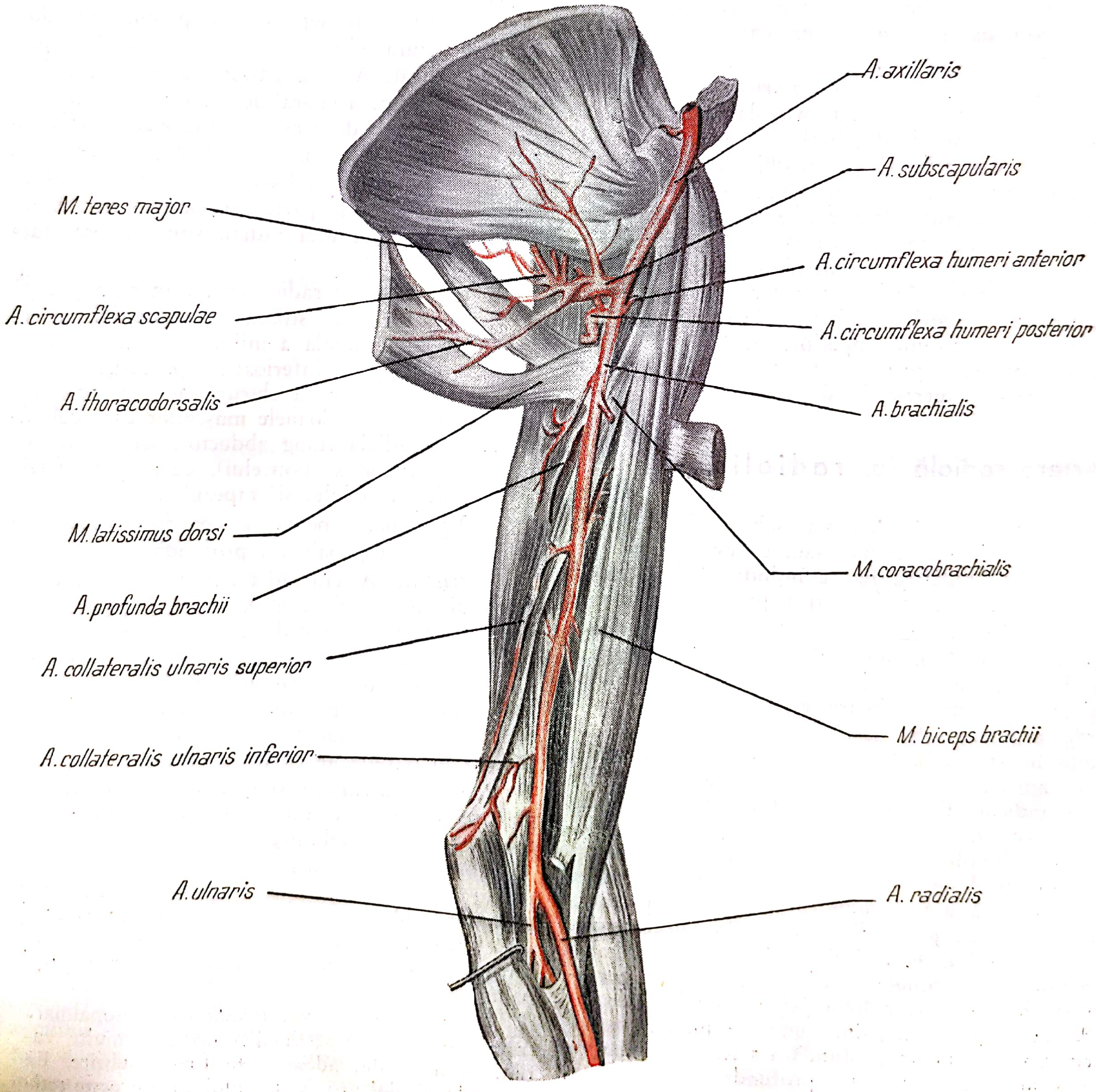
A. axillaris
A. subscapularis
M. teres major
A. circumflexa humeri anterior
A. circumflexa scapulae
A. circumflexa humeri posterior
A. thoracodorsalis
A. brachialis
M. latissimus dorsi
M. coracobrachialis
A. profunda brachii
A. collateralis ulnaris superior
M. biceps brachii
A. collateralis ulnaris inferior
A. ulnaris
A. radialis

Fig. 83. Ramurile arterei brahiale.

trunde apoi în acest muşchi şi ajunge la olecran, unde participă la formarea reţelei articulare a cotului (rete articulare cubiti).

d) Artera colaterală radială (a. collateralis radialis) constituie terminaţiunea arterei brahiale profunde. Ea însoţeşte la început nervul radial, apoi se desparte de el, rămînînd posterior de septul muscular radial. Dă, la rîndu-i, o ramură anterioară, care urmează traiectul radialului în şanţul bicipital lateral, şi o ramură dorsală, care ajunge în reţeaua articulară a cotului.

Artera colaterală ulnară superioară (a. collateralis ulnaris superior) ia naştere din brahială imediat sub precedenta, străbate septul intermuscular medial, se alătură nervului ulnar, în tovărăşia căruia ajunge în partea posterioară a cotului şi se termină şi ea în reţeaua articulară a cotului (fig. 83).

Artera colaterală ulnară inferioară (a. collateralis ulnaris inferior), mult mai slabă decît precedenta, se desprinde din brahială ceva mai sus de plica cotului, coboară pe muşchiul brahial, perforează septul intermuscular medial şi se epuizează şi ea în reţeaua articulară a cotului (fig. 83). Ajunsă la plica cotului, artera brahială dă naştere celor două ramuri terminale ale sale: artera radială şi artera ulnară. Ambele artere coboară pe partea anterioară a antebraţului, vascularizînd acest segment al membrului superior, şi ajung la mînă, unde formează prin anastomozarea lor arcadele palmare — superficială şi profundă.

Artera radială (a. radialis)

Această arteră, deşi mai subţire decît ulnara, pare, datorită traiectului său, că este continuarea directă a brahialei. Ea se întinde de la mijlocul plicei cotului pînă la partea profundă a mîinii.

Traiectul pe care îl urmează artera este destul de complex. Continuînd direcţia brahialei, artera radială se îndreaptă la început uşor oblic în jos şi în afară, apoi coboară vertical pe partea laterală a antebraţului pînă la procesul stiloid al radiusului (fig. 84). În această porţiune, traiectul ei este aproape rectiliniu, iar linia sa de descoperire este indicată de o dreaptă întinsă de la mijlocul plicii cotului pînă la partea medială a procesului stiloid al radiusului. Ajunsă la acest nivel, artera radială ocoleşte vîrful procesului stiloid, trece pe faţa radială a masivului carpian, prin tabachera anatomică, acoperită fiind de tendoanele extenzorilor policelui, şi se îndreaptă spre extremitatea proximală a primului spaţiu interosos; aici perforează în sens dorsopalmar primul muşchi interosos dorsal şi ajunge în palmă, unde se anastomozează cu ramura palmară profundă a arterei ulnare, spre a forma arcada palmară profundă.

Raporturi. Traiectul arterei radiale se poate împărţi în trei porţiuni: una la antebraţ, a doua în regiunea articulaţiei radiocarpiene şi a treia la mînă. Îi vom analiza raporturile în aceste trei segmente.

a) La antebraţ, radiala coboară într-un şanţ format în afară de muşchiul brahioradial, care este muşchiul ei satelit, iar înăuntru de muşchiul pronator rotund — proximal — şi flexorul radial al carpului distal. Înainte, ea este acoperită la început de marginea anterioară a brahioradialului, iar în cele 2/3 distale numai de fascia antebrahială şi piele. Înapoi, artera stă pe faţa anterioară a corpului radiusului, de care este despărţită succesiv prin muşchii pronator rotund, flexor superficial al degetelor, flexor lung al policelui şi pronator pătrat. În treimea distală a antebraţului, artera radială este separată de planul osos doar printr-o pătură subţire musculară, formată de pronatorul pătrat. Aici se găseşte şanţul pulsului, o depresiune limitată lateral de tendonul brahioradialului, şi medial de tendonul flexorului radial al carpului, loc unde se ia în mod obişnuit „pulsul". La antebraţ, artera radială este însoţită de două vene satelite şi — în partea mijlocie — de ramura superficială a nervului radial, situat lateral faţă de arteră.

b) La articulaţia radiocarpiană (a mîinii) după ce a ocolit procesul stiloid al radiusului, artera ajunge în fosa radială a mîinii (tabachera anatomică), a cărei parte inferioară o parcurge şi unde ea poate fi descoperită chirurgical (fig. 85); aici ea trece pe sub tendoanele muşchilor care delimitează fosa radială (lung abductor, scurt extenzor şi lung extenzor ai policelui), culcată pe feţele dorsale ale scafoidului şi trapezului.

c) La mînă, raporturile vor fi studiate împreună cu arcada palmară profundă.

Distribuţie. Artera radială emite numeroase ramuri, din toate cele trei porţiuni ale sale. Să le urmărim pe rînd, în ordinea plecării lor:

Artera recurentă radială (a. recurrens radialis) porneşte din radială aproape de originea ei şi se îndreaptă în sens proximal, în interstiţiul dintre brahioradial şi brahial. Irigă muşchii învecinaţi şi intră în reţeaua articulară a cotului.

Ramuri musculare; sînt numeroase colaterale pe care radiala le trimite muşchilor învecinaţi, în tot traiectul ei antebrahial.

Ramura palmară a carpului sau transversa anterioară a carpului (ramus carpeus palmaris) este o ramură subţire, care se îndreaptă transversal de-a lungul marginii distale a pronatorului pătrat, intrînd în reţeaua palmară a carpului (rete carpi palmare).

Ramura palmară superficială sau radiopalmară (ramus palmaris superficialis) prezintă multe variaţii individuale; adesea este foarte subţire. Ea pleacă la nivelul procesului stiloid, trece peste retinaculul flexorilor (lig. transvers al carpului),

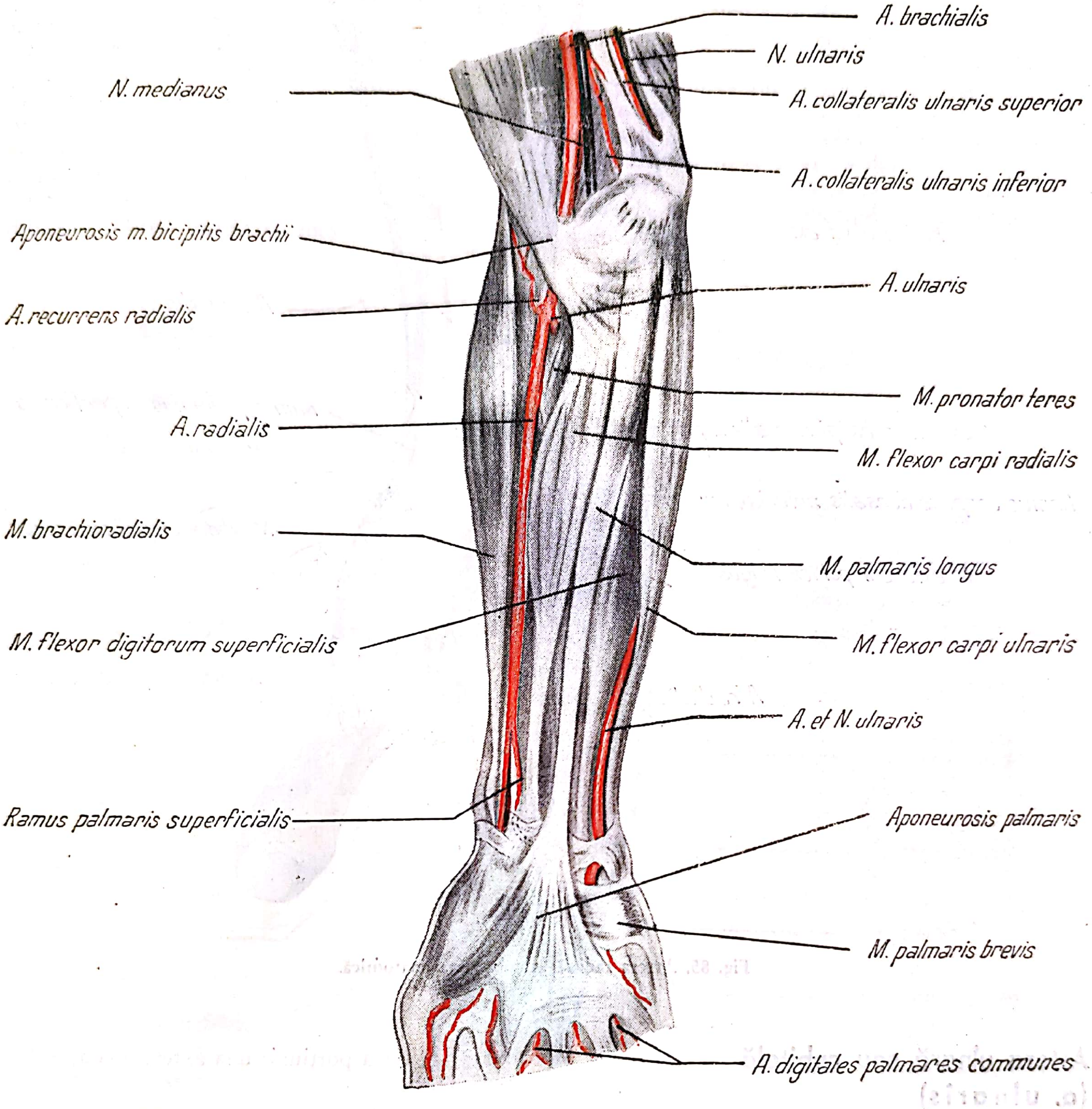
A. brachialis
N. ulnaris
N. medianus
A. collateralis ulnaris superior
A. collateralis ulnaris inferior
Aponeurosis m. bicipitis brachii
A. ulnaris
A. recurrens radialis
M. pronator teres
A. radialis
M. flexor carpi radialis
M. brachioradialis
M. palmaris longus
M. flexor digitorum superficialis
M. flexor carpi ulnaris
A. et N. ulnaris
Ramus palmaris superficialis
Aponeurosis palmaris
M. palmaris brevis
A. digitales palmares communes

Fig. 84. Traiectul şi raporturile arterei radiale.

coboară spre eminenţa tenară, dînd ramuri pentru muşchii de aici, şi, după ce perforează muşchiul scurt abductor al policelui, formează arcada palmară superficială, prin anastomozarea cu artera ulnară.

Ramura dorsală a carpului (ramus carpeus dorsalis) pleacă din radială la nivelul fosei radiale a mîinii (tabachera), se îndreaptă transversal, pe faţa dorsală a masivului carpian, unde se anastomozează cu o ramură similară din ulnară şi participă la alcătuirea reţelei dorsale a carpului (fig. 85).

Artera metacarpiană dorsală I sau artera interosoasă dorsală a primului spaţiu (a. metacarpea dorsalis I) pleacă din radială în momentul cînd aceasta străbate primul interosos dorsal, coboară de-a lungul acestui muşchi şi, după un scurt traiect, se divide în două artere digitale dorsale pentru feţele alăturate ale policelui şi indexului.

Ramura palmară profundă (ramus palmaris profundus). Am văzut că este artera principală din constituţia arcadei palmare profunde. Vom studia-o cu arterele mîinii.

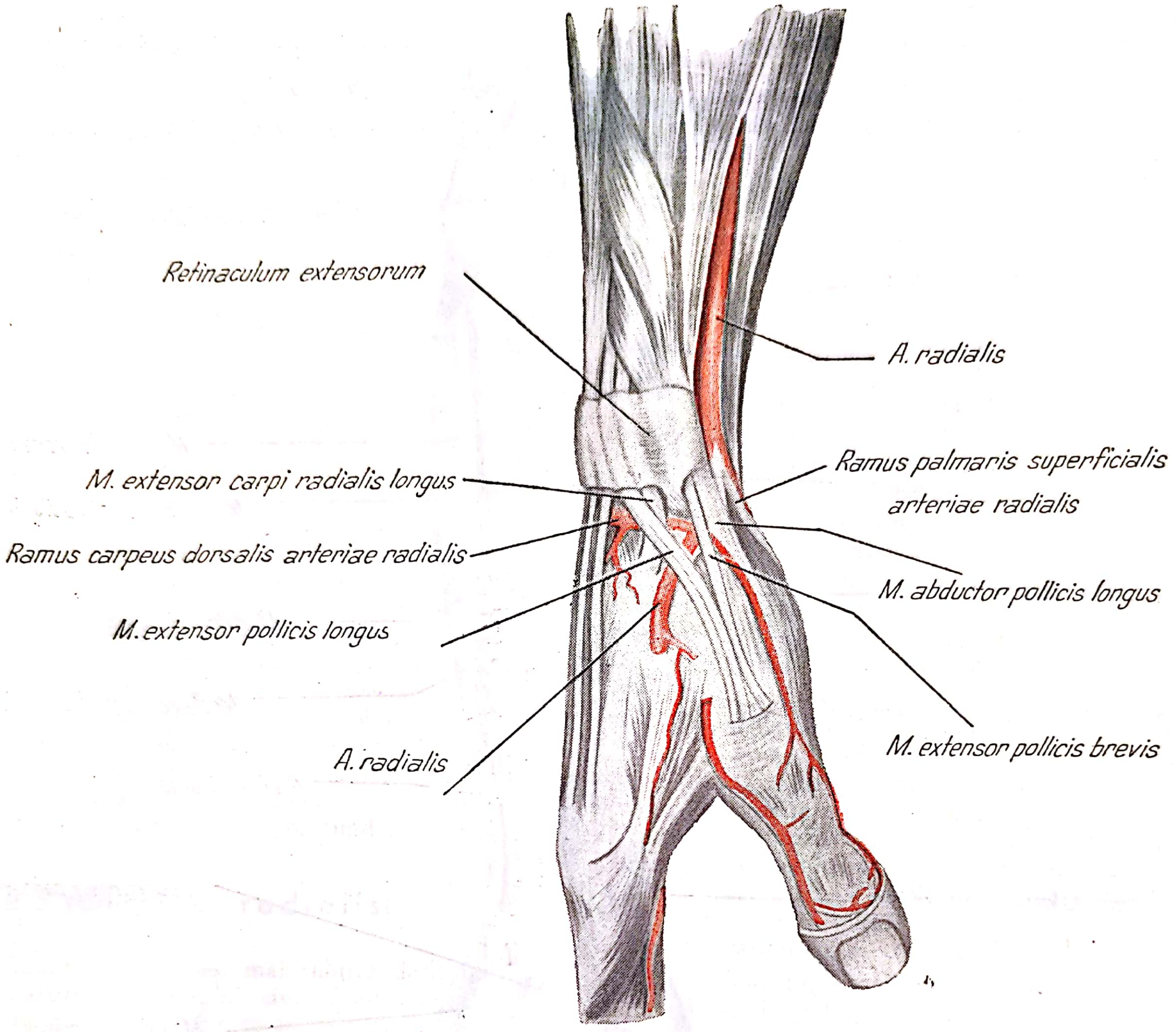
Retinaculum extensorum
A. radialis
Ramus palmaris superficialis arteriae radialis
M. extensor carpi radialis longus
Ramus carpeus dorsalis arteriae radialis
M. abductor pollicis longus
M. extensor pollicis longus
M. extensor pollicis brevis
A. radialis

Fig. 85. Artera radială în tabachera anatomică.

Artera ulnară sau cubitală (a. ulnaris)

Artera ulnară, ramura de bifurcaţie medială a brahialei, este de obicei mai voluminoasă decît radiala. Se întinde de la mijlocul plicii cotului pînă la partea medială a palmei.

Traiect şi raporturi. De la originea sa, artera palmară se îndreaptă oblic în jos şi medial, pînă la unirea treimii proximale cu cea mijlocie a feţei anterioare a antebraţului. Aici schimbă direcţia, devenind verticală, coboară de-a lungul marginii ulnare a antebraţului, spre articulaţia mîinii, trece lateral (în afara) osului pisiform, încrucişează retinaculul flexorilor (lig. transvers al carpului) şi se îndreaptă în afară (lateral), spre a constitui arcada palmară superficială (fig. 86). Din această descriere a traiectului său reiese faptul că artera ulnară are două porţiuni: una antebrahială, a doua carpiană.

a) La antebraţ, artera are raporturi diferite în treimea proximată faţă de cele două treimi distale: În treimea proximală, artera ulnară este situată profund, fiind acoperită de masa muşchilor flexor superficial şi profund al degetelor. Fiind profund situată, artera nu se descoperă în acest segment al său. În cele două treimi distale, artera devine relativ superficială. Ea coboară în interstiţiul dintre tendonul muşchiului flexor ulnar al carpului (muşchiul cubital anterior), medial, şi flexorul superficial al degetelor, lateral: ea stă pe flexorul profund al degetelor şi apoi pe pronatorul pătrat; înainte este acoperită de piele, de fascia antebrahială şi de fascia muşchiului flexor superficial al degetelor. În această porţiune se face descoperirea arterei; este porţiunea ei chirurgicală. Linia de operație merge de la vîrful epicondilului medial la partea laterală a osului pisiform, de-a lungul marginii laterale a flexorului ulnar al carpului, care este mușchiul ei satelit.

b) La articulația mîinii, artera trece în afara pisiformului și stă pe fața anterioară a retinaculului flexorilor, într-un canal fibros. Coboară apoi la palmă, trecînd pe sub mușchiul palmar scurt, și, curbîndu-se în afară, trece între aponevroza palmară și tendoanele flexorilor spre a participa la formarea arcadei palmare superficiale.

În drumul său, artera ulnară este însoțită de două vene satelite și de vase limfatice. Nervul ulnar are raporturi importante cu artera. La început, el se găsește departe de ea, în partea dorsală a regiunii, unde ajunge trecînd prin șanțul epitroleoolecranian. Pe la mijlocul antebrațului, nervul se apropie de arteră și coboară apoi așezat medial de ea. Medianul la plica cotului, situat medial față de arteră, o încrucișează pe dinainte și apoi se plasează lateral de ea, coborînd tot așa pînă la nivelul carpului.

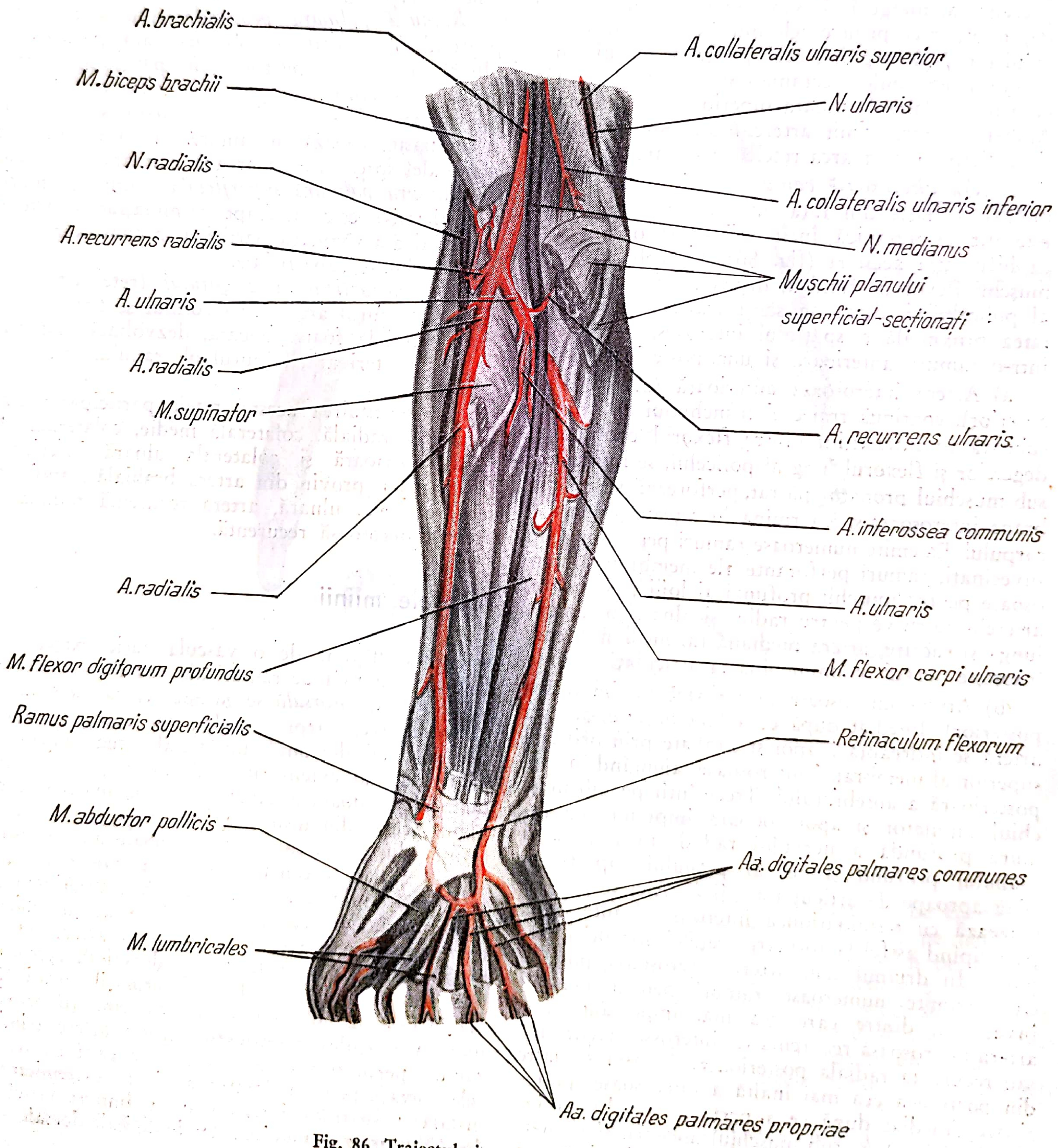
A. brachialis
M. biceps brachii
N. radialis
A. recurrens radialis
A. ulnaris
A. radialis
M. supinator
A. radialis
M. flexor digitorum profundus
Ramus palmaris superficialis
M. abductor pollicis
M. lumbricales
A. collateralis ulnaris superior
N. ulnaris
A. collateralis ulnaris inferior
N. medianus
Mușchii planului superficial-secționați
A. recurrens ulnaris
A. interossea communis
A. ulnaris
M. flexor carpi ulnaris
Retinaculum flexorum
Aa. digitales palmares communes
Aa. digitales palmares propriae

Fig. 86. Traiectul și raporturile arterei ulnare.

Distribuţie. Artera ulnară dă naştere la numeroase ramuri. În afară de ramurile musculare, destinate muşchilor pe lîngă care trece, ea emite următoarele artere:

Artera recurentă ulnară (a. recurrens ulnaris) este un trunchi scurt, care ia naştere din prima porţiune a ulnarei şi se divide în două ramuri: una anterioară şi alta posterioară. De multe ori, acestea se nasc separat din ulnară. a) Ramura anterioară (a. anterior), mai subţire, urcă între muşchii brahial şi pronator rotund; se anastomozează cu artera colaterală inferioară a brahialei. b) Ramura posterioară (r. posterior), mult mai puternică decît precedenta, merge întîi sub flexorul superficial al degetelor, trece printre cele două capete ale flexorului ulnar al carpului, urcă pe lîngă nervul ulnar în şanţul epitrohleoolecranian şi se anastomozează cu artera colaterală ulnară superioară din brahială. Ambele ramuri trimit artere muşchilor învecinaţi şi participă la formarea reţelei articulare a cotului.

Artera interosoasă comună (a. interossea communis) se naşte din faţa posterioară a ulnarei şi este atît de puternică, încît unii autori o consideră ca bifurcaţia acesteia (fig. 86). Ea coboară între muşchii flexor profund al degetelor şi flexor lung al policelui şi, după un scurt traiect, la extremitatea proximală a spaţiului interosos, se împarte într-o ramură anterioară şi una posterioară.

a) Artera interosoasă anterioară (a. interossea anterior), continuă traiectul trunchiului de origine, coboară în interstiţiul dintre flexorul profund al degetelor şi flexorul lung al policelui, se insinuează sub muşchiul pronator pătrat, perforează apoi membrana interosoasă şi se termină în reţeaua dorsală a carpului. Ea emite numeroase ramuri pentru muşchii învecinaţi, ramuri perforante ale membranei interosoase pentru muşchii profunzi ai lojii posterioare, arterele nutritive pentru radius şi ulnă şi o ramură lungă şi subţire, artera mediană (a. mediana), care însoţeşte nervul omonim pînă la articulaţia mîinii.

b) Artera interosoasă posterioară (a. interossea posterior). Imediat după ce a luat naştere, această arteră se îndreaptă înapoi şi străbate prin orificiul superior al membranei interosoase, ajungînd în loja posterioară a antebraţului. Trece întîi pe sub muşchiul supinator şi apoi coboară împreună cu ramura profundă a nervului radial, între muşchii planului profund şi cei ai planului superficial, pînă aproape de articulaţia mîinii. Aici se anastomozează cu terminaţiunea interosoasei anterioare, participînd astfel la formarea reţelei dorsale a carpului. În drumul său, artera interosoasă posterioară trimite numeroase ramuri pentru muşchii învecinaţi, dintre care cea mai importantă este artera interosoasă recurentă (a. interossea recurrens) sau recurenta radială posterioară. Aceasta se naşte din porţiunea cea mai înaltă a interosoasei posterioare, imediat după ce a perforat membrana interosoasă, urcă pe sub muşchiul anconeu şi se anastomozează cu arterele învecinate (mai adesea cu artera colaterală medie din brahiala profundă), participînd la formarea reţelei arteriale a cotului.

Ramura palmară a carpului (ramus carpeus palmaris) sau artera transversă anterioară a carpului este o ramură subţire, cu dispoziţie similară cu omonima ei din radială. Ca şi aceasta, ea merge pe marginea distală a muşchiului pronator pătrat şi intră în reţeaua anterioară a carpului.

Ramura dorsală a carpului (ramus carpeus dorsalis) sau artera cubitodorsală este tot o arteriolă subţire şi pleacă din ulnară cam la acelaşi nivel cu precedenta. Ea trece pe sub tendonul muşchiului flexor ulnar al carpului şi intră în reţeaua dorsală a carpului.

Ramura palmară profundă (ramus palmaris profundus) sau artera cubitopalmară pleacă din ulnară dedesubtul pisiformului, pătrunde printre muşchii eminenţei hipotenare — cărora le trimite cîteva arteriole —, apoi se încovoaie spre lateral şi se anastomozează cu ramura palmară profundă a radialei spre a forma arcada palmară profundă.

Ramura palmară superficială (ramus palmaris superficialis) este de fapt terminaţiunea arterei ulnare şi am văzut că participă la constituirea arcadei palmare superficiale.

Reţeaua articulară a cotului (rete articulare cubiti). În jurul articulaţiei cotului se formează o reţea arterială foarte bogată, dezvoltată mai ales pe faţa posterioară, în jurul olecranului (rete olecrani).

La constituirea acestei reţele participă: artera colaterală radială, colaterală medie, colaterală ulnară superioară şi colaterală ulnară inferioară (toate patru provin din artera brahială), apoi artera recurentă ulnară, artera recurentă radială şi artera interosoasă recurentă.

Arterele mîinii

Mîna dispune de o vascularizaţie extrem de bogată, asigurată de ramuri ale radialei şi ulnarei.

I. *Pe faţa dorsală* se găseşte *reţeaua dorsală a carpului* (rete carpi dorsale). Ea cuprinde două planuri arteriale: unul superficial, situat subcutan, pe retinaculul extensorilor, al doilea profund, situat sub tendoanele extensorilor, pe masivul carpian. Acesta din urmă este mai important şi este format din cele două ramuri dorsale ale carpului — din radială şi din ulnară —, la care se adaugă ramurile terminale ale interosoaselor, anterioară şi posterioară. Din reţeaua profundă pleacă de obicei trei artere metacarpiene dorsale sau artere interosoase dorsale (aa. metacarpeae dorsales), care coboară de-a lungul muşchilor interosoşi dorsali II, III şi IV (fig. 87). La nivelul extremităţii proximale a spaţiilor interosoase, aceste artere trimit ramuri perforante care se anastomozează cu arterele metacarpiene palmare; apoi, la extremitatea distală a spaţiilor interosoase, se împart în cîte două rămurele — numite arterele digitale dorsale —

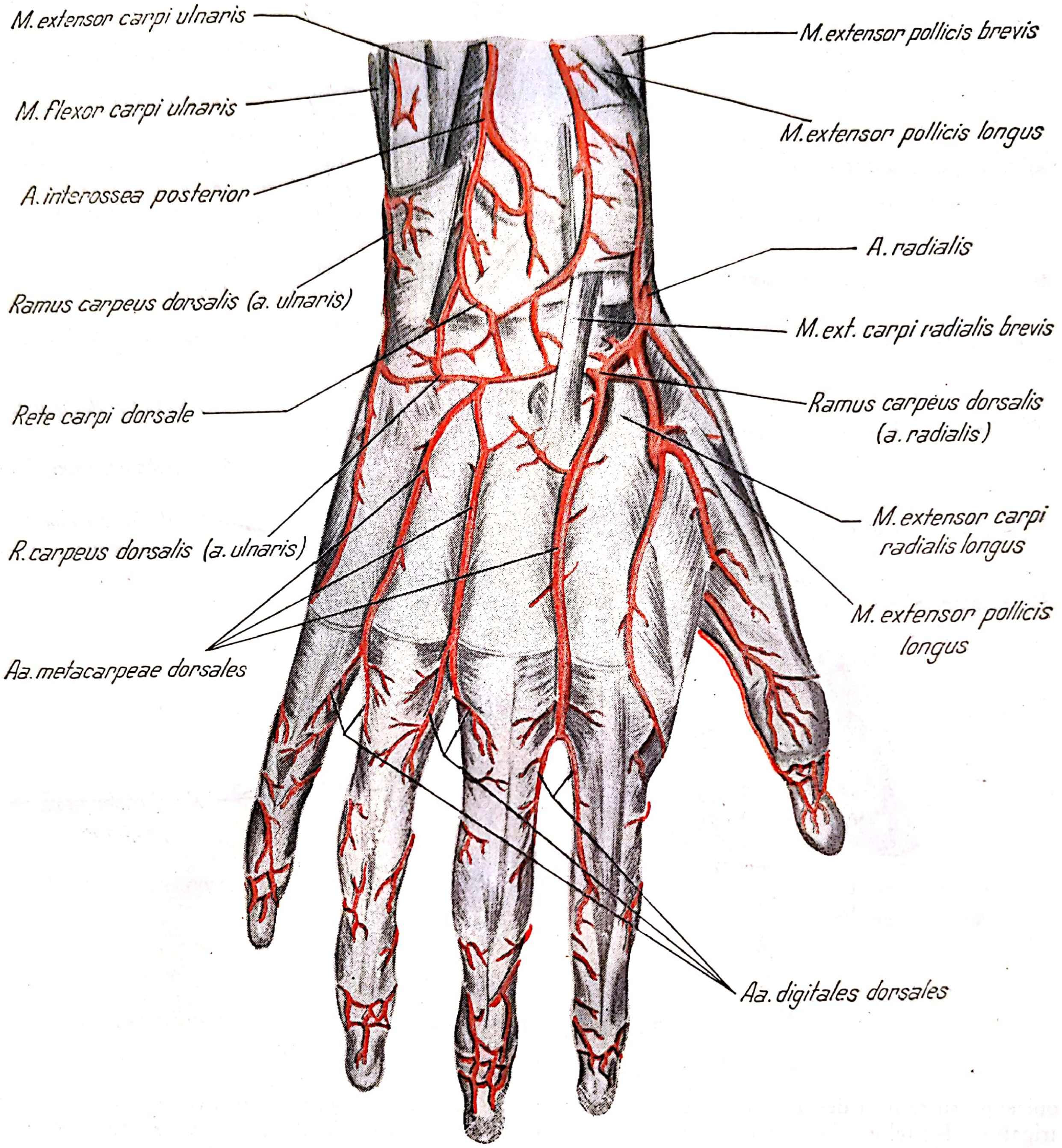
M. extensor carpi ulnaris
M. flexor carpi ulnaris
A. interossea posterior
Ramus carpeus dorsalis (a. ulnaris)
Rete carpi dorsale
R. carpeus dorsalis (a. ulnaris)
Aa. metacarpeae dorsales
M. extensor pollicis brevis
M. extensor pollicis longus
A. radialis
M. ext. carpi radialis brevis
Ramus carpeus dorsalis (a. radialis)
M. extensor carpi radialis longus
M. extensor pollicis longus
Aa. digitales dorsales

Fig. 87. Reţeaua dorsală a carpului.

colaterale dorsale ale degetelor (aa. digitales dorsales), care irigă partea dorsală a falangei proximale.

II. *Pe faţa palmară* a mîinii se găsesc cele două arcade palmare: superficială şi profundă.

Arcada palmară superficială (arcus palmaris superficialis) este formată prin anastomozarea ramurilor superficiale ale arterei radiale şi arterei ulnare. Aceasta din urmă este cu mult mai puternică decît prima şi uneori formează singură arcada (fig. 88). Variaţiile ei sînt foarte frecvente. Această arcadă are forma unei curbe cu concavitatea îndreptată proximal. Ea stă pe tendoanele flexorului superficial al degetelor şi pe ramificaţiile terminale ale nervilor median şi ulnar, este acoperită de muşchiul palmar scurt şi aponevroza palmară, apoi de piele. Linia ei de operaţie corespunde orizontalei care trece la limita distală a eminenţei tenare, policele fiind pus în abducţie extremă.

Distribuţie. Din concavitatea arcadei nu pleacă nici o ramură. Din convexitatea ei, pleacă de

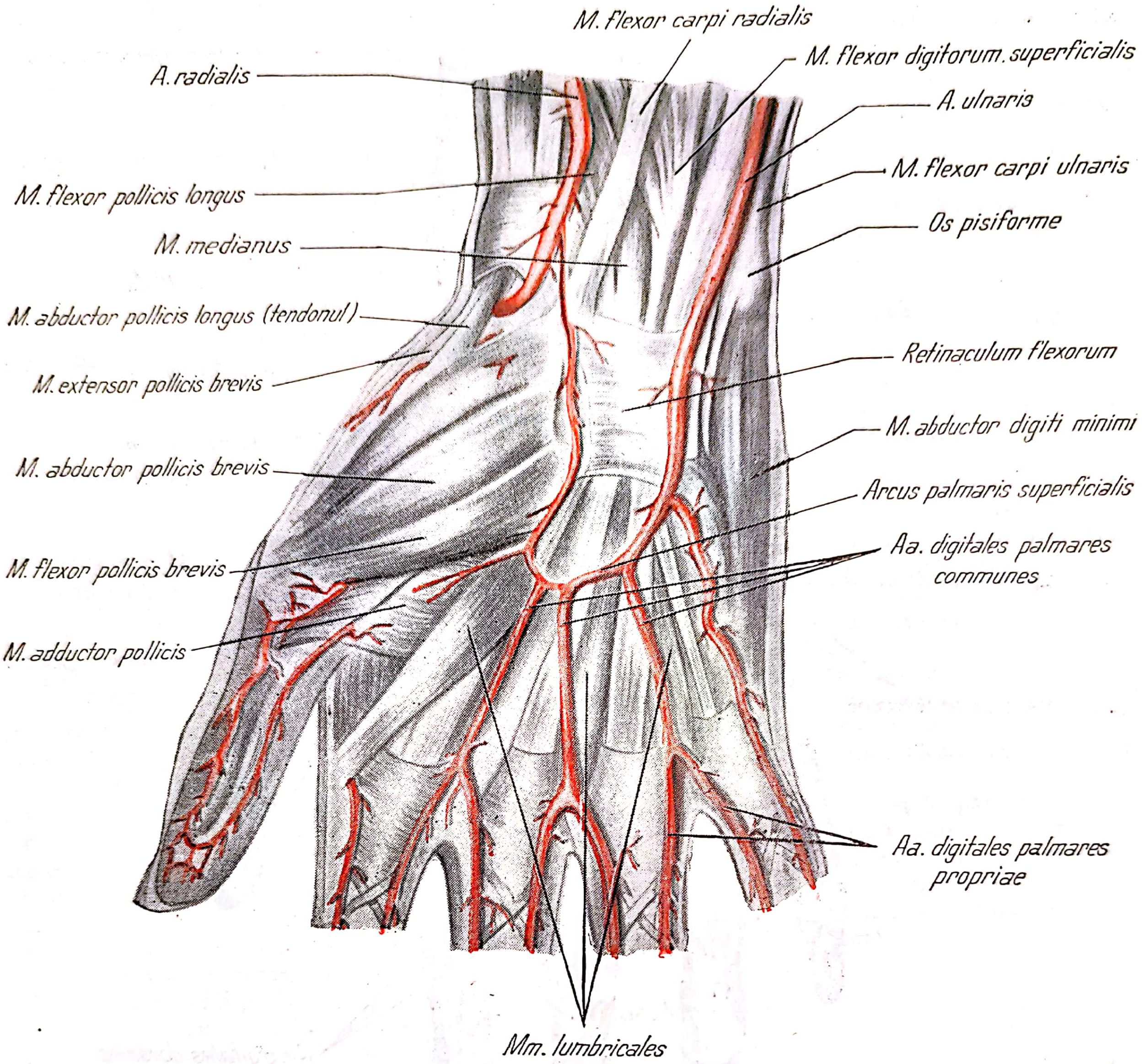
M. flexor carpi radialis
M. flexor digitorum superficialis
A. radialis
A. ulnaris
M. flexor carpi ulnaris
M. flexor pollicis longus
Os pisiforme
M. medianus
M. abductor pollicis longus (tendonul)
M. extensor pollicis brevis
Retinaculum flexorum
M. abductor digiti minimi
M. abductor pollicis brevis
Arcus palmaris superficialis
Aa. digitales palmares communes
M. flexor pollicis brevis
M. adductor pollicis
Aa. digitales palmares propriae
Mm. lumbricales

Fig. 88. Arcada palmară superficială.

obicei patru ramuri destul de voluminoase, destinate irigației degetelor. Ele se numerotează dinspre marginea ulnară spre cea radială a mîinii. Prima dintre ele coboară pe marginea ulnară (internă) a degetului V și devine artera digitală palmară a lui. Celelalte trei, numite artere digitale palmare comune 1, 2, 3 (aa. digitales palmares communes), coboară pe mușchii lombricali, pînă la nivelul articulațiilor metacarpofalangiene. Aici fiecare dintre ele se bifurcă, dînd naștere la cîte două artere digitale palmare proprii (aa. digitales palmares propriae) — arterele colaterale ale degetelor —, care se duc la fețele alăturate ale degetelor V—II. Ele irigă nu numai fața palmară a degetelor, ci și fața dorsală a falangelor medie și distală. În pielea ultimelor falange se găsesc anastomoze arteriovenoase.

După cum vedem, arcada superficială vascularizează trei degete și jumătate, pornind de la marginea ulnară a mîinii. Restul de un deget și jumătate este irigată de arcada profundă.

Arcada palmară profundă (arcus palmaris profundus) este formată prin anastomozarea ramurilor profunde ale arterei radiale și arterei ulnare (fig. 89). Spre deosebire de arcada superficială, aici ramura mai voluminoasă este cea provenită din radială. Arcada palmară profundă este situată mai sus spre rădăcina mîinii și are o direcție aproape transversală, fiind mai puțin curbată decît cea superficială. Arcada e culcată pe planul interosos, și anume pe bazele metacarpienilor, este acoperită de flexorul scurt și adductorul policelui, de tendoanele flexorilor degetelor și de mușchii eminenței hipotenare.

Distribuţie. Din concavitatea arcadei ies cîteva ramuri mici, carpiene. Din convexitatea arcadei pornesc de obicei patru artere metacarpiene palmare sau interosoase (aa. metacarpeae palmares), care coboară în lungul spaţiilor interosoase respective (I—IV) şi la extremitatea lor distală se anastomozează cu arterele digitale palmare comune din planul superficial. Artera metacarpiană palmară I este mult mai voluminoasă decît celelalte. Ea emite artera principală a policelui (a. princeps pollicis), care se continuă cu cele două artere digitale proprii ale acestuia şi artera palmară radială a indexului (a. radialis indicis).

În afară de arterele metacarpiene palmare, arcada profundă mai furnizează şi ramurile perforante (rami perforantes). Acestea pleacă fie direct din arcadă, fie din porţiunile proximale ale arterelor metacarpiene palmare, străbat prin muşchii interosoşi şi se anastomozează cu arterele metacarpiene dorsale corespunzătoare.

Din această descriere schematică reiese numărul considerabil de vase care împînzesc mîna în toate direcţiile, precum şi numeroasele anastomoze — majoritatea prin inosculaţie — care unesc aceste vase. Prin aceasta se asigură o aprovizionare constantă cu sînge a diferitelor teritorii în decursul activităţii atît de bogate şi de variate pe care o desfăşoară mîna. Acest fapt explică şi gravitatea plăgilor mîinii şi necesitatea ca în cazul interesării unei artere să se pună ligatura pe ambele capete ale vasului tăiat. Vascularizaţia extrem de bogată de la nivelul degetelor joacă un important rol de termoreglare.

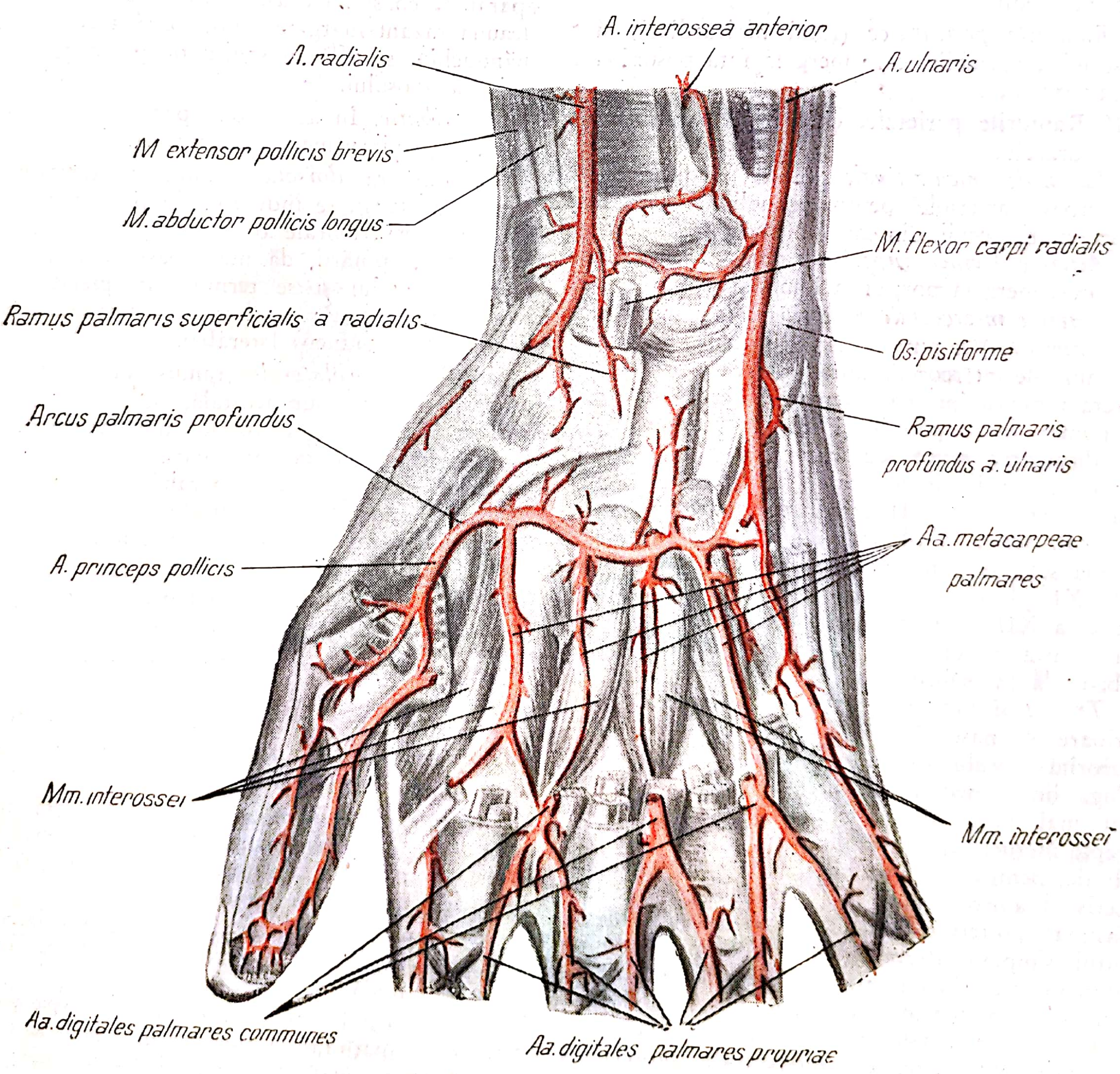
A. interossea anterior
A. radialis
A. ulnaris
M. extensor pollicis brevis
M. abductor pollicis longus
M. flexor carpi radialis
Ramus palmaris superficialis a radialis
Os pisiforme
Arcus palmaris profundus
Ramus palmaris profundus a. ulnaris
Aa. metacarpeae palmares
A. princeps pollicis
Mm. interossei
Mm. interossei
Aa. digitales palmares communes
Aa. digitales palmares propriae

Fig. 89. Arcada palmară profundă.

RAMURILE AORTEI TORACICE (aorta thoracica)

Am văzut că ramurile care iau naștere din această porțiune a aortei se împart în două categorii: viscerale și parietale. Ultimele sînt în general mai puternice decît primele (fig. 69).

I. **Ramurile viscerale** se distribuie viscerelor toracice. Sînt vase de volum redus, cu excepția importantelor artere bronhice.

Arterele bronhice (rami bronchiales) asigură circulația nutritivă a plămînilor. Ele sînt descrise cu aceste organe, în vol. de viscere, p. 220. Există, de obicei, trei artere bronhice, două în stînga, una în dreapta.

Ramurile esofagiene (rami oesophagei) 3—6 ramuri destinate acestui organ, numite artere esofagiene medii.

Ramurile pericardice (rami pericardiaci) sînt vase mici, variabile, care merg la fața posterioară a pericardului.

II. **Ramurile parietale,** care irigă pereții cavității toracelui.

Ramurile mediastinale (rami mediastinales), numeroase arteriole pentru ganglionii limfatici, vasele mari, nervii, din cavul mediastinal posterior.

Arterele frenice superioare (aa. phrenicae superiores) merg la porțiunea lombară a diafragmei.

Arterele intercostale posterioare (aa. intercostales posteriores) se numesc astfel pentru a le deosebi de ramurile intercostale anterioare care provin din artera toracică internă (mamara internă). Ele sînt în număr de 10 perechi și străbat, aranjate după un dispozitiv strict segmentar, în sens postero-anterior, spațiile intercostale (fig. 69). Intercostalele posterioare I și II provin din trunchiul costocervical, acesta fiind, la rîndul său, o ramură a arterei subclavii. Restul intercostalelor posterioare III—XI pleacă din aorta toracică. Ultima pereche, a XII-a, cu aceleași caractere, este situată sub coasta a XII-a și poartă numele de artera subcostală (a. subcostalis).

Traiect și raporturi. Arterele intercostale posterioare se nasc din fața posterioară a aortei. Datorită faptului că aorta toracică este situată în stînga liniei mediane, arterele intercostale drepte sînt mai lungi decît cele stîngi. Intercostalele drepte încrucișează fața anterioară a coloanei vertebrale, pentru a ajunge în spațiul intercostal respectiv. Înaintea lor se află organele cavului mediastinal posterior: ductul toracic, vena azigos, lanțul simpatic drept și mai anterior esofagul. Intercostalele stîngi încrucișează numai lanțul simpatic stîng și venele hemiazigos.

Cu această deosebire în porțiunea inițială, restul traiectului arterelor intercostale posterioare este identic pentru ambele părți. Fiecare arteră traversează oblic spațiul intercostal respectiv și, după un scurt parcurs, atinge coasta superioară a acestui spațiu, la nivelul unghiului vertebral, și se așază în șanțul costal (sulcus costae). Ea este așezată între pleură, dublată de fascia endotoracică înăuntru, și mușchiul intercostal extern, dublat de mebrana intercostală internă, în afară. De aici înainte, artera urmează direcția șanțului costal, fiind situată între mușchii intercostal intern și intercostal intim, pînă la partea anterioară a spațiului, unde întîlnește ramurile arterei toracice interne. În tot acest drum, artera este însoțită de o venă și un nerv intercostal. Ordinea așezării lor este următoarea: vena deasupra, artera la mijloc, nervul dedesubt (formula mnemotehnică VAN). Aceste raporturi au o importantă aplicație clinică: puncțiile (toracenteza) să nu se facă niciodată medial de unghiul posterior al coastelor (înapoi), nici medial de linia mamilară (înainte). Ele se fac de obicei pe linia axilară mijlocie sau înapoia acesteia, căci aici mănunchiul vasculonervos este apărat de coastă. De asemenea, acul va urma totdeauna razant marginea superioară a coastei, căci mănunchiul se află în șanțul de pe marginea inferioară a osului.

Distribuție. În acest lung parcurs, arterele intercostale emit următoarele ramuri:

a) *Ramura dorsală,* numită și dorsospinală (ramus dorsalis), se îndreaptă înapoi, trimite prin găurile intervertebrale o ramură (ramus spinalis) la măduva spinării, dă numeroase ramuri pentru mușchii spatelui și se termină în pielea acestei regiuni prin două ramuri (ramus cutaneus medialis și ramus cutaneus lateralis).

b) *Ramura colaterală* (ramus collateralis), numită și ramura supracostală, se desprinde din trunchiul arterei intercostale, imediat după unghiul costal, coboară spre marginea superioară a coastei dedesubt și merge paralel cu aceasta pînă la partea anterioară a spațiului intercostal, unde se anastomozează cu o ramură din artera intercostală anterioară.

Anastomozele dintre intercostalele posterioare — provenite din aorta toracică — și intercostalele anterioare — provenite din subclavie prin intermediul toracicei interne — au o importanță mare în stabilirea circulației colaterale în cazuri de stenoze aortice (în special în stenoza istmului aortic).

c) *Ramuri musculare* — pentru mușchii toracelui; ele se anastomozează cu alte artere care irigă acești mușchi, în special ramuri din axilară (toracică supremă și laterală).

d) *Ramura cutanată laterală* (ramus lateralis cutaneus) perforează intercostalii la nivelul liniei axilare mijlocii.

e) *Ramura cutanată anterioară,* în partea anterioară a spațiului. Ambele se distribuie la mușchii și tegumentele toracelui. Ramurile cutanate din spațiile II—III—IV emit *ramuri mamare* (rami mammarii) pentru glanda mamară; aceste vase se lărgesc considerabil în timpul lactaţiei.

Artera subcostală (a. subcostalis) este ultima ramură a aortei toracice. Ea se aseamănă întru totul cu similarele ei — intercostalele posterioare — şi merge sub coasta a XII-a, deci nu într-un spaţiu intercostal. Pentru acest fapt i s-a dat numele de subcostală. Se termină în muşchii laterali ai abdomenului, anastomozîndu-se cu arterele parietale din această regiune (epigastrica superioară, arterele lombare).

RAMURILE AORTEI ABDOMINALE

Ca şi din porţiunea toracică, din aorta abdominală pornesc ramuri parietale şi ramuri viscerale (fig. 90).

I. **Ramurile parietale** — pentru pereţii abdomenului — sînt perechi, dispuse simetric.

Arterele frenice (a. phrenica inferior*), numite şi diafragmatice inferioare, sînt în număr de două, una dreaptă, alta stîngă. Ele pleacă din aortă la nivelul vertebrei a XII-a toracice, imediat după ce aceasta a traversat diafragma, urcă apoi peste stîlpii diafragmei şi se îndreaptă înainte şi în afară pe faţa inferioară a muşchiului, alunecînd între acesta şi peritoneu. Ele se ramifică la diafragmă, la esofag, dau o ramură pentru glanda suprarenală — artera suprarenală superioară — şi se anastomozează apoi cu arterele învecinate (intercostale, musculofrenică).

Arterele lombare (aa. lumbales) sînt în număr de patru perechi. Ele continuă seria intercostalelor

---

* Completarea „inferior" a fost hotărîtă la al VII-lea congres internaţional al anatomiştilor, din 1960.

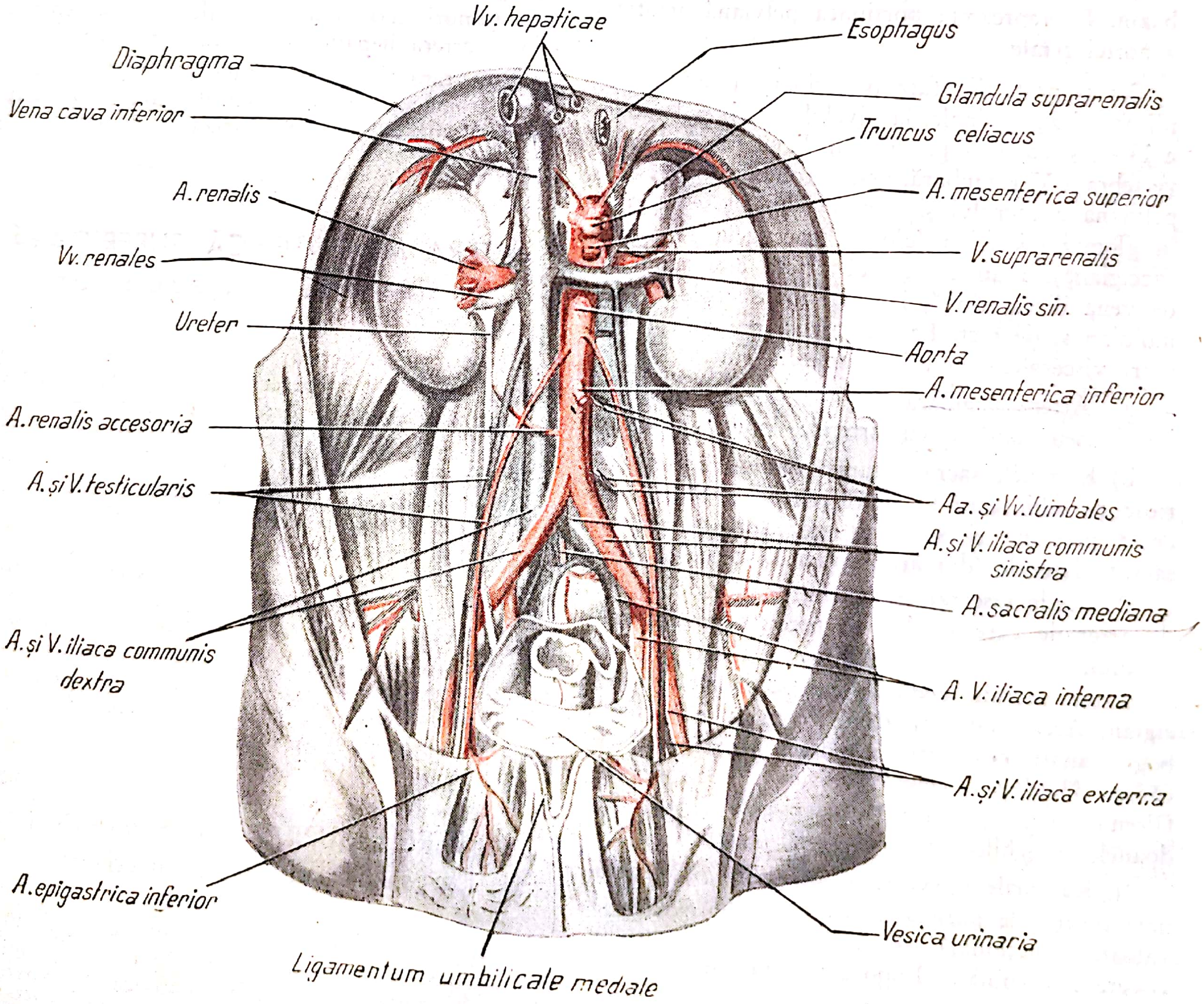
Vv. hepaticae
Esophagus
Diaphragma
Glandula suprarenalis
Vena cava inferior
Truncus celiacus
A. renalis
A. mesenterica superior
Vv. renales
V. suprarenalis
V. renalis sin.
Ureter
Aorta
A. mesenterica inferior
A. renalis accesoria
A. şi V. testicularis
Aa. şi Vv. lumbales
A. şi V. iliaca communis sinistra
A. sacralis mediana
A. şi V. iliaca communis dextra
A. V. iliaca interna
A. şi V. iliaca externa
A. epigastrica inferior
Vesica urinaria
Ligamentum umbilicale mediale

Fig. 90. Aorta abdominală şi ramurile sale.

posterioare aortice — şi au aceeaşi valoare morfologică cu ele, reprezentînd ramurile somatice intersegmentare ale aortei fetale. De la originea lor, de pe faţa posterioară a aortei, arterele lombare se îndreaptă în afară, trec peste corpul vertebrelor lombare, intră pe sub arcadele muşchiului psoas mare şi ajung în spaţiile dintre apofizele costiforme (processus costarii). Aici dau naştere unei ramuri dorsale, apoi se îndreaptă în afară, trecînd înapoia muşchiului pătratul lombelor şi se pierd în muşchii peretelui abdominal, anastomozîndu-se cu arterele învecinate (iliolombară, circumflexă iliacă profundă, epigastrice).

Ramura dorsală (ramus dorsalis) pătrunde printre procesele costiforme spre musculatura şi pielea spatelui. Ea trimite o ramură spinală (ramus spinalis) la măduva spinării.

Artera sacrată mediană sau mijlocie (a. sacralis mediana). Artera sacrată mediană este un vas subţire şi lung, care continuă direcţia aortei în bazin. Ea reprezintă porţiunea pelviană atrofiată a aortei fetale.

Ea se naşte din faţa posterioară a terminaţiunii aortei abdominale, la nivelul vertebrei lombare a IV-a, şi coboară pe linia mediană, trecînd peste vertebra a V-a lombară, peste promontoriu, pe faţa pelviană a sacrului şi a coccigelui, şi se termină în glomul coccigian (glomus coccygeum) (glanda coccigiană). Înainte, această arteră este acoperită de vena iliacă stîngă, iar mai jos de colonul sigmoidian şi de rect. Ea dă ramuri parietale şi ramuri viscerale. Ramurile parietale sînt:

a) Artera lombară a V-a (arteria lumbalis ima), asemănătoare cu arterele lombare aortice.

b) Ramurile sacrate (rami sacrales) * sînt arteriole perechi, care se îndreaptă spre găurile sacrate pelviene şi se anastomozează cu arterele sacrate laterale (din artera iliacă internă).

Ramurile viscerale sînt reprezentate de o serie de arteriole care se duc în peretele posterior al rectului.

Artera sacrată medie se termină în glomul coccigian. Acesta este un ghem vascular, cuprinzînd bogate anastomoze arteriovenoase, printre ochiurile cărora sînt dispuse celule specifice cu rol endocrin. Glomul se găseşte la vîrful coccigelui, între tendoanele muşchilor sacrococcigieni ventrali.

II. **Ramurile viscerale** — cu mult mai însemnate decît cele parietale, atît ca volum cît şi ca valoare funcţională —, se distribuie diferitelor viscere abdominale. Importanţa lor anatomică şi chirurgicală este atît de strîns legată de descrierea viscerelor, încît prezentarea lor se face împreună cu acestea (vol. Viscere).

Trunchiul celiac (truncus coeliacus)

Trunchiul celiac este un vas scurt şi puternic (10—15 cm lungime, 6 mm diametru), nepereche şi median.

El se naşte de pe faţa anterioară a aortei, imediat după ce aceasta a străbătut diafragma. Acest punct corespunde discului intervertebral dintre toracica a XII-a şi lombara I. Trunchiul celiac este situat retroperitoneal, constituind centrul importantei regiuni celiace. El este cuprins în bogata ţesătură de fibre nervoase a plexului celiac, ai cărui ganglioni celiaci sînt dispuşi unul pe flancul stîng, celălalt pe flancul drept al său. De la origine, trunchiul celiac se îndreaptă în jos şi înainte, ajunge la marginea superioară a pancreasului, în apropierea colului pancreatic, şi se împarte în cele trei ramuri terminale ale sale: artera gastrică stîngă, artera hepatică comună şi artera splenică.

Prin ramurile sale, trunchiul celiac irigă ficatul, stomacul, splina, omentul mare şi participă în mare măsură la vascularizaţia duodenului şi pancreasului.

ARTERA MEZENTERICĂ SUPERIOARĂ

(a. mesenterica superior)

Artera mezenterică superioară este tot un trunchi median şi nepereche, care se desprinde de pe faţa anterioară a aortei abdominale aproximativ la 1 cm sub emergenţa trunchiului celiac (corespunde discului dintre vertebra toracică a XII-a şi lombară I). De la origine, artera coboară înapoia pancreasului şi înaintea porţiunii a III-a a duodenului pătrunde între foiţele mezenterului, descrie o lungă curbă cu concavitatea orientată spre dreapta şi se termină în fosa iliacă dreaptă. Distribuţia ei a fost studiată o dată cu viscerele abdomenului. Semnalăm doar faptul că artera mezenterică superioară irigă jejunoileonul, jumătatea dreaptă a intestinului gros şi participă la vascularizaţia duodenului şi pancreasului.

ARTERELE SUPRARENALE MIJLOCII

(a. suprarenalis media)

Aceste artere sînt pereche, una dreaptă, alta stîngă, şi se nasc din feţele laterale ale aortei imediat sub emergenţa arterei mezenterice superioare. De aici se îndreaptă în afară, încrucişează stîlpii diafragmei, fiind acoperite de peritoneul parietal, şi se duc la glanda suprarenală. Ele prezintă o mare variabilitate.

---

* Neomologate în N. I.

ARTERELE RENALE
(a. renalis)

Arterele renale sînt în general în număr de două, cîte una pentru fiecare rinichi. Ele iau naştere din feţele laterale ale aortei, la nivelul vertebrei lombare I.

Arterele genitale sînt deosebite la bărbat şi la femeie. Ele pornesc din faţa anterioară a aortei, sub emergenţa arterelor renale; sînt vase lungi şi subţiri.

ARTERA TESTICULARĂ
(a. testicularis)

Sau artera spermatică internă, la bărbat, coboară pe peretele abdominal posterior, în lungul muşchiului psoas, acoperită de peritoneul parietal, pînă la fosa iliacă, de aici pătrunde în canalul inghinal şi intră în constituţia cordonului spermatic. Împreună cu elementele acestui cordon, ajunge la testicul şi participă la vascularizaţia acestuia.

ARTERA OVARIANĂ
(a. ovarica)

Este artera similară la femeie. După ce coboară, ca şi precendenta, pe peretele abdominal posterior, încrucişează vasele iliace externe, intră în bazin, urmează ligamentul suspensor al ovarului şi ajunge astfel la acesta. Participă la vascularizaţia tubei uterine şi a ovarului.

ARTERA MEZENTERICĂ INFERIOARĂ
(a. mesenterica inferior)

Artera mezenterică inferioară se naşte ca ultimă ramură colaterală a aortei, din faţa anterioară a acesteia. Originea ei se situează înapoia celei de-a trei porţiuni a duodenului, aproximativ la nivelul vertebrei a III-a lombare sau al discului intervertebral subjacent. Ea merge la început pe peretele abdominal posterior, apoi pătrunde între foiţele mezocolonului sigmoidian. Prin ramurile sale, irigă jumătatea stîngă a intestinului gros.

ARTERELE ILIACE COMUNE
(a. iliaca communis)

Sînt în număr de două: una dreaptă, alta stîngă (fig. 90).

Limita superioară a lor corespunde bifurcaţiei aortei şi se găseşte de cele mai multe ori la marginea inferioară a vertebrei a IV-a lombare. Limita inferioară se află la nivelul articulaţiei sacroiliace omolaterale şi reprezintă locul de bifurcaţie a iliacei comune în iliaca internă şi iliaca externă.

De la originea lor, iliacele comune se îndreaptă în jos şi în afară, formînd între ele un unghi de aproximativ 60° la bărbat şi 70° la femeie. Lungimea lor variază între 4 şi 6 cm.

Raporturile lor sînt destul de complexe: cu venele omonime şi cu organele învecinate.

Venele iliace comune sînt aşezate înapoia arterelor respective. Există însă diferenţe între partea dreaptă şi cea stîngă. Vena dreaptă urmează aproape fidel faţa posterioară a arterei respective. În schimb, vena stîngă, mai lungă şi mai oblică decît cea dreaptă, se găseşte la început (la constituire) înapoia arterei iliace comune stîngi, trece apoi (pe măsură ce urcă) pe faţa ei medială, încrucişează faţa posterioară a arterei iliace comune drepte şi trece în dreapta liniei mediane spre a forma împreună cu omonima dreaptă vena cavă inferioară. Alăturea de vasele sanguine, se găsesc ganglionii limfatici iliaci comuni.

Raporturile cu organele regiunii terminoaortice sînt următoarele: arterele iliace se află pe feţele laterale ale corpului vertebrei a V-a lombare şi pe marginea medială a muşchiului psoas. Sînt încrucişate tot posterior de a V-a arteră lombară, împreună cu venele ce o însoţesc. Medial de ele, aproximativ pe linia mediană, se găseşte artera sacrată medie şi plexul hipogastric superior (nervul presacrat).

Pe faţa lor ventrală, ambele artere iliace comune sînt acoperite de peritoneu; cea din stînga contractă raporturi şi cu rădăcina mezocolonului sigmoidian, care formează la acest nivel recesul intersigmoidian. Faţa ventrală a lor este încrucişată şi de ureter, raport foarte important. În general, ureterul drept încrucişează vasele puţin mai jos decît cel stîng: cel drept întretaie artera iliacă externă, iar cel stîng artera iliacă comună.

Distribuţie. În afară de cîteva ramuri fără mare importanţă, destinate ganglionilor limfatici şi muşchilor învecinaţi, iliacele comune dau o arteră ureterală inferioară care se ramifică la porţiunea iliacă şi pelvină a ureterului.

ARTERA ILIACĂ INTERNĂ SAU HIPOGASTRICĂ
(a. iliaca interna)

Artera iliacă internă irigă prin ramurile sale viscerale şi parietale pelviene, organele pelvisului, regiunea fesieră şi cea obturatoare. Acest teritoriu atît de întins şi de variat, explică numărul mare al ramurilor ei. Artera iliacă internă este ramura de bifurcaţie internă a iliacei comune. Ea se întinde de la articulaţia sacroiliacă pînă la orificiul sciatic mare (foramen ischiadicum majus) (fig. 91).

Lungimea arterei oscilează între 4 şi 7 cm, după cum bifurcaţia iliacei comune se face mai sus sau mai jos de articulaţia sacroiliacă. Cînd bifurcaţia este înaltă, iliaca internă rămîne o bucată de drum alipită de cea externă, separaţia dintre ele făcîndu-se în unghi ascuţit; cînd bifurcaţia este joasă, unghiul de separaţie dintre ele este mai obtuz.

În drumul său, iliaca internă descrie o curbă cu concavitatea posterioară, care îmbrăţişează aripioara sacrului (pars lateralis) şi strîmtoarea superioară a bazinului. Ea este însoţită de vena respectivă şi de ureter. În majoritatea cazurilor, raporturile acestora cu artera sînt următoarele: vena iliacă internă dreaptă se găseşte posterior şi în afară, cea stîngă posterior şi înăuntru; ureterul drept coboară la dreapta pe faţa anterioară a arterei, la stînga pe faţa ei medială.

Alăturea de trunchiul arterial se înşiruie lanţul de ganglioni limfatici iliaci interni. Un raport

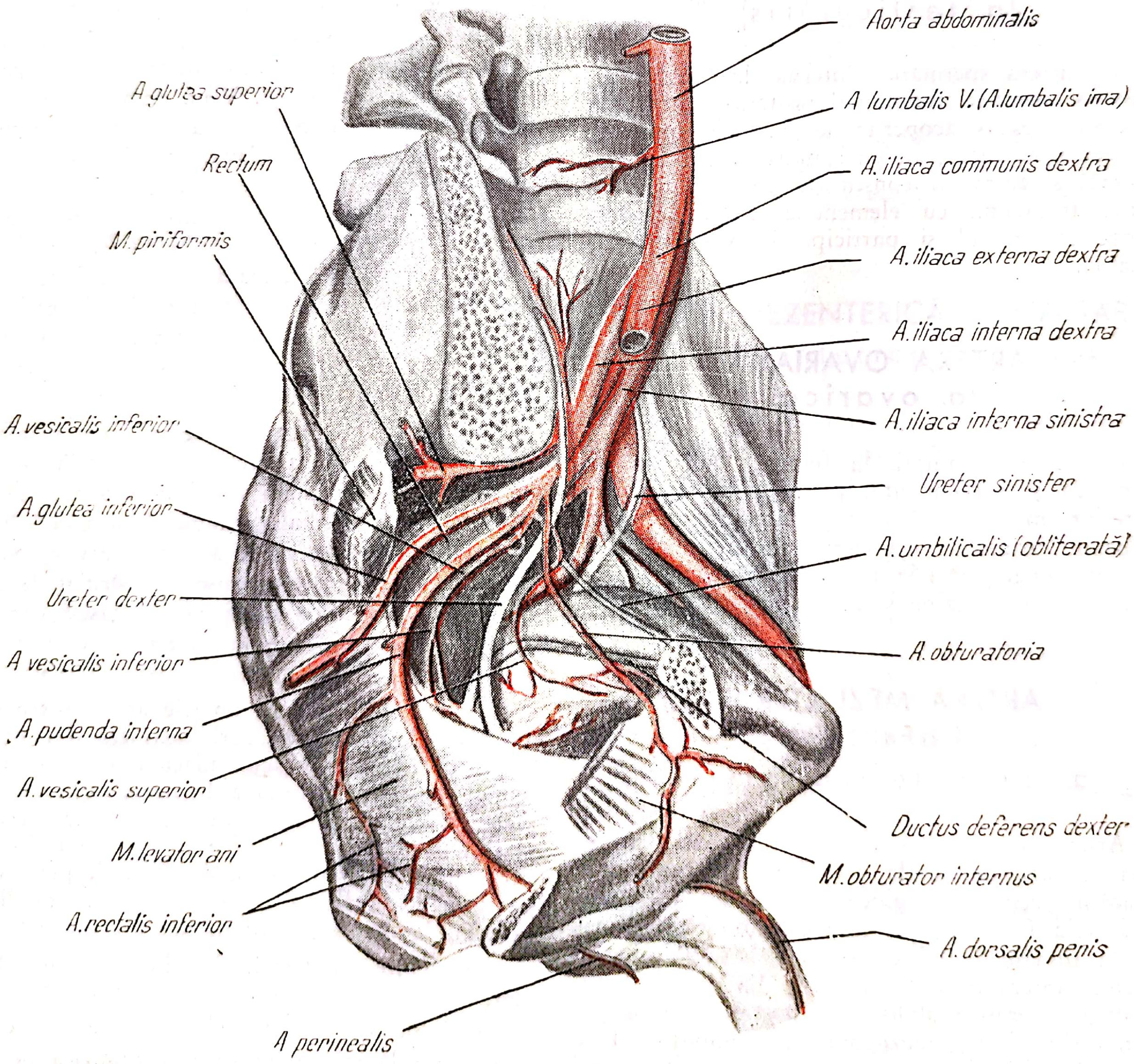
Aorta abdominalis
A. glutea superior
A. lumbalis V. (A. lumbalis ima)
Rectum
A. iliaca communis dextra
M. piriformis
A. iliaca externa dextra
A. iliaca interna dextra
A. iliaca interna sinistra
A. vesicalis inferior
Ureter sinister
A. glutea inferior
A. umbilicalis (obliterată)
Ureter dexter
A. vesicalis inferior
A. obturatoria
A. pudenda interna
A. vesicalis superior
Ductus deferens dexter
M. levator ani
M. obturator internus
A. rectalis inferior
A. dorsalis penis
A. perinealis

Fig. 91. Artera iliacă internă şi ramurile sale.

de mare însemnătate chirurgicală este cel cu peritoneul. Vasele iliace interne sînt subperitoneale, fiind acoperite de peritoneul parietal posterior. Raporturile diferă însă la dreapta şi la stînga. Pe cînd la dreapta peritoneul coboară peste vase în mod direct, fără a forma vreo cută, în partea stîngă se găseşte rădăcina mezocolonului sigmoidian, care formează recesul intersigmoidian, în dreptul căruia se găseşte ureterul stîng.

Artera iliacă internă şi ramurile sale se găsesc cuprinse în ţesutul conjunctiv lax al pelvisului, în spaţiul pelvisubperitoneal. Acest ţesut se condensează pe traiectul arterei, într-o lamă fibroasă, laxă, orientată în plan sagital şi numită lama sacrorectogenitopubiană sau teaca hipogastricei.

Distribuţie. După teritoriul pe care îl irigă, ramurile arterei iliace interne se împart în: parietale şi viscerale.

De la marginea superioară a orificiului ischiatic mare, locul de terminaţie al iliacei interne, ramurile ei diverg radiar îndreptîndu-se spre diferite organe. De multe ori, înainte de a se termina, iliaca se împarte în două trunchiuri principale, unul anterior şi altul posterior, din care apoi se desprind ramurile amintite. Cînd există această dispoziţie, trunchiul posterior dă naştere arterei iliolombare şi arterelor sacrate laterale şi se continuă cu fesiera superioară; trunchiul anterior pe lîngă ramurile viscerale emite şi artera obturatoare, terminîndu-se cu artera fesieră inferioară şi artera ruşinoasă internă.

De obicei, în gruparea ramurilor iliacei interne este o mare variabilitate. Diferitele ramuri pot să se nască în mod izolat din iliacă sau din trunchiurile principale descrise sau se pot grupa între ele, formînd diferite trunchiuri secundare. Acesta e motivul pentru care descrierile acestor ramuri sînt felurit expuse în manualele de anatomie.

După teritoriul pe care îl irigă, ramurile arterei iliace interne se împart în: parietale şi viscerale.

I. **Ramurile parietale** se distribuie pereţilor bazinului şi regiunii fesiere şi obturatoare.

ARTERA ILIOLOMBARĂ
(a. iliolumbalis)

Se desprinde din trunchiul posterior, urmează un traiect retrograd, ajungînd înapoia muşchiului psoas, şi aici se împarte în două ramuri: lombară şi iliacă (fig. 91).

a) Ramura lombară (ramus lumbalis) se aseamănă cu arterele lombare aortice, dînd ramificaţii pentru muşchii psoas, pătrat al lombelor, precum şi o ramură spinală care pătrunde în canalul vertebral (ramus spinalis).

b) Ramura iliacă se duce la muşchiul iliac (ramus iliacus).

Arterele sacrate laterale (aa. sacrales laterales) au valoarea unor artere intersegmentare şi sînt de obicei în număr de două: superioară şi inferioară.

a) Cea superioară pătrunde prin prima gaură sacrată anterioară (foramen sacrale pelvinum I) şi se distribuie nervilor cozii de cal şi părţilor moi de pe partea posterioară a sacrului.

b) Cea inferioară coboară de-a lungul marginii sacrului, medial de găurile sacrate anterioare (foramina sacralia pelvina) pînă la nivelul coccigelui, unde se anastomozează cu sacrata mediană. Ea dă ramuri pentru muşchii învecinaţi şi ramuri spinale (rami spinales) pentru nervii cozii de cal şi părţile moi retrosacrate.

ARTERA FESIERĂ SUPERIOARĂ
(a. glutea superior)

Cea mai voluminoasă ramură a iliacei interne, continuă trunchiul posterior al acesteia, trece între ultimul nerv lombar şi primul sacrat, străbate împreună cu nervul fesier superior orificiul suprapiriform şi ajunge la fesă, unde se împarte într-o ramură superficială şi una profundă (fig. 92). a) Ramura superficială (ramus superficialis) merge între fesierul mare şi cel mijlociu. b) Ramura profundă (ramus profundus) merge între fesierul mijlociu şi cel mic, dînd, la rîndul ei, o ramură superioară (ramus superior) care ajunge la tensorul fasciei late, şi o ramură inferioară (ramus inferior).

ARTERA FESIERĂ INFERIOARĂ
(a. glutea inferior)

Numită şi ischiatică, coboară înaintea plexului sacrat şi a muşchiului piriform (fig. 92), părăseşte bazinul împreună cu nervul sciatic prin orificiul infrapiriform şi ajunge în regiunea fesieră. Aici dă o serie de ramuri pentru muşchii pelvitrohanterieni şi muşchii feţei posterioare a coapsei. Aceste ramuri se anastomozează cu arterele circumflexe şi perforante din femurala profundă. Ea mai dă o ramură lungă şi subţire, artera nervului sciatic (a. comitans nervi ischiadici), care însoţeşte acest nerv pînă spre fosa poplitee.

ARTERA OBTURATOARE
(a. obturatoria)

Pleacă de obicei din trunchiul anterior al iliacei interne, merge pe peretele lateral al bazinului paralel cu linia arcuată şi pătrunde în canalul

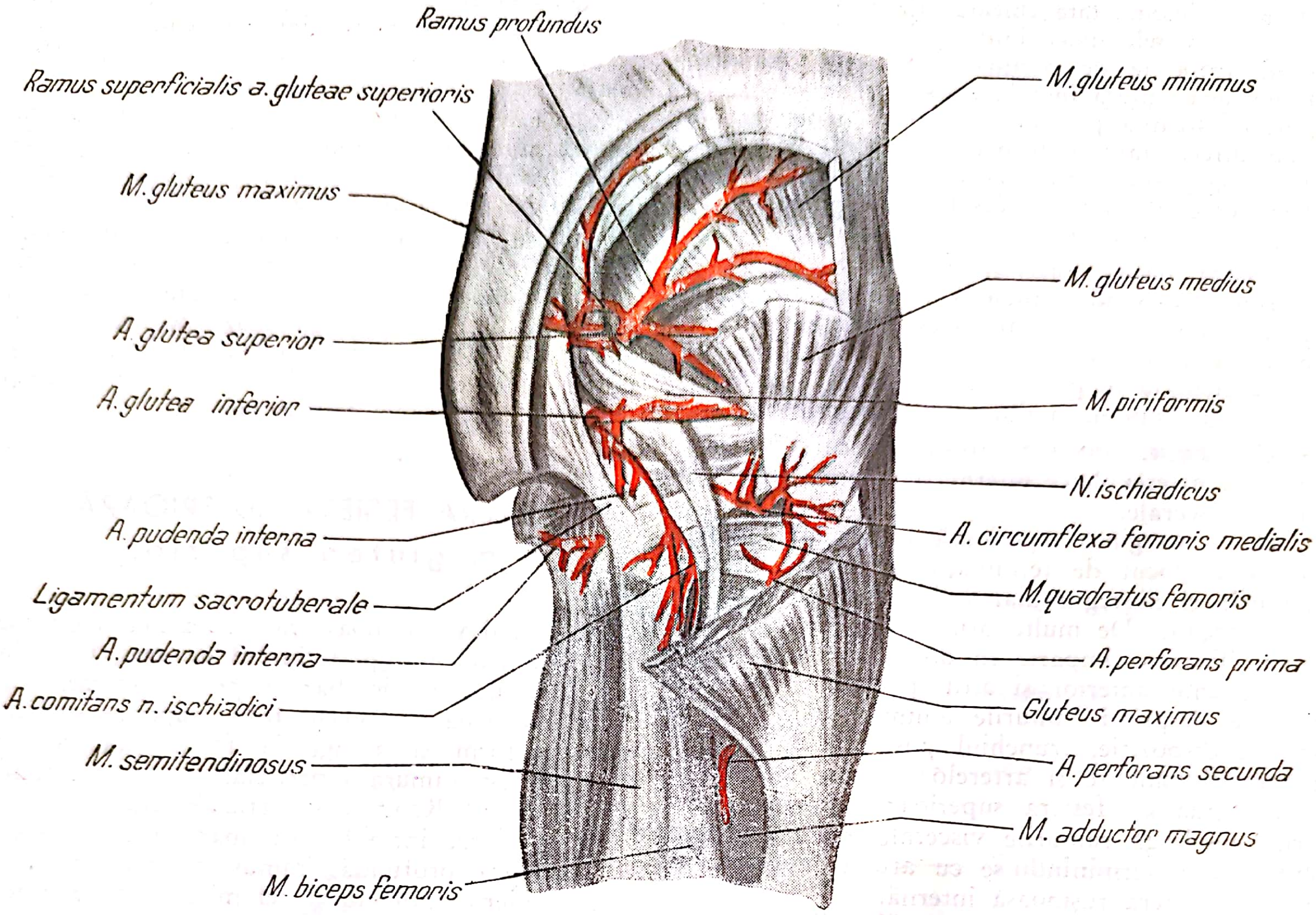
Ramus profundus
Ramus superficialis a. gluteae superioris
M. gluteus maximus
A. glutea superior
A. glutea inferior
A. pudenda interna
Ligamentum sacrotuberale
A. pudenda interna
A. comitans n. ischiadici
M. semitendinosus
M. biceps femoris
M. gluteus minimus
M. gluteus medius
M. piriformis
N. ischiadicus
A. circumflexa femoris medialis
M. quadratus femoris
A. perforans prima
Gluteus maximus
A. perforans secunda
M. adductor magnus

Fig. 92. Ramurile fesiere ale arterei iliace interne.

obturator (subpubian), unde se termină bifurcîndu-se într-o ramură anterioară şi una posterioară (fig. 91), acestea ajung în regiunea superomedială a coapsei. În bazin, artera merge între fascia muşchiului obturator intern şi peritoneul parietal, fiind însoţită de nervul obturator, situat deasupra, şi vena omonimă, situată dedesubt.

a) Ramurile colaterale, emise în cursul traiectului intrapelvian, sînt: ramuri musculare pentru muşchiul iliac şi muşchiul obturator intern; o ramură vezicală; o ramură pubiană (r. pubicus), care are o importanţă chirurgicală. Această arteră merge pe faţa pelviană a ramurii superioare a pubelui şi se anastomozează cu ramura similară din partea opusă. Din ramura pubiană pleacă o ramificaţie care ocoleşte faţa medială a venei iliace externe şi se anastomozează cu ramura obturatoare din epigastrica inferioară (din artera iliacă externă). Uneori această anastomoză este culcată pe faţa superioară a ligamentului lacunar Gimbernat, aproape de marginea lui laterală, şi poate fi tăiată în cura unei hernii femurale strangulate, dacă se secţionează acest ligament. Faptul a determinat pe vechii chirurgi, de dinaintea perioadei narcozei, să numească această anastomoză „corona mortis“ — coroana morţii.

Anastomoza amintită poate fi atît de puternică (aproximativ 1/3 din cazuri), încît artera obturatoare să-şi primească cea mai mare parte a sîngelui pe această cale, trunchiul ei propriu-zis fiind foarte slab; artera poate fi considerată în această împrejurare că provine din iliaca externă.

b) Ramurile terminale iau naştere în canalul obturator. Ramura anterioară (ramus anterior) merge înainte, între faţa laterală a membranei obturatorii şi muşchiul obturator extern, apoi se încovoaie în jos, coborînd de-a lungul marginii anterioare a găurii obturate. Dă ramuri pentru muşchii regiunii superomediale a coapsei şi pentru organele genitale externe.

Ramura posterioară (ramus posterior) coboară de-a lungul marginii posterioare a găurii obturate şi se curbează înainte, mergînd să se anastomozeze cu precedenta. Ea dă ramuri pentru muşchii învecinaţi şi contractă anastomoze cu artera fesieră inferioară; mai emite o ramură acetabulară, care pătrunde prin incizura accetabului în ligamentul capului femural (lig. rotund) şi prin acesta la capul femurului.

II. **Ramurile viscerale** se distribuie diferitelor viscere pelviene și organelor perineului. Ele sînt următoarele:

ARTERA OMBILICALĂ
(a. umbilicalis)

Prezintă deosebiri esențiale la făt și la adult.

a) La făt, artera ombilicală are dimensiuni considerabile, părînd că ar continua iliaca comună, iar iliacele externă și internă ar fi ramuri ale ei. De la originea sa, artera ombilicală se îndreaptă înainte, trece pe laturile vezicii urinare, își schimbă direcția trecînd, în sus, ajunge pe fața profundă a peretelui abdominal anterior, urcă pînă la ombilic și pătrunde în cordonul ombilical (fig. 91). În decursul perioadei intrauterine, artera ombilicală este complet permeabilă. Ea are un rol deosebit, căci duce sîngele de la făt la placentă.

b) La adult. După naștere, artera este legată, apoi se obliterează cu încetul în cea mai mare parte a traiectului său și se transformă într-un cordon fibros, numit ligamentul ombilical lateral. Cele două ligamente, drept și stîng, sînt situate imediat înaintea peritoneului, pe care îl ridică și determină formarea unor plici ale peritoneului, numite plicile ombilicale mediale (după N. I.). Ele au o mare importanță, căci participă la delimitarea unor fosete ale peritoneului, situate la nivelul peretelui posterior al canalului inghinal. Mai amintim că între cele două ligamente ombilicale mediale este dispusă fascia ombilicoprevezicală, care va participa la delimitarea spațiului retropubian (spațiul prevezical Retzius). Pentru detalii, v. canalul inghinal și perineul.

În timp ce porțiunea periferică a arterei se transformă în cordonul fibros pe care l-am descris anterior, porțiunea ei inițială ia înfățișarea unui canal cu pereții groși și cu un lumen îngust, din care pornesc cîteva ramuri subțiri, arterele vezicale superioare (aa. vesicales superiores), care vor iriga vîrful vezicii urinare.

ARTERA VEZICALĂ INFERIOARĂ
(a. vesicalis inferior)

Irigă fundul vezicii; ea dă ramuri pentru prostată și veziculele seminale la bărbat; pentru vagină la femeie (fig. 91).

Artera ductului deferent (a. ductus deferentis), numită și artera deferențială, este o ramură subțire, pe care o găsim numai la bărbat (fig. 91). Ea se naște de cele mai multe ori dintr-un trunchi comun cu artera ombilicală sau cu vezicala inferioară și se distribuie veziculelor seminale și ductului deferent. O ramură subțire a ei îl însoțește pe acesta pînă la testicul.

ARTERA UTERINĂ
(a. uterina)

Corespunde, la femeie, arterei precedente de la bărbat; este însă mult mai puternică și mai importantă — atît ca valoare funcțională cît și chirurgicală. Ea irigă uterul, organul gestației, iar în timpul graviditășii hrănește și fătul. Din acest motiv, ea devine în decursul sarcinii ramura cea mai voluminoasă a iliacei interne. Ea se naște din trunchiul anterior al arterei iliace interne, fie ca ramură independentă, fie împreună cu ombilicala. De la originea sa, artera uterină coboară pe peretele pelvian pînă aproximativ la nivelul spinei sciatice, unde își schimbă direcția, părăsește peretele bazinului, devine transversală, pătrunde în baza ligamentului lat și se îndreaptă spre uter, în vecinătatea căruia își schimbă din nou direcția, se îndreaptă în sus, formînd arcul (crosa) arterei uterine, apoi urcă de-a lungul marginii corespunzătoare a uterului pînă la nivelul unghiului uterin, unde se divide în ramurile sale terminale. Acest traiect complex al arterei uterine este divizat în patru porțiuni. Din cauza importanței lor chirurgicale deosebite, vom descrie raporturile arterei în aceste patru porțiuni.

a) În porțiunea parietală, artera este culcată pe mușchiul obturator intern și este acoperită de peritoneul parietal, care prezintă aici foseta ovariană, la a cărei delimitare participă și artera uterină. Ureterul coboară paralel cu artera, fiind situat înapoia ei.

b) Porțiunea transversală răspunde bazei ligamentului lat. Artera este însoțită de vene voluminoase. Ureterul o încrucișează oblic, dinapoi înainte; încrucișarea are loc la jumătatea distanței dintre uter și peretele bazinului (aproximativ 15—20 mm în afara colului uterin). Ureterul se găsește sub arteră.

c) Arcul uterinei — de forma unei curbe cu concavitatea superolaterală — se află la aproximativ 15 mm în afara și deasupra fundului de sac lateral al vaginei.

d) Porțiunea ascendentă sau juxtauterină este cuprinsă între foițele ligamentului lat; ea atinge marginea uterului la nivelul istmului, apoi urcă, descriind numeroase flexuozități. Acestea sînt caracteristice arterei uterine și ramurilor ei și arată adaptarea arterelor la condițiile deosebite de vascularizație din timpul gestației, cînd uterul își mărește volumul.

Distribuție. Artera uterină dă numeroase ramuri, împărțite în colaterale și terminale.

a) ramurile colaterale sînt: o ramură ureterală, care porneşte din porţiunea transversală a arterei; artera vaginală (a. vaginalis) sau cervicovaginală se naşte la nivelul arcului şi se distribuie la vagină, colul uterin şi vezica urinară; un mare număr de ramuri uterine, care se desprind în unghi drept din porţiunea ascendentă a arterei şi se distribuie celor două feţe ale uterului.

b) Ramurile terminale sînt două: ramura ovariană (ramus ovaricus) şerpuieşte prin mezovar şi se anastomozează cu o ramură a arterei ovariene (din aortă), formînd arcada ovariană; ramura tubară (ramus tubarius) merge în mezosalpinx, paralel cu tuba uterină şi se anastomozează cu o altă ramură a arterei ovariene.

Artera vaginală există uneori ca ramură independentă a arterei iliace interne; ea coboară pe marginile vaginei şi participă la irigarea ei.

ARTERA RECTALĂ MIJLOCIE SAU HEMOROIDALĂ MIJLOCIE

(a. rectalis media)

Coboară culcată pe muşchiul ridicător anal, spre rect. Pe feţele laterale ale acestui organ se ramifică şi se anastomozează cu celelalte artere rectale (hemoroidale) superioare şi inferioare. Ea mai emite ramuri pentru vezica urinară, iar la femeie — pentru vagină.

ARTERA RUŞINOASĂ INTERNĂ

(a. pudenda interna)

Este o ramură puternică şi importantă a iliacei interne; ea irigă perineul şi organele genitale externe. Artera are un traiect asemănător la cele două sexe; este însă mai subţire la femeie, iar distribuţia ramurilor este întrucîtva diferită.

a) *La bărbat.* Artera ruşinoasă internă ia naştere din trunchiul anterior al iliacei interne, fie ca ramură independentă, fie împreună cu artera fesieră inferioară. Ea coboară apoi pe peretele excavaţiei pelviene, înaintea piriformului şi a plexului sacrat, şi iese din bazin prin orificiul infrapiriform (subpiramidal) şi ajunge în regiunea fesieră. Abia ajunsă aici, ocoleşte pe după spina sciatică (ischiadica) şi pătrunde în fosa ischiorectală; merge apoi pe peretele lateral al acesteia, cuprinsă într-o dedublare a fasciei obturatorului intern (canalul lui Alcock), pînă la marginea posterioară a diafragmei urogenitale inferioare, pe care o străbate şi se divide sub un unghi ascuţit în două ramuri terminale: artera profundă şi artera dorsală peniană. În tot parcursul său, artera ruşinoasă internă este însoţită de vena şi nervul cu acelaşi nume.

Distribuţie. În afară de ramurile terminale amintite, artera ruşinoasă internă dă cîteva ramuri colaterale (fig. 93). În excavaţia pelviană şi în regiunea fesieră nu dă naştere nici unei ramuri mai importante. Doar în fosa ischiorectală trimite o ramură importantă pentru această regiune:

Artera rectală inferioară sau hemoroidală inferioară (a. rectalis inferior), reprezentată adesea prin 2—3 ramuri, ia naştere înapoia tuberozităţii ischiatice, se îndreaptă transversal prin grăsimea fosei ischiorectale spre ridicătorul anal şi sfincterul anal extern (fig. 93). Ea se anastomozează cu celelalte artere hemoroidale.

Artera perineală (a. perinealis), numită şi artera perineală superficială, ia naştere în fosa ischiorectală, trece apoi în loja superficială a perineului anterior, încrucişînd muşchiul transversal superficial, dă o serie de ramuri pentru muşchii lojii peniene şi ajunge pînă la nivelul scrotului (rr. scrotales posteriores) (fig. 93).

Ruşinoasa internă continuă traiectul din fosa ischiorectală, pătrunde în diafragma urogenitală şi merge în grosimea acesteia, alăturea de ramura ischiopubiană, pînă sub simfiza pubiană, unde se bifurcă. Ramurile din această porţiune sînt:

a) Artera bulbului penisului (a. bulbi penis), numită mai înainte artera bulbului uretrei. Ea ajunge în grosimea diafragmei urogenitale, vascularizează elementele componente ale acestuia (m. transvers profund), uretra membranoasă, glanda bulbouretrală, apoi se îndreaptă medial spre bulbul corpului spongios al penisului, căruia îi furnizează numeroase ramuri.

b) Artera uretrală (a. urethralis) pătrunde în corpul spongios al penisului, pe care îl străbate pînă la nivelul glandului; dă ramuri pentru areolele corpului spongios.

Ramurile terminale sînt:

c) Artera profundă a penisului (a. profunda penis) sau artera cavernoasă se naşte din artera peniană la marginea inferioară a simfizei pubiene, pătrunde imediat în corpul cavernos al penisului, îl străbate în sens longitudinal şi îi dă numeroase ramuri.

d) Artera dorsală a penisului (a. dorsalis penis) irigă mai ales învelişurile penisului. Ea continuă traiectul arterei peniene, trece pe sub simfiza pubiană, străbătînd ligamentul suspensor al penisului. Aici, cele două artere, dreaptă şi stîngă, însoţesc vena mediană subfascială a penisului pînă la nivelul glandului.

Pe lîngă ramurile pentru învelişurile penisului, artera dorsală mai trimite arteriole şi pentru corpii cavernoşi, corpul spongios şi gland.

B. *La femeie*, artera ruşinoasă internă este mai subţire decît la bărbat; în special, ramurile pentru organele genitale externe sînt mai slabe. Ramurile pe care le dă sînt întru totul omologe cu cele de la bărbat, iar traiectul şi raporturile sînt corespunzătoare. Artera hemoroidală şi cea peri-

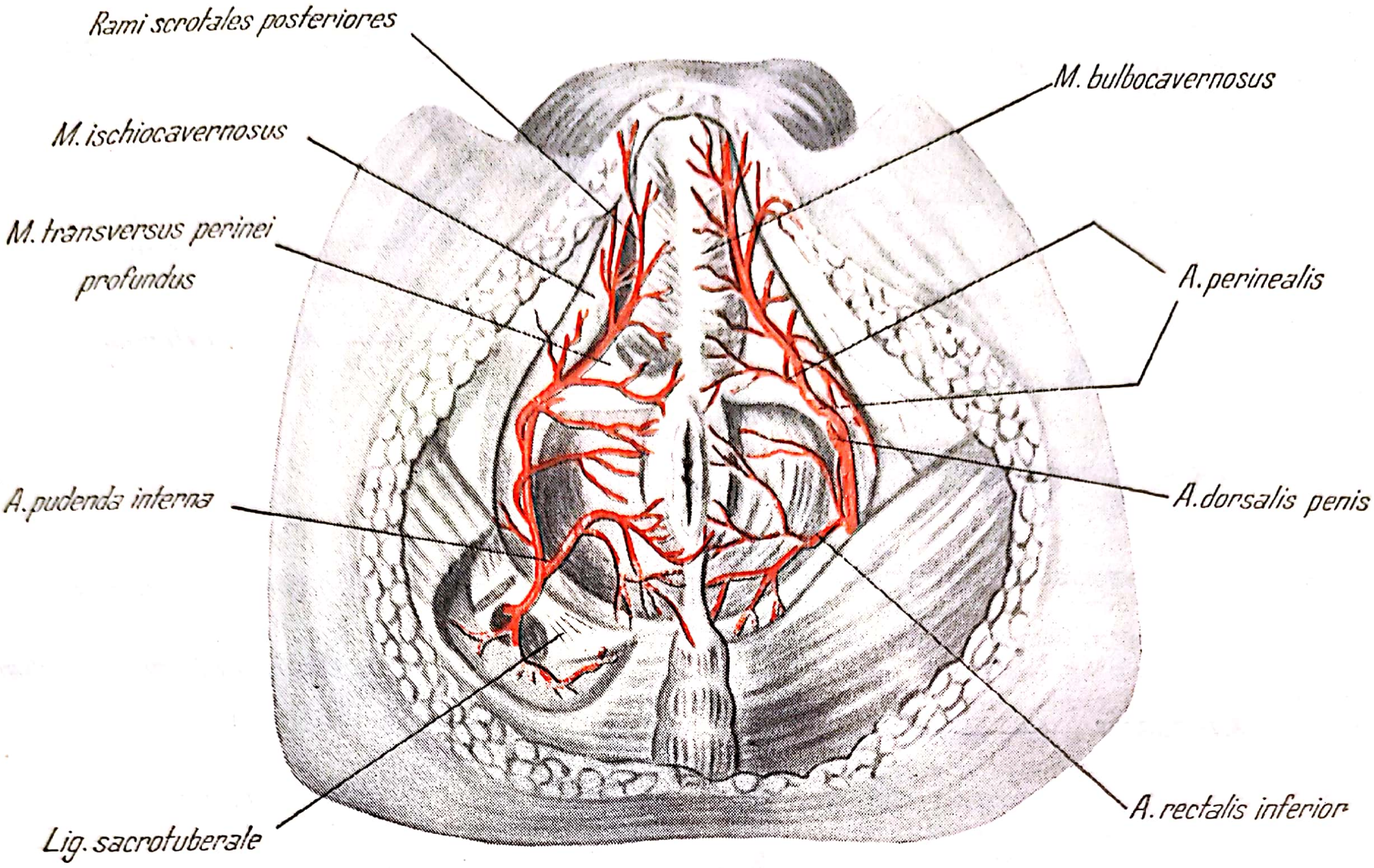

Fig. 93. Artera ruşinoasă internă şi ramurile sale.

neală prezintă aceleaşi detalii, doar că în locul arterelor scrotale posterioare la femeie avem arterele labiale posterioare.

Arterei peniene îi corespunde artera clitoridiană (a. clitoridis). Ramurile ei sînt: a) artera bulbului vestibului vaginal (a. bulbi vestibuli); b) artera uretrală, o ramură subţire pentru uretră (a. urethralis); c) artera profundă a clitorisului (a. profunda clitoridis); d) artera dorsală a clitorisului (a. dorsalis clitoridis). Au aceeaşi dispoziţie ca la bărbat; sînt însă mult mai subţiri.

Ramurile arterei ruşinoase interne destinate corpilor erectili se deschid în cavernele acestora prin intermediul arterelor helicine. Ele au un rol capital în erecţie şi au fost studiate la organele aparatului genital.

ARTERELE MEMBRULUI INFERIOR

Artera care asigură vascularizaţia membrului inferior este artera iliacă externă (a. iliaca externa). Ea continuă traiectul arterei iliace comune (a. iliaca communis) de-a lungul muşchiului psoas mare, pînă la nivelul arcadei femurale (ligamentum inguinale) (fig. 94). Aici îşi schimbă numele, devenind artera femurală (arteria femoralis), şi coboară în regiunea anterioară a coapsei pînă la inelul celui de-al III-lea aductor. La acest nivel, trece în regiunea dorsală a genunchiului, în spaţiul popliteu, luînd numele de artera poplitee (arteria poplitea). La nivelul arcului tendinos al solearului, artera poplitee se divide în două ramuri: artera tibială anterioară (a. tibialis anterior), care străbate membrana interosoasă şi pătrunde în regiunea anterioară a gambei, continuîndu-se în regiunea dorsală a piciorului cu artera pedioasă (a. dorsalis pedis), precum şi artera tibială posterioară (a. tibialis posterior), situată în regiunea posterioară (dorsală) a gambei. Această arteră dă, la nivelul canalului calcanean, cele două artere plantare, laterală şi medială (a. plantaris lateralis et a. plantaris medialis).

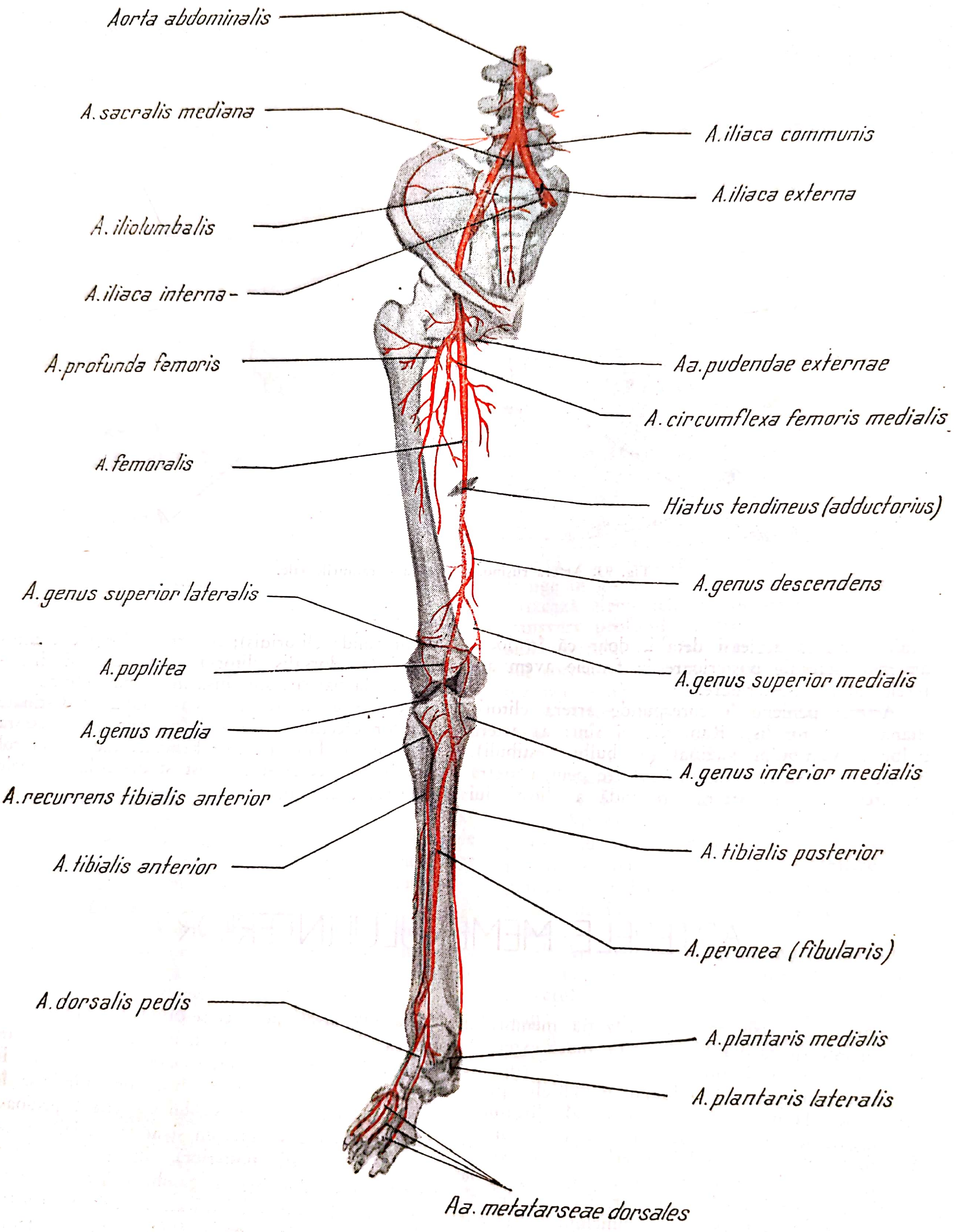
Aorta abdominalis
A. sacralis mediana
A. iliaca communis
A. iliaca externa
A. iliolumbalis
A. iliaca interna
A. profunda femoris
Aa. pudendae externae
A. circumflexa femoris medialis
A. femoralis
Hiatus tendineus (adductorius)
A. genus descendens
A. genus superior lateralis
A. poplitea
A. genus superior medialis
A. genus media
A. genus inferior medialis
A. recurrens tibialis anterior
A. tibialis posterior
A. tibialis anterior
A. peronea (fibularis)
A. dorsalis pedis
A. plantaris medialis
A. plantaris lateralis
Aa. metatarseae dorsales

Fig. 94. Schema arterelor membrului inferior.

ARTERA ILIACĂ EXTERNĂ
(arteria iliaca externa)

Artera iliacă externă este ramura de bifurcaţie externă a arterei iliace comune, al cărei traiect îl continuă (fig. 91). Ea se întinde de la nivelul articulaţiei sacroiliace pînă la mijlocul ligamentului inghinal (arcadei femurale), de unde devine artera femurală (fig. 69). Pe acest parcurs, ea urmează o direcţie în jos, în afară şi înainte, fiind situată în planul strîmtorii superioare a bazinului.

Raporturi. 1) Înainte, artera iliacă externă este acoperită de peritoneu, de care este despărţită printr-un ţesut conjunctiv lax, uşor decolabil. Acest fapt permite cu uşurinţă accesul chirurgical pe arteră şi face posibilă ligatura ei pe cale extraperitoneală. În porţiunea sa (proximală) iniţială, este încrucişată de către ureter, trecînd în unghi ascuţit pe partea medială a arterei (aceasta mai ales la dreapta), şi de vasele tuboovariene (a. et v. ovarica). În porţiunea terminală, artera iliacă externă este încrucişată pe faţa ei anterioară de către nervul genitofemural, de ductul deferent (canalul deferent) la bărbat, de ligamentul rotund (lig. teres uteri) la femeie, de artera ovariană şi de venele circumflexe iliace. Adăugăm raportul important al arterei cu porţiunea terminală a ileonului în dreapta şi cu colonul sigmoid în stînga. Înăuntru, artera iliacă externă vine în raport cu vena satelită, împreună cu care este cuprinsă într-o teacă conjunctivă, provenită din fascia iliacă. Artera şi vena formează un jghiab, în care se găsesc ganglionii limfatici iliaci externi.

3) Înapoi şi în afară, artera iliacă externă răspunde marginii mediale a muşchiului psoas.

Distribuţie. În afară de cîteva ramuri subţiri pentru muşchiul psoas şi pentru ganglionii limfatici, ea emite în porţiunea sa terminală, aproape la încrucişarea cu ligamentul inghinal, două ramuri importante: artera epigastrică inferioară (a. epigastrica inferior) şi artera circumflexă iliacă profundă (a. circumflexa ilium profunda).

ARTERA EPIGASTRICĂ
(a. epigastrica inferior)

Este o arteră cu o foarte mare importanţă practică, fiind cea mai însemnată arteră a peretelui abdominal (fig. 90). Ea ia naştere de la faţa medială a arterei iliace externe, imediat deasupra ligamentului inghinal, aproximativ la un lat de deget medial de mijlocul acestuia. De aici, artera epigastrică inferioară se îndreaptă mai întîi orizontal şi înăuntru, apoi uşor în sus şi înăuntru spre marginea laterală a tecii dreptului anterior al abdomenului. După ce intră în teacă, îşi schimbă din nou direcţia, devenind verticală, şi, pătrunzînd în grosimea muşchiului, se termină aproximativ la nivelul ombilicului, anastomozîndu-se cu ramura terminală a arterei mamare interne (a. thoracica interna). În felul acesta, artera epigastrică inferioară prezintă două porţiuni, dintre care prima, numită arcul arterei, formează o arcadă cu concavitatea îndreptată în sus şi în afară.

Lacuna vasculară este situată mai jos (caudal), iar orificiul profund al canalului inghinal deasupra (cranial) şi lateral faţă de acest arc. Arcul este încrucişat de ductul deferent la bărbat şi de ligamentul rotund la femeie. Această primă porţiune a arterei este destul de profundă, în grosimea peretelui abdominal, fiind situată între peritoneu înapoi şi fascia transversalis înainte (în spaţiul lui Bogros). Are raporturi importante şi cu canalul inghinal, al cărui perete posterior îl încrucişază, fiind situată între foseta inghinală medială şi cea laterală. Faptul are valoare pentru înţelegerea raportului dintre artera epigastrică inferioară şi herniile inghinale interne sau externe. A doua porţiune, verticală ascendentă, se află întîi între faţa posterioară a muşchiului drept al abdomenului şi peretele posterior al tecii sale, apoi pătrunde chiar în grosimea muşchiului, unde am văzut că se şi termină. E important de precizat traiectul arterei epigastrice inferioare pentru a fi evitată în puncţiile abdominale (paracenteză).

Ramurile ei colaterale sînt trei: Artera funiculară (a. cremasterica la bărbat, a. ligamenti teretis uteri la femeie) este o ramură subţire, care pătrunde în canalul inghinal şi se termină la bărbat în învelişurile testiculului, iar la femeie la nivelul labiilor mari. Ramura suprapubiană (r. pubicus) se îndreaptă transversal, spre simfiza pubiană, şi se anastomozează cu omonima din partea opusă. Din ea se desprinde ramura anastomotică cu artera obturatoare (r. obturatorius), care se îndreaptă în jos, spre canalul subpubian, unind cele două vase. Are un volum foarte variabil şi prezintă raporturi importante cu pereţii lacunei vasculare, şi anume cu ligamentul lacunar (al lui Gimbernat).

Ramurile terminale se distribuie muşchiului drept anterior al abdomenului, porţiunii mediale a muşchilor laţi ai abdomenului, tegumentelor ombilicului şi se anastomozează cu ramura terminală (a. epigastrica superior) a toracicei interne.

ARTERA CIRCUMFLEXĂ ILIACĂ PROFUNDĂ
(a. circumflexa ilium profunda)

Pleacă din artera iliacă externă de pe faţa ei laterală, la acelaşi nivel cu artera epigastrică inferioară; ea merge paralel cu ligamentul inghinal, situată profund între fascia iliacă şi fascia transversalis (este deci subperitoneală), pînă la nivelul spinei iliace anterosuperioare, unde se divide în două ramuri: a) o ramură ascendentă, abdominală (r. ascendens), ce urcă în interstiţiul dintre oblicul intern şi transvers spre a se distribui muşchilor şi tegumentelor peretelui lateral al abdomenului; b) o ramură transversală sau iliacă (circumflexă propriu-zisă), care urmează traiectul crestei iliace şi se distribuie muşchilor laţi ai abdomenului şi muşchiului iliac.

ARTERA FEMURALĂ

(a. femoralis)

Artera femurală continuă artera iliacă externă. Ea este trunchiul arterial principal al coapsei. Se întinde de la nivelul ligamentului inghinal pînă la inelul aductorului mare.

Situaţie, traiect, direcţie. La origine, artera este superficială, fiind acoperită doar de piele şi fascia femurală. Pe măsură ce coboară, ea devine tot mai profundă, acoperită de muşchii regiunii anteromediale a coapsei (fig. 95). Ea se găseşte în interstiţiul dintre muşchiul cvadriceps (vastul medial), situat înainte şi în afară, grupul aductorilor, situaţi înapoi şi înăuntru, şi croitor, situat înainte şi înăuntru. Acest interstiţiu, uşor vizibil la indivizii slabi sau la cei musculoşi, permite cu uşurinţă inspecţia şi palparea arterei. Explorarea ei se face în treimea superioară a coapsei, unde ea este superficială şi se află pe un plan posterior dur, rezistent, reprezentat de eminenţa iliopectinee şi de capul femural. Linia ei de proiecţie este uşor oblică în jos, înăuntru şi înapoi. Ea se întinde de la mijlocul ligamentului inghinal la marginea dorsală a condilului medial al femurului.

Raporturi. Artera femurală, împreună cu vena sa comitantă, sînt conţinute într-o teacă fibroconjunctivă dependentă de fascia femurală şi numită teaca vaselor femurale (v. miologia). Vom studia raporturile arterei la nivelul diferitelor segmente ale tecii:

a) La nivelul lacunei vaselor, ea vine în raport ventral cu ligamentul inghinal, dorsal cu creasta pectineală, acoperită de ligamentul lui Cooper; lateral se găseşte arcul iliopectineu (bandeleta iliopectinee), care separă artera de muşchiul iliopsoas şi de nervul femural; medial se află vena femurală. Amintim că medial de venă se găseşte inelul femural astupat de septul femural şi de limfatice, spaţiu care constituie locul de trecere pentru herniile femurale.

b) La nivelul trigonului femural (triunghiul lui Sarpa), artera coboară în jghiabul format de muşchiul iliopsoas situat dorsolateral şi muşchiul pectineu situat dorsomedial. Medial de arteră se află vena femurală, care la acest nipel primeşte o serie de afluenţi destul de importanţi. Medial de venă se află limfaticele profunde ale coapsei, care ocupă porţiunea medială a canalului femural, numită infundibulul femural. Toate aceste organe acoperite de către fascia cribroasă (cribriformis), pe care stau ganglionii inghinali superficiali. Sub ligamentul inghinal se poate face hemostaza provizorie prin compresiune digitală a arterei.

c) La nivelul segmentului mijlociu — lateral e muşchiul vast medial; medial e muşchiul aductor lung (mijlociu); ventral e muşchiul croitor învelit în teaca sa; vena femurală începe să ocolească artera, astfel încît la intrarea lor în canalul aductorilor (Hunter) se găseşte dorsal de dînsa.

d) La nivelul canalului aductorilor (Hunter), vine în raport cu muşchii care delimitează acest canal: lateral — vastul medial, dorsomedial — aductorul mare, iar ventral — lama vastoaductorie (fibrele arciforme) şi croitor; vena femurală se găseşte aici lateral de arteră, raport pe care îl păstrează şi la nivelul inelului aductorului mare. De aci artera îşi schimbă numele, devenind artera poplitee.

Subliniem traiectul spiroid pe care vena femurală îl descrie în jurul arterei. La nivelul lacunei vaselor, vena este situată medial de arteră, la fel şi în canalul femural. În porţiunea mijlocie a canalului femural vena începe să se insinueze dorsal faţă de arteră, pentru ca la nivelul canalului aductorilor să se afle lateral de ea.

Distribuţie. Artera femurală dă numeroase ramuri. Dintre acestea, majoritatea iau naştere în prima porţiune, în trigonul femural Scarpa.

Artera subcutanată abdominală (artera epigastrica superficialis) perforează fascia cribrosa, trece peste ligamentul inghinal şi urcă prin ţesutul subcutanat al peretelui adbominal spre ombilic.

Artera circumflexă iliacă superficială (artera circumflexa ilium superficialis) perforează şi ea fascia cribrosa, devine subcutanată şi se îndreaptă paralel cu ligamentul inghinal, spre spina iliacă anterosuperioară. Aici se anastomozează cu ramuri din artera circumflexă iliacă profundă.

Arterele ruşionase externe (arteriae pudendae externae) se îndreaptă medial, spre organele genitale externe, la care se şi distribuie (rami scrotales anteriores la bărbat, rami labiales anteriores la femeie).

ARTERA FEMURALĂ PROFUNDĂ

(artera profunda femoris)

Este o ramură puternică a arterei femurale, ramură atît de voluminoasă, încît mulţi autori o consideră ca ramură de bifurcaţie a femuralei (fig. 95). Se desprinde din artera femurală la 4—5 cm de ligamentul inghinal şi constituie trun-

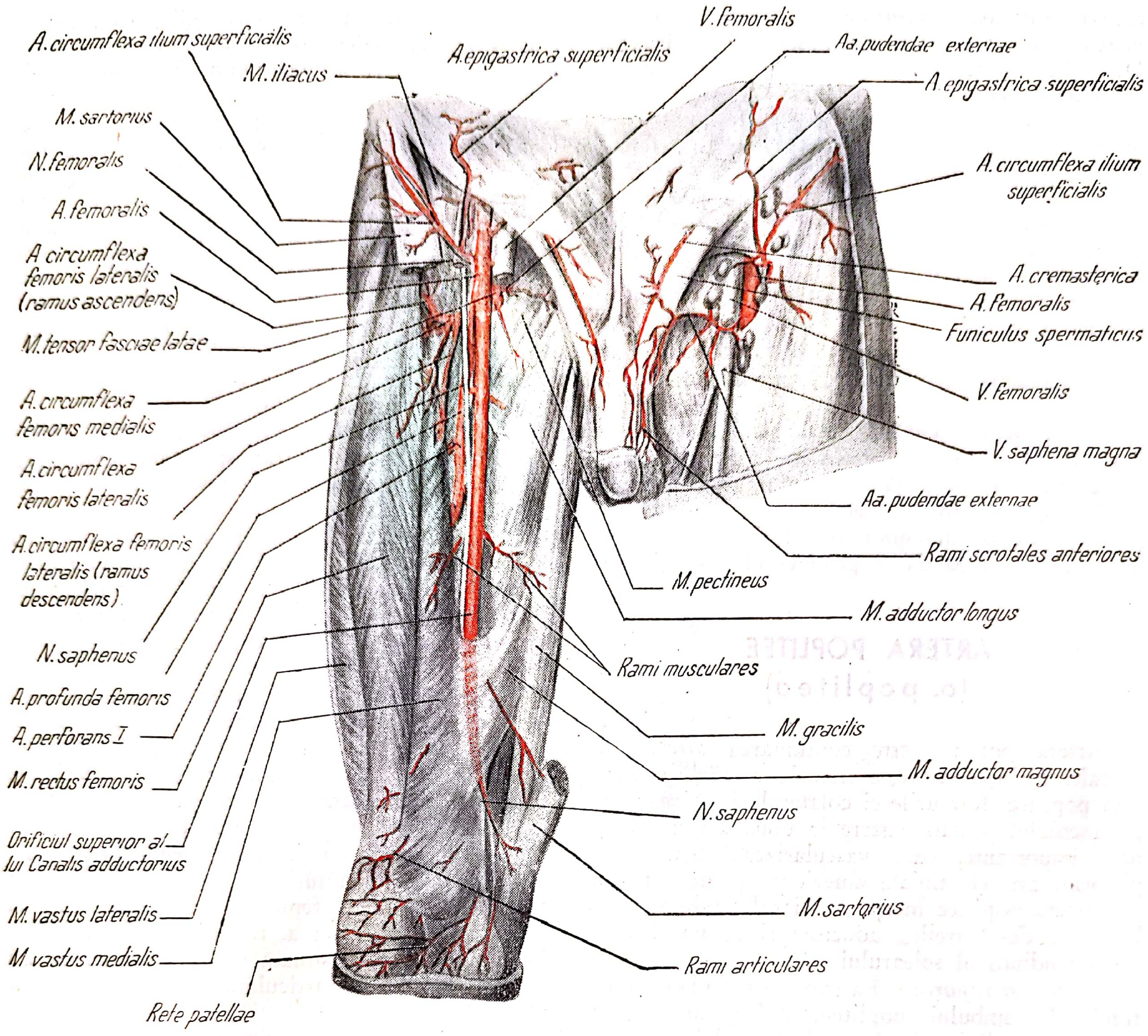
A.circumflexa ilium superficialis
M. iliacus
M. sartorius
N. femoralis
A. femoralis
A. circumflexa femoris lateralis (ramus ascendens)
M. tensor fasciae latae
A. circumflexa femoris medialis
A. circumflexa femoris lateralis
A. circumflexa femoris lateralis (ramus descendens)
N. saphenus
A. profunda femoris
A. perforans I
M. rectus femoris
Orificiul superior al lui Canalis adductorius
M. vastus lateralis
M vastus medialis
Rete patellae
A. epigastrica superficialis
V. femoralis
Aa. pudendae externae
A epigastrica superficialis
A. circumflexa ilium superficialis
A. cremasterica
A. femoralis
Funiculus spermaticus
V. femoralis
V. saphena magna
Aa. pudendae externae
Rami scrotales anteriores
M. pectineus
M. adductor longus
Rami musculares
M. gracilis
M. adductor magnus
N. saphenus
M. sartorius
Rami articulares

Fig. 95. Raporturile şi distribuţia arterei femurale.

chiul arterial principal pentru irigaţia regiunii posterioare a coapsei. Ia naştere pe faţa fibulară (laterală) a femuralei, se aşază întîi lateral de ea, apoi dorsal şi pătrunde în profunzime, între vastul medial (tibial) şi pectineu. Coboară apoi aşezată pe aductorul mare, acoperită de către aductorul lung şi scurt. În treimea inferioară a coapsei, la nivelul canalului aductorilor al lui Hunter, ramura ei terminală străbate inserţia aductorului mare şi trece în regiunea (loja) dorsală a coapsei, constituind a treia perforantă. Artera fermurală profundă emite o serie de ramuri, destinate formaţiunilor din coapsă. Aceste ramuri sînt:

a) Artera circumflexă femurală medială (arteria circumflexa femoris medialis) merge în profunzime, între iliopsoas şi pectineu, înconjură gîtul femural dinainte înapoi, emiţînd o serie de ramuri pentru muşchii învecinaţi, pentru articulaţia coxofemurală (r. acetabularis), pentru a se termina în muşchii pelvitrohanterieni şi cei posteriori ai coapsei (r. profundus), anastomozîndu-se cu ramurile fesierei inferioare.

b) Artera circumflexă femurală laterală (arteria circumflexa femoris lateralis) este mai voluminoasă decît cea precedentă. Ia naştere pe faţa laterală a femuralei profunde, aproape de originea ei, se îndreaptă în afară, trece înapoia dreptului femural, pătrunde în vastul lateral şi ajunge astfel în regiunea dorsală a coapsei. Ea irigă muşchii învecinaţi, iar prin ramura sa terminală (r. ascendens) se anastomozează cu arterele fesieră inferioară şi circumflexă medială, iar prin ramura descendentă (r. descendens) cu prima perforantă.

c) Ramurile musculare (rami musculares) nu sînt cuprinse în N. I.; sînt destinate muşchilor regiunii anterioare (ventrale) a coapsei, în special pentru cele patru capete ale muşchiului cvadriceps. De multe ori, aceste ramuri se desprind din artera circumflexă laterală.

d) Arterele perforante (aa. perforantes) sînt în număr de trei. Ele perforează inserţiile femurale ale marelui aductor şi ajung în regiunea dorsală a coapsei. Fiecare dintre ele se divide într-o ramură ascendentă şi una descendentă, care se anastomozează între ele, precum şi cu artera fesieră inferioară, circumflexa laterală şi popliteea. Se formează o arcadă arterială pentru regiunea dorsală a coapsei, care nu dispune de un vas propriu. Această arcadă are importanţă în restabilirea circulaţiei (colaterale) după ligatura arterei femurale.

Artera descendentă a genunchiului (a. genu descendens), numită şi artera mare anastomotică, ia naştere din femurală în canalul aductorilor al lui Hunter, perforează membrana vastoadductorie şi se distribuie muşchilor şi celorlalte părţi moi din regiunea medială a genunchiului şi gambei.

ARTERA POPLITEE
(a. poplitea)

Artera poplitee este continuarea arterei femurale. Ea îşi datoreşte numele aşezării sale în fosa poplitee. Ramurile ei colaterale irigă regiunea genunchiului şi dau naştere la două artere terminale importante, care vascularizează gamba şi piciorul: arterele tibiale anterioară şi posterioară.

Artera poplitee începe la hiatul tendinos (inelul celui de-al treilea aductor) şi se termină la arcul tendinos al solearului.

Traiect şi raporturi. Ea traversează planul profund al rombului popliteu, avînd un traiect aproape rectiliniu şi răspunzînd axului mare al spaţiului (rombului) popliteu (fig. 96). Ea vine în raport înainte cu ligamentele posterioare ale articulaţiei genunchiului şi cu muşchiul popliteu; înapoi este acoperită de piele, fascia poplitee şi grăsime, în partea superioară, şi de către muşchiul semimembranos, iar în cea inferioară — de către muşchiul gastrocnemian (gemenii). Medial mai vine în raport cu semimembranosul şi capătul medial al gastrocnemianului. Artera poplitee, cu vena poplitee şi cu nervul tibial, formează împreună mănunchiul vasculonervos popliteu. Artera este elementul cel mai profund, cel mai anterior, situată pe planul osos. Vena este mai superficială, unită de ea printr-un ţesut conjunctiv destul de strîns, situată lateral şi înapoi faţă de arteră. Nervul, elementul cel mai superficial şi mai lateral, este dispus la oarecare distanţă de vase (formula mnemotehnică: NeVA) (fig. 96).

Distribuţie. Artera poplitee emite 5 artere articulare, destinate articulaţiei genunchiului şi părţilor moi învecinate (muşchi, tendoane, tegumente), precum şi 2 artere pentru muşchiul gastronemian: arterele surale, medială şi laterală, destinate fiecare capătului respectiv al muşchiului (gemenii lateral şi medial).

a) Arterele articulare superioare, în număr de două, sînt: artera articulară superomedială (a. genus superior medialis) * şi cea superolaterală (a. genus superior lateralis) (fig. 96). Ele se nasc din poplitee imediat deasupra condililor şi se îndreaptă în sens dorsoventral, înconjurînd condilul respectiv (omonim). Cea laterală trece pe sub biceps, iar cea medială trece pe sub semitendinos şi semimembranos, apoi perforează aductorul mare. Ambele participă la formarea reţelei articulare a genunchiului şi dau ramuri organelor învecinate: oase, periost, muşchi, tendoane.

b) Artera articulară mijlocie (a. genus media) se îndreaptă în sens ventral, spre faţa posterioară (dorsală) a articulaţiei, şi se distribuie în această regiune (fig. 96).

c) Arterele articulare inferioare sînt similare cu cele superioare. Ca şi acestea, sînt în număr de două: una inferomedială (a. genus inferior medialis), şi alta inferolaterală (a. genus inferior lateralis) (fig. 96). Ele se îndreaptă în sens dorsoventral, înconjură condilul corespunzător al tibiei, trecînd între condil şi ligamentul colateral respectiv al articulaţiei genunchiului. Ca şi articularele superioare, ele intră în reţeaua articulară a genunchiului şi dau ramuri părţilor învecinate.

Reţeaua articulară a genunchiului (rete articulare genus) este o reţea articulară bogată, care înconjură capsula articulaţiei genunchiului. La această reţea vin ramuri din artera descendentă a genunchiului (din a. femurală) şi artera recurentă tibială anterioară (din a. tibială anterioară). Porţiunea acestei reţele situată înaintea rotulei poartă numele de reţeaua articulară perirotuliană (rete patellae).

Cu toată bogăţia acestor anastomoze, ligatura arterei poplitee este periculoasă. Aceasta se datoreşte faptului că anastomozele, deşi numeroase, sînt de dimensiuni reduse şi se găsesc situate în planuri fibroase, inextensibile, ceea ce nu permite dilatarea lor compensatorie.

Artera se descoperă în porţiunea ei mijlocie, unde nu este acoperită decît de fascie şi piele. Linia ei de proiecţie corespunde axului longitudinal al spaţiului popliteu.

ARTERA TIBIALĂ ANTERIOARĂ
(a. tibialis anterior)

Este ramura de bifurcaţie anterioară a popliteei. Constituie trunchiul arterial al regiunii anterolaterale a gambei. Ea începe la nivelul arcului

---

* Prin hotărîrea luată la al VII-lea congres internaţional al anatomiştilor (1960), termenul genu la genetiv trebuie scris genus, şi nu genu ca în B.N.A. şi N.A.P.

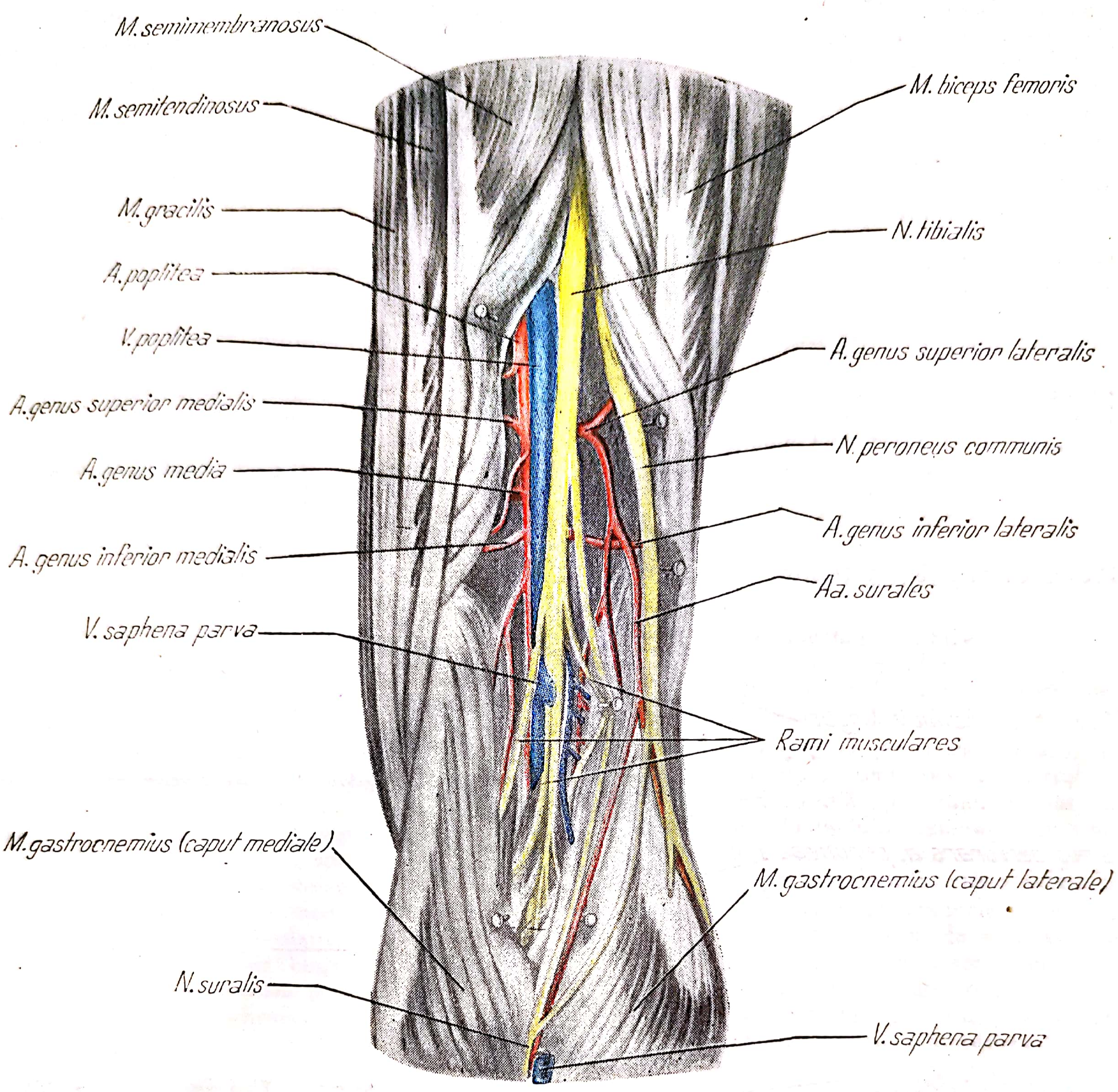
M. semimembranosus
M. semitendinosus
M. gracilis
A. poplitea
V. poplitea
A. genus superior medialis
A. genus media
A. genus inferior medialis
V. saphena parva
M. gastrocnemius (caput mediale)
N. suralis
M. biceps femoris
N. tibialis
A. genus superior lateralis
N. peroneus communis
A. genus inferior lateralis
Aa. surales
Rami musculares
M. gastrocnemius (caput laterale)
V. saphena parva

Fig. 96. Raporturile şi distribuţia arterei poplitee.

tendinos al solearului şi se termină la nivelul interliniei articulare talocrurale, înapoia ligamentului cruciform al gambei (lig. inelar, lig. cruciforme cruris INA, retinaculum mm. extensorum inferius N. I.).

Traiect şi direcţie. În porţiunea sa iniţială, artera e situată în loja posterioară a gambei. Trece apoi în loja anterioară, străbătînd partea superioară a spaţiului interosos, şi coboară aplicată pe membrana interosoasă (fig. 97). Traiectul său e figurat superficial de o linie uşor oblică, care uneşte depresiunea fibulară cu mijlocul liniei intermaleolare.

Raporturi. Reamintim faptul că în porţiunea sa iniţială, pe o distanţă de 2—3 cm, artera tibială anterioară este situată în loja posterioară a gambei, fiind aşezată profund, acoperită de muşchiul solear. În loja anterioară, în tot traiectul ei, coboară alăturea de muşchiul tibial anterior, care în felul acesta devine muşchiul ei satelit. Raporturile arterei trebuie studiate în cele trei pătrimi proximale şi apoi în pătrimea distală.

În cele trei pătrimi proximale, artera este profundă, acoperită de muşchi. Înapoi, ea se găseşte pe membrana interosoasă, de care este fixată prin tractusuri fibroase rezistente (canalul fibros al vaselor tibiale); medial se găseşte corpul muscular

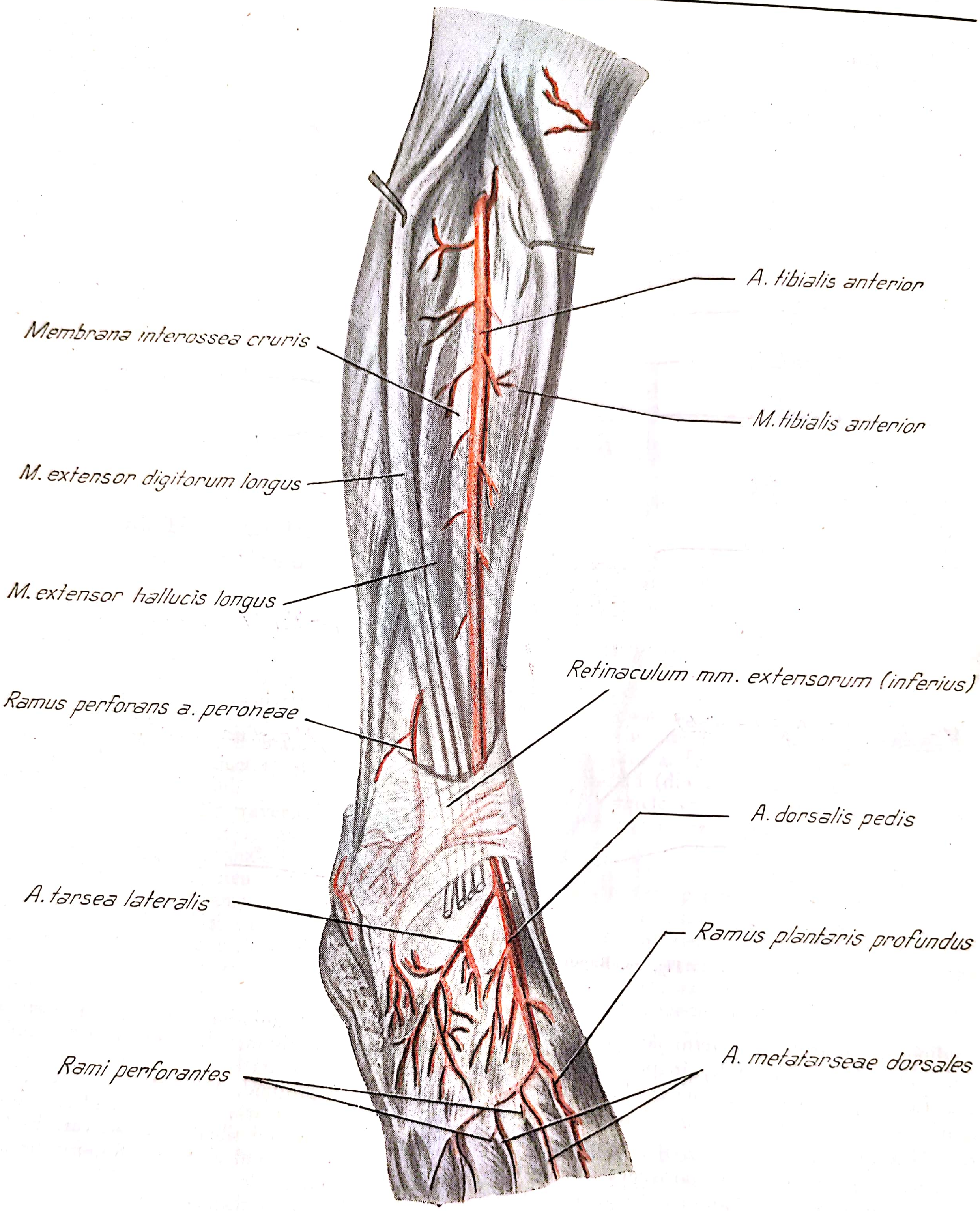
A. tibialis anterior
Membrana interossea cruris
M. tibialis anterior
M. extensor digitorum longus
M. extensor hallucis longus
Retinaculum mm. extensorum (inferius)
Ramus perforans a. peroneae
A. dorsalis pedis
A. tarsea lateralis
Ramus plantaris profundus
Rami perforantes
A. metatarseae dorsales

Fig. 97. Raporturile şi ramurile arterei tibiale anterioare.

al tibialului anterior. iar lateral se află corpul muşchilor extensor lung al degetelor şi extensor lung al halucelui. Înainte, artera este acoperită de corpul muscular al celor trei muşchi extensori amintiţi mai sus, fapt care îi determină situaţia profundă. În descoperirea ei trebuie căutat interstiţiul dintre tibialul anterior şi ceilalţi extensori.

În pătrimea distală a gambei, artera vine în raport cu tendoanele muşchilor amintiţi mai sus. Înapoi, ea se află pe faţa laterală a tibiei (poate fi lezată în fracturile acestui os), apoi trece pe faţa anterioară a capsulei articulaţiei talocrurale. Medial se găseşte tendonul tibialului anterior, iar lateral tendonul extensorului lung al degetelor. Tendonul extensorului lung al halucelui se află la început lateral de arteră, o încrucişează apoi pe faţa ei ventrală şi trece medial de ea (la nivelul gleznei). Artera tibială anterioară este însoţită de două vene satelite, care merg alipite de ea, în aceeaşi teacă fibroasă. Un raport important îl contractă cu nervul fibular profund (tibial anterior); situat la început la distanţă de vase, în grosimea muşchilor regiunii laterale a gambei, el se apropie de ele şi le însoţeşte în tot lungul gambei. Aşezat la început lateral de arteră, o încrucişează de cele mai multe ori şi devine medial.

Distribuţie. Artera tibială anterioară emite următoarele ramuri în decursul traiectului său:

Artera recurentă tibială anterioară (a. recurrens tibialis anterior) ia naştere din tibială imediat după ce străbate spaţiul interosos, urcă spre genunchi pe sub originea muşchiului tibial anterior şi intră în reţeaua articulară a genunchiului.

Ramurile musculare sînt o serie de vase care se distribuie muşchilor regiunii anterioare a gambei.

Arterele maleolare anterioare laterală şi medială (a. malleolaris anterior lateralis, a. malleolaris anterior medialis) sînt două ramuri care iau naştere din tibială puţin deasupra gleznei. Ele merg profund pe planul osos, spre maleola corespunzătoare, şi participă la formarea reţelei maleolare respective (laterală şi medială) *. Ele irigă organele vecine lor (articulaţie, muşchi, piele).

Datorită anastomozelor bogate ale ramurilor sale, artera tibială anterioară poate fi legată fără pericolul tulburărilor ischemice.

ARTERA DORSALĂ A PICIORULUI SAU ARTERA PEDIOASĂ

(a. dorsalis pedis)

Este continuarea directă a arterei tibiale anterioare. Ea se întinde de la mijlocul spaţiului intermaleolar pînă la extremitatea posterioară (proximală) a primului spaţiu interosos (intermetatarsian).

Traiect şi direcţie. De la originea sa, artera dorsală a piciorului coboară vertical, urmînd o direcţie rectilinie, pe faţa dorsală a piciorului (fig. 98). Linia sa de proiecţie se întinde între cele două puncte limită ale ei. Această linie este paralelă cu tendonul muşchiului extensor lung al halucelui şi situată la aproximativ 1 cm lateral de acest tendon.

Raporturi. Artera se află pe oasele tarsiene (capul talusului, navicularul, al II-lea cuneiform) şi articulaţiile dintre ele. Ea este acoperită de piele, un strat subţire de ţesut lax subcutanat, fascia dorsală a piciorului şi fascia muşchiului extensor scurt al degetelor (pedios), care o aplică pe planul osos subjacent. Medial vine în raport cu tendonul muşchiului extensor lung al halucelui, care o însoţeşte pe tot traiectul, fiind depărtat cu aproximativ 1 cm de ea. Lateral vine în raport cu tendonul din muşchiul extensor lung al degetelor destinat degetului al II-lea, şi cu muşchiul extensor lung al halucelui. Raportul cu acesta din urmă e important şi trebuie precizat: proximal, muşchiul este situat lateral de arteră. Pe măsură ce coboară, muşchiul se apropie de ea, apoi o încrucişează, trecînd deasupra ei, şi aproape de extremitatea proximală a spaţiului I interosos, se plasează medial de ea. Artera este însoţită de două vene subţiri; ramura terminală a nervului peronier profund se găseşte de obicei medial de ea.

Distribuţie. Artera dorsală a piciorului vascularizează regiunea dorsală a piciorului. Ea emite următoarele ramuri:

Arterele tarsiene mediale (aa. tarseae mediales), cîteva ramuri mici, care, trecînd pe sub tendonul muşchiului extensor lung al halucelui, se îndreaptă spre marginea medială a piciorului.

Artera tarsiană laterală (a. tarsea lateralis), în nomenclatura franceză „artera dorsală a tarsului“, ia naştere din artera dorsală a piciorului imediat sub retinaculul inferior al muşchilor extensori (lig, inelar), trece pe sub muşchiul extensor scurt al degetelor şi se îndreaptă spre marginea laterală a piciorului (fig. 98). Ramurile ei irigă organele învecinate (oase, muşchi, articulaţii), iar altele se anastomozează cu artera arcuată (din artera dorsală a piciorului), artera maleolară anterolaterală (din artera tibială anterioară) şi cu ramura perforantă a arterei peroniere (fibulare). Se formează în felul acesta o reţea arterială situată pe planul osos al dosului piciorului (reţeaua dorsală a piciorului — rete dorsale pedis).

Artera arcuată (a. arcuata), în nomeclatura franceză „artera dorsală a metatarsului“, ia naştere din artera dorsală a piciorului distal de precedenta, aproape de spaţiul I interosos. Se îndreaptă spre marginea laterală a piciorului, trecînd pe sub muşchiul extensor scurt al degetelor, descrie o arcadă cu concavitatea îndreptată proximal şi se anastomozează cu artera tarsiană laterală.

Din concavitatea arcadei se nasc ramuri mici, care intră în reţeaua dorsală a piciorului. Din convexitatea arcadei se nasc trei ramuri, numite arterele metatarsiene dorsale (aa. metatarseae dorsales) — interosoasele dorsale ale spaţiilor II, III şi IV. După cum le arată şi numele, ele parcurg spaţiul interosos, situate pe muşchii interosoşi dorsali. Spre extremitatea distală a spaţiului interosos, ele dau arterele dorsale ale degetelor (colateralele

---

* Rete malleolare mediale şi rete malleolare laterale.

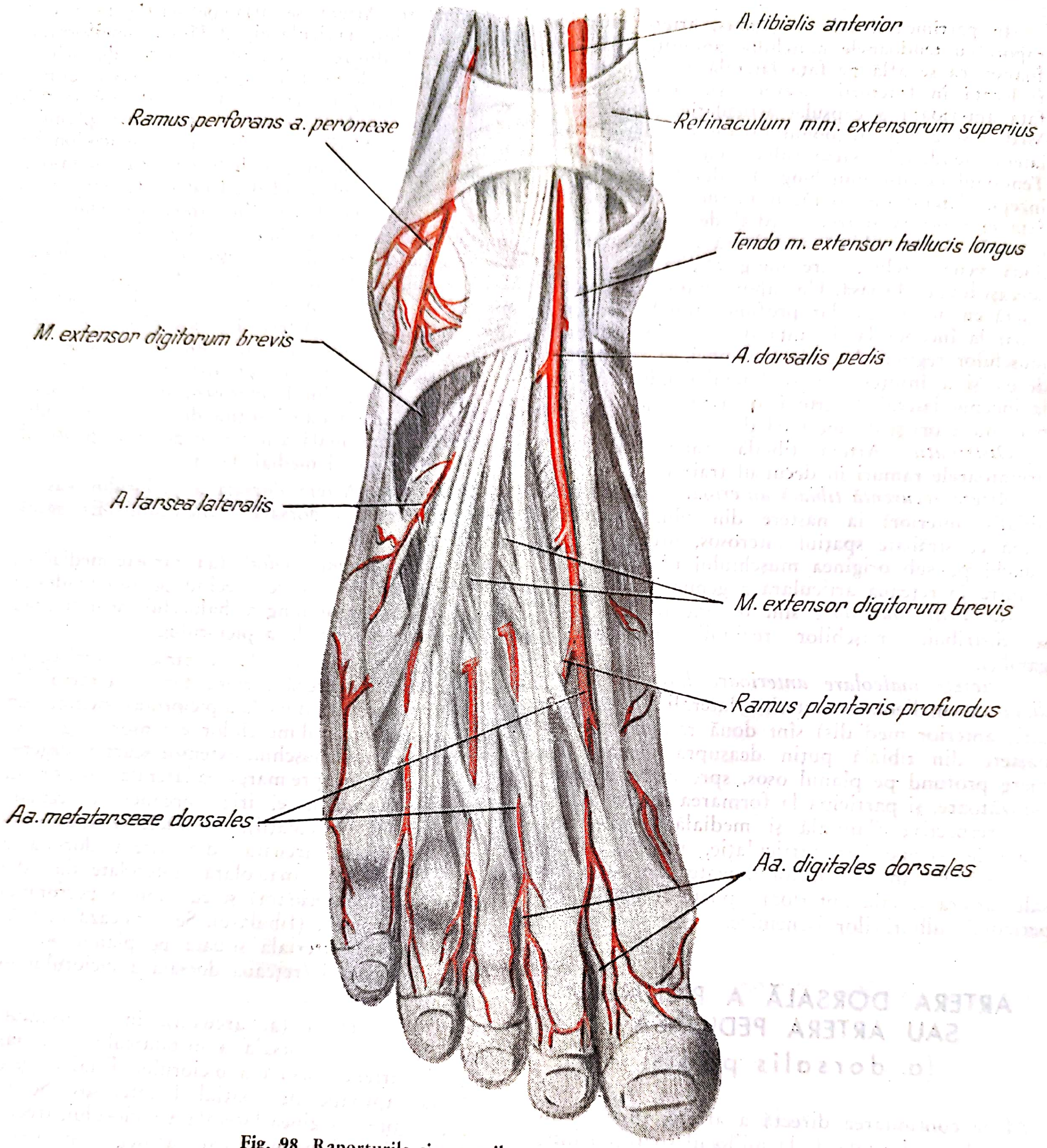
A. tibialis anterior
Ramus perforans a. peroneae
Retinaculum mm. extensorum superius
Tendo m. extensor hallucis longus
M. extensor digitorum brevis
A. dorsalis pedis
A. tarsea lateralis
M. extensor digitorum brevis
Ramus plantaris profundus
Aa. metatarseae dorsales
Aa. digitales dorsales

Fig. 98. Raporturile şi ramurile arterei dorsale a piciorului.

dorsale). Fiecare arteră matatarsiană dorsală e unită la cele două extremităţi ale spaţiului interosos cu artera metatarsiană plantară corespunzătoare — prin cîte o anastomoză; arterele perforante.

Artera metatarsiană dorsală I (a. metatarsea dorsalis), artera interosoasă dorsală a spaţiului I, ia naştere din artera dorsală a piciorului la extremitatea proximală a spaţiului interosos I. Ea se comportă ca şi celelalte artere metatarsiene dorsale (fig. 98).

Artera metatarsiană perforantă (r. plantaris profundus) poate fi socotită ca terminaţiunea arterei dorsale a piciorului. Ea pătrunde printre cele două capete ale muşchiului interosos I dorsal, şi trece în plantă, participînd la formarea arcului plantar (fig. 98).

Datorită numeroaselor anastomoze pe care le contractă cu arterele învecinate şi calibrului suficient al acestor anastomoze, ligatura arterei dorsale a piciorului se poate face fără nici un inconvenient — la orice nivel.

ARTERA TIBIALĂ POSTERIOARĂ
(a. tibialis posterior)

Este ramura de bifurcație posterioară a arterei poplitee şi constituie trunchiul arterial principal al regiunii posterioare a gambei. Artera tibială posterioară începe la arcul tendinos al solearului şi se termină la nivelul canalului calcanean sprijinit medial de retinaculul muşchilor flexori, unde se bifurcă în ramurile sale terminale: arterele plantare medială şi laterală.

Traiect. Inițial, ea continuă traiectul arterei poplitee: este aşezată deci aproximativ pe linia mediană a gambei (fig. 99). În treimea mijlocie a gambei se arcuieşte uşor spre tibie şi apoi

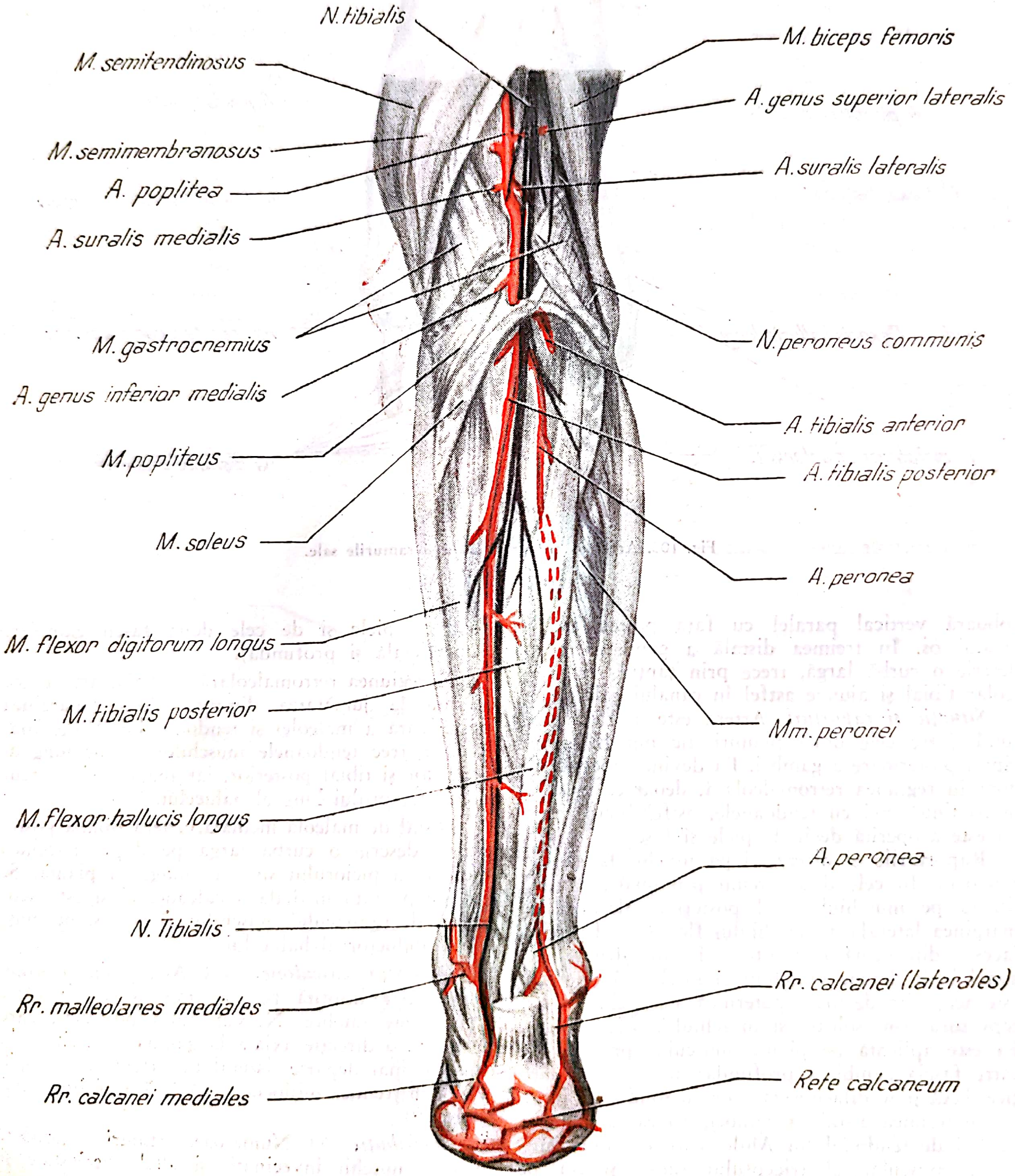
N. tibialis
M. semitendinosus
M. biceps femoris
A. genus superior lateralis
M. semimembranosus
A. poplitea
A. suralis lateralis
A. suralis medialis
M. gastrocnemius
N. peroneus communis
A. genus inferior medialis
A. tibialis anterior
M. popliteus
A. tibialis posterior
M. soleus
A. peronea
M. flexor digitorum longus
M. tibialis posterior
Mm. peronei
M. flexor hallucis longus
A. peronea
N. Tibialis
Rr. calcanei (laterales)
Rr. malleolares mediales
Rr. calcanei mediales
Rete calcaneum

Fig. 99. Artera tibială posterioară şi artera peronieră (traiect şi raporturi).

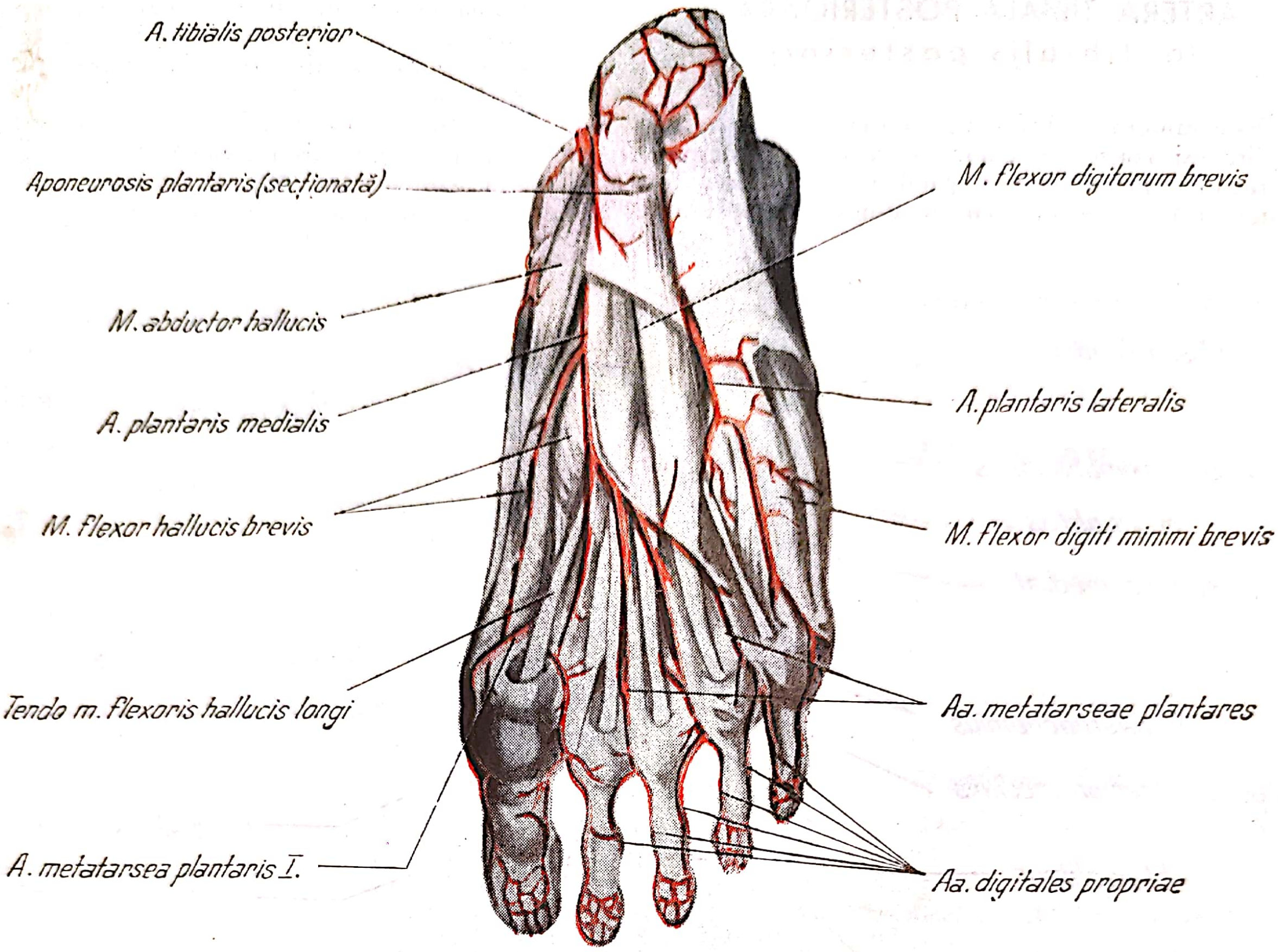
A. tibialis posterior
Aponeurosis plantaris (secționată)
M. abductor hallucis
A. plantaris medialis
M. flexor hallucis brevis
Tendo m. flexoris hallucis longi
A. metatarsea plantaris I.
M. flexor digitorum brevis
A. plantaris lateralis
M. flexor digiti minimi brevis
Aa. metatarseae plantares
Aa. digitales propriae

Fig. 100. Artera plantară medială şi ramurile sale.

coboară vertical paralel cu faţa posterioară a acestui os. În treimea distală a gambei, artera descrie o curbă largă, trece prin şanţul retromaleolar tibial şi ajunge astfel în canalul calcanean.

Situaţie şi raporturi. Artera este aşezată profund, între cele două planuri ale muşchilor regiunii posterioare a gambei. Ea devine superficială doar în regiunea retromaleolară, deoarece muşchii se continuă aici cu tendoanele, astfel încît artera nu este acoperită decît de piele şi fascie.

Raporturile ei diferă, după nivelul la care o urmărim. În cele două treimi proximale, ea este situată pe muşchiul tibial posterior, alăturea de marginea laterală a muşchiului flexor al degetelor (acesta din urmă o însoţeşte în tot drumul ei, astfel încît devine muşchiul ei satelit). Înapoi, ea este acoperită de masa puternică a muşchiului triceps sural (m. solear) şi muşchiul gastrocnemian. Ea este aplicată pe planul muscular profund de către fascia gambieră profundă; aceasta este subţire, laxă şi se dilacerează uşor cu sonda.

În treimea distală a gambei, artera este situată medial de tendonul lui Ahile, care continuă pîntecele muscular al tricepsului sural, şi stă pe muşchiul flexor lung al degetelor; este acoperită doar de piele şi de cele două fascii gambiere (superficială şi profundă).

În regiunea retromaleolară medială, artera este aşezată la jumătatea distanţei dintre marginea posterioară a maleolei şi tendonul lui Ahile. Înaintea ei trec tendoanele muşchilor flexor lung al degetelor şi tibial posterior, iar înapoia ei — tendonul flexorului lung al halucelui.

Distal de maleola medială, artera tibială posterioară descrie o curbă largă pe după marginea medială a piciorului spre a ajunge în plantă. Se găseşte pe faţa medială a calcaneului şi este acoperită de retinaculul muşchilor flexori şi de muşchiul abductor al halucelui.

Raporturi vasculonervoase. Artera tibială posterioară este însoţită pe tot traiectul ei de către două vene satelite. Nervul tibial posterior, care urmează o direcţie axială la gambă, este situat la început mai departe, lateral de arteră, se apropie de ea în treimea mijlocie şi coboară apoi împreună (fig. 99).

Distribuţie. 1) Numeroase ramuri musculare pentru muşchii învecinaţi, şi altele periostale şi osoase (pentru tibie).

ARTERA PERONIERĂ
(a. peronea [fibularis])

Ea se naşte la 3—5 cm distal de arcul tendinos al solearului şi se îndreaptă uşor oblic spre fibulă (peroneu), este acoperită la început de solear şi stă pe muşchiul tibial posterior (fig. 99); mai jos, ea se angajează sub muşchiul flexor lung al halucelui şi coboară între acesta şi membrana interosoasă, spre a se termina distal de maleola fibulei printr-o serie de ramuri calcaneare laterale (rr. calcanei). Ea dă o serie de ramuri musculare şi artera nutritivă a fibulei. Artera fibulară mai dă o ramură perforantă (ramus perforans), care străbate membrana interosoasă la aproximativ 4—6 cm proximal de maleola fibulară, trece în regiunea anterioară a gambei, sub extensorul lung al degetelor, şi intră în reţeaua dorsală a piciorului. Prin ramurile sale, artera fibulară participă şi la formarea reţelei maleolare laterale.

3) Se mai descriu ramuri mai mici ale tibialei posterioare, r. communicans uneşte artera tibială posterioară cu artera peronieră, artera maleolară medială posterioară (rr. malleolares mediales), care intră în reţeaua maleolară medială, şi ramuri calcaneare mediale (rr. calcanei) *.

Ramurile terminale ale arterei tibiale posterioare irigă planta.

ARTERA PLANTARĂ MEDIALĂ
(a. plantaris medialis)

Este ramura de bifurcaţie medială a arterei tibiale posterioare. Este în mod constant mai subţire decît artera plantară laterală. Ea porneşte — după cum am văzut — de la nivelul canalului calcanean, se aşază apoi în interstiţiul dintre muşchiul abductor al halucelui şi muşchiul scurt flexor al halucelui şi se îndreaptă spre articulaţia metatarsofalangiană a halucelui (fig. 100). Ramurile ei se distribuie regiunii mediale a piciorului:

---

* N. I. nu fac distincţie între ramurile mediale şi cele laterale.

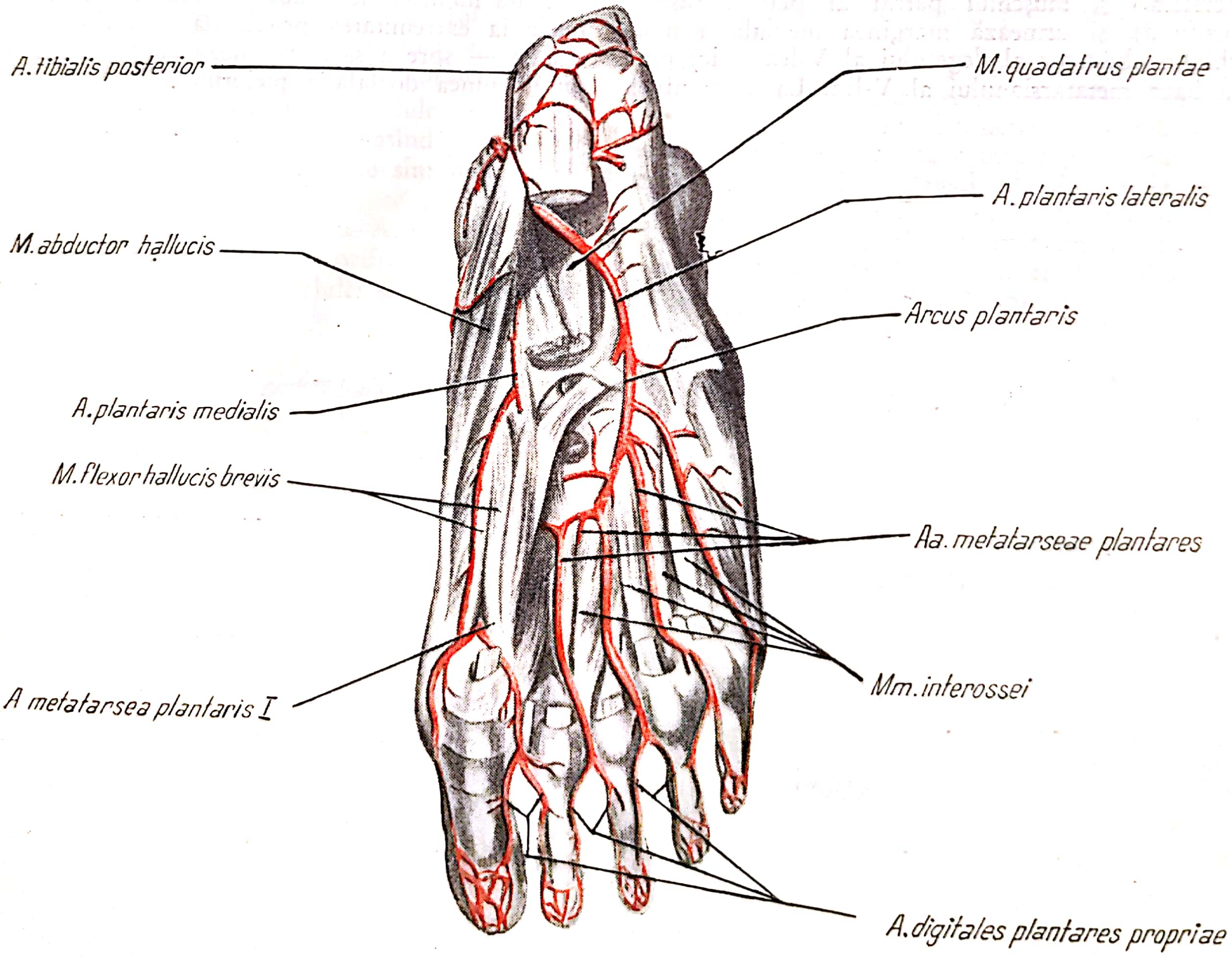
A.tibialis posterior
M.quadatrus plantae
A.plantaris lateralis
M.abductor hallucis
Arcus plantaris
A.plantaris medialis
M.flexor hallucis brevis
Aa.metatarseae plantares
A metatarsea plantaris I
Mm.interossei
A.digitales plantares propriae

Fig. 101. Artera plantară laterală şi arcul plantar.

a) Ramuri musculare şi cutanate pentru regiunea plantară medială.

b) Ramura profundă (ramus profundus), în cazul cînd este bine reprezentată, trece profund de tendoanele muşchilor flexori ai degetelor şi se anastomozează cu arcul plantar sau cu artera metatarsiană plantară I.

c) Ramura superficială (ramus superficialis) merge la suprafaţa muşchiului abductor al halucelui spre marginea medială a acestui deget, constituind uneori artera digitală plantară medială a lui.

ARTERA PLANTARĂ LATERALĂ
(a. plantaris lateralis)

Este ramura de bifurcaţie laterală a arterei tibiale posterioare. Dimensiunile ei sînt superioare celor ale plantarei mediale, întrucît are o participare mai largă la vascularizaţia piciorului decît aceasta din urmă. De la originea sa, din canalul calcanean, artera plantară laterală se îndreaptă lateral spre marginea piciorului, situată între muşchiul flexor scurt al degetelor (aşezat superficial) şi muşchiul pătrat al plantei (aşezat profund), şi urmează marginea medială a muşchiului abductor al degetului al V-lea (mic) pînă la baza metatarsianului al V-lea. La acest nivel, artera se îndreaptă medial, trece mai profund (fig 101), situată între capătul oblic al muşchiului aductor al halucelui şi muşchii interosoşi, spre extremitatea proximală a primului spaţiu interosos, unde se anastomozează cu ramura profundă din artera dorsală a piciorului. Această porţiune, numită arcul plantar (arcus plantaris), este aşezată transversal, pe capetele metatarsienilor şi pe muşchii interosoşi (fig. 101).

Din artera plantară laterală propriu-zisă pornesc numeroase ramuri pentru muşchii învecinaţi. Din arcul plantar pornesc artere pentru regiunea mijlocie, profundă a piciorului şi pentru feţele plantare ale degetelor.

Ramurile emise de arcul plantar sînt:

a) Arterele metatarsiene plantare (aa. metatarseae plantares) au aceeaşi dispoziţie ca cele dorsale. Ele merg în spaţiile interosoase, constituind aa. digitales plantares communes, şi la extremitatea lor distală fiecare dintre artere se divide în două artere digitale plantare (aa. digitales propriae) — medială şi laterală — a două degete învecinate (fig. 101).

b) Ramurile perforante (rami perforantes) sînt artere perforante proximale şi distale. După cum le arată numele, ele străbat spaţiile interosoase — unele la extremitatea proximală, celelalte la cea distală — spre a se anastomoza cu similarele lor din regiunea dorsală a piciorului.

CAPILARELE

Capilarele au fost descrise de Malpighi sub forma unor vase subțiri ca firele de păr, așezate între rețeaua arterială și începutul rețelei venoase. Ele își mențin același calibru de la origine pînă la terminare. La nivelul și prin pereții lor se fac schimburile între mediul sanguin din interior și lichidul interstițial — pericelular și pericapilar. Dimensiunile lor variază de la 6—7 microni (capilarele mici — în creier, mucoasa intestinală) pînă la 20—30 microni (capilarele mari, sinusoide — în piele și în măduva osoasă, glande cu secreție internă, ficat etc.).

Rețeaua capilară formează ochiuri rotunde sau poligonale în pulmon, ochiuri alungite în nervi, mușchi și în zona fasciculată suprarenală.

Structura lor variază în raport cu rolul fiziologic local, dar, obișnuit, ele prezintă un perete endotelial, acoperit în afară de o membrană bazală.

Endoteliul este format din celule poligonale alungite în sensul vasului, prezentînd mici reliefuri la nivelul nucleului. Celulele sînt unite între ele printr-un ciment intercelular, ce se pune ușor în evidență cu sărurile de argint. Acestea pot pune în evidență de asemenea mici orificii (numite stomate cînd sînt la nivelul celulei și stigmate cînd apar între celule), prin care ar trece leucocitele în timpul diapedezei (fig. 102).

Membrana bazală este o membrană hialină foarte fină, care poate lipsi sau se poate izola de endoteliu, ca în capilarele musculare; în majoritatea organelor însă, nu se poate izola. Împrejurul membranei bazale se găsește o pătură de țesut conjunctiv, în care s-au descris și unele celule cu proprietăți contractile, pericitele sau celulele lui Rouget-Eberth, care alcătuiesc un fel de adventice (perithelium) și care ar explica schimbarea funcțională de calibru a capilarelor.

În capilarele sinusoide (Minot), endoteliul este discontinuu, perforat, făcînd posibil contactul direct între sînge și parenchimul organic. Astfel apar sinusoidele de la inimă, paratiroide, suprarenale, ficat.

Capilarele primesc fibre nervoase senzitive și simpatice. Numărul capilarelor este foarte variabil, în raport cu organul și funcția sa. Astfel, s-au numărat 1 350 secțiuni de capilare pe 1 mm^2 de mușchi de cal, 2 630 la mușchi de cîine, și la animale mai mici — pînă la 4 000. La un om cu 2 000 capilare pe mm^2, cu aproximativ 50 kg mușchi, suprafața capilarelor ar fi de 6 300 m^2, iar lungimea lor de 100 000 km.

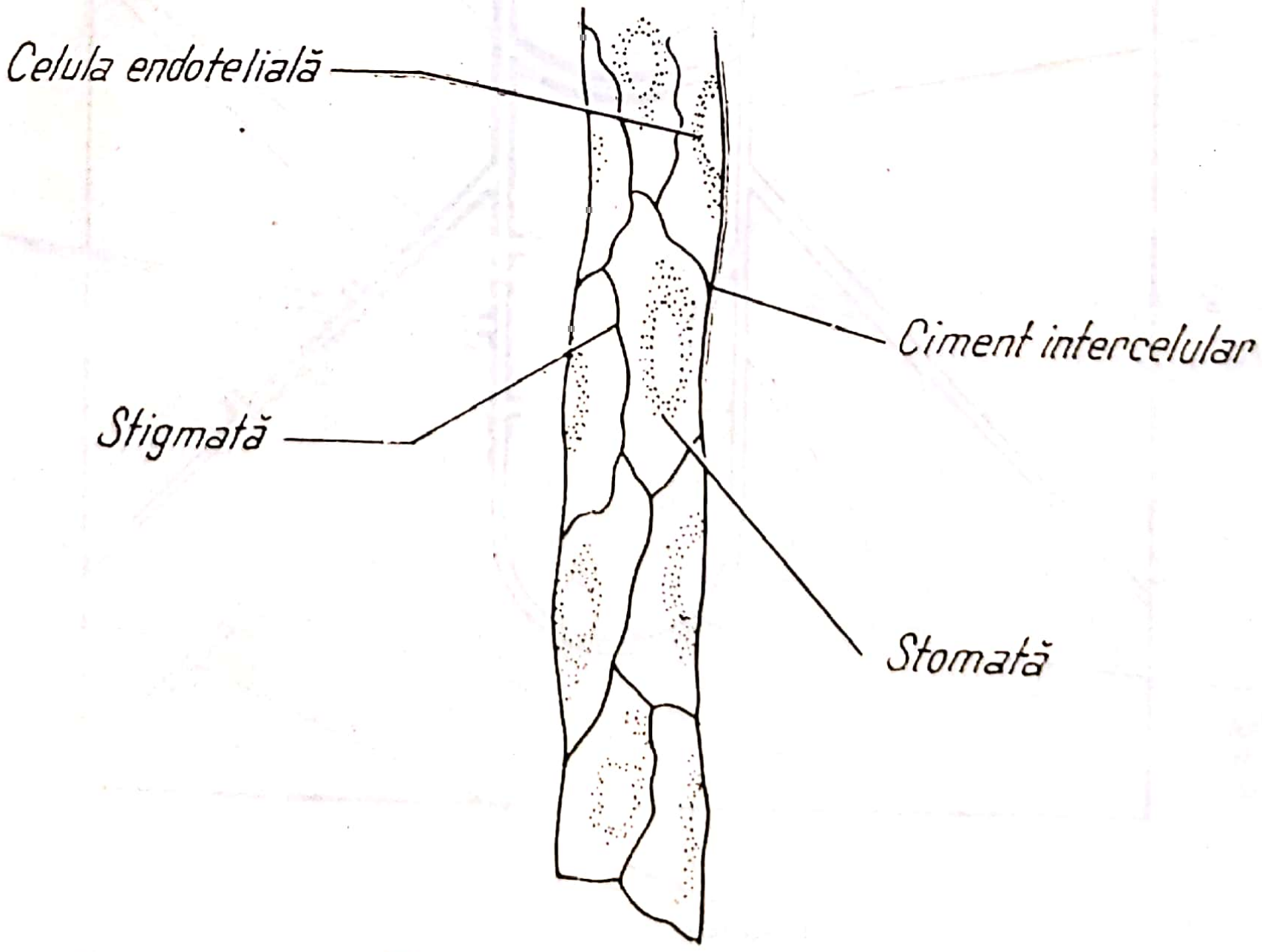

Fig. 102. Structura capilarului.

Variaţiile funcţionale extrem de mari se obţin graţie automatismului contractil al precapilarelor: astfel capilarele tubului digestiv sînt în cea mai mare parte impermeabile în perioadele de repaus (fig. 104). Organele cu activitate continuă prezintă mai multe capilare active: creierul, ficatul şi mai ales muşchii în timpul unei activităţi mari.

În ultimul timp, patul capilar funcţional se descrie ca fiind format din unităţi funcţionale elementare. Fiecare unitate funcţională are ca ax un vas de calibru precapilar, canal preferenţial. Partea proximală, juxtaarteriolară, este înconjurată de celule musculare netede, discontinue, şi se numeşte partea metarterială (fig. 104). Partea distală se continuă cu capilarele obişnuite — amusculare — endoteliale. Aceste capilare nu au reactivitate proprie; ele sînt destinse pasiv atunci cînd aportul de sînge este prea mare şi colabează, dimpotrivă, atunci cînd aportul de sînge este prea mic. Pentru starea lor de umplere este hotărîtor reglajul efectuat la nivelul sfincterului metarteriolar.

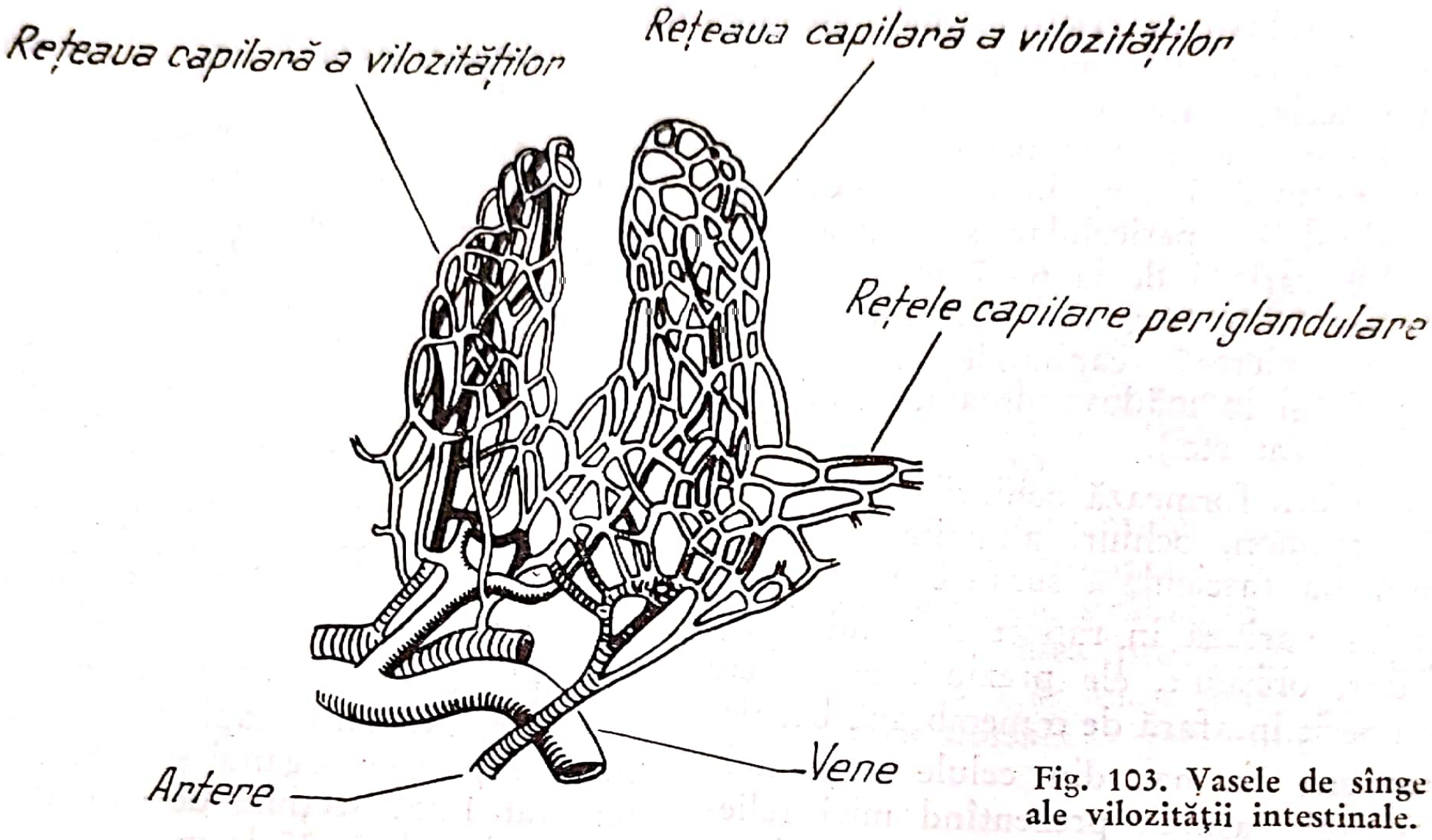
Reţeaua capilară a vilozităţilor
Reţeaua capilară a vilozităţilor
Reţele capilare periglandulare
Artere
Vene

Fig. 103. Vasele de sînge ale vilozităţii intestinale.

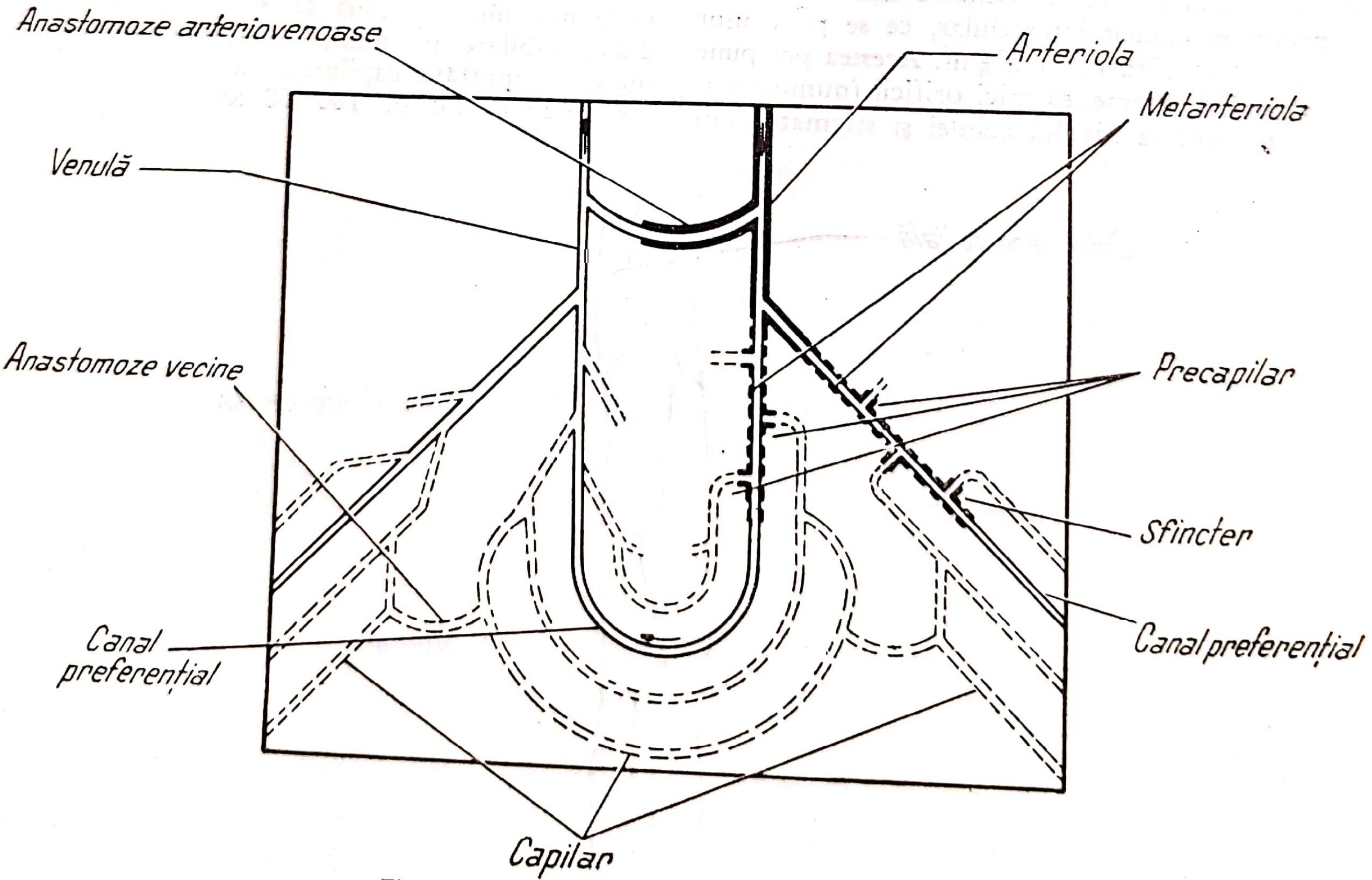
Anastomoze arteriovenoase
Arteriola
Metarteriola
Venulă
Anastomoze vecine
Precapilar
Sfincter
Canal preferenţial
Canal preferenţial
Capilar

Fig. 104. Unităţile funcţionale ale patului capilar.

VENELE
(venae)

VENELE PULMONARE
(venae pulmonales)

Ramificaţiile venoase ale plămînului se descriu după cum urmează:

1) Venele pulmonare (venae arteriosae — ale lui Galien) închid circuitul micii circulaţii şi aduc în atriul stîng sîngele oxigenat din capilarele alveolare. Vasele subpleurale, la animalele cu pleura groasă, adună sîngele circulaţiei bronhice. La om, capilarele subpleurale depind atît de circulaţia pulmonară cît şi de circulaţia bronhică. Capilarele alveolare reprezintă de fapt adevărata origine a venelor pulmonare. Din reţeaua capilarelor alveolare iau naştere postcapilarele cu o dispoziţie identică cu cea a precapilarelor, cu care comunică prin reţeaua capilară (arcade scurte care pot funcţiona ca anastomoze). Postcapilarele trec în septurile interlobulare (fig. 105).

Hayek a descris la joncţiunea postcapilarului şi a venulei un aparat muscular de tip sfincterian, asemănător cu cel existent la porţiunea arterială. Pereţii postcapilarului şi ai primului sector venos care îi urmează sînt intim uniţi cu trama alveolară; ei se vor despărţi abia la nivelul peretelui interlobular.

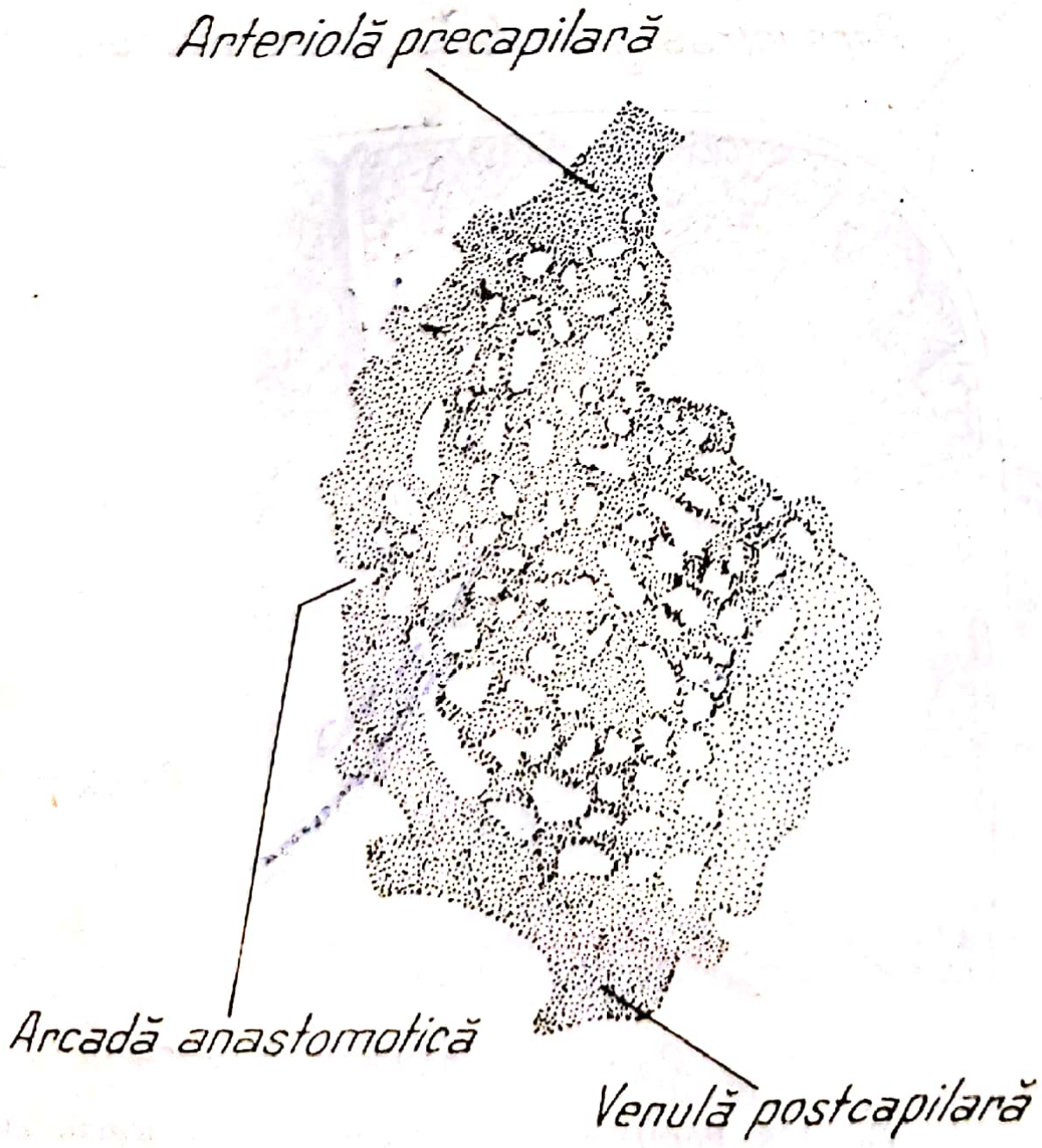

Fig. 105. Schema irigaţiei sanguine a alveolei pulmonare.

Primele colectoare venoase merg paralel cu suprafaţa plămînului (fig. 106). Există o reţea subpleurală şi reţele mai profunde dispuse în trepte concentrice, care separă etajul lobular de mantaua lobară, în interstiţiile căreia circulă vene interlobulare (Felix Herrnheiser, 1937) (fig. 107). Aceste vene întîlnesc după un traiect destul de scurt septurile radiale interlobulare, aruncîndu-se în unghi aproape drept în venele mari, care formează axul acestor septuri. Referitor la traiectul şi formarea venelor pulmonare reţinem că există două feluri de colectare venoase: colectoarele subpleurale şi colectoarele septale (fig. 109). Colectoarele subpleurale au ca afluenţi principali venele septurilor care se varsă pe feţele mediastinale sau interlobare ale plămînului, la înălţimi variabile. În colectoarele subpleurale se mai varsă direct şi cîteva venule lobulare. Colectoarele septale sînt cele mai importante; ele primesc din teritoriile apropiate afluenţi cu atît mai voluminoşi cu cît teritoriul drenat este mai întins (fig. 108).

VENELE SEGMENTARE ŞI LOBARE

Venele lobului superior drept sînt ca origine peri- şi intersegmentare. Există de asemenea două reţele colectoare diferite: o reţea superficială subpleurală şi o reţea profundă situată în septurile intersegmentare.

Reţeaua superficială nu acoperă toată periferia lobului; ea este situată pe suprafaţa mediastinală şi interlobară. Nu există venă voluminoasă pe faţa costală a lobului. Reţeaua superficială este aşadar, constituită din două reţele: mediastinală şi interlobară. Reţeaua mediastinală este colectată

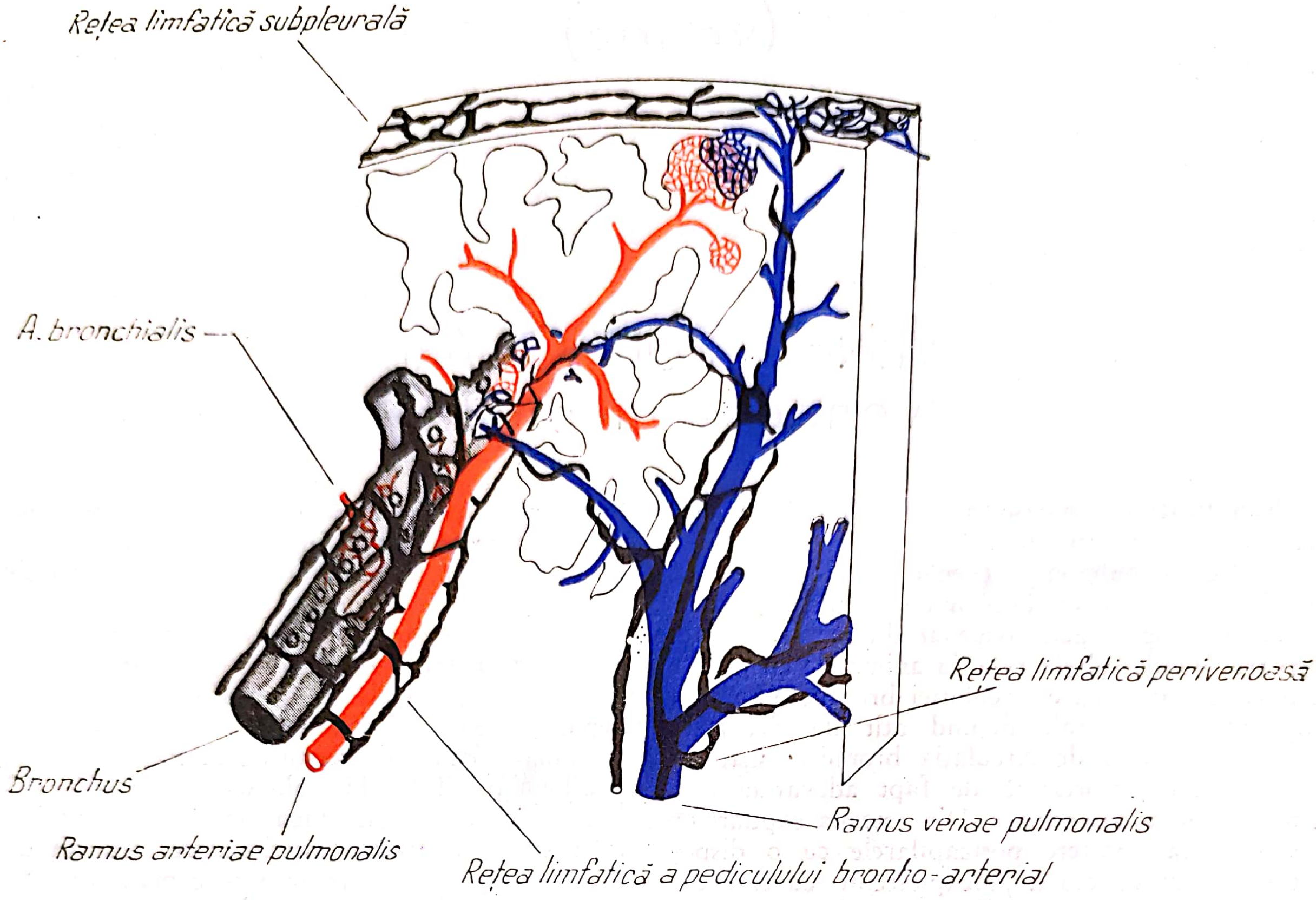
Rețea limfatică subpleurală
A. bronchialis
Rețea limfatică perivenoasă
Bronchus
Ramus venae pulmonalis
Ramus arteriae pulmonalis
Rețea limfatică a pediculului bronho-arterial

Fig. 106. Formarea venelor pulmonare și vaselor limfatice.

de ramura apicală a venei pulmonare superioare care la rîndul ei este constituită din partea intrasegmentală și partea infrasegmentală (fig. 110). Rețeaua interlobară este drenată la rîndul ei de ramura anterioară a venei pulmonare superioare; aceasta urmează marginea scizurală medială a

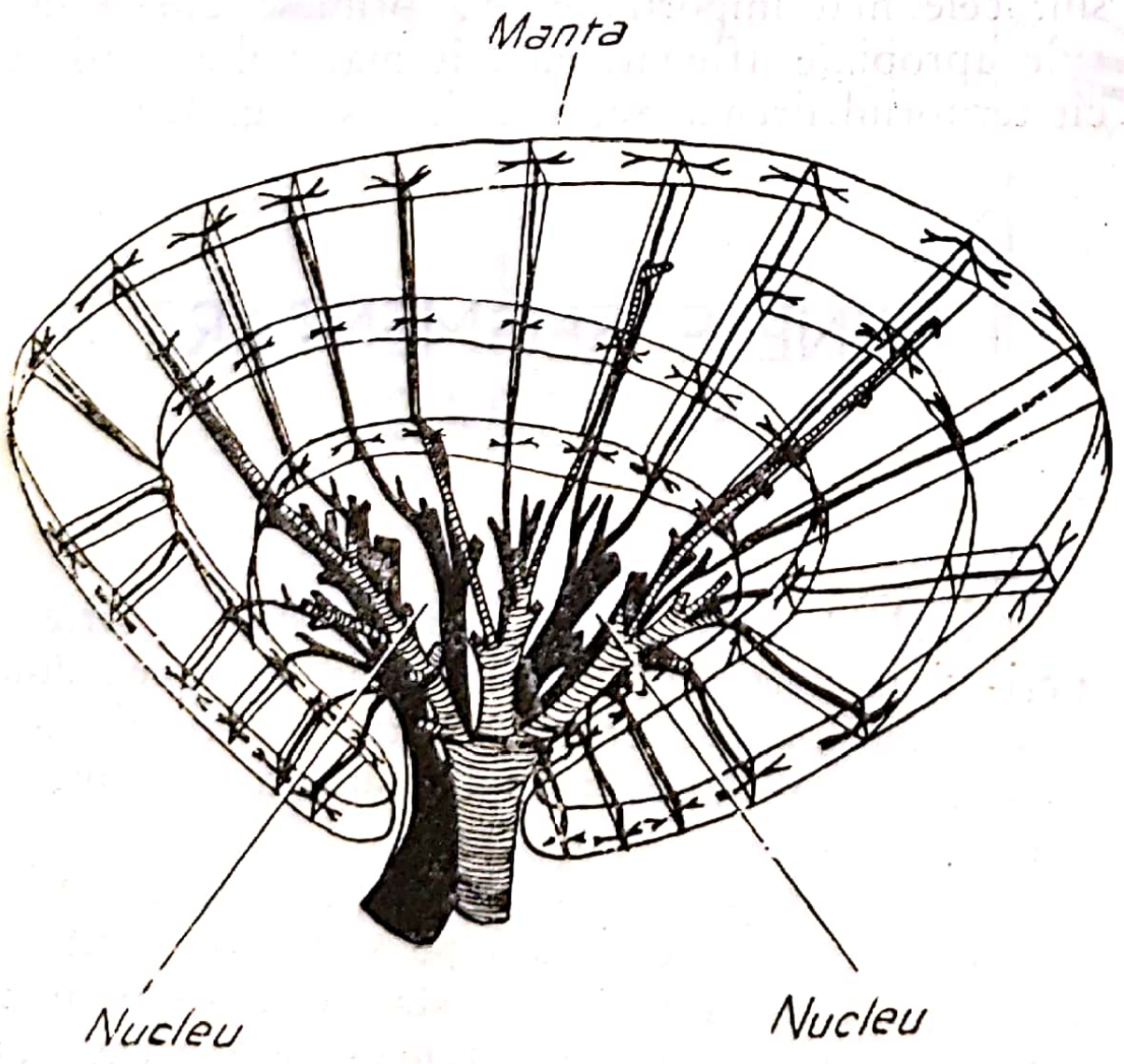
Manta
Nucleu
Nucleu

Fig. 107. Schema colectoarelor venoase ale pulmonului.

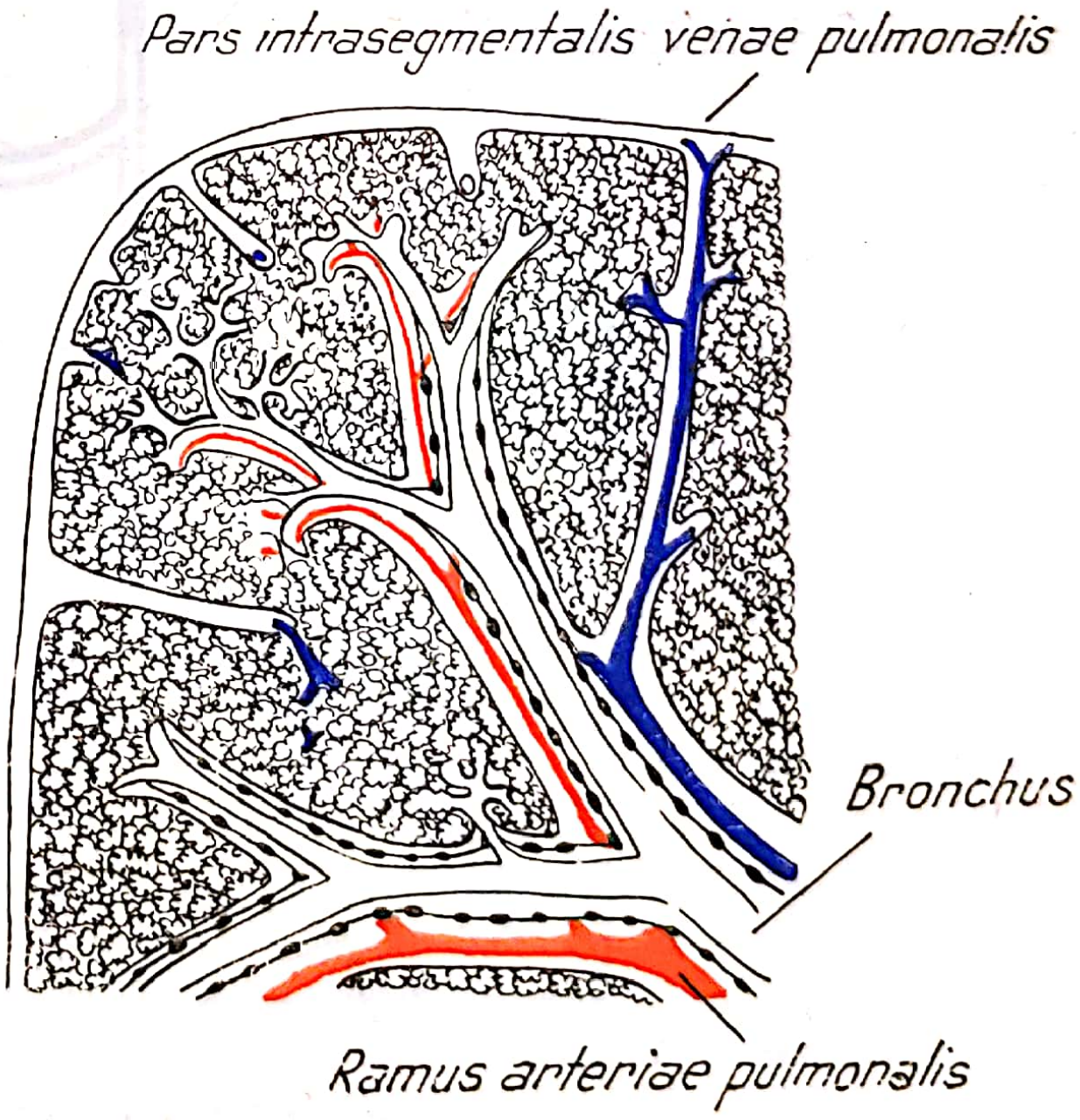
Pars intrasegmentalis venae pulmonalis
Bronchus
Ramus arteriae pulmonalis

Fig. 108. Formarea colectoarelor venoase septale ale plămînului.

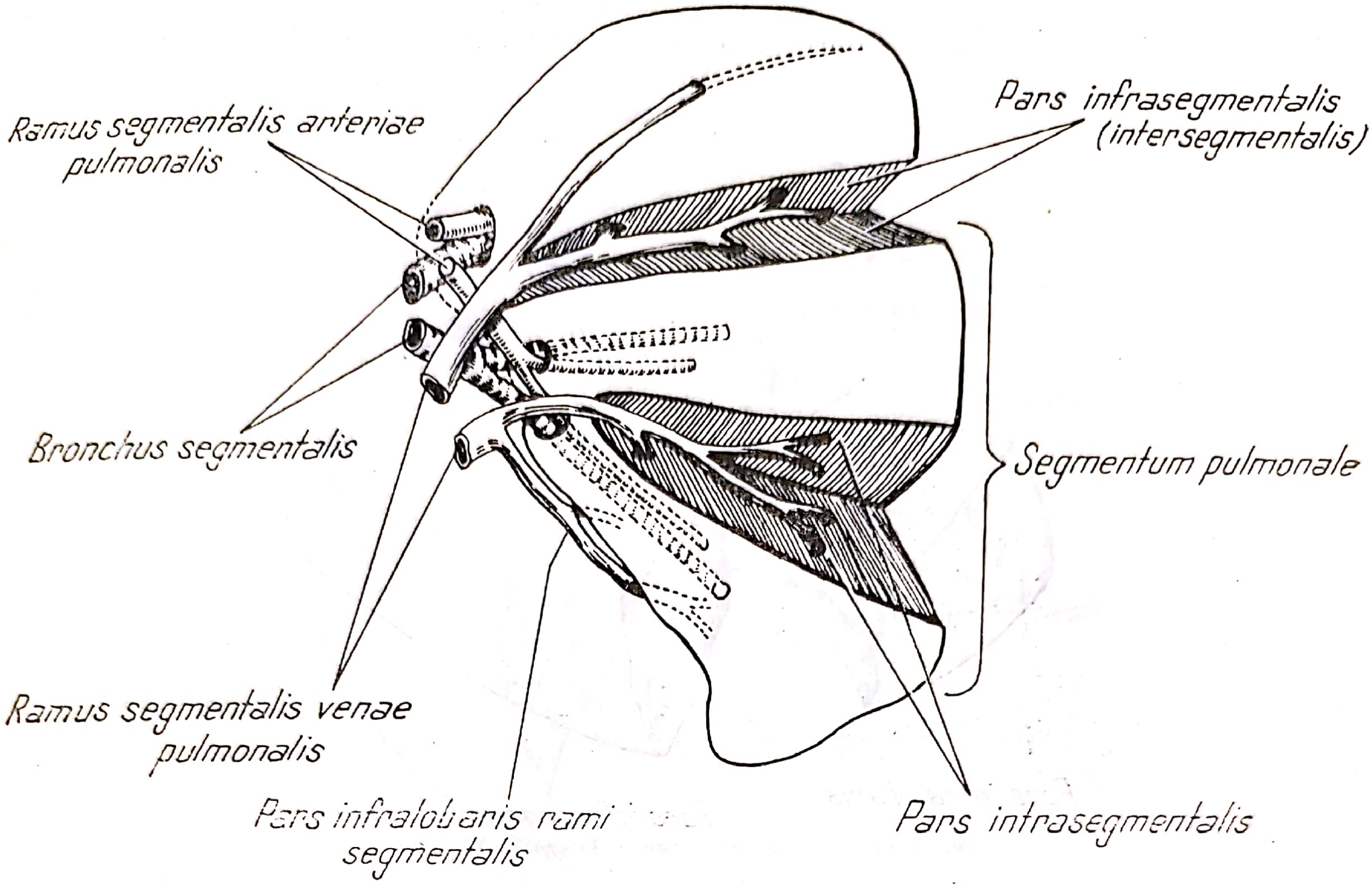
Ramus segmentalis arteriae pulmonalis
Pars infrasegmentalis (intersegmentalis)
Bronchus segmentalis
Segmentum pulmonale
Ramus segmentalis venae pulmonalis
Pars infralobaris rami segmentalis
Pars intrasegmentalis

Fig. 109. Schema irigației venoase a unui lob pulmonar.

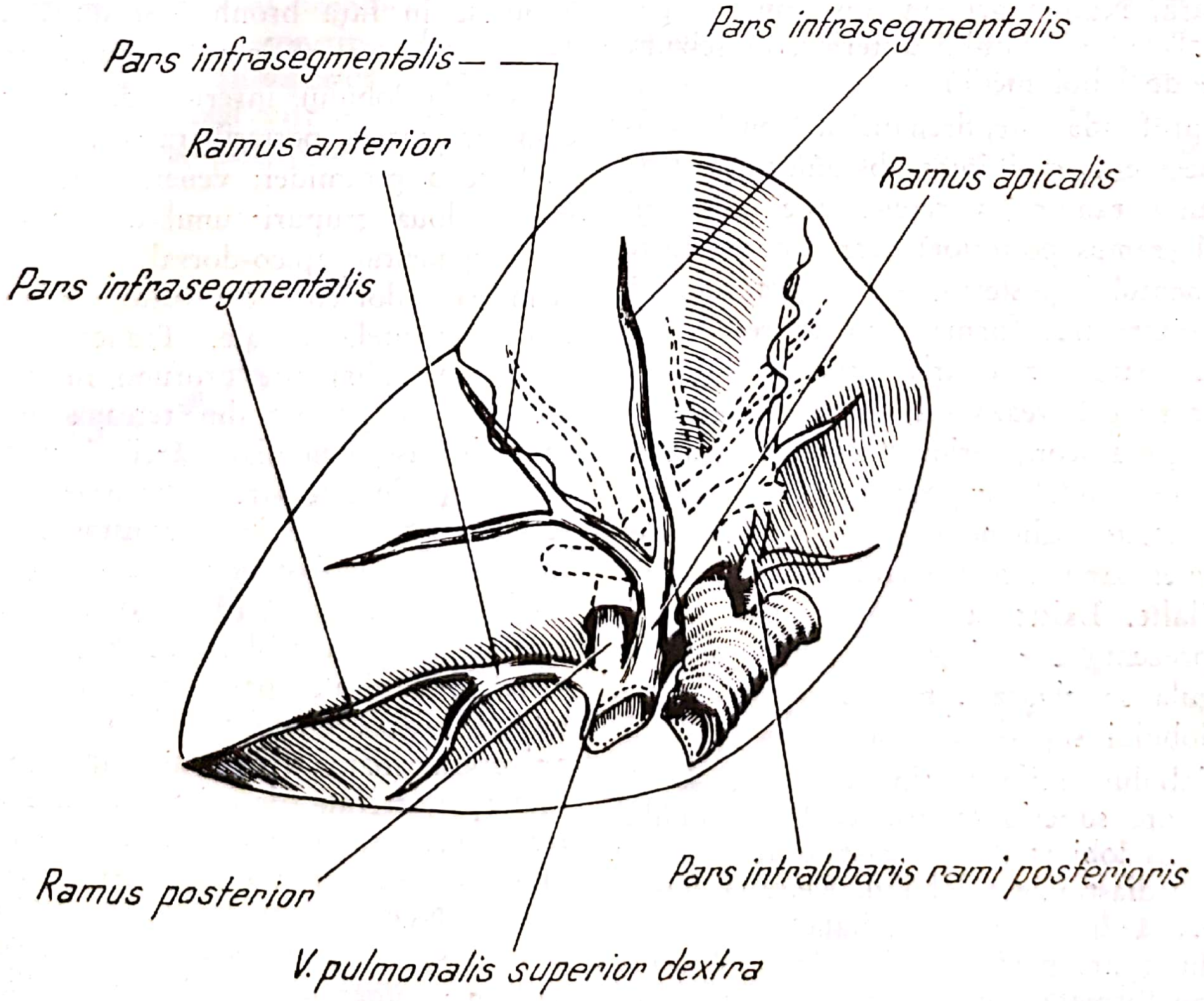
Pars infrasegmentalis
Pars intrasegmentalis
Ramus anterior
Ramus apicalis
Pars infrasegmentalis
Ramus posterior
Pars intralobaris rami posterioris
V. pulmonalis superior dextra

Fig. 110. Schema irigației venoase a lobului superior drept.

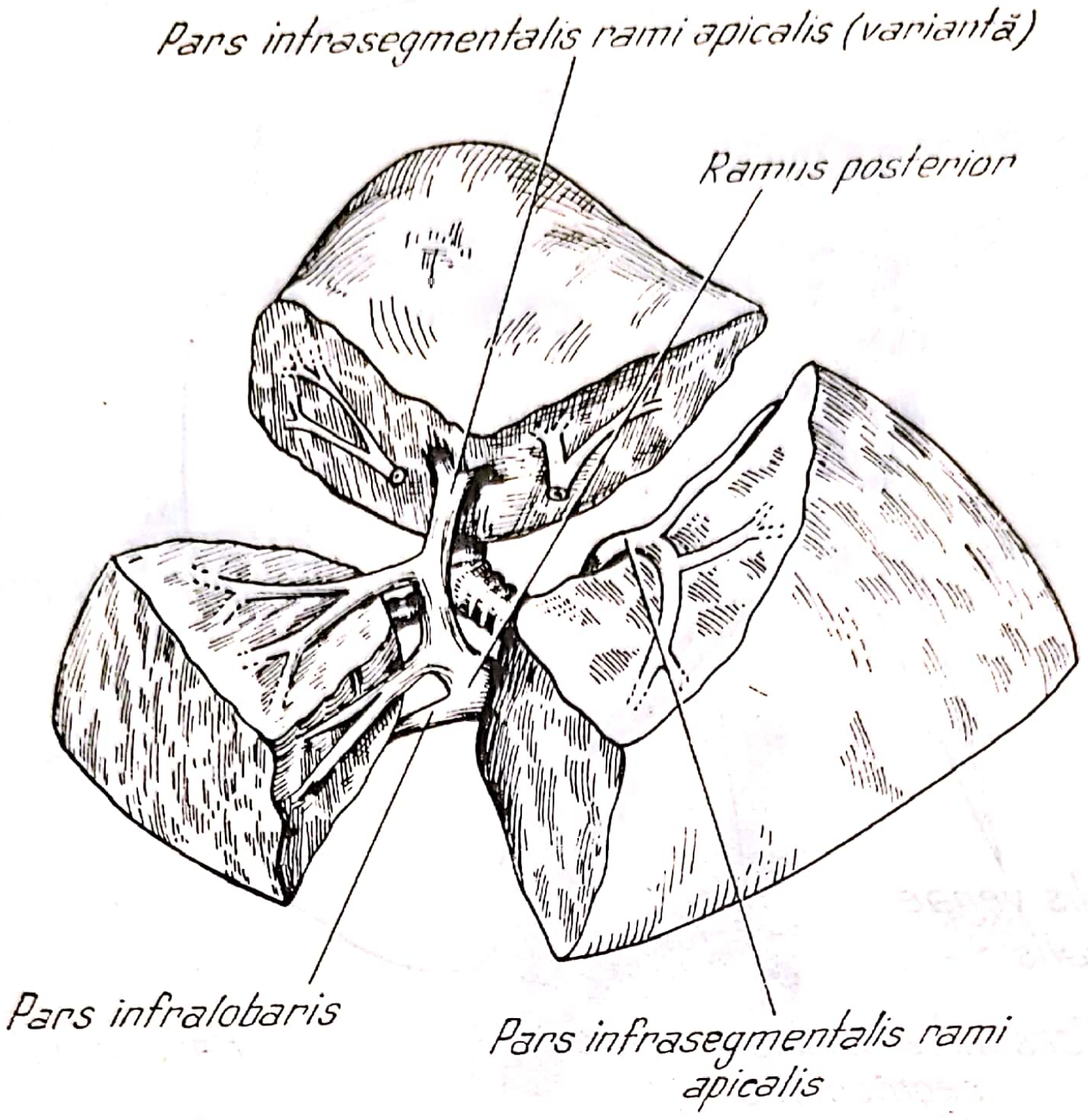
Pars infrasegmentalis rami apicalis (variantă)
Ramus posterior
Pars infralobaris
Pars infrasegmentalis rami apicalis

Fig. 111. Formarea reţelei venoase profunde a lobului superior drept.

lobului. Tributarele ei se numesc parte intra- şi infrasegmentară. Numai aceasta din urmă se găseşte la suprafaţa segmentului anterior, în scizura ce-l desparte de lobul mediu.

Reţeaua profundă este drenată de venele septurilor intersegmentare şi intrasubsegmentare. Cea mai importantă ramură a reţelei este trunchiul venos central (ramus posterior) care coboară între bronhia segmentului posterior şi ramura laterală a bronhiei anterioare, format din partea intra- şi infralobară (pars intralobaris, pars infralobaris) (fig. 111). Prima colectează venele intersegmentare ale septului interapicoposterior. Cea din urmă se găseşte pe faţa caudală a segmentului posterior. Modificările acestei scheme obişnuite provin din prevalenţa unei părţi a reţelei colectoare în detrimentul celeilalte. Existenţa lobului azigos aduce în discuţie prezenţa unei singure vene sau a două vene de regulă subpleurale, tributare reţelei subpleurale a lobului superior drept.

Venele lobului mijlociu sînt tributare şi ele venei pulmonare superioare drepte. Vena lobului mijlociu (ramus lobi medii) se găseşte aproape de vîrful feţei mediastinale a lobului. Reţeaua superficială drenează în „partea medială“ a ramurii lobului mediu (pars medialis) (fig. 112). Reţeaua profundă este formată din venele situate în membrana despărţitoare interlateromedială. Ea dă naştere părţii laterale (pars lateralis). Cele două părţi se unesc în faţa bronhiei şi după un traiect de 1—1,5 cm se varsă în vena pulmonară superioară.

Venele lobului inferior drept ies din parenchim în partea posterioară a lobului, în treimea mijlocie a piramidei; venele lobului inferior formează două grupuri: unul drenează aproape numai segmentul apico-dorsal; celălalt, format din reunirea a doi colectori voluminoşi, culege sîngele din segmentele bazale. Trunchiul venos apical (ramus apicalis) este profund în planul intersegmentar şi e format din reţeaua interapicobazală (pars infrasegmentalis), căreia i se adaugă la nivelul feţei posterioare a bronhiei bazale o reţea superficială accesorie, inconstantă, formată din două vene mediastinale posterioare şi o ramură scizurală superioară (fig. 113). În vena interapicobazală se varsă izolat sau în trunchi comun şi venele subapicale (pars intrasegmentalis). Reţeaua interapicobazală este constituită din venele interapicoposterioare (cele mai importante) şi venele interapicolaterale (de o importanţă mai mică). Reţeaua venoasă apicală, după ce iese din parenchim, se situează sub marginea inferioară a bronhiei lui Nelson şi, după ce trece îndărătul bronhiei bazale, se varsă în vena lobară inferioară, a cărei rădăcină superioară o formează. Sistemul bazal este format din reţele ce colectează sîngele din

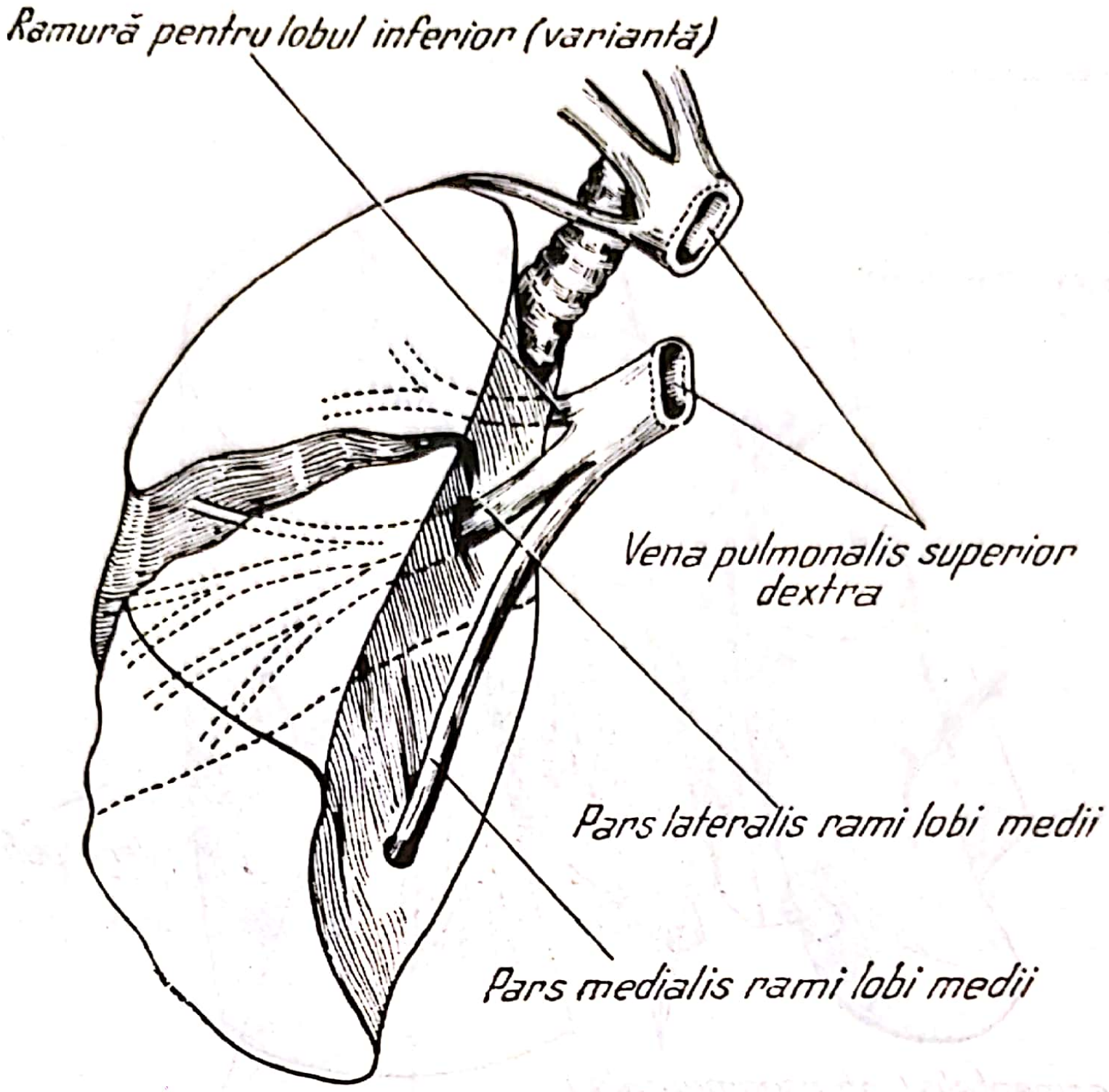
Ramură pentru lobul inferior (variantă)
Vena pulmonalis superior dextra
Pars lateralis rami lobi medii
Pars medialis rami lobi medii

Fig. 112. Drenajul venos al lobului mijlociu drept.

planurile intersegmentare bazale (fig. 114). Venele intersegmentare pot fi unice sau multiple pentru fiecare spaţiu intersegmentar; aceste vene se situează pe versantul drept al bronhiei segmentare omologe. Aceste vene vor constitui două colectoare mari: trunchiul bazal superior (vena basalis superior) şi trunchiul bazal inferior (vena basalis inferior), care se reunesc pentru a forma rădăcina inferioară a venei lobare inferioare. Trunchiul rezultat este situat între segmentul posterior (înapoi) şi segmentul cardiac (înainte), iar uneori poate trece între cele două bronhii subsegmentare cardiace. Trunchiul venos bazal inferior adună sîngele venos al segmentului posterior. Trunchiul venos bazal superior adună sîngele venos al celorlalte segmente bazale prin ramura bazală

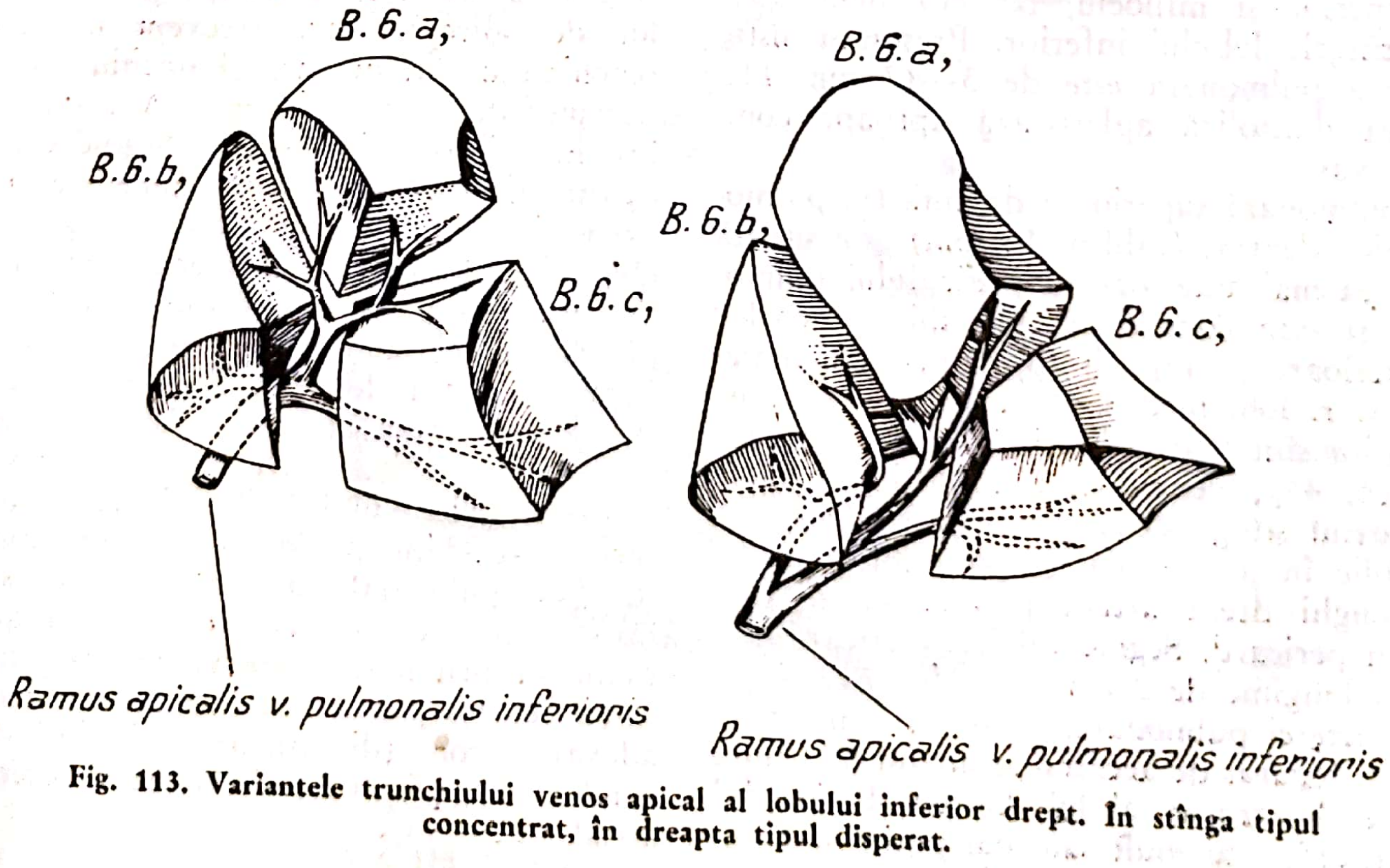
B. 6. a,
B. 6. b,
B. 6. c,
Ramus apicalis v. pulmonalis inferioris
B. 6. a,
B. 6. b,
B. 6. c,
Ramus apicalis v. pulmonalis inferioris

Fig. 113. Variantele trunchiului venos apical al lobului inferior drept. In stînga tipul concentrat, în dreapta tipul disperat.

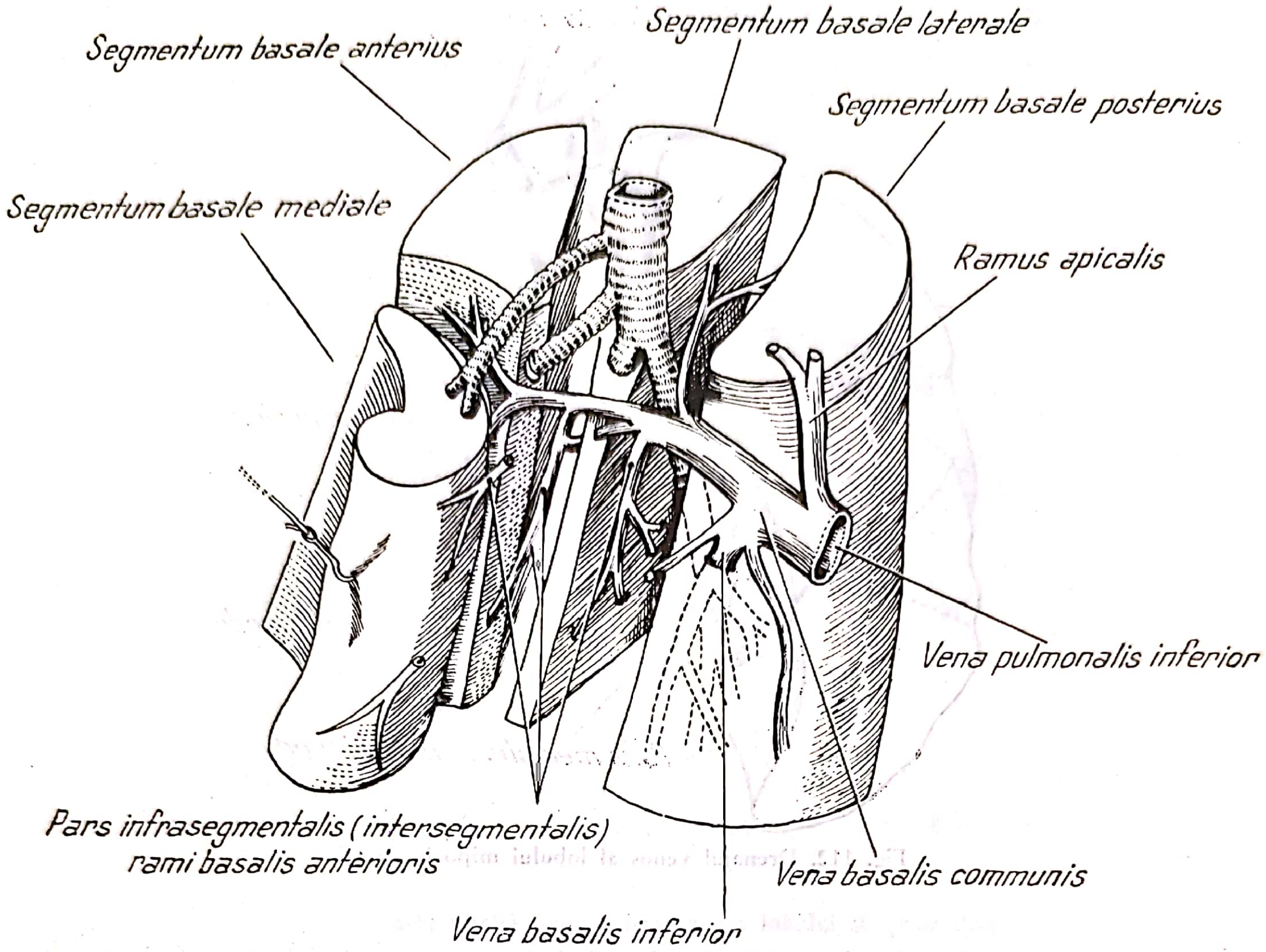
Segmentum basale anterius
Segmentum basale laterale
Segmentum basale posterius
Segmentum basale mediale
Ramus apicalis
Vena pulmonalis inferior
Pars infrasegmentalis (intersegmentalis) rami basalis anterioris
Vena basalis communis
Vena basalis inferior

Fig. 114. Schema venelor bazale (după Latarjet-Magnin).

anterioară (ramus basalis anterior) şi al tributarelor sale intra- şi infrasegmentare (pars intrasegmentalis şi pars infrasegmentalis).

Vena pulmonară dreaptă se formează din unirea venei pulmonare superioare cu vena pulmonară inferioară (fig. 115). Prima drenează sîngele lobului superior şi mijlociu, iar cea de-a doua drenează sîngele lobului inferior. Presiunea sistolică în vena pulmonară este de 3—12 mm Hg. Depresiunea diastolică aplatisează aproape complet aceste vase.

Vena pulmonară superioară dreaptă (v. pulmonalis superior dextra) (calibru 16 mm) este situată în partea cea mai anterioară a pediculului pulmonar drept şi este constituită din unirea venelor lobare superioare şi mijlocii (pp. intersegmentales superiores şi r. lobi medii). Punctele de joncţiune ale afluenţilor sînt foarte diferite. Într-o frecvenţă relativ mică, 4%, vena lobară mijlocie se varsă izolat în atriul stîng. Vena pulmonară superioară coboară oblic în jos, medial şi posterior, încrucişează în unghi drept artera pulmonară şi apoi pătrunde în pericard. Segmentul intrapericardic al venei are o lungime de 2 cm în medie; este situat dedesubtul arterei pulmonare, posterior venei cave superioare şi separat de aceasta printr-un mic fund de sac: recesul retrocav al lui Allison. Pericardul fibros se apropie mai mult sau mai puţin de trunchiul venos, pe cînd pericardul seros înconjură complet vasul, cu excepţia unei porţiuni posterioare, unde există un mic mezou ce leagă vena de peretele posterior al pericardului fibros.

Vena pulmonară inferioară dreaptă (v. pulmonalis inferior dextra) (calibru 12 mm) drenează sîngele celor trei afluenţi principali al căror loc de unire se face frecvent în grosimea parenchimului pulmonar. Trunchiul se îndreaptă transversal, uşor oblic în sus, aşezat dedesubtul bronhiei lobare inferioare. Segmentul extrapericardic al venei are o lungime de aproximativ 1 cm şi este în contact intim cu ligamentul triunghiular. Segmentul intrapericardic nu măsoară mai mult de 0,5 cm. Învelişul seros al venei formează şi aici un mezou care leagă vena pulmonară inferioară de vena cavă inferioară.

În apropierea atriului, cele două vene pulmonare vin în contact. De regulă, se varsă separat în atriu. Putem însă întîlni fie un trunchi comun care se deschide printr-un orificiu unic în atriul stîng (v. pulmonalis dextra), fie vene supranumerare lobare sau segmentare, care îşi adaugă orificiile proprii la cele ale vaselor principale. Vărsarea venelor pulmonare în atriu se face printr-un adevărat con (diverticul), orificiul de vărsare fiind situat posterior, în spatele peretelui interatrial.

Anomaliile sînt rare, interesînd numărul sau drenajul venelor. În anomaliile de număr, afluenţii venoşi se concentrează într-unul, două sau trei trunchiuri. În anomaliile de drenaj, sîngele venos pulmonar poate fi cules fie de către atriul drept, fie de o venă a marii circulaţii care primeşte una din venele pulmonare, cum ar putea fi vena cavă superioară, vena cavă inferioară, vena anonimă, vena azigos, sinusul coronar, vena portă sau o venă cavă inferioară vestigială.

Studiul venelor segmentare şi lobare stîngi. Venele lobului superior stîng cu toate că formează, ca şi în dreapta, un evantai prebronhic, dispoziţia ramurilor constitutive nu este aceeaşi (fig. 116). Repartiţia în reţea profundă şi reţea superficială este mai puţin distinctă decît în dreapta. Colectoarele superficiale se unesc cu cele profunde în loc să se unească între ele. Reţeaua interlobară este inconstantă. În loc de două circuite, unul periferic şi altul profund, ca la lobul superior drept, în stînga distingem trei pediculi suprapuşi, cuprinzînd în acelaşi timp vene profunde şi vene superficiale. La lobul superior distingem un trunchi superior, un trunchi mijlociu şi trunchiul lingular. Trunchiul superior şi trunchiul mijlociu se unesc pentru a forma o venă descendentă groasă, în care se varsă orizontal vena lingulară. Ansamblul formează vena pulmonară superioară (v. pulmonalis superior sinistra).

Trunchiul venos superior (ramus apicoposterior), trunchi prehilar, se formează în interstiţiul care separă bronhia apicală de bronhia anterioară, prin confluenţa venei apicomediastinale (pars infrasegmentalis) cu vena centrală superioară a lobului (pars intrasegmentalis). Vena apicală mediastinală (pars infrasegmentalis) coboară subpleural şi este situată între cele două segmente apicale. Vena centrală a lobului superior (pars intrasegmentalis), asemănătoare venei centrolobare drepte, se formează prin unirea venelor intersubsegmentare ale mai multor subsegmente. Trunchiul central, o dată constituit, se situează între bronhia apicodorsală şi bronhia ventrală, ca ieşind din parenchim să încrucişeze artera anterioară a

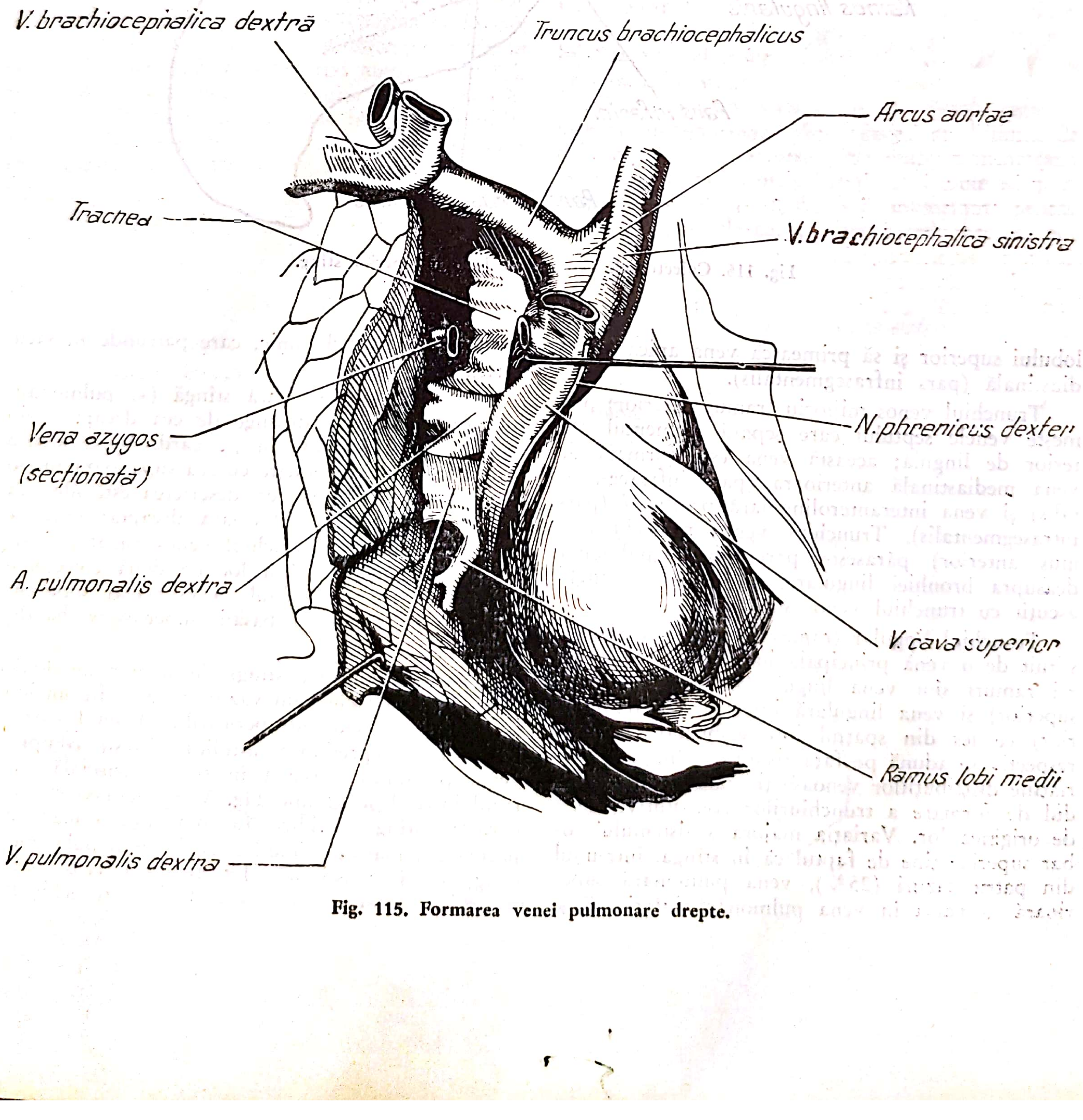

Fig. 115. Formarea venei pulmonare drepte.

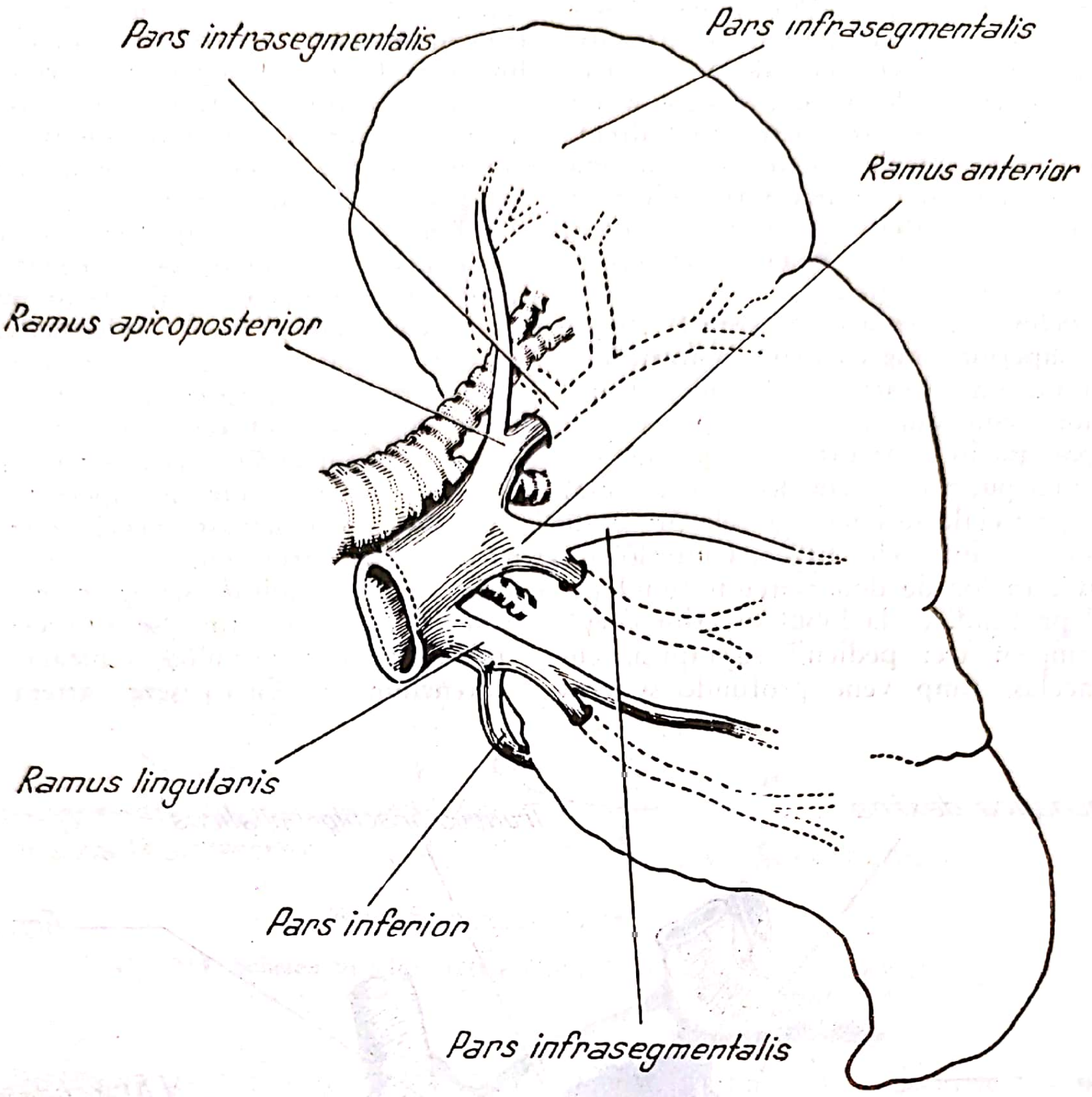

Fig. 116. Colectoarele venoase ale lobului superior stîng.

lobului superior şi să primească vena apicală mediastinală (pars infrasegmentalis).

Trunchiul venos mijlociu (ramus anterior) primeşte venele septului care separă segmentul anterior de lingulă; această venă este formată de vena mediastinală anterioară (pars infrasegmentalis) şi vena interanterolingulară profundă (pars intrasegmentalis). Trunchiul venos mijlociu (ramus anterior) părăseşte parenchimul pulmonar deasupra bronhiei lingulare, unindu-se în unghi ascuţit cu trunchiul venos superior.

Trunchiul lingular (ramus lingularis) este constituit de o venă principală interlingulară ale cărei ramuri sînt vena lingulară superioară (pars superior) şi vena lingulară inferioară (pars inferior) ce ies din spaţiul intersegmentar lingular, respectiv se adună pe faţa fisurală a lingulei. Variaţiile distribuţiilor venoase ţin mai mult de modul de formare a trunchiurilor constitutive decît de originea lor. Variaţia majoră a sistemului lobar superior ţine de faptul că în stînga, într-unul din patru cazuri (25%), vena pulmonară superioară se varsă în vena pulmonară inferioară şi formează un trunchi unic, care pătrunde în sacul pericardic.

Vena lobară inferioară stîngă (v. pulmonalis inferior sinistra) se distinge de cea dreaptă prin modul de a pătrunde în pericard. Vena lobară inferioară stîngă se uneşte cu cea superioară într-o proporţie de 25%, în rest descrierea este identică cu vena pulmonară inferioară dreaptă; excepţie mai frecventă face trunchiul venos bazal (v. basalis communis), care în loc de două colectoare are uneori trei: trunchiul venos bazal superior, mijlociu şi inferior (v. basalis superior, v. basalis inferior (fig. 117).

Venele pulmonare stîngi, în număr de două, drenează, după cum am văzut, fiecare cîte un lob şi au un segment intrapericardic şi unul extrapericardic. Depresiunea sistolică turteşte complet vena, presiunea maximă în sistola arterială variind între 3 şi 12 mm Hg. Vena pulmonară superioară stîngă (calibru 15 mm) este situată în partea cea mai anterioară a pediculului pulmonar stîng, fiind constituită din reunirea celor trei trunchiuri amintite mai sus. Unirea trunchiului venos superior cu cel mijlociu se face în unghi ascuţit şi dă naştere venei culmenului*. Vena pulmonară superioară stîngă se îndreaptă oblic în jos şi înapoi. Porţiunea extrapericardică, lungă de 1 cm încrucişează artera pulmonară. Porţiunea intrapericardică are o lungime variabilă, în funcţie de întinderea fundului de sac pericardic. Foiţa seroasă tapetează toate feţele venei, cu excepţia feţei sale posterioare, unde există un veritabil mezou, care o solidarizează cu pericardul fibros. Pe faţa posterioară a părţii sale terminale, vena pulmonară superioară stîngă este aproape de fundul de sac al lui Haller, de foiţa fibroasă posterioară a pericardului, care o separă de mediastinul posterior şi în special de esofag.

Vena pulmonară inferioară stîngă (calibru 14 mm) este foarte scurtă şi e formată din unirea a trei afluenţi. Traiectul său transversal este uşor ascendent. Această venă ocupă partea superioară a ligamentului triunghiular al plămînului. Segmentul intrapericardic al venei pulmonare inferioare stîngi este de asemenea, foarte scurt; înconjurat de pericard, prezintă la nivelul marginii superioare un mezou care o uneşte cu marginea inferioară a venei pulmonare superioare. Foarte îndepărtate la origine, venele pulmonare stîngi se apropie în pericard. În proporţia amintită (25%), cele două vene se pot vedea unite într-un trunchi unic, la intrarea în atriu. Mai frecvent se întîlnesc orificii supranumerare corespunzînd unor vene segmentare, care se varsă izolat în atriul stîng. Fiecare orificiu venos e marcat, ca şi la dreapta, de o pîlnie (veritabil diverticul), la nivelul căreia peretele muscular al inimii se subţiază puţin cîte puţin.

Venele bronhice (vv. bronchiales). Zuckerkandl în 1882, Melnikov 1923, Miller 1947 au arătat că cea mai mare parte din sîngele pereţilor bronhici din interiorul plămînilor este drenat de venele pulmonare; în schimb, sîngele provenit din bronhiile lobare şi primitive rămîne în ciclul marii circulaţii (fig. 118).

Pornind de la categoria segmentară a bronhiilor, se poate descrie o reţea capilară venoasă bronhială, care urmează reţelei arteriale şi care dă naştere unei vene conţinute în peretele bronhic. Acestea se reunesc cu vene care drenează sîngele pereţilor bronhiilor lobare şi primitive, în dreapta, situate pe marginea superioară, mai aproape de faţa anterioară a bronhiei primitive drepte; ele se varsă în vena azigos, aproape de vărsarea acesteia în vena cavă superioară. În stînga, venele bronhice sînt fine şi dispersate. Cele posteroinferioare se găsesc în ligamentul triunghiular şi se varsă în vena hemiazigos inferioară. Cele posterosuperioare sînt tributare trunchiului comun al venelor intercostale superioare (zis vena lui Braune), el însuşi afluent al trunchiului venos brahiocefalic stîng.

După cum am văzut mai sus, venele segmentare şi subsegmentare sînt plasate la distanţă de mănunchiul bronhoarterial. Ele merg în membrana intersegmentară. Venele bronhice trebuie să parcurgă un traiect destul de important pentru a ajunge la vasele cărora le sînt tributare. Se pot

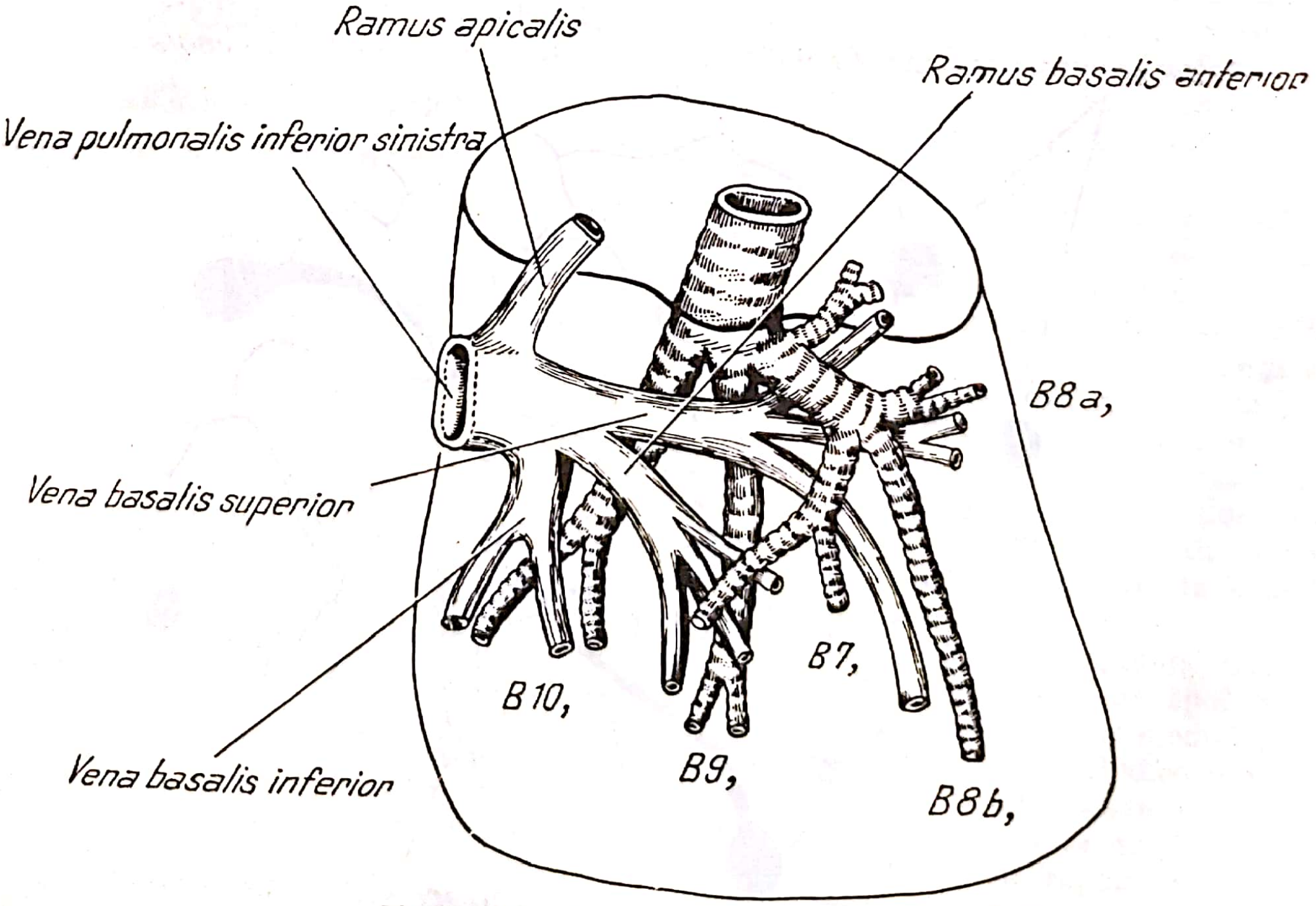

Fig. 117. Venele lobului inferior stîng.

---

* Neomologată în N. I.

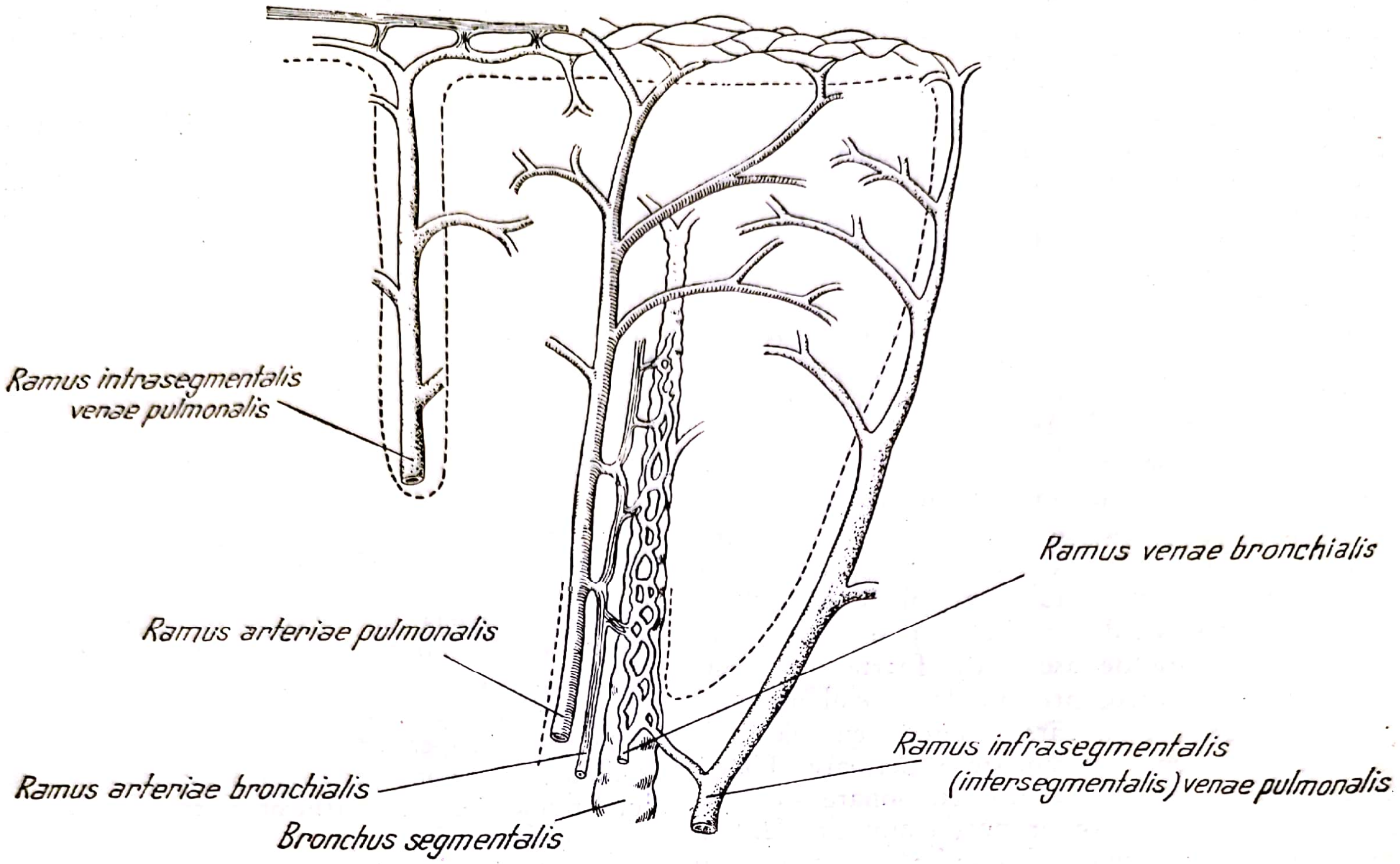
Ramus intrasegmentalis
venae pulmonalis
Ramus venae bronchialis
Ramus arteriae pulmonalis
Ramus infrasegmentalis
(intersegmentalis) venae pulmonalis
Ramus arteriae bronchialis
Bronchus segmentalis

Fig. 118. Raporturile între vasele bronhice şi vasele pulmonare (după v. Hayek).

distinge astfel două regiuni diferite în arborele bronhic. O regiune proximală juxtahilară al cărei sînge venos aparţine marii circulaţii şi o regiune distală, care îşi trimite sîngele venos în parte inimii stîngi, urmînd căile micii circulaţii, realizînd un amestec de sînge venos şi arterial (fig. 119).

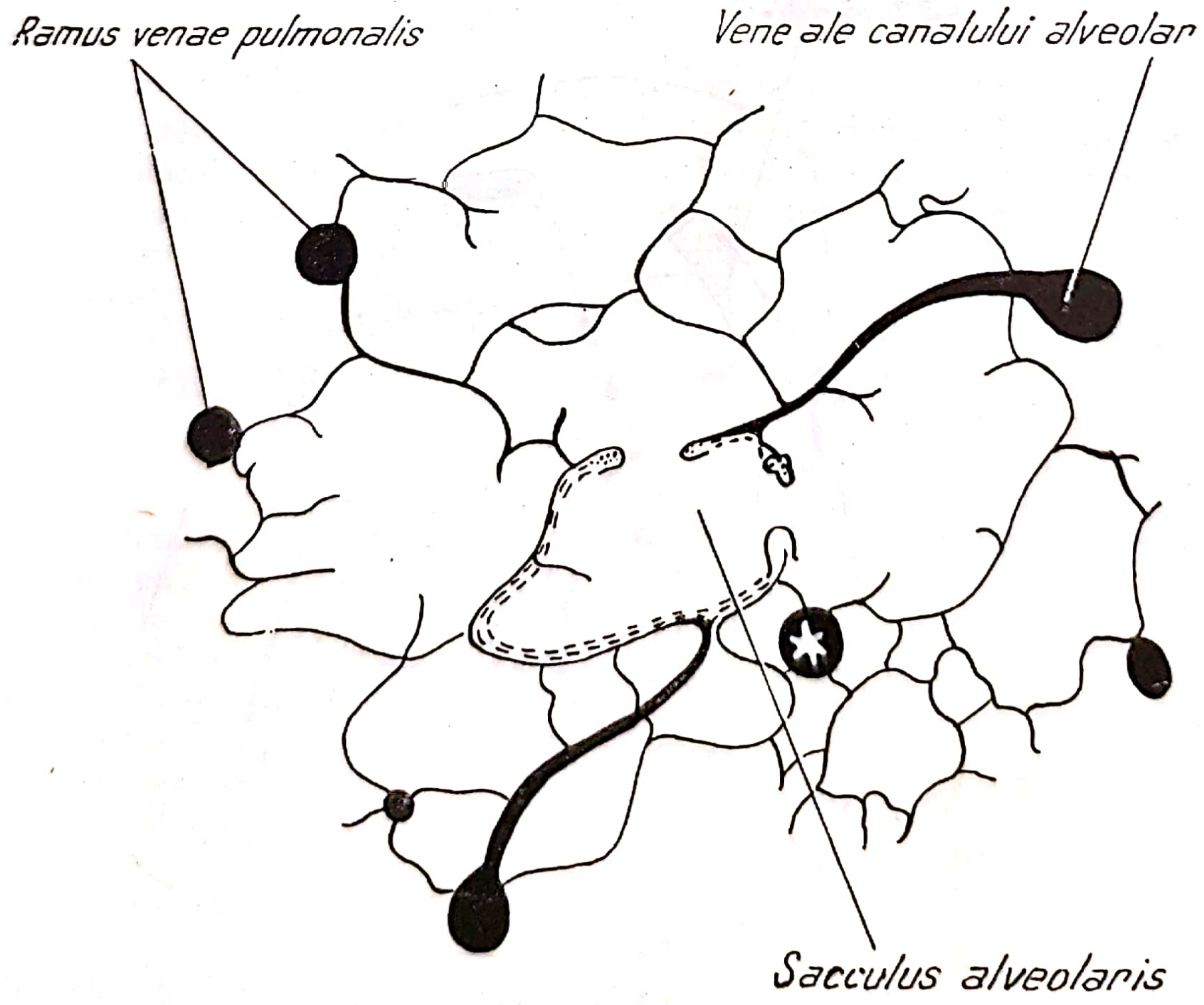
Ramus venae pulmonalis
Vene ale canalului alveolar
Sacculus alveolaris

Fig. 119. Schema reţelei venoase lobulare.

Au fost descrise diferite căi anastomotice; Liebow şi Tobin descriu o cale de reîntoarcere a venelor peribronhice la vena azigos, după largi comunicări cu sistemul venelor pulmonare. Alţi experimentatori amintesc posibilitatea anastomozelor arteriovenoase de volum superior capilarelor (anastomoze amintite la începutul capitolului) între artere şi vene pulmonare, respectiv bronhice.

În încheiere merită să reţinem faptul că circulaţia numită bronhică nu este circulaţie autonomă, destinată numai vascularizaţiei pereţilor bronhici; ea este unită cu circulaţia pulmonară nu numai prin venele care se îndreaptă spre circulaţia pulmonară, ci şi prin anastomoze ce unesc arterele între ele. Astfel, există în plămînul normal un amestec de sînge provenind din marea şi mica circulaţie, fapt esenţial în viaţa plămînului.

SISTEMUL VENEI CAVE SUPERIOARE
(vena cava superior)

Vena cavă superioară adună sîngele venos de la cap, gît, membrul superior, torace şi o parte din sîngele peretelui posterior al abdomenului.

În vena cavă superioară se varsă vena brahiocefalică dreaptă şi vena brahiocefalică stîngă. În venele brahicefalice se varsă vena jugulară internă şi vena subclavie. Prima aduce sîngele venos de la cap şi gît, iar a doua adună sîngele venos de la cap, gît şi membrul superior.

Vena cavă superioară, vena brahiocefalică şi venele jugulare interne primesc o serie de afluenţi colaterali.

VENELE CAPULUI ŞI GÎTULUI

VENA JUGULARĂ INTERNĂ
(vena jugularis interna)

Vena jugulară internă este aşezată bilateral simetric. Porneşte de la baza craniului, din fosa jugulară. La acest nivel, vena prezintă o dilatare, uneori pronunţată, numită bulbus venae jugularis superior. În bulbus venae jugularis superior se varsă o mare parte din sîngele venos al endocraniului (encefal, meninge) *.

Între sistemul venos endocranian şi cel exocranian se realizează anastomoze numeroase, prin intermediul cărora o mică parte din sîngele venos endocranian, în loc să fie îndreptat spre bulbul superior al venei jugulare interne, se varsă în venele exocraniene: venele meningee mijlocii (vv. meningeae mediae) unesc sinus sagittalis superior din sistemul endocranian cu plexus pterygoideus din sistemul exocranian; venele emisare parientale (v. emissaria parietalis) unesc sinusul sagital superior din sistemul endocranian cu venele temporale superficiale din sistemul exocranian; vena emisară mastoidiană (v. emissaria mastoidea) uneşte sinusul transvers din sistemul endocranian cu plexurile venoase suboccipitale; vena emisară occipitală (v. emissaria occipitalis) uneşte confluentul sinusurilor (sinus transvers şi sinus occipital) din sistemul endocranian cu vena occipitală din sistemul exocranian; sinusul cavernos (sinus cavernosus) din sistemul endocranian este unit cu plexul venos al găurii ovale din sistemul exocranian; vena emisară condiloidiană (v. emissaria condylaris) uneşte sinusul transvers din sistemul endocranian cu vena vertebrală din sistemul exocranian; vena stilomastoidiană (v. stylomastoidea) uneşte venele meningee din sistemul endocranian cu vena retromandibulară; sinusul pietros inferior (sinus petrosus inferior) uneşte sinusul cavernos din sistemul endocranian cu plexul venos al canalului hipoglos (fig. 120).

Bulbus v. jugularis superior este în raport anterolateral cu cavitatea timpanică şi posteromedial cu urechea internă (fig. 120).

Vena jugulară internă pleacă din bulbul venei jugulare superioare şi ajunge în treimea superioară a gîtului. Aici, coborînd, trece anterior faţă de apofizele transverse ale vertebrelor cervicale şi trunchiul simpatic cervical; lateral faţă de faringe, nervii hipoglos, glosofaringian, vag, artera carotidă internă; medial faţă de venter posterior m. digastrici şi posterior faţă de perdeaua stiliană (fig. 121).

În treimea mijlocie a gîtului, trece împreună cu artera carotidă internă, iar apoi cu artera carotidă comună, care se găsesc medial faţă de vena jugulară internă. În unghiul diedru posterior format de cele două vase se găseşte nervul vag. Anterior, vena este acoperită de muşchiul sternocleidomastoidian şi intră în raport cu ansa cervicală. Posterior vena are raporturi cu apofizele transverse ale vertebrelor cervicale.

---

* Venele endocraniului sînt descrise la capitolul *Irigaţia sistemului nervos.*

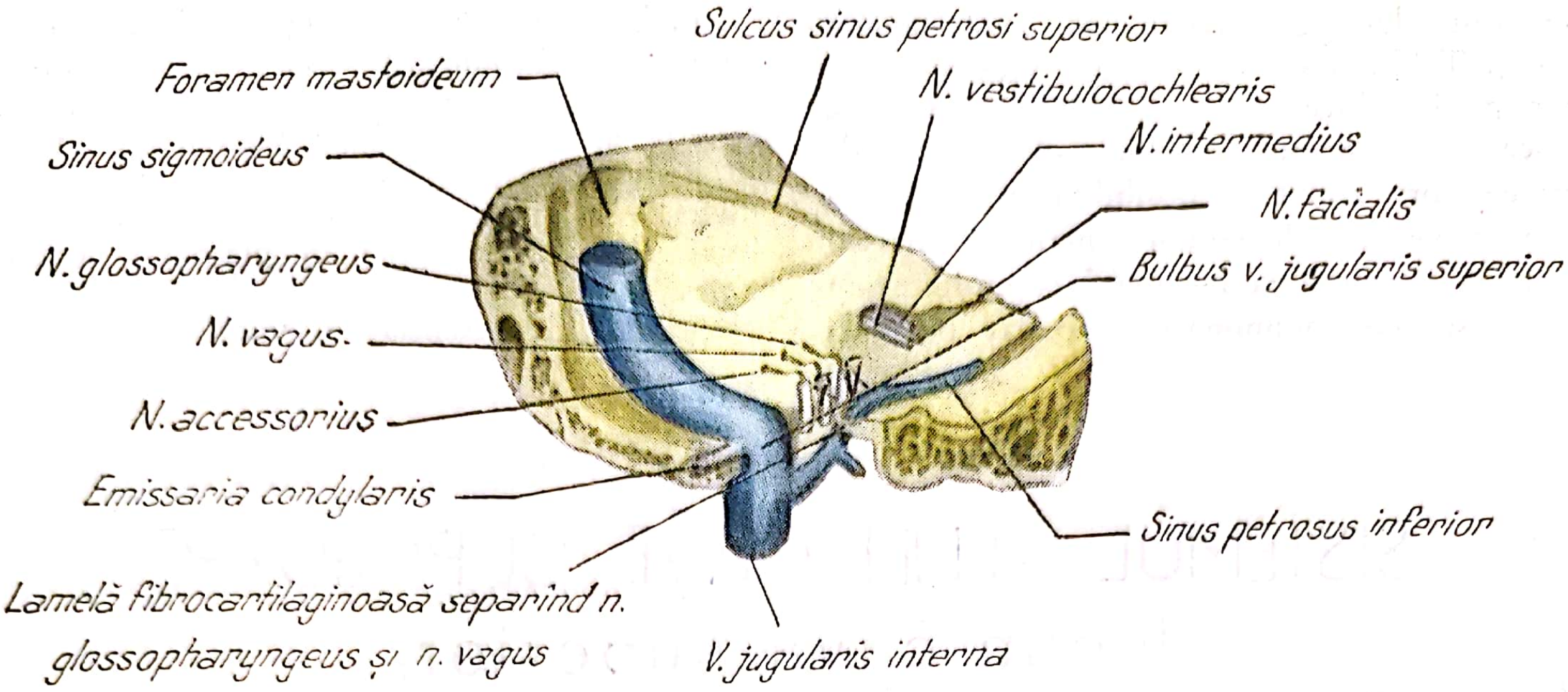

Fig. 120. Formarea venei jugulare interne.

În treimea inferioară a gîtului trece tot împreună cu artera carotidă comună şi nervul vag. Înainte este în raport cu muşchiul sternocleidomastoidian; înapoi cu artera şi vena vertebrală şi cu artera tiroidiană inferioară; lateral cu nervul frenic; medial cu nervul vag, artera carotidă comună şi mai la distanţă cu esofagul.

Vena jugulară internă ajunge înapoia articulaţiei sternoclaviculare, unde se uneşte cu vena subclavie pentru a forma vena brahiocefalică. La locul de terminare prezintă o dilatare numită bulbul inferior al venei jugulare.

Vena jugulară internă primeşte, pe lîngă sîngele venos endocranian, o mare parte din sîngele venos al capului şi gîtului prin intermediul afluenţilor ei (fig. 123): a) vena tiroidiană superioară (v. thyroidea superior) se găseşte în partea superioară a glandei. De aici se îndreaptă în sus şi lateral, încrucişînd anterior artera carotidă comună, şi se varsă în vena jugulară internă. Adună sîngele venos din glandula thyroidea. Primeşte ramuri şi de la laringe şi faringe (v. laryngea superior, plexus pharyngeus şi vv. pharyngeae). b) Vena tiroidiană mijlocie (v. thyroidea media) se varsă direct în vena jugulară internă. c) Vena linguală (v. lingualis) se formează din unirea mai multor afluenţi (fig. 122): vv. profundae linguae, în număr de două, însoţesc arterele linguale şi adună sîngele din limbă; vv. dorsales linguae se găsesc în limbă pe faţa dorsală; vv. sublinguales, în număr de două, adună sîngele din limbă pe faţa ventrală. Vena linguală este scurtă. După ce se formează din unirea afluenţilor amintiţi, se varsă în vena jugulară internă.

d) *Vena facială* (v. facialis) — Are originea în unghiul medial al orbitei (v. angularis). Se îndreaptă în jos şi lateral, străbătînd faţa. Trece peste mandibulă şi ajunge la gît, unde se varsă în vena jugulară internă, la nivelul osului hioid. Afluenţii sînt: vv. supratrochleares şi vv. supraorbitales, care adună sîngele de la frunte şi faţa dorsală a nasului; vv. nasales externae, care adună sîngele venos al piramidei nazale; v. labialis superior şi vv. labiales inferiores, care adună sîngele venos de la buza superioară şi inferioară; v. faciei profunda face legătura între vena facială şi plexul pterigoidian; rami parotidei, care adună sîngele de la glanda parotidă; v. palatina externa, care adună sîngele regiunii palatine şi din fosa pterigopalatină; v. submentalis, care adună sîngele regiunii suprahioidiene (fig. 121).

Vena tiroidiană superioară (v. thyroidea superior) linguală şi facială se pot uni cîte două sau trei şi formează trunchiuri venoase comune, care se varsă în vena jugulară internă.

e) *Vena retromandibulară** — (v. retromandibularis) (fig. 121). Se formează la colul mandibulei din unirea venelor temporale superficiale şi maxilare. Pătrunde în glanda parotidă şi ajunge la unghiul mandibulei. Se varsă în vena jugulară internă. Afluenţii ei sînt: venele temporale superficiale (vv. temporales superficiales), care se găsesc în regiunea temporoparietală. Se unesc pentru a forma un singur vas, care coboară anterior faţă de ureche, împreună cu artera temporală superficială şi nervul auriculotemporal. Venele temporale primesc, la rîndul lor, o serie de afluenţi: vv. temporales mediae, vv. preauriculares, v. transversa faciei, vv. articulares mandibulae, vv. parotideae. Acestea adună sîngele din regiunea frontoparietală, facială superioară, ureche şi glanda parotidă; venele maxilare (vv. maxillares) se formează în fosa pterigopalatină şi pterigoidiană (plexus pterygoideus), apoi pătrund împreună cu artera maxilară în regiunea zigomatică. Se unesc cu venele temporale superficiale, formînd vena retromandibulară.

---

* Numită în trecut şi vena facială posterioară.

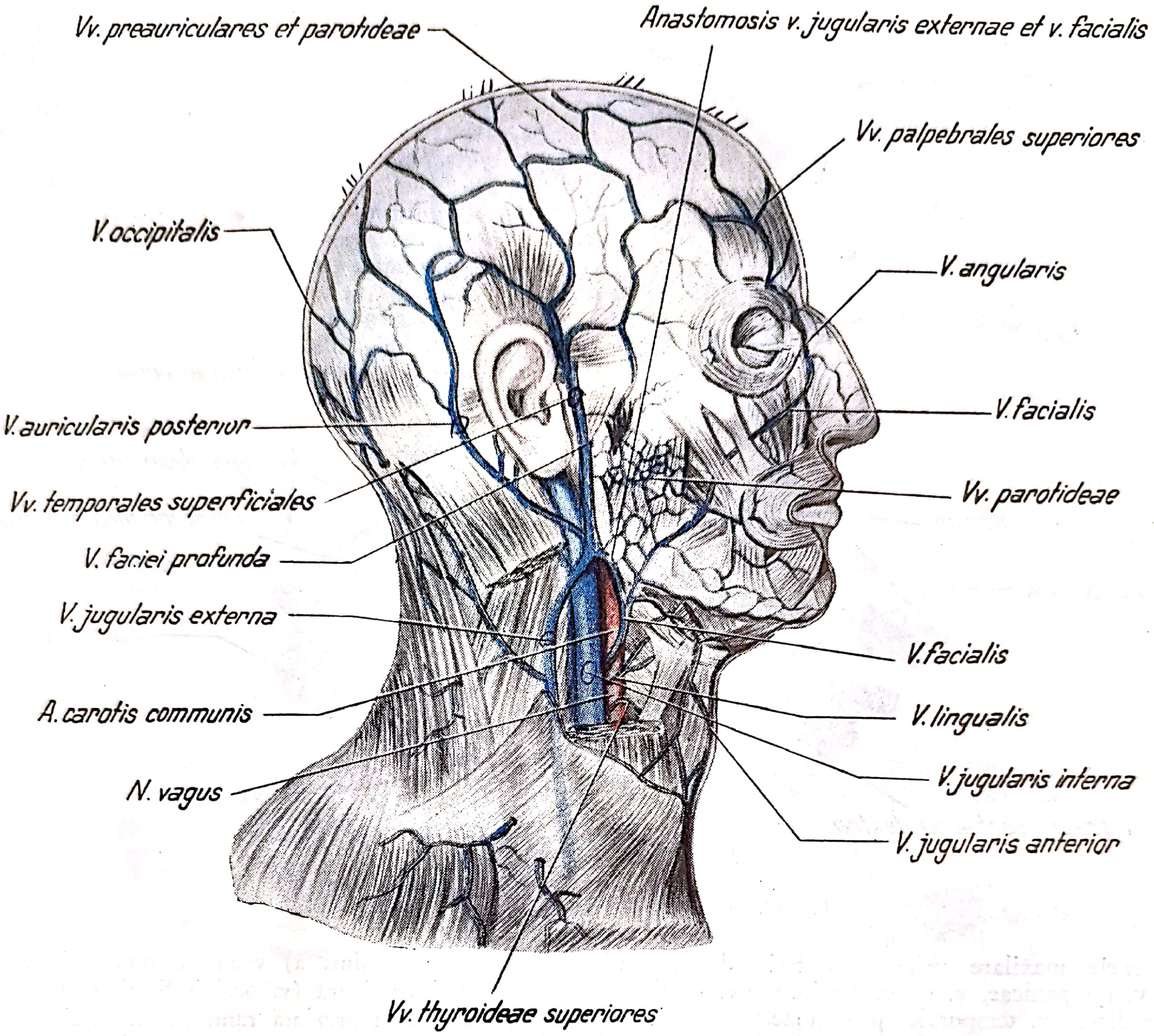
Vv. preauriculares et parotideae
Anastomosis v. jugularis externae et v. facialis
Vv. palpebrales superiores
V. occipitalis
V. angularis
V. facialis
V. auricularis posterior
Vv. temporales superficiales
Vv. parotideae
V. faciei profunda
V. jugularis externa
V. facialis
A. carotis communis
V. lingualis
V. jugularis interna
N. vagus
V. jugularis anterior
Vv. thyroideae superiores

Fig. 121. Venele capului şi gîtului.

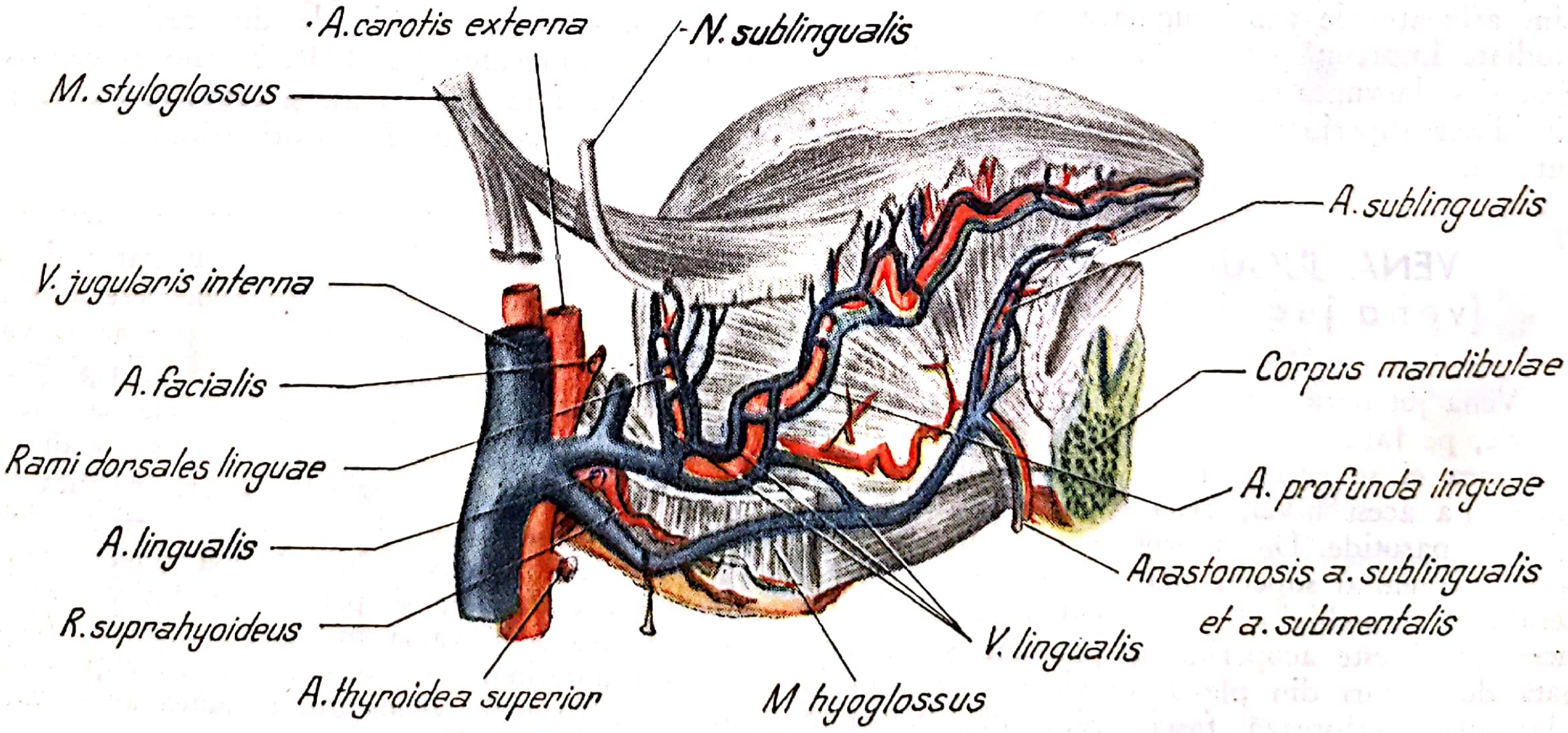
A. carotis externa
N. sublingualis
M. styloglossus
A. sublingualis
V. jugularis interna
Corpus mandibulae
A. facialis
Rami dorsales linguae
A. profunda linguae
A. lingualis
Anastomosis a. sublingualis et a. submentalis
R. suprahyoideus
V. lingualis
A. thyroidea superior
M hyoglossus

Fig. 122. Formarea venei linguale şi raporturile ei.

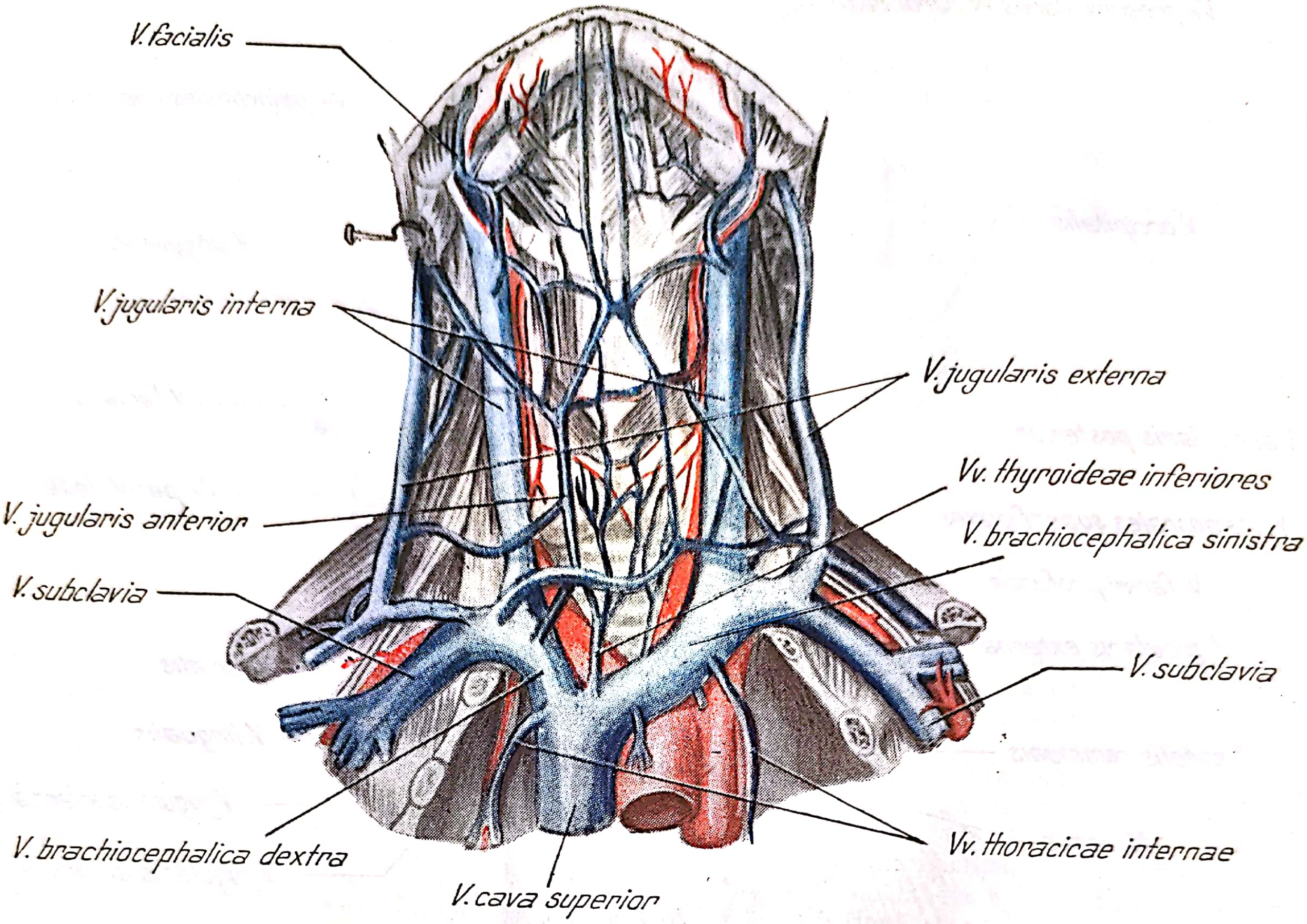

Fig. 123. Trunchiurile venoase colectoare ale gîtului.

Venele maxilare primesc o serie de afluenţi: vv. tympanicae, v. stylomastoidea, vv. meningeae mediae, vv. temporales profundae.

Vena occipitală şi vena auriculară posterioară se pot vărsa în vena jugulară internă; de obicei, sînt afluenţe ale venei jugulare externe şi vor fi studiate împreună cu această venă. Vv. pharyngeae şi v. laryngea superior pot să se verse în vena tiroidiană superioară sau direct în vena jugulară internă.

VENA JUGULARĂ EXTERNĂ
(vena jugularis externa)

Vena jugulară externă este situată bilateral simetric, pe faţa anterolaterală a gîtului (fig. 123). Originea ei se găseşte la nivelul capului mandibulei. La acest nivel, vena trece în profunzimea glandei parotide. De la origine, trece în jos şi în afară, devenind superficială; încrucişează faţa laterală a muşchiului sternocleidomastoidian. La acest nivel este acoperită de platisma şi încrucişată de ramuri din plexul cervical. Ajungînd la claviculă, perforează fascia cervicală, devenind din nou profundă şi se varsă în vena subclavie.

Afluenţii ei sînt: a) vena occipitală şi vena auriculară posterioară (v. occipitalis şi v. auricularis posterior) reprezintă ramurile de origine ale venei jugulare externe; aceste vene adună sîngele venos retroauricular şi occipital (fig. 121); b) vena suprascapulară adună sîngele din regiunea posterioară a umărului (fig. 123); c) ramuri venoase mici de pe faţa posterioară şi laterală a gîtului; d) vena facială poate fi uneori afluentă a venei jugulare externe.

Vena jugulară anterioară (vena jugularis anterior) este pereche şi aşezată de o parte şi de alta a liniei mediane. Cele două vene pereche sînt unite printr-o anastomoză transversală: arcus venosus juguli situat între lama superficială şi pretraheală a fasciei cervicale. Uneori ele se unesc pe linia mediană, luînd numele de v. mediana colli. Vena jugulară anterioară îşi are originea în partea superioară a gîtului. Coboară vertical pînă aproape de stern. Aici îşi schimbă direcţia, îndreptîndu-se lateral, şi perforează fascia cervicală, pentru a se vărsa în vena subclavie. Vena jugulară anterioară are o serie de afluenţi mici care adună sîngele venos din regiunea anterioară a gîtului.

Vena vertebrală (vena vertebralis) pornește de la nivelul lui foramen occipitale magnum. Are legături cu sistemul venos endocranian și medular. Coboară și pătrunde împreună cu artera vertebrală în gaura transversă a vertebrelor cervicale, pînă la vertebra C VI. De aici, se îndreaptă înainte și în jos și se varsă în vena brahiocefalică. Afluenții ei sînt: vena cervicală profundă (v. cervicalis profunda), alcătuită din vene mici din regiunea cefei și de la măduva spinării.

Vena tiroidiană inferioară (v. thyroidea inferior) este pereche și așezată în partea anterioară a gîtului. Pornește de la nivelul glandei tiroide și coboară între trahea așezată posterior și mușchiul sternohioidian așezat anterior. Între cele două vene tiroidiene inferioare se formează anastomoze multiple (plexus thyroideus impar). Se varsă în vena brahiocefalică. Afluenții ei sînt: vv. thymicae, vv. oesophageae și vv. tracheales.

Venae transversae colli. Adună sîngele din partea inferioară a gîtului și se varsă în vena subclavie, uneori în jugulara externă.

VENELE MEMBRULUI SUPERIOR

Venele membrului superior se grupează în vene profunde și superficiale. Venele profunde sînt duble și însoțesc arterele membrului superior. Singurele vene profunde unice sînt vena axilară și vena subclavie. Venele superficiale sînt așezate subcutan. Sînt vene unice și nu însoțesc arterele. Între venele profunde și cele superficiale se realizează anastomoze numeroase. Strîngerea pumnului, de exemplu, determină o dilatare a venelor superficiale, datorită trecerii sîngelui din venele profunde în cele superficiale. Se realizează numeroase anastomoze și între venele aceluiași grup.

Venele profunde sînt duble și au același traiect și raporturi cu arterele pe care le însoțesc. La mînă se găsesc arcuri venoase duble: arcus venosus palmaris superficialis și profundus. Acestea însoțesc arcurile arteriale: arcus palmaris superficialis și profundus. Cele două arcuri venoase

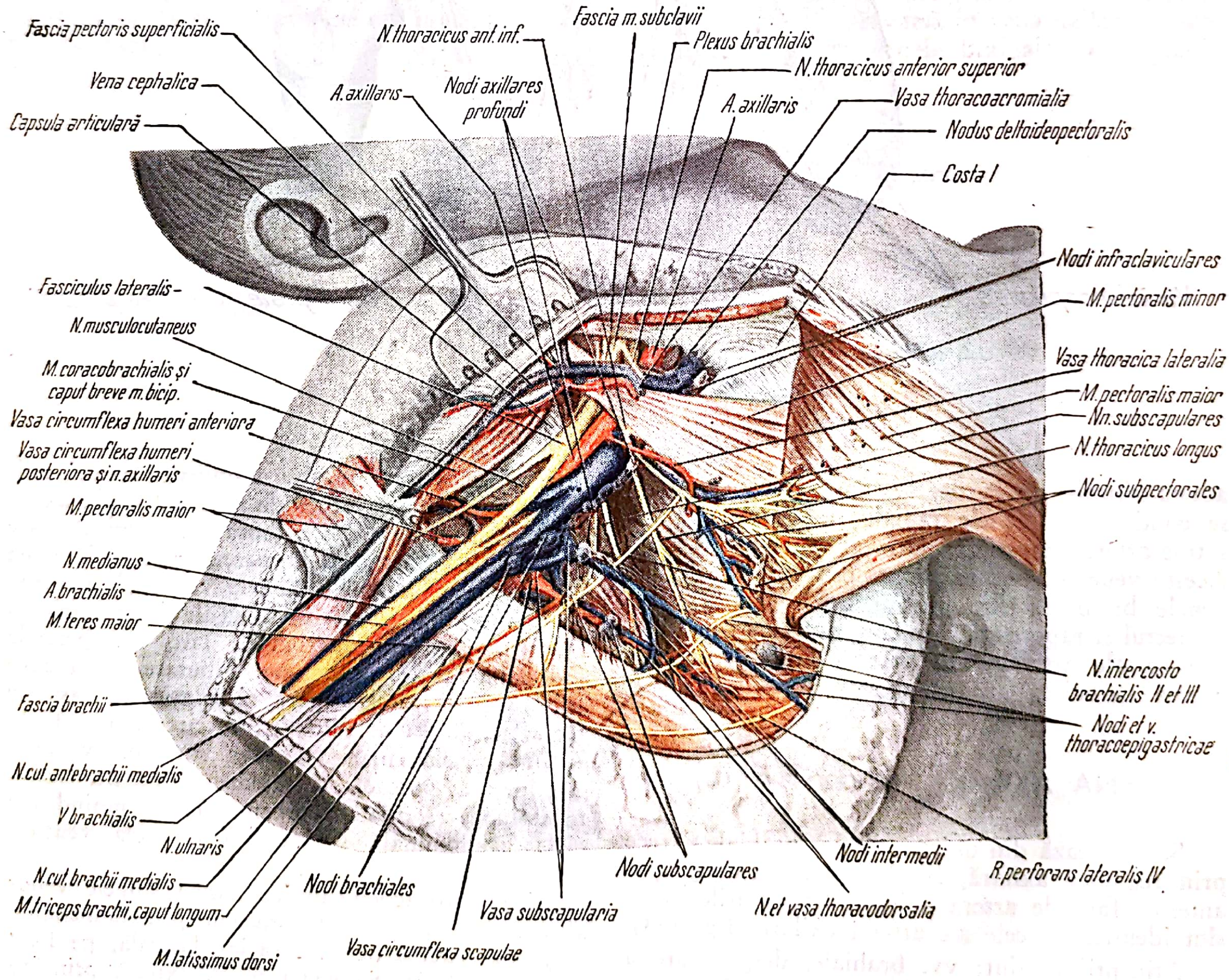
Fascia pectoris superficialis
Vena cephalica
Capsula articulară
N. thoracicus ant. inf.
A. axillaris
Nodi axillares profundi
Fascia m. subclavii
Plexus brachialis
N. thoracicus anterior superior
A. axillaris
Vasa thoracoacromialia
Nodus deltoideopectoralis
Costa I
Fasciculus lateralis
N. musculocutaneus
M. coracobrachialis și caput breve m. bicip.
Vasa circumflexa humeri anteriora
Vasa circumflexa humeri posteriora și n. axillaris
M. pectoralis maior
N. medianus
A. brachialis
M. teres maior
Fascia brachii
N. cut. antebrachii medialis
V. brachialis
N. ulnaris
N. cut. brachii medialis
M. triceps brachii, caput longum
M. latissimus dorsi
Nodi brachiales
Vasa circumflexa scapulae
Vasa subscapularia
Nodi subscapulares
N. et vasa thoracodorsalia
Nodi intermedii
R. perforans lateralis IV
Nodi infraclaviculares
M. pectoralis minor
Vasa thoracica lateralia
M. pectoralis maior
Nn. subscapulares
N. thoracicus longus
Nodi subpectorales
N. intercostobrachialis II et III
Nodi et v. thoracoepigastricae

Fig. 124. Raporturile venei axilare.

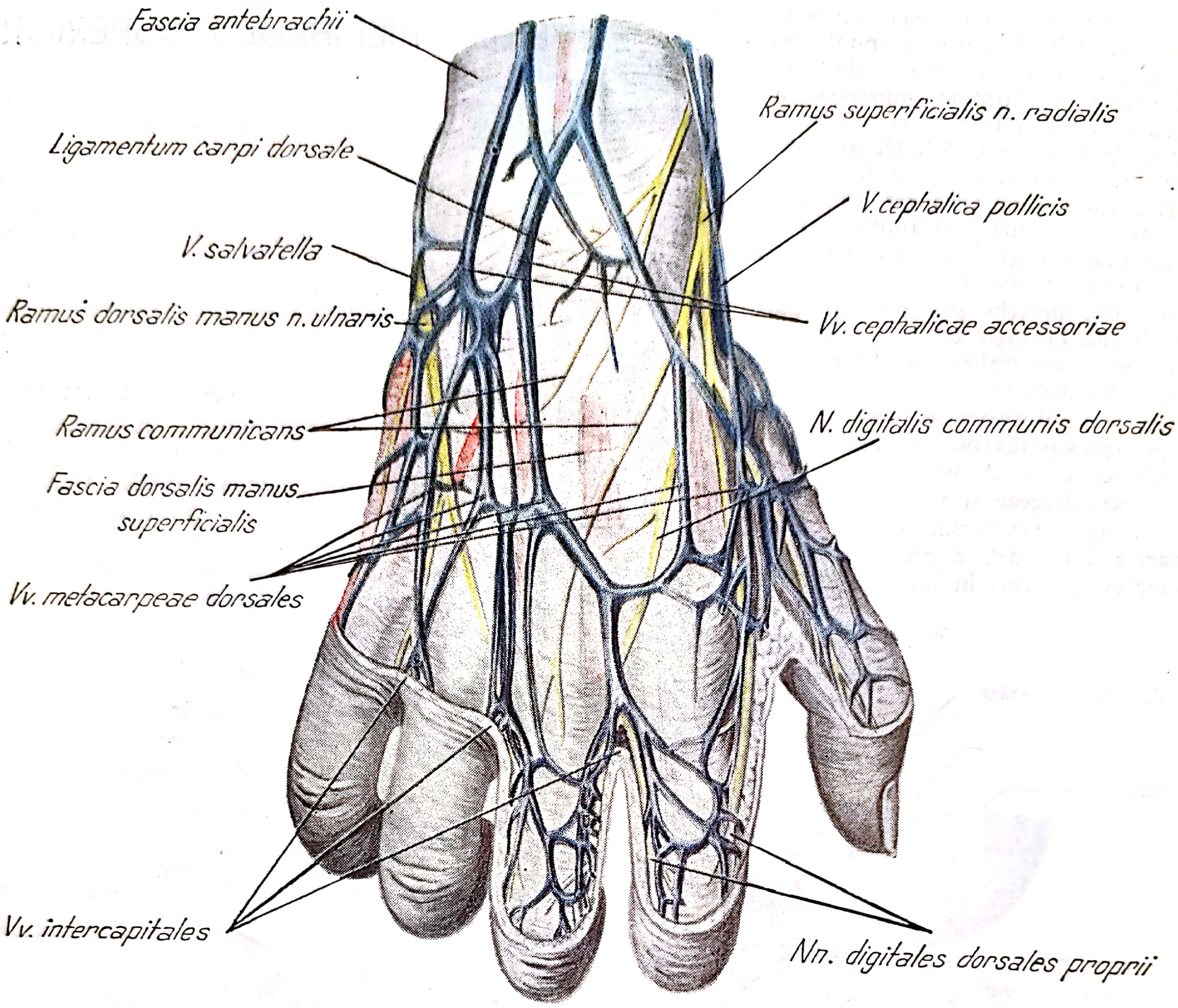
Fascia antebrachii
Ligamentum carpi dorsale
V. salvatella
Ramus dorsalis manus n. ulnaris
Ramus communicans
Fascia dorsalis manus superficialis
Vv. metacarpeae dorsales
Vv. intercapitales
Ramus superficialis n. radialis
V. cephalica pollicis
Vv. cephalicae accessoriae
N. digitalis communis dorsalis
Nn. digitales dorsales proprii

Fig. 125. Venele superficiale ale mîinii.

adună sîngele de la degete, oase şi articulaţii şi se continuă cu venele radiale şi ulnare care însoţesc artera respectivă, de la nivelul antebraţului. Aceste vene se continuă, la rîndul lor, la braţ, cu venele brahiale, care se varsă în vena axilară. Traiectul şi raporturile venelor profunde sînt identice cu ale arterelor pe care le însoţesc, făcînd inutilă revenirea asupra acestor noţiuni.

VENA AXILARĂ (v. axillaris)

Se formează din unirea venelor brahiale. Trece prin regiunea axilară, fiind aşezată medial, apoi anterior faţă de artera axilară. Raporturile venei sînt identice cu cele ale arterei axilare (fig. 124).

Afluenţii ei sînt: vv. brahiale, despre care a fost vorba mai sus; v. basilica şi v. cephalica, care aduc sîngele venos superficial al membrului superior; venele care însoţesc ramurile arterei axilare şi aduc sîngele venos de la umăr şi din axilă; v. thoracica lateralis, vv. thoracoepigastricae, care aduc sîngele venos de la pereţii toracelui. Vena toracică laterală adună sîngele venos al peretelui anterolateral al toracelui (spaţiile intercostale şi muşchi). Ea are anastomoze largi în peretele abdominal anterior cu vene tributare venei cave inferioare şi astfel asigură circulaţia venoasă de derivaţie, în cazul tulburărilor circulatorii de la nivelul venelor mari (v. cava superior, v. cava inferior, v. portae). În asemenea cazuri, aceste anastomoze se dilată compensator, desemnînd sub pielea abdominală şi toracică o reţea venoasă bogată (cap de meduză).

Venele toracoepigastrice adună sîngele venos al peretelui ventral al toracelui şi abdomenului, se găsesc lateral de v. toracică laterală, pe linia axilară mijlocie. Se varsă în v. axilară prin intermediul toracodorsalei.

VENA SUBCLAVIE (vena subclavia)

Continuă vena axilară. Se întinde de la claviculă la articulaţia sternoclaviculară, unde se uneşte cu vena jugulară internă pentru a forma vena brahiocefalică. La nivelul confluenţei celor două vene se deschide ductus lymphaticus dexter (în dreapta) şi ductus thoracicus (în stînga), care aduc limfa colectată din organism şi o varsă în sistemul venos (fig. 128). Vena subclavie vine în raport: anterior cu muşchiul subclaviar, posterior cu artera subclavie, de care e despărţită în partea mijlocie prin muşchiul scalen anterior; în jos cu coasta a II-a şi cu vîrful plămînului; în sus cu fascia cervicală şi cu platysma.

Afluenţii v. subclavii sînt: vena jugulară externă, vena jugulară anterioară, vena toracoacromială şi vv. transversae colli.

VENELE SUPERFICIALE ALE MEMBRULUI SUPERIOR

Venele superficiale ale membrului superior îşi au originea la nivelul degetelor, în venele digitale palmare.

a. *Venele mîinii* (fig. 125).

Vv. digitales palmares sînt vene colaterale ale degetelor. Între ele se formează numeroase anastomoze. Ele se continuă la mînă cu vv. metacarpeae palmares şi dorsales aşezate în spaţiile dintre oasele metacarpiene. Între venele metacarpiene dorsale se formează numeroase anastomoze pe faţa dorsală a mîinii: rete venosum dorsale manus.

b. *Venele antebraţului şi braţului* (fig. 126 şi 127).

Din reţeaua venoasă dorsală a mîinii pleacă trei vene, care se îndreaptă vertical, în axul antebraţului: v. mediana cubiti, care merge pe faţa anteromediană a antebraţului şi urcă pînă în treimea ei superioară. La acest nivel se bifurcă în v. mediana basilica, care se anastomozează cu v. basilica, şi v. mediana cephalica, care se anastomozează cu v. cephalica. Astfel, la nivelul cotului se formează o anastomoză venoasă în formă de M. V. basilica merge pe faţa anteromedială a antebraţului, ajunge la braţ, unde trece prin şanţul bicipital medial şi se varsă în vena axilară. Uneori se poate vărsa în venele brahiale. V. cephalica

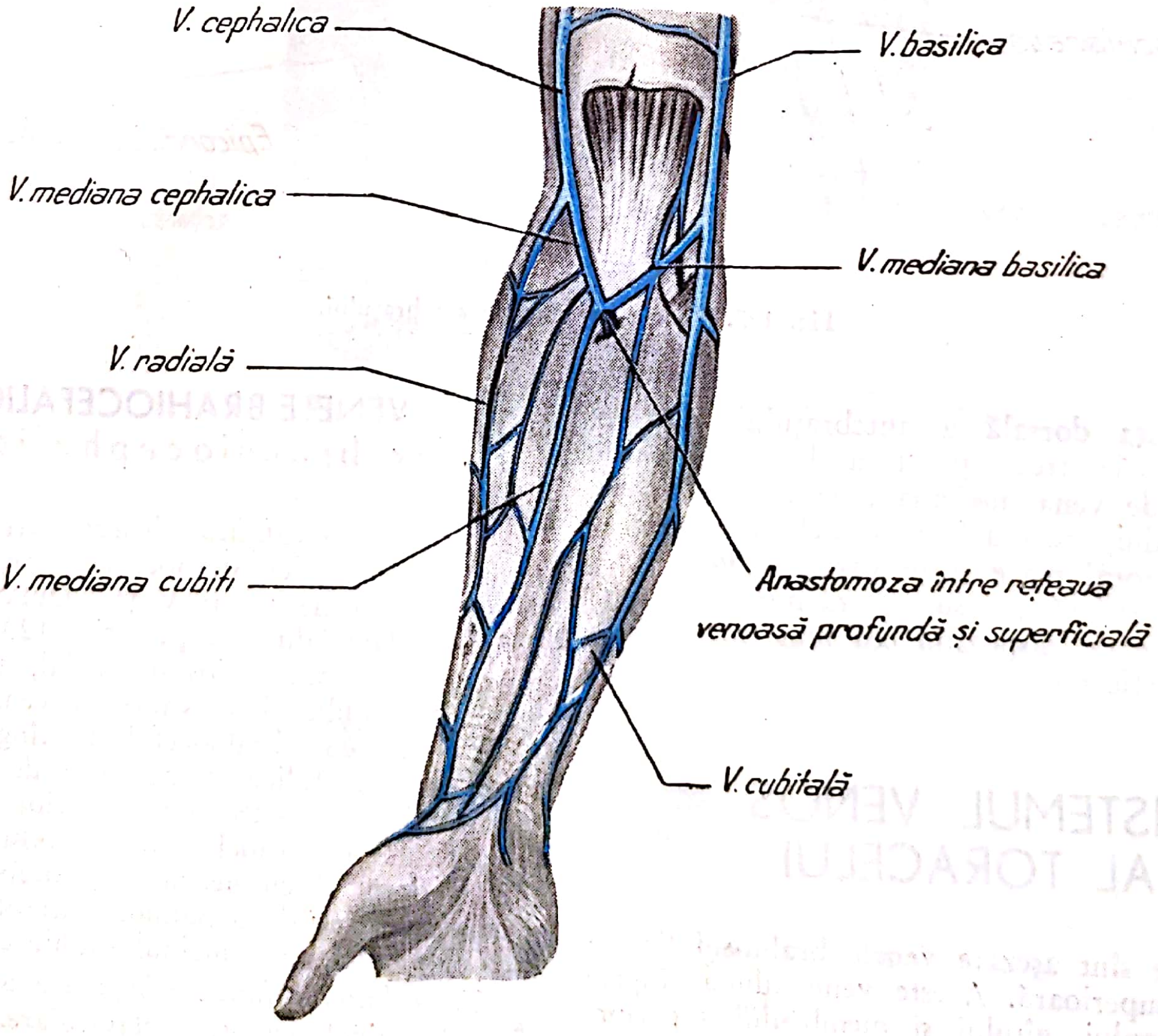

Fig. 126. Venele superficiale ale antebraţului.

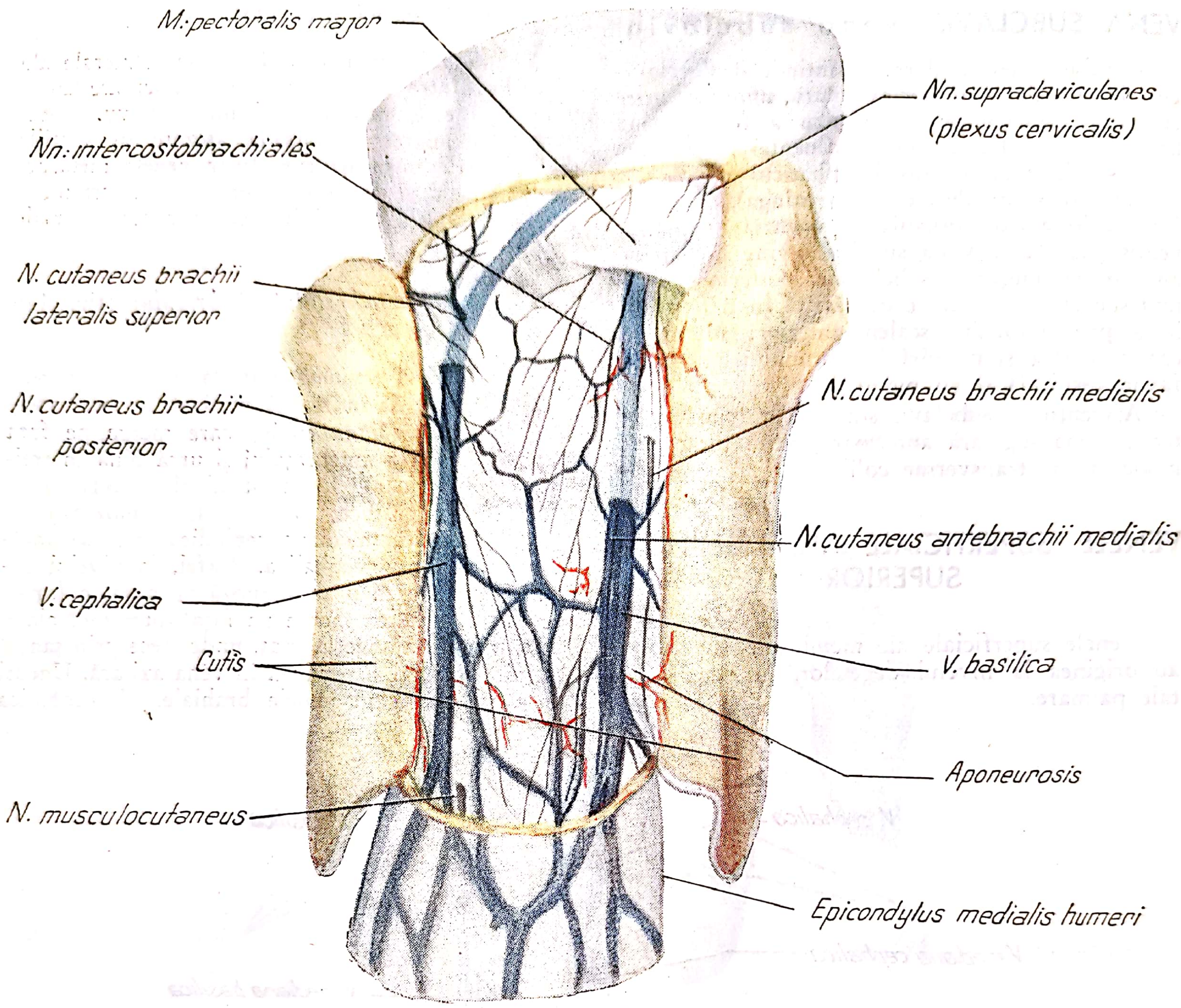
M.pectoralis major
Nn.supraclaviculares (plexus cervicalis)
Nn.intercostobrachiales
N. cutaneus brachii lateralis superior
N.cutaneus brachii medialis
N.cutaneus brachii posterior
N.cutaneus antebrachii medialis
V.cephalica
Cutis
V. basilica
Aponeurosis
N. musculocutaneus
Epicondylus medialis humeri

Fig. 127. **Venele superficiale ale brațului.**

merge pe fața dorsală a antebrațului, dar în treimea mijlocie trece pe fața lui anterioară, lateral față de vena mediană a cotului. Urcă la nivelul brațului, trecînd între mușchiul deltoid și mușchiul pectoral mare și se varsă în vena axilară. Schema redată mai sus suferă multe variații. Aici s-a prezentat dispoziția cea mai frecventă a venelor superficiale.

SISTEMUL VENOS AL TORACELUI

În torace sînt așezate venele brahiocefalice și vena cavă superioară. Aceste vene adună sîngele venos al capului, gîtului și membrului superior, precum și sîngele venos al pereților și organelor din torace (fig. 128).

VENELE BRAHIOCEFALICE (vv. brachiocephalicae)

Vena brahiocefalică dreaptă are originea la nivelul articulației sternoclaviculare, din unirea celor două vene mari: vena jugulară internă și vena subclavie din dreapta (fig. 123). De la origine se îndreaptă în jos și medial, avînd un traiect foarte oblic și se varsă în vena cavă superioară cu vena brahiocefalică stîngă. Lungimea venei brahiocefalice drepte este de 30 mm, iar diametrul de 14—18 mm. Anterior are raporturi cu articulația sternoclaviculară; posterior cu pulmonul drept și cu nervul vag drept, care o încrucișează; lateral cu pulmonul drept și cu nervul frenic; medial cu trunchiul brahiocefalic.

Vena brahiocefalică stîngă are originea tot la nivelul articulației sternoclaviculare. De aici, se îndreaptă în jos și medial, avînd un traiect mai puţin oblic decît vena brahiocefalică dreaptă (fig. 128). Lungimea venei brahiocefalice stîngi este de 50—60 mm, iar diametrul de 14—18 mm. Vena brahiocefalică stîngă este mai lungă decît cea din dreapta, deoarece vena cavă superioară este aşezată la dreapta liniei mediane şi astfel vena brahiocefalică stîngă trebuie să treacă din hemitoracele stîng în cel drept. Anterior are raporturi cu articulaţia sternoclaviculară; posterior cu artera subclavie stîngă, artera carotidă comună stîngă, trunchiul brahiocefalic, nervul frenic, nervul vag; în jos cu arcul aortei.

Cele două vene brahiocefalice primesc o serie de afluenţi: a) vena jugulară internă şi vena subclavie, din a căror unire se formează venele brahiocefalice; b) v. vertebralis, v. thyroidea inferior şi v. laryngea inferior, care adună o parte a sîngelui de la gît; c) plexus venosus suboccipitalis, care se găseşte în regiunea profundă a cefei, se întinde de la atlas la vena brahiocefalică; adună cea mai mare parte a sîngelui venos din regiunea cefei şi de la vertebrele cervicale (plexus venosi vertebrales externus şi internus); d) în v. brahiocefalică se varsă venele care adună o parte din sîngele de la organele aşezate în torace: vv. thymicae, care sînt variabile ca număr. Vv. bronchiales, care colectează sîngele venos nutritiv din pulmon. Iese din pulmon împreună cu celelalte elemente din rădăcina pulmonului şi se varsă în vena brahiocefalică respectivă. Vv. mediastinales, care sînt ramuri scurte. Numărul lor este variabil. Adună sîngele venos de la organele aşezate în mediastinum. Vv. tracheales, vv. oesophageae, vv. pericardiacae, care sînt vase mici şi variabile ca număr. Venele esofagiene (vv. esophageae) se anastomozează la nivelul cardiei cu vene tributare

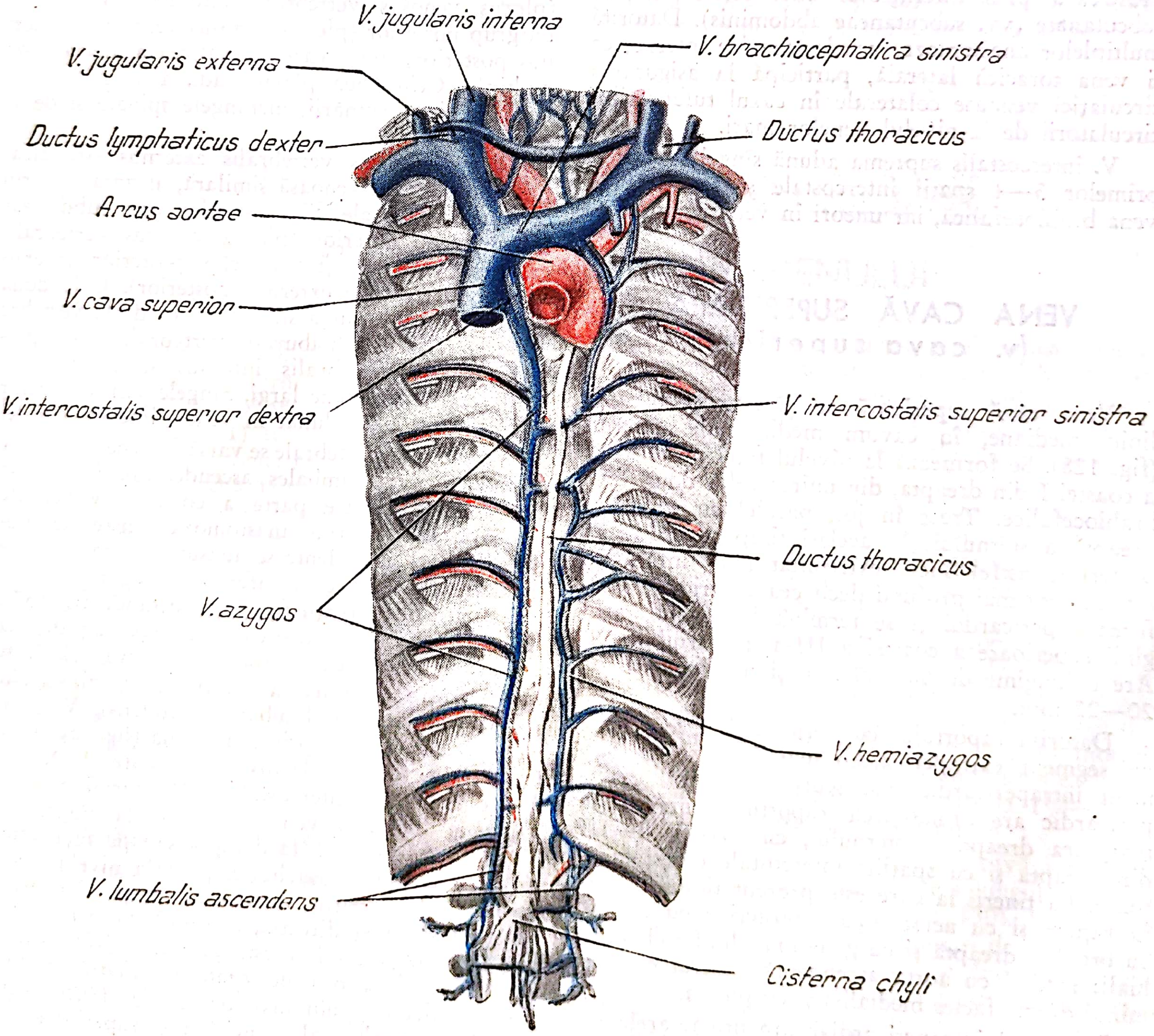
V. jugularis interna
V. jugularis externa
V. brachiocephalica sinistra
Ductus lymphaticus dexter
Ductus thoracicus
Arcus aortae
V. cava superior
V. intercostalis superior dextra
V. intercostalis superior sinistra
Ductus thoracicus
V. azygos
V. hemiazygos
V. lumbalis ascendens
Cisterna chyli

Fig. 128. Venele brahiocefalice şi tributarele lor.

ale venei porte. În cazul unor tulburări circulatorii la nivelul venei porte (hipertensiune portală), venele esofagiene se dilată (varice esofagian). Prezenţa varicelor esofagiene reprezintă un important semn diagnostic pentru hipertensiunea portală. Aceste varice pot fi cauza unor hemoragii. V. pericardiacophrenica este dublă. Adună sîngele de la diafragmă şi urcă alături de nervul frenic, trece pe pericard şi apoi se varsă în vena brahiocefalică.

Venele toracice interne (vv. thoracicae internae) sînt duble şi însoţesc artera toracică internă, fiind aşezate pe faţa endocostală anterioară (fig. 128). Adună sîngele venos de la stern şi spaţiile intercostale anterioare. Se anastomozează larg cu alte vene ale toracelui (vv. intercostale anterioare şi posterioare, v. azigos, v. toracică laterală) şi cu vene tributare ale venei cave inferioare. Anastomoza cu sistemul venei cave inferioare se realizează prin intermediul unei reţele venoase subcutanate (vv. subcutaneae abdominis). Datorită multiplelor anastomoze, venele toracice interne, ca şi vena toracică laterală, participă la asigurarea circulaţiei venoase colaterale în cazul tulburărilor circulatorii de la nivelul venelor mari.

V. intercostalis suprema adună sîngele venos al primelor 3—4 spaţii intercostale şi se varsă în vena brahiocefalică, iar uneori în vena azigos.

VENA CAVĂ SUPERIOARĂ (v. cava superior)

Vena cavă superioară se găseşte la dreapta liniei mediane, în cavum mediastinale anterius (fig. 128). Se formează la nivelul feţei posterioare a coastei I din dreapta, din unirea celor două vene brahiocefalice. Trece în jos, paralel cu marginea dreaptă a sternului; în acelaşi timp se îndreaptă posterior, astfel încît extremitatea ei inferioară este aşezată mai profund decît cea superioară. Perforează pericardul şi se termină la nivelul marginii superioare a coastei a III-a, în atriul drept. Are o lungime de 60—80 mm şi un diametru de 20—22 mm.

Datorită raportului cu pericardul, i se descrie un segment extrapericardic mai lung şi un segment intrapericardic mai scurt. Segmentul extrapericardic are următoarele raporturi: anterior cu marginea dreaptă a sternului, cu coastele I—III din dreapta şi cu spaţiile intercostale corespunzătoare. La tinerii la care este prezent timusul, vine în raport şi cu acest organ; posterior cu trahea, cu bronhia dreaptă şi cu ganglionii limfatici bronhiali; medial cu aorta ascendentă; lateral cu plămînul drept (facies medialis) şi cu pleura.

Segmentul intrapericardiac are următoarele raporturi: anterior cu urechiuşa dreaptă; posterior cu trunchiul pulmonar şi cu venele pulmonare; medial cu aorta ascendentă; lateral cu pulmonul drept (facies medialis) şi cu pleura, prin intermediul pericardului.

Vena cavă superioară adună sîngele venos al capului, gîtului, membrului superior şi o mare parte a sîngelui venos al toracelui, prin intermediul celor două vene brahiocefalice. O parte din sîngele venos al toracelui şi din cavitatea abdominală este colectat de vena azigos, care este afluent al venei cave superioare.

VENA AZIGOS (v. azygos)

Derivă din plexurile venoase vertebrale extern şi intern (fig. 128).

Plexus venosus vertebralis internus este alcătuit dintr-o reţea venoasă aşezată în canalul vertebral. Acest plex este subdivizat într-un grup anterior (plexus venosus vertebralis internus anterior) şi un grup posterior (plexus venosus vertebralis internus posterior), între care se realizează anastomoze multiple. Cele două plexuri adună sîngele venos de la măduva spinării, meningele spinale şi de la vertebre.

Plexus venosus vertebralis externus este alcătuit dintr-o reţea venoasă similară, aşezată în jurul coloanei vertebrale. Şi acest plex este subdivizat într-un grup anterior (plexus venosus vertebralis externus anterior) şi un grup posterior (plexus venosus vertebralis externus posterior). Cele două plexuri venoase adună sîngele venos de la vertebre şi de la muşchii jghiaburilor vertebrale. Între plexus venosus vertebralis internus şi externus se realizează anastomoze largi. Sîngele venos al celor două plexuri este adunat în venele intervertebrale.

Venele intervertebrale se varsă în venele lombare ascendente (vv. lumbales ascendentes), în număr de 3—4 de fiecare parte a coloanei vertebrale lombare; sînt puternic anastomozate între ele. Venele lombare ascendente se anastomozează cu vene tributare ale venei cave inferioare, asigurînd astfel o circulaţie de derivaţie foarte importantă (fig. 137). Venele lombare ascendente urcă de o parte şi de alta a coloanei vertebrale. Aproape de diafragmă ele se unesc pentru a forma în dreapta şi în stînga cîte un trunchi unic (v. lumbalis ascendens). V. lumbalis ascendens trece prin diafragmă (lig. arcuatum mediale) în torace şi la nivelul vertebrei T. XII se uneşte cu vena intercostală XII, formînd vena azigos la dreapta şi vena hemiazigos la stînga.

Vena azigos urcă la dreapta sau pe faţa anterioară a coloanei vertebrale, pînă la nivelul celui de-al III-lea spaţiu intercostal drept. La acest nivel îşi schimbă direcţia, continuîndu-se cu arcul sau cîrja azigos. Cîrja este orientată posteroanterior şi prezintă o concavitate inferioară trecînd peste pediculul pulmonar drept. Se deschide pe peretele posterior al venei cave superioare, la nivelul unde aceasta pătrunde în pericard.

Segmentul ascendent al venei azigos are următoarele raporturi: 1) anterior cu esofagul; 2) posterior cu coloana vertebrală şi cu arterele intercostale drepte; 3) medial cu ductul toracic şi cu aorta; 4) lateral cu pleura şi pulmonul drept (facies medialis).

Cîrja venei azigos încalecă rădăcina pulmonului drept, avînd următoarele raporturi; 1) în jos cu rădăcina pulmonului drept; 2) medial cu esofagul, trahea şi nervul vag; 3) lateral cu pleura şi pulmonul drept (facies medialis).

Afluenţii venei azigos sînt numeroşi: a) venele intercostale anterioare şi posterioare adună sîngele venos al spaţiilor intercostale IV—XI din dreapta. Venele intercostale posterioare au legături şi cu plexurile venoase vertebrale, de la care adună o parte a sîngelui venos. Venele intercostale se varsă în vena azigos sau individual, sau formînd trunchiuri venoase comune. Ele se găsesc în spaţiile intercostale împreună cu arterele şi nervii intercostali. Venele intercostale sînt aşezate deasupra arterelor şi nervilor intercostali. b) V. intercostalis superior dextra adună sîngele venos al spaţiilor intercostale I—III. c) Vv. esophageae sînt variabile ca număr. d) Vv. bronchiales dextrae. e) Vv. pericardiacae f) V. hemiazygos accessoria adună sîngele venos al venelor intercostale anterioare şi posterioare ale spaţiilor intercostale II—VII din stînga. Venele intercostale II—III din stînga formează un trunchi comun (v. intercostalis superior sinistra), care se varsă în v. hemiazygos accessoria. Vena hemiazigos primeşte sîngele venos şi de la vv. esophageae, vv. bronchiales sinistrae şi de la vv. pericardiacae. Se varsă în vena azigos, în partea sa superioară. g) Vena hemiazigos se formează din vena lombară ascendentă, ca şi vena azigos. Se găseşte în stînga coloanei vertebrale, fiind despărţită de vena azigos prin aortă. Urcă pînă la vertebra T. VII. Aici îşi schimbă direcţia şi se îndreaptă spre linia mediană, trecînd între coloana vertebrală (posterior) şi aorta cu ductul toracic (anterior), pentru a se vărsa în vena azigos.

SISTEMUL VENEI CAVE INFERIOARE

SISTEMUL VENOS AL ABDOMENULUI

Asemănător arborelui arterial, sistemul venos corespunzător sistemului aortic poate fi considerat în general ca avînd forma unui dublu con cu baza spre periferie (capilare): sistemul cav, compus din două elemente: 1) sistemul venei cave superioare şi 2) sistemul venei cave inferioare, la care trebuie adăugată vena portă. Între toate componentele arborelui venos există puternice legături, mai ales funcţionale. Venele azigos fac legătura între cele două sisteme cave. Venele bronhice comunică larg în grosimea plămînului cu reţeaua de origine a venelor pulmonare. Vena portă intră în relaţii cu sistemele cave prin: venele peretelui toracoabdominal, sistemele accesorii şi legăturile portocave, atît de importante în patologie. Plexurile venoase vertebrale reprezintă o altă cale importantă de legătură intercavă.

VENA CAVĂ INFERIOARĂ
(vena cava inferior)

Are structura sa variabilă după condiţiile circulaţiei, astfel: a) în porţiunea abdominală prezintă un perete cu trei tunici: 1) tunica internă este endotelială, 2) tunica mijlocie este groasă şi formată din două straturi de fibre musculare netede: un strat extern cu fibre longitudinale, apoi un strat intern cu fibre circulare, şi 3) tunica externă, adventiţia este de natură conjunctivă; b) în porţiunea toracică, tunica mijlocie musculară lipseşte. Tunica externă este întărită de o teacă fibroasă de origine pericardică (ligamentele lui Teutleben). Totuşi, la nivelul deschiderii în atriul drept se găsesc fibre musculare striate cu dispoziţie inelară, dar acestea sînt de origine miocardică.

Vena cavă inferioară este trunchiul colector al venelor din porţiunea subdiafragmatică a corpului şi din organele abdominopelviene. Ia naştere din unirea celor două vene iliace comune (dreapta şi stînga), la nivelul corpului celei de-a V-a vertebre lombare sau la nivelul discului dintre a IV-a şi a V-a vertebră lombară. Unirea venelor iliace determină un unghi de 65°, numit unghiul iliocav, care poate prezenta diferenţe individuale. Locul de formare a venei cave se găseşte la $1^{1}/_{2}$—2 cm sub bifurcaţia aortei şi la dreapta ei.

De la locul de formare, vena cavă inferioară urmează un traiect ascendent de-a lungul flancului drept al coloanei vertebrale (fig. 130). Vena are o direcţie uşor oblică, de jos în sus şi de la stînga la dreapta; retroperitoneală, ea se îndreaptă către şanţul de pe faţa posterioară a ficatului. În sfîrşit, traversează centrul tendinos al diafragmei prin foramen venae cavae şi ajunge în torace (mediastin). Aici trece de la dreapta spre stînga şi dinapoi înainte şi — devenită intrapericardică — vena cavă

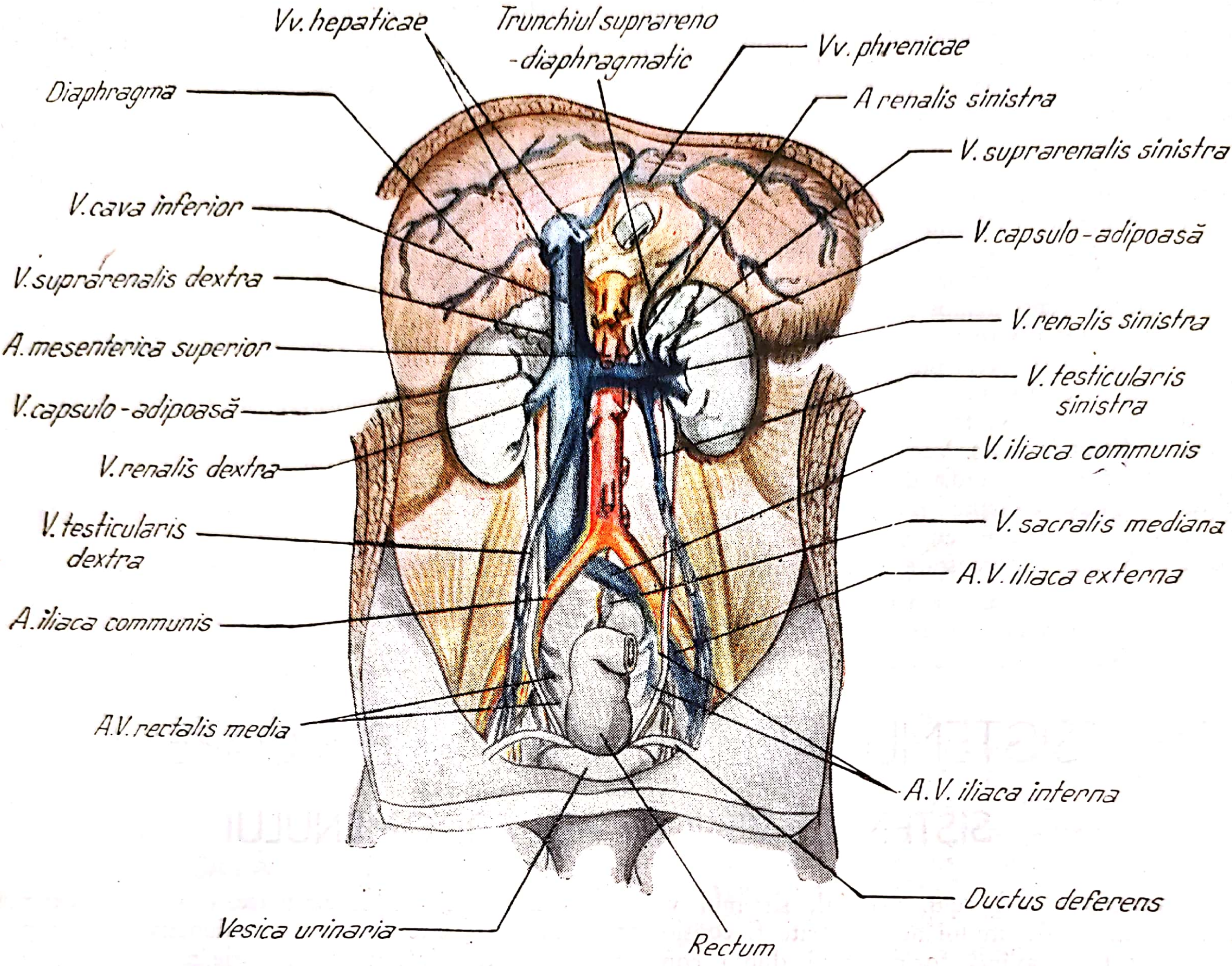
Vv. hepaticae
Trunchiul suprareno-diaphragmatic
Vv. phrenicae
Diaphragma
A renalis sinistra
V. suprarenalis sinistra
V. cava inferior
V. capsulo-adipoasă
V. suprarenalis dextra
V. renalis sinistra
A. mesenterica superior
V. testicularis sinistra
V. capsulo-adipoasă
V. iliaca communis
V. renalis dextra
V. sacralis mediana
V. testicularis dextra
A. V. iliaca externa
A. iliaca communis
A.V. rectalis media
A. V. iliaca interna
Ductus deferens
Vesica urinaria
Rectum

Fig. 129. Traiectul şi raporturile venei cave inferioare.

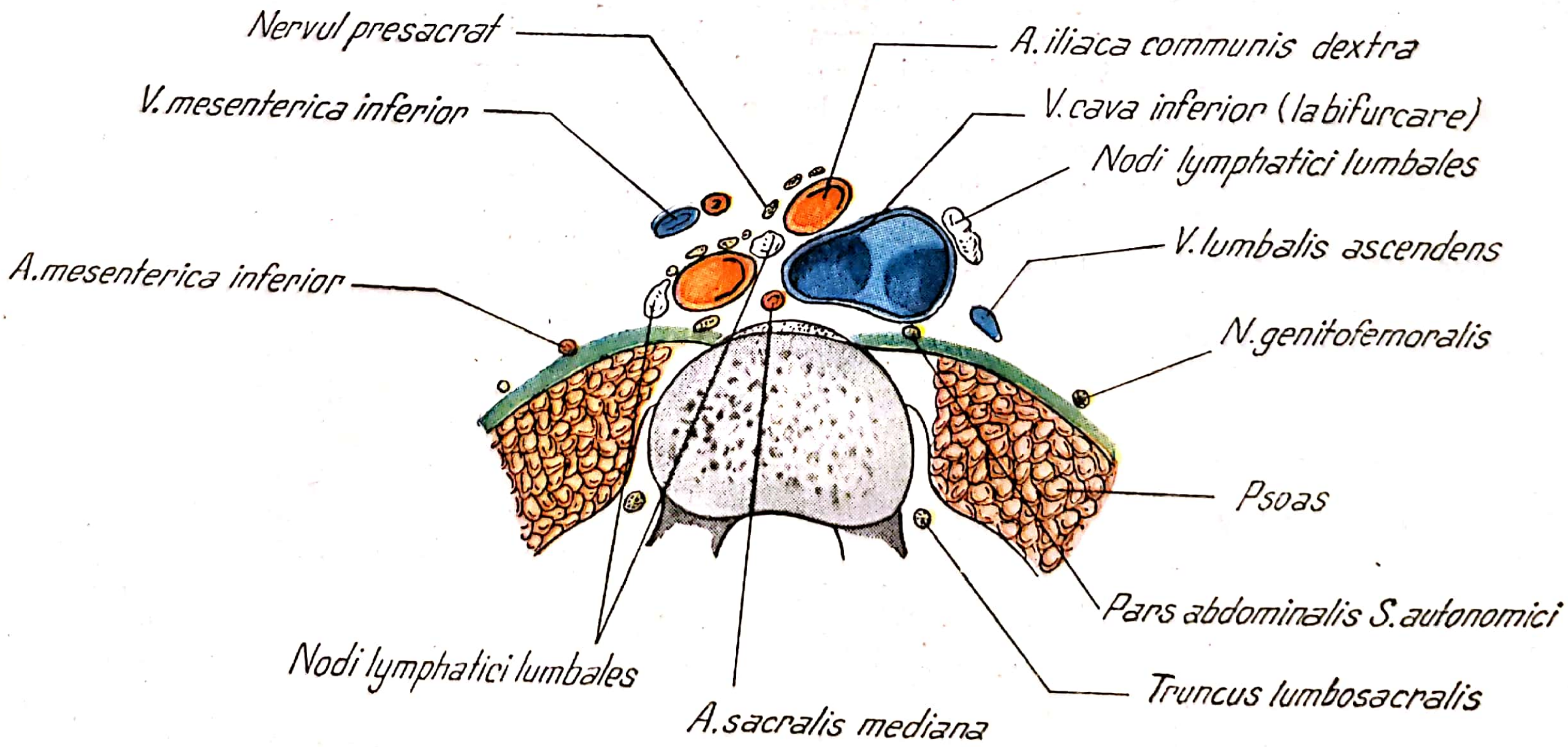
Nervul presacrat
A. iliaca communis dextra
V. mesenterica inferior
V. cava inferior (la bifurcare)
Nodi lymphatici lumbales
V. lumbalis ascendens
A. mesenterica inferior
N. genitofemoralis
Psoas
Pars abdominalis S. autonomici
Nodi lymphatici lumbales
Truncus lumbosacralis
A. sacralis mediana

Fig. 130. Secţiune transversală prin abdomen pentru a demonstra raporturile venei cave inferioare la locul de origine.

inferioară se varsă în atriul drept, printr-un orificiu de 33 mm situat pe peretele inferior.

Privită în ansamblu, vena cavă urmează un traiect oblic de jos în sus şi de la stînga la dreapta, depărtîndu-se de aortă cu care ea formează un unghi foarte ascuţit, deschis în sus, numit spaţiul interaortico-cav, care are forma unui triunghi alungit cu vîrful în jos şi baza în sus. Vena cavă inferioară este situată la dreapta liniei mediane, avînd punctul cel mai apropiat de linia mediană la originea sa (0,5 cm pînă la 1,5 cm).

Vena cavă inferioară este profund situată în cavitatea abdominală, înapoia viscerelor şi a peritoneului, fiind un organ retroperitoneal primitiv; ea devine intratoracică în porţiunea sa terminală. Vena cavă inferioară are o lungime medie de 24 cm, cu variaţii individuale între 22 şi 25 cm. Calibrul său este superior tuturor vaselor din organism, avînd un diametru mijlociu de 22 mm la origine şi 33 mm la vărsare. Acest calibru se măreşte uniform de jos în sus, prezentînd totuşi două dilatări (sinusurile lui Calori) situate unul deasupra vărsării venelor renale şi altul la nivelul trecerii prin diafragmă.

După topografia traiectului său, venei cave inferioare i se descriu trei porţiuni (fig. 131): a) o porţiune abdominală (20 cm), b) o porţiune diafragmatică (5 cm), c) o porţiune toracică (3,5 cm). Raporturile venei cave variază după regiunea considerată. La origine, vena cavă ocupă partea laterală dreaptă a regiunii limitate: 1) în jos, de proeminenţa promontoriului, 2) în sus, de porţiunea a treia a duodenului şi 3) lateral, de marginile mediale ale muşchilor iliopsoas drept şi stîng; este o regiune mediană în care apar cele două furculiţe vasculare, dintre care cea arterială este situată mai sus şi pe linia mediană.

De la origine, vena cavă inferioară se îndreaptă în sus şi este adesea încrucişată dorsal şi transversal de artera a V-a lombară dreaptă, iar lanţul simpatic lombar drept o desparte de inser-

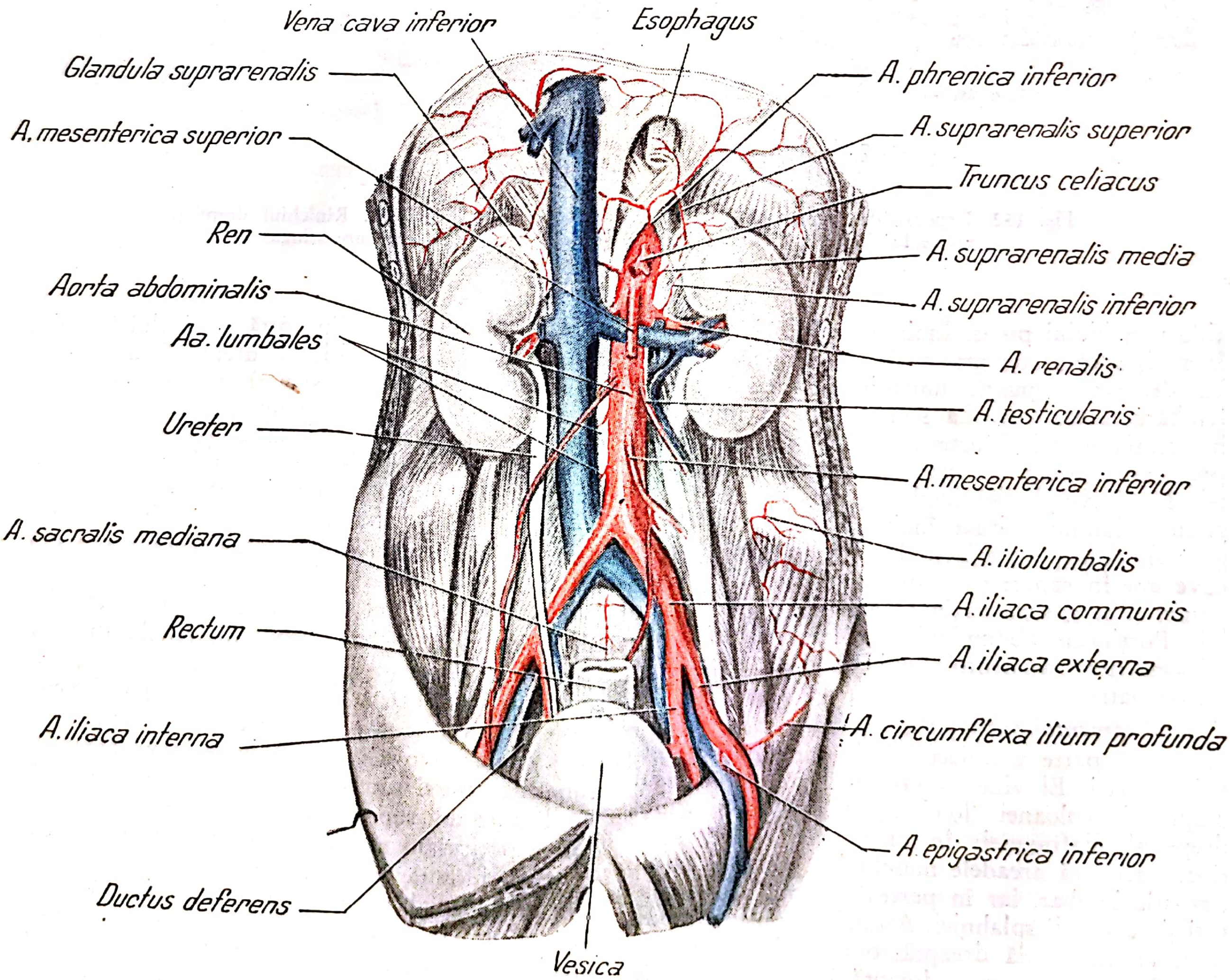
Vena cava inferior
Esophagus
Glandula suprarenalis
A. mesenterica superior
Ren
Aorta abdominalis
Aa. lumbales
Ureter
A. sacralis mediana
Rectum
A. iliaca interna
Ductus deferens
Vesica
A. phrenica inferior
A. suprarenalis superior
Truncus celiacus
A. suprarenalis media
A. suprarenalis inferior
A. renalis
A. testicularis
A. mesenterica inferior
A. iliolumbalis
A. iliaca communis
A. iliaca externa
A. circumflexa ilium profunda
A. epigastrica inferior

Fig. 131. Porţiunile venei cave inferioare.

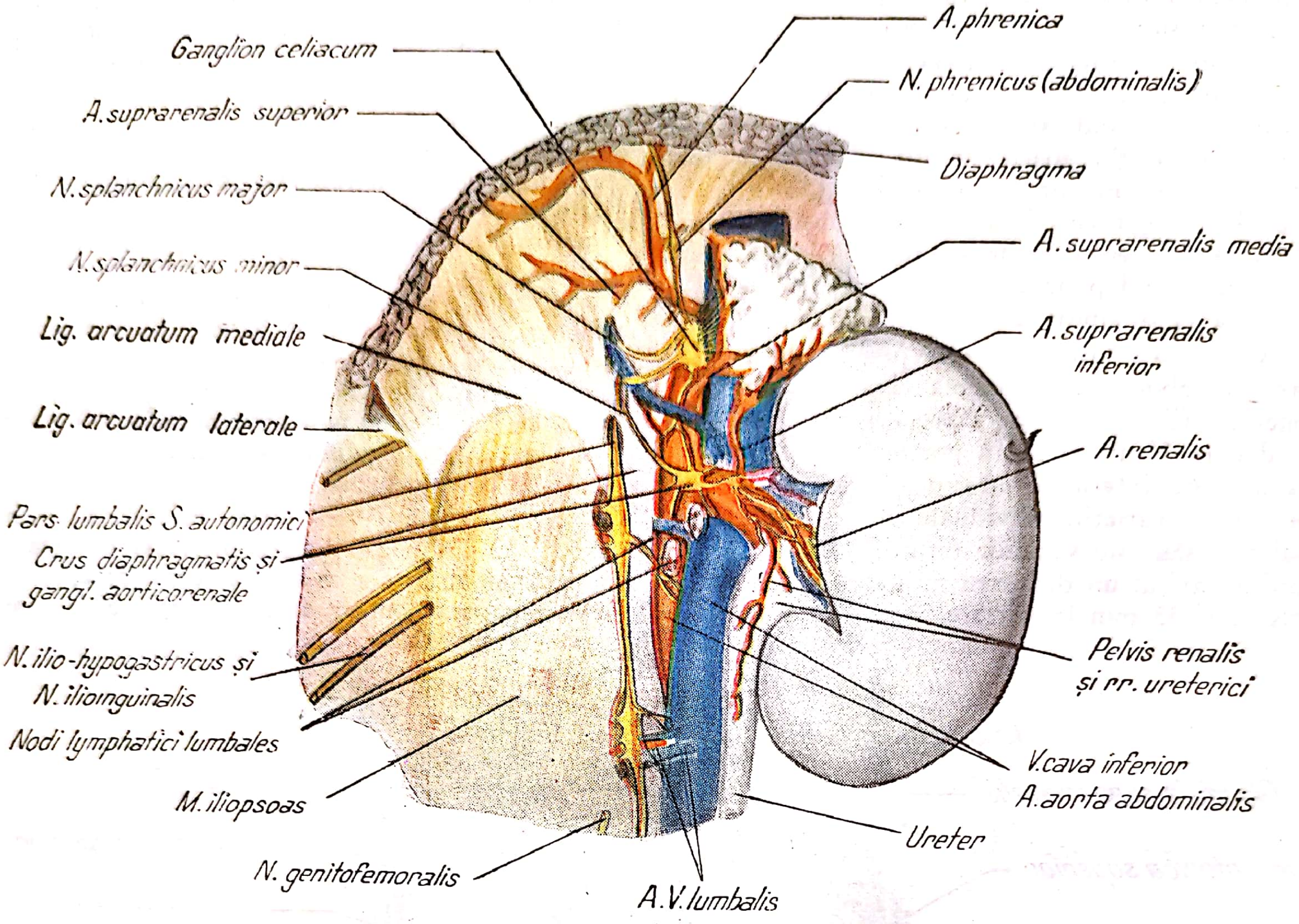
A. phrenica
Ganglion celiacum
N. phrenicus (abdominalis)
A. suprarenalis superior
Diaphragma
N. splanchnicus major
A. suprarenalis media
N. splanchnicus minor
Lig. arcuatum mediale
A. suprarenalis inferior
Lig. arcuatum laterale
A. renalis
Pars lumbalis S. autonomici
Crus diaphragmatis și gangl. aorticorenale
N. ilio-hypogastricus și N. ilioinguinalis
Pelvis renalis și rr. ureterici
Nodi lymphatici lumbales
V. cava inferior
A. aorta abdominalis
M. iliopsoas
Ureter
N. genitofemoralis
A. V. lumbalis

Fig. 132. Raporturile segmentului subhepatic al venei cave inferioare. Rinichiul drept și vasele lui împreună cu vena cavă inferioară au fost abătute spre stînga.

țiile mușchiului psoas. Înainte unghiul iliocav este încrucișat oblic de artera iliacă comună dreaptă. La dreapta răspunde mușchiului psoas și venei lombare ascendente. La stînga vine în raport cu bifurcația aortei și artera sacrată medie. Nervul presacrat coboară vertical înaintea bifurcației aortei. Nodi lymphatici lumbales pot avea un ganglion voluminos situat înaintea bifurcației (ganglionul precav inferior). În jos, originea venei cave este în raport cu nodi lymphatici iliaci communes și se găsește puțin la dreapta promontoriului. Porțiunea abdominală se împarte în două subsegmente: segmentul subhepatic și segmentul retrohepatic.

1) *Segmentul subhepatic* este înconjurat pe cea mai mare parte a traiectului de ganglionii limfatici lombari. El vine în raport dorsal cu flancul drept al coloanei lombare (L_4—L_3) și stîlpul drept al diafragmei; în afară vena cavă inferioară acoperă arcadele mușchiului psoas și lanțul simpatic lombar, iar în partea dreaptă are raporturi și cu nervii splahnici. Arterele lombare drepte, ca și artera renală dreaptă, o încrucișează posterior. Aceste artere se îndreaptă în afară, primele pe sub arcadele mușchiului psoas, iar artera renală dreaptă se desprinde din aortă la nivelul L_2, trece între vena cavă și stîlpul drept al diafragmei (pars lumbalis, crus dextrum), intrînd în constituția pediculului renal. Artera suprarenală medie dreaptă și rădăcina medială a venei azigos trec de asemenea dorsal de vena cavă inferioară. Ureterul drept coboară retroperitoneal foarte aproape de vena cavă inferioară, astfel încît pediculul renal drept are majoritatea elementelor mai scurte ca cel stîng.

Cranial rinichiului, vena cavă inferioară vine în raport intim cu glanda suprarenală dreaptă, săpîndu-și cîteodată un șanț în glandă, iar adeseori glanda suprarenală se insinuează dorsal venei cave (fig. 132), între ea și diafragmă. Țesutul fibros conjunctivovascular cuprinde în grosimea lui ramurile arterei suprarenale medii și poartă numele de ligamentul suprareno-cav. Caudal rinichiului, artera testiculară sau artera ovarică dreaptă merg la mică distanță de vena cavă inferioară, dar artera mai medială ca vena o încrucișează oblic pe fața ventrală; în timp ce vena se varsă în ea. Medial (la stînga), vena cavă inferioară merge de-a lungul arterei aorte, care este situată pe un plan mai ventral. În partea superioară reamintim poziţia retroaortică a cisternei chilului (Pecquet).

Ventral, vena cavă inferioară poate fi divizată în trei segmente: a) segmentul subduodenal. Vena cavă inferioară este acoperită de peritoneul parietal şi de fascia mezocolică a lui Toldt. Afară de aceasta este încrucişată oblic de rădăcina mezenterului, de artera colică dreaptă şi artera ileocolică. Prin intermediul peritoneului este în raport cu ansele intestinului subţire. b) Segmentul retroduodenopancreatic este fixat la peretele abdominal de către complexul duodenopancreatic prin fascia lui Treitz. Înainte, vena cavă inferioară este încrucişată transversal de prima şi a treia porţiune a doudenului. Capul pancreasului este separat de vena cavă inferioară prin originea venei porte. c) Segmentul supraduodenal este acoperit de peritoneul parietal (fig. 133). El formează peretele posterior al hiatului lui Winslow (foramen epiploicum) şi răspunde pediculului hepatic, cînd nu există epiplonul cistoduodenohepatocolic.

2) *Segmentul retrohepatic* este relativ scurt şi răspunde întregii înălţimi a feţei posterioare a ficatului. Acest segment este adăpostit de şanţul longitudinal drept (sulcus venae cavae) porţiunea care limitează lobul drept de lobul caudat. Înapoi, vena cavă inferioară este în contact cu diafragma. Artera frenică inferioară dreaptă trece între cele două elemente (dorsal venei cave). Înainte răspunde feţei posterioare a ficatului, care formează şanţul venei cave. Uneori, acest şanţ poate fi transformat în canal, fie printr-o lamă de ţesut fibros, fie printr-o punte de ţesut hepatic. Vena cavă inferioară aderă intim de viscer atît prin tracturi fibroase care se continuă cu adventiţia, cît şi prin vărsarea venelor suprahepatice. Acest dispozitiv constituie principalul mijloc de fixare a ficatului. În afară, vena cavă inferioară ia contact adesea cu glanda suprarenală (impresiunea) şi artera suprarenală inferioară. Medial, vena cavă este însoţită de ramura abdominală a nervului frenic drept, care împreună cu ramuri din plexul solar (plexus celiacus) constituie un pedicul vasculonervos al ficatului (fig. 132).

3) *Porţiunea diafragmatică.* Vena cavă inferioară străbate diafragma în plin centru tendinos (fig. 134). Orificiul de formă patrulateră este fibros şi inextensibil, fiind delimitat între foliola anterioară şi foliola dreaptă de către două bandelete fibroase: una pe faţa superioară, unind foliola dreaptă cu cea anterioară, trece înaintea venei cave, şi una inferioară, care trece înapoia venei cave, unind foliola dreaptă cu foliola stîngă. Topografic, orificiul se găseşte la nivelul vertebrei a IX-a toracice. Aderenţe puternice unesc pereţii venoşi de acest orificiu.

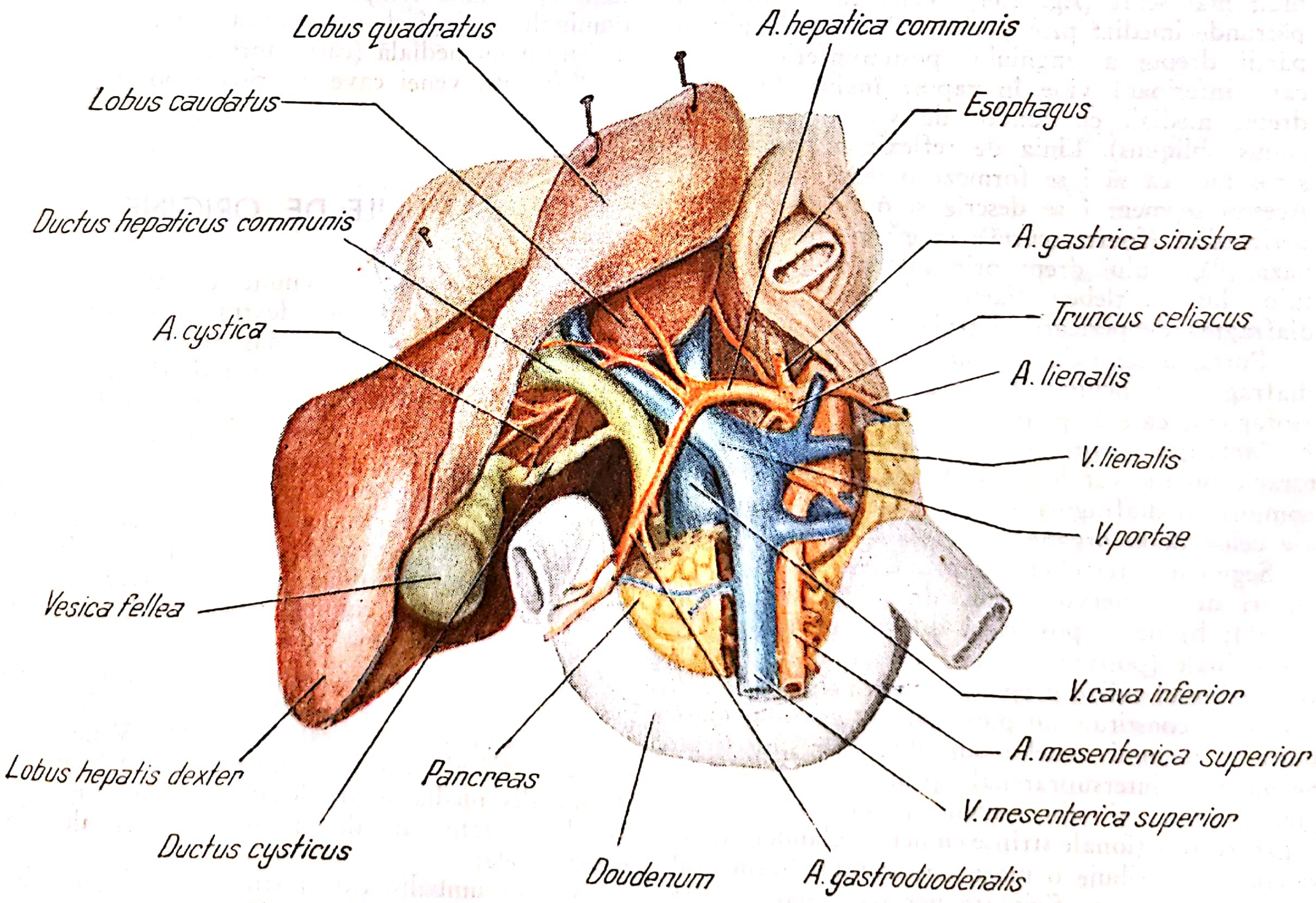
Lobus quadratus
A. hepatica communis
Lobus caudatus
Esophagus
Ductus hepaticus communis
A. gastrica sinistra
A. cystica
Truncus celiacus
A. lienalis
V. lienalis
V. portae
Vesica fellea
V. cava inferior
A. mesenterica superior
Lobus hepatis dexter
Pancreas
V. mesenterica superior
Ductus cysticus
Doudenum
A. gastroduodenalis

Fig. 133. Raporturile segmentului supraduodenal al venei cave inferioare.

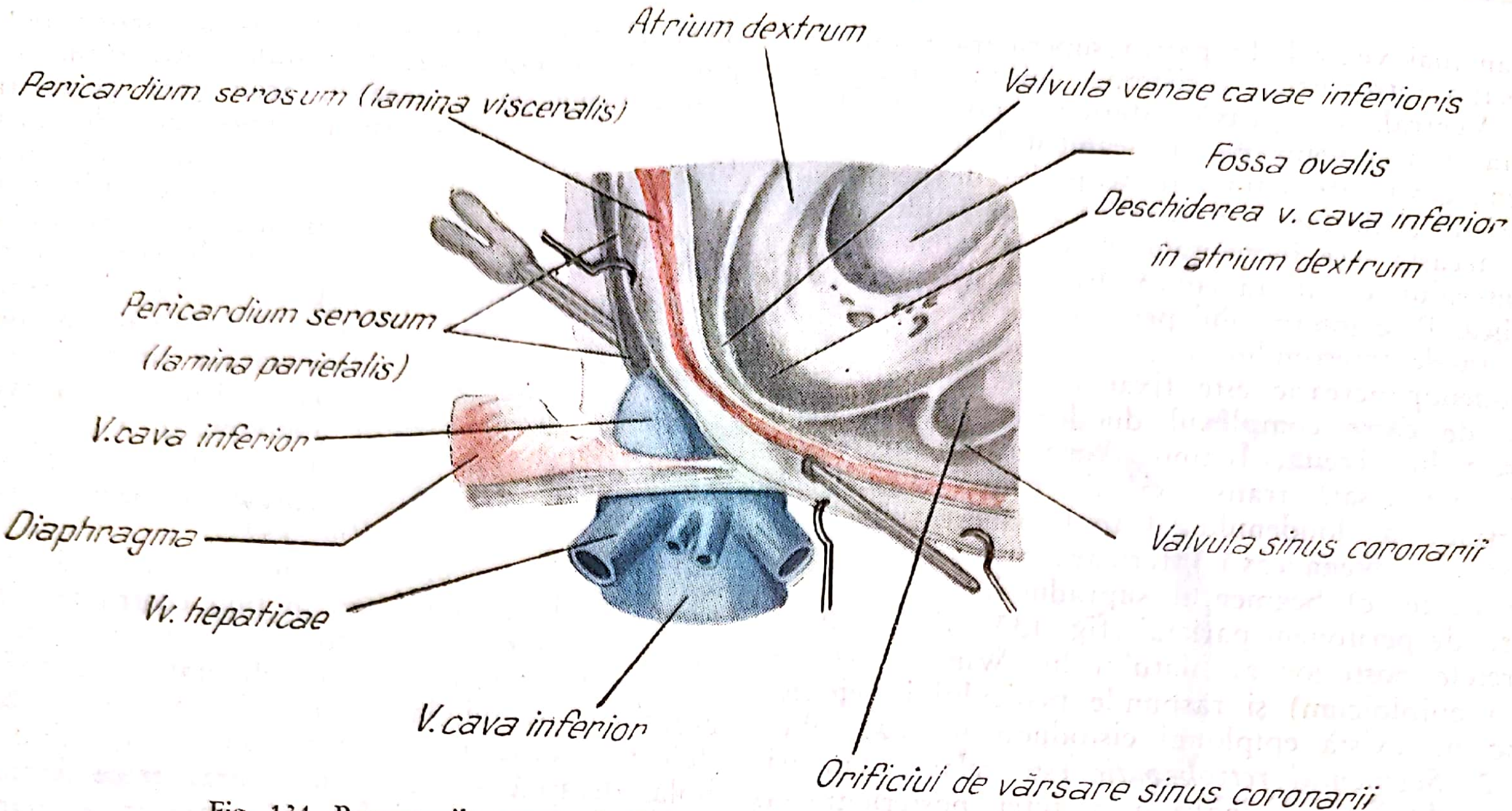
Atrium dextrum
Pericardium serosum (lamina visceralis)
Valvula venae cavae inferioris
Fossa ovalis
Deschiderea v. cava inferior în atrium dextrum
Pericardium serosum (lamina parietalis)
V. cava inferior
Diaphragma
Vv. hepaticae
V. cava inferior
Valvula sinus coronarii
Orificiul de vărsare sinus coronarii

Fig. 134. Raporturile porțiunii diafragmatice și toracice a venei cave inferioare. Sonda trece fără obstacol îndărătul porțiunii toracice a venei cave inferioare.

4) *Porțiunea toracică.* Această porțiune este foarte scurtă și oblică, peretele ei medial fiind mult mai scurt (fig. 134). Vena cavă inferioară pătrunde imediat prin pericardul fibros la nivelul părții drepte a unghiului posteroinferior. Vena cavă inferioară vine în raport înainte cu atriul drept; medial, cu fundul de sac al lui Haller (sinus obliquus). Linia de reflexie a pericardului seros face ca să i se formeze o teacă incompletă. Acestui segment i se descrie și o porțiune extrapericardică (foarte scurtă), care vine în raport cu baza plămînului drept prin intermediul ligamentului lui Teutleben (lamă fibroasă care leagă diafragma de pericard și pediculul pulmonar).

Portal a semnalat un spațiu interpericardiaco-diafragmatic, ocupat de ganglionii limfatici preesofagieni, care îi poartă numele.

Inervația venei cave inferioare. Segmentul toracic este inervat de nervul frenic drept. Inervația comună cu diafragma explică contracțiile sincrone ale celor două organe.

Segmentul retrohepatic primește: a) nervi anteriori de la nervul frenic drept (ramura anterioară); b) nervi posteriori din ramurile frenicoabdominale (posterioare) ale nervului frenic drept și ganglionul celiac drept (ganglion celiacum).

Toate constituie un plex, care în cea mai mare parte ia drumul venelor suprahepatice spre ficat. Segmentul intersuprarenal primește nervi din plexul celiac și din nervii splanhnici lombari. Legăturii funcționale strînse cu nervii glandei suprarenale i se atribuie o mare importanță. Segmentul interrenal primește firișoare nervoase mai ales pe fața posterioară din nervii splanhnici. Segmentul infrarenal are o inervație cu dispoziție metamerică. Ramurile nervoase pleacă din pars abdominalis systematis sympathici și plexus aorticus abdominalis, atingînd vena cavă inferioară pe la marginea sa medială (către aortă).

Afluenții venei cave inferioare pot fi sistematizați în:

RAMURILE DE ORIGINE

Sînt venele iliace comune dreaptă și stîngă (venae iliacae communes dextra et sinistra).

Vena iliacă comună ia naștere la nivelul articulației sacroiliace, din unirea a două vene iliace: vena iliacă externă și vena iliacă internă de aceeași parte (fig. 135). De acolo se îndreaptă în sus și înăuntru către discul intervertebral dintre vertebra a IV-a și a V-a lombară, unde se unesc și dau naștere venei cave inferioare. Întrucît convergența lor (originea venei cave) este situată la dreapta liniei mediane, cele două vene vor avea lungimi diferite, vena iliacă comună sîngă fiind mai lungă și avînd un traiect mai oblic.

În raport cu arterele omonime, venele iliace comune sînt așezate pe un plan dorsal, adică între arteră și coloana vertebrală (fig. 136). Vena iliacă comună stîngă primește uneori ca afluent pe v. sacralis media și are legături anastomotice cu venele sacrate laterale. Ramurile parietale sînt următoarele:

V. ilio-lumbalis, care poate fi unică sau dublă și însoțește artera cu același nume. Ea se anastomozează cu plexurile venoase vertebrale, venele lumbale şi venele sacrate laterale.

Venele sacrate laterale, de obicei în număr de două, însoţesc artera omonimă. Ele se anastomozează între ele, cu cele de partea opusă şi cu v. sacralis mediana, formînd plexul venos sacrat care are vărsare şi în vena iliacă internă.

Vena iliacă externă ia naştere la nivelul orificiului vascular (lacuna vasorum), unde continuă direct vena femurală; de acolo se îndreaptă către articulaţia sacroiliacă, unde se uneşte cu vena iliacă internă pentru a forma vena iliacă comună (fig. 135). Vena iliacă externă are un diametru de 12—14 mm; ea este situată la nivelul strîmtorii superioare a bazinului (apertura pelvis minoris superior), fiind culcată pe muşchiul iliopsoas. Ea se găseşte înăuntrul şi dedesubtul arterei respective. În partea dreaptă este încrucişată de ureter, iar în partea stîngă este încrucişată de arteră.

Afluenţi: primeşte vena circumflexă iliacă profundă şi vena epigastrică inferioară. V. circumflexa ilium profunda răspunde arterei respective. La început este dublă (două vene comitante) şi apoi cele două vene se unesc într-un singur vas venos, puţin înainte de a se vărsa în vena iliacă externă. Vena epigastrică inferioară răspunde arterei omonime. Pe faţa dorsală a muşchiului drept abdominal (la origine), ea este dublă şi apoi se termină printr-un trunchi comun în porţiunea iniţială a venei iliace externe. Această venă are anastomoze importante cu: 1) venele toracice interne, 2) venele porte accesorii, 3) venele superficiale şi subperitoneale, 4) venele obturatorii.

Vena iliacă internă ia naştere la incisura ischiadica major unde provine din unirea mai multor afluenţi venoşi pelvieni. De acolo se îndreaptă către articulaţia sacroiliacă, unde se uneşte cu vena iliacă externă (fig. 136). Vena iliacă internă este scurtă (4 cm), dar foarte groasă (10—12 mm); ea este situată dorsal arterei omonime. Raporturile sale cu ureterul sînt diferite în cele două antimere: a) la dreapta, artera iliacă internă se interpune între vena (situată dorsal) şi ureter (situat ventral); b) la stînga, ureterul merge de-a lungul părţii mediale a venei iliace interne. Vena iliacă

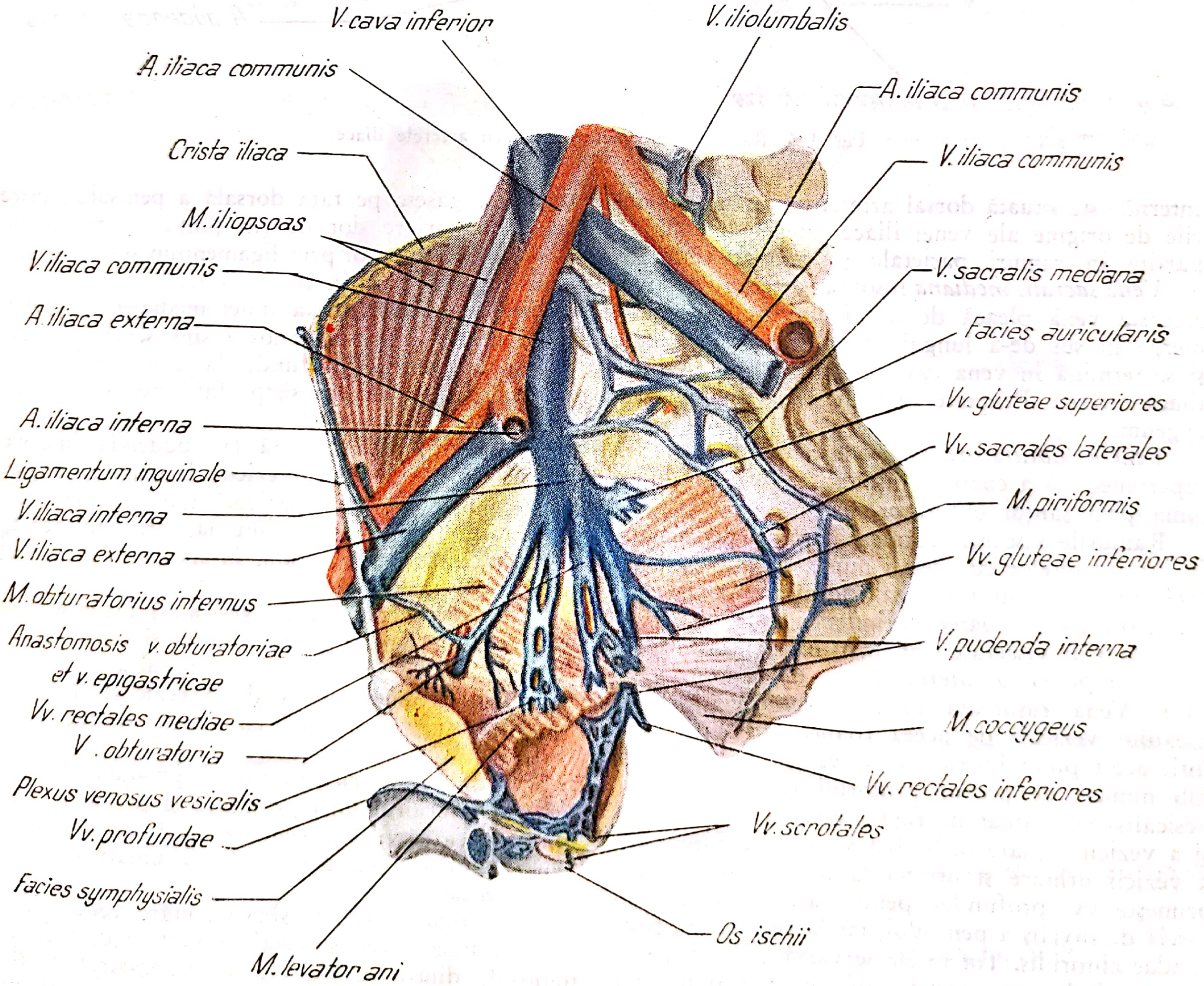
V. cava inferior
V. iliolumbalis
A. iliaca communis
A. iliaca communis
Crista iliaca
V. iliaca communis
M. iliopsoas
V. iliaca communis
V. sacralis mediana
A. iliaca externa
Facies auricularis
Vv. gluteae superiores
A. iliaca interna
Vv. sacrales laterales
Ligamentum inguinale
M. piriformis
V. iliaca interna
V. iliaca externa
Vv. gluteae inferiores
M. obturatorius internus
Anastomosis v. obturatoriae et v. epigastricae
V. pudenda interna
Vv. rectales mediae
M. coccygeus
V. obturatoria
Plexus venosus vesicalis
Vv. rectales inferiores
Vv. profundae
Vv. scrotales
Facies symphysialis
Os ischii
M. levator ani

Fig. 135. Ramurile de origine a venei cave inferioare.

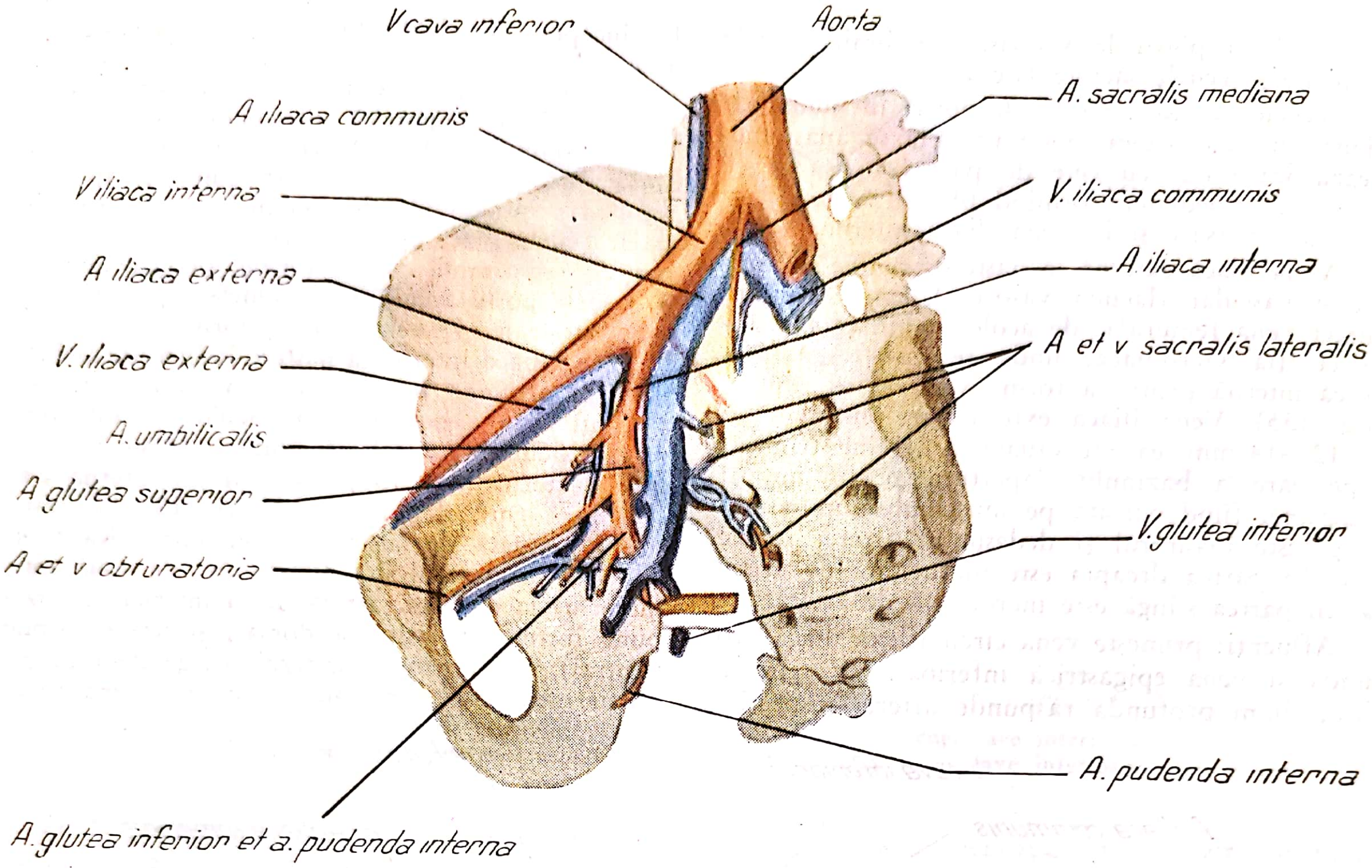

Fig. 136. Raporturile venelor iliace cu arterele iliace.

internă este situată dorsal arterei omonime. Ramurile de origine ale venei iliace interne pot fi împărţite în ramuri parietale şi ramuri viscerale.

Vena sacralis mediana însoţeşte artera respectivă. Această venă pleacă de la nivelul osului coccix, merge în sus de-a lungul arterei sacrate mediane şi se termină în vena cavă inferioară sau în vena iliacă internă. Primeşte sînge şi de la glomus coccygeum.

Venele obturatorii iau naştere în regiunea superomedială a coapsei, însoţesc apoi artera omonimă prin şanţul obturator.

Ramurile viscerale formează în general plexuri în jurul arterelor cu acelaşi nume. În unele cazuri însă, plexurile nu urmează îndeaproape traiectul arterelor, părînd oarecum independente.

Ramurile viscerale sînt următoarele:

Vena pudenda interna şi plexus venosus vesicalis. Vena ruşinoasă internă colectează sîngele plexului vezical; de aceea trebuie prezentat mai întîi acest plex: Plexul venos vezical, cunoscut şi sub numele de plexus Santorini (plexus venosus vesicalis) este situat pe faţa anterioară a prostatei şi a vezicii urinare la bărbat şi pe faţa anterioară a vezicii urinare şi uretrei la femeie. Acest plex primeşte vv. profundae penis, care se găsesc sub fascia de înveliş a penisului, iar la femeie vv. profundae clitoridis. Tot în ele se varsă v. bulbi penis vel vestibuli, vv. cavernoase, care provin din corpii erectili. Venele profunde peniene (clitoridiene) se găsesc pe faţa dorsală a penisului, între cele două artere dorsale (în şanţul dintre corpii cavernoşi), trec apoi prin ligamentum suspensorium penis şi se împart în două ramuri, care se varsă de o parte şi de alta a liniei mediane în plexul lui Santorini. Vv. cavernosae sînt scurte şi apar dedesubtul venelor profunde, la locul unirii rădăcinilor corpilor cavernoşi, pe faţa medială a acestor corpi.

Vena ruşinoasă internă (v. pudenda interna) pleacă din plexul venos vezical; la originea ei primeşte venele profunde peniene, apoi urmează acelaşi traiect ca şi artera internă, primind aceiaşi afluenţi, dintre care notăm, în special, venele rectale inferioare.

Venele vezicale (venae vesicales) înconjură de asemenea cu ramuri groase fundul şi corpul vezicii; spre vertex, ramurile sînt mai subţiri. La bărbat capătă afluenţi venoşi de la vezicula seminală şi au legături abundente cu venele rectale inferioare.

Plexus prostaticus înconjură prostata. Se găseşte în interiorul lojei prostatice şi prezintă legături înainte cu plexul venos vezical; comunică cu vena iliacă internă prin pediculi situaţi pe părţile laterale.

Vv. rectales mediae sînt tributare venei iliace interne. Plexul venos rectal ia naştere prin anastomozele dintre venele rectale superioare, venele rectale medii şi venele rectale inferioare şi se găseşte pe părţile laterale ale rectului, din pereţii căruia îşi trage rădăcinile. V. rectalis superior este tributara venei mesenterice inferioare şi aparţine, prin urmare, teritoriului venei porte.

Vv. rectales inferiores sînt tributare plexului ruşinos. La nivelul inelului hemoroidal (zona haemorrhoidalis), venele rectului au o înfăţişare particulară: chiar în coloanele anale, venele formează ghemuri anastomotice care au fost numite glomeruli venoşi hemoroidali. Acestea pot deveni la vîrste ceva mai înaintate sediul unor ectazii (hemoroizi).

Plexus venosus uterinus şi *plexus venosus vaginalis* (N. I.) erau considerate ca un singur element anatomic, denumit plexus uterovaginalis (B.N.A.). Venele uterine urmează traiectul arterei omonime între foiţele ligamentului lat (ligamentum latum uteri). Venele vaginale se adună de-a lungul feţelor laterale ale vaginei, mergînd descendent spre lig. latum uteri. Sîngele este drenat prin vene care se găsesc în parte sub nivelul arterei uterine şi chiar ureterului, spre vena iliacă internă.

Plexus venosus uterinus a fost divizat în două plexuri: anterior şi posterior, după originea pe feţele corpului uterin, raportul cu artera uterină şi ureterul, ca şi traiectul lor prin parametrium.

Vena cavă inferioară pe traiectul său primeşte afluenţi de la viscerele abdomenului şi de la pereţii abdominali. Are deci ramuri parietale şi ramuri viscerale.

RAMURI PARIETALE

Vv. phrenicae însoţesc artera frenică inferioară de-a lungul feţei abdominale a diafragmei; adeseori venele sînt duble de ambele părţi. Se varsă pe partea anterioară a venei cave inferioare la foramen venae cavae şi primesc ca afluent vena suprarenală superioară.

Vv. lumbales însoţesc arterele lombare (fig. 137). Ele sînt în număr de patru de fiecare parte,

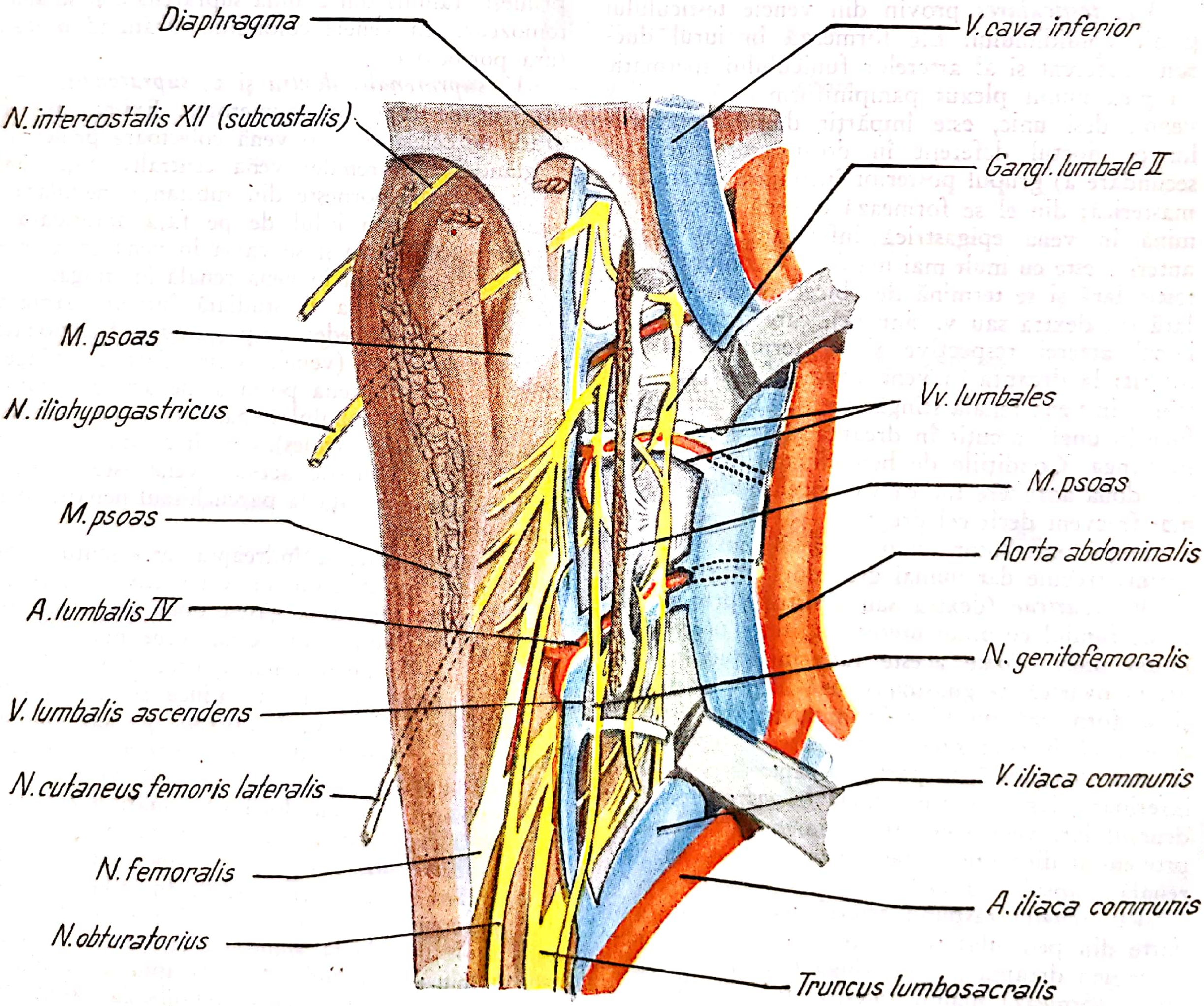
Diaphragma
N. intercostalis XII (subcostalis)
M. psoas
N. iliohypogastricus
M. psoas
A. lumbalis IV
V. lumbalis ascendens
N. cutaneus femoris lateralis
N. femoralis
N. obturatorius
V. cava inferior
Gangl. lumbale II
Vv. lumbales
M. psoas
Aorta abdominalis
N. genitofemoralis
V. iliaca communis
A. iliaca communis
Truncus lumbosacralis

Fig. 137. Traiectul şi raporturile venelor lombare.

au aceeaşi dispoziţie ca şi venele intercostale. Originea lor este în venele musculaturii abdomenului; primesc la nivelul găurilor de conjugare vv. spinales şi ramuri din plexurile venoase vertebrale. Venele lombare trec pe sub arcadele muşchiului psoas şi se deschid în vena cavă inferioară. Imediat ventral de muşchiul iliopsoas, venele lombare se anastomozează în sens longitudinal, formîndu-se pe laturile coloanei vertebrale o venă numită v. lumbalis ascendens. Această venă este mai voluminoasă la cele două extremităţi şi mai subţire la mijloc, unde se află anastomoza dintre a III-a şi a IV-a venă lombară.

Extremitatea superioară se continuă cu vena azigos (dreaptă) şi vena hemiazigos (stîngă), iar capătul inferior se deschide în vena cavă inferioară. Se stabileşte în acest mod o legătură directă cavo-cavă, între cele două sisteme cave, superior şi inferior.

RAMURILE VISCERALE

Vv. testiculares provin din venele testiculului şi ale epididimului. Ele formează în jurul ductului deferent şi al arterelor funiculului spermatic un plex numit plexus pampiniformis. Acest plex venos, deşi unic, este împărţit după raporturile lui cu ductul deferent în două grupe venoase secundare a) grupul posterior înconjură artera cremasterică; din el se formează o venă care se termină în vena epigastrică inferioară; b) grupul anterior este cu mult mai mare; el înconjură artera testiculară şi se termină de obicei în vena testiculară (v. dextra sau v. sinistra), care urmează traiectul arterei respective şi se termină în mod diferit: la dreapta în vena cavă inferioară, iar la stînga în vena renală stîngă (fig. 138). Incidenţa se face în unghi ascuţit în dreapta şi în unghi drept în stînga. Condiţiile de hemodinamică variate în cele două antimere fac ca varicocelul stîng * să fie mai frecvent decît cel drept.

După unii autori, numele de plexus pampiniformis trebuie dat numai grupului venos anterior.

V. ovaricae (dextra sau sinistra) provine din ovar, fundul corpului uterin, lig. teres uteri şi lig. latum uteri. Toate aceste rădăcini converg spre artera ovarică, se anastomozează bogat în jurul ei şi se formează un plex în mesovarium. Apoi se colectează într-un singur vas, care se termină, ca şi vena spermatică, în partea dreaptă în vena cavă inferioară, iar în partea stîngă în vena renală. În drumul lor, venele genitale primesc cîteva venule provenind din: ureter, peritoneu şi grăsimea perirenală (capsula adiposa).

Vv. renales răspund arterelor omonime şi fac parte din pediculul renal, existînd două vene renale: una dreaptă şi alta stîngă (fig. 138). Venele renale formează planul anterior al pediculului, cu toate că la nivelul sinusului renal se găsesc atît înaintea cît şi înapoia pelvisului renal. Fiecare venă renală ia naştere la nivelul rinichiului respectiv, unde provine din reunirea a cinci sau şase ramuri rezultate la rîndul lor din vv. interlobulares. De la nivelul sinusului renal venele renale se îndreaptă medial, avînd direcţie aproape transversală, şi se termină în vena cavă inferioară. Vena renală stîngă este mai lungă decît vena renală dreaptă şi în drumul ei trece ventral de aorta abdominală şi dorsal de artera mezenterică superioară. Ambele vene renale sînt organe primitiv retroperitoneale. În vena renală stîngă se varsă, pe lîngă vena suprarenală inferioară stîngă, şi venele testiculare; ea are şi o anastomoză cu vena hemiazigos.

La suprafaţa rinichiului există o reţea venoasă care îşi varsă eferentele, pe de o parte, în vena renală, iar pe de altă parte, merg spre marginea convexă a rinichiului (margo lateralis) pentru a se deschide într-o arcadă venoasă (arcul venos exorenal). Acest arc merge paralel şi la o mică distanţă (2 cm) de margo lateralis a rinichiului; el primeşte ramuri din glanda suprarenală şi se anastomozează cu venele colonului, alcătuind o legătură portocavă.

V. suprarenalis dextra şi *v. suprarenalis sinistra* sînt de fapt mai numeroase. Există însă, în afară de celelalte, şi o venă colectoare principală a glandei suprarenale: vena centralis (fig. 138). Vena centralis porneşte din substanţa medulară a glandei, iese prin hilul de pe faţa anterioară a glandei suprarenale şi se varsă în vena cavă inferioară în dreapta şi în vena renală în stînga.

Vena portae va fi studiată într-un paragraf special, avînd în vedere importanţa ei funcţională.

Vv. hepaticae (venele suprahepatice). Sîngele adus la ficat de vena portă şi de artera hepatică este adunat din lobulul hepatic în venele centrolobulare (venae centrales), care îl conduc în venele hepatice. Caracteristic acestor vene este traiectul lor sagital şi aderenţa la parenchimul hepatic, prin lipsa adventicei.

Venele hepatice se îndreaptă către şanţul venei cave, unde se deschid în vena cavă inferioară (fig. 134). În general se găsesc două grupe: a) grupul superior compus din două vene mari, situate imediat sub foramen venae cavae; dintre acestea, o venă stîngă (mai mică) aduce sîngele lobului stîng hepatic, şi o venă dreaptă şi mai voluminoasă aduce sîngele din lobul drept; b) grupul inferior cuprinde un număr variabil de mici vene care se varsă sub cele două vene mari. Ele provin din lobul drept sau din lobus caudatus.

V. umbilicalis este o venă importantă a vieţii embrionare şi fetale (fig. 139). În primele stadii ale vieţii embrionare există două vene ombilicale, care se întind de la alantoidă la sinusul cardiac. Mai tîrziu, vena ombilicală dreaptă se atrofiază şi dispare, pe cînd vena ombilicală stîngă se dezvoltă.

---

* Adică varicele v. testiculare stîngi.

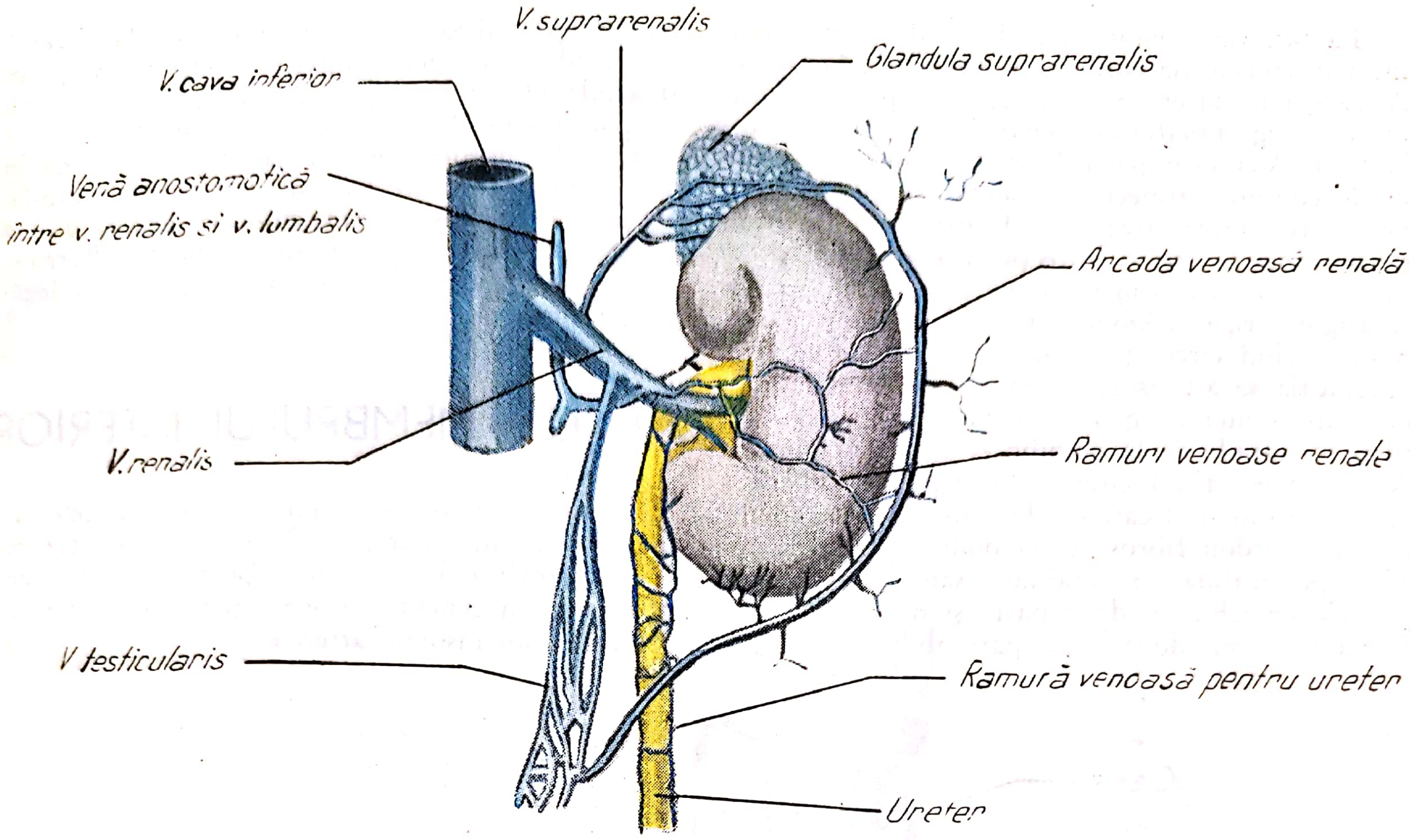
V. suprarenalis
V. cava inferior
Glandula suprarenalis
Venă anostomotică
între v. renalis și v. lumbalis
Arcada venoasă renală
V. renalis
Ramuri venoase renale
V. testicularis
Ramură venoasă pentru ureter
Ureter

Fig. 138. Ramurile viscerale ale venei cave inferioare.

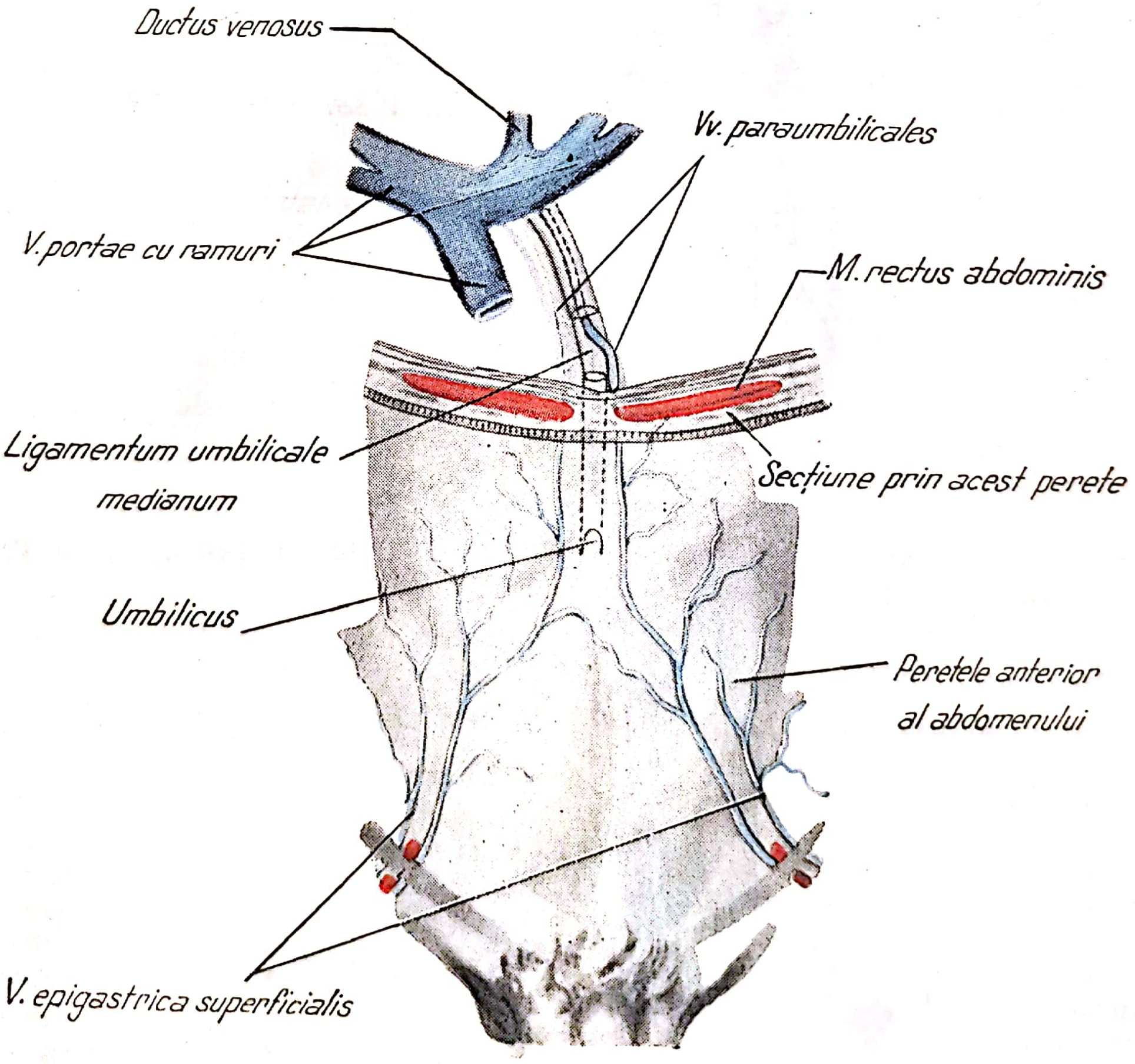
Ductus venosus
Vv. paraumbilicales
V. portae cu ramuri
M. rectus abdominis
Ligamentum umbilicale
medianum
Secțiune prin acest perete
Umbilicus
Peretele anterior
al abdomenului
V. epigastrica superficialis

Fig. 139. Anastomozele venei ombilicale.

La făt, vena ombilicală pleacă de la placentă, intră în constituţia cordonului ombilical, împreună cu cele două artere ombilicale, trece prin ombilic, intră în lig. falciforme hepatis, prin care ajunge la ficat. Aici se împarte în două ramuri: a) o ramură continuă traiectul venei şi se deschide în vena cavă inferioară; este ductus venosus; b) a doua ramură are o direcţie transversală şi se uneşte cu ramura stîngă a venei porte. Prin aceasta se asigură irigaţia lobului stîng al ficatului. După naştere, cînd circulaţia placentară a încetat, vena ombilicală se astupă şi se transformă într-un cordon fibros numit lig. teres hepatis. Lig. teres hepatis se întinde de la ombilic la ficat; este învelit de peritoneu, fiind cuprins în marginea liberă a lig. falciform al ficatului. Ductus venosus devine şi el un cordon fibros. Vena ombilicală poate rămîne permeabilă în totalitate sau în parte. În peretele trunchiului, de o parte şi de alta a liniei mediane, există două vene parumbilicale. V. paraumbilicalis dextra se anastomozează la nivelul ombilicului cu vena epigastrică inferioară şi se deschide cu celălalt capăt în vena portă (fig. 139). V. paraumbilicalis sinistra poate avea aceeaşi dispoziţie dar uneori este mai scurtă şi se termină în vena ombilicală, care este în acest caz permeabilă. V. paraumbilicalis sinistra, cînd are această ultimă dispoziţie, poartă numele de vena lui Burrow.

Astfel, venele parumbilicale constituie o legătură portocavă.

VENELE MEMBRULUI INFERIOR

Venele membrelor inferioare, ca şi cele ale membrelor superioare, se împart, după aşezarea lor topografică, în: a) vene superficiale şi b) vene profunde. În general, venele superficiale formează o reţea şi nu însoţesc arterele.

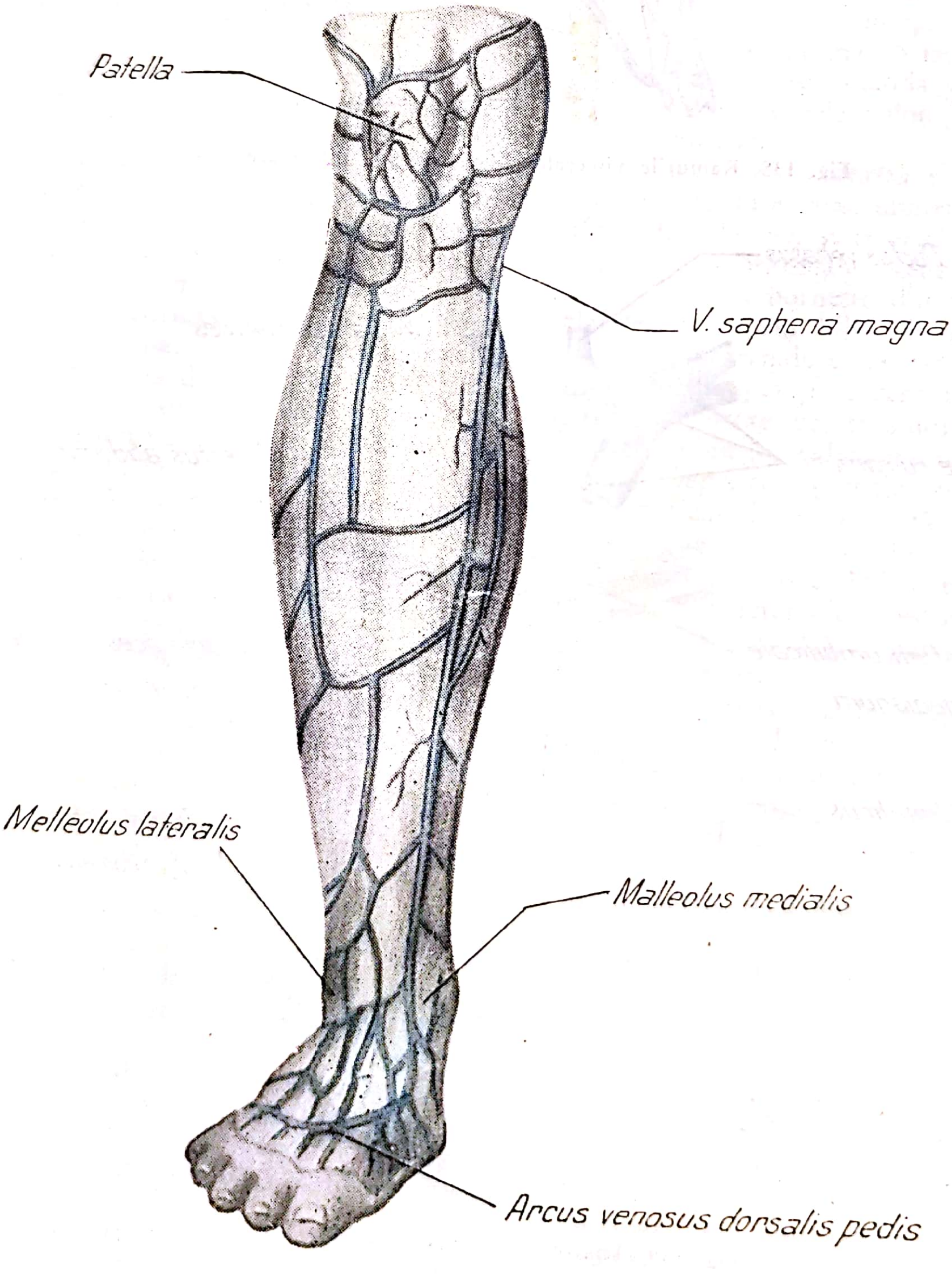

Fig. 140. Formarea venei safene mari.

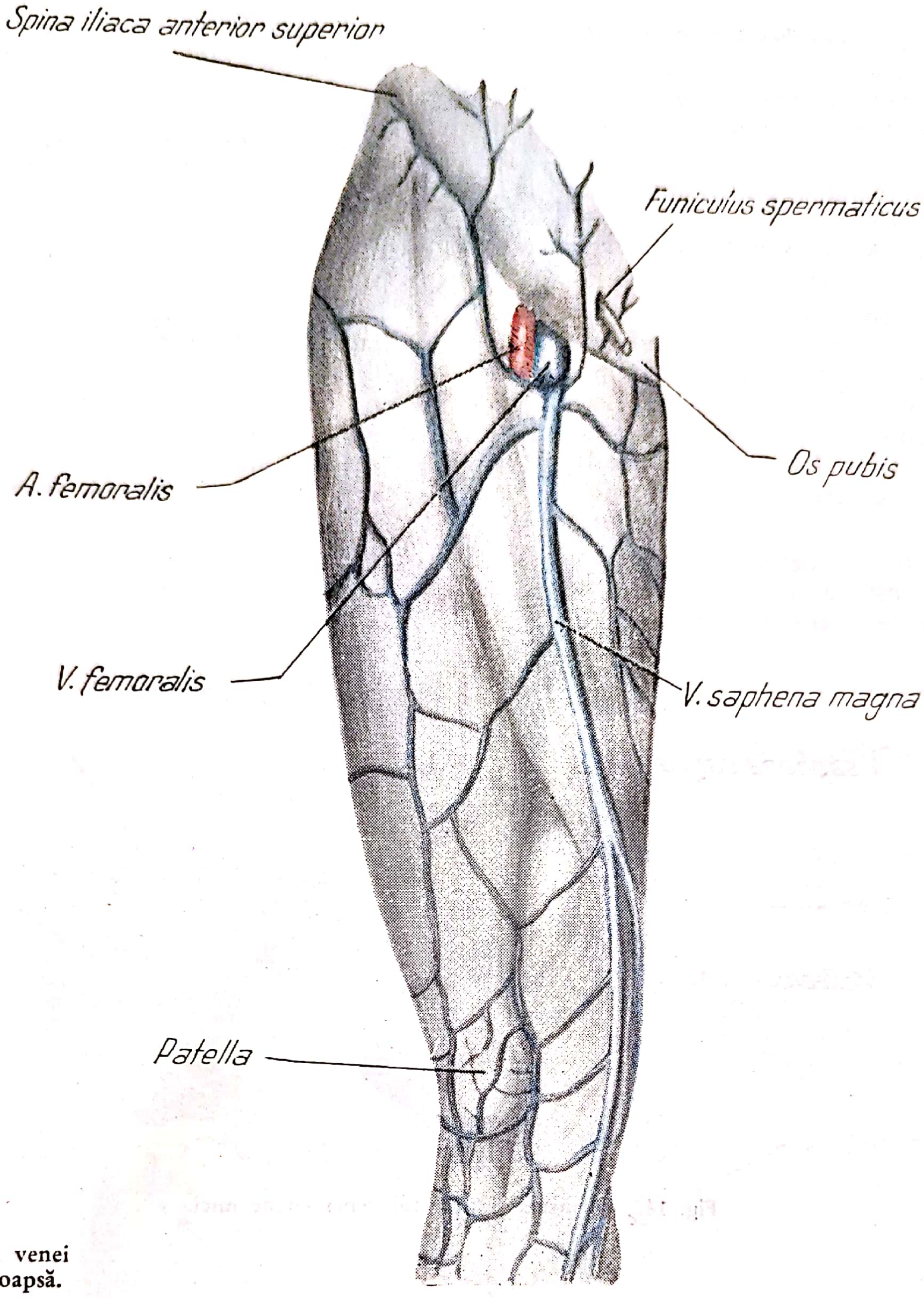

Fig. 141. Traiectul venei safene mari la coapsă.

VENELE SUPERFICIALE

Şi aici există vv. digitales dorsales, pedis, iar acestea se varsă în arcul venos dorsal al piciorului, din al cărui capăt medial porneşte vena saphena magna (safena internă), iar capătul lateral se continuă cu vena saphena parva (safena externă).

Între cele două vene safene există pe faţa dorsală a piciorului anastomoze multiple, care se termină distal cu arcus venosus dorsalis pedis şi care alcătuiesc aşa-numita „rete venosum dorsale pedis“, ale cărei ochiuri sînt dispuse cu axul lor lung în axul longitudinal al piciorului (fig. 140).

Vv. digitales communes plantares pedis sînt vene subţiri, aşezate superficial pe aponeurosis plantaris. Aceste vene se anastomozează bogat între ele, alcătuind rete venosum plantare, cu ochiurile mai mici decît rete dorsale, dar cu vase mult mai subţiri. Această reţea înconjură marginea laterală a piciorului şi se varsă în vena saphena parva. Medial, componentele reţelei venoase plantare pătrund în profunzime şi se varsă în arcus venosus plantaris.

Vena saphena magna (safena internă) trece peste faţa medială a maleolei tibiale şi de aici urcă la un lat de deget îndărătul marginii mediale a tibiei, pe partea medială a gambei; trece apoi înapoia condilului medial al tibiei şi al femurului. De aci se îndreaptă în sus către un punct aşezat aproximativ la 4 cm sub ligamentul inghinal şi la un lat de deget înăuntrul mijlocului acestuia (fig. 141). Acest punct corespunde hiatului safen; o linie unind cele două puncte (inferior

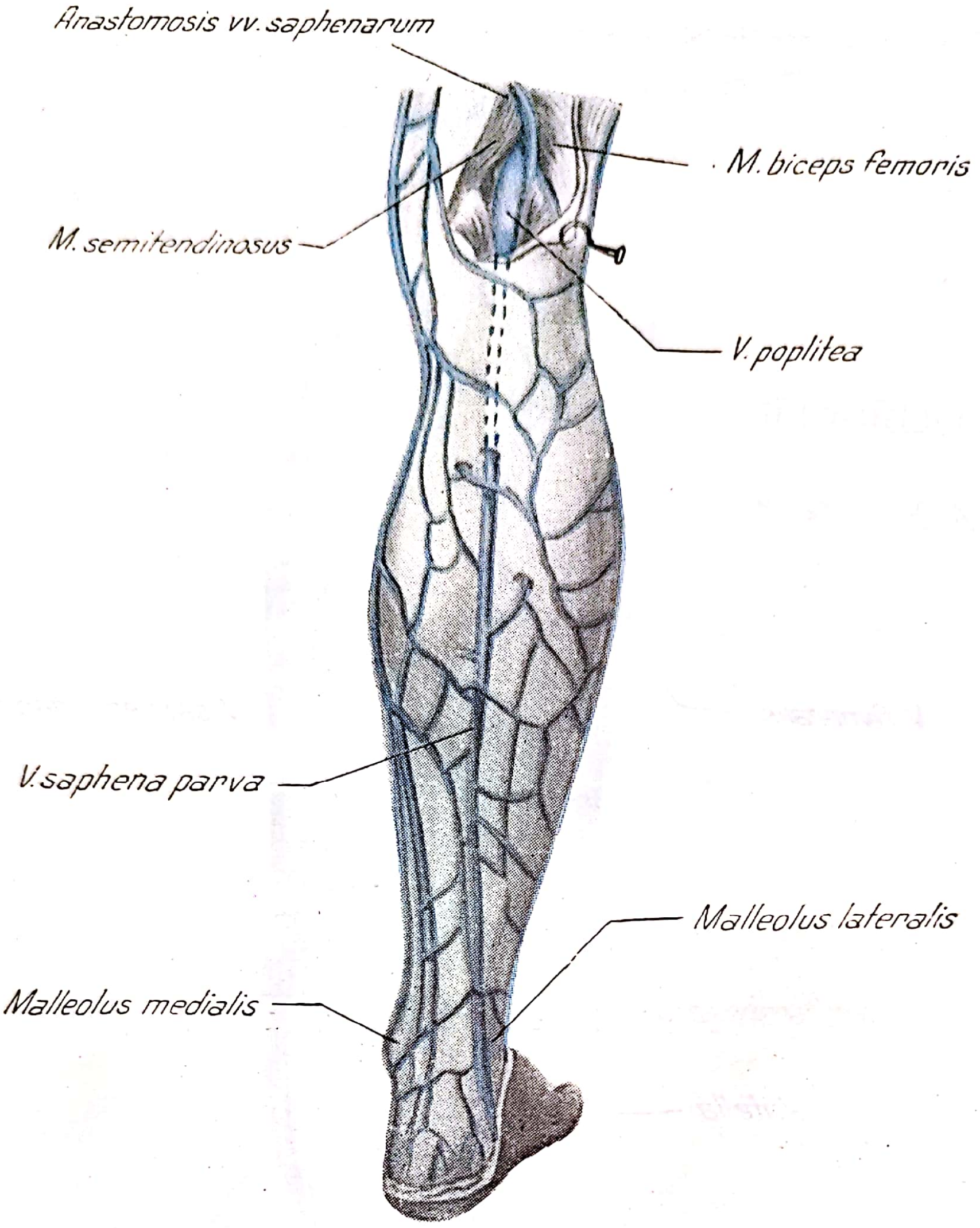

Fig. 142. Formarea şi traiectul venei safene mici.

şi superior) reprezintă proiecţia pe tegumente a venei. Prin hiatul safen, vena saphena magna străbate fascia, descriind o curbă (cîrja safenei), se îndreaptă dorsal şi se varsă în vena femurală. Pe traiectul venei safene mai există numeroase valvule, dintre care una se găseşte chiar la vărsarea ei.

Vena epigastrica superficialis se varsă în vena saphena magna, chiar la nivelul cîrjii. V. dorsalis penis (clitoridis) superficialis şi vv. scrotales (labiales) anteriores sînt de obicei tributare ale venei epigastrice superficiale şi deci ale venei saphena magna. Vv. pudendae externae însoţesc arterele cu acelaşi nume şi se varsă în vena saphena magna.

Vena circumflexa ilium superficialis merge aproximativ pe acelaşi traiect cu artera omonimă şi se varsă în v. saphena magna. În drumul ei, la nivelul gambei şi al coapsei, vena saphena magna primeşte numeroase vene, prin care se scurge reţeaua venoasă superficială. Uneori există o ramură mai puternică a acestei reţele, care merge lateral şi paralel cu v. saphena magna pe faţa ventrală a coapsei. Această venă, numită vena saphena accessoria, se varsă în cîrja safenei la hiatul safen şi dă impresia unei bifurcări a v. saphena magna.

Vena saphena parva trece înapoia maleolei fibulare, se situează apoi în axul feţei posterioare a gambei şi, ajunsă în dreptul m. gastrocnemius, pătrunde într-o dedublare a fasciei crurale (fig. 142). Astfel, vena saphena parva ajunge în dreptul fosei poplitee, se îndreaptă ventral, străbate fascia şi se varsă în vena poplitee. Înainte de vărsare trimite o ramură care devine profundă, perforează fascia şi se anastomozează cu venele profunde. Vena saphena parva este legată prin multiple anastomoze cu v. saphena magna. Ea primeşte de multe ori o aşa-numită venă femuro-poplitee, care coboară pe faţa posterioară a coapsei.

VENELE PROFUNDE

La membrul inferior, acestea încep pe faţa plantară a piciorului cu vv. digitales plantares, care apoi se continuă cu vv. metatarseae plantares; ultimele sînt profunde, însoţesc arterele cu acelaşi nume şi se varsă în arcus venosus plantaris. Acest arc venos însoţeşte arcul arterial format de artera plantară, se continuă cu vv. plantares mediales (legătura poate să lipsească) şi cu vv. plantares laterales. Acestea se reunesc în şanţul dinapoia maleolei tibiale pentru a forma cele două vene tibiale posterioare (vv. tibiales posteriores) care însoţesc (amîndouă) artera omonimă. La fel se comportă şi venele peroniere (vv. fibulares).

V. poplitea ia naştere prin unirea venelor tibiale anterioare cu venele tibiale posterioare şi venele peroniere la nivelul arcului tendinos al m. solear. De aci urmează un drum ascendent, prin mijlocul fosei poplitee pînă la nivelul hiatului tendinos al adductorilor, unde se continuă cu v. femurală, ce urcă pînă la ligamentum inguinale, unde, trecînd prin lacuna vasorum, îşi schimbă numele în v. iliaca externa.

În partea inferioară a regiunii femurale anterioare, v. femurală se găseşte în canalul adductorilor, împreună cu artera femurală şi nervul safen. Aici vena este situată în afara arterei femurale şi nervului safen. În porţiunea mijlocie a regiunii femurale înconjură artera dinapoi, astfel încît în porţiunea superioară se aşază medial de artera femurală.

Vena femurală primeşte toţi afluenţii omonimi ramurilor arteriale, afară de vena epigastrică superficială şi venele ruşinoase externe (fig. 143).

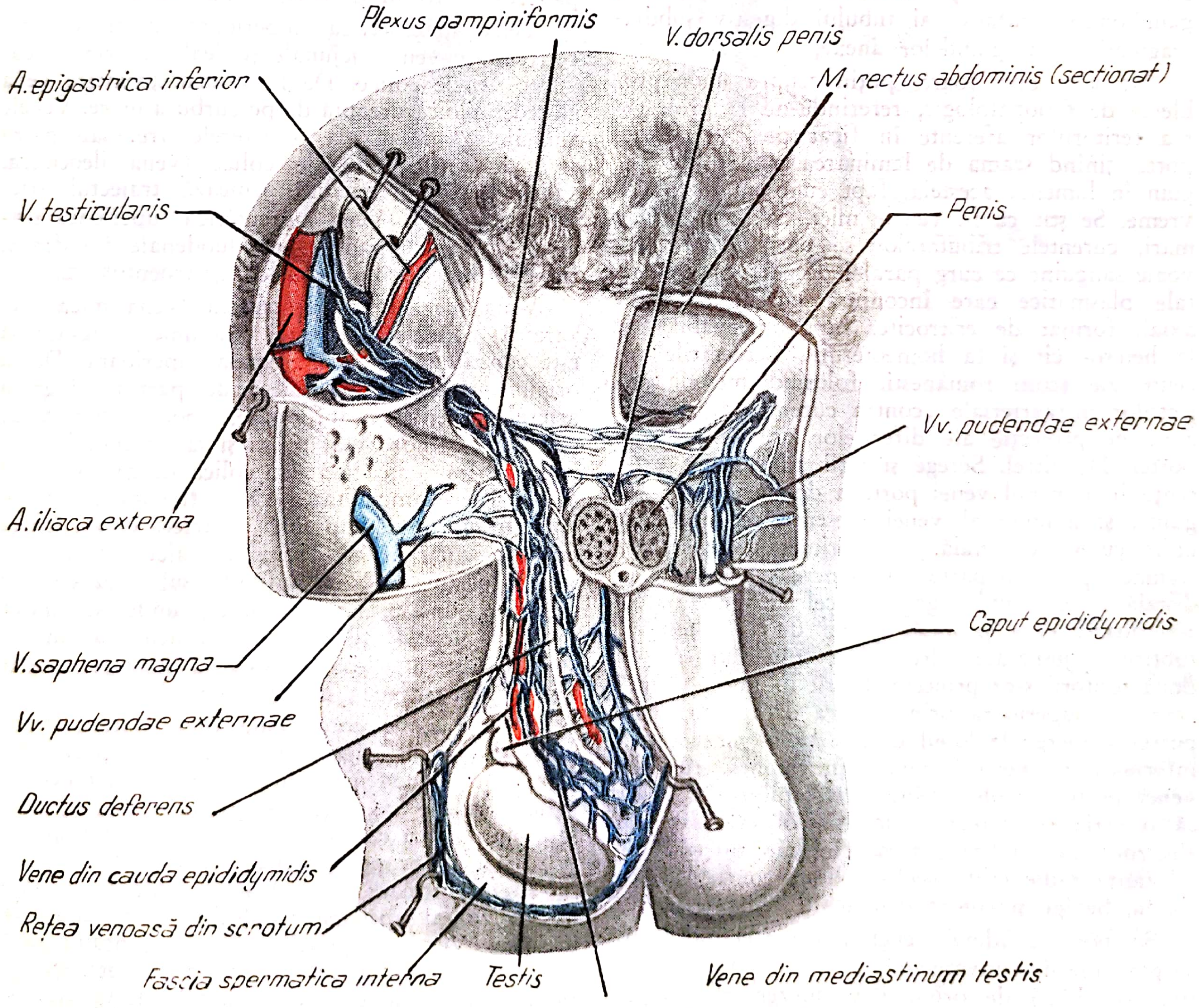
Plexus pampiniformis
V. dorsalis penis
A. epigastrica inferior
M. rectus abdominis (sectionat)
V. testicularis
Penis
Vv. pudendae externae
A. iliaca externa
Caput epididymidis
V. saphena magna
Vv. pudendae externae
Ductus deferens
Vene din cauda epididymidis
Reţea venoasă din scrotum
Fascia spermatica interna
Testis
Vene din mediastinum testis

Fig. 143. Originea şi terminaţia reţelelor venoase ale scrotului şi testiculului.

Aceste vene sînt: v. profunda femoris, vv. circumflexae femoris laterales şi mediales, v. saphena magna. Vv. perforantes din loja posterioară a coapsei îşi drenează sîngele prin v. profunda femoris.

VENA PORTA
(Vena portae)

Vena portă aduce la ficat sîngele venos al porţiunii subdiafragmatice: al tubului digestiv, al pancreasului, al splinei şi al căilor biliare extrahepatice; de asemenea, adună sîngele venos al peritoneului parietal şi visceral, al mezourilor tubului digestiv, al epiplonului, franjurilor epiploice, ganglionilor limfatici ai tubului digestiv subdiafragmatic şi al glandelor anexe.

Ne vom opri foarte puţin asupra unor probleme de fiziopatologie, referindu-ne la proiectarea teritoriilor aferente în ficat pe calea venei porte, ţinînd seama de laminarea curentului sanguin în lumenul acesteia, fapt cunoscut de multă vreme. Se ştie că în venele mici, ca şi în venele mari, curentele tributarelor se păstrează ca şuvoaie sanguine ce curg paralel despărţite de mantale plasmatice care înconjură curentul central axial, format de eritrocite, fapt observabil atît la hetero- cît şi la homeoterme. Cercetările recente ale şcolii româneşti, folosind metoda injecţiilor intraarteriale „contra curent", au stabilit zone de proiecţie ale diferitelor organe aferente portei. De altfel, Sérégé şi alţii au susţinut existenţa în lumenul venei porte a două curente sanguine, şi anume: al venei mesenterice inferioare unite cu vena lienală, care primeşte sîngele din stomac, splină, o parte din pancreas şi jumătatea distală a intestinului gros, şi cel al mezentericei superioare, care primeşte sînge de la intestinul subţire şi jumătatea dreaptă a colonului. Aceste două teritorii s-ar proiecta diferit în ficat: v. mezenterică superioară prin ramura dreaptă a venei porte ar merge la lobul drept, iar v. mezenterică inferioară cu vena lienală prin ramura stîngă a venei porte în lobul stîng al ficatului. Cu toate că o serie de cercetări de control efectuate cu electroliţi nu confirmă această opinie, injectări de substanţe radioactive neelectrolitice confirmă teoria lui Sérégé şi constatările şcolii româneşti.

Se pot considera venei porte trei porţiuni: a) porţiune de convergenţă, reprezentată prin cele trei trunchiuri de origine: v. mezenterică superioară, mezenterică inferioară şi vena lienală; b) trunchiul venei porte; c) porţiune divergentă, reprezentată prin ramurile de bifurcaţie a venei porte şi porţiunea intrahepatică. Vena portă n-are arteră echivalentă; ea corespunde la cinci artere, care sînt cele trei ramuri ale trunchiului celiac şi cele două artere mezenterice, superioară şi inferioară. La fiecare din artere corespunde cîte o singură venă, afară de artera hepatică, care nu posedă vas venos omolog.

a) *Ramurile de origine* (porţiunea convergentă) sînt reprezentate de vena mezenterică superioară, vena mezenterică inferioară şi de vena lienală (fig. 144).

Vena mezenterică superioară începe la mică distanţă de unghiul ileodecal şi, descriind o curbă cu concavitatea la dreapta, merge în baza mezenterului împreună cu artera mezenterică şi însoţită de vase limfatice. Vena mezenterică este situată la dreapta arterei, trece înaintea celei de-a treia porţiuni a duodenului, se angajează înapoia capului pancreasului, pentru a se uni cu trunchiul mezenterico-splenic pe faţa posterioară a colului pancreatic, formînd astfel vena portă.

Vena mezenterică superioară primeşte prin convexitate venele jejunale şi ileale şi prin concavitate venele colice. De la stomac primeşte vena gastroepiploică dreaptă de pe curbura mare. Venele jejunale formează, ca şi arterele, trei sau patru serii de arcade. Venele colice (vena ileocolica, colica dextra şi media) urmează traiectul arterelor respective. Vena mezenterică superioară primeşte şi venele pancreatice duodenale fie direct, fie prin intermediul venelor gastroepiploice.

Vena mezenterică inferioară (vena mică mezaraică) corespunde arterei omonime. Originea sa este constituită de vena rectală superioară. De la origine urmează un traiect de partea stîngă a arterei mezenterice inferioare, apoi se separă de arteră şi se îndreaptă în sus şi la dreapta în mezocolon. Încrucişează artera colică stîngă, descriind o curbă cu concavitatea către flexura duodenojejunalis, formînd împreună cu artera colică stîngă arcul vascular al lui Treitz. De aici urmează un traiect orizontal şi se înfundă sub mezocolonul transvers, înapoia pancreasului, unde se uneşte cu vena lienală, formînd un trunchi comun. În cursul traiectului ea primeşte ca afluenţi venele sigmoidiene şi vena colică stîngă.

Vena lienalis corespunde exact arterei omonime, adunînd sîngele din splină, o parte din stomac, din duoden şi din pancreas. Vena lienalis ia naştere de pe faţa viscerală a splinei, prin şase-opt ramuri distincte, care ies din hilul splinei şi se unesc aproape imediat după ieşire.

Astfel formată, vena lienală urmează un traiect orizontal aproape rectiliniu de la stînga la dreapta. Vena merge de-a lungul şanţului care se găseşte în jumătatea superioară a feţei posterioare a corpului pancreasului, sub artera lienală. Afluenţii pe care îi primeşte vena lienală sînt: 1. Vv. gastricae breves (vene gastrice scurte),

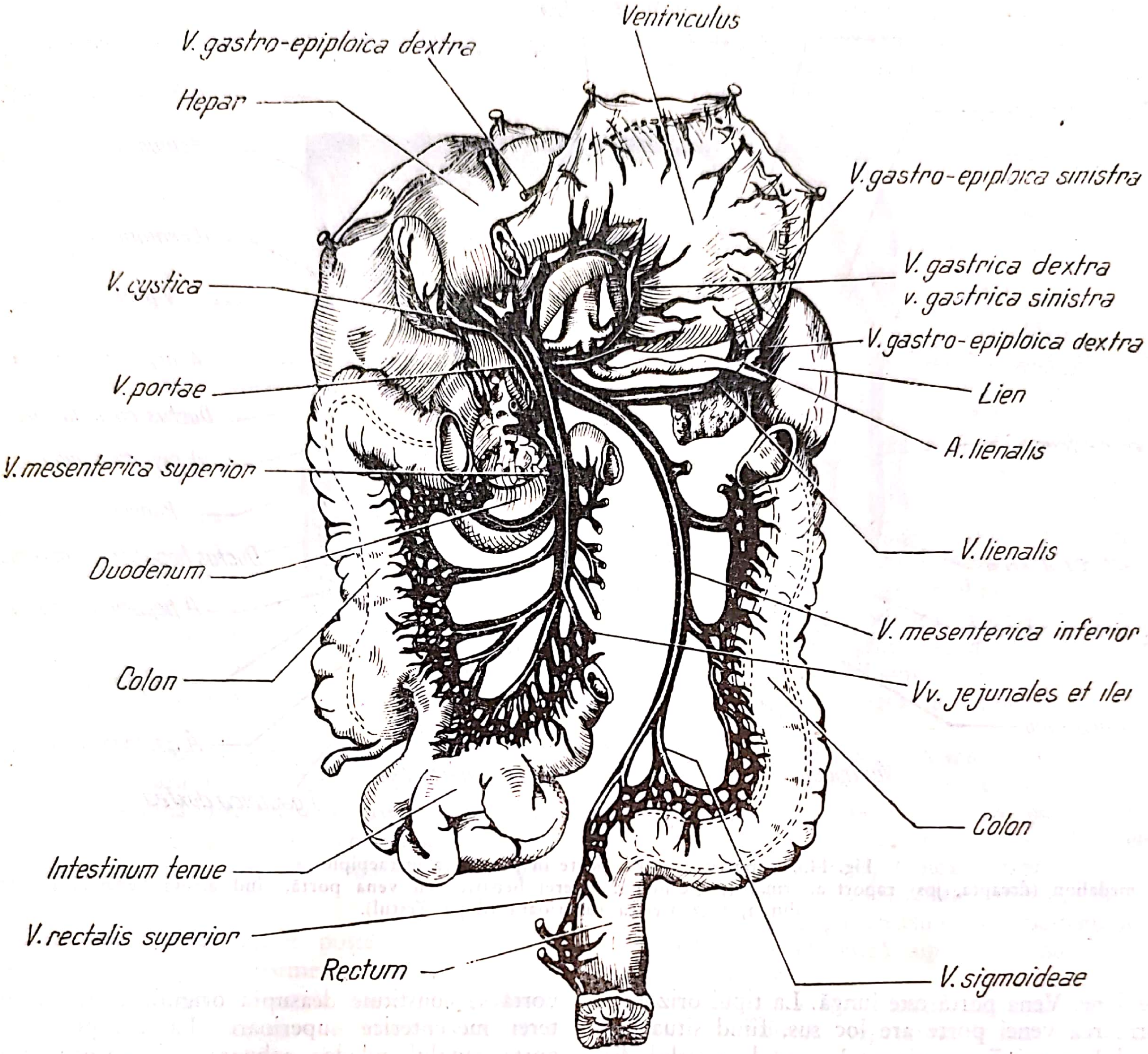
Ventriculus
V. gastro-epiploica dextra
Hepar
V. gastro-epiploica sinistra
V. cystica
V. gastrica dextra
v. gastrica sinistra
V. gastro-epiploica dextra
V. portae
Lien
A. lienalis
V. mesenterica superior
Duodenum
V. lienalis
V. mesenterica inferior
Colon
Vv. jejunales et ilei
Colon
Intestinum tenue
V. rectalis superior
Rectum
V. sigmoideae

Fig. 144. Ramurile de origine ale venei porte.

2) v. gastroepiploica sinistra, care se anastomozează cu vena gastroepiploica dextra, formînd un arc venos de-a lungul marii curburi a stomacului în grosimea ligamentului gastrocolic, 3) vv. pancreaticae.

b) *Trunchiul venei porte.* Vena portă rezultă din unirea în unghi drept a venei mezenterice superioare, satelit al arterei omologe cu direcţie ascendentă, cu un trunchi venos orizontal, numit trunchiul splenomezaraic, constituit prin unirea venei lienale cu vena mezenterică inferioară. Mai rar, cele două mezenterice se reunesc într-un trunchi comun (trunchiul mezenteric comun) şi apoi cu vena lienală. Excepţional se întîmplă unirea celor trei trunchiuri venoase într-un singur loc. Această origine, zisă confluent-portal este situată la nivelul marginii superioare a celei de-a doua vertebre lombare, uneori putînd avea loc pînă la nivelul marginii inferioare a primei vertebre lombare, situat puţin la dreapta liniei mediane, înaintea venei cave inferioare, înapoia istmului pancreasului, fie în mijlocul său, fie la nivelul marginii sale superioare.

De la origine, trunchiul venei porte se îndreaptă oblic în sus şi la dreapta, încrucişînd „în X" direcţia venei cave inferioare. Vena portă încrucişează posterior prima porţiune a duodenului, pătrunde în porţiunea liberă a lui omentum minus (epiplonul mic), unde ia parte la construirea pediculului hepatic, terminîndu-se în porta hepatis prin împărţirea în două ramuri terminale: una dreaptă şi alta stîngă (fig. 145).

Putem distinge două tipuri de variaţii în ceea ce priveşte originea venei. În tipul vertical, formarea venei porte are loc la nivelul marginii superioare a vertebrei L_2, situată la dreapta liniei

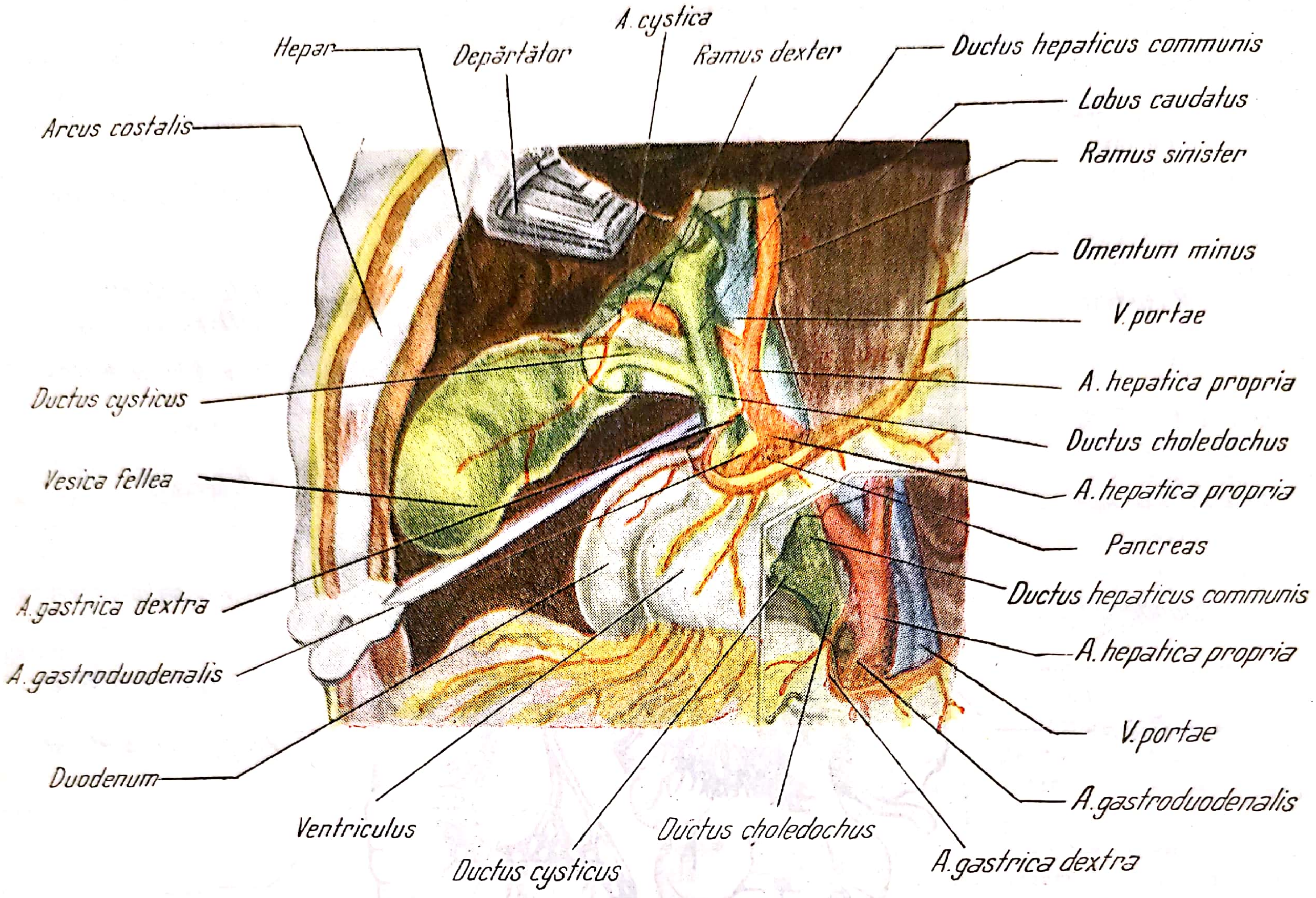
A. cystica
Hepar
Depărtător
Ramus dexter
Ductus hepaticus communis
Arcus costalis
Lobus caudatus
Ramus sinister
Omentum minus
V. portae
Ductus cysticus
A. hepatica propria
Ductus choledochus
Vesica fellea
A. hepatica propria
Pancreas
Ductus hepaticus communis
A. gastrica dextra
A. hepatica propria
A. gastroduodenalis
V. portae
Duodenum
A. gastroduodenalis
Ventriculus
Ductus choledochus
A. gastrica dextra
Ductus cysticus

Fig. 145. Raporturile venei porte în porţiunea intraepiploică.
În medalion (dreapta, jos) raport anormal (posterior) al arterei hepatice cu vena portă, cînd artera hepatică provine din a, mezenterică superioară (după Testul).

mediane. Vena portă este lungă. La tipul orizontal, formarea venei porte are loc sus, fiind situată la nivelul marginii superioare L_1 sau la nivelul discului intervertebral dintre T_{12} şi L_1, situat uşor la stînga liniei mediane. Vena portă este voluminoasă; măsoară între 8—10 cm lungime, cu un diametru de 15 mm la origine şi 20 mm la terminare.

Raporturi. Vena portă prezintă trei porţiuni: a) segmentul retropancreatic, b) porţiunea retroduodenală şi c) porţiunea intraepiploică.

Porţiunea retropancreatică. În această porţiune, vena este culcată într-un şanţ care încrucişează faţa posterioară a pancreasului; acest şanţ prelungeşte în sus şanţul venei mezenterice superioare. Înainte vine în raport cu istmul pancreasului, înapoi, prin intermediul fasciei lui Treitz, pornind de la planul prevertebral (mărginit de vertebra a II-a lombară) prin vena cavă inferioară, cu ganglionii limfatici precavi şi cu simpaticul lombar. Fascia lui Treitz constituie o lamă fibroasă decolabilă, care se întinde pînă la vena portă. La stînga vena portă răspunde proeminenţei coloanei vertebrale şi aortei abdominale, situată între cei doi stîlpi ai diafragmei. Vena portă se constituie deasupra originii aortice a arterei mezenterice superioare. La dreapta venei porte canalul coledoc coboară oblic pentru a se vărsa în ampula hepatopancreatică; el se îndepărtează din ce în ce mai mult de vena portă. Aşezat, ca şi vena portă, într-un şanţ pe faţa retropancreatică, se înfundă progresiv în glandă, devenind intrapancreatic. La acest nivel este situat în patrulaterul lui Quénu, a cărui latură stîngă este reprezentată de vena portă şi vena mezenterică superioară, iar celelalte trei laturi sînt constituite de primele trei porţiuni ale duodenului.

Porţiunea retroduodenală. Vena portă ocupă o regiune care se poate numi o regiune de tranziţie, deoarece este fixată înapoi de pancreas, lipită de peretele posterior; ea trece apoi în grosimea epiploonului mic (omentum minus), fiind acolo liberă şi mobilă. Omentum minus se prinde pe faţa posterioară a primei porţiuni a duodenului şi foiţa sa anterioară urcă pe marginea superioară a duodenului, pe care îl acoperă înainte, în timp ce foiţa sa posterioară se reflectă înapoi pe faţa anterioară a venei cave inferioare, pentru a forma podeaua orificiului epiploic (foramen epiploicum).

Vena portă răspunde înapoi venei cave inferioare, pe care o încrucişează în X, şi planşeului hiatului Winslow; în toată partea subjacentă hiatului lui Winslow, vena portă este îmbrăcată înapoi de fascia lui Treitz. Înainte răspunde primei porţiuni a duodenului şi scobiturii duodenale a pancreasului, prelungirii coledociene a pancreasului şi porţiunii drepte a tuberului omental.

La dreapta (propriu-zis în afară) răspunde canalului coledoc, de care este separată printr-un spaţiu triunghiular cu baza în jos. Înăuntru (către stînga) este situată artera hepatică. Din artera hepatică ia naştere artera gastroduodenală, care, încrucişîndu-i faţa anterioară, ajunge la prima porţiune a duodenului.

Porţiunea intraepiploică se găseşte între cele două foiţe ale lui omentum minus şi ocupă de obicei marginea dreaptă (liberă). Dacă există ligamentul cistoduodenocolic, omentum minus se prelungeşte spre dreapta. Vena portă se găseşte în raport cu canalul coledoc, artera hepatică proprie, plexul nervos al ficatului şi vase limfatice (fig. 145). Canalul coledoc trece întîi pe partea laterală şi pe un plan anterior. Artera hepatică proprie este aşezată pe marginea medială a venei şi apoi se îndreaptă spre porta hepatis, trecînd pe faţa anterioară a venei. La nivelul locului unde artera îşi schimbă direcţia, iau naştere artera gastrică dreaptă şi artera gastroduodenală, fiind totodată şi locul unde artera ia numele de hepatică proprie.

Prin intermediul foiţei posterioare a omentului mic, vena portă formează peretele anterior al orificiului epiploic. Peretele posterior al acestui orificiu răspunde venei cave inferioare, acoperită de peritoneul parietal posterior (fig. 146).

Ramurile de bifurcaţie terminale. Ajunsă la hilul hepatic, vena portă se împarte în două ramuri: una dreaptă şi alta stîngă. Aceste două ramuri par să formeze un singur vas aproape orizontal, numit uneori şi sinusul venei porte.

Ramura dreaptă este mai voluminoasă şi continuă direcţia trunchiului venei. Ea aduce sînge întregului lob hepatic drept şi la cea mai mare parte din lobul caudat. Ramura stîngă se distribuie lobului hepatic stîng. La nounăscut, cele două ramuri ale venei porte sînt sensibil egale ca volum, iar ductul venos poate fi permeabil.

Pătrunzînd în ficat, cele două ramuri ale venei porte se ramifică mai ales după tipul dichotomic, urmînd în general o direcţie transversală. Ramurile venoase sînt terminale. Ultimele ramuri sfîrşesc în spaţiile porte ale lui Kiernan şi iau numele de vene interlobulare.

Tributare. Trunchiul venei porte primeşte în traiectul său cîteva tributare. Acestea sînt:

Vena gastrică stîngă este satelită a arterei omonime. Ia naştere în regiunea pilorului, urcă pe curbura mică a stomacului, se duce apoi în jos, merge în grosimea epiploonului mic şi se deschide în extremitatea inferioară a trunchiului venei porte.

Vena gastrică dreaptă este satelita arterei omonime şi se varsă în trunchiul venei porte.

Vena prepilorică ia naştere în partea anterioară a regiunii pilorului şi se îndreaptă uneori în jos spre vena gastroepiploică dreaptă.

Venele pancreaticoduodenale provin de pe faţa posterioară a pancreasului şi duodenului şi se varsă în v. mezenterică superioară sau în trunchiul venei porte.

Vena cistică (a fost menţionată mai sus).

Vena ombilicală reprezintă vena ombilicală stîngă din venele ombilicale pereche, dintre care

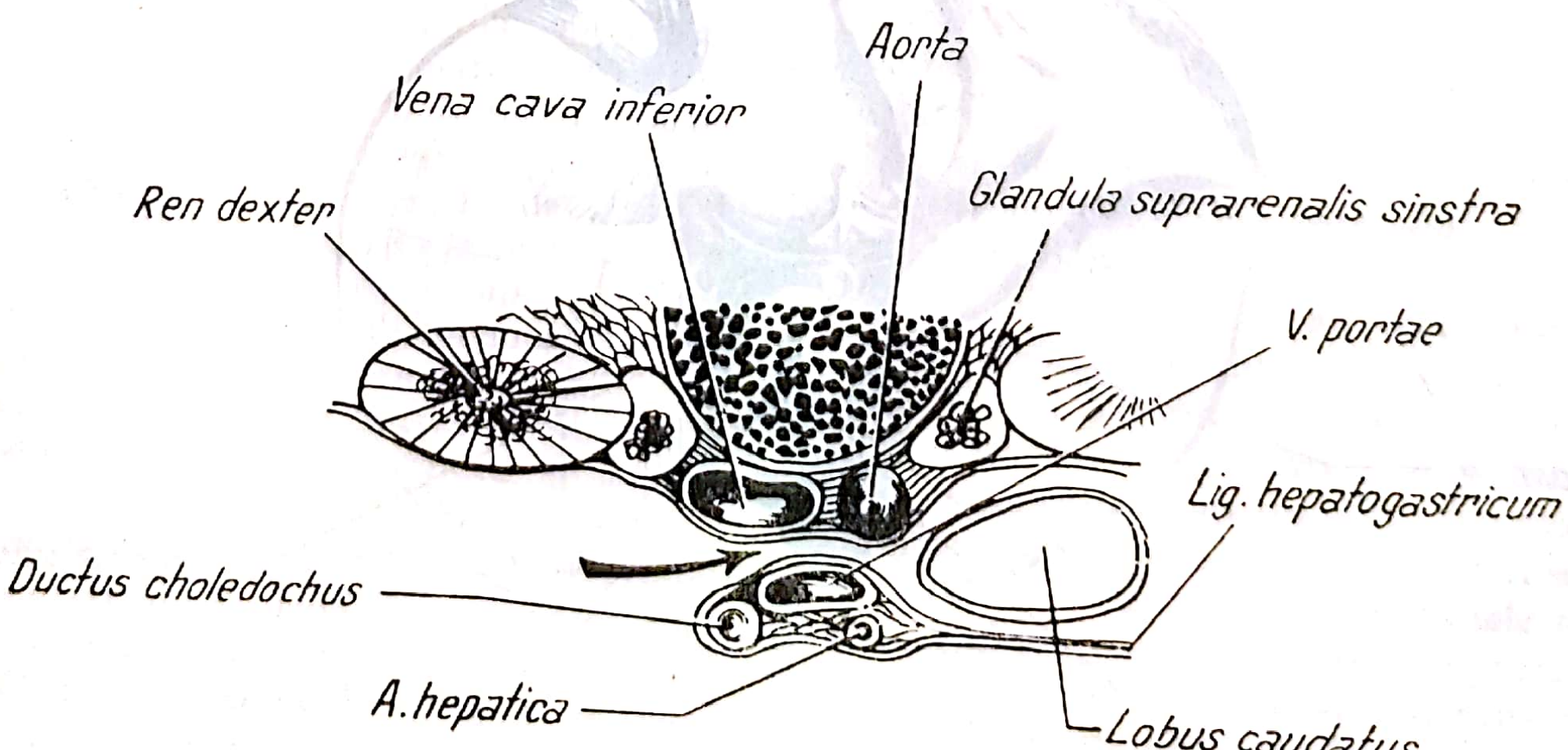

Fig. 146. Secţiune transversală prin abdomen pentru a demonstra limitele orificiului epiploic.

cea dreaptă se atrofiază şi dispare la începutul primei luni a vieţii intrauterine. Vena ombilicală se naşte din faţa liberă a placentei, pătrunde în cordonul ombilical şi ajunge în abdomen prin orificiul ombilical. Străbate şanţul venei ombilicale şi se termină în porta hepatis prin vărsare în ramura stîngă a venei porte (fig. 147). La fetus duce sînge oxigenat, fiind un organ cu funcţie importantă. După naştere, vena ombilicală, nemaiavînd nici un rol, se oblitereazǎ în cursul celei de-a doua luni postnatale, începînd cu extremitatea anterioară. Obliteraţia progresează, sfîrşind prin transformarea venei într-un cordon fibros numit lig. teres hepatis, situat în fissura lig. teretis.

Ductus venosus (Arantii) este de asemenea, o venă fetală obliterată şi transformată într-un ligament la adult (fig. 147). La făt constituie o anastomoză între ramura stîngă a venei porte şi vena cavă inferioară, anastomoză situată în fosa ductului venos. La adult acest ligament are o lungime de 5 cm, leagă ramura stîngă a venei porte cu vena cavă inferioară, fiind situat în fisura ligamentului venos.

Venele parumbilicale (Sappey). De o parte şi de alta a ligamentului rotund al ficatului există două vene parumbilicale (fig. 139). Vena parumbilicală stîngă pleacă din ombilic *, unde se anastomozează cu vena epigastrică, şi merge pînă la vena portă. În fiziopatologie se atribuie o mare importanţă posibilităţii de derivaţie a curentului sanguin venos portal cînd intervine un obstacol pe vena portă. Pe căi preformate, care se dilată cu încetul, se formează circulaţia colaterală. Apariţia acesteia la suprafaţă determină o serie de semne clinice, care sînt caracterizate prin doi factori: în primul rînd, trebuie luat în considerare sediul obstacolului, apoi variabilitatea individuală. Astfel, pot să apară diferite aspecte, ca: circulaţie colaterală subcostală, epigastrică, unică şi mediană (caput medusae) etc. În sistemul port se pot forma trei feluri de anastomoze: a) anastomoze portocave, b) venele porte accesorii, la care putem adăuga c) legăturile dintre cele două sisteme cave (cavocave).

Anastomozele portocave sînt:

Anastomoze esofagiene (vv. esophageae). Există anastomoze esofagiene între vena gastrică stîngă şi venele esofagiene, care se pot dilata pînă la aspectul unor varice în caz de ciroză. Venele esofagiene se varsă în vena azigos.

Anastomoze rectale. Vena rectală superioară se anastomozează cu ramurile venei iliace interne, numite vene rectale medii şi vene rectale inferioare.

Anastomoze peritoneale. Există o grupă de vene în pereţii intestinului numite sistemul lui Retzius; acestea comunică cu rădăcinile venelor mezenterice, pe de o parte, iar pe de altă parte,

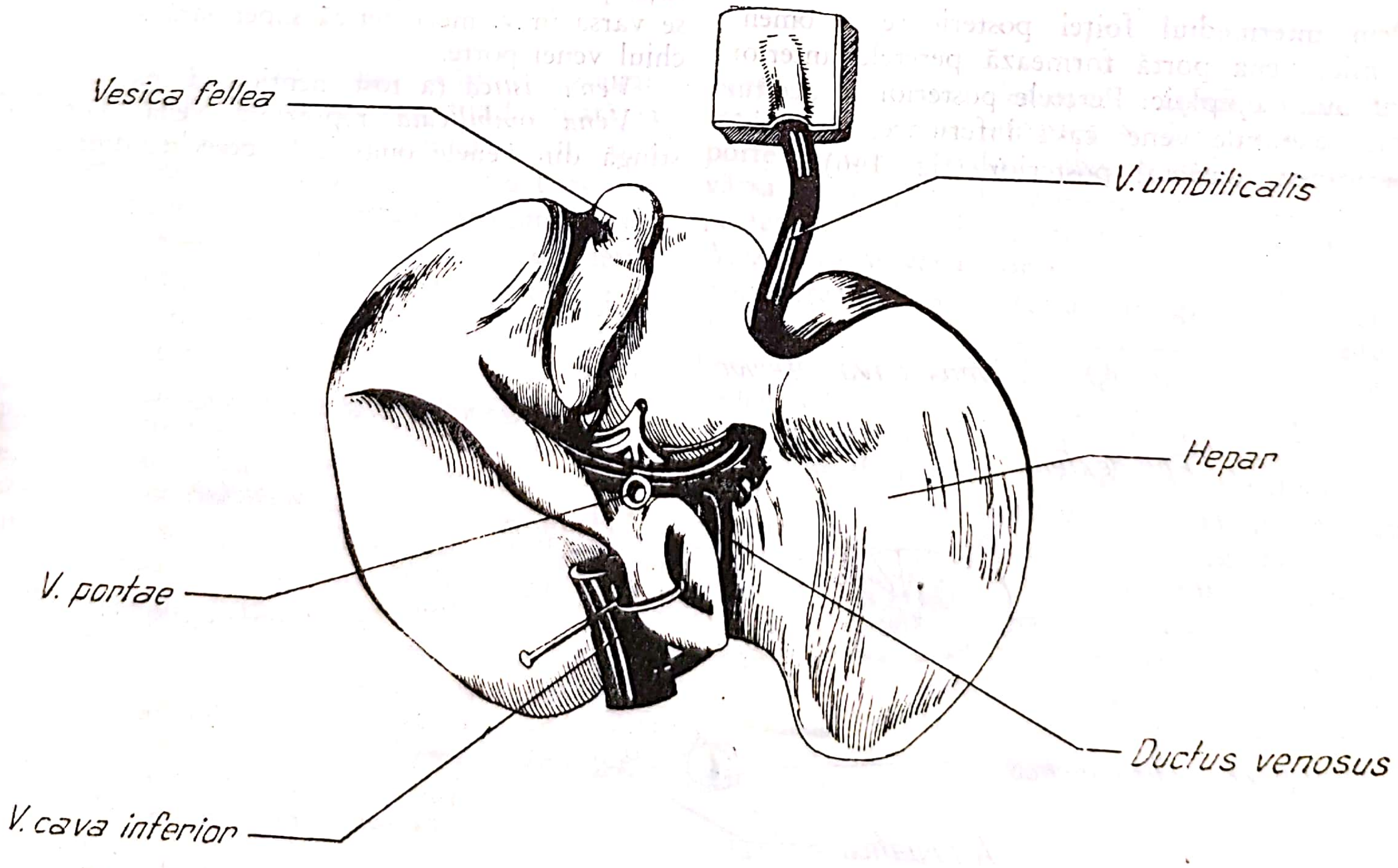

Fig. 147. Raporturile venei ombilicale şi a canalului venos cu vena portă şi vena cavă inferioară.

---

* deci peretele trunchiului.

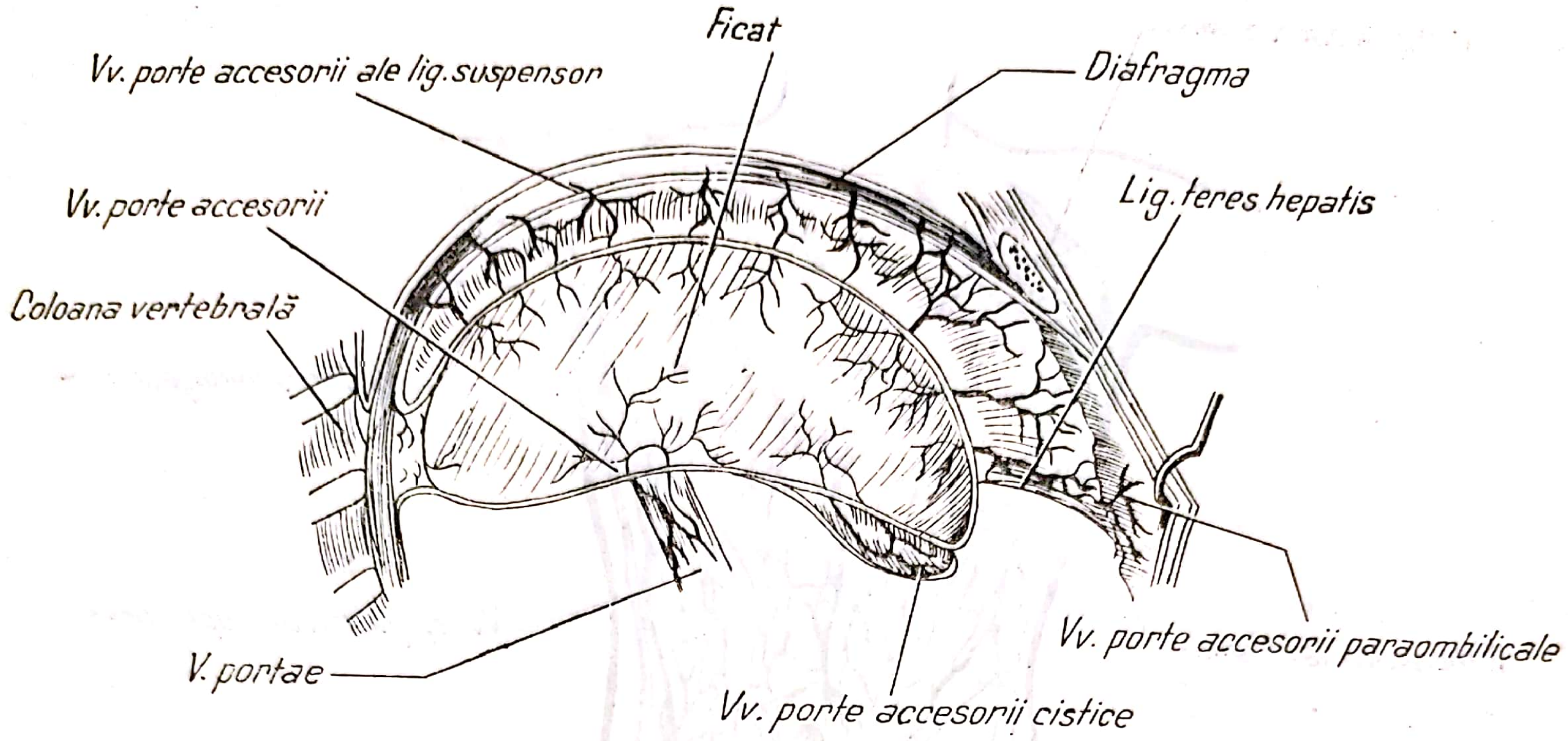
Ficat
Vv. porte accesorii ale lig. suspensor
Diafragma
Vv. porte accesorii
Lig. teres hepatis
Coloana vertebrală
V. portae
Vv. porte accesorii paraombilicale
Vv. porte accesorii cistice

Fig. 148. Schemă arătînd venele porte accesorii.

comunică cu vena inferioară sau unul din afluenţii săi. Sistemul lui Retzius este mai abundent acolo unde a luat naştere o fascie de coalescenţă.

B. *Venele porte accesorii.* Sîngele este adus la ficat prin vena portă şi printr-o serie de alte mici venule care poartă numele de vene porte accesorii (fig. 148). Acestea se pot dilata şi suplini pînă la un punct circulaţia portă întreruptă prin vreun obstacol. Aceste sisteme accesorii sînt sistematizate în cinci grupe: 1) grupul gastrohepatic. Venele epiploice cele mai importante sînt situate în omentum minus. Fac legătura între lobii ficatului limitrofi hilului (porta-hepatis). Vena prepilorică şi vena gastrică stîngă pot să contribuie la întărirea acestui grup. 2) Grupul cistic şi al vaselor nutritive cuprinde venule care se nasc pe fundul şi pe faţa aderentă a veziculei biliare, în peretele conductelor biliare şi în peretele arterei hepatice şi al venei porte şi se duc la lobulii hepatici din vecinătate. 3) Grupul diafragmatic este format din venele care trec între foiţele ligamentului coronar al ficatului. 4) Grupul ligamentului falciform al ficatului. Venele provin de pe faţa inferioară a diafragmei şi coboară spre ficat. Fac legătura cu venele frenice. 5) Grupul venelor parumbilicale este cel mai bogat, comunică la origine cu venele peretelui abdominal, urmează traiectul lig. teres hepatis şi se uneşte cu circulaţia lobilor hepatici situaţi către marginea anterioară a ficatului.

C. *Legăturile cavo-cave* sînt formate în primul rînd de vena azigos. V. lumbalis ascendens face legătura cu sistemul venei cave inferioare. Artera toracică internă este însoţită de un grup de vene. Ea dă ramura a. epigastrica superior, care se anastomozează cu artera epigastrică inferior în teaca muşchiului drept abdominal. Arterele sînt însoţite de vene care se anastomozează între ele, realizînd o legătură între cele două sisteme cave.

REŢEAUA VENOASĂ SUBCUTANATĂ A PERETELUI TORACOABDOMINAL

Pe peretele anterior al toracelui şi al abdomenului există o reţea venoasă subcutanată foarte importantă din punct de vedere practic (fig. 149). Această reţea este în legătură în sus cu venele jugulare şi cu venele axilare; în jos, cu vena femurală; la nivelul ombilicului, cu venele porte accesorii, iar în profunzime, cu venele toracice interne şi epigastrice. Graţie acestor anastomoze, reţeaua venoasă superficială a peretelui toracoabdominal reprezintă o cale de siguranţă, interpusă între vena cavă superioară, vena cavă inferioară şi vena portă. În stare normală, venele care o formează nu sînt apreciabile. Cînd există un obstacol pe traiectul venei cave superioare, al venei cave inferioare sau al venei porte, atunci venele subcutanate se dilată şi formează o proeminenţă foarte evidentă sub piele. Cele mai importante trunchiuri colectoare sînt următoarele: 1) vena epigastrică superficială; 2) vena circumflexă iliacă superficială, care ocoleşte creasta iliacă şi se varsă în vena femurală; 3) venele toracoepigastrice (subcutanate), o lungă cale venoasă constantă, care uneşte vena axilară cu vena femurală; ea coboară pe partea laterală a abdomenului, a flancurilor, şi se varsă în vena femurală sau în vena epigastrică superficială. Pe marginea

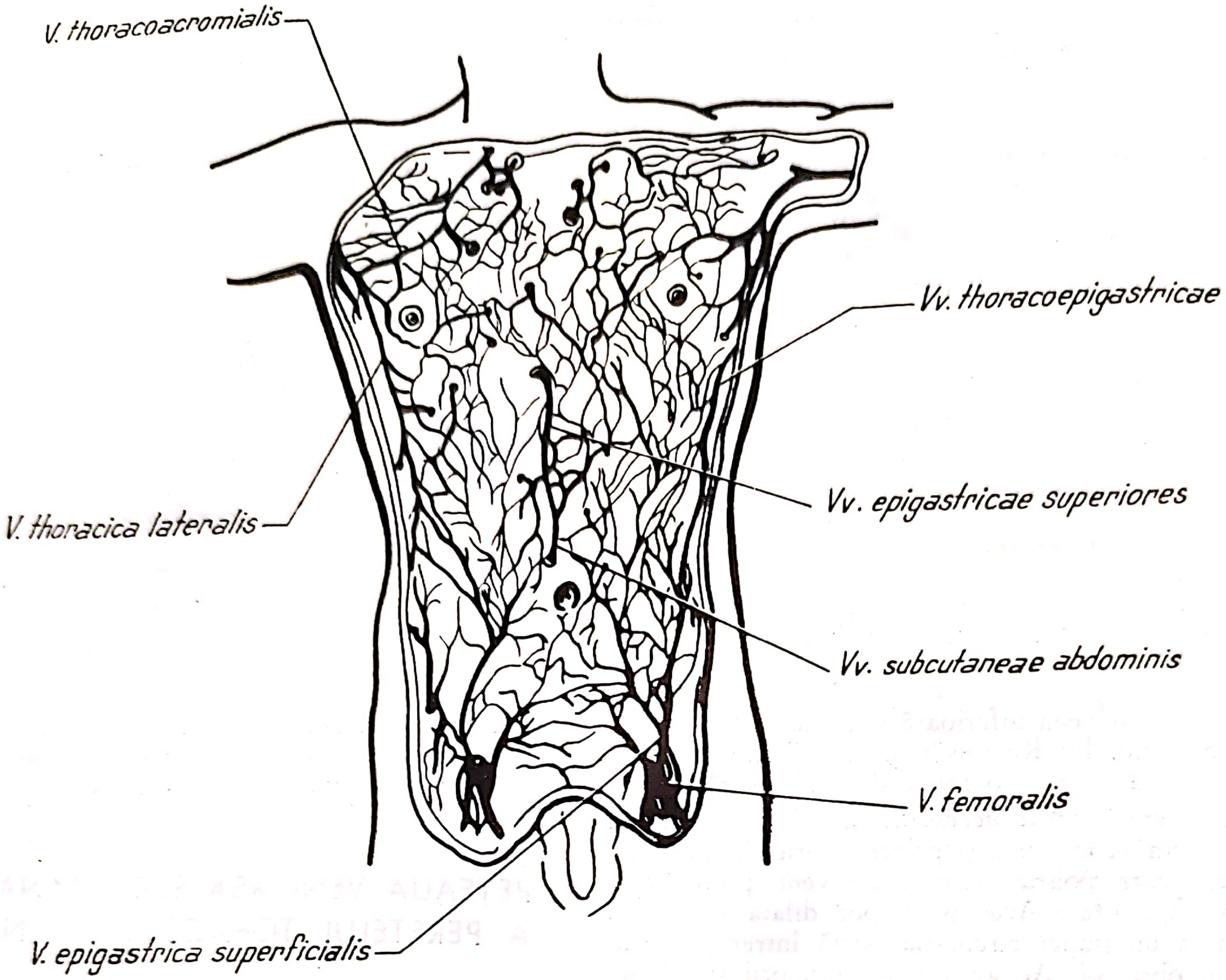
V. thoracoacromialis
Vv. thoracoepigastricae
V. thoracica lateralis
Vv. epigastricae superiores
Vv. subcutaneae abdominis
V. femoralis
V. epigastrica superficialis

Fig. 149. Reţeaua venoasă subcutanată a peretelui toracoabdominal.

toracelui ea se anastomozează cu v. thoracalis lateralis, ramură a axilarei. Vena mediană xifoidiană subcutanată ia naştere la nivelul ombilicului, unde se anastomozează cu vena parombilicală; această venă, formată dintr-un singur trunchi sau din mai multe, urcă în regiunea epigastrică şi se deschide în vena transversă xifoidiană (Charpy). La aceste vene, Testut şi Jacob mai adaugă venele ruşinoase şi plexul venos areolar, la nivelul regiunii mamare.

SISTEMUL LIMFATIC (Systema lymphaticum)

GENERALITĂŢI

La om şi vertebratele superioare, sistemul limfatic este reprezentat printr-un ansamblu de canale (capilare limfatice, vase limfatice, trunchiuri colectoare limfatice), în care circulă un lichid (limfa şi chilul) şi o serie de formaţiuni nodulare cunoscute sub numele de ganglioni limfatici (nodi lymphatici). Înainte de a se vărsa în sistemul venos, vasul limfatic se întrerupe în unul sau mai mulţi ganglioni — legea lui Mascagni.

Totuşi, în organism, în afară de plasma interstiţială sau lichidul lacunar, mai există spaţii (căptuşite cu endotelii) pline de un lichid diferit de limfă: spaţiile subarahnoidiene, ventriculele creierului, cavitatea labirintului osos (perilimfa) şi membranos (endolimfa) al urechii interne, camerele ochiului (umoarea apoasă), tecile perivasculare şi tecile perinervoase, spaţiul suprascleral (Tenon), spaţiul supracoroidian (Schwalba).

Limfa şi chilul. La nivelul capilarelor sanguine, o parte a plasmei sanguine trece prin peretele endotelial în ţesuturi, constituind plasma interstiţială sau lichidul lacunar.

Plasma interstiţială se găseşte în crăpăturile intercelulare, deci, între pertele capilarelor sanguine şi peretele capilarelor limfatice. Ea scaldă fiecare celulă în parte şi are un rol deosebit în nutriţia celulelor. Această plasmă trece prin peretele capilarelor limfatice, în interiorul lor devenind limfă. Deci, limfa este lichidul conţinut în sistemul limfatic; acest lichid este transparent, fără culoare sau uşor gălbui, vîscos, lipicios, cu o densitate de aproximativ 1017 (Iosifov).

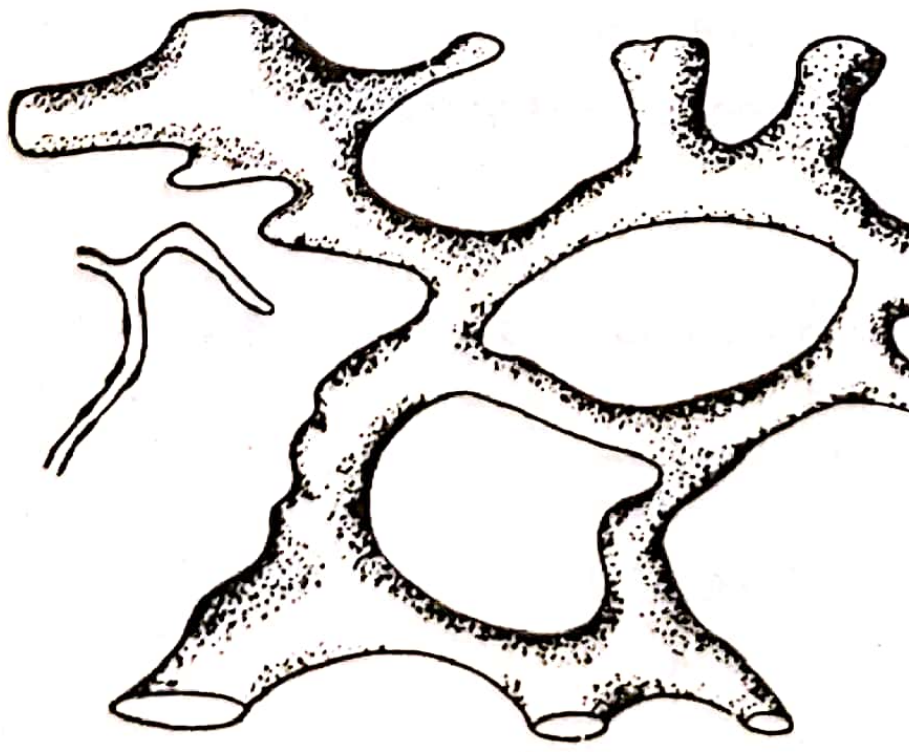

Fig. 150. Reţea de capilare limfatice.

Limfa este plasma interstiţială modificată de produsele care rezultă din nutriţia ţesuturilor şi organelor. Aşa se explică de ce limfa este un lichid sărac în oxigen şi bogat în produsele de dezasimilare. Limfa are o constituţie analogă cu a sîngelui şi este formată dintr-o parte lichidă şi din elemente figurate (globule albe). Limfocitele sînt aproximativ 8 000 pe mm^3 şi se găsesc numai în limfa vaselor care au trecut printr-un ganglion limfatic. Limfa poate conţine şi un număr redus de eritrocite. Limfa se coagulează ca şi sîngele, dar mult mai încet, separîndu-se serul şi un cheag alb. Totuşi, compoziţia limfei variază după teritoriul de unde provine, în raport cu funcţia diferitelor organe. Astfel, limfa venită din glanda tiroidă conţine hormonul tiroidian, iar cea venită din intestin conţine picături de grăsime etc.

Chilul este conţinut în vasele limfatice ale intestinului. În timpul digestiei are un aspect lăptos, din cauza emulsiei de grăsime (15%) pe care o conţine. Vasele limfatice în care se află chilul au luat numele de vase chilifere (venae lacteae). Ele sînt similare ca structură capilarelor.

Capilarele limfatice se găsesc în toate ţesuturile şi organele. Sînt tuburi endoteliale al căror perete este format dintr-un singur strat de celule turtite şi foarte subţiri, cu marginile festonate ca marginile unei frunze de stejar.

Capilarele limfatice sînt mai largi decît cele sanguine (20—60 microni) şi caracteristica le este dată de neregularitatea calibrului lor (fig. 150). Se observă pe traiect o serie de umflături şi strangulări la intervale neregulate. În multe locuri, aceste neregularităţi iau aspectul unor diverticuli, de formă şi lungime variabile. Capilarele limfatice se anastomozează abundent, dînd naştere unei reţele cu ochiuri inegale, spre deosebire de capilarele sanguine.

S-a crezut o vreme că pereţii capilarelor limfatice ar prezenta o serie de orificii de comunicare

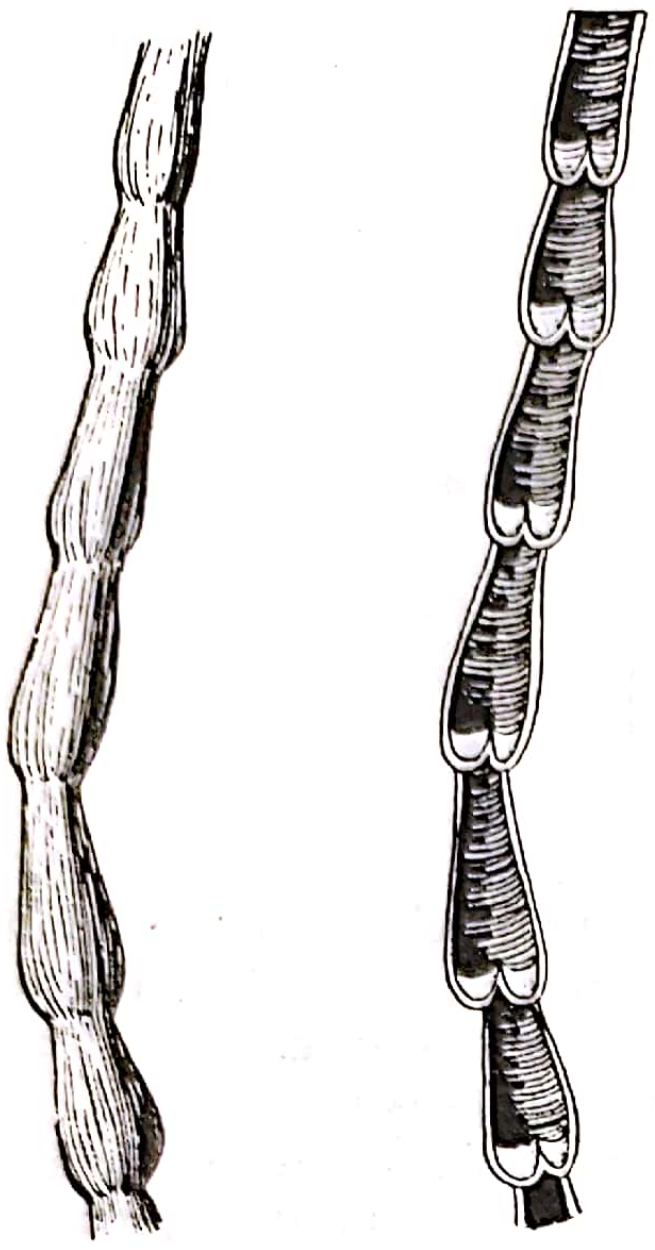

Fig. 151. **Vase limfatice.** *În stînga* aspectul exterior, *în dreapta* secţiune longitudinală pentru a demonstra valvulele.

(reţea deschisă), prin care s-ar face comunicarea între spaţiile intercelulare şi lumen.

Aceste capilare formează însă o reţea închisă. Între lichidele ţesuturilor şi limfa conţinută în capilare se interpune un perete endotelial ale cărui celule au aceleaşi proprietăţi ca şi peretele capilarului sanguin.

Vasele limfatice iau naştere din reţeaua capilară, prin confluarea mai multor vase capilare. Vasele limfatice sînt canale cu perete membranos, cu porţiuni înguste şi dilatate, care alternează în mod regulat la intervale de 2—3 mm în reţeaua de origine, 6—10 mm în vasele mijlocii şi 12—15 mm pe trunchiurile mari. În acest mod, la suprafaţă, vasul ia un aspect moniliform (fig. 151).

În interiorul vasului limfatic, corespunzător fiecărei strangulări, se găsesc valve. Ele au formă semilunară, sînt cîte două una în faţa alteia şi au marginea liberă îndreptată spre inimă (în direcţia curentului (fig. 151). Existenţa valvulelor este legată de prezenţa ganglionilor limfatici şi este în raport cu dinamica circulaţiei. La vertebratele inferioare, unde nu sînt ganglioni, nu sînt nici valvule. Structura vaselor limfatice aminteşte pe aceea a venelor, limita dintre tunici fiind însă mai puţin distinctă.

Dispoziţie şi traiect. Traiectul vaselor limfatice este neregulat curbiliniu. Ele pot fi situate: a) în ţesutul subcutanat (vase superficiale); b) sub fascia superficială sau c) între organele (muşchii) extremităţilor (vase profunde).

Vasele limfatice superficiale nu urmează nici traiectul arteriolelor, nici pe cel a venelor superficiale; ele urmează în general traiectul care ascultă de legi mecanice. Într-adevăr, ele se dispun după direcţiile de deformare maximă a tegumentului, adică după acele direcţii în lungul cărora tegumentul suferă cea mai mare întindere şi alungire în timpul mişcărilor.

Vasele limfatice colectoare însoţesc de obicei venele superficiale (vena safenă mare) sau profunde (vena poplitee, vena femurală), trecînd prin aceleaşi orificii vasculare.

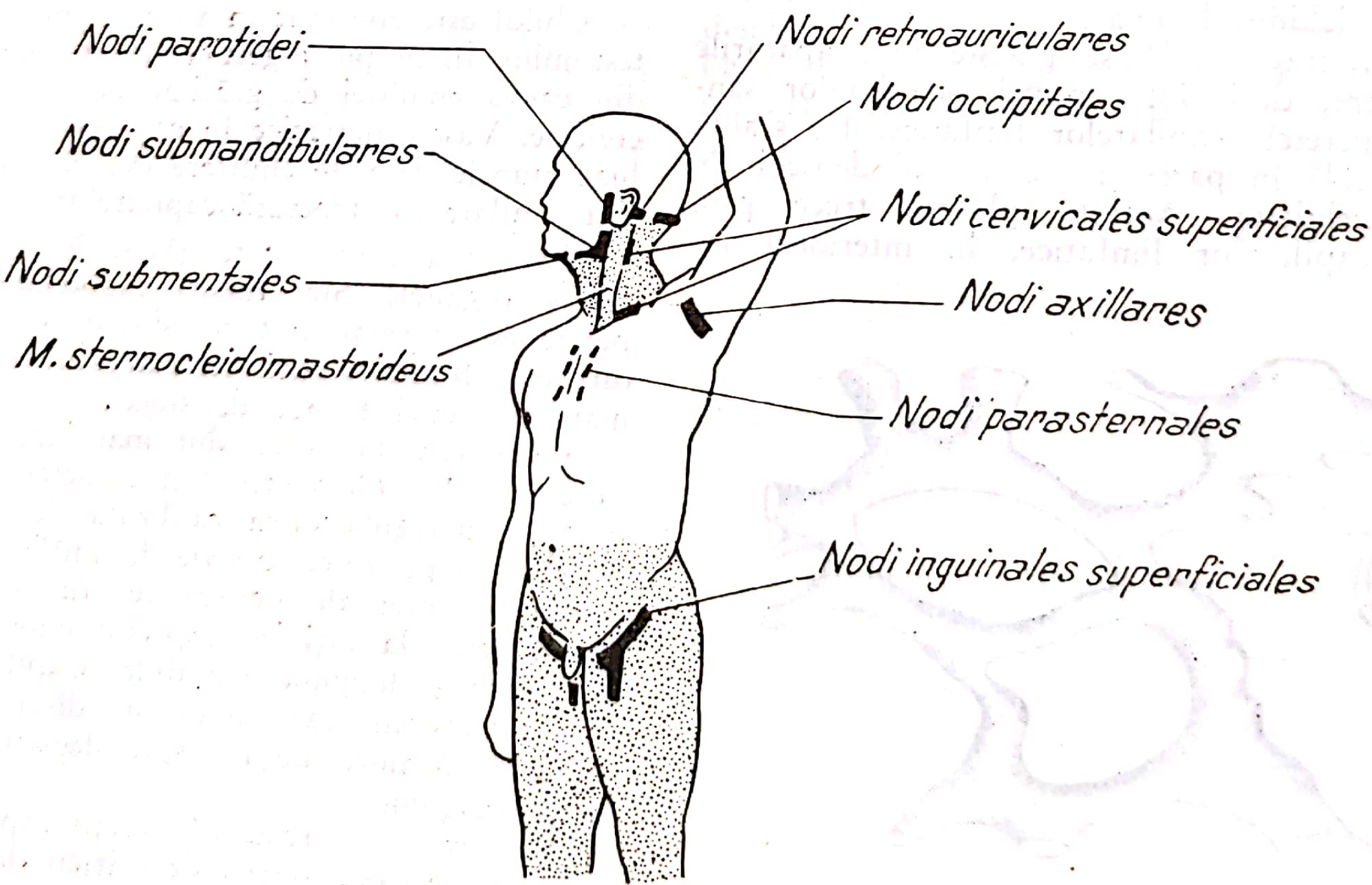

Fig. 152. Topografia ganglionilor limfatici.

Vasele limfatice ale organelor parenchimatoase (ficat, plămîn) părăsesc organul fie: a) pe suprafaţa exterioară (vase superficiale), fie b) prin hil, împreună cu pediculul respectiv (vase profunde).

Anastomozele vaselor limfatice sînt multiple în reţeaua de origine, dar devin din ce în ce mai rare la vasele mari, care pot parcurge traiecte remarcazile fără legături între ele.

Ganglionii limfatici (glande limfatice, nodi lymphatici) sînt organe mici, interpuse pe traiectul vasului limfatic. Forma ganglionilor este foarte variabilă: majoritatea sînt neregulat sferici: rotunjiţi, ovalari, reniformi etc. Volumul lor poate fi cuprins între limita vizibilităţii cu ochiul liber şi 2—2,5 cm diametru. Culoarea ganglionilor limfatici este cenuşie-roşiatică, variind totuşi în raport cu situaţia lor topografică: cei superficiali — roşcaţi; cei mezenterici — albicioşi; cei hepatici — gălbui; cei pulmonari — negri, din cauza depozitului de praf. Consistenţa ganglionilor limfatici este moale; sînt totuşi destul de rezistenţi la presiune. Ganglionii normali nu pot fi palpaţi prin grosimea pielii.

Situaţia topografică a ganglionilor prezintă o oarecare constanţă, fiind plasaţi în plicile de flexiune, în vecinătatea vaselor mari, mai ales vene (fig. 152). Ganglionii pot fi situaţi: în ţesutul subcutanat = ganglionii superficiali (inghinali, supraepitrohleari); sub fascia de înveliş a membrelor şi în cavităţile mari ale corpului — ganglionii profunzi (axilari, cervicali, mezenterici etc.); pe pereţii corpului ganglionii parietali (intercostali); lîngă organe — ganglionii viscerali (mediastinali, traheobronhici, hepatici).

Uneori, ganglionii limfatici sînt izolaţi: ganglioni solitari (tibial anterior); de cele mai multe ori însă sînt aşezaţi în lanţuri sau grupe ganglionare. Numărul total al ganglionilor din organismul uman ar fi aproximativ 500—700 (Tonkov).

La fiecare ganglion vin o serie de vase limfatice: vase aferente şi altele eferente părăsesc ganglionul printr-un punct anumit, numit hil, pe unde pătrund în ganglion vasele sanguine. Vasele aferente sînt mai numeroase decît cele eferente. În schimb, vasele eferente sînt mai voluminoase.

Structura anatomică. Ganglionul limfatic este înconjurat de o capsulă, a cărei suprafaţă este străbătută de vasele aferente (fig. 153). În afară de capsulă, ganglionul limfatic este constituit dintr-o stromă conjunctivă şi din ţesut limfoid. Stroma conjunctivă este compusă din numeroase despărţitori care pleacă de la capsulă. Ele separă la periferia organului un număr de loji; către centru, despărţitorile devin foarte subţiri, se anastomozează mult între ele şi formează o adevărată reţea.

Ţesutul limfoid se prezintă sub două forme: foliculii şi cordoanele foliculare. Foliculul este o formaţiune sferică, situată la periferia organului; cordoanele foliculare sînt nişte prelungiri cilindroide, care printr-o extremitate se continuă cu foliculii, iar prin extremitatea opusă se ramifică şi se anastomozează între ei. Între formaţiunile limfoide şi despărţitorile amintite se găseşte o zonă clară, care înconjură atît foliculii, formînd sinusul cortical (perifolicular), cît şi cordonul folicular, împrejurul căruia formează sinusul medular.

Structura ganglionului. Există două substanţe: una corticală şi alta medulară (fig. 154). Substanţa corticală, situată la periferie, conţine foliculi, despărţitorile conjunctive şi sinusul cortical sau perifolicular. Substanţa medulară, situată în centru, conţine sinusurile medulare, cordoanele foliculare şi trabeculele conjunctive. Capsula este formată din ţesut conjunctiv. Substanţa foliculară este formată dintr-o aglomeraţie de celule limfoide, conţinute în ochiurile unei reţele. Această reţea este constituită din fibre fine conjunctive şi din celule stelate cu prelungiri, care se anastomozează între ele. Aceste celule reticulare fac parte din sistemul reticulohistiocitar.

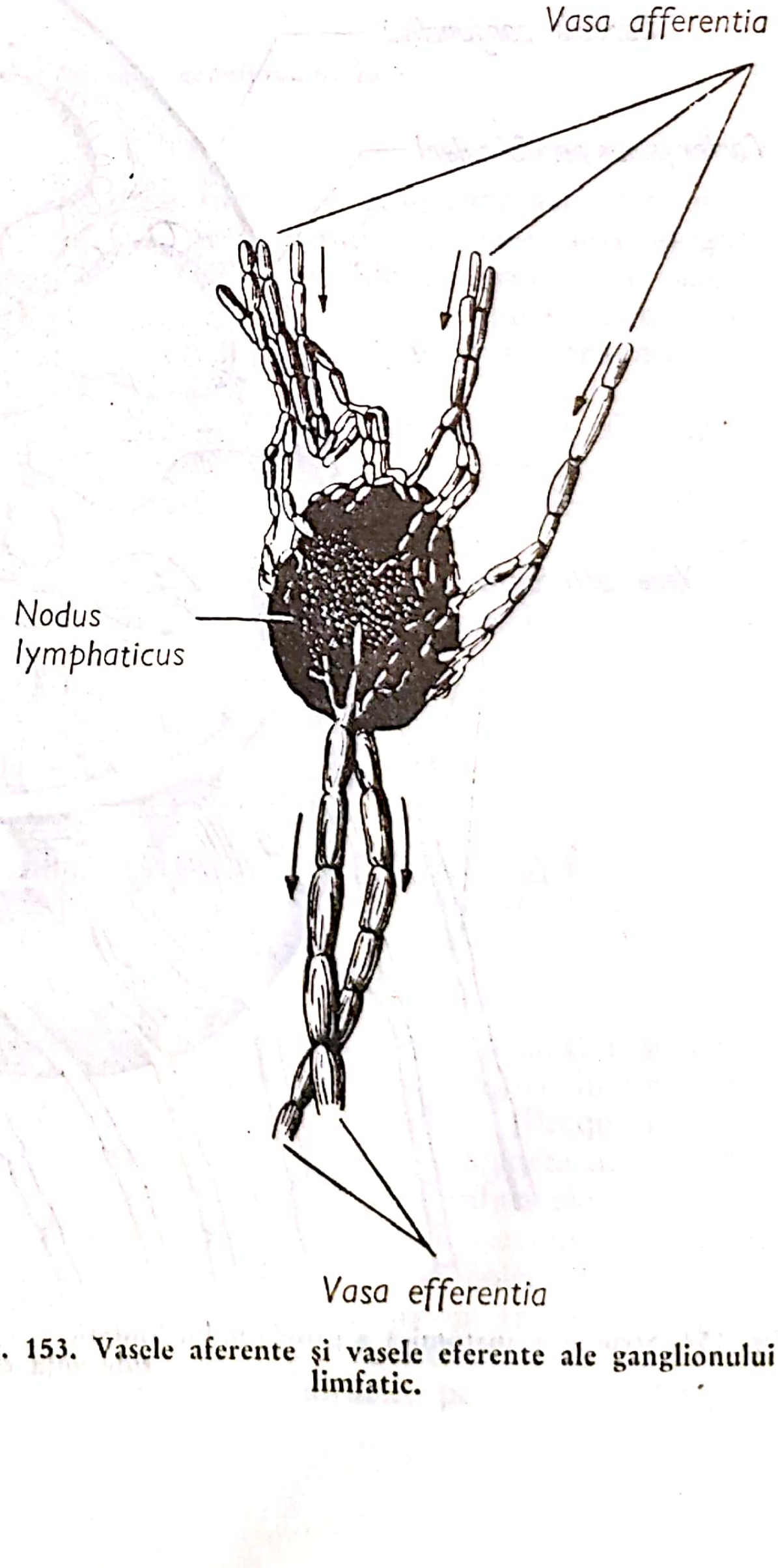

Fig. 153. Vasele aferente şi vasele eferente ale ganglionului limfatic.

În foliculi se găsesc trei straturi: a) centrul este clar şi conţine limfoblaste, b) stratul periferic conţine foarte multe limfocite şi c) stratul reticular periferic cu limfocite mai răsfirate.

Substanţa lacunară a ganglionului este constituită din totalitatea sinusurilor: perifoliculare şi medulare (fig. 155). Spaţiile sinusale sînt septate de o mulţime de trabecule conjunctive, bogat anastomozate între ele, acoperite de celule endoteliale, care au o mare putere fagocitară. Şi aceste celule fac parte din sistemul reticulohistiocitar. În ochiurile acestor reţele găsim: elemente celulare aduse de limfă, leucocite, eritrocite, limfocite provenite din substanţa foliculară, celule mononucleare mari (macrofage), provenite din celule endoteliale desprinse de pe trabeculele conjunctive.

Vasele limfatice aferente, intrate în ganglioni, se deschid în sinusurile corticale (perifoliculare). Limfa trece prin sinusul medular (căile cavernoase) şi iese prin hil (vase eferente). Toate aceste căi sînt septate, ceea ce va constitui un baraj şi va produce o încetinire a curentului limfei. Aceasta se va acumula în ganglion, pînă la obţinerea unei presiuni suficiente pentru a-l putea traversa, şi în acelaşi timp ciştigarea unui timp suficient pentru a face posibile schimburile nutritive. În acest mod, ganglionii devin şi un sistem elastic derivativ, care regularizează cursul limfei (Rouvière-Valette).

Inervaţie. Primul document al inervaţiei vaselor limfatice a fost de natură funcţională. Camus şi Gley au dovedit posibilitatea activă a vasodilataţiei şi vasoconstricţiei, deci, existenţa unor arcuri reflexe, al căror segment receptor există în peretele vasului limfatic.

Firişoarele nervoase se desprind din nervii arterelor învecinate, sînt puţine şi conţin în special fibre amielinice. În peretele vasului limfatic se formează un plex bazal (adventicial) (Timofeev, Doghel). Se descriu (Kitmanoff) terminaţiuni libere

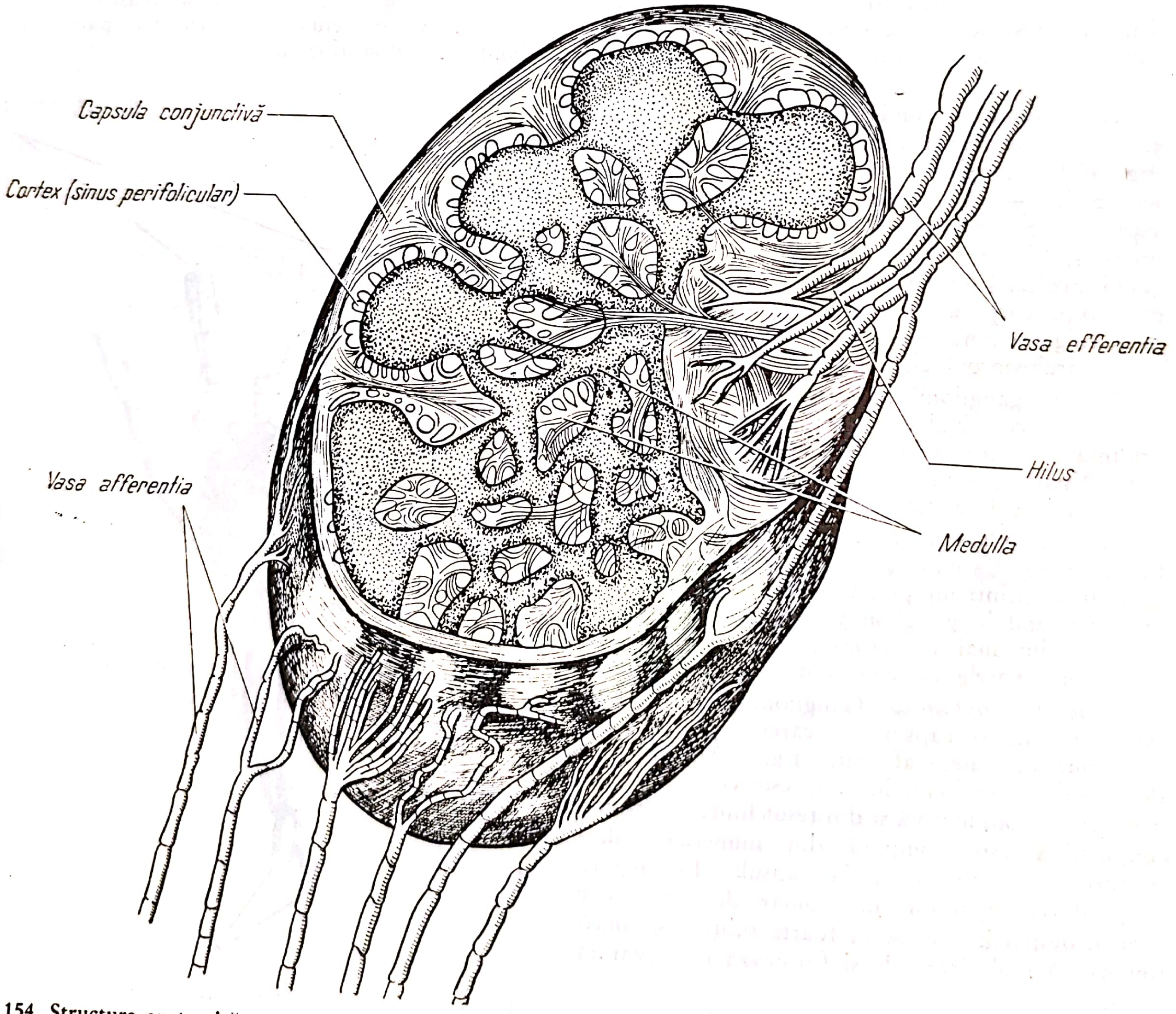

Fig. 154. Structura anatomică a ganglionului limfatic (*schemă*). Ganglionul a fost secţionat transversal pentru a demonstra substanţa corticală şi medulară.

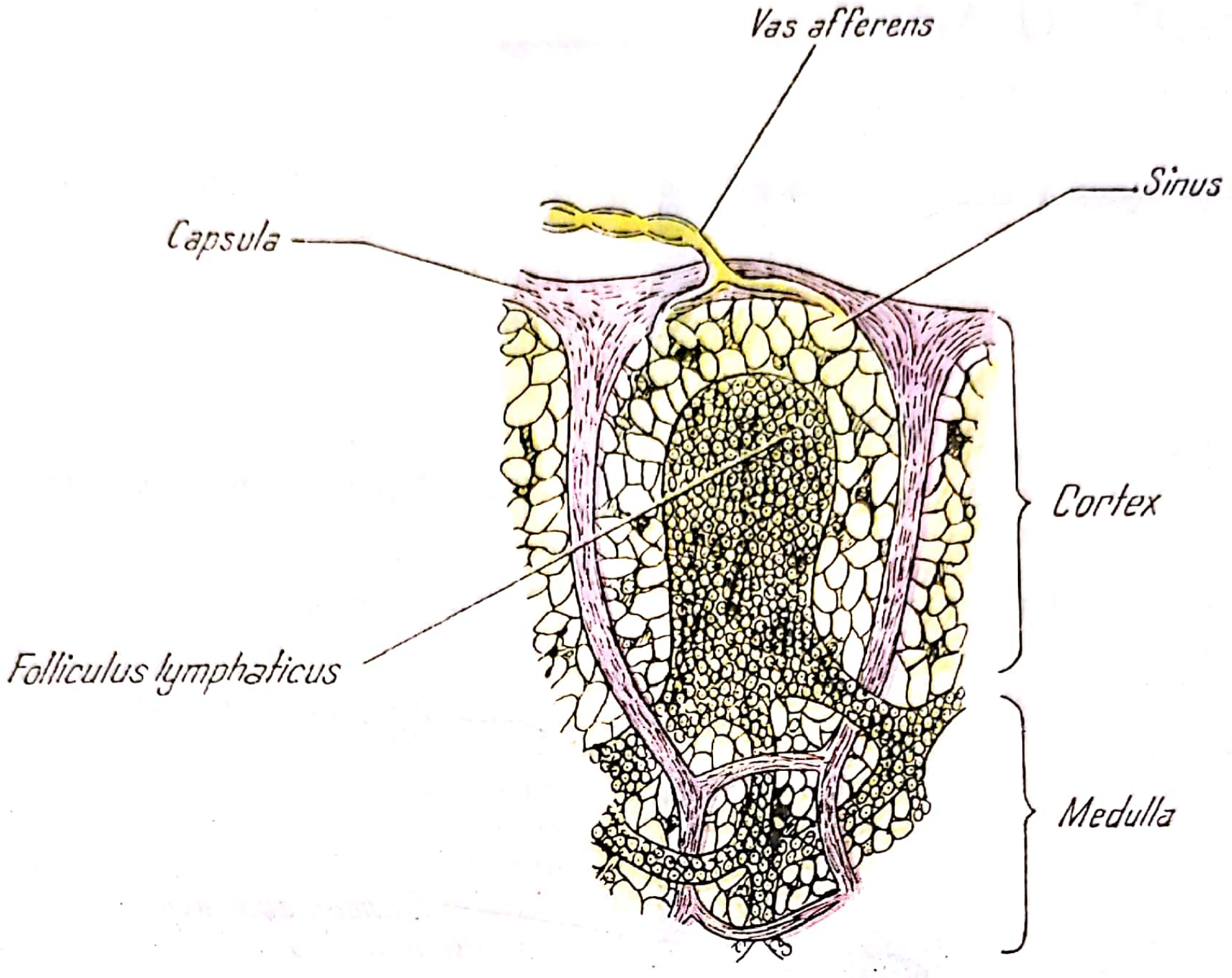

Fig. 155. Schemă pentru a demonstra substanţa lacunară a ganglionului limfatic.

în adventiţie, probabil senzitive. Apoi ramurile plexului bazal constituite un plex supramuscular şi un plex intramuscular cu fibre senzitive (terminaţiuni libere) şi fibre motorii (plăcile motorii ale lui Ranvier).

Canalul toracic (Lavrentiev) primeşte aferenţe din nervii intercostali (în special din cei stîngi), nervii splanhnici, plexul aortic şi nervul vag. Ramurile sînt amielinice, iar în ochiurile plexurilor s-au descris celule ganglionare.

Ganglionii limfatici primesc firişoare nervoase din arteriolele (Kölliker) pe lîngă care se găsesc. Kosîţin descrie fibre nervoase care vin împreună cu vasele sau prin capsulă şi merg de-a lungul trabeculelor conjunctive. Ele se termină: a) unele în fibrele musculare netede; b) altele pătrund în parenchim, formînd un pămătuf terminal cu umflături la capătul firişoarelor.

Fibrele nervoase din trabecule sînt fibre mielinice, care îşi pierd teaca, iar de-a lungul trunchiurilor nervoase se pot observa microganglioni nervoşi cu 15—20 celule (la pisică, cîine); după Kosîţin există receptori vasculari şi receptori ai parenchimului ganglionilor limfatici.

TRUNCHIURILE COLECTOARE TERMINALE

De la periferie, limfa se scurge prin vasele limfatice, trece prin ganglionii limfatici respectivi şi este colectată în trunchiuri limfatice mari, care conrezumă circulaţia limfatică a unor segmente importante din corpul omenesc.

Limfa este dusă de canalele colectoare mari în sistemul venos; terminarea ultimelor canale limfatice se face la unirea venelor jugulare interne cu venele subclaviculare (confluent venos); limfaticele porţiunii subdiafragmatice se adună într-un colector pereche (truncus lumbalis dexter şi sinister) şi un colector impar (truncus intestinalis), care se deschid în cisterna chyli (Pecquet). Conţinutul acesteia îl conduce mai departe ductus thoracicus (canalul toracic). Limfaticele porţiunii supradiafragmatice a corpului se unesc atît în dreapta cît şi în stînga în trei colectoare: truncus jugularis, truncus subclavius şi truncus bronhomediastinalis (fig. 156). Aceste trei canale se varsă la stînga în canalul toracic, pe cînd în dreapta,

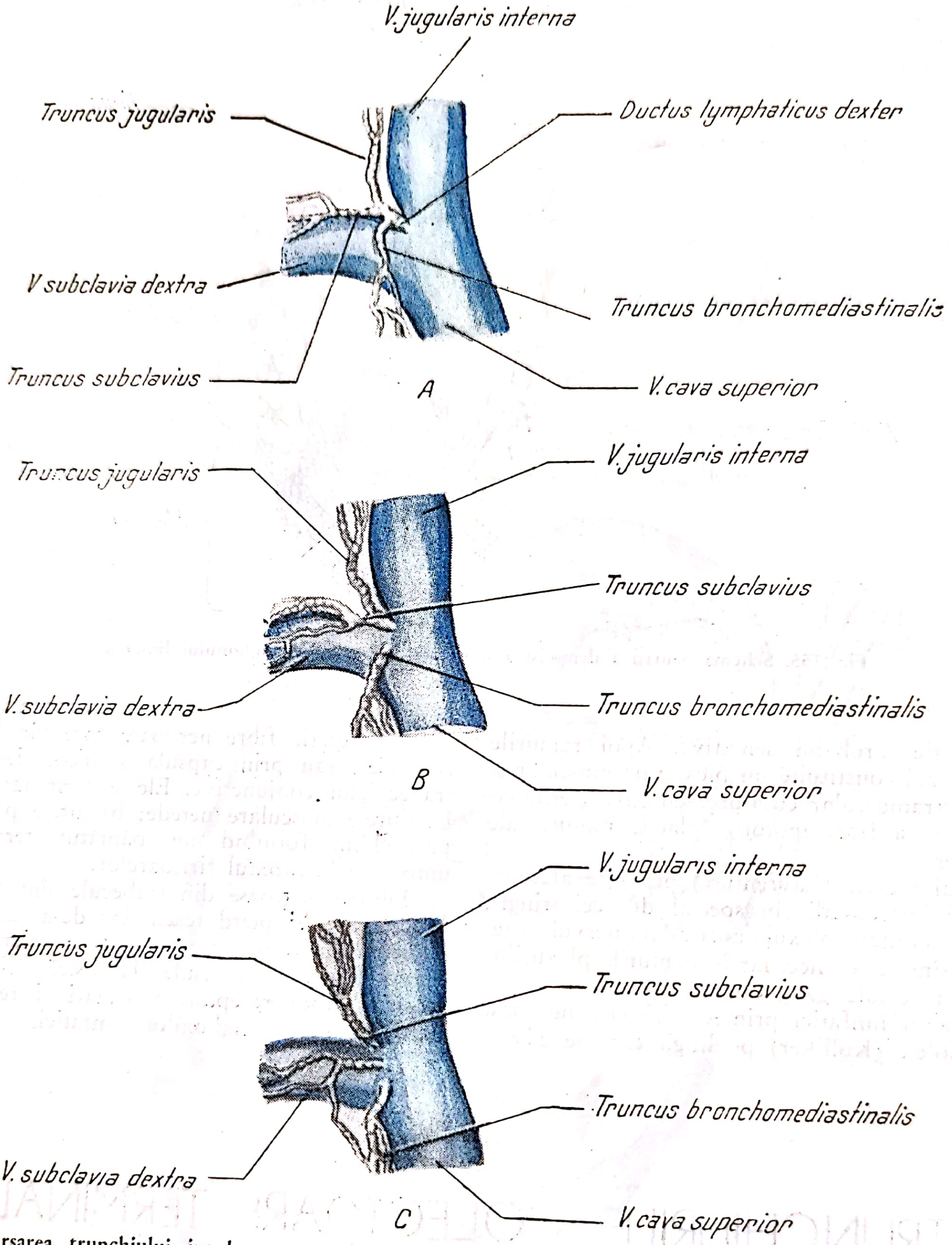
V. jugularis interna
Truncus jugularis
Ductus lymphaticus dexter
V subclavia dextra
Truncus bronchomediastinalis
Truncus subclavius
A
V. cava superior
Truncus jugularis
V. jugularis interna
Truncus subclavius
V. subclavia dextra
Truncus bronchomediastinalis
B
V. cava superior
V. jugularis interna
Truncus jugularis
Truncus subclavius
Truncus bronchomediastinalis
V. subclavia dextra
C
V. cava superior

Fig. 156. Vărsarea trunchiului jugular, a trunchiului subclavicular şi bronhomediastinal prin canalul limfatic drept în confluentul venos jugulosubclaviar:
A — tip concentrat; *B* — tip parţial concentrat; *C* — tip dispersat.

uneori, se unesc într-un singur canal (ductus lymphaticus [thoracicus] dexter sau marea venă limfatică), iar alteori se varsă izolat. Descripţia de mai sus diferă întrucîtva de cea clasică, care admite numai două trunchiuri colectoare: marea venă limfatică şi canalul toracic. Marea venă limfatică este absentă, de cele mai deseori fiind înlocuită de componenţii ei: trunchiul jugular, subclavicular şi bronhomediastinal, care se varsă separat (fig. 156).

Truncus jugularis (trunchiul jugular) ia naştere din confluenţa vaselor aferente ale ganglionilor limfatici cervicali, profunzi inferiori; el merge în direcţie caudală, de obicei aplicat imediat pe partea anterioară a venei jugulare interne şi se varsă în partea stîngă în canalul toracic, iar în partea dreaptă uneori direct în confluentul venos, alteori în marea venă limfatică. El adună limfa din jumătatea respectivă a capului şi gîtului.

Truncus subclavius (trunchiul subclavicular) rezumă circulaţia limfatică a membrului superior, luînd naştere din confluenţa vaselor limfatice eferente ale ganglionilor axilei. El se varsă la stînga fie în canalul toracic, fie direct în confluentul venos, iar la dreapta, fie în confluentul venos, fie în marea venă limfatică.

Truncus bronchomediastinalis (trunchiul bronhomediastinal) primeşte totalitatea limfaticelor viscerale ale toracelui şi o parte a limfaticelor parietale (din ganglionii limfatici mamari sau sternali) ale acestei cavităţi. El este un trunchi pereche, care se formează în torace, merge cranial, ieşind prin orificiul superior al toracelui, trece înapoia arterei subclavii, pe care o înconjură dorsoventral, şi se varsă la stînga fie în canalul toracic, fie direct în confluentul venos, iar la dreapta fie în marea venă limfatică, fie în confluentul venos.

Ductus lymphaticus (thoracicus) dexter (marea venă limfatică) este un canal lung de 8—15 mm, care provine din unirea celor trei trunchiuri precedente drepte şi care se varsă în confluentul venos drept. Existenţa lui este rară, cele trei trunchiuri vărsîndu-se izolat de cele mai multe ori în confluentul venos drept.

CANALUL TORACIC
(ductus thoracicus)

Colectorul cel mai însemnat al sistemului limfatic din organism este canalul toracic (stîng). Situat profund, are o direcţie ascendentă, avînd o lungime de 25—30 cm; ajuns la nivelul vertebrei T_4, canalul toracic descrie un arc, îndreptîndu-se dinapoi înainte şi de jos în sus — pe o lungime de 4—5 cm. Această ultimă porţiune poate fi mai dilatată (ampulă) sau să fie împărţită în două (sau mai multe) ramificaţii, care se pot reuni după un traiect, dar se pot vărsa şi separat în unghiul dintre vena jugulară internă stîngă şi subclavia stîngă (confluentul venos stîng).

La nivelul vărsării unice sau al fiecărei deschideri (ca şi în partea dreaptă la canalul limfatic drept) se găsesc valvule.

Calibrul canalului toracic măsoară 2—3 mm şi poate fi asemuit cu tulpina unei pene de gîscă. Nu s-au observat cazuri în care acest calibru să se mărească în cursul traiectului său. La nivelul vetrebrei T_7 sau T_8, de multe ori, canalul se împarte în două ramuri, care se unesc după o oare-

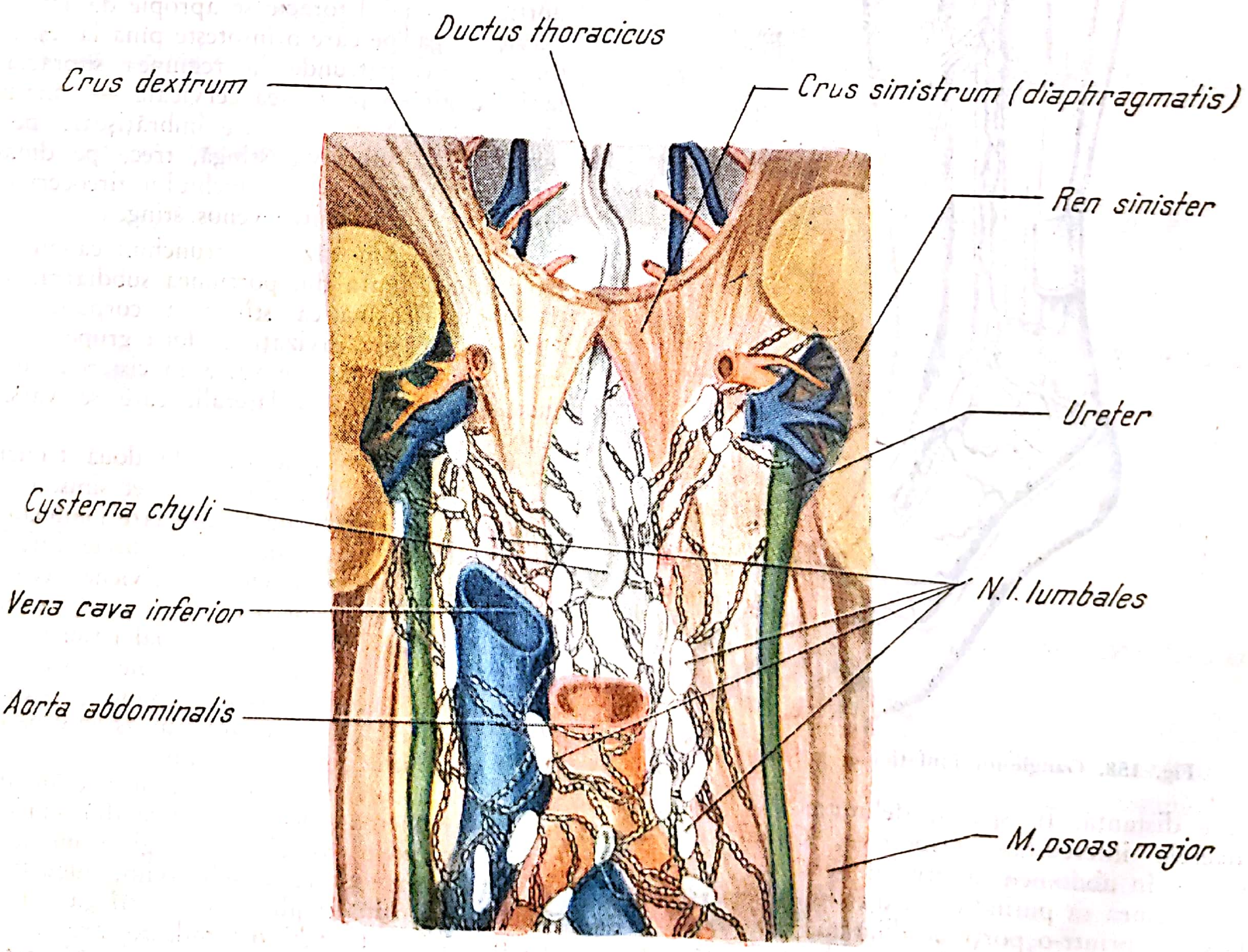

Fig. 157. Formarea cisternei lui Pecquet.

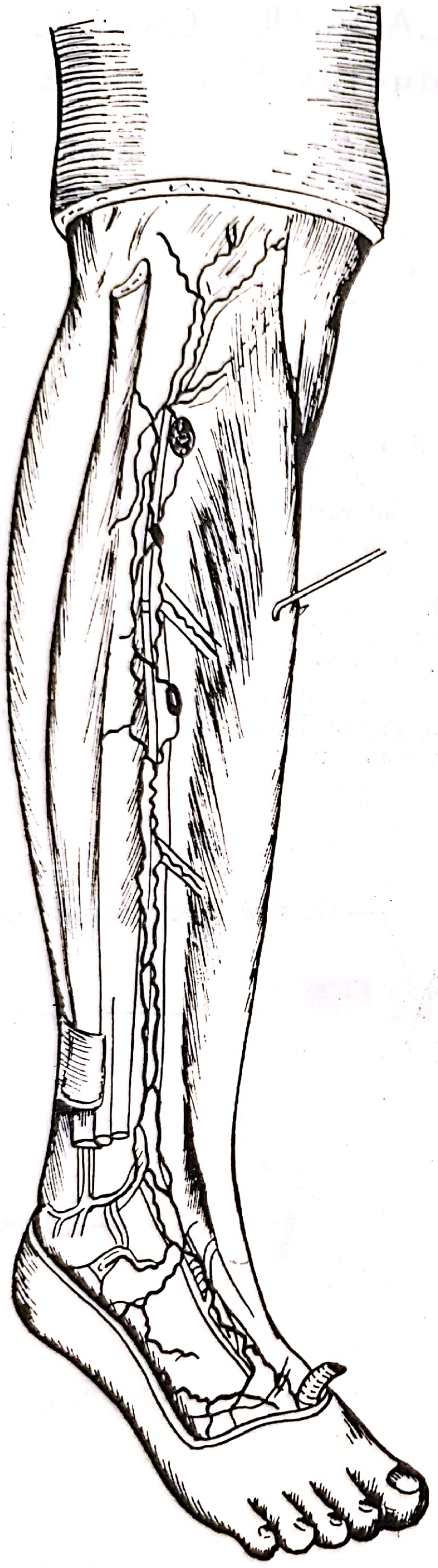

Fig. 158. Ganglionii limfatici ai grupului tibial.

care distanță. În spațiul delimitat trec de obicei arterele intercostale respective. Canalul toracic începe în abdomen la nivelul vertebrei L_2 sau L_3 — originea sa putîndu-se ridica pînă la T_{11} (Tankov) — printr-o porțiune dilatată, numită cisterna chyli sau cisterna lui Pecquet. Aceasta reprezintă porțiunea abdominală a canalului toracic. Are un diametru de 5 mm și o formă destul de variabilă (fig 157). Este culcată pe fața anterioară a corpurilor vertebrelor lombare, fiind acoperită de aortă și flancată de cei doi stîlpi mediali ai diafragmei.

Pornit din cisternă, canalul toracic se îndreaptă în sus, străbate diafragma (de obicei prin orificiul aortic), se înclină puțin spre dreapta, urcă în sus pe partea laterală a feței anterioare a corpurilor vertebrelor pînă la nivelul T_4. Aici își schimbă direcția, îndreptîndu-se spre stînga, și ajunge la orificiul superior al toracelui. Aceasta este porțiunea toracică, care se găsește în planul profund al mediastinului posterior.

Raporturile acestei porțiuni sînt diferite în partea ei inferioară (sub T_4) și în porțiunea superioară (deasupra arcului aortic). În porțiunea inferioară, canalul toracic este situat înaintea coloanei vertebrale, înapoia arterei aorte și esofagului; la dreapta are marea venă azigos și splanhnicul mare, iar la stînga are mica venă azigos. Arterele intercostale drepte și cîrja venei mici azigos îl încrucișează transversal, interpunîndu-se între el și coloana vertebrală. La nivelul vertebrei T_4 se găsește situat în unghiul diedru posterior, format de esofag și aortă. Acest reper este important în autopsii pentru găsirea canalului toracic pe cadavrul eviscerat.

În porțiunea superioară — deasupra arcului aortic — canalul toracic se apropie de artera subclavie stîngă, pe care o însoțește pînă la ieșirea din torace, cînd pătrunde în regiunea supraclaviculară. La gît — porțiunea cervicală — canalul toracic formează un arc care îmbrățișează pe deasupra artera subclavie stîngă, trece pe dinaintea arterei vertebrale și a trunchiului tireocervical și se varsă în confluentul venos stîng.

Afluenți. Am văzut că trunchiul canalului toracic adună limfa din porțiunea subdiafragmatică și supradiafragmatică stîngă a corpului uman. Afluenții lui sînt divizați în două grupe: a) afluenți de origine, care se varsă în cisterna lui Pecquet și b) afluenți colaterali, care se varsă pe traiect.

Afluenții de origine sînt: 1) două trunchiuri lombare (truncus lumbalis dexter et sinister), care aduc limfa din grupurile ganglionare lomboaortice, deci totalizînd limfa de la membrele inferioare (amîndouă), pereții cavității pelviene, cea mai mare parte a organelor pelviene și pereții cavității abdominale. 2) Trunchiul intestinal (truncus intestinalis) este un trunchi neperechе, care aduce limfa de la intestin, stomac, splină și ficat — pancreas. Trunchiurile acestea sînt așezate pe laturile și îndărătul aortei abdominale.

Afluenții colaterali sînt următorii: a) în torace primește numeroase vase limfatice din jumătatea stîngă a peretelui toracic; b) la gît primește cele trei trunchiuri studiate: subclavius, jugularis și bronchomediastinalis din partea stîngă. A mai fost descris un trunchi descendent, care se varsă în cisterna lui Pecquet. Acest trunchi pereche (drept și stîng) coboară prin orificiul diafragmei dintre partea lombară și cea costală; el adună limfaticele peretelui toracic din dreapta și din ultimele 7—8 spații intercostale din stînga. Cercetări experimentale au demonstrat că aceasta este una dintre căile de scurgere a lichidului cerebrospinal, care se strecoară pe lîngă nervii spinali, trecînd la acest nivel prin bariera hemomeningeală (Russu).

GANGLIONII ȘI VASELE LIMFATICE ALE MEMBRULUI INFERIOR

Ganglionii limfatici ai membrului inferior sînt dispuși în următoarele grupe:

Grupul tibial (nodus lymphaticus tibialis anterior) este format din unu sau doi ganglioni, situați în partea anterioară a gambei pe traiectul vaselor tibiale anterioare (fig. 158). Vasele lor aferente provin din regiunea dorsală a piciorului și regiunea anterioară a gambei. Ele sînt vase profunde. Vasele eferente merg la ganglionii poplitei, trecînd printr-un orificiu din partea superioară a membranei interosoase.

Ganglionii poplitei (nodi lymphatici poplitei) sînt toți subfasciali și sînt puțin numeroși (4—6). Unul se găsește de obicei lateral de cîrja venei safene mici (la vărsare). Ceilalți sînt situați mai profund: unii în afara, alții înăuntrul mănunchiului vasculonervos popliteu (fig. 159).

Vasele lor aferente sînt: 1) limfatice care vin de la grupul tibial anterior; 2) limfaticele care însoțesc vena saphena parva (planurile superficiale ale

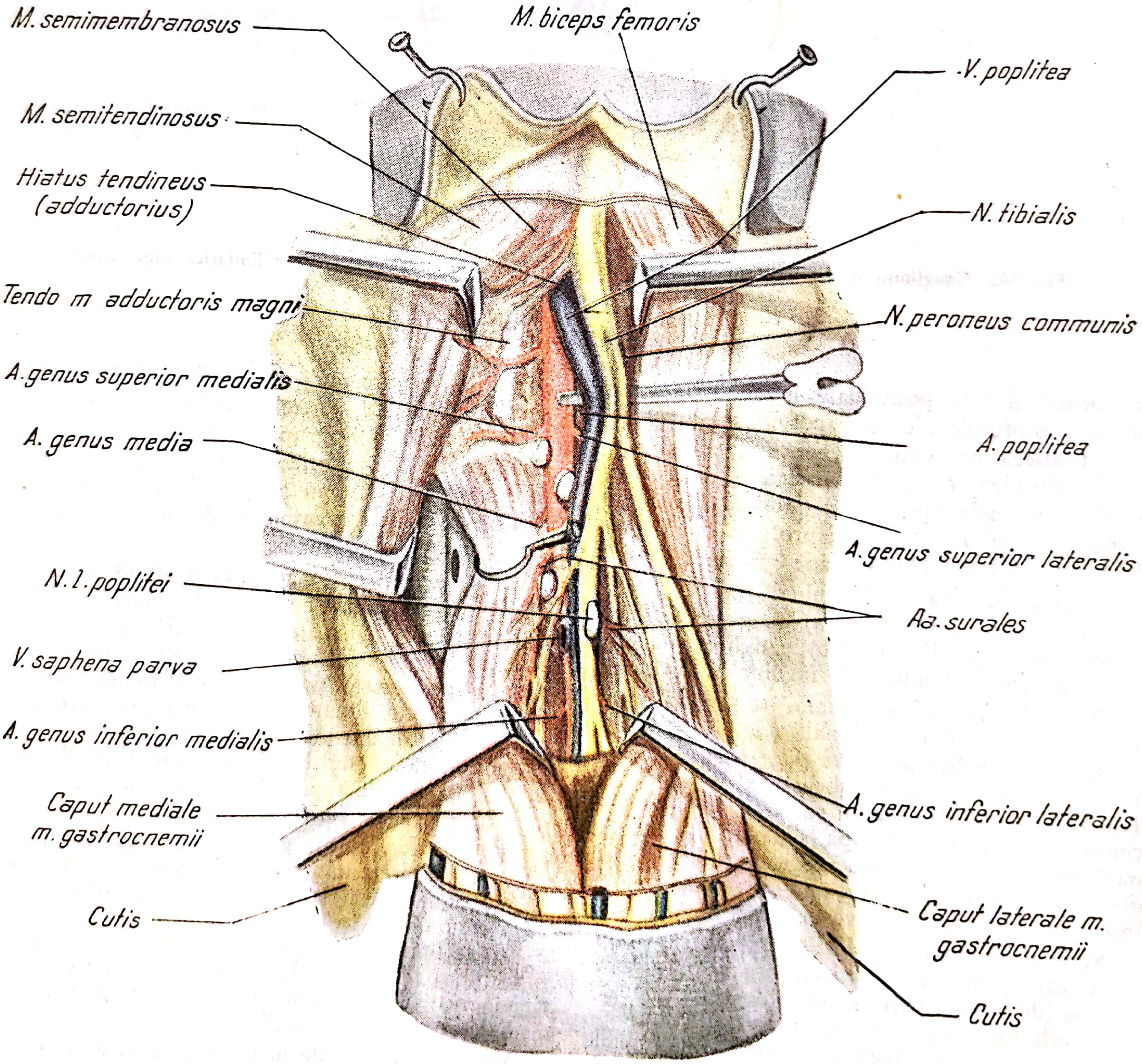
M. semimembranosus
M. biceps femoris
V. poplitea
M. semitendinosus
Hiatus tendineus (adductorius)
N. tibialis
Tendo m adductoris magni
N. peroneus communis
A. genus superior medialis
A. poplitea
A. genus media
A. genus superior lateralis
N. l. poplitei
Aa. surales
V. saphena parva
A. genus inferior medialis
A. genus inferior lateralis
Caput mediale m. gastrocnemii
Cutis
Caput laterale m. gastrocnemii
Cutis

Fig. 159. Ganglionii limfatici poplitei. med post

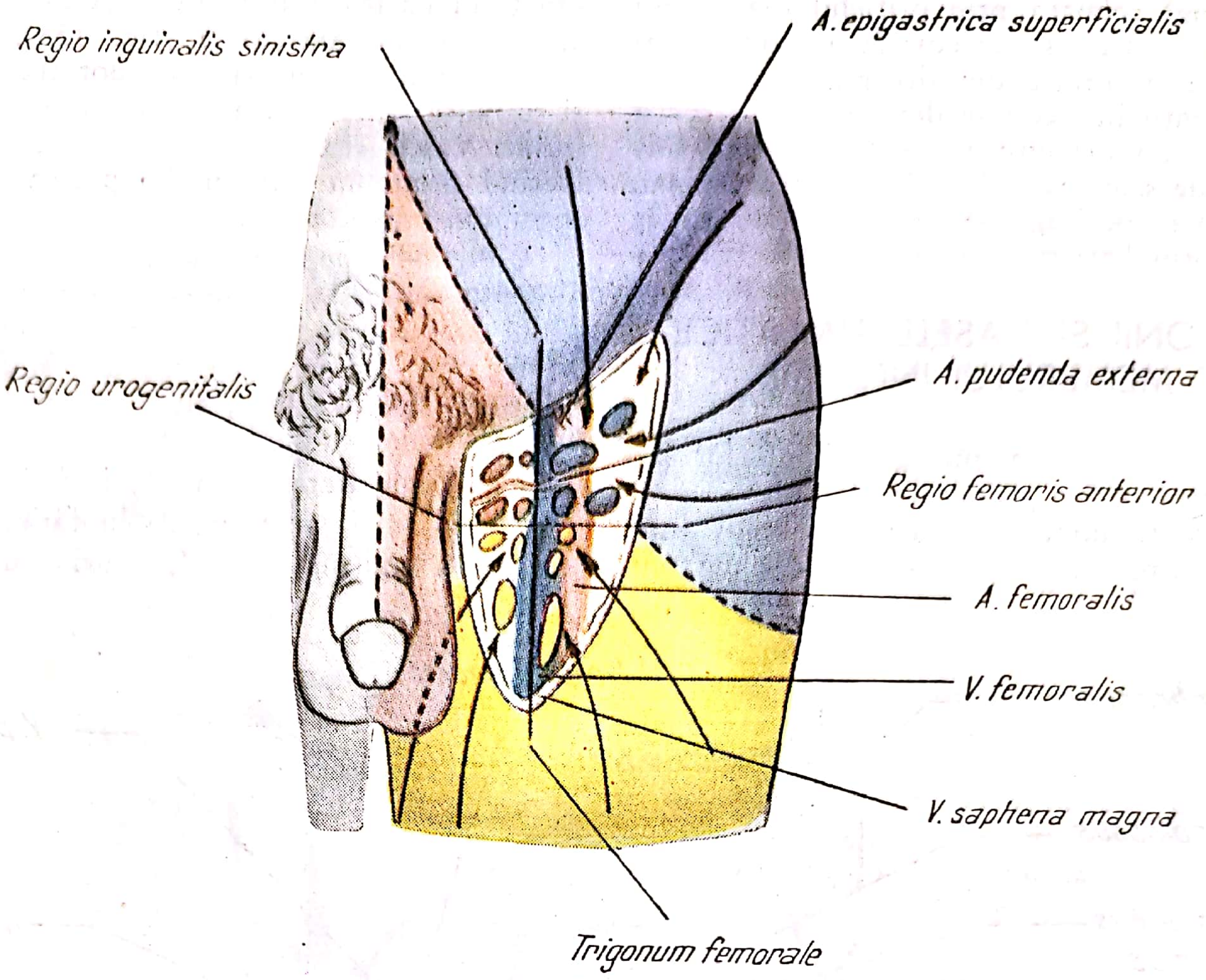

Fig. 160. Ganglionii limfatici inghinali superficiali; săgeţile indică traiectul vaselor limfatice superficiale.

piciorului şi faţa posterioară a gambei); 3) limfaticele profunde ale lojei posterioare a gambei; 4) limfaticele articulaţiei genunchiului.

Vasele eferente însoţesc artera poplitee şi, trecînd prin inelul muşchiului adductor mare, se varsă în ganglionii inghinali profunzi, contribuind la formarea curentului limfatic profund.

Grupul inghinal (subinghinal) (nodi lymphatici inguinales). Se disting: a) ganglioni inghinali superficiali (superficiales); b) ganglioni inghinali profunzi (nodi lymphatici inguinales profundi).

Nodi lymphatici inguinales superficiales sînt situaţi distal de plica inghinală (fig. 160), în aria triunghiului lui Scarpa, între piele şi fascia cribriformis, adică în ţesutul subcutanat. În număr de 10—15, ei sînt de volum variabil, pînă la mărimea unei migdale. Grupa superficială ganglionară este divizată în patru subgrupe (Quénu), prin două linii perpendiculare una pe alta, care se întretaie la nivelul cîrjei venei safene mari.

Subgrupele rezultate sînt: 1) grupa superomedială, care primeşte limfaticele organelor genitale externe (de aceeaşi parte şi unele de partea opusă), limfaticele lojei perineale superficiale, ale anusului, din partea medială a regiunii fesiere, de la peretele abdoimnal anterior (porţiunea subombilicală); 2) grupa superolaterală, care primeşte: limfaticele superficiale ale regiunii fesiere, limfaticele porţiunii subombilicale ale peretelui abdominal; 3) grupa inferomedială şi 4) grupa inferolaterală. Ultimele două primesc limfaticele superficiale ale membrului inferior. Vasele eferente ale ganglionilor superficiali străbat fascia cribriformis şi devin vase aferente ale ganglionilor profunzi.

Nodi lymphatici inguinales profundi sînt subfasciali. În număr de 2—3, sînt mici şi situaţi medial venei femurale, în porţiunea canalului femural, numită infundibul. Unul dintre ei se găseşte totdeauna în partea cea mai înaltă a infundibulului, fiind situat chiar pe marginea laterală, concavă, a ligamentului lacunar (Gimbernat) şi este numit ganglionul lui Cloquet sau al lui Rosenmüller. El vine în raport în sus cu septul femural, care îl separă de peritoneu.

Vasele aferente ale ganglionilor inghinali profunzi sînt reprezentate prin: 1) vasele eferente ale ganglionilor superficiali; 2) vasele profunde ale membrului inferior (din ganglionii poplitei) şi 3) vasele limfatice ale glandului la bărbat, ale clitorisului la femei. Vasele limfatice eferente străbat lacuna vasculară (inelul femural) în partea sa medială şi se duc la ganglionii iliaci.

Vasele limfatice ale membrului inferior se termină toate în ganglionii inghinali. Ele pot fi împărţite după traiect în două căi limfatice: 1) superficială şi 2) profundă.

Vasele superficiale merg de-a lungul venei safene mari la ganglionii inghinali superficiali, apoi de-a lungul venei safene mici la ganglionii poplitei şi în sfîrşit, din regiunea fesei la ganglionii inghinali.

Vasele profunde urmează trunchiurile sanguine mari. Astfel se formează: 1) o cale principală, începînd de la artera pedioasă, pe lîngă artera tibială anterioară, la ganglionii poplitei şi de acolo cu artera femurală la ganglionii inghinali profunzi; 2) o cale accesorie, reprezentată prin limfaticele regiunii obturatorii, care merge la ganglionii iliaci.

Ganglionii şi vasele limfatice din pelvis

După situaţia lor, ganglionii din pelvis sînt divizaţi în viscerali şi parietali.

Ganglionii parietali (nodi lymphatici iliaci) sînt aşezaţi în jurul vaselor iliace (fig. 161). Există mai multe grupuri: iliac extern (8—11 ganglioni), iliac intern (8—10 ganglioni) şi iliac comun (5—7 ganglioni). Fiecare grup este dispus de-a lungul vasului omonim. Ganglionii iliaci externi* primesc vase aferente de la ganglionii inghinali (profunzi şi superficiali), de la elementele peretelui abdominal şi de la unele viscere pelviene (vezică, uter, prostată, vagină).

Ganglionii iliaci interni (nodi lymphatici iliaci interni) primesc limfaticele diferitelor viscere ale bazinului (rect, vezică, prostată, veziculele seminale, canalele deferente, uter, vagină), iar vasele lor eferente se întrerup în ganglionii iliaci comuni.

Ganglionii iliaci comuni primesc vase de la ganglionii precedenţi şi de la o parte din viscere (v. mai jos), iar vasele lor eferente se varsă în ganglionii lombari (lomboaortici sau aortici).

Ganglionii viscerali sînt reprezentaţi prin următoarele grupe: 1) nodi lymphatici sacrales, situaţi înaintea osului sacru. Primesc vasele rectului şi ale prostatei, drenează limfa spre nodi lymphatici iliaci şi lumbales. 2) Nodi lymphatici vesicales*, situaţi în spaţiul prevezical şi pe laturile ligamentului vezicoombilical primesc limfa de la vezică, drenează limfa spre ganglionii iliaci interni şi iliaci. 3) Nodi lymphatici anorectales* sînt

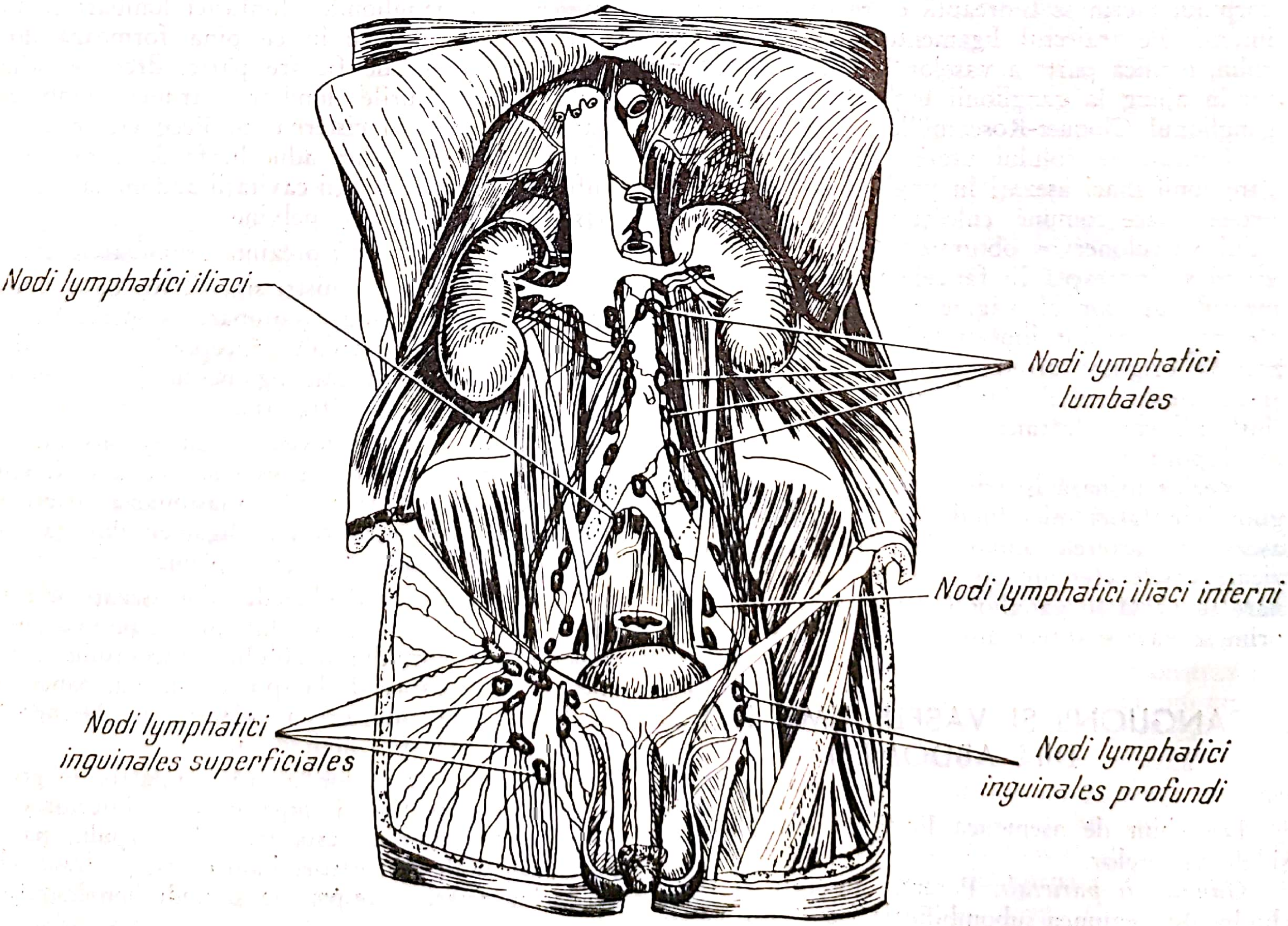
Nodi lymphatici iliaci
Nodi lymphatici lumbales
Nodi lymphatici iliaci interni
Nodi lymphatici inguinales superficiales
Nodi lymphatici inguinales profundi

Fig. 161. Ganglionii şi vasele limfatice din pelvis.

---

* Neomologaţi în N. I.

situaţi pe laturile rectului, de la care primesc aferenţe, emiţînd eferenţe spre nodi lymphatici rectales superiores. 4) Nodi lymphatici rectales medii et superiores sînt situaţi de-a lungul arterelor rectale; ei primesc limfa segmentului superior al rectului şi o drenează spre nodi lymphatici mesenterici, celiaci. Aceste date cunoscute permit o privire de ansamblu asupra lor:

Viscerele pelviene îşi drenează limfa către grupele ganglionare aşezate în jurul vaselor mari (artera iliacă şi ramurile ei). Limfaticele rectului se varsă în ganglionii sacrali (nodi lymphatici sacrales). Aceştia sînt culcaţi pe faţa pelviană a sacrului, înapoia şi pe laturile rectului, pe traiectul vaselor rectale superioare (nodi lymphatici rectales superiores) şi mai în sus, pe promontoriu, în lungul arterei sacrate mijlocii. Lanţul ganglionar de pe vasele rectale superioare îşi trimite vasele limfatice eferente spre ganglionii mezocolici, de la nivelul arterei sigmoidiene, şi apoi către ganglionii mezenterici. Ganglionii situaţi în partea inferioară a concavităţii sacrului îşi varsă vasele eferente în grupul iliac intern. Ganglionii sacrali sînt legaţi între ei prin vase limfatice care alcătuiesc plexul sacral limfatic.

Uterul trimite limfaticele porţiunii sale superioare (fund), împreună cu ale ovarului şi ale tubei uterine, către ganglionii lombari. Limfaticele corpului uterin se îndreaptă către ganglionii iliaci interni. Pe traiectul ligamentului rotund al uterului, o mică parte a vaselor limfatice din corpul uterin ajung la ganglionii inghinali, în special la ganglionul Cloquet-Rosenmüller.

Limfaticele colului uterin se îndreaptă către ganglionii iliaci aşezaţi în unghiul de bifurcare al arterei iliace comune, culcaţi în parte pe mănunchiul vasculonervos obturator. Către aceiaşi ganglioni se îndreaptă limfaticele provenind din segmentul superior al vaginei. Porţiunile inferioare ale vaginei trimit limfaticele spre ganglionii aşezaţi la originea arterei uterine. Ganglionii iliaci şi cei iliaci interni sînt legaţi între ei prin vase limfatice, care alcătuiesc plexul limfatic iliac intern sau hipogastric*.

Vezica urinară îşi trimite limfaticele către ganglionii limfatici mici (nodi lymphatici vesicales)*, aşezaţi pe arterele ombilicale şi în spaţiul prevezical; vasele eferente ale acestor grupuri ganglionare se varsă în ganglionii iliaci interni, care mai primesc vase şi direct din peretele vezical.

GANGLIONII ŞI VASELE LIMFATICE DIN ABDOMEN

Deosebim de asemenea limfatice ale pereţilor şi ale viscerelor.

Ganglionii parietali. Peretele anterior al trunchiului din regiunea subombilicală îşi trimite vasele limfatice într-un grup ganglionar situat de-a lungul vaselor epigastrice inferioare (nodi lymphatici epigastrici inferiores)*.

Pe peretele abdominal posterior se înşiră un număr de 20—30 de ganglioni limfatici în jurul vaselor mari: aorta abdominală şi vena cavă caudală. Din cauza situaţiei lor au fost numiţi ganglioni juxtaortici sau lomboaortici (nodi lymphatici lumbales). Faţă de vase, unii ganglioni sînt aşezaţi de o parte şi de alta (nodi lumbales) drepţi şi stîngi; alţii sînt situaţi înaintea vaselor (nodi aortici)*, iar cei mai puţin numeroşi (4—5), înapoia vaselor, în dreptul vertebrelor L_3 şi L_4 — ganglionii retroaortici sau profunzi.

Nodi lymphatici lumbales primesc vasele lor aferente de la nodi iliaci interni şi de la nodi iliaci. Ganglionii aortici însumează vasele eferente de la: nodi sacrales, nodi iliaci interni, vasele limfatice de la rinichi, glandele suprarenale, de la ovare (testicule) şi tubele uterine.

Autorii sovietici, care au studiat amănunţit limfaticele profunde ale peretelui abdominal posterior (regiunea lombelor), au arătat că în vecinătatea venei lombare ascendente, între inserţiile arcadelor psoasului, există o serie de mici ganglioni limfatici lombari (nodi lumbales), care primesc vasele profunde ale peretelui (Iosifov). Vasele eferente ale ganglionilor limfatici lombari şi aortici se unesc din ce în ce pînă formează două trunchiuri (unul de fiecare parte, drept şi stîng) numite trunchiurile lombare (trunci lumbales), care se deschid în cisterna lui Pecquet. În consecinţă, aceste trunchiuri aduc limfa de la membrele inferioare, bazin, pereţii cavităţii abdominale, unele viscere abdominale şi pelvine.

Ganglionii viscerali prezintă următoarele grupe:

1) Nodi gastrici sinistri sînt situaţi de-a lungul arterei gastrice stîngi (coronara stomahică), pe curbura mică a stomacului, începînd de la cardia, între cele două foiţe ale ligamentului gastrohepatic (omentum minus) (fig. 162).

2) Nodi gastrici dextri se găsesc înşiraţi pe traiectul curburii mari a stomacului, de-a lungul arcului arterial format de anastomoza arterelor gastroepiploice, între foiţele ligamentului gastrocolic şi ale ligamentului gastroplenic.

3) Nodi pancreaticolienales sînt aşezaţi pe traiectul arterei splenice, în hilul splinei, pe marginea superioară a corpului şi colului pancreasului. Primesc vase limfatice de la splină, duoden, pancreas şi de la lobii inferiori ai plămînilor. Drenează limfa colectată spre nodi celiaci.

Datorită situaţiei lor, au fost împărţiţi în grupele: nodi pancreatici superiores şi inferiores*, aşezaţi pe marginile respective ale corpului pancreasului; nodi pancreaticoduodenales, pe traiectul arcadelor arteriale respective şi nodi lienales, cu-

---

* Neomologat în N. I.

* Neomologaţi în N. I.

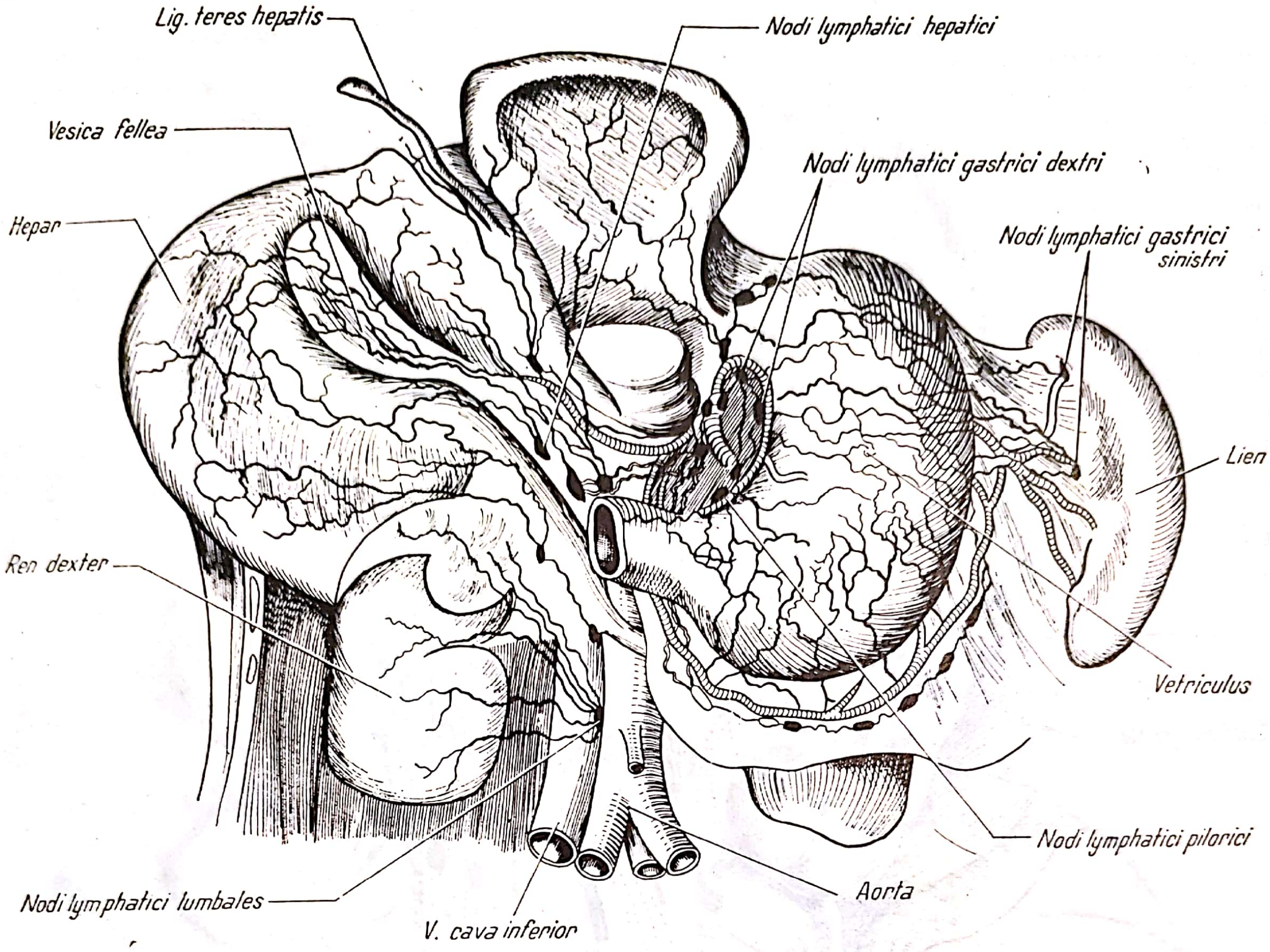

Fig. 162. Ganglionii limfatici gastrici.

prinşi în epiploonul pancreaticosplenic (nodi mesogastrii dorsalis partis phrenicolienalis).

4) Nodi lymphatici hepatici sînt situaţi în hilul ficatului şi în lungul venei porte, în grosimea marginii drepte a ligamentului gastrohepatic (hepatoduodenal), pînă la vărsarea canalului coledoc (fig. 163). În număr de 12—15, ei adună vasele limfatice superficiale ale parenchimului renal dinspre faţa inferioară a ficatului şi cea mai mare parte a vaselor limfatice profunde din parenchim; apoi limfaticele căilor biliare şi capului pancreasului. Drenează limfa spre nodi lymphatici celiaci.

5) Nodi lymphatici celiaci, în număr de 16—20, sînt situaţi în jurul originii trunchiului celiac şi reprezintă de fapt grupa cranială a ganglionilor aortici. Ei primesc vasele eferente de la nodi lymphatici gastrici, pancreaticolienales, mesocolici etc. şi trimet vasele lor eferente pentru a constitui truncus intestinalis.

Din n. l. celiaci există un grup de 3—4 ganglioni mari aşezaţi înapoia colului pancreasului, la locul formării venei porte, care sînt numiţi pe drept cuvînt confluent limfatic portal, căci adună vasele limfatice din nodi l. hepatici, n. pancreaticolienales, n. gastrici, n. mesenterici etc. şi drenează limfa spre cisterna lui Pecquet.

6) Nodi lymphatici mesenterici sînt foarte numeroşi (200) în grosimea mezenterului de-a lungul arterei mezenterice superioare. Ei se găsesc pe calea lipidelor care se absorb prin vilozităţile intestinale şi iau drumul circulaţiei prin canalul toracic, vena cavă cranială, atriul drept şi ventriculul drept.

Nodi lymphatici colici se găsesc situaţi medial faţă de colonul ascendent şi descendent (nodi l. colici dextri şi sinistri) şi între foiţele mezocolonului transvers (n. l. colici medii). Adună limfaticele intestinului gros şi drenează limfa spre confluentul portal.

Cercetări morfofuncţionale au demonstrat importanţa sistemului limfatic în funcţia intestinului gros, care poate, după necesitate, servi ca aparat de absorbţie sau de excreţie (Russu şi colab.).

După descripţia grupelor ganglionare este necesar să le privim în legătura lor cu limfaticele viscerelor abdominale. Stomacul drenează limfa din reţeaua limfatică submucoasă şi subseroasă, către ganglionii gastrici stîngi (nodi l. gastrici sinistri pe curbura mică) şi ganglionii gastrici drepţi (nodi l. gastrici dextri pe curbura mare), aşezaţi

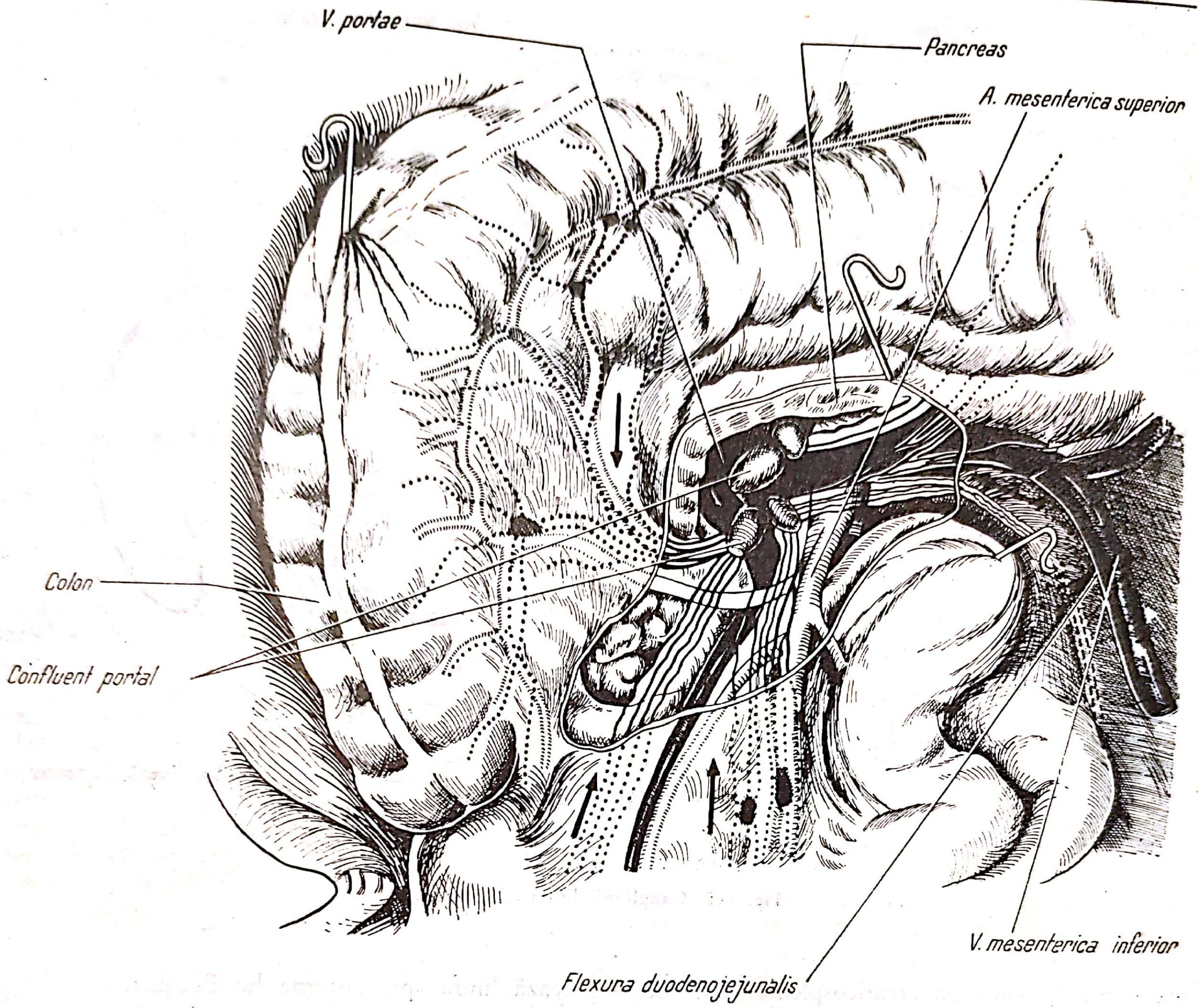

Fig. 163. Raporturile ganglionilor limfatici hepatici.

de-a lungul vaselor de pe marea şi respectiv mica curbură a stomacului (fig. 164). O parte din ganglionii acestui ultim grup sînt aşezaţi dedesubtul, altă parte înapoia pilorului (ganglionii subpilorici şi ganglionii retropilorici). Limfaticele stomacului se mai duc şi la ganglionii pancreatico-splenici (nodi l. pancreaticolienales), mai ales din porţiunea pilorică a stomacului şi din regiunea postero-inferioară a corpului. Aceşti ganglioni sînt aşezaţi pe traiectul arterei splenice. De altfel, vasele eferente ale ganglionilor gastrici se varsă şi ele în ganglionii pancreatico-lienali.

Este probabil că vasele limfatice ale stomacului au legături atît cu ganglionii sternali cît şi cu cei mediastinali posteriori şi, prin intermediul acestora şi al vaselor lor eferente, cu ganglionii cervicali profunzi inferiori din grupul supraclavicular stîng. Graţie acestor legături, se pot explica prezenţa metastazelor canceroase în ganglionii supraclaviculari (stîngi mai ales) în cazurile de cancer gastric (fazele mai tîrzii).

Din limfaticele ficatului, mai bine cunoscută este reţeaua superficială (fig. 165), limfaticele superficiale de pe faţa convexă drenează prin trunchiuri care străbat ligamentul falciform (suspensor) al ficatului şi pătrund între fasciculele costale şi xifoidiene ale diafragmei, pentru a se vărsa în ganglionii parasternali. Tot de pe această faţă, alte trunchiuri străbat prin ligamentul coronar şi se duc să se verse în nodi lymphatici mediastinales posteriores. Un al treilea grup de pe faţa convexă a ficatului trece prin ligamentul triunghiular stîng şi se termină ca vase aferente ale ganglionilor pancreatico-splenici. Există şi limfatice ale feţei convexe (superioare), care, înconjurînd marginea inferioară a ficatului, coboară către hilul ficatului (pe faţa inferioară) pentru a se vărsa în ganglionii hepatici (nodi lymphatici hepatici).

Ganglionii hepatici (nodi l. hepatici) se găsesc nu numai în hilul ficatului, ci şi mai jos, în lungul venei porte, în grosimea ligamentului hepatoduodenal (fig. 162).

Limfaticele de pe faţa inferioară şi din interiorul parenchimului hepatic se varsă în ganglionii hepatici din hilul ficatului sau în ganglionii pancreatico-splenici. Limfaticele veziculei biliare se varsă de asemenea în acest din urmă grup ganglionar, avînd un ganglion situat de obicei la nivelul colului vezicii. Ganglionii celiaci îşi trimit reciproc vase între ei, alcătuind un plex: plexul celiac limfatic.

Vasele limfatice ale intestinului subţire (chiliferele) şi ale intestinului gros se îndreaptă către ganglionii mezenterici (nodi l. mesenterici) şi ganglionii mezocolici (nodi l. colici)*.

Vasele eferente ale ganglionilor mezenterici, împreună cu vasele eferente ale ganglionilor celiaci, se unesc într-un trunchi impar, numit trunchiul intestinului (truncus intestinalis). Acesta urcă la dreapta arterei mezenterice superioare şi a aortei şi se varsă în cisterna Pecquet sau originea canalului toracic.

Limfaticele splinei se varsă în ganglionii pancreatico-splenici. Apendicele vermiform şi cecul îşi trimit limfaticele într-un grup de ganglioni situaţi în mezenter: ganglionii cecali anteriori şi posteriori (nodi l. ileocolici), pe faţa anterioară şi posterioară a cecului. Acest grup îşi trimite vasele eferente către ganglionii mezenterici aşezaţi în lungul arterei ileocecale, dintre care cel mai caudal poartă (în unele descripţii) numele de ganglionul lui Clado. Clado a descris o comunicare limfatică între apendice şi ovarul drept, care — dacă există — trebuie să fie o raritate. Reamintim, în treacăt, rolul important pe care limfaticele intestinale îl

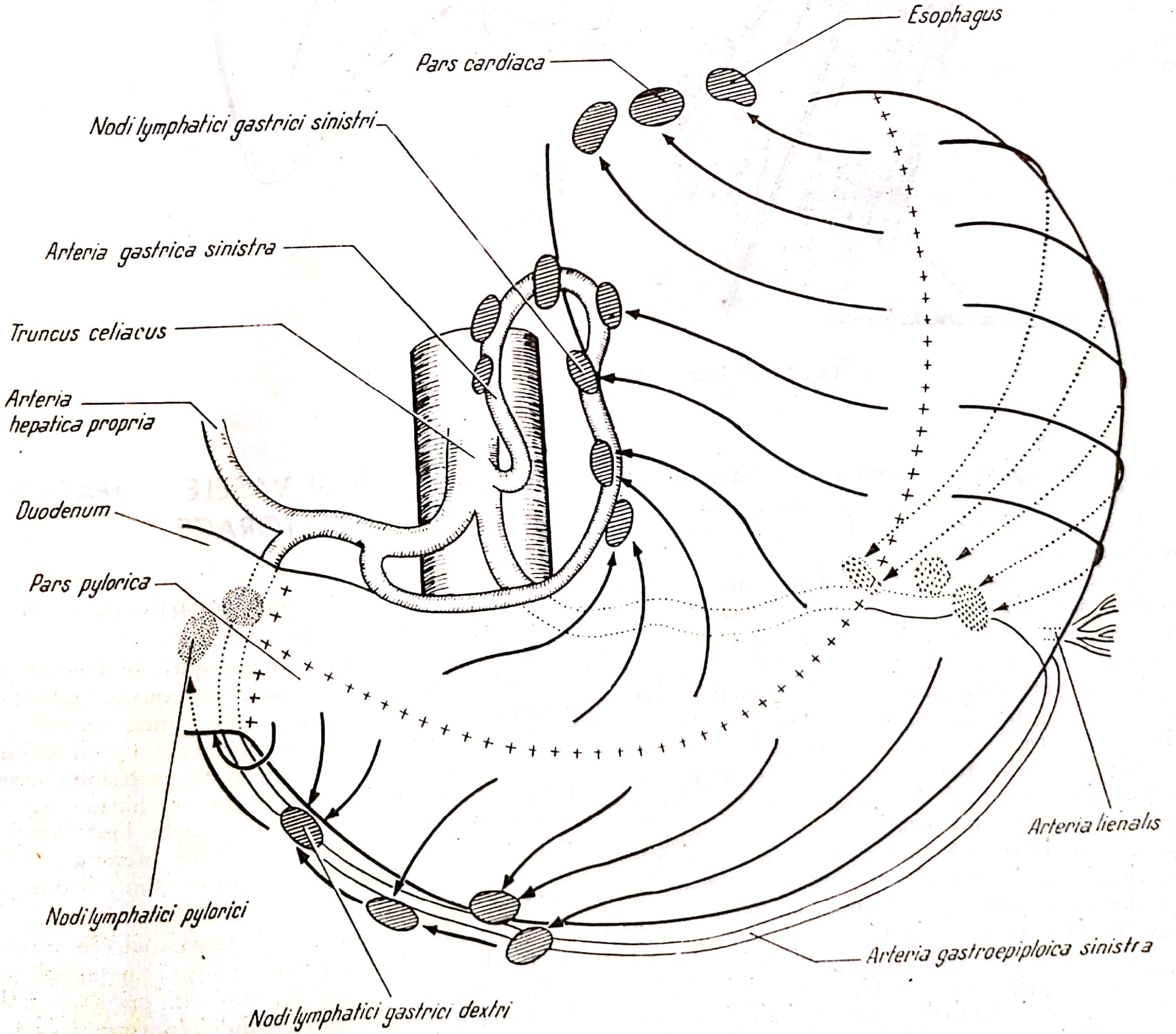
Esophagus
Pars cardiaca
Nodi lymphatici gastrici sinistri
Arteria gastrica sinistra
Truncus celiacus
Arteria hepatica propria
Duodenum
Pars pylorica
Arteria lienalis
Nodi lymphatici pylorici
Arteria gastroepiploica sinistra
Nodi lymphatici gastrici dextri

Fig. 164. Schema teritoriilor limfatice ale stomacului.

---

* N.I. descrie grupurile ganglionare după ramificaţiile arteriale (ileocolici, colici dextri, medii, sinistri şi mesenterici inferiores).

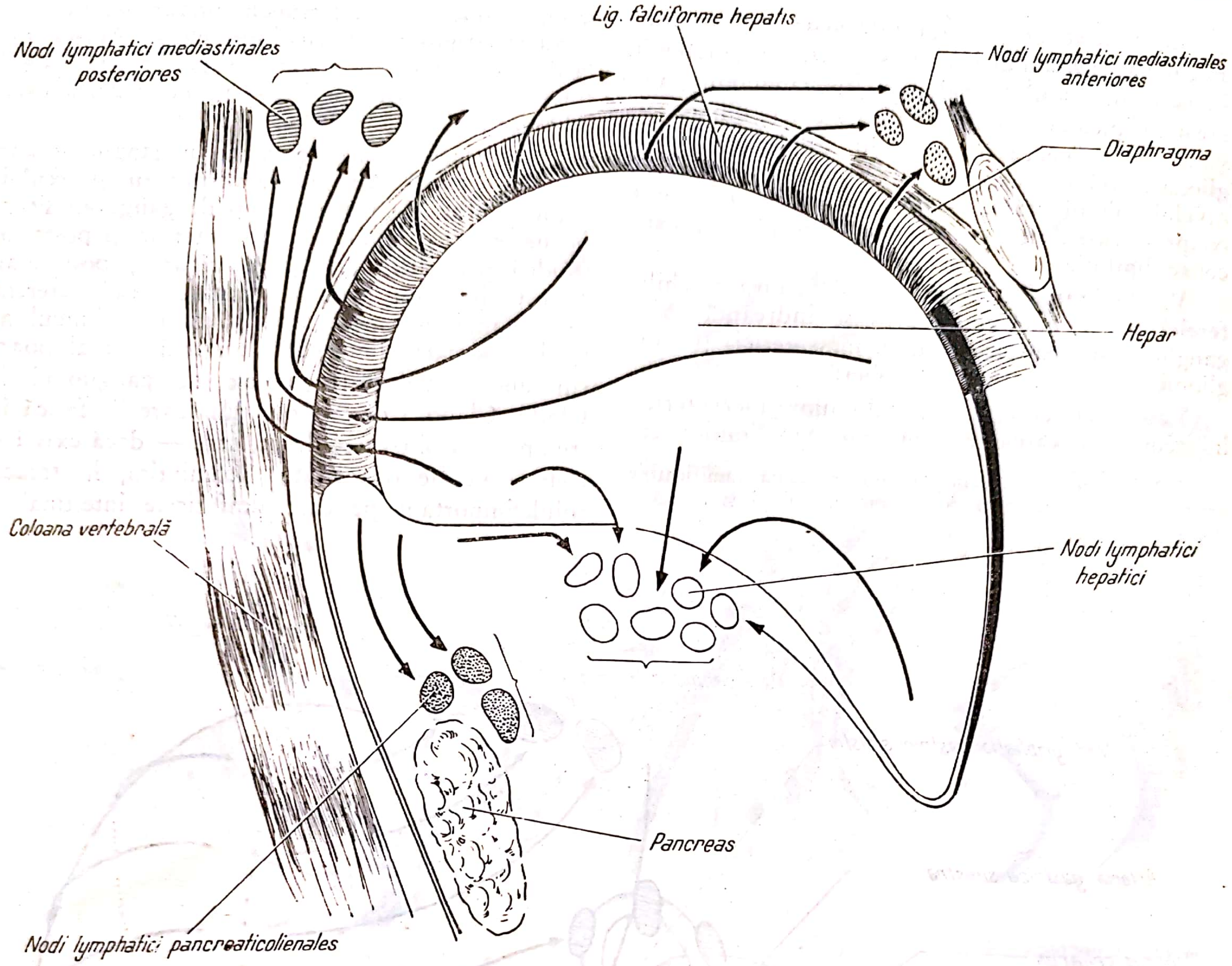
Lig. falciforme hepatis
Nodi lymphatici mediastinales posteriores
Nodi lymphatici mediastinales anteriores
Diaphragma
Hepar
Coloana vertebrală
Nodi lymphatici hepatici
Pancreas
Nodi lymphatici pancreaticolienales

Fig. 165. Schema teritoriilor limfatice ale ficatului.

joacă în transportul grăsimilor absorbite, rol care a prilejuit descoperirea lor (Asellius, 1622).

Rinichiul își trimite limfaticele în ganglionii lombari. Acest grup a fost prezentat mai sus (v. limfaticele parietale ale abdomenului); el primește o serie de vase de la organele din cavitatea pelviană care urcă pînă în această regiune. Limfaticele rinichiului joacă și ele un rol în epurare.

Vasele limfatice provenite din glandele genitale urcă în sus, de-a lungul vaselor spermatice, pînă sub vasele renale, apoi se îndoaie în jos, descriind o curbă foarte caracteristică, și se varsă în ganglionii lombari. Ganglionii limfatici lomboaortici (lombari) sînt legați între ei prin vase limfatice care înconjură vasele mari (aorta și cava inferioară), alcătuind plexul lombar limfatic. Partea din acest plex așezată chiar pe aortă — mai ales pe fața ei posterioară — se numește plex aortic. Vasele eferente ale ganglionilor lombari alcătuiesc, prin confluență, trunchiul limfatic lombar (trunci lumbales, așezat îndărătul aortei (v. p. 202).

GANGLIONII ȘI VASELE LIMFATICE DIN TORACE

Ganglionii toracelui sînt împărțiți de asemenea în ganglioni parietali și viscerali.

Ganglionii parietali sînt dispuși în trei grupe: a) nodi l. phrenici se găsesc pe convexitatea diafragmei și sînt împărțiți în două subgrupe: 1) anteriori (2—3 ganglioni înapoia apendicelui xifoid) și 2) posteriori, situați în jurul orificiului venei cave inferioare și dorsal stîlpilor diafragmei. În acești ganglioni se întrerup vasele limfatice ale diafragmei și vin vase limfatice eferente de la ficat prin ligamentul falciform sau ligamentul coronar al ficatului.

b) Nodi l. sternales și epigastrici, în număr de 6—10 de fiecare parte, se înșiră în lungul vaselor toracice interne (fig. 166). Ei primesc vasele limfatice din peretele trunchiului (porțiunea supraombilicală), de la glanda mamară și de la diafragmă

Vasele lor eferente formează un trunchi: truncus parasternalis *, care este un afluent al trunchiului bronhomediastinal.

c) Nodi l. intercostales se găsesc în spațiile intercostale, imediat sub pleura parietală, situați unii în partea anterioară, foarte mici, alții în partea mijlocie, iar alții în partea posterioară a spațiilor intercostale. Aceștia sînt cei mai mari și constanți. Primesc vasele spațiilor intercostale. Vasele lor eferente se varsă pentru spațiile anterioare (3—4) în trunchiurile bronhomediastinale respective, iar vasele limfatice provenite din ultimele 8—9 spații intercostale se adună în trunchiul descendent.

Ganglionii viscerali formează trei grupe: 1) nodi l. mediastinales anteriores (grup mediastinal anterior), situat înaintea inimii și vaselor mari; primesc limfatice de la inimă, timus și vasele mari;

2) nodi l. mediastinales posteriores (grup mediastinal posterior, situat în jurul esofagului și aortei); primesc vase de la esofag, plămîni și unele vase din ficat, direct sau prin intermediul grupului diafragmatic posterior; toate trei grupele drenează limfa spre truncus bronchomediastinalis (fig. 167);

3) nodi l. tracheobronchiales (grup intertraheobronhic sau bronhic); sînt dispuși în jurul traheii și bronhiilor și au mărimi variate (fig. 167). Acești ganglioni au fost împărțiți în mai multe subgrupe după situația lor. Astfel, ganglionii interbronhici însoțesc bronhiile pînă în parenchimul pulmonar (nodi l. bronchopulmonales), iar ganglionii intertraheobronhici (nodi l. tracheobronchiales superiores și inferiores) (10—12) se situează sub unghiul de bifurcare al traheii. Ultimii sînt în raport înainte cu inima prin intermediul pericardului, avînd înapoia lor esofagul. Aceste raporturi pot explica tulburările de deglutiție, cînd sînt măriți din cauza unui proces patologic (tuberculoză).

Vom studia vasele aferente ale ganglionilor viscerali cu ocazia prezentării limfaticelor viscerelor. Vasele eferente ale ganglionilor viscerali, la care se alătură și alte eferente notate mai sus, constituie de fiecare parte cîte un trunchi bronhomediastinal (drept și stîng), notat mai sus.

În cele ce urmează vom prezenta date mai importante asupra vaselor limfatice ale viscerelor din cavitatea toracică. Plămînii, bronhiile și partea caudală a traheii își trimit limfaticele în nodi

---

* Neomologat în N. I.

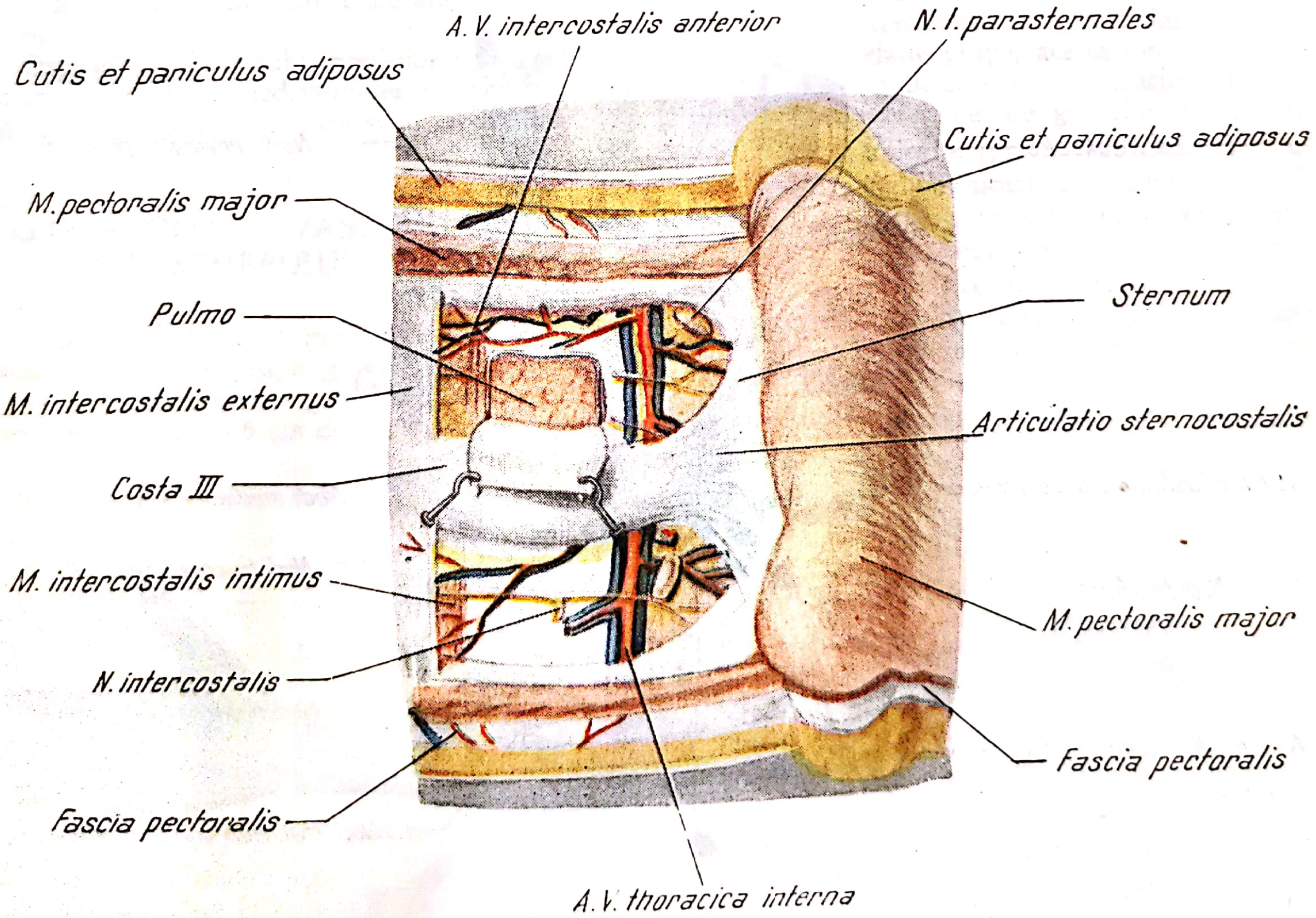
A. V. intercostalis anterior
N. l. parasternales
Cutis et paniculus adiposus
Cutis et paniculus adiposus
M. pectoralis major
Sternum
Pulmo
M. intercostalis externus
Articulatio sternocostalis
Costa III
M. intercostalis intimus
M. pectoralis major
N. intercostalis
Fascia pectoralis
Fascia pectoralis
A. V. thoracica interna

Fig. 166. Ganglionii limfatici de pe traiectul vaselor toracice interne.

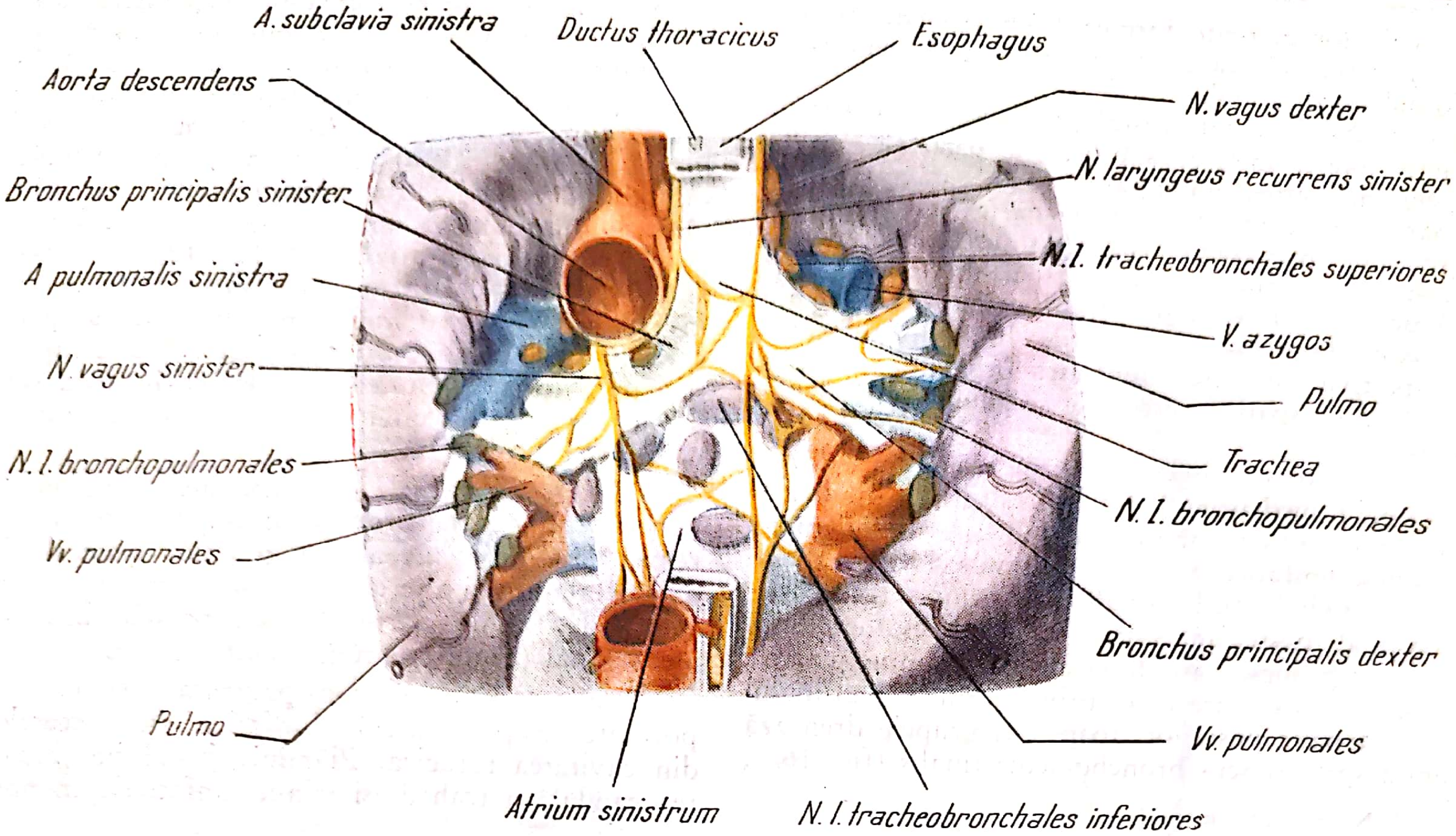
A. subclavia sinistra
Ductus thoracicus
Esophagus
Aorta descendens
N. vagus dexter
N. laryngeus recurrens sinister
Bronchus principalis sinister
N. l. tracheobronchales superiores
A pulmonalis sinistra
V. azygos
N. vagus sinister
Pulmo
N. l. bronchopulmonales
Trachea
N. l. bronchopulmonales
Vv. pulmonales
Bronchus principalis dexter
Pulmo
Vv. pulmonales
Atrium sinistrum
N. l. tracheobronchales inferiores

Fig. 167. Ganglionii limfatici din grupul mediastinal posterior.

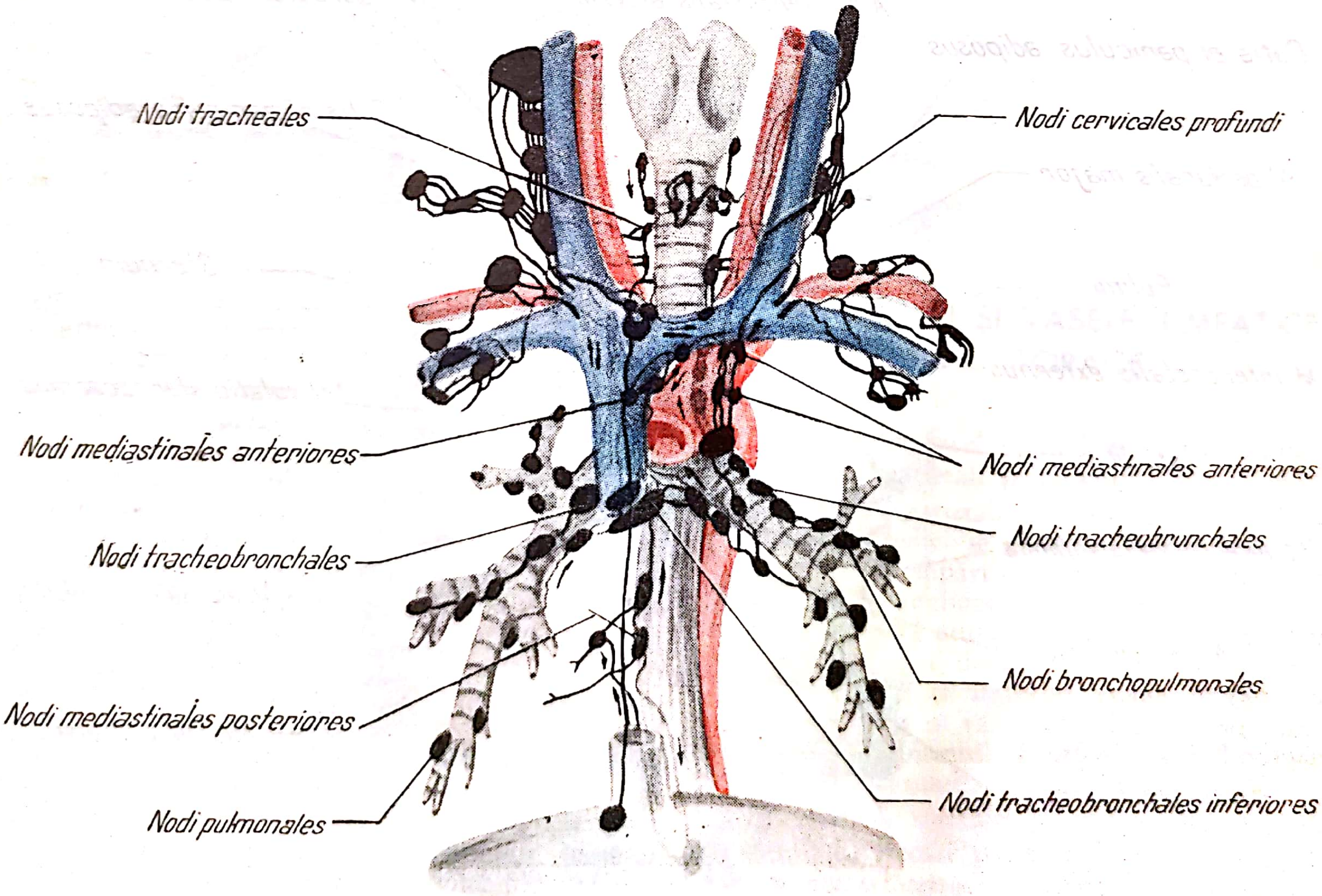
Nodi tracheales
Nodi cervicales profundi
Nodi mediastinales anteriores
Nodi mediastinales anteriores
Nodi tracheobronchales
Nodi tracheobronchales
Nodi bronchopulmonales
Nodi mediastinales posteriores
Nodi pulmonales
Nodi tracheobronchales inferiores

Fig. 168. Ganglionii limfatici care deservesc plămînii.

bronchiales aşezaţi de la unghiul de bifurcaţie al traheii pînă în parenchimul pulmonar (fig. 168). Între ganglionii bronhici şi ganglionii cervicali profunzi inferiori există legături, ca şi între ganglionii bronhici şi cei mediastinali.

În şanţul dintre trahee şi esofag (de-a lungul nervului recurent) şi mai lateral (în afara vagului) se găsesc ganglionii traheali sau recurenţiali (nodi l. tracheales), în care se varsă limfaticele traheii, esofagului, tiroidei şi timusului, precum şi limfaticele eferente din ganglionii bronhici (n. l. tracheobronchiales).

Limfaticele inimii au fost studiate şi precizate în ultimul timp (Rainer). Trunchiul colector, aflat în partea dreaptă a şanţului coronar, urcă pe dinaintea pediculului anterior al inimii şi se varsă în ganglionii mediastinali anteriori. Trunchiul colector, aflat în şanţul longitudinal al inimii, trece între auriculul stîng şi artera pulmonară, înapoia pediculului arterial al inimii, şi se varsă în ganglionii bronhici de la nivelul bifurcaţiei sau de pe bronhia stîngă. Nodi. l. mediastinales anteriores se găsesc în special pe traiectul venei cave craniale, mai ales la nivelul confluenţei celor două vene brahiocefalice; există şi cîţiva ganglioni mici aşezaţi la nivelul ramificării vaselor pericardiacofrenice. Vasele eferente din nodi l. sternales şi tracheales, vasele limfatice ale inimii, ale vaselor mari şi ale timusului sînt tributare acestor ganglioni.

Organele mediastinului posterior îşi trimit limfaticele în nodi l. mediastinales posteriores, aşezaţi în lungul aortei toracice şi al esofagului.

GANGLIONII ŞI VASELE LIMFATICE ALE MEMBRULUI SUPERIOR

Sistemul limfatic al membrului superior prezintă următoarele grupe ganglionare (fig. 169):

a) Nodi l. cubitales (ganglionii supra epitrohleeni) sînt situaţi cu 5 cm deasupra epitrohleii de-a lungul venei bazilice, superficial în ţesutul subcutanat. Sînt în număr de 2—3. Sub fascia de înveliş pot exista şi nodi l. cubitales profundi. Acest grup superficial primeşte vasele aferente de la partea medială a mîinii şi a antebraţului şi îşi trimit vasele eferente către ganglionii axilari.

b) Nodi l. axillares (ganglionii axilari). Importanţa lor practică a făcut să fie bine studiaţi. Topografic, ganglionii axilari sînt împărţiţi în cinci grupe (fig. 170):

1) Nodi l. laterales (grupul brahial), formaţi din 4—6 ganglioni aşezaţi pe partea internă a venei axilare, primesc limfaticele membrului superior.

2) Nodi l. subscapulares (grupul subscapular) sînt 6—7 ganglioni situaţi pe peretele posterior al axilei în jurul arterei subscapulare (între muşchiul subscapular şi m. mic rotund). Primeşte limfaticele cefei şi ale regiunilor posterioare ale umărului şi trimite eferenţele lor la ganglionii centrali.

3) Nodi l. pectorales (grupul toracic) este format din 4—8 ganglioni, aşezaţi pe peretele medial al axilei în jurul arterei toracice laterale. Primeşte limfaticele mamelei şi ale peretelui toracic.

4) Nodi l. centrales (grupul intermediar) sînt 3—6 ganglioni aşezaţi în ţesutul lax din centrul axilei (în raport cu ramuri nervoase anastomotice între nervii intercostali şi n. brahial cutanat). Situat între celelalte grupe, acesta este cuprins în curba pe care o descrie artera toracică laterală. Primeşte vasele eferente ale grupelor precedente.

5) Nodi l. apicales (grupul subclavicular) cuprind 5—12 ganglioni situaţi în regiunea vîrfului axilei, medial de vena axilară, întinşi de la vena subclavie şi pînă la ligamentul coracoclavicular. Primeşte vasele limfatice de la grupele precedente şi unele direct de la membrul superior. Vasele sale eferente, în cea mai mare parte, se unesc în 2—3 trunchiuri, care trec între vena subclavie şi muşchiul subclavicular şi formează apoi un singur

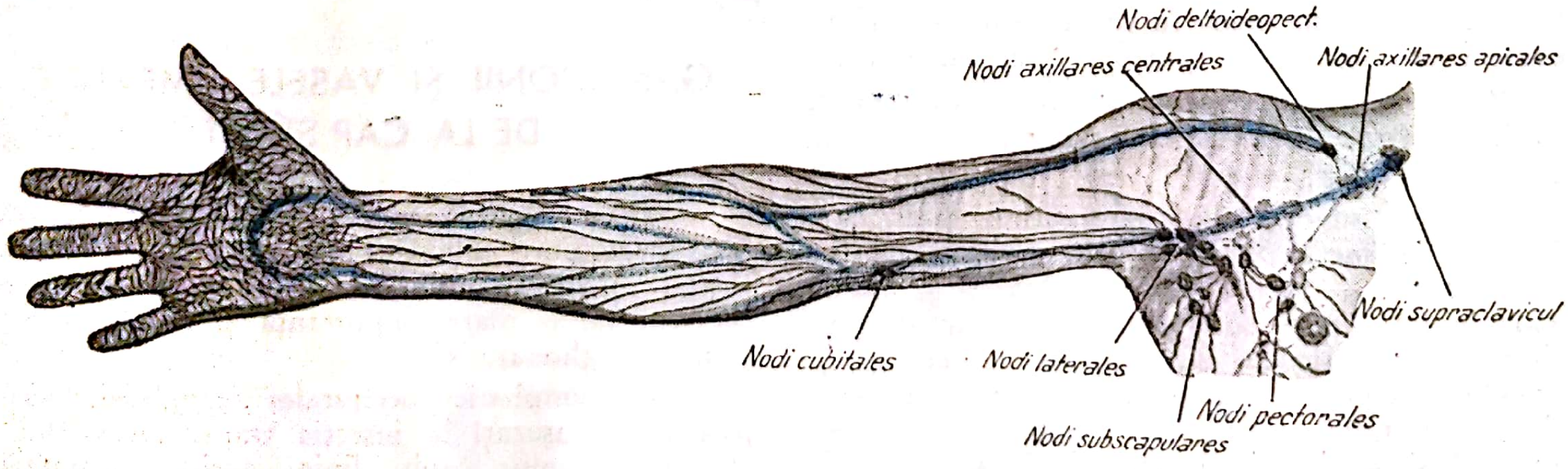

Fig. 169. Vasele limfatice superficiale ale membrului superior şi grupele ganglionare în care se varsă.

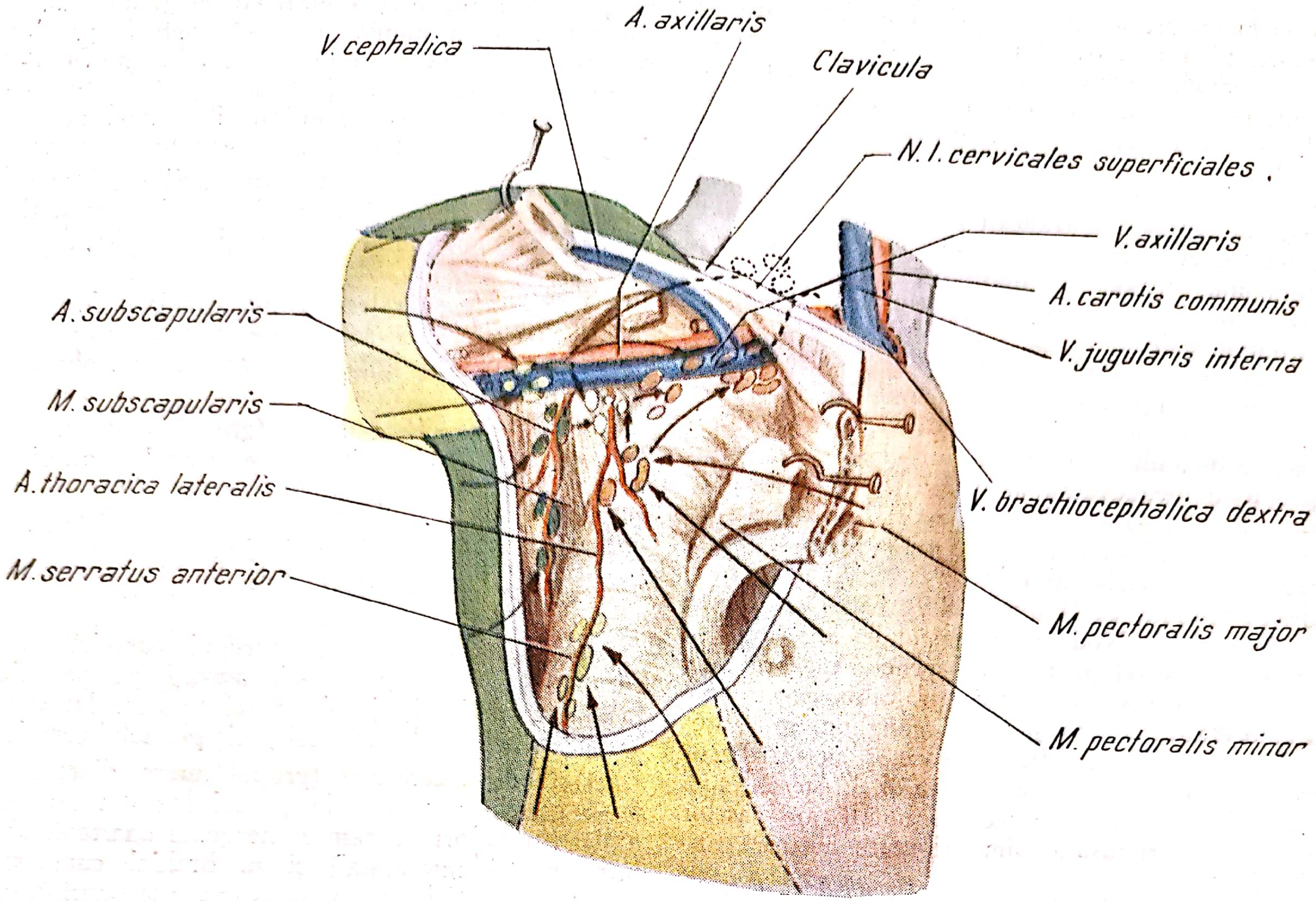
A. axillaris
V. cephalica
Clavicula
N. l. cervicales superficiales
V. axillaris
A. carotis communis
V. jugularis interna
A. subscapularis
M. subscapularis
A. thoracica lateralis
V. brachiocephalica dextra
M. serratus anterior
M. pectoralis major
M. pectoralis minor

Fig. 170. Schema grupelor ganglionare limfatice din axilă.

trunchi: truncus subclavius, care se varsă în canalul toracic (stînga) și în marea venă limfatică (dreapta). Gerota a arătat că anumite vase limfatice mamare străbat spațiile I—V și se termină în limfoganglionii parasternali. Alte vase limfatice din plexul limfatic mamar străbat mușchiul pectoral mare și se varsă în nodi l. pectorales. Vasele eferente ale acestora din urmă se varsă tot în grupul intermediar. Rețeaua de vase limfatice care leagă între ei diferiții ganglioni axilari alcătuiește plexul axilar. Interesarea sistemului limfatic de la nivelul axilei în caz de cancer mamar, explică necesitatea intervențiilor largi chirurgicale.

Privit în ansamblu, curentul limfatic al membrului superior constituie de-a lungul vaselor sanguine două căi:

a) Calea superficială, reprezentînd vasele limfatice, care merg peste antebraț și braț, plecînd de la degete și palmă dintr-o rețea, și se subdivide în trei grupe de vase: 1) un grup de vase limfatice superficiale, ulnare, care se termină în ganglionii cubitali (supraepitroheeni); 2) un grup de vase limfatice radiale, care însoțesc la braț vena cefalică și se deschid în ganglionii apicali (subclaviculari), după ce au perforat fascia clavipectorală, trecînd prin spațiul deltopectoral; 3) un grup de vase limfatice mijlocii (pe fața palmară a antebrațului), care se termină în ganglionii brahiali.

b) Calea profundă este formată de vasele limfatice care provin din oase, mușchi, articulații; vasele eferente ale ganglionilor cubitali confluează spre trunchiuri din ce în ce mai mari, care se varsă în ganglionii brahiali (lymphonodi laterales).

GANGLIONII ȘI VASELE LIMFATICE DE LA CAP ȘI GÎT

Grupele ganglionare ale capului poartă în cea mai mare parte numele regiunii unde se găsesc (fig. 171). În ansamblu, ei formează un lanț pericervical de o mare importanță practică. Aceste grupe ganglionare sînt:

Nodi lymphatici occipitales (ganglionii occipitali) sînt așezați la inserția trapezului și mușchiului splenius, sub linia curbă occipitală inferioară. Sînt în număr de 2—3 și primesc limfaticele pielii regiunii occipitale. Vasele lor eferente se varsă în ganglionii limfatici cervicali profunzi.

Nodi l. retroauriculares (ganglionii mastoidieni) sînt situaţi înapoia pavilionului urechii, pe inserţia muşchiului sternocleidomastoidian. Sînt în număr de 3—4. Primesc vase de la regiunea parietală şi faţa externă a pavilionului urechii (2/3) şi trimit vasele eferente la ganglionii parotidieni şi cervicali.

Nodi l. preauriculares *, lymphonodi auriculares anteriores * et parotidei (ganglionii parotidieni) pot fi divizaţi în două grupe: a) unii situaţi imediat sub fascie — numiţi şi superficiali (nodi l. parotidei superficiales) —; primesc vasele limfatice din regiunile: temporală, parietală şi frontală (sprîncene, pleoape, pavilionul urechii), conductul auditiv extern; b) alţii situaţi în profunzimea lojii parotidiene (nodi l. parotidei profundi) — numiţi şi profunzi — primesc vase aferente de la cavum tympani, velum palatinum, limbă, fosele nazale, glanda parotidă.

Printre ganglionii superficiali este unul mai important, situat imediat înaintea tragusului, numit ganglion preauricular.

Nodi l. mandibulares şi submandibulares (ganglionii submandibulari), variabili ca număr (5—12) formează un şir de-a lungul marginii inferioare a mandibulei, iar în parte sînt situaţi în interiorul lojii glandei submandibulare, unii în profunzime, iar alţii la suprafaţa glandei. Primesc vase aferente de la faţă, nas, buze, dinţi (gingii şi pulpe dentare) şi limbă. Ei trimit vasele eferente către lanţul ganglionilor jugular (nodi lymphatici cervicales profundi).

Nodi l. submentales sînt situaţi deasupra osului hioid, între cei doi muşchi digastrici (pîntecele lor anterior). Primesc vase de la buze, vîrful limbii, pulpele dentare de aceeaşi parte sau de partea opusă. Continuă lanţul ganglionar limfatic pericervical.

Nodi l. retropharyngei (ganglionii limfatici retrofaringieni) sînt situaţi în spaţiul retrofaringian şi pe suprafaţa exofaringiană a pereţilor laterali ai faringelui (fig. 172). Primesc limfaticele foselor nazale, ale tubei auditive, cavum tympani, epifaringe şi mezofaringe. Mult mai numeroşi la copii sînt uneori sediul abceselor retrofaringiene.

În afară de aceştia, mai există cîţiva mici ganglioni limfatici inconstanţi pe traiectul arterei faciale, aşezaţi pe bula adipoasă a obrazului (Bichat). Mai importanţi sînt ganglionii limfatici faciali profunzi, situaţi pe rafeul buccinatofaringian şi pe traiectul arterei maxilare. Primesc vase aferente de la musculatura masticatorie, de la formaţiile foselor: temporală, zigomatică, pterigopalatină, de la orbită, fosele nazale, velum palatinum şi faringe. Vasele aferente se varsă în nodi l. cervicales profundi, cu care grupul profund facial se continuă fără limite precise.

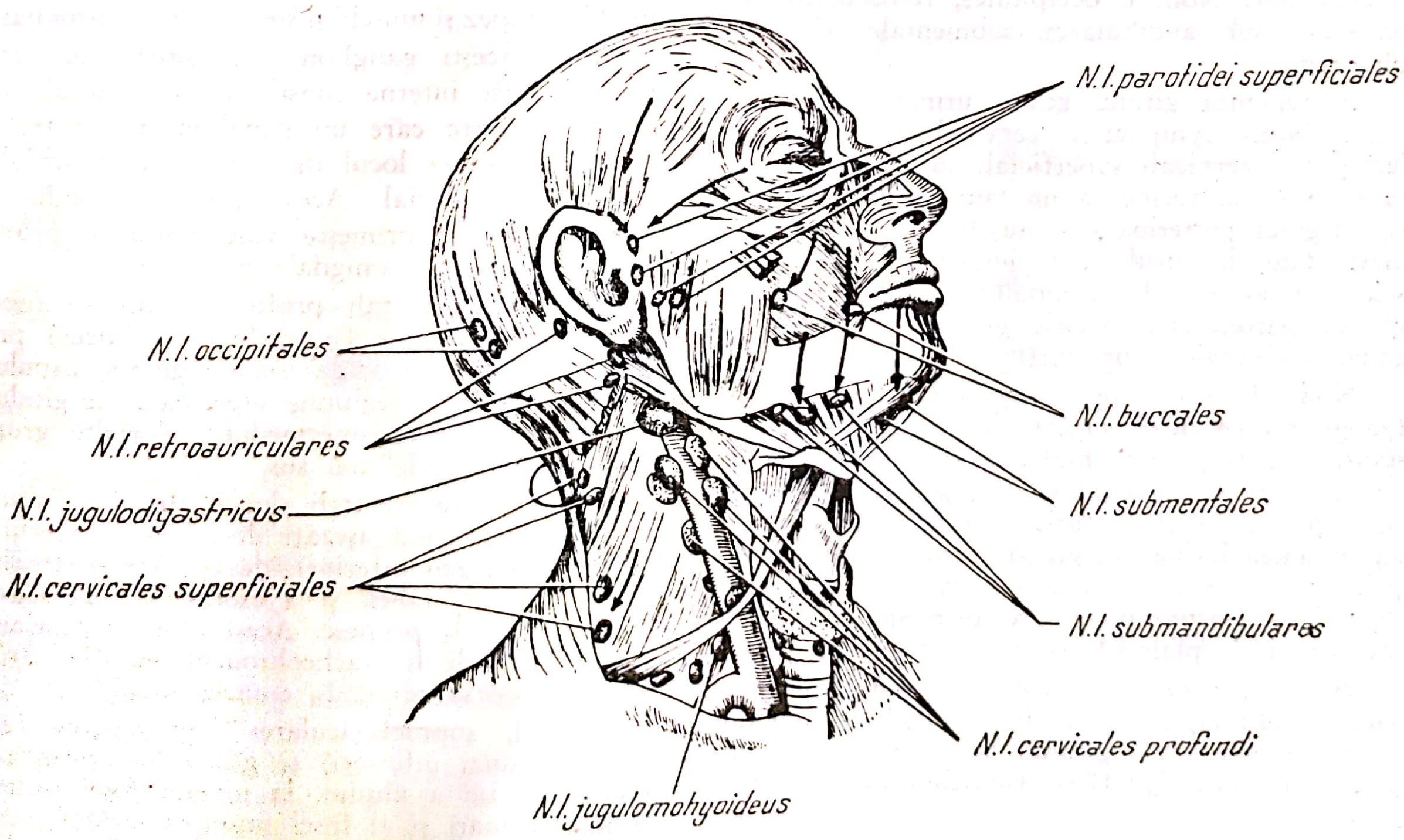

Fig. 171. Ganglionii şi vasele limfatice ale capului.

---

* Neomologaţi în N. I.

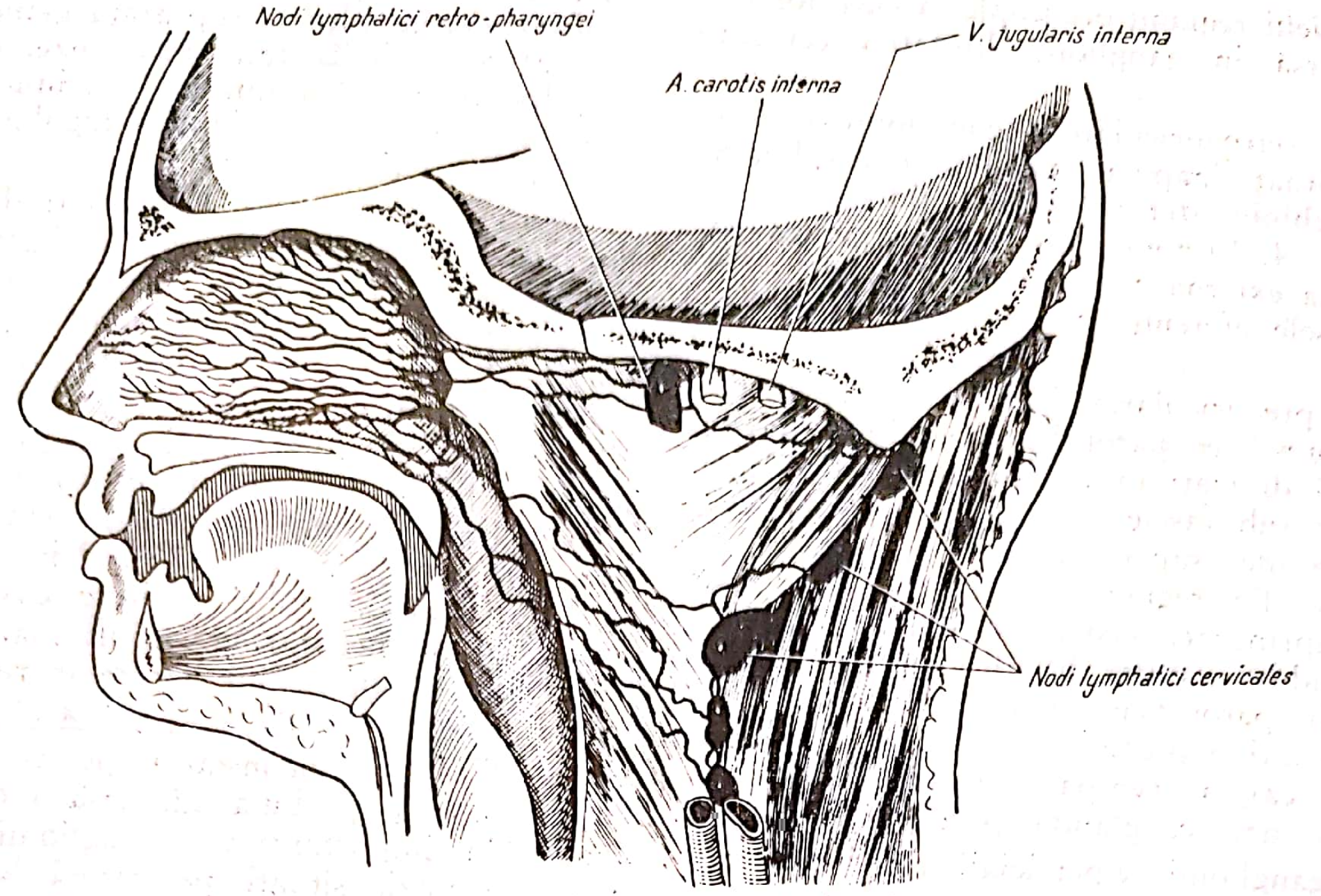

Fig. 172. Secțiune sagitală prin cap pentru a demonstra ganglionii retrofaringieni și cervicali profunzi.

Trebuie să remarcăm că se formează de-a lungul hotarului dintre craniul neural, craniul visceral, pe de o parte, și gît, pe de alta, un lanț cervical de ganglioni limfatici, compus din șase grupe, denumite după regiunea pe care o ocupă. Aceștia sînt: Nodi l. occipitales, retroauriculares, parotidei, submandibulares, submentales și retropharyngei.

În regiunea gîtului găsim următoarea dispoziție: Nodi lymphatici cervicales superficiales (ganglionii cervicali superficiali superiori), în număr de 4—6, formează un lanț pe fața laterală și marginea posterioară a mușchiului sternocleidomastoidian, în jurul venei jugulare externe. Vasele aferente vin de la lobulul urechii și din regiunea parotidiană. Vasele eferente se varsă în ganglionii cervicali profunzi.

Nodi l. cervicales superficiales inferiores * (ganglionii cervicali superficiali inferiori), inconstanți, situați pe mușchiul sternocleidomastoidian, sînt înșirați de-a lungul venei jugulare anterioare. Se împart în două lanțuri: un grup profund, așezat înaintea laringelui, glandei tiroide și a traheii, primește aferențe de la aceste organe, și un grup superficial (inconstant), care primește limfaticele aferente de la planurile regiunii cefei și occipitale.

Nodi l. cervicales profundi (ganglionii cervicali profunzi) se înșiră de-a lungul mănunchiului vasculonervos al gîtului, mai ales al venei jugulare interne (fig. 173). Deosebim două grupe:

a) ganglionii cervicali profunzi superiori și
b) ganglionii cervicali profunzi inferiori *.

Ganglionii cervicali profunzi superiori sînt situați în triunghiul carotidian și în triunghiul omotrapezian (spațiul dintre mușchiul omohioidian, mușchiul trapez și mușchiul sternocleidomastoidian).

Dintre acești ganglioni, cei situați în jurul venei jugulare interne constituie așa-numitul lanț jugular *, dintre care un ganglion mai mare se află totdeauna la locul de vărsare a trunchiului venos tirolingofacial. Acest ganglion (nodus l. jugulodigastricus) primește vase limfatice provenite în special din amigdala palatină.

Ganglionii cervicali profunzi superiori (nodi l. linguales și nodus l. juguloomohyoideus) primesc vase aferente de la toate regiunile capului, molarii inferiori și regiunile superioare ale gîtului, fie direct, fie prin intermediul celorlalte grupe ganglionare descrise mai sus.

Ganglionii recurențiali sînt profunzi ca situație (fig. 174), fiind așezați de-a lungul nervului recurent (laringeu inferior), de o parte și de alta a laringelui, a traheii și a esofagului, ale căror vase limfatice le primesc. Acest grup se continuă în jos cu nodi l. tracheobronchiales, ale căror vase eferente se adună în truncus jugularis.

Nodi l. supraclaviculares * (ganglionii cervicali profunzi inferiori) se găsesc situați în regiunea laterală a gîtului, la nivelul fosei supraclaviculare mari și al fosei supraclaviculare mici. Vasele aferente ale acestor ganglioni vin din

---

* Neomologați în N. I.

regiunea tiroidiană şi regiunile profunde ale cefei; colectează apoi vasele eferente de la lymphonodi cervicales superiores şi prezintă legături mai mult sau mai puţin importante cu vasele eferente ale ganglionilor axilari şi parasternali (importanţă practică în patologie).

CĂILE LIMFATICE ALE CAPULUI ŞI GÎTULUI

Grupele lanţului pericervical primesc vasele limfatice ale regiunilor feţei şi ale regiunilor superficiale din craniul neural.

1) Lanţul ganglionar jugular strînge vasele limfatice de sus în jos pînă la confluentul venos (subclavijugular), deci toate vasele limfatice eferente ale celorlalte grupe ganglionare. Trunchiurile limfatice eferente se reunesc de obicei într-un singur trunchi colector: truncus jugularis, care se uneşte uneori în dreapta cu celelalte două trunchiuri subclavius şi bronchomediastinalis, pentru a forma marea venă limfatică (ductus lymphaticus dexter), care se deschide în confluentul venos drept; alteori, aceste trunchiuri se varsă separat, iar în partea stîngă se varsă în canalul toracic sau separat. Nu trebuie să uităm că fapte neîndoielnice ne demonstrează că prin ganglionii limfatici de la baza craniului are loc şi scurgerea lichidului cerebrospinal, după trecerea barierei hemomeningeale.

2) Vasele limfatice eferente ale ganglionilor anteriori constituie un colector care trece peste vena jugulară internă şi se varsă în truncus jugularis.

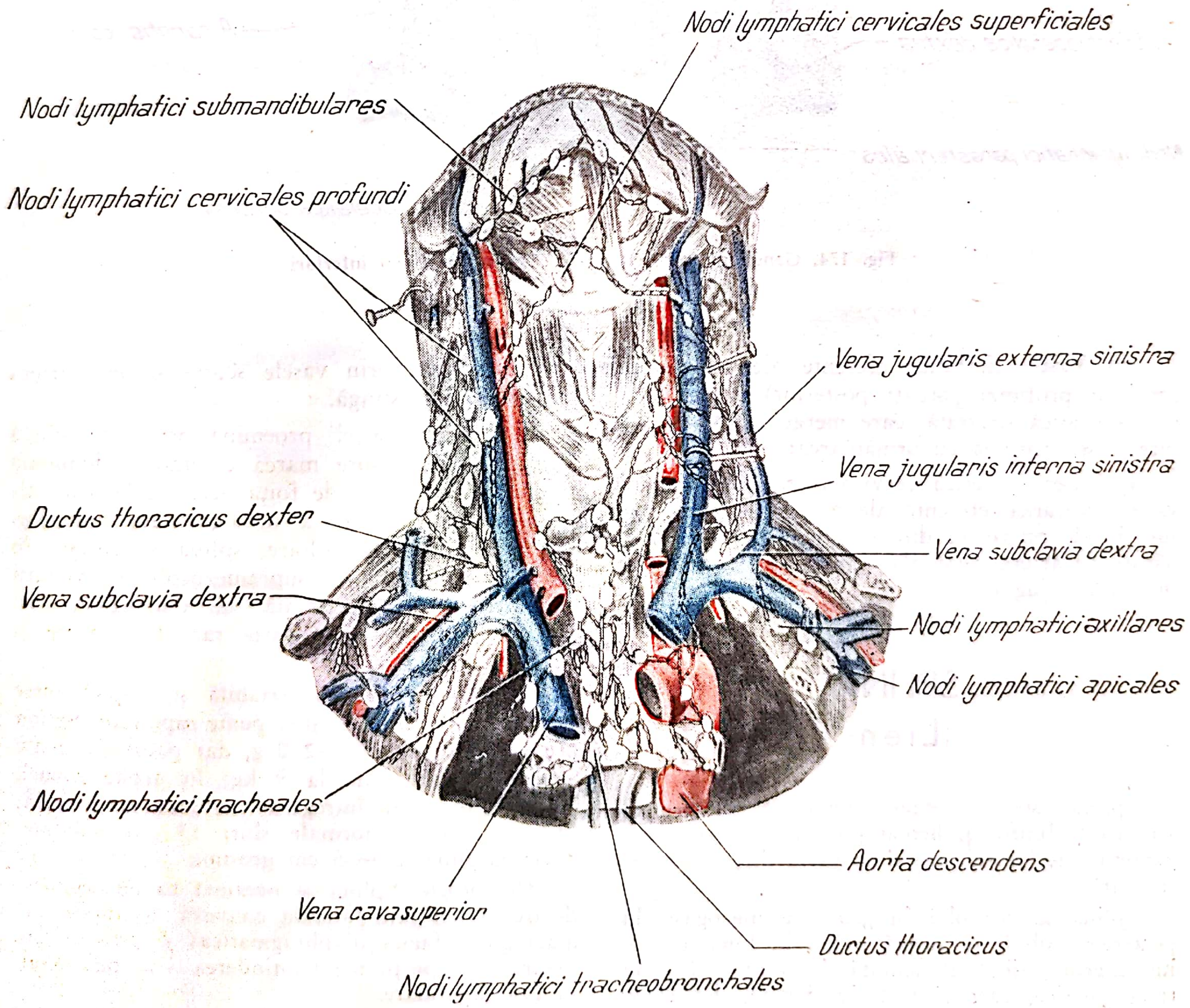
Nodi lymphatici cervicales superficiales
Nodi lymphatici submandibulares
Nodi lymphatici cervicales profundi
Vena jugularis externa sinistra
Vena jugularis interna sinistra
Ductus thoracicus dexter
Vena subclavia dextra
Vena subclavia dextra
Nodi lymphatici axillares
Nodi lymphatici apicales
Nodi lymphatici tracheales
Aorta descendens
Vena cava superior
Ductus thoracicus
Nodi lymphatici tracheobronchales

Fig. 173. Ganglionii limfatici cervicali profunzi.

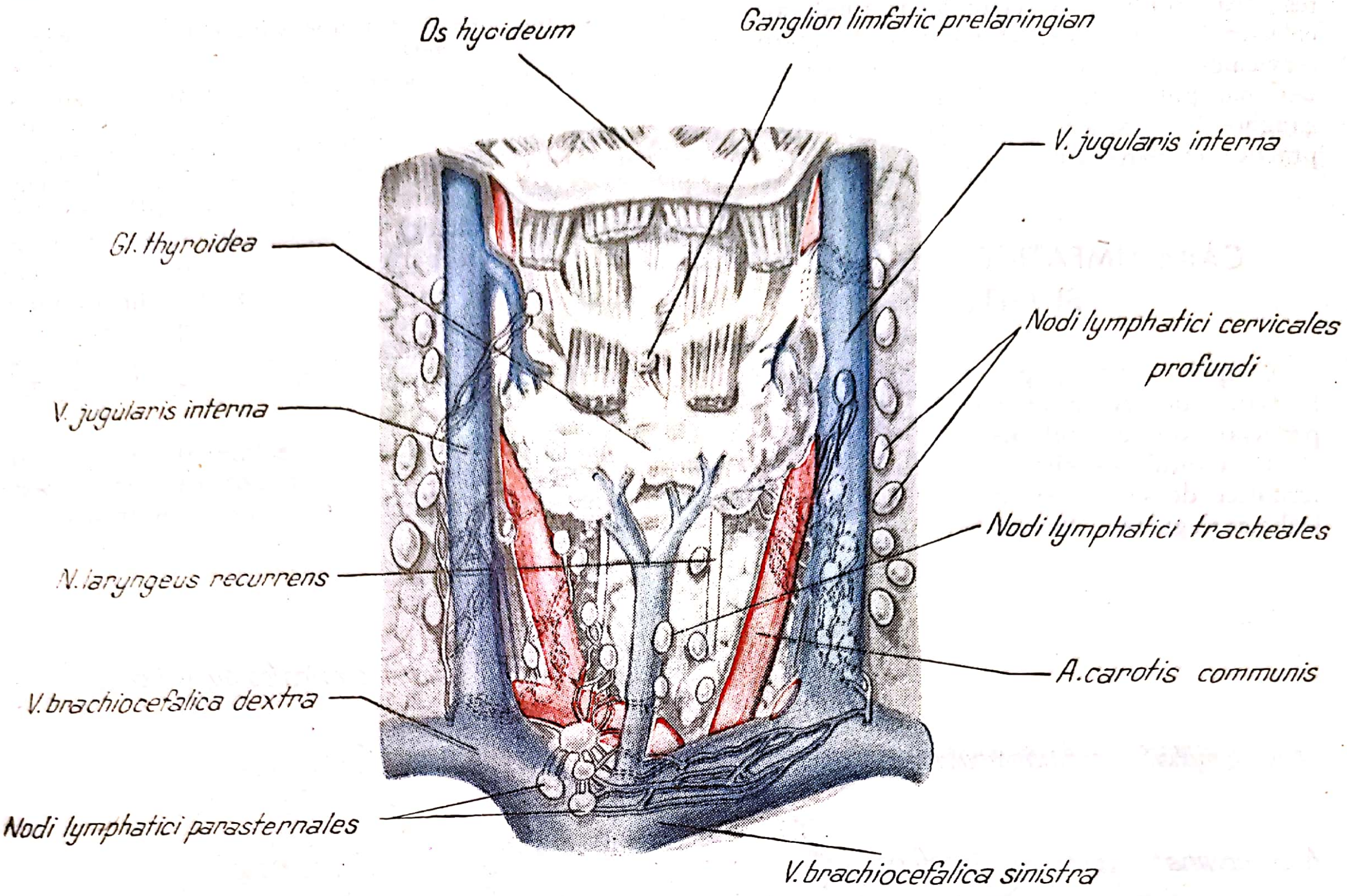
Os hyoideum
Ganglion limfatic prelaringian
V. jugularis interna
Gl. thyroidea
Nodi lymphatici cervicales profundi
V. jugularis interna
Nodi lymphatici tracheales
N. laryngeus recurrens
A. carotis communis
V. brachiocefalica dextra
Nodi lymphatici parasternales
V. brachiocefalica sinistra

Fig. 174. Ganglionii recurenţiali şi cervicali profunzi inferiori.

3) Vasele limfatice eferente ale **ganglionilor** cervicali profunzi (situaţi posterior) constituie o cale limfatică separată, care merge în jos şi înainte şi se continuă cu următoarea:

4) Calea limfatică cervicală transversă adună vasele limfatice eferente ale ganglionilor de mai sus şi cele provenite din ganglionii regiunii străbătute de artera cervicală transversă. Ea se varsă în truncus jugularis.

SPLINA
(Lien)

Splina este un organ abdominal cu funcţie vasculară, limfo- şi hematopoetică. Nu are canal excretor, deci produsele ei se varsă direct în sînge şi limfă.

Splina se dezvoltă în grosimea mezogastrului posterior, sub foiţa stîngă a lui, în luna a doua intrauterină, fiind alimentată de o ramură a arterei gastrice, care mai tîrziu devine, din cauza importanţei ce o are organul, artera splenică şi păstrează un loc numai secundar la vascularizaţia stomacului, prin vasele scurte şi prin artera gastroepiploică stîngă.

În dezvoltarea ei, proemină prin faţa stîngă a mezogastrului spre marea cavitate abdominală şi rămîne îmbrăcată de foiţa peritoneală, care alcătuieşte lama stîngă a mezogastrului posterior. După completa dezvoltare, splina se găseşte în partea stîngă a etajului supramezocolic al cavităţii abdomenului, fiind aşezată sub diafragmă, deci în hipocondrul stîng. Foarte rar, 1‰, poate fi situată în dreapta.

Splina este elastică, friabilă şi crepită între degete cînd o strîngem şi se poate rupe uşor. Splina are greutatea de 180—200 g, dar patologic poate atinge greutăţi pînă la 9 kg; în aceste cazuri, ocupă aproape în întregime cavitatea peritoneală. Dimensiunile ei normale sînt: 13 cm lungime, 7 cm lărgime şi 3—5 cm grosime.

Morfologie. Splina se prezintă ca un segment de ovoid, cu faţa laterală convexă, în raport cu diafragma (facies diaphragmatica) şi prin ea cu pleura aproape pe toată întinderea şi cu pulmonul în 2/5 superioare.

Splina mai are şi o faţă medială (facies visceralis), subdivizată prin marginea medială în două

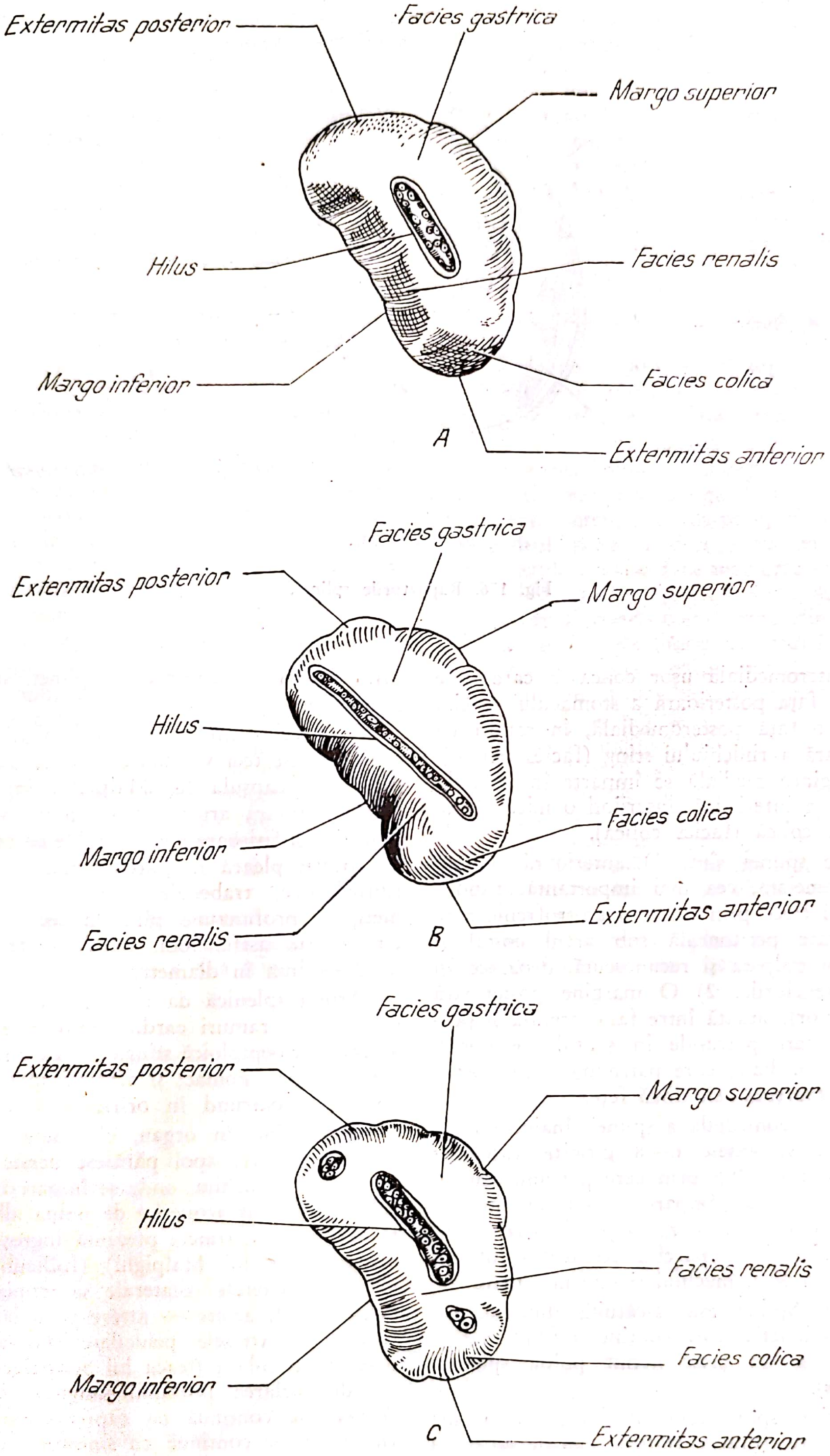
Extermitas posterior
Facies gastrica
Margo superior
Hilus
Facies renalis
Margo inferior
Facies colica
A
Extermitas anterior
Facies gastrica
Extermitas posterior
Margo superior
Hilus
Facies colica
Margo inferior
Extermitas anterior
Facies renalis
B
Facies gastrica
Extermitas posterior
Margo superior
Hilus
Facies renalis
Facies colica
Margo inferior
C
Extermitas anterior

Fig. 175. Variantele de alcătuire a hilului splenic:
A — hil redus; *B* — hil prelung; *C* — hil fragmentat.

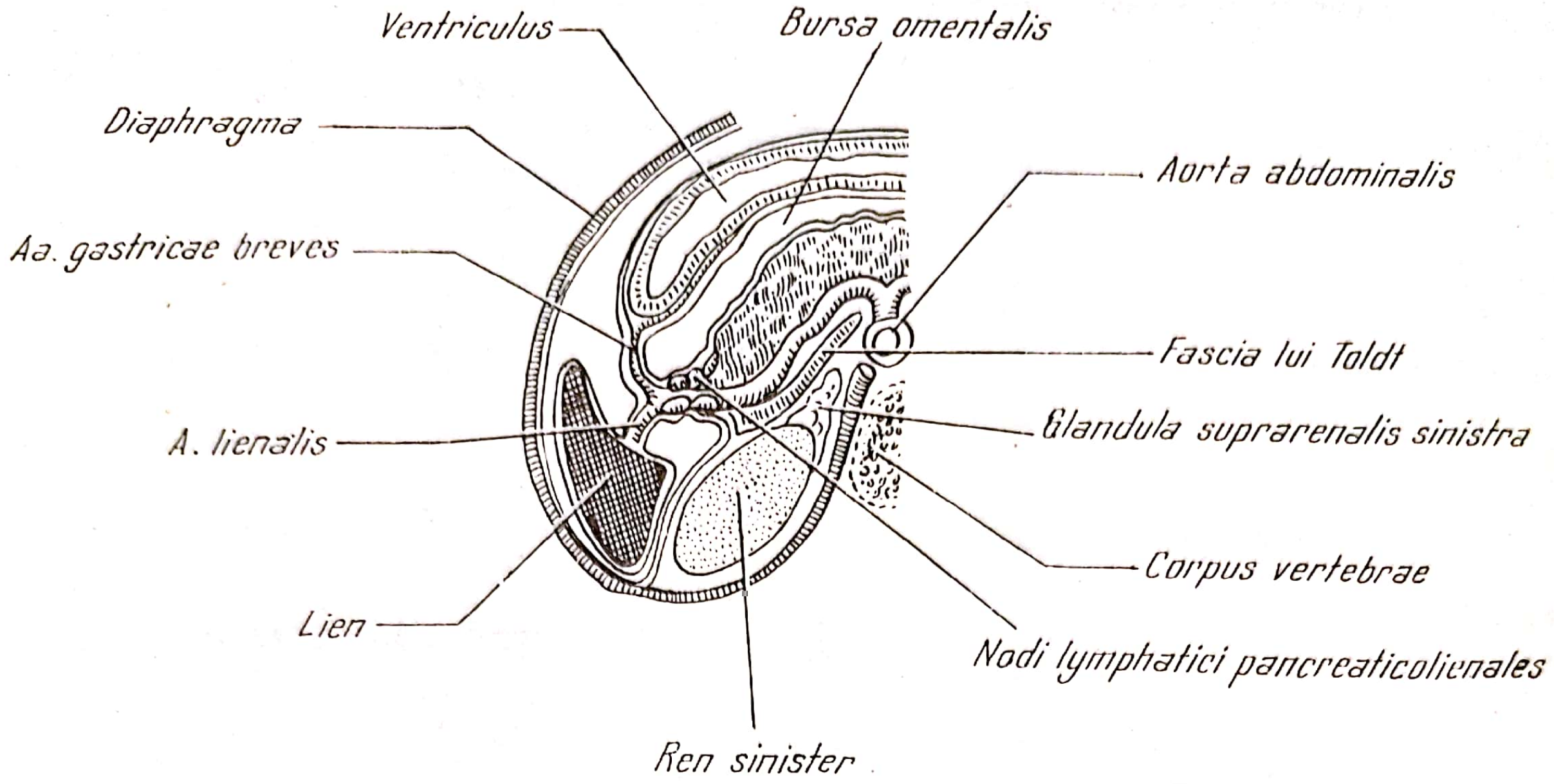

Fig. 176. Raporturile splinei.

fețe: una anteromedială ușor concavă, care vine în raport cu fața posterioară a stomacului (facies gastrica), și o față posteromedială, în raport cu fața anterioară a rinichiului stîng (facies renalis). Uneori, marginea medială se împarte în două la extremitatea sa inferioară, înscriind o mică fațetă triunghiulară colică (facies colica).

Marginile splinei sînt: 1) anterioară (margo superior), crenelată, cea mai importantă, fiindcă în hipertrofii trece prin hiatusul gastrofrenic spre marea cavitate peritoneală sub arcul costal și poate fi ușor palpată și recunoscută, deoarece își păstrează crenelurile. 2) O margine posterioară (margo inferior), situată între fața laterală și posteromedială, care pătrunde în șanțul costorenal, și o margine medială, care pătrunde între stomac și rinichi, despărțind cele două fețe.

Pe fața anteromedială a splinei, înaintea marginii mediale se găsesc 6—8 gropițe vasculare (hilus lienis) (fig. 175), prin care pătrund sau ies vasele splenice și care împart această față într-un segment posterior mic, care răspunde cozii pancreasului și rinichiului, pe cînd segmentul anterior prehilar răspunde stomacului și este mai mare.

Structura. Splina este alcătuită dintr-un înveliș fibroconjunctiv, care conține și fibre musculare netede, și un țesut numit pulpa splenică (pulpa lienis).

La exterior, splina este învelită de o capsulă fibroconjunctivă (tunica fibrosa lienis), alcătuită din fibre conjunctive, fibre elastice, care-i permit distensia și revenirea, și fibre musculare netede, care determină contracția splinei sub acțiunea adrenalinei.

La nivelul hilului (hilus lienis), capsula trimite pe vase teci vasculare, numite tecile lui Malpighi sau capsula lui Malpighi, în care se găsesc: o ramură arterială, o ramură venoasă, una limfatică și firișoare nervoase. De pe fața profundă a capsulei pleacă în parenchimul splenic tracturi fibroelastice, trabecule (trabeculae lienis), care merg în profunzime pînă la tecile vasculare și circumscriu astfel lobi, lobuli și areole splenice de 2—4 mm în diametru.

Artera splenică dă ramuri colaterale pancreatice (5—6), ramuri cardiotuberozitare posterioare, artera gastroepiploică stîngă și vasele scurte (5—6), care merg la stomac, și arterele splenice propriu-zise, care pătrund în orificiile vasculare hilare.

Pătrunzînd în organ, ele merg mai întîi în tecile vasculare, apoi părăsesc aceste teci și pătrund în parenchim, unde se împart în colaterale; colateralele sînt acoperite de pulpa albă (teci limfoide), care pe traiect prezintă îngroșări nodulare (corpusculele lui Malpighi) (folliculi lymphatici lienales). Arterele colaterale se termină printr-un mănunchi de artere — artere penicilate, cu pereți musculoși. Arterele penicilate sînt acoperite de o teacă reticulară (teaca lui Schweiger-Seidel), cu rol de reglarea presiunii sanguine întrasplenice. Acestea se continuă cu capilare scurte, care la rîndul lor se continuă cu sinusurile venoase. Venele iau naștere din sinusoide; la nivelul hilului sînt situate retroarterial, apoi trunchiul venei splenice se găseşte retropancreatic, unde se uneşte cu vena mezenterică mică (v. mesenterica inferior) şi ia parte la formarea venei porte.

Limfaticele iau naştere din reţelele profunde perivasculare, care formează 5—6 trunchiuri la ieşire şi merg în ganglionii pancreaticosplenici.

Nervii provin din plexul celiac şi vin pe vase.

Toate aceste elemente vasculonervoase se găsesc situate în pedicului splenic, care poate depăşi coada pancreasului cu 3—4 cm, fiind acoperit de foiţele epiplonului pancreaticosplenic.

Mijloacele de fixare. Splina este legată de organele vecine prin: epiplonul pancreaticosplenic, care nu este altceva decît segmentul retrohilar al mezogastrului posterior; prin epiplonul gastrosplenic, care reprezintă segmentul prehilar al mezogastrului posterior (fig. 176). Acestea nu sînt mijloace sigure de fixare. Ligamentul frenicosplenic ar fi un ligament suspensor, care fixează splina la diafragmă; poate însă lipsi sau poate fi redus. Ligamentul frenocolic stîng este unul din mijloacele principale de susţinere a splinei şi el alcătuieşte acel sustentaculum lienis, care este eficace atît timp cît splina nu depăşeşte limitele normale. El derivă din mezogastrul posterior.

În sfîrşit, un element extrem de important în susţinerea splinei este aşa-zisă consolă osteoviscerală, dirijată oblic de sus în jos şi dinăuntru în afară şi care este alcătuită de coasta 11-a ce proemină înainte, de rinichiul stîng, de glanda suprarenală, de pancreasul prerenal şi de unghiul stîng al colonului. Pe această consolă, splina se sprijină prin faţa ei posteromedială, după cum prin polul inferior se sprijină pe ligamentul frenocolic stîng. De asemenea, în menţinerea splinei intervine şi presa abdominală.

Scheletopic, splina se proiectează pe peretele abdominal posterior sub o formă ovalară, avînd axul mare în lungul coastei a X-a (fig. 177).

Proiecţia se face astfel: se notează un punct posterior pe coasta a X-a, cam la 3—4 cm de apofizele spinoase, un punct anterior la 13 cm mai înainte tot pe coasta a X-a sau în al X-lea spaţiu intercostal, un punct superior pe marginea superioară a coastei a IX-a, la nivelul întretăierii ei cu linia medioaxilară şi un punct inferior situat pe coasta a XI-a.

Organotopic, splina vine în raport superior şi lateral cu diafragma, care o separă de pleură, iar în cele 2/5 superioare şi de pulmon. Medial vine în raport mai anterior cu stomacul, mai posterior cu coada pancreasului, rinichiul şi suprarenala stîngă; în jos, cu mezocolonul şi colonul transvers. Aceste organe alcătuiesc o lojă cunoscută sub numele de loja splenică. Aceasta comunică cu cavitatea mare peritoneală prin hiatul gastrofrenic.

Explorarea splinei se poate face clinic, de laborator şi anatomochirurgical. Clinic, se explorează prin percuţie şi palpare; fiind situată în hipocondrul stîng şi deci acoperită de peretele toracic, explorarea se face mai greu cînd este normală. Cînd este mărită ca volum, devine palpabilă sub arcul condrocostal stîng din cauza procidenţei sub peretele abdominal prin hiatul gastrofrenic. Astfel se poate palpa marginea ei crenelată şi după nivelul la care se găseşte poate fi socotită splină mărită de gradul I, II, III sau IV, cînd ajunge pînă la ombilic sau în fosa iliacă stîngă.

Alte mijloace de explorare sînt: puncţia splinei (pentru biopsie şi splenogramă); splenocontracţia (pentru aprecierea funcţiei de rezervor şi mobilitatea splinei în loja sa), care se face prin injecţie intravenoasă cu adrenalină; splenoportografie (pentru a aprecia un obstacol în circulaţia splenoportală etc.).

Anatomochirurgical, splina poate fi găsită prin laparatomie mediană sau laterală subcostală stîngă.

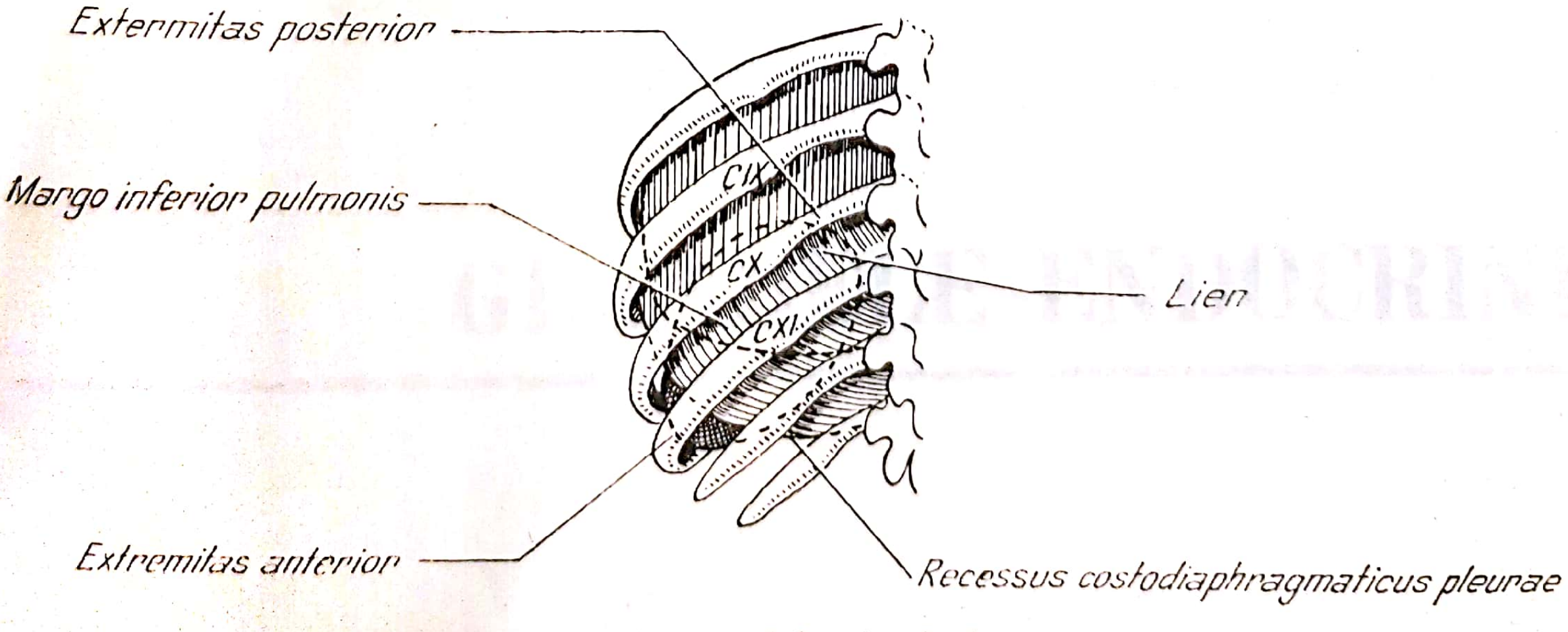

Fig. 177. Scheletopia splinei.

După deschiderea cavității peritoneale se pune în evidență stomacul, de care se trage spre dreapta, lărgind astfel hiatul gastrofrenic; ne apare marginea anterioară a splinei; se poate explora pediculul, fața anteromedială, marginea anterioară, fața laterală, marginea posterioară, fața posteromedială și marginea medială, pînă la fața posterioară a epiplonului pancreaticosplenic. Anterior se vede epiplonul gastrosplenic, iar între cele două epiploane se găsește fundul de sac retroepiploic, care în caz de pedicul splenic scurt poate ajunge pînă la hilul splinei.

În caz de ruptură traumatică a organului și în cazuri patologice se poate extirpa splina — splenectomie —, organismul reechilibrîndu-și funcțiile cu ajutorul altor organe. În caz de splenectomie trebuie legate vasele din pediculii gastrosplenic și pancreaticosplenic.

În unele cazuri putem găsi absența splinei (alienie) sau mai multe spline (multilienie), spline supranumerare.

GLANDELE ENDOCRINE

GLANDELE CU SECREȚIE INTERNĂ

GLANDA TIROIDA (Glandula thyroidea)

În regiunea anterioară subhioidiană a gîtului, se găsește în loja viscerală un complex glandular tiroparotidian. Date fiind deosebirile de origine, de structură și de funcțiune care diferențiază acest complex în două glande distincte, le vom descrie pe rînd.

Embriologie

Glanda tiroidă sau corpul tiroid, cum i se mai spune, este o glandă cu secreție internă. Ea se dezvoltă din partea anterioară sau respiratorie a faringelui, printr-un mugure median și doi muguri laterali. Mugurele median apare ca un fund de sac nepereche median la nivelul celui de-al doilea arc branhial. Ulterior, acest fund de sac se transformă într-o veziculă a cărei cavitate este umplută prin proliferarea țesutului glandular. Mugurii laterali sînt pereche și se dezvoltă din al 4-lea buzunar branhial, fuzionează cu mugurele median, luînd într-o mică măsură parte la formarea corpului tiroid. Unii autori consideră acești muguri laterali ca derivați din corpii postbranhiali.

Mugurele median rămîne în legătură cu punctul de origine, care corespunde bazei limbii și este reprezentat de foramen cecum. Segmentul de unire între foramen cecum și glandă este reprezentat de canalul tireoglos al lui His, care coboară prin septul lingual, trece retrohioidian și se continuă cu un ligament care îl duce pînă la vîrful piramidei (lui Lalouette). În mod normal, acest canal dispare în a treia lună embrionară. Atît pe seama segmentului său lingual (canalul lui Bochdaleck) cît și la nivelul hioidului se pot dezvolta tiroide accesorii — linguale, suprahioidiene și unele chiar intratoracic (glanda supraaortică Wölfler) (glandulae thyroideae accessoriae).

Lipsa glandei, congenital sau prin operație, duce la mixedem și cașecsie strumiprivă. Hipersecreția patologică duce la boala lui Basedow.

Glanda tiroidă se găsește în regiunea subhioidiană și este așezată înaintea și pe părțile laterale a conductelor aerodigestive (fig. 17), răspunzînd prin istmul său primelor inele traheale la adult, iar la copil atingînd chiar cricoidul.

Este situată în partea infrahioidiană a reg. anterioare a gîtului, în dreptul vertebrelor C7–T1.

Privită în funcțiune, prezintă o culoare roșie, fiind mai roză în timpul unei circulații active sau ușor violacee în staze venoase.

De consistență moale, în mod normal poate fi mai fermă sau mai moale, în raport cu dezvoltarea tramei conjunctive (stroma glandulae thyroideae) și lichidului (coloidului) acumulat în foliculi (folliculi gl. thyroideae).

Dimensiuni. Glanda prezintă 6—7 cm lungime și o înălțime de 6 cm la nivelul lobilor și de 1,5 la nivelul istmului. Grosimea cam de 2 cm

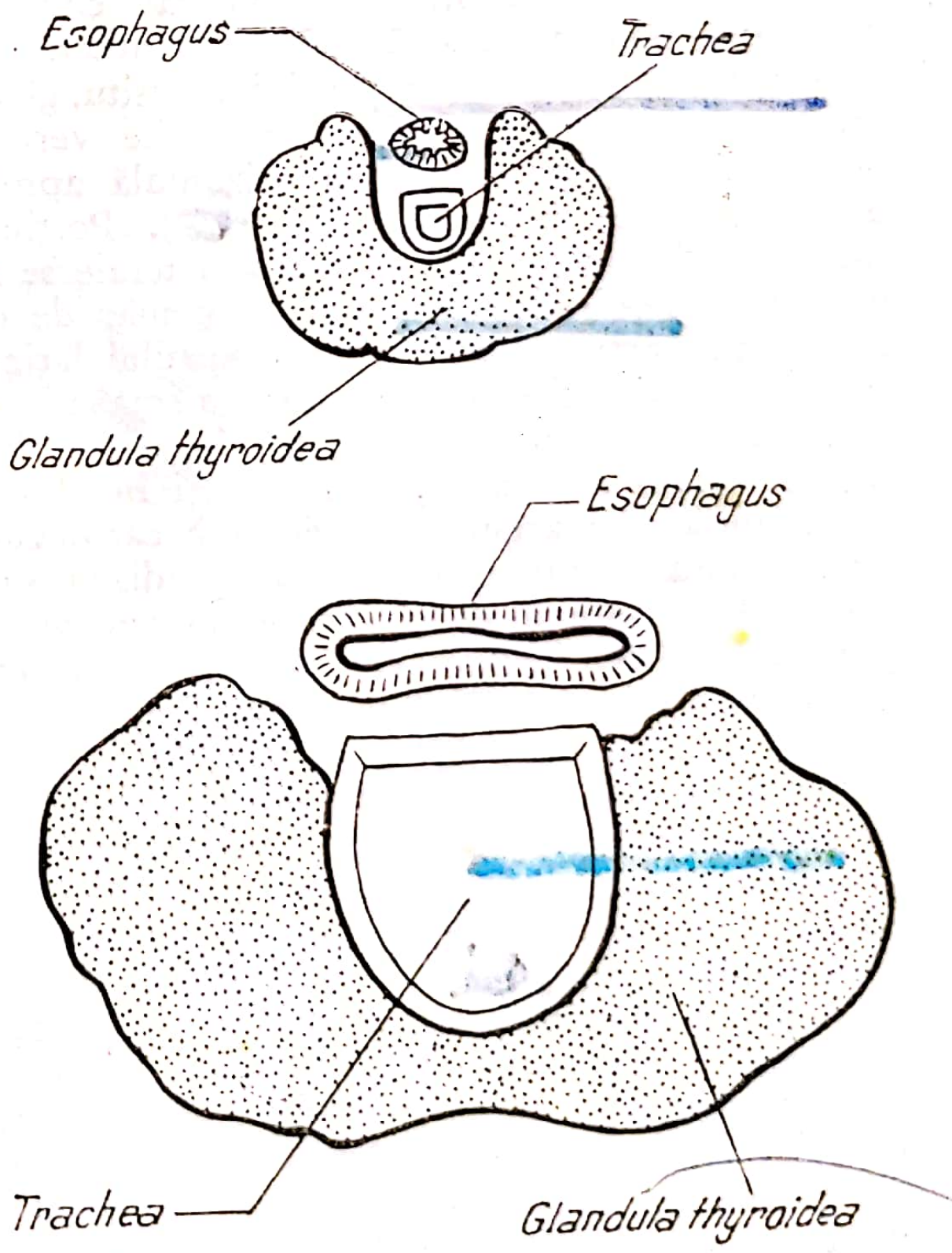

Fig. 17. Raporturile glandei tiroide cu conductele aerodigestive (sus la copil, jos la adult).

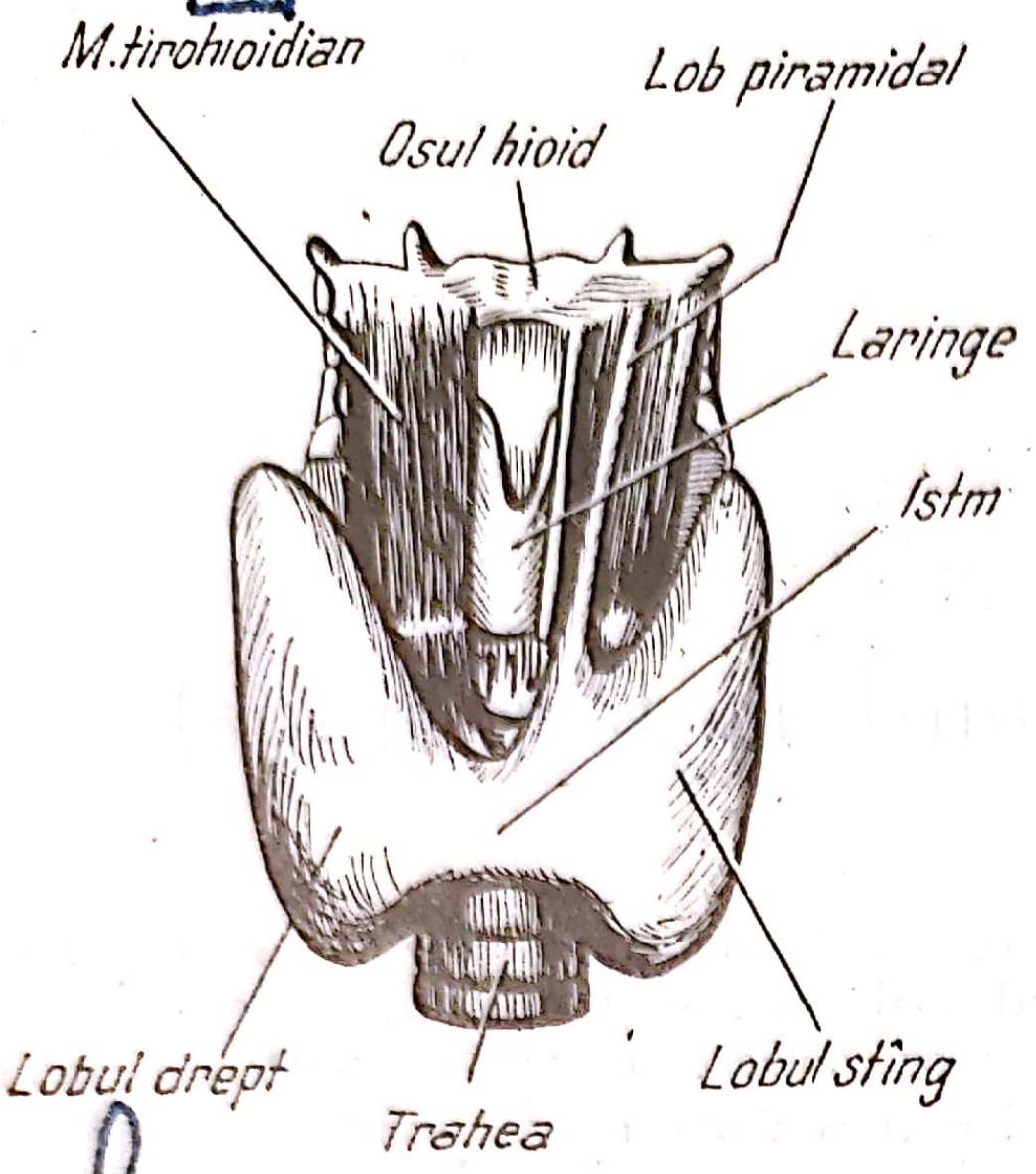

Fig. 6 Configurația generală a glandei tiroide.

la nivelul lobilor scade la 4—6 mm la nivelul istmului.

Tiroida pare mai mare la femeie din cauza unei slabe proeminențe a laringelui. De asemenea, la femeie suferă o hipertrofie în legătură cu menstruația și sarcina. În mod normal cîntărește 2—3 g la nou-născut și 25—30 g la adult.

Configurație și raporturi. Privită în situ, glanda prezintă aspectul unui H cu ramurile verticale oblice înăuntru și cu ramura orizontală aproape de extremitatea inferioară (fig. 6). Porțiunea mediană se numește istm și părțile laterale se numesc lobi. Lobii tiroidieni sînt în număr de doi, așezați pe părțile laterale ale conductului laringotraheal. Pentru descriere îi vom asemăna cu o piramidă triunghiulară cu vîrful în sus și baza în jos. Vîrful este îndreptat în sus și în afară și atinge mijlocul marginii posterioare a cartilagiului tiroid, fiind în raport cu artera tiroidiană superioară. Baza este ușor convexă și ajunge normal pînă la al V-lea inel traheal (cam 2 cm deasupra articulației sternoclaviculare). La copil, această distanță e de 15 mm. Fețele lobului, în număr de trei, sînt dispuse anterolateral, medial și posterior.

Fața anterolaterală — sau musculară — este acoperită de mușchii subhioidieni, care o aplică pe conductul traheal și mai la distanță de sternocleidomastoidian (fig. a). Este acoperită de fascia cervicală, de mușchi și tegumente. Fața medială — viscerală — răspunde pe plan anterior conductului traheolaringean și pe un plan mai posterior conductului faringoesofagian. Aceste conducte pot fi compresate în caz de hipertrofii, tumori și în caz de gușă inelară. Fața posterioară vasculară are raport în partea sa laterală cu mănunchiul vasculonervos al gîtului și în special cu carotida comună. Fețele sînt delimitate prin margini mai mult sau mai puțin bine marcate.

Istmul tiroidian (isthmus gl. thyroideae) are cam 1,5 cm înălțime și cam 1 cm lungime în porțiunea lui liberă pretraheală. El prezintă două extremități care se continuă cu lobii. Fața anterioară — ușor convexă — este în raport cu mușchii subhioidieni și fascia cervicală. Fața posterioară concavă este în raport cu primele 2—3 inele traheale. Este fixată de trahee prin ligamentul tirocricoidian (Gruber). Totuși, între această față și trahee se găsește un plex venos. Marginea inferioară scurtă cu concavitatea în jos, răspunde celui de-al doilea inel traheal. Uneori poate crește, dînd lobul median. Marginea superioară concavă în sus răspunde primului inel traheal și la copil poate răspunde cricoidului.

Piramida lui Lalouette (lobus pyramidalis), (fig. 6), situată pe partea stîngă a marginii superioare, are formă conică turtită anteroposterior, cu baza pe istm și cu vîrful subțiat ajungînd la nivelul membranei tirohioidiene, rar pînă la hioid, unde se continuă cu un ligament care reprezintă canalul tireoglos. Este formată din țesut tiroidian. Uneori poate fi separată de istm, alcătuind o tiroidă accesorie. Glanda este fixată de organele gîtului prin ligamente. În afară de ligamentul tirocricoidian care fixează istmul de laringe (ligamentul suspensor sau ligamentul median al lui Gruber), mai există: a) ligamentele mediale (Gruber-Sappey), care unesc fața medială și marginea posteromedială a lobilor tiroidieni la primele două inele traheale; b) ligamentele laterale, care merg de la fața laterală la teaca mănunchiului vasculonervos al

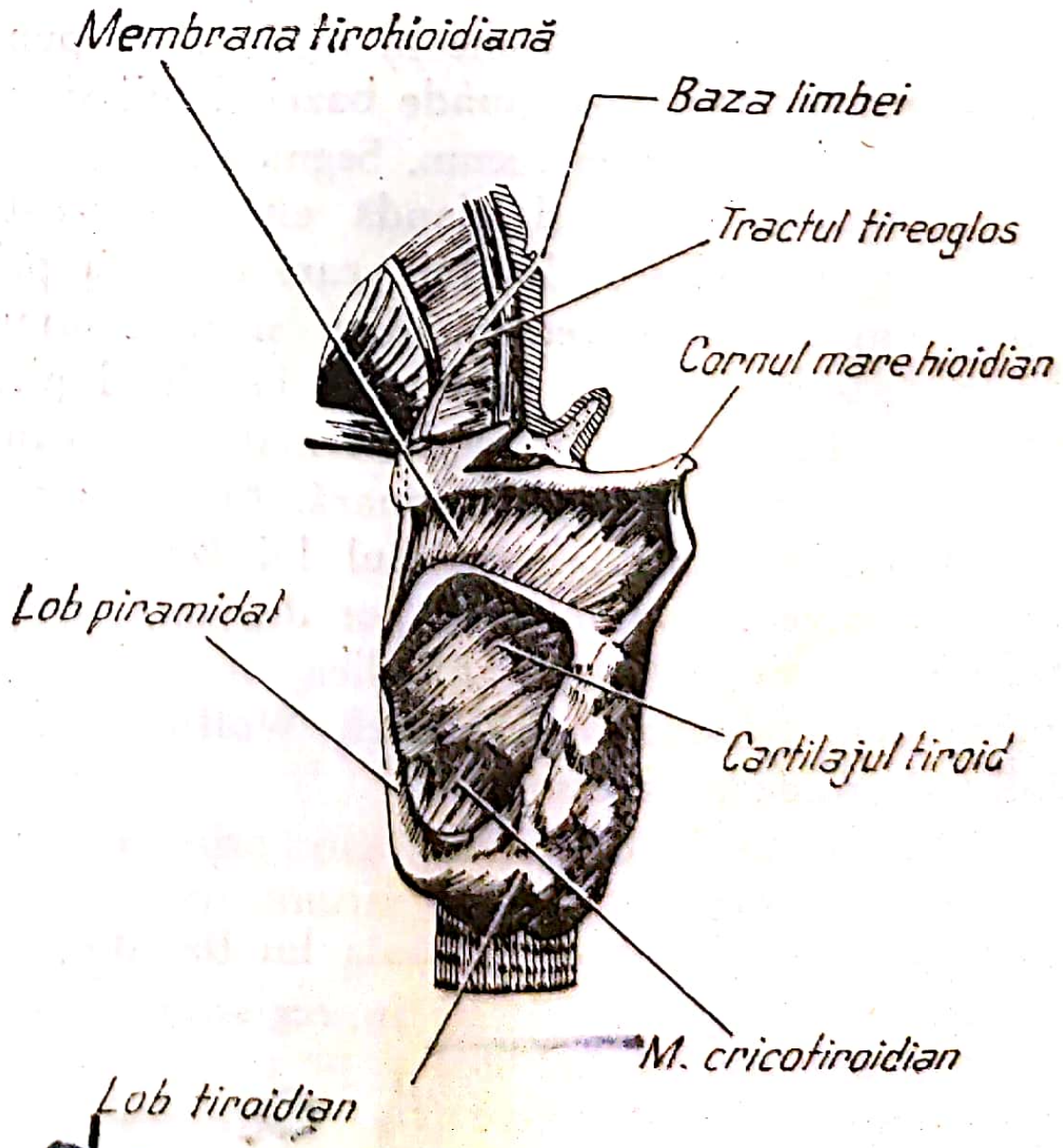

Fig. a Fața anterolaterală a glandei tiroide și raporturile glandei cu traheea și laringele.

gîtului. La vîrful piramidei lui Lalouette am văzut ligamentul tirohioidian; uneori se găsesc şi fibre musculare tirohioidiene care merg de la istm la hioid şi cartilagiul tiroid.

În afară de aceste ligamente, glanda este învelită într-o teacă tiroidiană (capsula fibrosa). Teaca tiroidiană este formată dintr-o capsulă glandulară conjunctivă aderentă de glandă, care trimete septuri fibroase intraparenchimatoase, şi o teacă peritiroidiană, care poate fi separată de glandă (fig. M). Această teacă este o dependenţă a fasciei gîtului şi a tecilor viscerale. Ea este formată anterolateral de lama pretraheală a fasciei, care formează o teacă muşchiului sternotiroidian. Medial, teaca este formată de teaca viscerală a traheii şi a esofagului. Posterior, de o foiţă care uneşte lama pretraheală a fasciei cervicale cu teaca viscerală.

Pe faţa exterioară a acestei teci se găseşte un ţesut lax peritiroidian, care permite decolarea — pînă la marginea posterolaterală. La acest nivel decolarea poate fi periculoasă prin prezenţa recurenţilor, paratiroidelor şi ramificaţiilor arterei tiroidiene inferioare şi a ligamentelor. Între teaca peritiroidiană şi capsula proprie se găsesc vasele, teaca vasculară a tiroidei. Sub capsula proprie, la 6—10 mm profunzime, sînt numai vase mici şi se pot face enucleări de chisturi subcapsulare fără a necesita ligaturi.

Vase şi nervi. Vascularizaţia arterială este asigurată de două artere tiroidiene superioare şi de două artere tiroidiene inferioare. Cam în 10% din cazuri se găseşte o a treia arteră tiroidiană mijlocie a lui **Neubauer.**

Artera tiroidiană superioară (a. thyroidea superior). Ramură din carotida externă este artera primitivă a tiroidei şi trebuie socotită şi ca arteră principală. După originea sa din carotida externă imediat deasupra bifurcaţiei carotidei comune, artera tiroidiană superioară trece sub cornul hioidului, transversal pînă pe membrana tiroidiană, unde dă laringeea superioară şi se cudează în jos, coborînd pe membrana tirohioidiană şi pe faţa laterală a cartilagiului tiroid, atingînd polul superior al lobului tiroidian, unde se termină prin trifurcaţie (fig. 5 18). Ramura anterioară (ramus anterior) merge pe marginea anterioară a lobului şi deasupra istmului se anastomozează cu omonima din partea opusă, dînd arcada supraistmică. Ramura laterală vascularizează faţa laterală a lobului. Ramura posterioară (ramus posterior) merge pe faţa posteromedială între trahee şi lob şi dă o ramură anastomotică cu tiroidiana inferioară, anastomoza longitudinală posterioară.

Artera tiroidiană inferioară (a. thyroidea inferior) se naşte din artera subclaviculară la marginea medială a scalenului anterior, frecvent din trunchiul tirobicervicoscapular; se îndreaptă în

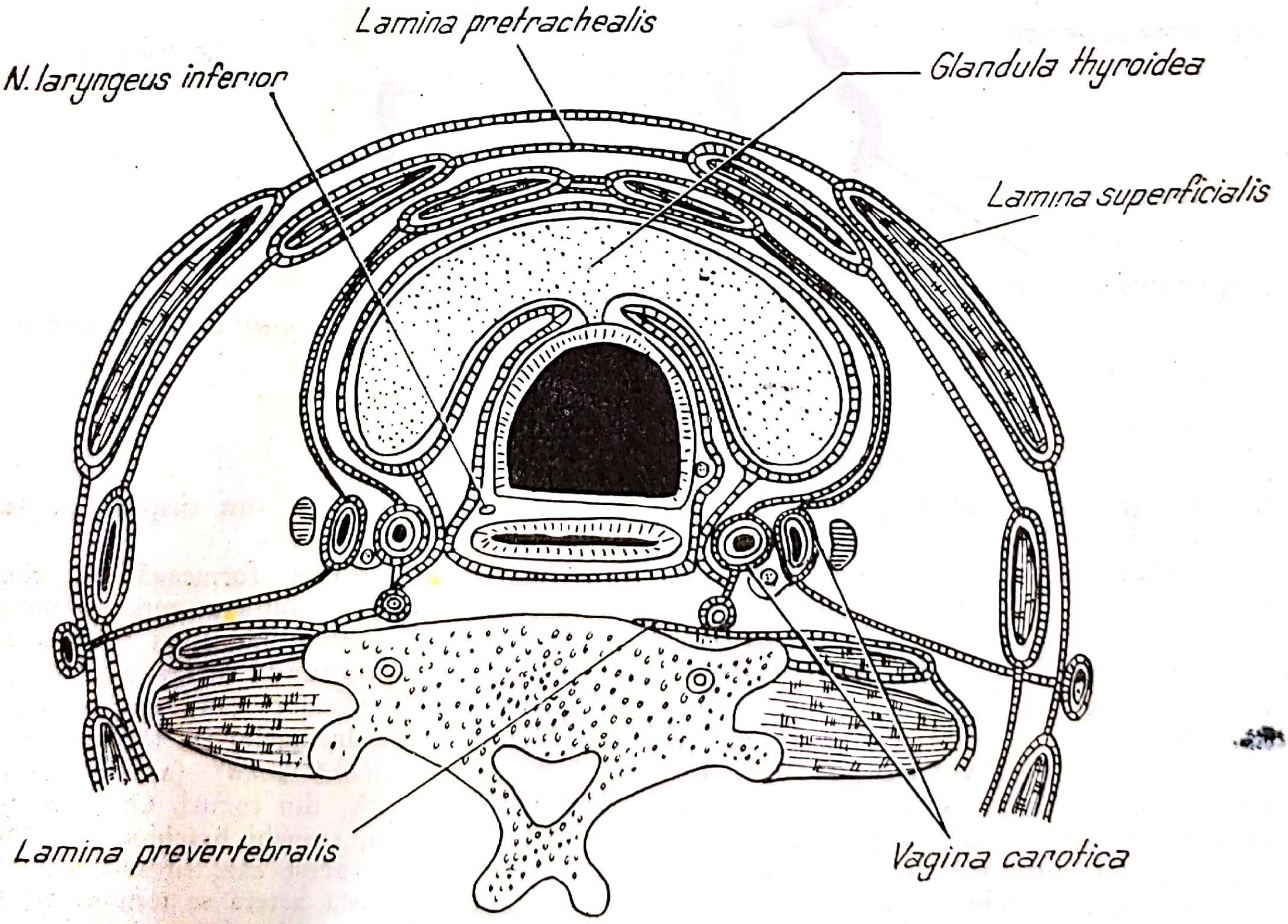

Fig. M. Fasciile cervicale şi teaca glandei tiroide.

4 [redacted] REFERAT [redacted]

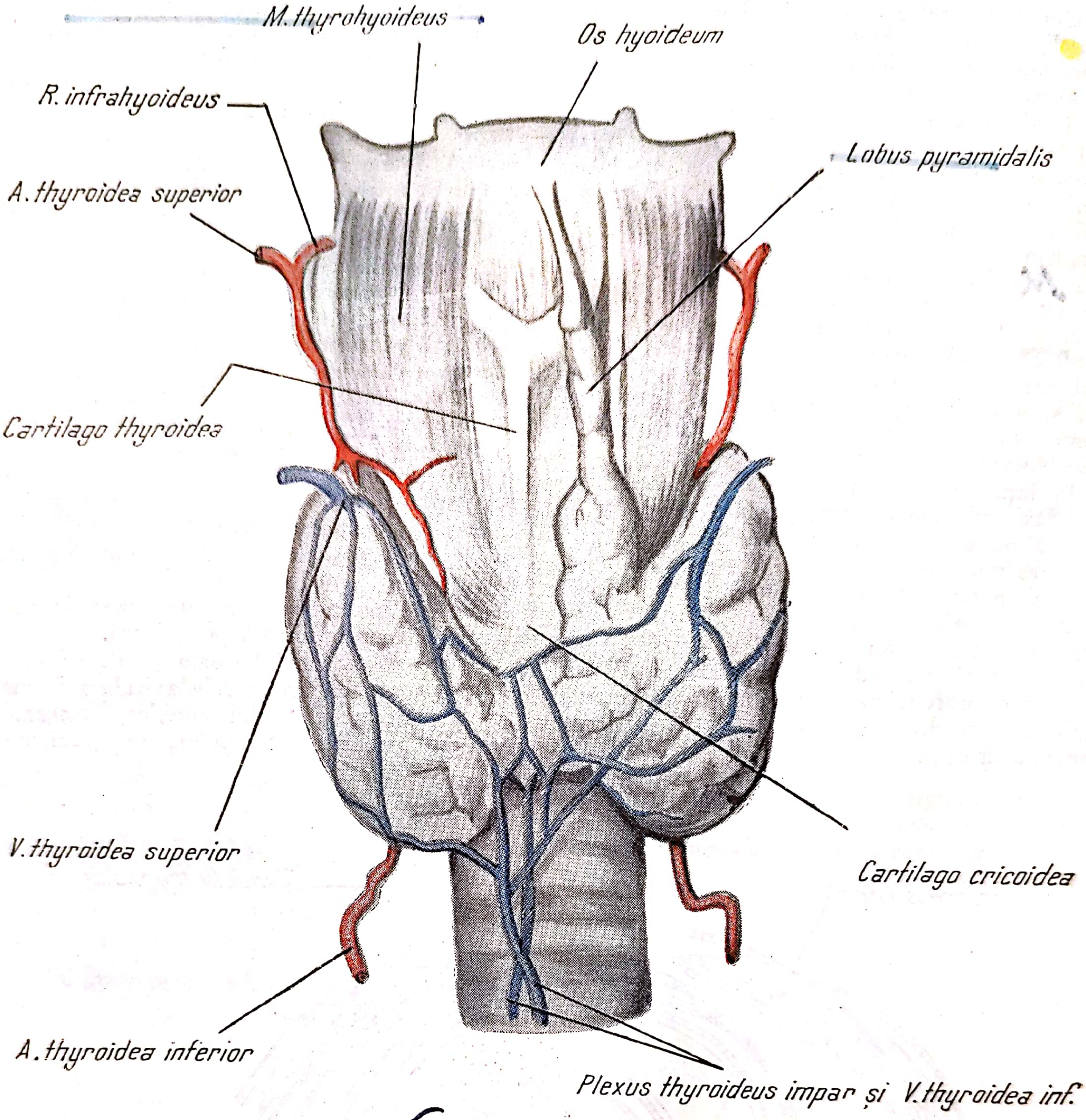
M. thyrohyoideus
Os hyoideum
R. infrahyoideus
Lobus pyramidalis
A. thyroidea superior
Cartilago thyroidea
V. thyroidea superior
Cartilago cricoidea
A. thyroidea inferior
Plexus thyroideus impar şi V. thyroidea inf.

Fig. [redacted] 5 Vascularizaţia glandei tiroide.

sus şi înăuntru şi la 1 cm sub tuberculul lui Chassaignanc trece îndărătul carotidei comune avînd posterior în găurile transversale artera vertebrală. La acest nivel poate trece şi prin bucla simpaticului Drobnik-Ionescu.

Atingînd baza lobului tiroidian, coteşte din nou cranial, avînd aici raport cu nervul recurent (fig. [redacted]). Această încrucişare se face la dreapta cu trunchiul arterial şi nervul trece anterior arterei. La stînga, nervul încrucişează ramurile arterei şi trece îndărătul lor, nervul stîng venind din torace în şanţul esofagotraheal. Încrucişarea se face pe faţa posterioară a lobului, la unirea treimii inferioare cu treimea mijlocie. Ramurile terminale, în număr de trei, nu sînt dispuse ca la polul superior.

Ramura inferioară formează cu congenera arcada subistmică. Ramura posterioară merge cranial şi formează anastomoze cu tiroidiana superioară. Ramura profundă merge pe faţa medială şi dă ramuri esofagului (rami esophagei), traheii (rami tracheales), laringelui (a. laryngea inferior).

Artera tiroidiană „ima“ (a. thyroidea ima) apare cam în 10% din cazuri. Originea este variabilă, din aortă, trunchi brachiocefalic sau subclaviculară şi, în acest caz, tiroidiana inferioară e mai mică. Această arteră se termină anastomozîndu-se cu arcada subistmică.

REFERAT 5 [redacted]

Venele care duc şi o parte din secreţia internă iau naştere din reţele capilare perifoliculare, care trec între lobuli şi ajung la suprafaţă, formînd pe faţa anterioară plexul tiroidian (fig. 5). Venele lipsite de valvule se îndreaptă unele cu artera tiroidiană superioară, venele tiroidiene superioare, şi se varsă prin trunchiul tirolingvofacial în jugulara internă. Venele inferioare merg în grosimea fasciei tiropericardice şi se varsă fie în jugulara internă, fie în trunchiul brahiocefalic stîng. Sînt şi puţine vene mediane care se îndreaptă lateral şi se varsă în jugulara internă.

Limfaticele sînt numeroase; duc şi o bună parte din secreţia internă. Din reţelele perifoliculare se formează reţeaua intralobulară. Limfaticele părăsesc lobulul şi se aşază în septurile interlobulare; unele aproape de terminare au un perete propriu periendotelial şi astfel formează reţeaua peritiroidiană — capsulară. Trunchiurile eferente ascendente merg la ganglionii prelaringei, cele mediane cu cele laterale merg la ganglionii jugulari interni şi cervicali profunzi.

Trunchiurile eferente descendente merg medial la ganglionii pretraheali, iar cele laterale merg pre- sau retrocarotidian şi se duc în ganglionii cervicali profunzi.

Nervii vin din ganglionul simpatic cervical superior şi din nervii cardiaci. De asemenea, pot sosi fibre din ganglionul mijlociu sau stelat şi din laringeul superior şi recurent. Aceste fibre nu sînt alipite pediculilor vasculari.

Între capsula peritiroidiană şi capsula tiroidiană există o reţea bogat anastomotică vasculară. Anastomozele se fac atît longitudinal între cele două artere, cît şi transversal între vasele simetrice. Deşi ligatura celor două artere ale unui lob opreşte momentan sîngerarea, ulterior se poate reface circulaţia.

Ramurile arterelor tiroidiene se anastomozează bogat între ele şi se anastomozează şi cu alte ramuri din carotidă sau subclavie, ceea ce explică faptul că ligatura celor patru trunchiuri tiroidiene nu opreşte complet circuitul sîngelui spre glandă. Artelere formează o reţea capsulară, iar dimensiunile vaselor scad foarte mult la 2—5 mm profunzime, de unde găsim ramuri fine perilobare şi perilobulare. Prin injecţii trunchiulare s-a stabilit că artera tiroidiană superioară vascularizează partea superioară şi anterolaterală a lobului, în timp ce tiroidiana inferioară irigă partea inferioară şi inferomedială.

Constituţie. Pe secţiune, glanda apare constituită din vezicule cu pereţi epiteliali, pline cu coloid. Veziculele (foliculi gl. thyroideae) sînt înconjurate de o stromă conjunctivă, în care se găsesc şi limfaticele. Acest coloid conţine hormonul glandei, tiroxina bogată în iod. Stroma conjunctivă perivasculară adăposteşte reţeaua vasculară. Glanda tiroidă poate secreta prea abundent şi nenormal. În aceste cazuri se pune problema îndepărtării chirurgicale a unei mari porţiuni, tiroidectomie parţială.

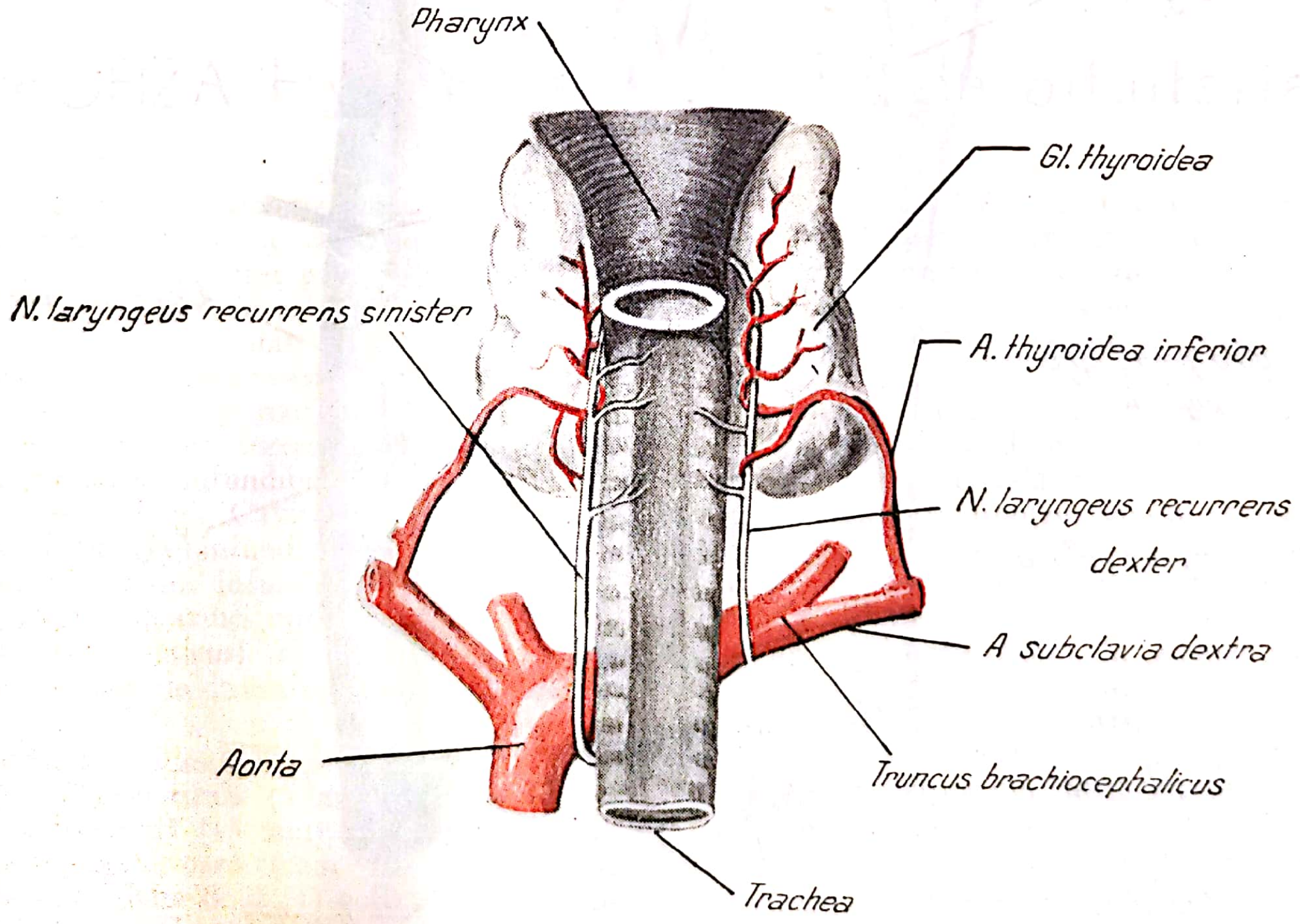
Pharynx
Gl. thyroidea
N. laryngeus recurrens sinister
A. thyroidea inferior
N. laryngeus recurrens dexter
A subclavia dextra
Aorta
Truncus brachiocephalicus
Trachea

Fig. [redacted] Raporturile arterei tiroidiene inferioare cu nervul recurent.

GLÀNDELE PARATIROIDE (Glandula parathyroidea)

Paratiroidele sînt mici corpusculi glandulari aşezaţi în teaca peritiroidiană, care la început au fost confundaţi cu mici lobi tiroidieni. Deşi de obicei sînt în număr de patru, ele pot varia între două şi şapte. Lipsa paratiroidelor dă loc la accidente tetanice foarte grave.

Paratiroidele superioare se dezvoltă din al IV-lea buzunar branhial. *Paratiroidele inferioare*

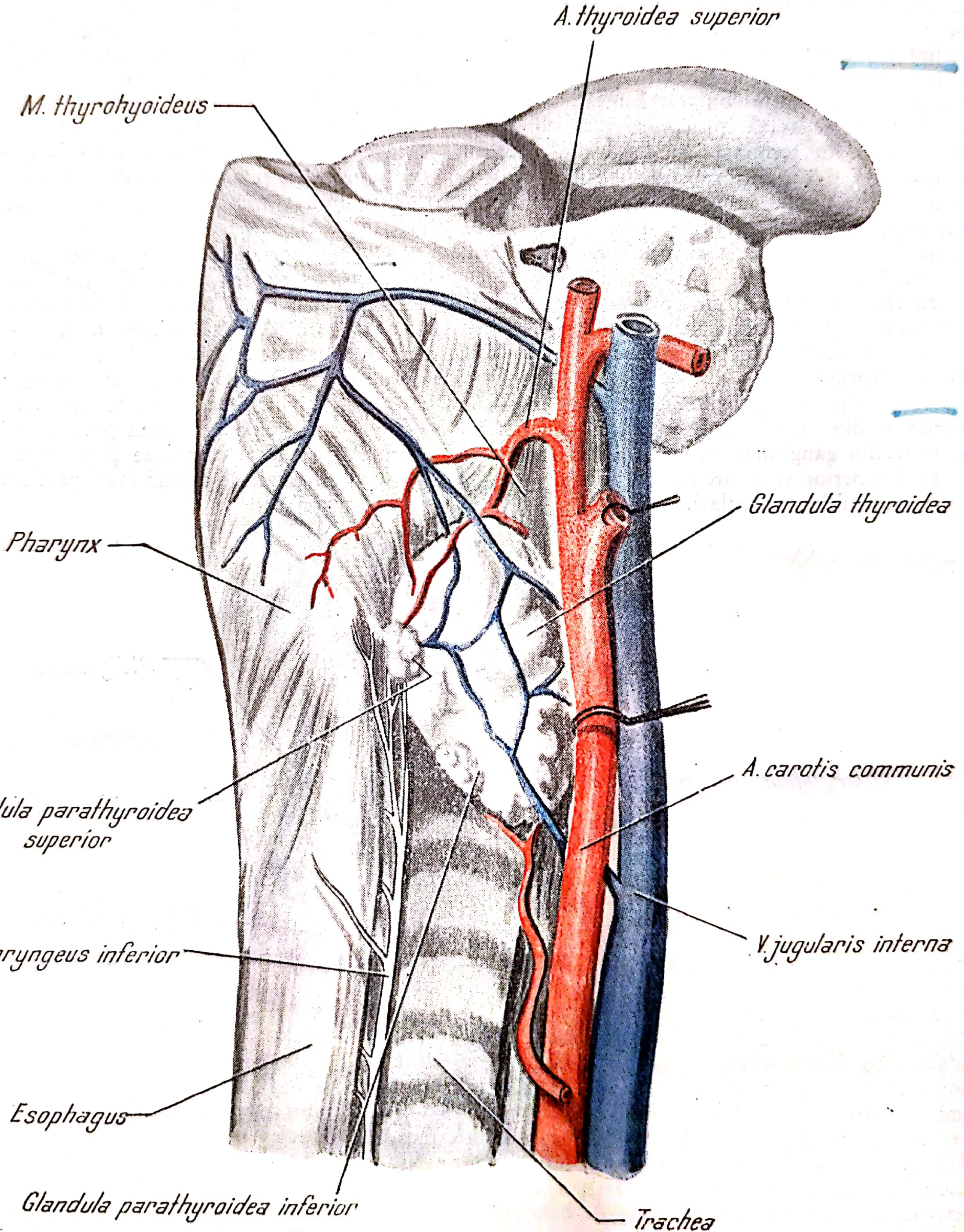
A. thyroidea superior
M. thyrohyoideus
Glandula thyroidea
Pharynx
A. carotis communis
Glandula parathyroidea superior
V. jugularis interna
N. laryngeus inferior
Esophagus
Glandula parathyroidea inferior
Trachea

Fig. [redacted] Raporturile glandelor paratiroide.

REFERAT 7

se dezvoltă din al III-lea buzunar branhial, împreună cu timusul, şi în dezvoltare coboară cu timusul astfel că se aşază inferior paratiroidelor, dezvoltate din al IV-lea buzunar.

În mod obişnuit găsim patru paratiroide: două superioare şi două inferioare. Se găsesc şi paratiroide accesorii. Paratiroidele inferioare sînt mai mari, ovalare, cu diametrele de 8×4 mm, în medie, iar forma este variabilă, piriformă, reniformă. După moarte se retractă, culoarea e roz-brună şi e mai deschisă la nou-născuţi şi la copil. E ceva mai moale ca tiroida, iar greutatea variază între 2 şi 5 ctg, avînd 8—12 ctg la un loc. Paratiroidele superioare lentiforme sînt ceva mai mici ca cele inferioare.

Paratiroidele sînt în raport cu marginea posteromedială a lobilor tiroidieni şi aşezate într-o dedublare a tecii tiroidiene, în afara capsulei tiroidiene (fig. [redacted]). Uneori se găsesc aşezate mai sus, imediat sub vîrful lobului, alteori la mijloc (cel mai frecvent). Paratiroidele inferioare sînt aşezate lîngă ramurile terminale ale arterei tiroidiene, atîrnînd de o mică ramură a acestora. Nervii recurenţi sînt obişnuit cam la distanţa de 1 cm medial faţă de paratiroidă. În timpul decolării tiroidei, paratiroidele pot să rămînă aderente de teacă sau de tiroidă.

Paratiroidele inferioare sînt vascularizate de ramuri din artera tiroidiană inferioară, lungă de 1—2 cm. Paratiroidele superioare primesc ramuri arteriale din tiroidiana inferioară, din tiroidiana superioară sau din anastomoza posterioară, dar ramurile sînt separate de ale glandei tiroide. Venele iau direcţia arterelor şi merg la plexul peritiroidian.

Limfaticele merg spre ganglionii recurenţi şi jugulari. Fiecare glandă are 4—5 ramuri nervoase fine, venind de la nervii vecini recurenţi sau tiroidieni.

Structura: spre deosebire de tiroidă, paratiroidele sînt formate de cordoane epiteliale între care se găseşte ţesut conjunctiv portvase. După bogăţia ţesutului conjunctiv deosebim paratiroide compacte, reticulate şi lobulate, aspecte care variază şi cu vîrsta. În celulele glandulare se găsesc proteine, lipide şi glicogen, acesta din urmă mai abundent la copil, după cum lipidele sînt mai abundente la vîrste mai înaintate.

Paratiroidele accesorii pot fi găsite în tiroidă, de-a lungul traheii sau în timus.

În operaţiile pe tiroidă trebuie să cruţăm paratiroidele. În caz de afecţiuni paratiroidiene se cere uneori ablaţia chirurgicală a paratiroidelor. În aceste cazuri, aprecierea macroscopică nu e suficientă şi e necesar examenul microscopic pentru a avea certitudinea că porţiunea eliminată e într-adevăr din ţesut paratiroidian.

HIPOFIZA Hypophysis (glandula pituitaria)

Este o glandă cu secreţie internă, impară şi mediană, aşezată la baza creierului, mai exact a diencefalului, de care ţine prin pediculul sau tija hipofizei. Forma hipofizei este aceea a unui ovoid turtit în sens craniocaudal; în consecinţă, i se poate descrie o faţă superioară, pe care se implantează excentric * tija hipofizei, şi o faţă inferioară, culcată pe fundul şeii turceşti. Tija hipofizei se continuă cranial cu infundibulul şi regiunea tuberiană a diencefalului. Cavitatea ventriculului al treilea pătrunde în infundibul, formînd recesul infundibular (recessus infundibuli). Înaintea acestuia, în dreptul chiazmei optice se găseşte recesul optic (recessus opticus) al celui de-al treilea ventricul, format de inserţia lamei terminale pe chiazmă.

Cea mai mică dimensiune a hipofizei este — evident — cea verticală (5 mm); cea mai mare este cea transversală (15 mm), în timp ce dimensiunea anteroposterioară (cam 10 mm) este la mijloc între celelalte două. Hipofiza este aproape în întregime cuprinsă într-o cavitate mărginită de dura mater; peretele cranial al acestei cavităţi, alcătuit din diafragma selară (diaphragma sellae), este străbătut de un orificu prin care trece tija hipofizei spre a face legătura cu infundibulul (fig. [redacted]). O dată cu tija trec prin acest orificiu şi vase destinate hipofizei. În peretele lateral al acestei loji hipofizare, dura mater cuprinde sinusul cavernos, artera carotidă internă şi o serie de nervi craniali, care însoţesc sinusul sau se găsesc chiar în grosimea durei; nervii abducens (situaţi în plin sinus cavernos), oculomotor, trohlear şi oftalmic (situaţi în peretele lateral al sinusului, de sus în jos în ordinea citată). În peretele ventral şi dorsal al lojii, tot în grosimea durei mater, se găsesc sinusurile intercavernoase anterior şi posterior (sinus intercavernosi), care fac legătura între sinusul cavernos din stînga şi cel din dreapta. În felul acesta, loja hipofizei este înconjurată de un cerc de sinusuri de cea mai mare importanţă pentru circulaţia creierului şi a hipofizei.

Mai la distanţă, hipofiza este înconjurată şi de un cerc arterial: poligonul lui Willis (circulus

---

[redacted]

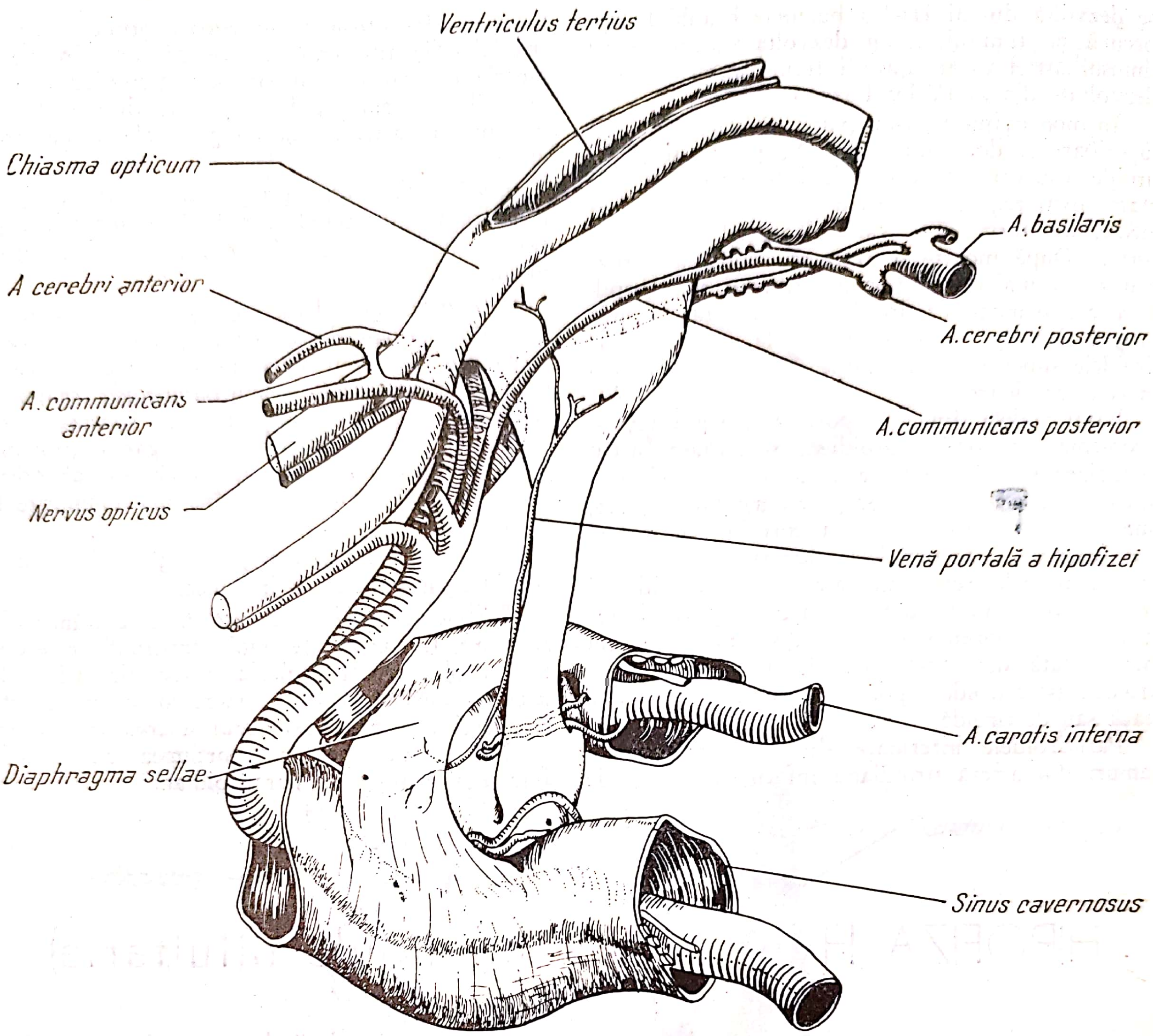
Ventriculus tertius
Chiasma opticum
A cerebri anterior
A. communicans anterior
Nervus opticus
Diaphragma sellae
A. basilaris
A. cerebri posterior
A. communicans posterior
Venă portală a hipofizei
A. carotis interna
Sinus cavernosus

Fig. [redacted]. Raporturile hipofizei (după Gr. T. Popa).

arteriosus cerebri). Pe laturile poligonului, arterele carotide interne, cuprinse în grosimea sinusului cavernos, au raporturile cele mai apropiate cu hipofiza. Toate componentele celelalte au raporturi mai îndepărtate: arterele cerebrale anterioare şi comunicanta anterioară se găsesc înaintea chiazmei, deci mult înaintea hipofizei; arterele comunicante posterioare se găsesc la distanţă lateral de hipofiză şi de corpurile mamilare, iar arterele cerebrale posterioare, culcate de-a curmezişul peste pedunculii cerebrali, se găsesc mult îndărătul hipofizei şi chiar al corpurilor mamilare. După cum vom vedea, arterele hipofizei provin din partea terminală a arterei carotide interne, iar arterele tijei provin şi din arterele comunicante posterioare. Spre deosebire de sinusuri, care se găsesc în grosimea durei, vasele arteriale mai sus arătate — cu unica excepţie a arterei carotide interne — se găsesc în grosimea piei mater.

Să urmărim acum raporturile arahnoidei şi piei mater cu hipofiza. Plecînd de pe chiazma optică şi de pe tracturile optice din continuarea chiazmei, arahnoida coboară spre tija hipofizei, pe care o înveleşte complet pe faţa anterioară şi incomplet (numai jumătatea superioară a tijei) pe faţa posterioară. În dublura piei mater care anterior coboară în lungul tijei o dată cu arahnoida se găseşte aşa-numita arteră a fasciculului lateral al hipofizei ([redacted]) (fig. [redacted]). Dar într-o treime din cazuri, arahnoida nu coboară pe faţa anterioară a tijei şi atunci există doar o teacă pială pentru aceste artere ale fasciculului lateral. Între artera din dreapta şi cea din stînga, pia formează de asemenea o perdea foarte vasculară pe dinaintea tijei. [redacted]

Hipofiza este un organ complex, format din două glande cu funcţiune diferită, care alcătuiesc lobul anterior (lobus anterior) şi lobul posterior (lobus posterior) al hipofizei. Lobul anterior derivă ontogenetic din epiteliul faringian şi constituie aşa-numita adenohipofiză, cu structura epitelială, glandulară. Lobul posterior derivă ontogenetic din substanţa nervoasă şi constituie aşa-numita neurohipofiză, cu structura neuroglială, foarte bogată în fibre nervoase. De lobul posterior ţine şi tija hipofizei, străbătută de numeroase fibre nervoase şi de vase, şi ele în număr mare. Totuşi, lobul glandular (anterior) urcă pe tijă aproximativ pînă la mijlocul ei, iar această porţiunea glandulară urcată pe tijă a căpătat numele de pars tuberalis. La zona de contact între adeno- şi neurohipofiză se găseşte la cele mai multe mamifere o cavitate în jurul căreia se grupează celulele părţii intermediare a lobului anterior (pars intermedia), asemănătoare celulelor din adenohipofiză. La om, pars intermedia este foarte redusă *, iar cavitatea

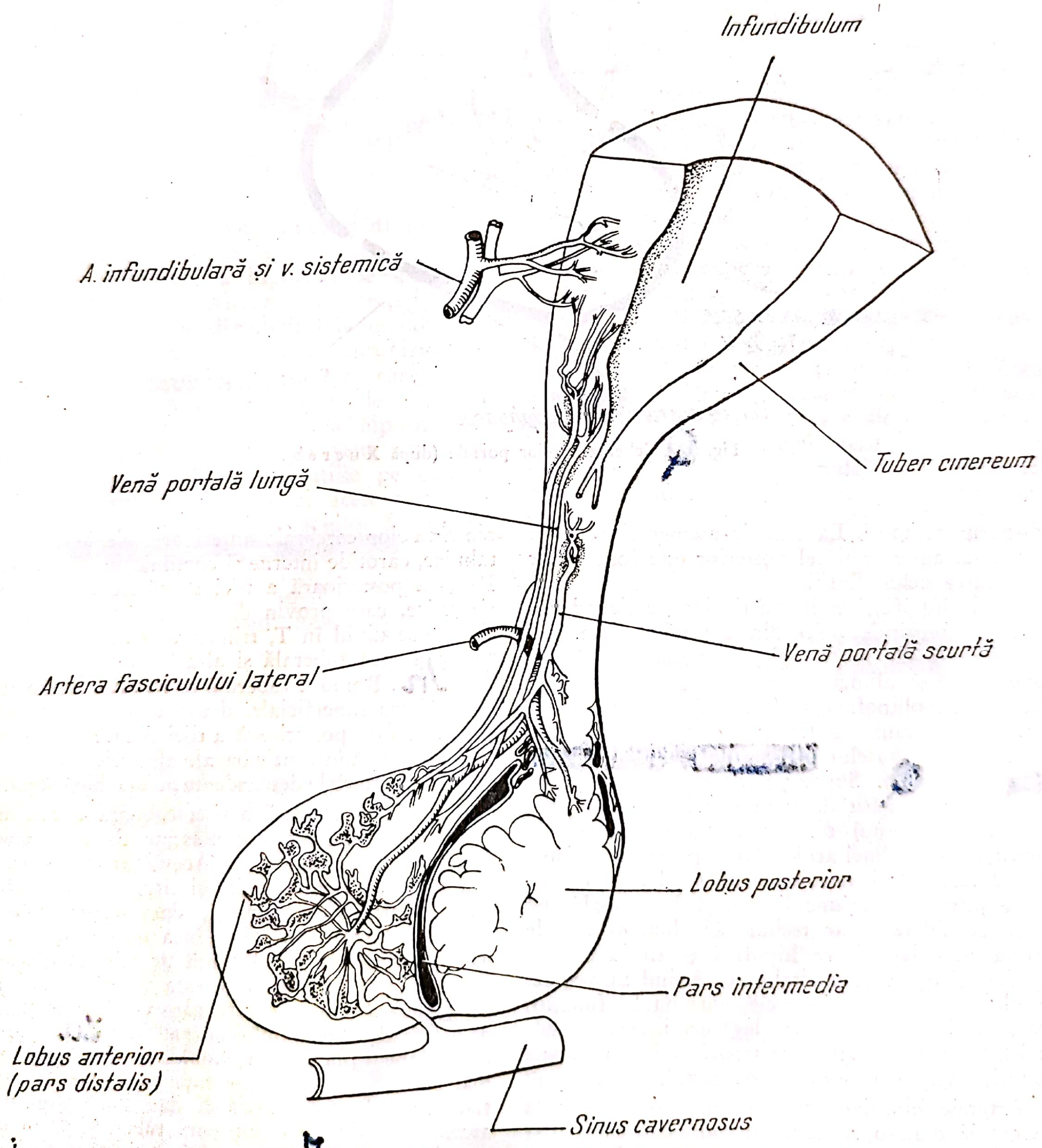
Infundibulum
A. infundibulară şi v. sistemică
Tuber cinereum
Venă portală lungă
Venă portală scurtă
Artera fasciculului lateral
Lobus posterior
Pars intermedia
Lobus anterior (pars distalis)
Sinus cavernosus

Fig. 7 Vascularizaţia hipofizei (după Gr. T. Popa).

[redacted]

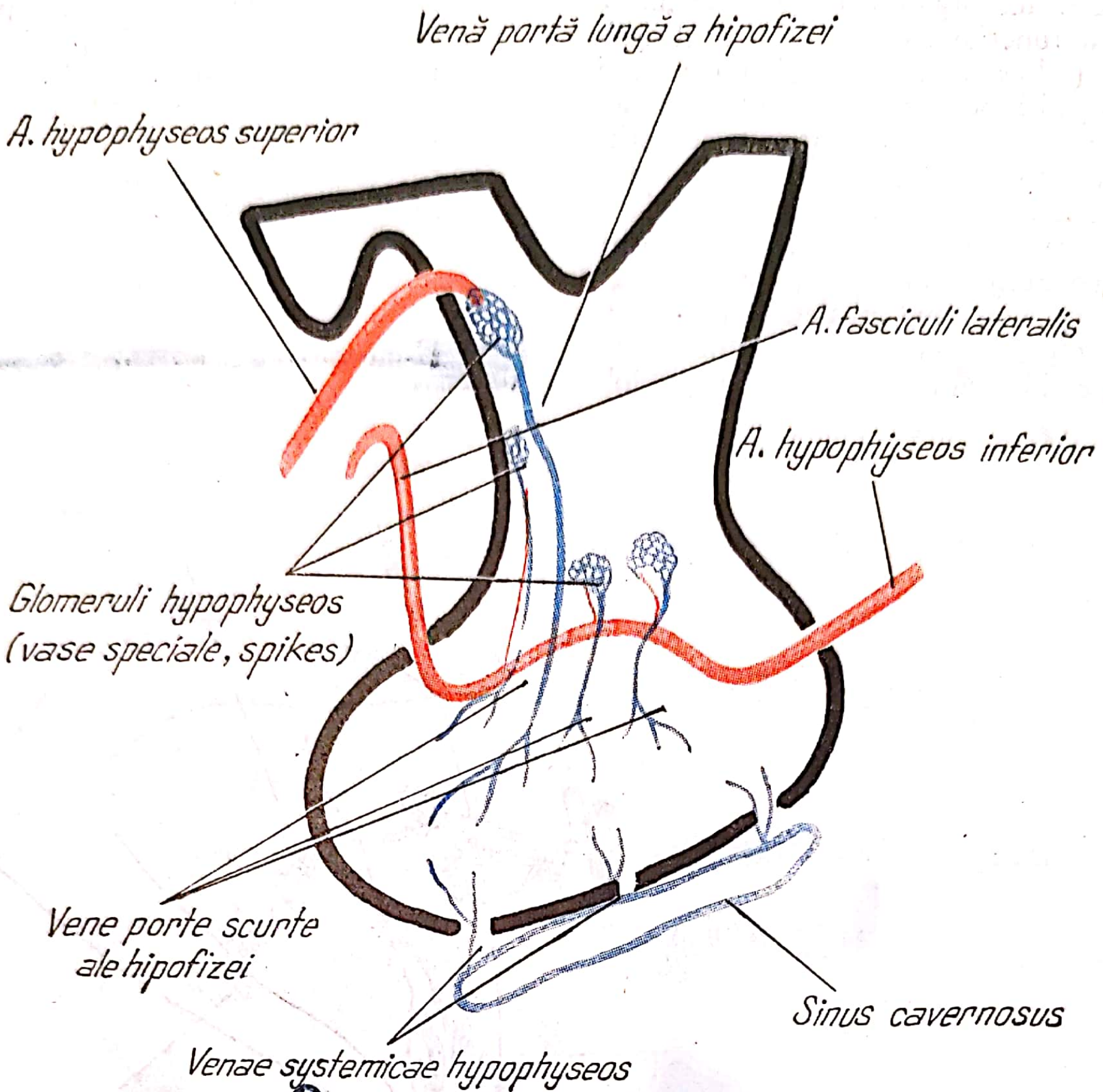

Fig. [redacted]. Schema vaselor portale (după Xuereb).

a dispărut cu totul. La om, de asemenea raportul între lobul anterior şi cel posterior este foarte clar în favoarea celui dintîi.

Vasele hipofizei şi în particular vasele adenohipofizei constituie unul din capitolele cele mai controversate ale morfologiei contemporane. Controversa a fost alimentată mai cu seamă de supoziţia că adenohipofiza ar fi lipsită de nervi şi că centrii hipotalamici o ţin sub dependenţă numai prin mijlocirea vaselor [redacted] (fig. [redacted]). Supoziţia aceasta este şubredă pentru că s-au găsit de mult nervi în adenohipofiză, iar în timpul din urmă s-a demonstrat şi prezenţa acetilcolinei acolo, dar şi pentru că se postulează fără temei necesitatea unei căi directe vasculare pentru o acţiune în esenţă hormonală. Pe aceste considerente ar trebui să admitem o cale directă vasculară între hipofiză şi tiroidă, între hipofiză şi glandele genitale etc. Avînd în vedere, de altfel, că toate sistemele hormonale funcţionează pe baza aşa-numitei legături inverse (feedback), legătura vasculară ar trebui să fie în ambele sensuri, ceea ce nu este efectiv cazul.

Arterele hipofizei provin din artera carotidă internă şi dintr-o reţea anastomotică prechiazmatică şi circuminfundibulară, alimentată de ramuri ale arterelor cerebrale anterioare, ale arterelor oftalmice, carotide interne şi comunicante posterioare. Pe faţa posterioară a tijei se găsesc două ramuri simetrice, care provin din artera carotidă internă şi care se divid în T, trimiţînd o ramură cranială spre regiunea tuberală şi alta în jos spre hipofiză (fig. Yn). Ramura tuberală se rezolvă într-o reţea de capilare superficiale, drenată de vene care coboară pe faţa posterioară a tijei şi care — la rîndul lor — se varsă în venele bazale ale creierului. Soarta ramurilor arteriale descendente nu este bine lămurită.

Pe faţa anterioară a tijei coboară cîteva arteriole, de obicei complet mascate de aşa-numitele vene porte ale hipofizei. Aceste arteriole provin din reţeaua prechiazmatică şi circuminfundibulară; ele coboară spre hipofiză, dar asupra modului lor de terminare nu există încă unitate de vederi. Tot anterior, dar la distanţă de tijă, la stînga şi la dreapta ei, coboară spre faţa superioară a hipofizei două arteriole, pentru care s-a propus numele de artere ale „fasciculului lateral“ (fig. Lii). Raporturile lor cu pia şi cu arahnoida au fost examinate mai sus. Ele şerpuiesc pe faţa superioară a hipofizei pînă la tijă, căreia îi dau 2—3 ramuscule ascendente, destinate lui pars tuberalis a lobului anterior. La nivelul punctului de impact pe hipo-

REFERAT 11

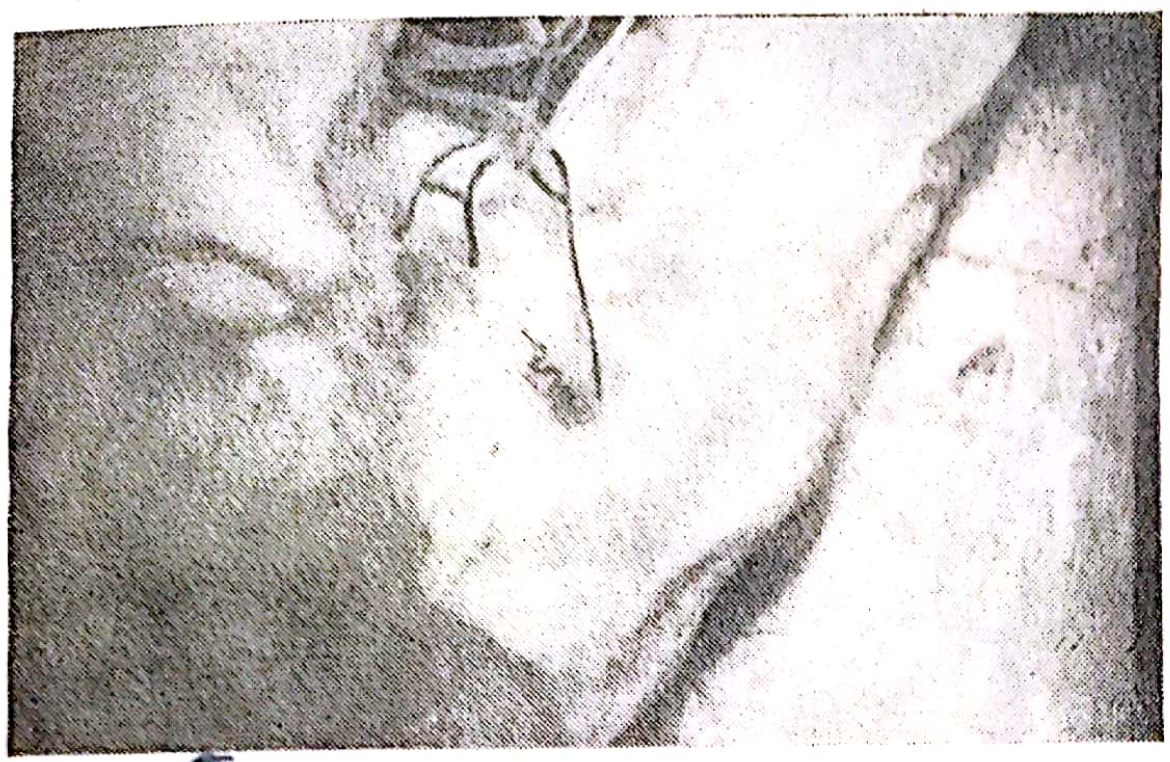

Fig. Ik. Arterele fasciculului lateral (fotografie).

fiză al acestor artere, glanda prezintă un nodul din ţesut conjunctiv în vecinătatea căruia se găsesc primele sinuozităţi ale arterei: este aşa-numitul „fascicul lateral“ al hipofizei, de la care îşi trage numele şi artera. Dacă de la acest nivel pornesc sau nu ramuri pentru lobul anterior al hipofizei este încă subiect de controversă.

Pe faţa inferioară a hipofizei se găsesc de obicei 3—4 artere hipofizare inferioare, din care cea mai posterioară se distribuie lobului posterior, în timp ce arterele anterioare aprovizionează capsula conjunctivă a hipofizei, dura care căptuşeşte şaua turcească şi chiar osul de dedesubt. Aceste artere formează în capsula hipofizei arborizaţii complicate, drenate de vene capsulare, foarte asemănătoare cu arborizaţiile pe care le găsim în vilozităţile intestinale; acest aspect ar sugera un rol în rezorbţia hormonilor foarte discutabil [redacted]. Este, de asemenea, subiect de dispută dacă ramuri ale acestor artere hipofizare inferioare pătrund sau nu în interiorul lobului anterior al hipofizei.

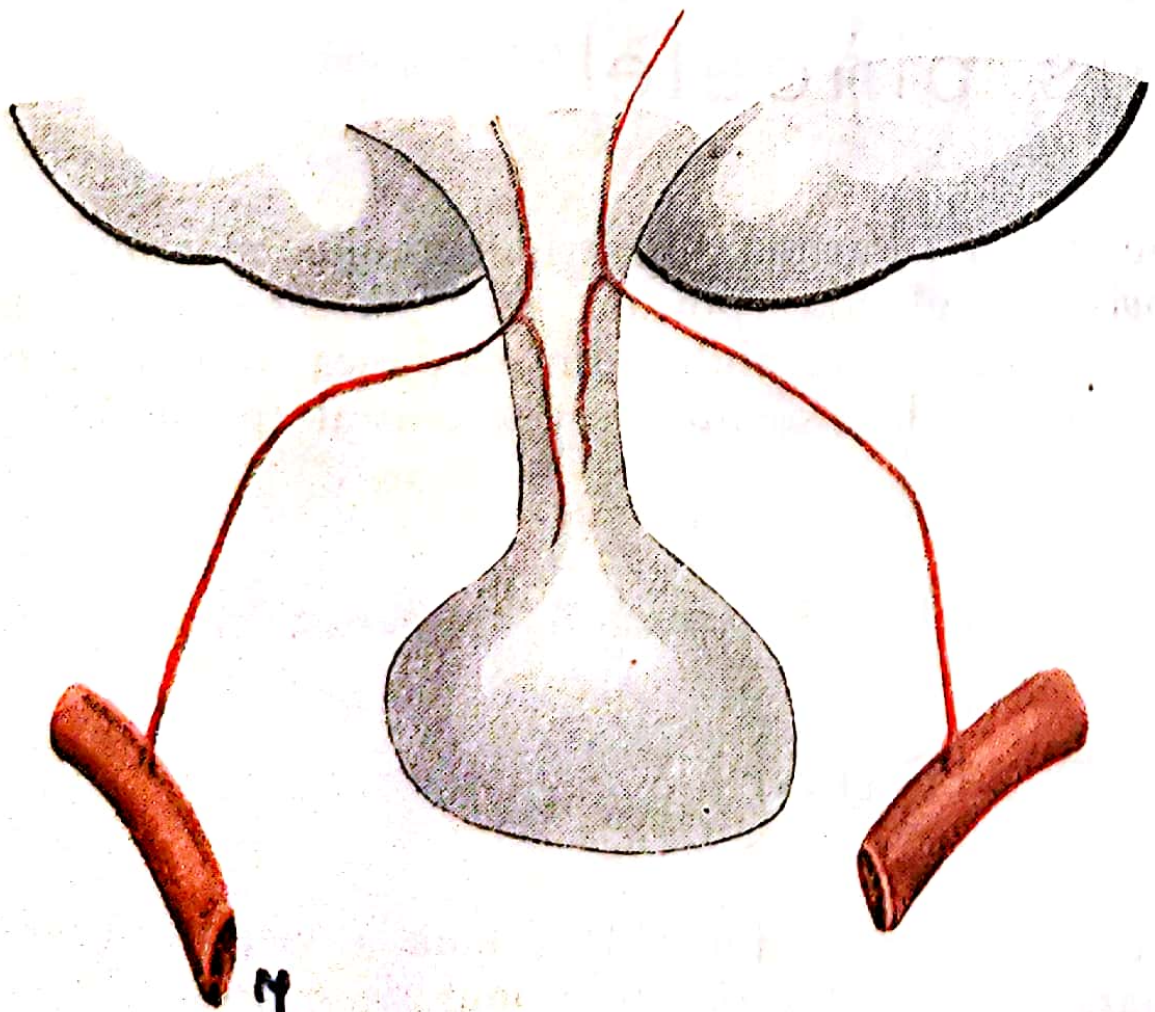

Fig. In Arterele hipofizare posterioare.

Venele hipofizei sînt numeroase; ele părăsesc în special lobul anterior pe toate feţele lui (grup superior, grup inferior, grup lateral) şi se varsă în sinusurile adiacente (cavernos şi intercavernos). O menţiune particulară se cuvine venelor care se găsesc pe faţa anterioară a tijei hipofizare. Modul lor de origine şi de terminare este viu controversat, după cum este controversată desigur şi direcţia scurgerii sîngelui prin aceste vene. Acestea sînt aşa-numitele „vene portale ale hipofizei“ [redacted]. Acord există numai asupra ramurilor hipofizare ale acestor vene, care alcătuiesc un fascicul divergent de la punctul de impact al tijei spre substanţa lobului anterior. De asemenea, nu este pusă la îndoială existenţa unor ghemuri capilare pe traiectul aşa-numitelor vene portale, ghemuri care sînt numeroase la nivelul eminenţei mediane (adică a locului unde tija se continuă cu infundibulul, fig. Jo). Aceste ghemuri au primit diferite nume, după autorul care le-a descris („Spezialgefässe“ pentru Nowakowski, „gomituli“ pentru Fumargalli şi „spikes“ pentru Xuereb şi colab.). Relaţiile acestor „vase speciale“ cu aşa-numitele vene portale sînt însă controversate. După unii, ele ar reprezenta reţeaua capilară de origine a venelor portale [redacted] (fig. Q); după alţii, ar reprezenta, dimpotrivă, reţeaua terminală [redacted], iar după a treia versiune [redacted]; ele ar fi doar tributare ale portalelor, care s-ar vărsa în venele bazei creierului. Pentru primii, cursul sîngelui în „portale“ ar fi descendent, pentru ceilalţi ar fi ascendent; pentru alţi autori nici nu există portale adevărate, de vreme ce vasele „speciale“ sînt tributare şi nu aşezate direct pe traiectul vaselor pretinse portale. Disputa în jurul aşa-numitelor „vene portale“ continuă, în ciuda faptului că observaţiile pe viu, făcute pe broască şi pe şobolan [redacted] au părut că întăresc supoziţia despre natura portală a venelor de pe faţa anterioară a tijei hipofizare.

Nervii adenohipofizei sînt încă subiect de dispută; în schimb, inervaţia lobului posterior este bine cunoscută, chiar de la lucrările clasice ale lui Ramon y Cajal. Fibrele nervoase care coboară prin tija hipofizei şi formează adevărate ghemuri în lobul posterior provin din celule nervoase aflate în anumiţi nuclei hipotalamici, şi anume în nucleul supraoptic dorsolateral şi în nucleul paraventricular. Celulele acestor nuclei au toate caracterele celulelor nervoase (tigroid, dendrite, axon şi neurofibrile); în plus, produc granule care se colorează cu diverse substanţe (în particular cu amestecul Gomori: crom-hematoxilină-floxină). Nucleii aceştia nervoşi se mai disting prin densitate extremă celulară şi proporţional printr-o vascularizaţie foarte abundentă, fără pereche în tot sistemul nervos central.

12.

REFERAT



Fig. 7a. Vasele speciale ale hipofizei (spikes) (microfotografie).

Granulele elaborate în celule sînt transportate pe calea axonilor prin tija hipofizei şi apoi în lobul posterior al hipofizei. Asupra genezei granulelor de secreţie ştim relativ puţin; pe măsură ce se elaborează granulele, dispare tigroidul bazofil din celulele nervoase. Natura chimică a granulelor este încă controversată: ele ar conţine oligopeptidele active care clasic sînt denumite hormoni ai lobului posterior (vasopresina şi oxitocina), precum şi componenta colorabilă, solubilă în solvenţi organici. Aşadar, lobul posterior al hipofizei este doar un loc de acumulare a „neurosecreţiei", un rezervor din care „neurosecreţia" este apoi progresiv eliberată în circulaţie, după cum nevoile organismului ca întreg o cer. În ultimul timp se face simţită tendinţa de a atribui şi „pituicitelor", celule cu aspect particular din lobul posterior, un rol în secreţia hormonilor retrohipofizari.

Au mai fost descrişi nervi pentru hipofiză, care pleacă din ganglionul pterigopalatin. Ei ajung la hipofiză pe calea vaselor. Rolul lor nu este încă lămurit.

EPIFIZA (Corpus pineale)

Rolul secretor al glandei pineale nu mai este astăzi contestat de nimeni. Un rol deosebit în elaborarea dovezilor pentru acest rol secretor l-a jucat şcoala de endocrinologie română, condusă de C. I. Parhon. Pentru detaliile morfologice privind glanda pineală (epifiza) trimitem la capitolul diencefalului din secţiunea acestei cărţi privitoare la sistemul nervos central (p. 363).

TIMUSUL (Thymus)

Timusul este o glandă cu secreţie internă şi funcţiune limfoidă. El se dezvoltă înaintea traheii, avînd un segment în mediastinul anterior şi unul cervical. Apare din a II-a lună a vieţii embrionare şi e vizibil pe embrionul de 6 mm. Originea timusului se găseşte în doi muguri timici

— pereche — ce iau naştere din al III-lea buzunar branhial, alături de paratiroida inferioară. După alăturarea celor doi muguri se dezvoltă un organ epitelial, care ulterior devine limfoid. Este o glandă cu rol în creştere şi maximul ei de dezvoltare se găseşte cam la vîrsta de 14—15 ani, pentru ca după vîrsta de 20 de ani să fie în mare parte involuat, transformîndu-se într-o masă grăsoasă în care mai pot fi puse în evidenţă insule glandulare, care nu dispar însă nici la adînci bătrîneţe. La nou-născut, timusul apare ca un organ lobat format din doi lobi, oarecum separaţi, dar uniţi la partea mijlocie printr-un istm.

Culoarea este roz la făt, roşie la nou-născut, cenuşie mai tîrziu şi apoi galbenă, cînd e înlocuit cu ţesut grăsos. Greutatea la naştere este de 10—15 g, pentru a atinge 25—30 g la 12—15 ani, structura fiind deja modificată. Lungimea timusului în total este de 40 mm, lăţimea de 20 mm; are deci o formă alungită şi i se descrie un corp, o extremitate superioară şi una inferioară.

Corpul este partea cea mai largă a organului şi se găseşte în mediastin (fig. 191). Format din doi lobi, planul de separare între ei nu e sagital. De aceea, linia de separare se găseşte pe faţa anterioară la dreapta liniei mediane, iar planul se îndreaptă oblic înapoi şi spre stînga, astfel că linia de separare posterioară se găseşte la stînga liniei mediane. Deci, cei doi lobi ar apărea pe secţiune triunghiulari (forma lor fiind de piramide triunghiulare), cel stîng cu baza înainte şi vîrful înapoi, cel drept cu baza înapoi şi vîrful înainte. Între lobi se găseşte un sept conjunctiv, care însă dispare la mijloc unde fuziunea e completă. Pentru acest motiv este socotit de unii autor ca avînd forma unui H.

Extremitatea inferioară sau baza vine în raport cu pericardul şi atinge nivelul şanţului atrioventricular ventral. Extremitatea superioară alcătuieşte vîrful timusului şi se împarte în două coarne, care se ridică în regiunea cervicală, pînă la 6—10 mm de glanda tiroidă, uneori fiind legate de teaca tiroidiană printr-un ligament tirotimic.

Timusul este acoperit de o capsulă netedă prin care se vede structura sa lobulară. De la faţa internă a capsulei pleacă septuri conjunctive între lobuli (lobuli thymi), ţesut care se lasă uşor disecat pentru a evidenţia lobulii timici. Capsula timică este unită în sus prin ligamentele timotiroidiene de glanda tiroidă. În aceste ligamente se găsesc vase comune şi nervi. Capsula prezintă aderenţe slabe cu teaca vaselor gîtului şi cu lama pretraheală a fasciei cervicale. În torace însă, faţa posterioară a capsulei aderă la pericard şi vasele mari, dar e uşor decolabilă de trahee, stern, pleură.

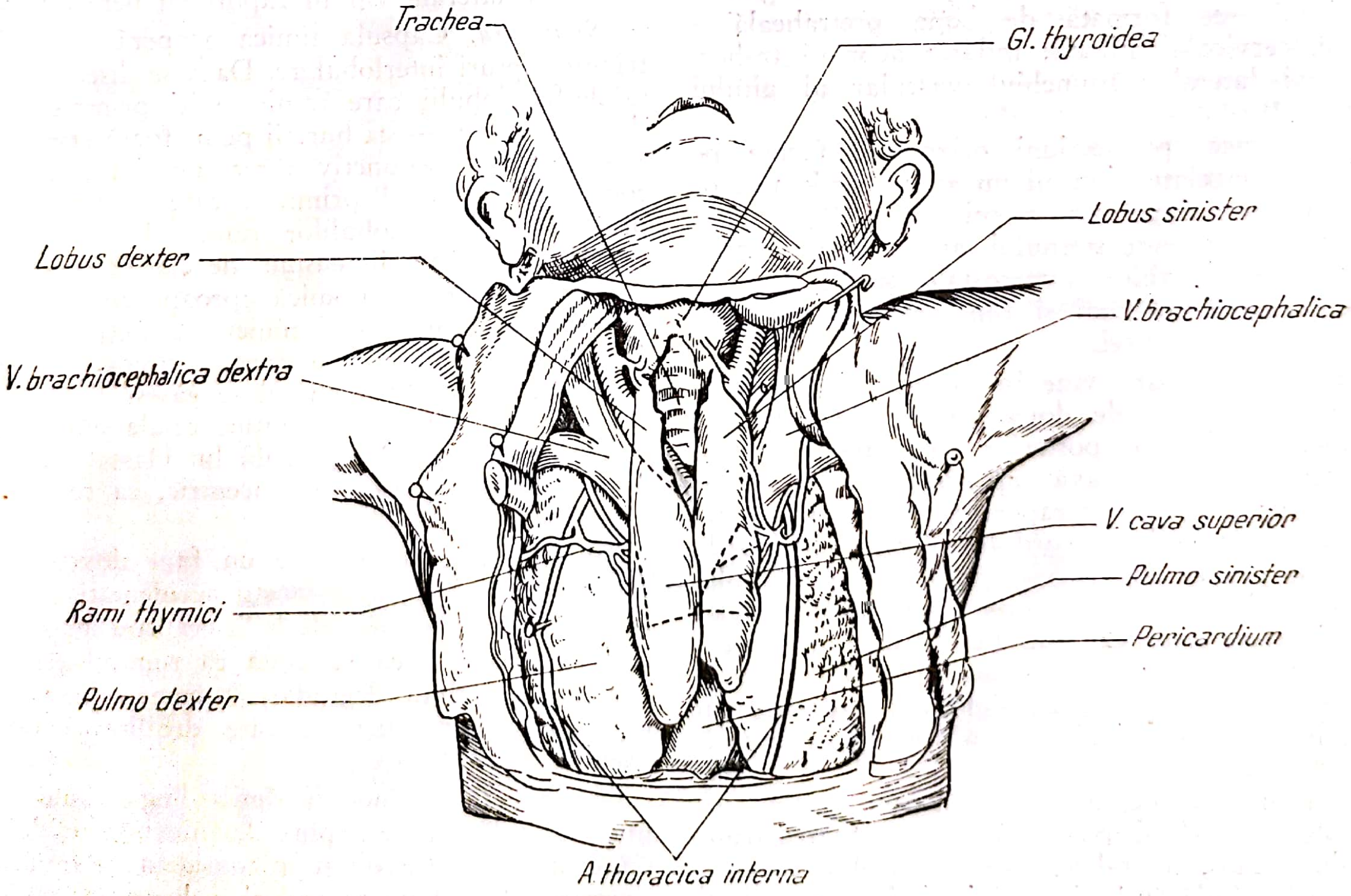

Fig. 191. Aşezarea şi raporturile timusului la copil.

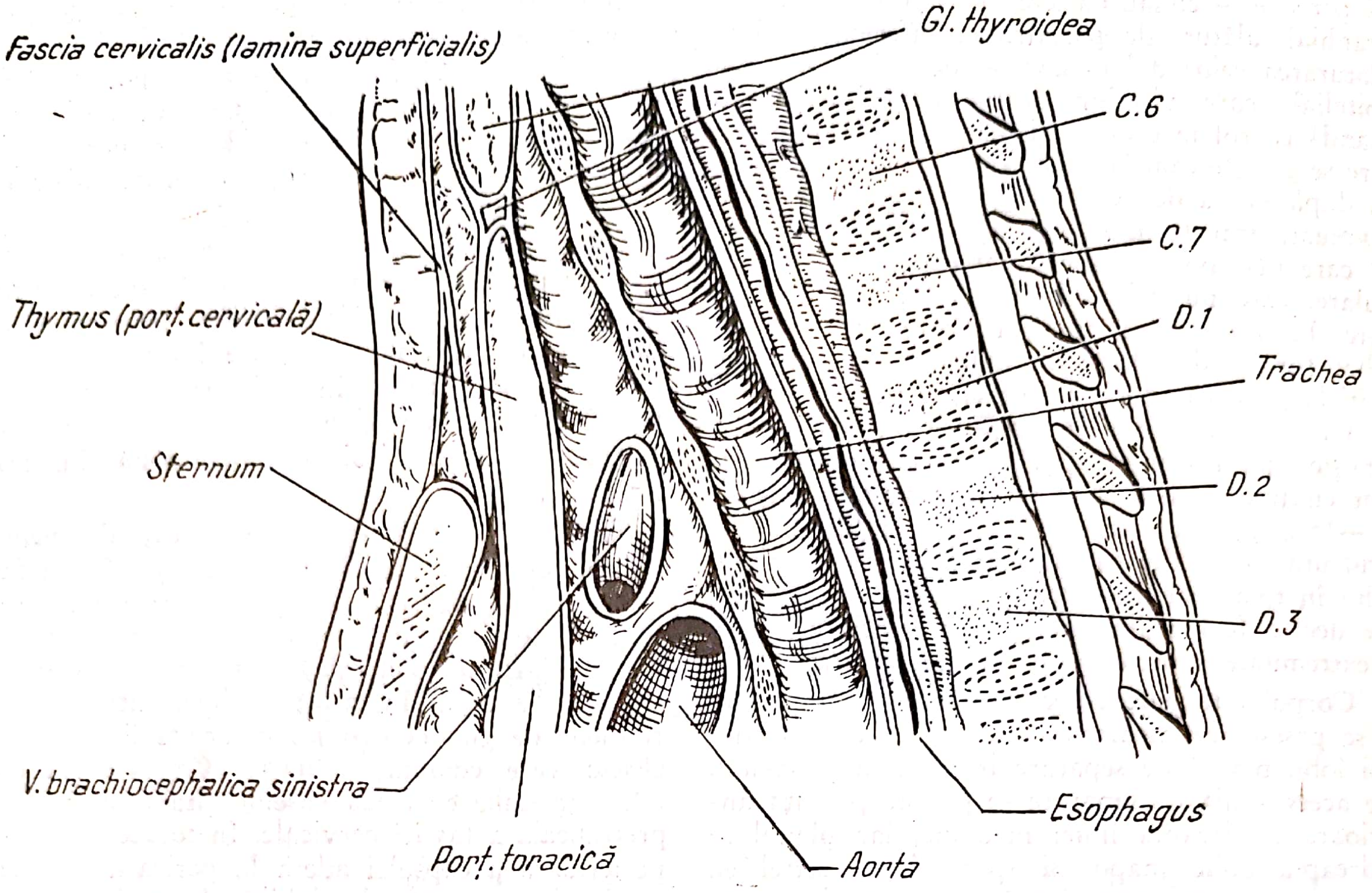

Fig. 192. Loja timusului în regiunea cervicală (secțiune sagitală).

Timisul este așezat într-o lojă care în regiunea cervicală este formată de lama pretraheală a fasciei cervicale mijlocii; îndărăt acoperă trahea, iar mai lateral mănunchiul vascular al gîtului (fig. 192).

În torace, pe secțiuni orizontale făcute pe cadavre congelate, timusul nu apare turtit anteroposterior ca după sternotomie (fig. 193). Fața anterioară răspunde sternului, articulațiilor sternoclaviculare, spațiilor intercostale și vaselor toracice interne, precum și fundurilor de sac mediastinale ale pleurei.

Fața posterioară vine în raport cu traheea și diviziunea ei în cele două bronhii, iar mai jos cu pericardul. Tot posterior spre dreapta intră în raport cu vena cavă superioară, iar posterior și mai sus se găsește în raport cu marile trunchiuri vasculare de la baza cordului. Între trunchiurile arteriale și fața posterioară a timusului trece oblic trunchiul brahiocefalic venos stîng. Uneori, acest trunchi trece înaintea timusului. Atunci cînd trece înaintea glandei, precum și atunci cînd trece înapoi, trunchiul venos brahiocefalic poate săpa un șanț în timus, care delimitează segmentul cervical de cel toracic.

Un timus mare, dezvoltat într-un spațiu osos mic sternovertebral, poate, prin comprimarea trunchiului venos, a traheei sau a nervilor cardiaci care trec îndărătul timusului și înaintea cîrjei aortei, să producă accidente grave.

Fețele laterale vin în raport cu nervii frenici.

Structură. Capsula timică acoperă organul și trimite septuri interlobulare. Dacă se disecă, atunci se desfac lobulii care rămîn uniți printr-un cordon conjunctiv — ca bureții pe o sfoară (fig. 194). Acest cordon conjunctiv a rezultat din fibrozarea cordonului epitelial primitiv, care a dat naștere prin înmugurire lobulilor timici. Lobulii timici (lobuli thymi) au dimensiuni de 0,5—2 mm și au o individualitate anatomică aproape completă. Ei sînt formați din foliculi timici. Pe secțiunea unui folicul se diferențiază o zonă periferică — corticală — în al cărui reticul se găsesc timocite și o substanță medulară cu puține celule timice, dar în care putem găsi corpusculii lui Hassal, formați din celule plate, dispuse concentric, ca foițele de ceapă (fig. 195).

Involuția timusului este un fapt dovedit, totuși este de notat că la morții accidentați timusul e mai bine reprezentat decît la cei care au suferit de vreo boală, ceea ce arată că timusul este un organ care suferă degradări însemnate și rapide în cursul unor afecțiuni care debilitează organismul.

Se pot întîlni noduli timici lîngă timus sau lîngă tiroidă, trahee, pînă la nivelul hioidului. Cînd sînt mai dezvoltați se consideră ca timusuri accesorii, dezvoltate pe resturi embrionare (noduli thymici accessorii).

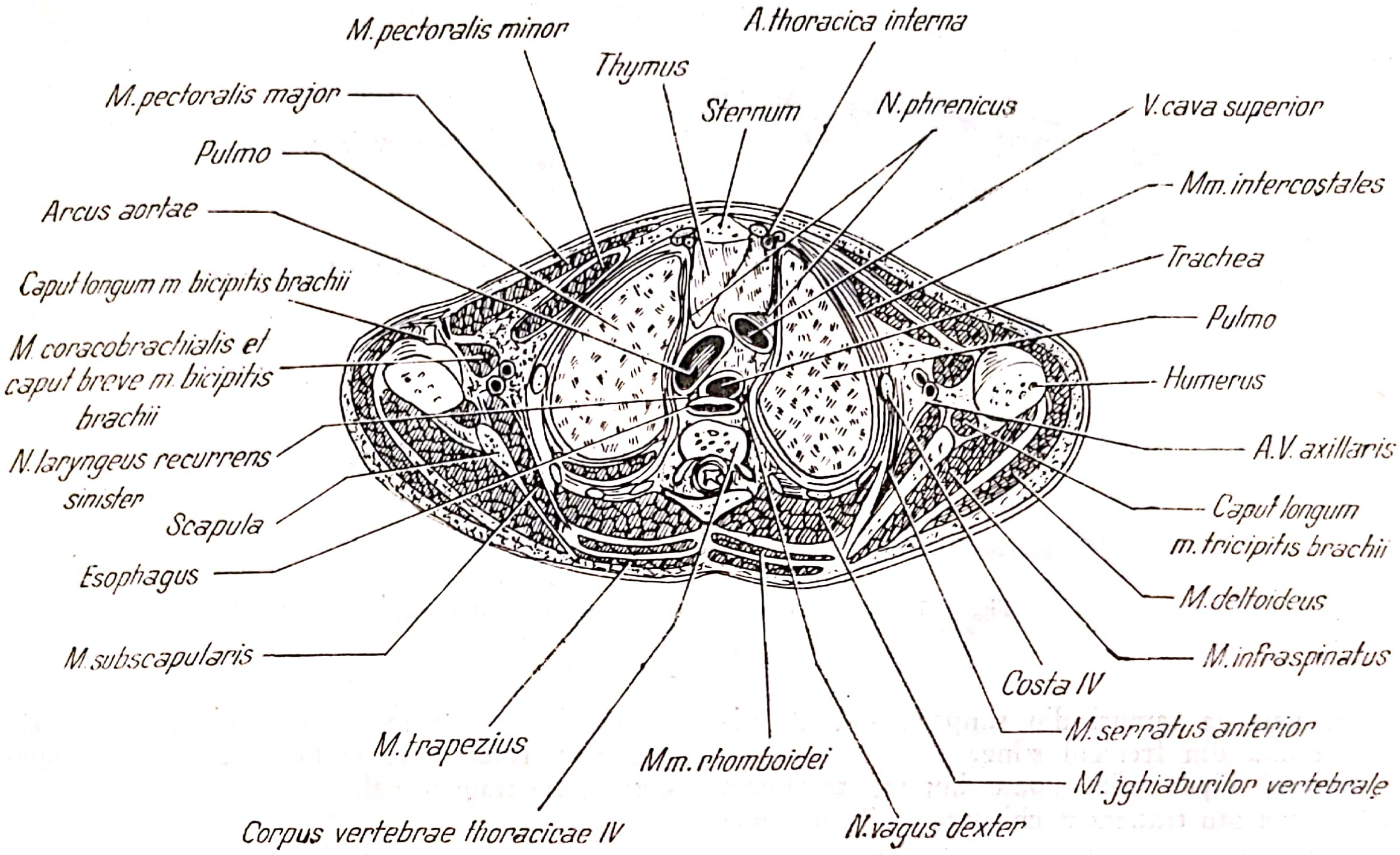
M.pectoralis minor
A.thoracica interna
Thymus
M.pectoralis major
Sternum
N.phrenicus
V.cava superior
Pulmo
Mm.intercostales
Arcus aortae
Trachea
Caput longum m bicipitis brachii
Pulmo
M coracobrachialis et caput breve m. bicipitis brachii
Humerus
N.laryngeus recurrens sinister
A.V. axillaris
Scapula
Caput longum m.tricipitis brachii
Esophagus
M.deltoideus
M.subscapularis
M.infraspinatus
Costa IV
M.serratus anterior
M.trapezius
Mm.rhomboidei
M.jghiaburilor vertebrale
Corpus vertebrae thoracicae IV
N.vagus dexter

Fig. 193. Secţiune orizontală prin torace pentru a demonstra raporturile timusului.

Vase şi nervi. Timusul este hrănit: prin ramuri venite din artera tiroidiană inferioară, care alcătuiesc pediculul superior; prin ramuri din arterele toracice interne, care alcătuiesc pediculii laterali; prin artera timică centrală (pediculul posterior), care ia naştere din trunchiul brahiocefalic, pătrunde între cei doi lobi şi dă ramuri pentru fiecare.

Venele se adună în trunchiuri interlobulare, ies la suprafaţă şi se duc spre venele toracică internă, tiroidiene inferioare şi diafragmatice. Limfocitele iau naştere din foliculi, apoi trec în spaţiile interlobulare şi la suprafaţa glandei formează trei grupe: a) superioare, care merg în ganglionii cervicali supratimici; b) anterioare, care merg la ganglionii limfatici parasternali; c) posterioare, care duc în 3—4 ganglioni mediastinali anteriori. De la aceste grupe merg vasele eferente la marile colectoare limfatice, canalul toracic sau marea venă limfatică (ductus lymphaticus dexter). Nervii

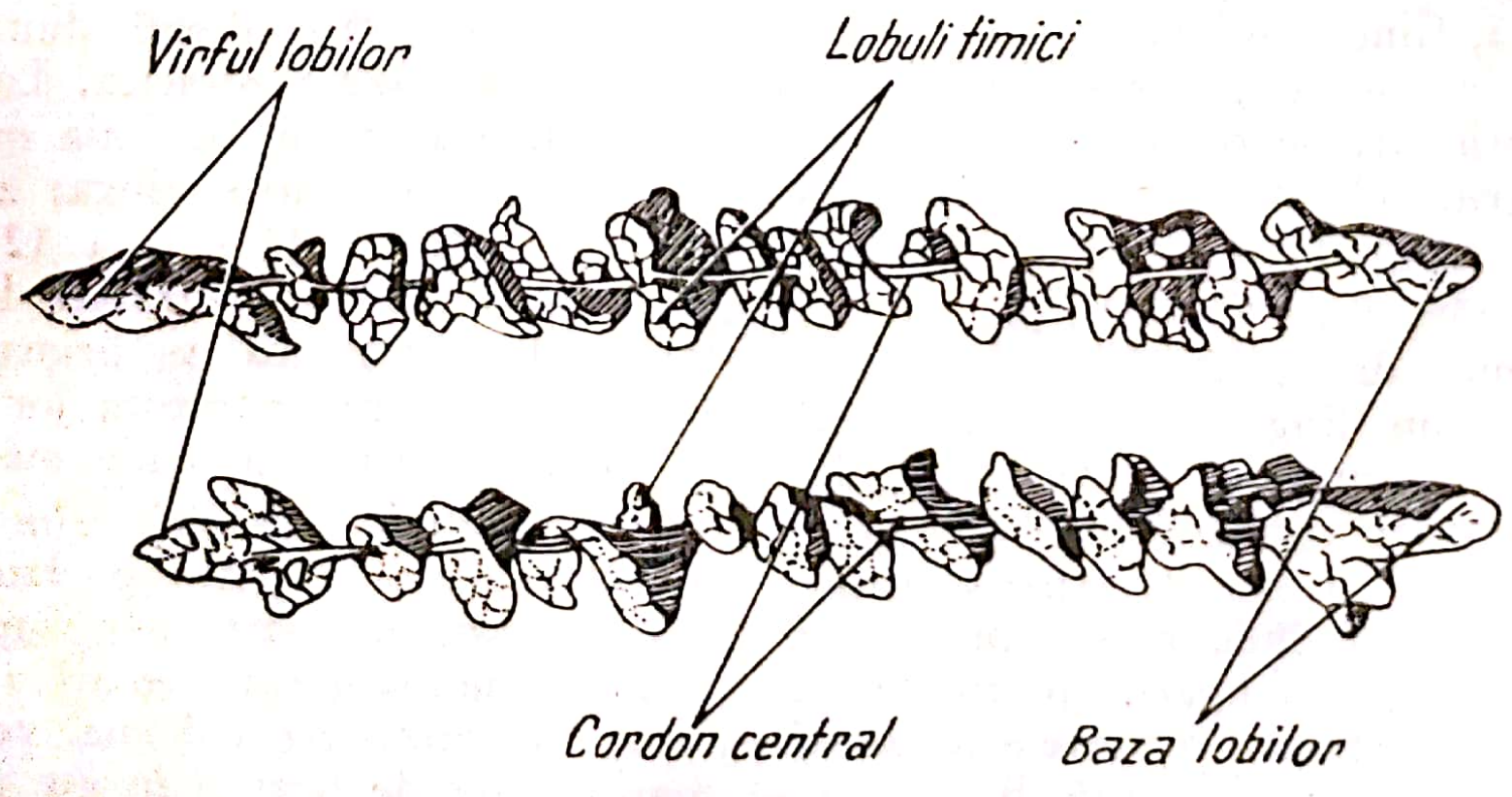
Vîrful lobilor
Lobuli timici
Cordon central
Baza lobilor

Fig. 194. Structura timusului.

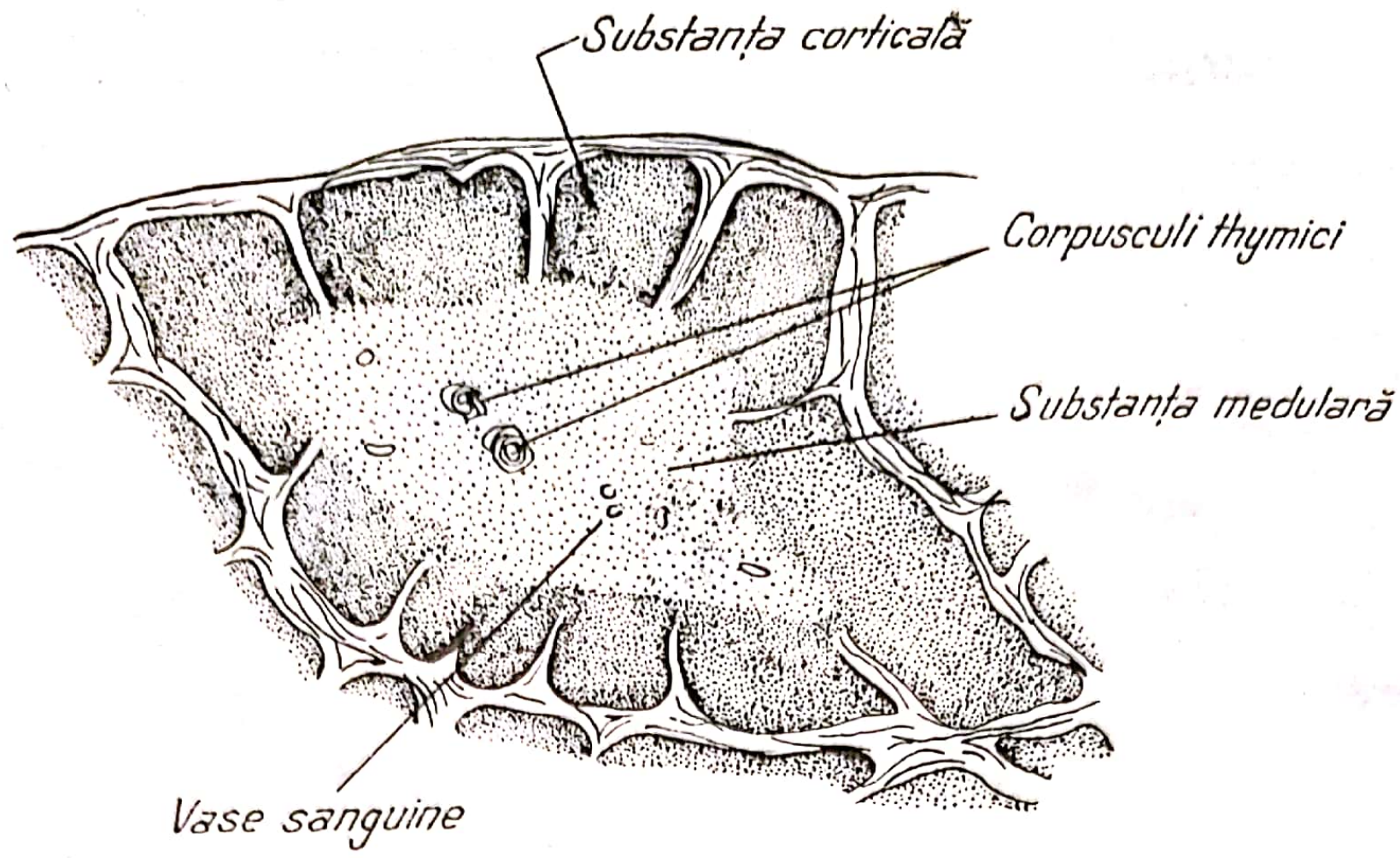

Fig. 195. Structura microscopică a unui lobul timic.

vin pe vase ca ramuri din simpatic. S-a descris şi o ramură din frenicul stîng.

Timusul hipertrofiat poate impune tratament cu Röntgen sau tratament chirurgical. Timectomia se practică azi şi în anumite afecţiuni de tonus muscular. Intervenţia se face fie cervical, suprasternal, fie transsternal.

GLANDELE SUPRARENALE (glandulae suprarenales)

Glandele suprarenale sînt în număr de două şi nu sînt chiar aşa cum le arată numele, aşezate deasupra polului renal, ci mai mult deasupra pediculului renal, în special la stînga. Li s-a spus şi capsule suprarenale din cauza aspectului ce-l iau repede după moarte, prin alterarea medularei, denumire care se referă, aşadar, la un artefact.

Nu este vorba de o glandă simplă, ci de o glandă cu dublă origine embrionară şi dublă funcţie. Corticala derivă din epiteliul celomic, de origine mezodermică, fiind similară corpului interrenal al animalelor inferioare, iar medulara derivă din simpaticul embrionar, de origine ectodermică. În timpul dezvoltării, cele două organe se interpătrund, corticala acoperind medulara, şi dau naştere glandei, aşa cum o găsim la adult.

Mugurele celomic, din endoteliu celomic, se dezvoltă în mezenchim lîngă corpul lui Wolff (fig 196 A). Mugurele simpatic se desprinde din celulele care dau naştere simpaticului, iau caracterul de celule secretorii şi vor da naştere medularei suprarenale. Cei doi muguri se apropie, se juxtapun, apoi mugurele simpatic pătrunde în mugurele epitelial, în sfîrşit, mugurele epitelial înconjoară pe cel simpatic (fig. 196 B, C, D). Filogenetic, corticala, derivat celomic, reprezintă corpul interrenal, iar medulara, derivat simpatic, corpul suprarenal.

Scheletopic, cele două glande se proiectează cam pe aceeaşi linie orizontală, deşi rinichiul stîng este situat mai sus ca rinichiul drept. Aceasta, din cauza situaţiei diferite a glandei stîngi faţă de cea dreaptă în raport cu polul renal. Patrulaterul de proiecţie se delimitează astfel: superior, o linie orizontală dusă prin discul dintre a 11-a şi a 12-a vertebră toracică. Inferior, o linie orizontală dusă prin discul dintre prima vertebră lombară şi a 12-a toracică. Lateral, o linie verticală dusă la 5 cm de linia mediană atît pentru dreapta cît şi pentru stînga; această linie încrucişează coasta a 11-a şi a 12-a. Linia medială, la dreapta, încalecă marginea laterală a vertebrelor a 12-a toracică şi prima lombară, iar la stînga, trece prin marginea lor laterală (este deci puţin mai departe de linia mediană).

Organotopic, glandele sînt situate retroperitoneal înaintea şi puţin pe laturile coloanei vertebrale, într-un patrulater suprarenal, delimitat în afară de marginea medială a rinichiului, suprahilar, înăuntru de coloana vertebrală şi vasele mari, în sus de ficat şi în jos de pediculul vascular renal, cu mici diferenţe la dreapta şi la stînga.

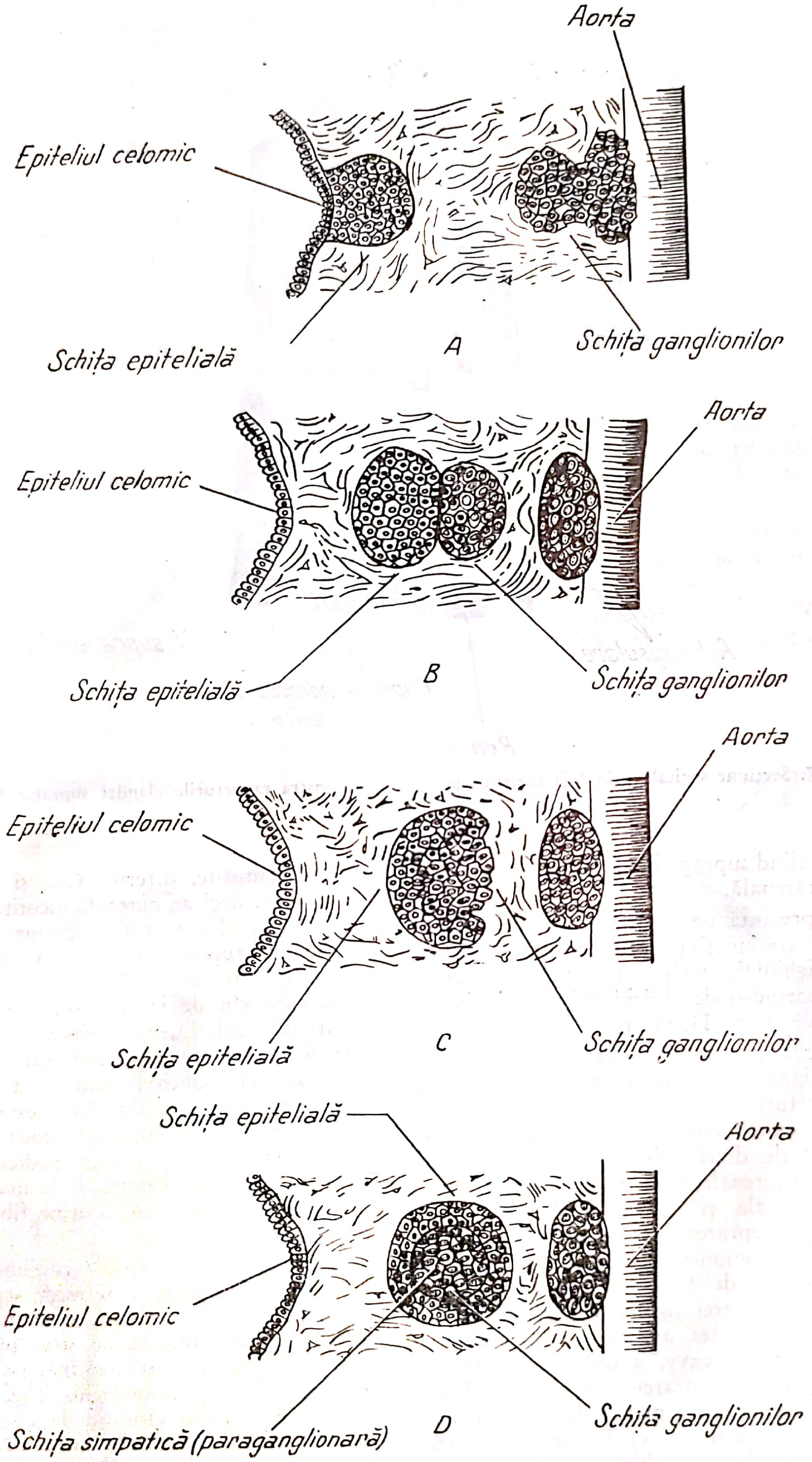
Aorta
Epiteliul celomic
Schița epitelială
A
Schița ganglionilor
Aorta
Epiteliul celomic
Schița epitelială
B
Schița ganglionilor
Aorta
Epiteliul celomic
Schița epitelială
C
Schița ganglionilor
Schița epitelială
Aorta
Epiteliul celomic
Schița simpatică (paraganglionară)
D
Schița ganglionilor

Fig. 196. Dezvoltarea glandei suprarenale:
A — geneza medulo- şi corticosuprarenalei; *B* — alăturarea cortico- şi medulosuprarenalei; *C* — fuziunea cortico şi medulosuprarenalei; *D* — stadiul final.

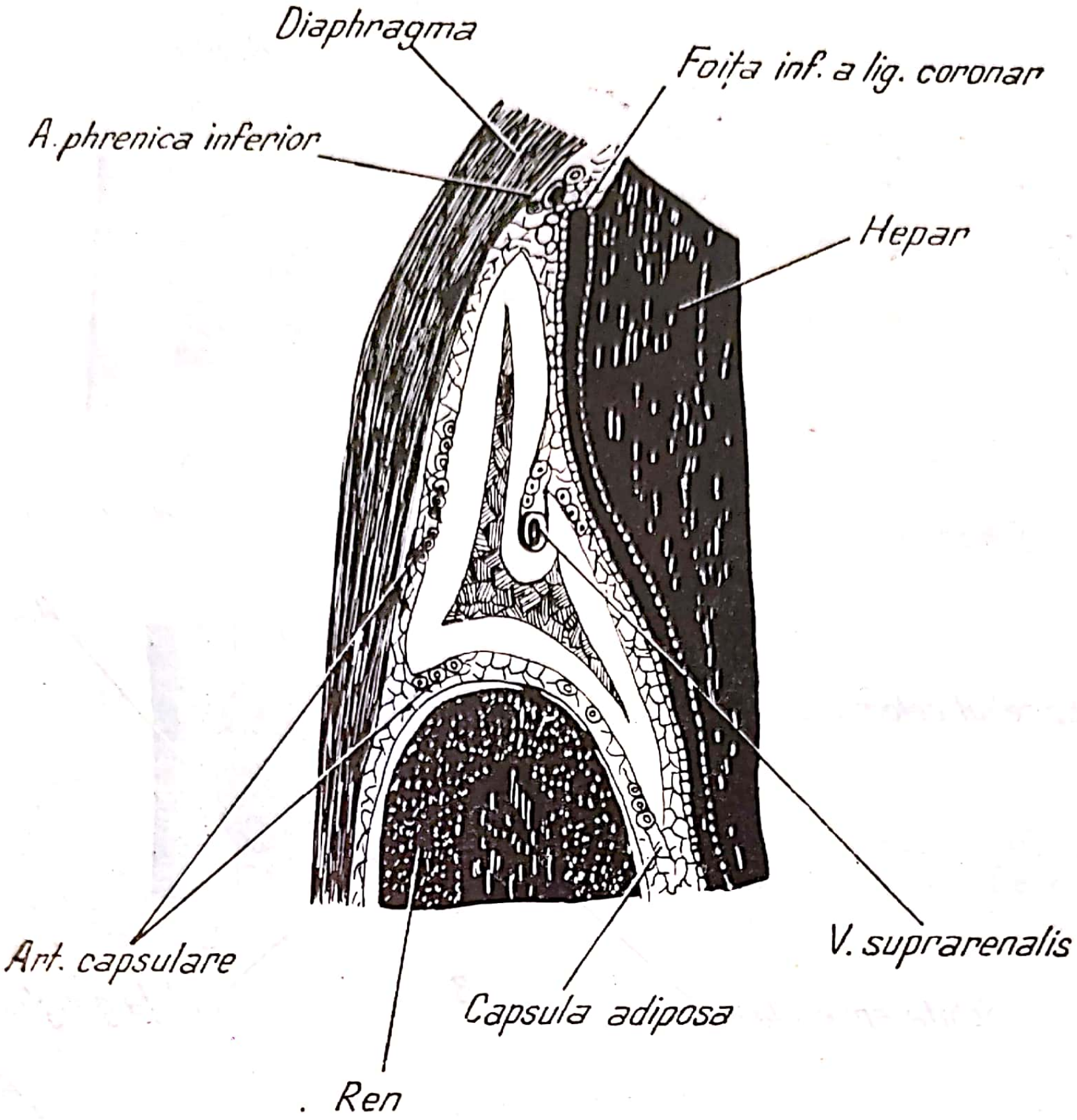

Fig. 197. Secţiune sagitală prin loja hepatică pentru a demonstra raporturile glandei suprarenale drepte.

Glanda stîngă fiind suprapediculară, iar cea dreaptă mai mult suprarenală.

Glandele prezintă un înveliş fibros de la care merg tracturi conjunctive spre capsula fibroadipoasă a rinichiului, fixînd glanda de această capsulă şi separînd-o de rinichi prin fascia intersuprarenorenală a lui Delmarre.

De asemenea, glanda este fixată şi de organele vecine, prin ligamente slabe. Fixarea la rinichi se face prin tracturi slabe, care în ptozele renale permit coborîrea rinichiului, glanda stînd ancorată pe loc. Cele două foiţe prerenală şi retrorenală ale fasciei renale, trec deasupra rinichiului, învelesc suprarenala şi se prind de diafragmă (fig. 197). Între suprarenală şi aceste foiţe se găsesc fasciile fibroconjunctive care ajută la fixare. Ţesutul conjunctiv de fixare se condensează în anumite zone, dînd trei ligamente: a) ligamentul suprarenocav de la faţa anterioară a glandei la partea medială venei cave, avînd asemănător la stînga un ligament suprarenoaortic*. b) Ligamentul suprarenohepatic* merge de la glandă la faţa inferioară a ficatului. c) Ligamentul suprarenodiafragmatic, de la unghiul superior al glandei la cupola diafragmatică. De fapt, de-a lungul acestor ligamente, diferite vase şi nervi ajung la suprarenală, deci ar putea fi socotite ca lame portvase. Astfel, ligamentul superior conţine artera suprarenală superioară, ramură din artera diafragmatică inferioară; ligamentul lateral conţine vasele care vin de la pediculul renal; ligamentul suprarenal medial, suprarenocav la dreapta, mai scurt şi mai gros, suprarenoaortic la stînga, mai întins şi mai subţire, conţine artera capsulară mijlocie şi vena centrală. La aceste pedicule vasculare s-ar putea adăuga cele două pedicule principale conjunctivonervoase, pediculul posterior, care conţine fibrele venind de la marele splanhnic, şi pediculul medial, care conţine fibrele venind de la plexul celiac.

Structură. De la capsula conjunctivă pleacă şi spre interiorul glandei o serie de septuri care formează un fel de alveole. Pe o secţiune se constată sub capsula conjunctivă un strat periferic de culoare cafea cu lapte şi mai înăuntru un strat colorat mai intens, brun-închis (fig. 198). Aceste două straturi cu o grosime de 2—3 mm constituie corticala (cortex). În corticală, parenchimul este dispus în cordoane, dînd o zonă glomerulară, o zonă fasciculată dedublată, la rîndul ei, într-o zonă spongioasă şi o zonă fasciculată internă, şi, mai profundă, o zonă reticulată. Cordoanele sînt

---

* Neomologat în N. I.

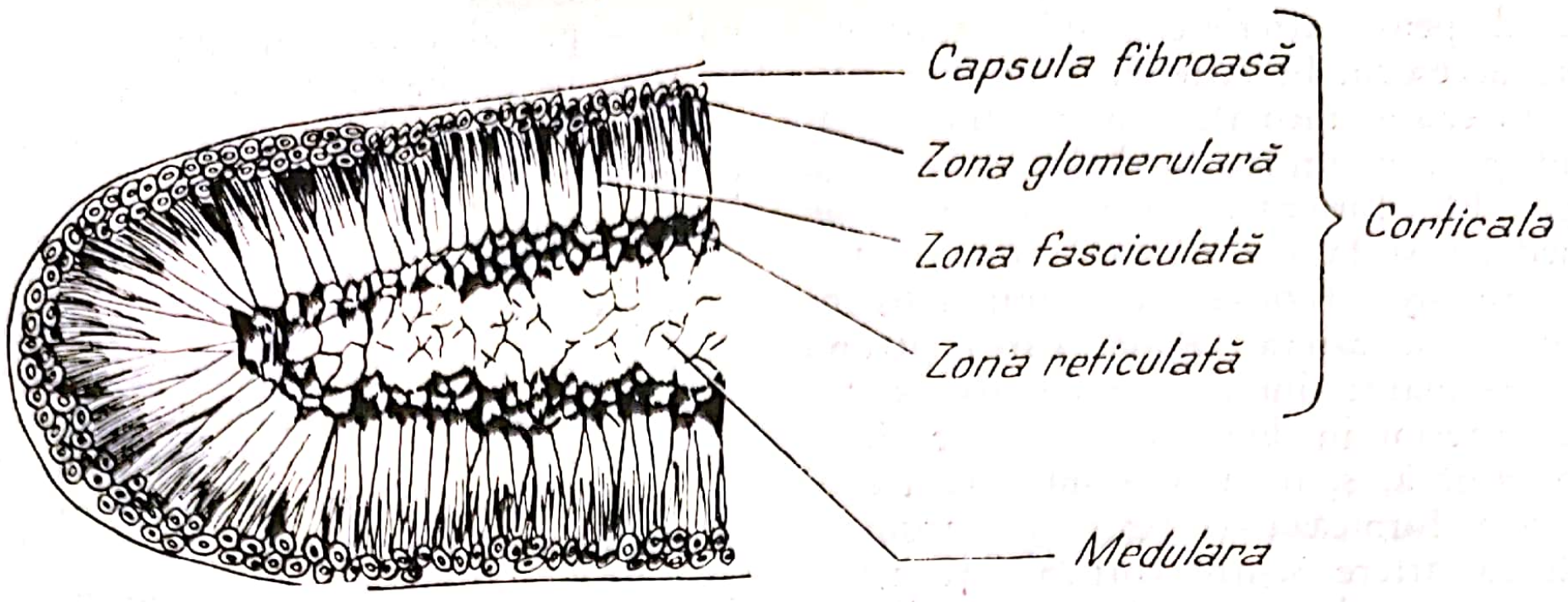
Capsula fibroasă
Zona glomerulară
Zona fasciculată
Zona reticulată
Corticala
Medulara

Fig. 198. Structura microscopică a glandei suprarenale.

formate din celule epiteliale, aranjate pe 2—3 rînduri. Medulara (medulla), inclusă în corticală, este de culoare albă strălucitoare; este mai puţin consistentă şi se impregnează cu sărurile de crom. Substanţa medulară lipseşte la bază şi partea laterală a glandei, unde cele două foiţe ale corticalei fac pliuri şi se suprapun.

În medulară găsim următoarea dispoziţie: un sistem de cordoane epiteliale anastomozate, formînd un fel de reţea. În ochiuri se găsesc capilare cu endoteliu sprijinit direct pe celule. Celulele au formă ovalară sau cilindrică, sînt mai mari ca cele din corticală şi prezintă reacţia cromafină.

Vase şi nervi. Arterele suprarenale (fig. 199) sînt în număr de trei, şi anume: a) Arterele capsulare superioare (a. suprarenalis superior), ramuri scurte din diafragmaticele inferioare, care pătrund prin partea superioară a glandei, unde se

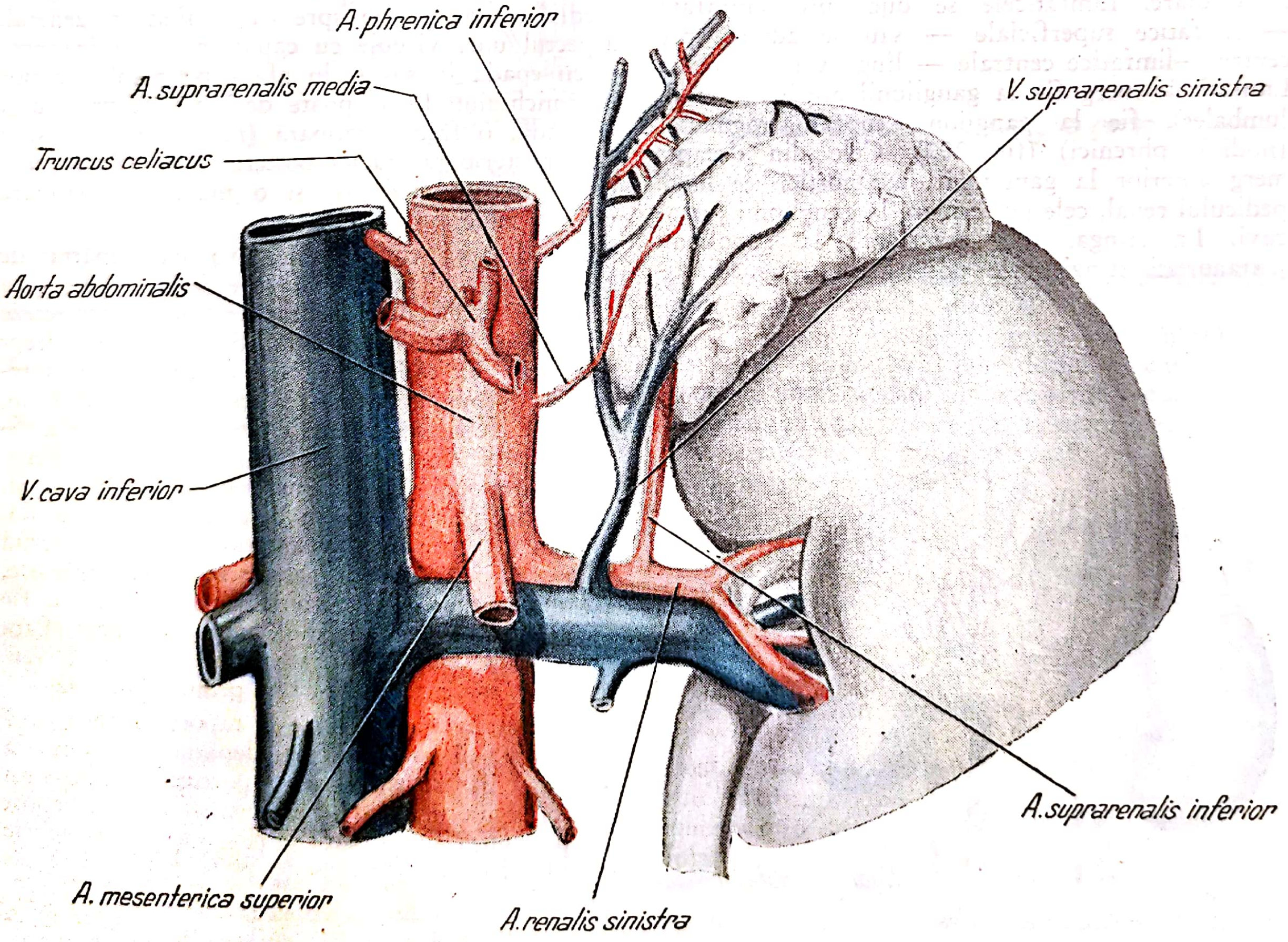
A. phrenica inferior
A. suprarenalis media
Truncus celiacus
Aorta abdominalis
V. cava inferior
A. mesenterica superior
A. renalis sinistra
V. suprarenalis sinistra
A. suprarenalis inferior

Fig. 199. Vasele de sînge ale glandei suprarenale stîngi.

divid, formînd pense arteriale polului superior. Sînt şi artere accesorii. b) Arterele capsulare mijlocii (a. suprarenalis media), ramuri din aortă, care pătrund prin marginea medială; cea stîngă e mai lungă. Ele formează pense arteriale pe marginea medială şi faţa anterioară (ram hilar). c) Arterele capsulare inferioare (a. suprarenalis inferior), ramuri din artera renală, care pătrund prin partea inferioară; sînt cele mai mari, se împart la polul inferior în două artere bazale, anterioară şi posterioară, şi o ramură intersuprarenorenală. Arterele formează o reţea subcapsulară din care pleacă artere scurte corticale şi artere lungi medulare şi acolo se rezolvă în capilarele sinusoidale pe structurile epiteliale.

Venele sînt de două feluri: mici, care se îndreaptă pe venele periferice, şi cîte o venă mare, care iese pe faţa anterioară a glandei, printr-un fel de depresiune (hilus) şi care merge să se verse la dreapta în vena cavă inferioară, iar la stînga în vena renală (fig. 199). Aceste vene principale (vena centralis) varsă în sînge şi secreţia suprarenală. De remarcat bogăţia vasculară, desigur în raport cu funcţia glandei.

Limfaticele iau naştere prin reţele capilare în medulară şi corticală şi se găsesc lîngă vene, 2—3 trunchiuri pe o venă. Se descriu şi spaţii limfatice pericelulare. Limfaticele se duc spre suprafaţă — limfatice superficiale — sau se adună spre centru —limfatice centrale — lîngă vena centrală. Limfaticele merg fie la ganglionii aortici (nodi l. lumbales), fie la ganglionii supradiafragmatici (nodi l. phrenici) (fig. 200). Cele din dreapta merg anterior la ganglionii juxtaaortici de lîngă pediculul renal, cele posterioare la ganglionii juxtacavi. La stînga, cele anterioare la ganglionii juxtaaortici stîngi, cele posterioare — mediastinale — pe calea splanhnicului la ganglionii celiaci şi apoi la mediastinali posteriori.

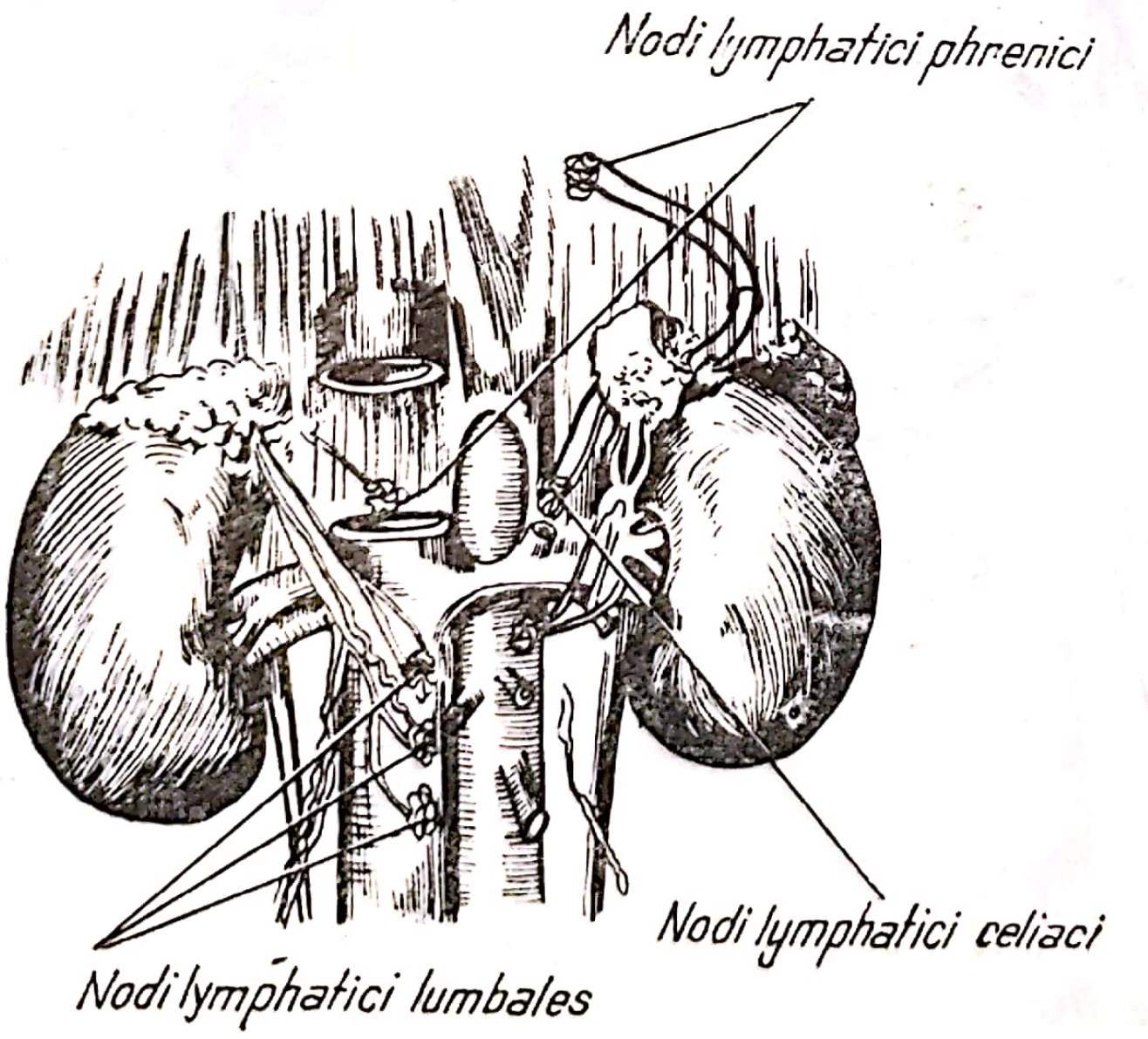

Fig. 200. Limfaticele glandelor suprarenale.

Nervii pătrund în număr foarte mare pe marginea medială a glandei şi vin fie de la ganglionul celiac, fie de la nervii splanhnici (fig. 201). Nervii prezintă o bogăţie de ramuri care pătrund separat în parenchim; totuşi, pot fi asociaţi în doi pediculi. Un pedicul posterior: 20 ramuri din nervul splanhnic sau ganglionul suprarenal, ajung la suprarenală pe faţa posteromedială, deasupra bazei. Al doilea pedicul, pediculul medial, constituit din fibre mai groase, vine din plexul celiac şi pătrunde în glandă în partea inferioară a marginii mediale. Medulara este ataşată sistemului simpatic, direct prin splanhnic, iar corticala îşi primeşte fibrele din ganglionul celiac.

Morfologie. Glandele suprarenale au greutatea cam de 6 g la adult. În dezvoltarea intrauterină, glandele sînt mai mari ca rinichii, apoi ajung la 1/25 din greutatea renală. Glandele sînt galbene-cenuşii, de culoare mai închisă la nivelul medularei, şi sînt rezistente la palpaţie, cînd sînt proaspete. După moarte, medulara degenerează foarte repede şi glandele capătă aspectul de coajă, de aici numele de capsule, dat de vechii anatomişti. Ele au 4 cm lungime, 3 cm lăţime şi 1 cm grosime, fiind mai subţiri spre vîrf şi marginea medială, mai groase spre cap, luînd în general, aspectul unei virgule cu capul în jos şi înăuntru şi cu coada în sus şi în afară pe polul superior al rinichiului. Li se poate deci descrie un cap şi o coadă, o faţă anterioară (facies anterior) şi o faţă posterioară (facies posterior), o margine medială (margo medialis) şi o margine superioară (margo superior).

În dreapta, capul * este ceva mai depărtat de pediculul renal, deci mai spre polul renal, ceea ce face ca cele două suprarenale să se proiecteze pe aceeaşi linie orizontală, deşi rinichiul drept este mai jos ca stîngul. La dreapta, faţa anterioară răspunde primei porţiuni a duodenului, mai sus, feţei inferioare şi feţei posterioare a ficatului, iar înăuntru, feţei posterioare a venei cave inferioare. Pe faţa anterioară se vede şi un şanţ principal (hilus) din care iese vena centrală. De partea stîngă, faţa anterioară este acoperită în partea inferioară de pancreas şi vasele splenice, iar mai sus de faţa posterioară a stomacului, fie direct, fie prin intermediul bursei omentale. Faţa posterioară răspunde diafragmei la nivelul vertebrelor toracice a 12-a şi primei lombare.

Marginea medială vine în raport cu vena cavă la dreapta şi este ceva mai depărtată de aortă la stînga şi de asemenea, are raporturi cu ganglionii celiaci. Faţa renală (facies renalis) este în raport cu porţiunea suprahilară a rinichiului. La ambele glande, coada * trece peste polul superior al rinichiului.

---

* Neomologat în N. I.

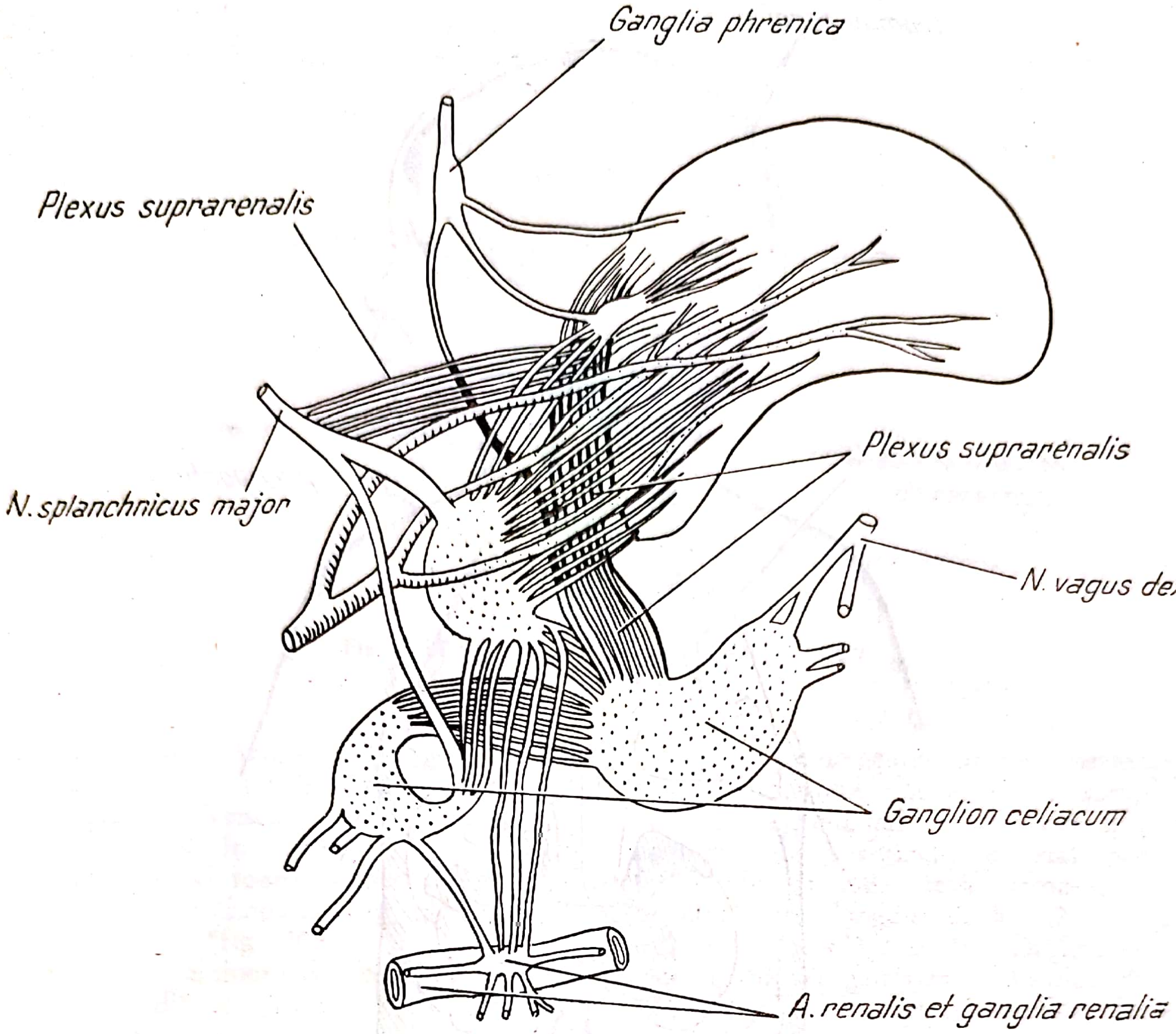

Fig. 201. Inervaţia glandei suprarenale.

Explorarea glandelor nu se poate face prin palpaţie sau percuţie. Anatomochirurgical, glandele pot fi abordate pe cale anterioară transperitoneală sau pe la stînga, juxtasplenic sau juxtasplenogastric, deplasînd restul organelor ca să putem ajunge la faţa anterioară şi la polul superior al rinichiului. Mai uşor de abordat este pe cale posterioară, punînd în evidenţă rinichiul şi mergînd la partea anterioară a polului superior. Scoaterea ambelor glande duce la moarte.

Vătămarea glandelor prin tuberculoză sau cancer dă naştere bolii lui Addison. Scoaterea unei glande a fost indicată, în special de Oppel, pentru hipertensiune. Se poate face şi numai medulectomie suprarenală, cînd se chiuretează medulara, păstrîndu-se corticala.

SISTEMUL CROMAFIN (glomi)

Paraganglionii sau organele cromafine se diferenţiază de alte organe şi prin structura lor, dar mai ales prin afinitatea lor de a fixa sărurile de crom. Îşi au originea în celulele migratorii ieşite din tubul neural şi care nu devin ganglioni spinali sau simpatici, ci celule glandulare — cromafine, organe cromafine. Ei se găsesc de obicei lîngă artere sau în vecinătatea lanţului simpatic. Sînt foarte răspîndiţi la vertebrate şi par a se condensa în special la mamifere, ca şi cum medulara suprarenală ar aduna ţesutul cromafin. La om se găsesc paraganglionii: timpanici, carotidieni, abdominali, cardiaci (fig. 202). Glanda coccigiană nu prezintă net această cromafinitate.

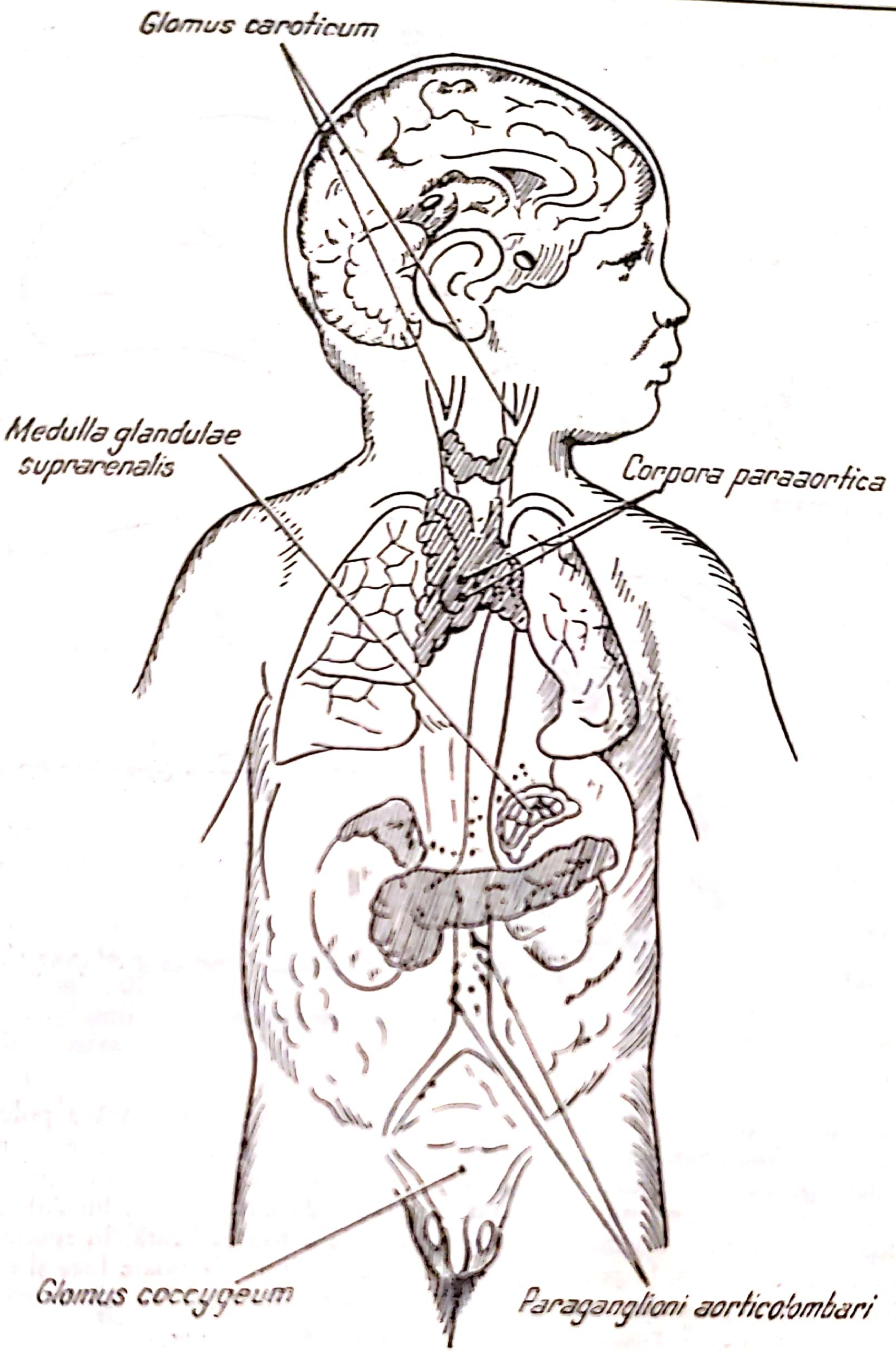

Fig. 202. Schema topografiei paraganglionilor.

Paraganglionul timpanic * este o mică formațiune roșiatică, avînd 3—5 mm lungime și fiind așezată împrejurul nervului lui Jacobson, la nivelul unde acesta trece în canalul osos care-l duce de la ganglionul lui Andersch (ganglion superius), în cavitatea timpanică. El a fost interpretat de Krause ca o glandă vasculară sanguină.

Paraganglionul carotidian (glomus caroticum) este o formațiune de 5—6 mm lungime pe 2—3 lărgime, unică sau mai rar disociată în 2—3 fragmente așezate retrocarotidian și sprijinită cu polul superior pe fața posterioară a carotidei interne. Extremitatea inferioară prezintă un pedicul conjunctivovascular care o leagă de peretele posterior al carotidei comune, descris sub numele de ligamentul lui Meyer. Este format dintr-un reticul conjunctiv în ochiurile căruia se găsesc grămezi de celule epiteliale poliedrice — unele cromafine. Tot în rețeaua conjunctivă se găsește o bogată rețea de capilare sinusoide, formînd mici glomeruli, de unde numele de glom carotidian. La vîrste mai înaintate, rețeaua conjunctivă sinusoidală devine mai bogată, în detrimentul celulelor

---

* Neomologat în N. I.

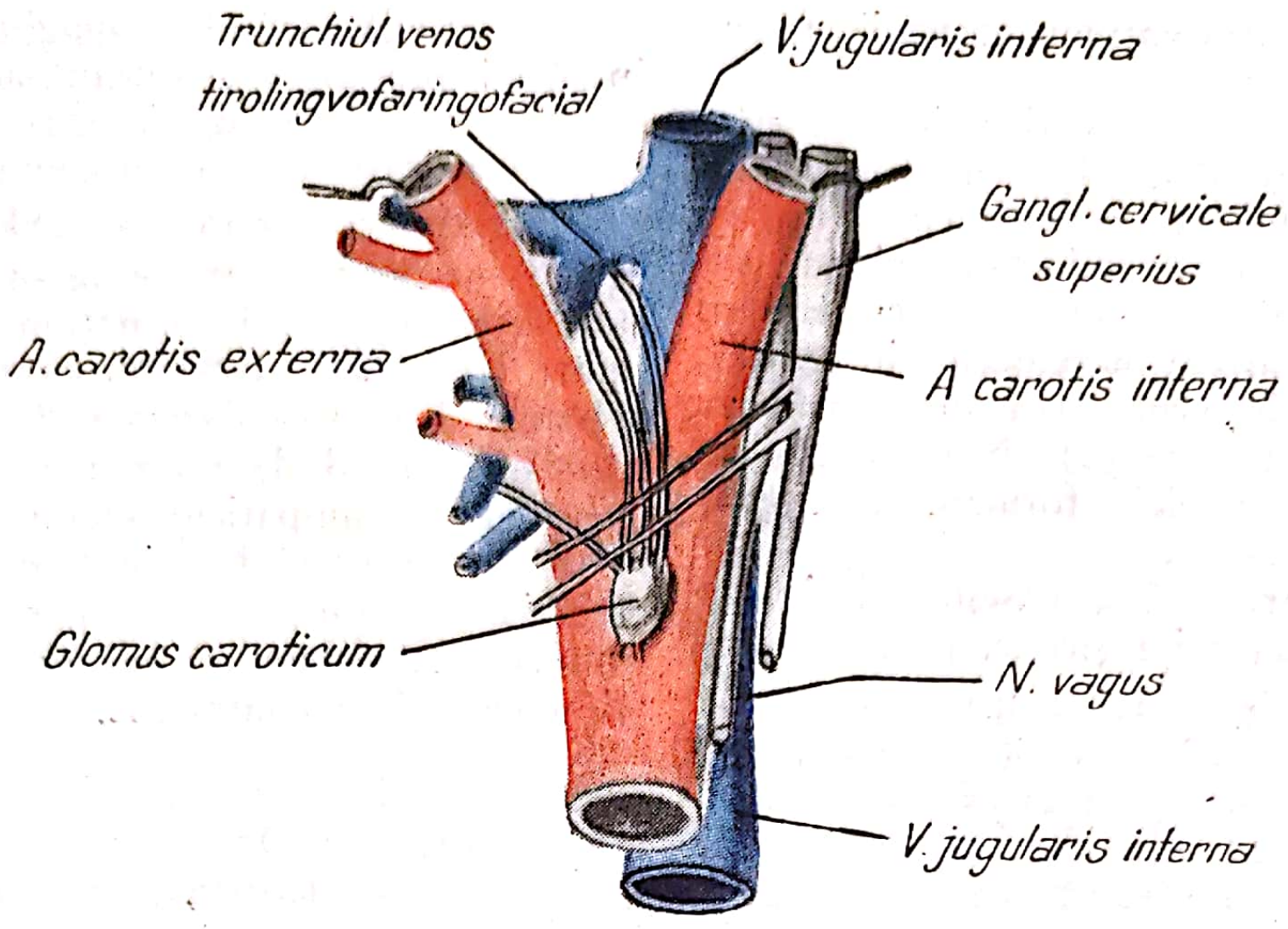
Trunchiul venos
tirolingvofaringofacial
V. jugularis interna
Gangl. cervicale
superius
A. carotis externa
A carotis interna
Glomus caroticum
N. vagus
V. jugularis interna

Fig. 203. Aşezarea şi inervaţia glomului carotic.

epiteliale, care pier. Arteriolele (2—3) vin din carotida comună sau din bifurcaţia ei la polul inferior al glandei. Venele (3—4) ies prin polul superior şi se varsă în venele laringee, linguale sau faringiene. Nervi foarte numeroşi cu mielină şi amielinici vin din simpatic, vag, glosofaringian prin polul superior (fig. 203).

Paraganglionii abdominali (corpora paraaortica) (Zuckerkandl) se găsesc aşezaţi juxtaaortic la nivelul emergenţei arterei mezenterice inferioare. Cel drept este aşezat în şanţul aortocav, cel stîng în unghiul dintre aortă şi psoas, fiind acoperiţi de peritoneul parietal posterior; fac parte din organele retroperitoneale. De formă ovalară, cu o lungime de 8—12 mm la dreapta, 6—10 mm la stînga şi de o lărgime de 3—4 mm, ei seamănă cu ganglionii limfatici, dar sînt mai moi şi de culoare cenuşie-închisă. Între cei doi

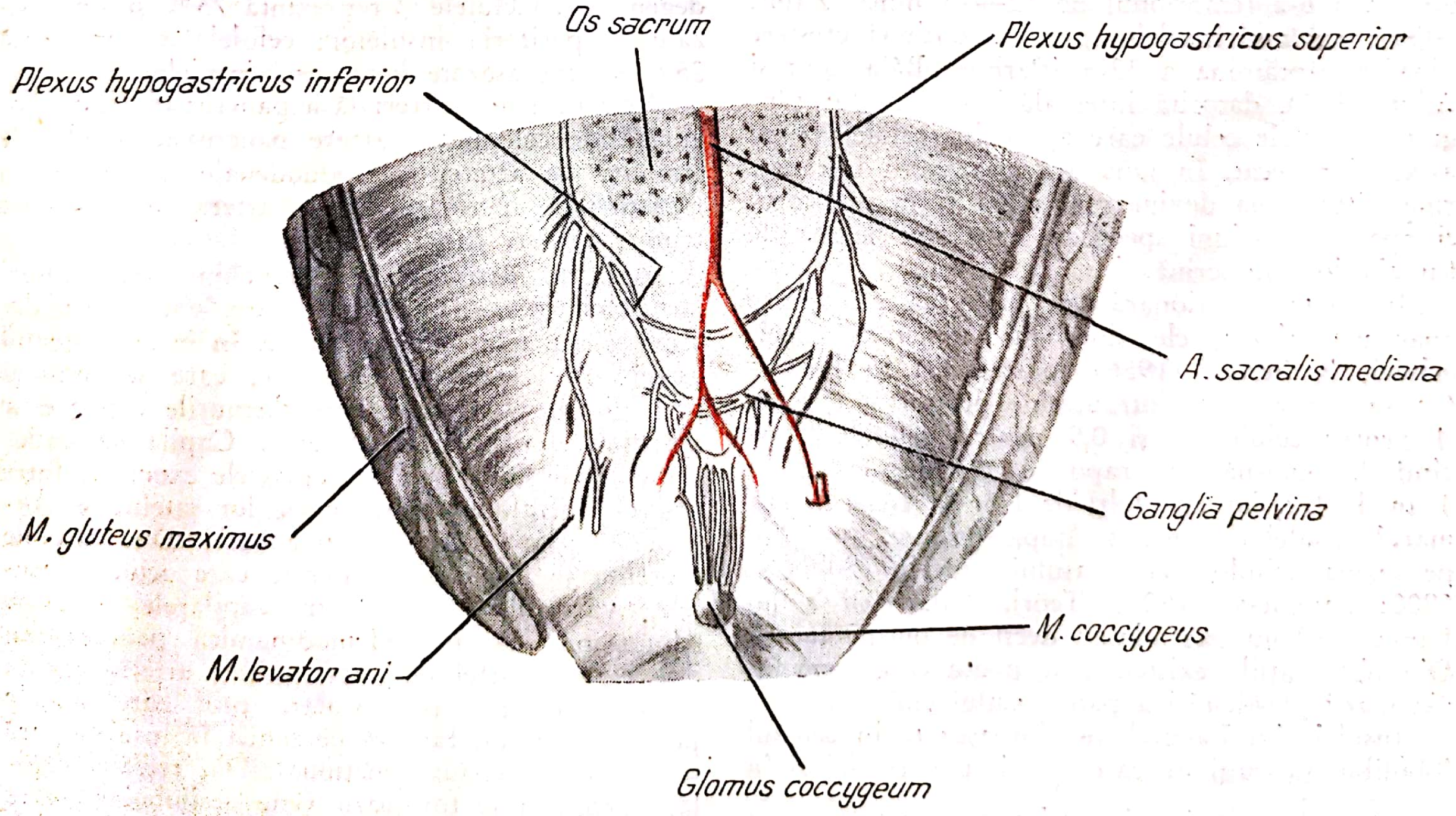
Os sacrum
Plexus hypogastricus inferior
Plexus hypogastricus superior
A. sacralis mediana
Ganglia pelvina
M. gluteus maximus
M. coccygeus
M. levator ani
Glomus coccygeum

Fig. 204. Aşezarea şi inervaţia glomului coccigian.

ganglioni găsim mici formaţiuni accesorii, făcînd punţi de unire între ele.

Ei prezintă o structură cromafină tipică, asemenea ganglionului carotidian. La embrion şi făt sînt mai mari, la adult se reduc şi chiar dispar; de aceea, unii autori le consideră ca glande suprarenale cu funcţiuni tranzitorii. Primesc ramuri arteriale din aortă şi artera mezenterică inferioară, iar venele se varsă în vena cavă inferioară sau în vena spermatică (la stînga). Nervii vin din plexul aortic, iar în reţelele formate de aceştia se găsesc şi celule nervoase.

Paraganglionul cardiac * se găseşte sub înfăţişarea unei mici formaţiuni roşietice, pe artera coronară stîngă, avînd o lungime de 10—15 mm pe 3—4 mm, prins în reţeaua nervoasă pericoronariană a atriului stîng. Se găsesc şi mici corpusculi accesorii, care au în structură celule cromafine.

Glanda coccigiană Luschka (glomus coccygeum) se găseşte precoccigian pe artera sacrată mijlocie, ca o mică formaţiune de 2—3 mm lungime (fig. 204). Este constantă la om, la toate vîrstele. Este vascularizată de artera sacrată mediană, atîrnînd de ramura ei terminală. Primeşte fibre de la simpaticul sacrat. Seamănă la structură cu corpusculul carotidian, dar celulele nu au reacţia cromofină constantă. De aceea, mulţi autori o consideră ca un glomerul ce ar prezenta şi unele celule contractile.

---

* Neomologat în N. I.

PANCREASUL ENDOCRIN

Pancreasul endocrin este reprezentat de insulele lui Langerhans răspîndite între acinii pancreasului exocrin.

Pancreasul endocrin se formează împreună cu pancreasul exocrin din endodermul intestinal. La om, apare din doi muguri (dorsal şi ventral), printr-o înmugurire a peretelui duodenului (inelul hepatopancreatic), în săptămîna a 4-a a vieţii intrauterine (embrionul de 3—4 mm). Mugurii care vor forma insulele se separă de acinii pancreasului exocrin, fiind bine circumscrişi încă în săptămîna a 6-a (embrionul de 12—15 mm) (Zajus, 1958). Volumul insulelor este în continuă creştere pînă în săptămîna a 32-a (Parhon, Bălăceanu şi Albu, 1960), datorită intercalării capilarelor sanguine. Primele celule care apar sînt celulele β cu aspect întunecat. În luna a 4-a a vieţii intrauterine, citoplasma devine mai clară şi în interiorul ei apar formaţiuni specifice, care sînt legate de funcţia lor endocrină.

În viaţa embrionară, cu toate că celulele α apar mai tîrziu, ele sînt mai numeroase decît celulele β. Seifert (1956) constată că în luna a 6-a—a 7-a a vieţii intrauterine proporţia este de 1 pentru celulele α şi 0,9 pentru celulele β, pe cînd la nou-născuţi raportul devine 1/1,2, la 1 an de 1/2, iar la adulţi de 1/3. În general, numărul insulelor creşte şi după naştere, probabil pe seama acinilor pancreasului exocrin (Sobolev, 1900; Languesse, 1902). Teoria balansării a lui Languesse* nu este admisă decît de puţini autori. Din observaţiile existente, se poate trage concluzia marii plasticităţi a pancreasului endocrin.

Insulele lui Langerhans sînt aşezate în centrul lobulilor alcătuiţi de către acinii pancreatici şi în ţesutul conjunctiv interglandular. Diametrul insulelor variază între 50 şi 200 microni. Numărul insulelor este de 700 000—1 800 000, iar volumul lor reprezintă 0,9—1,5% din volumul total al pancreasului. Greutatea insulelor este de 0,5—2 g.

Insulele sînt alcătuite din cordoane celulare sinuoase şi anastomozate. Celulele sînt poliedrice, cu nucleu sferic sau colţuros. Celulele sînt de două feluri: α şi β. Celulele δ şi ε, descrise de Stöhr-Möllendorf-Goerttler (1955), par a fi celule de tranziţie (Geyer şi Staeffen, 1957) sau celule degenerate. Celulele β reprezintă 75% şi sînt aşezate la periferia insulelor; celulele α reprezintă 25% şi sînt aşezate în centrul insulelor.

Vascularizaţia arterială a pancreasului este asigurată de cele patru artere pancreaticoduodenale (ramuri ale arterei gastroduodenale şi ale arterei mezentrice superioare) şi de artera lienală, care trimite ramuri pancreatice.

Arterele pătrunse în parenchim dau ramuri intralobulare (1—3 pentru fiecare lobul), care deservesc atît acinii cît şi insulele. În insule pătrund astfel artere aferente, sinuoase, care se termină prin ghemuri capilare. Din ghemurile capilare se desprind apoi venele eferente. Capilarele endocrine se continuă însă cu capilarele exocrine. Între arterele intralobulare şi venele lor satelite se formează anastomoze arteriovenoase. Din arterele aferente se desprind colaterale care ocolesc insulele, vărsîndu-se direct în capilarele exocrine (shunt parainsular). Hemodinamica pancreasului este reglată astfel de anastomozele arteriovenoase şi de shunturile parainsulare prin care sîngele poate fi derivat, fără să pătrundă în insulele care se găsesc în repaus funcţional. Din reţeaua capilară exocrină se formează vene perilobulare, care se varsă în trunchiuri venoase groase, iar de aici, sîngele venos ajunge în sistemul venei porte. Tarakanov (1954) observa şi posibilitatea vărsării sîngelui venos în vena mezenterică inferioară.

---

* Insulele provenite din acini se pot retransforma în acini.

Limfaticele insulelor lui Langerhans nu sînt cunoscute. În jurul insulelor se găsesc reţele de vase limfatice care se îndreaptă spre nodi lymphatici mesenterici superiores, la ganglionii limfatici înşiraţi de-a lungul arterei lienale şi la nodi lymphatici pancreaticolienales.

Rolul sistemului nervos în controlul pancreasului endocrin a fost demonstrat prin numeroase experienţe fiziologice şi neurohistologice. Primele experienţe care demonstrau rolul stimulator al sistemului parasimpatic din vag au fost făcute de Pavlov (1878 şi 1888). Influenţa scoarţei cerebrale asupra funcţiei pancreasului endocrin a fost demonstrată de către numeroşi autori (Leites, 1956; Zaharova, 1956; Smirnov, 1956 etc.). Multiplele cercetări neurohistologice confirmă existenţa unui aparat nervos bogat în insule.

În pancreas pătrund ramuri nervoase din nervii splanhnic mare şi splanhnic mic, din plexul hepatic, lienal şi mezenteric superior; sosesc ramuri şi din nervul vag. Nervii pătrund în parenchim de-a lungul vaselor. Originea nervilor acestora se găseşte în neuromerele T_5—T_{12} şi L_1. Nervii parenchimului pancreatic se grupează în: nervi efectori (secretori şi vasculari) şi nervi senzitivi. Din aceşti nervi, o parte sînt destinaţi insulelor. Nervii formează plexuri periinsulare (Pines şi Toropova, 1930), din care pătrund fibre între celulele insulare. Aceste fibre sînt varicoase şi prezintă îngroşări butonate (Niculescu şi colaboratorii, 1957), care intră în contact cu celulele glandulare. Toţi aceşti nervi sînt secretori şi vasculari. Nervii senzitivi se termină în corpusculi receptori de tip Vater-Pacini, corpusculi receptori de tip Krause şi prin umflături neîncapsulate. Receptorii se găsesc în ţesutul conjunctiv perilobular şi deservesc atît pancreasul exocrin cît şi pancreasul endocrin. Niculescu şi colaboratorii (1957) au întîlnit în insule şi celule nervoase, dînd astfel suport teoriei lui van Campenhout şi Simard despre existenţa unui complex neuroinsular.

OVARUL (ovarium)

Ovarul este glanda sexuală feminină care dă naştere ovulelor şi produce hormonii sexuali feminini.

Noţiunile de ontogeneză şi histologie, necesare pentru înţelegerea funcţiei endocrine a ovarului se găsesc în volumul viscere (p. 296, 356).

Hormonii secretaţi de ovar imprimă caracterele sexuale feminine, reglează ciclul menstrual, pregătesc organismul pentru gestaţie şi intervin în modificările perioadei gestative.

Există două categorii de hormoni ovarieni: estrogeni şi gestageni.

Hormonii estrogeni (estradiolul, estrona şi estriolul) se găsesc în lichidul folicular şi în corpus luteum, iar sinteza lor se face de către celulele din theca folliculi, care formează peretele foliculului. Hormonii estrogeni produc creşterea uterului, proliferarea tunicii mucoase, hiperemia şi proliferarea tubei uterine, proliferarea canalelor lactifere ale glandei mamare. Hormonii estrogeni dezvoltă uterul gravid şi stimulează placenta, care secretă hormoni gestativi.

Hormonii gestageni (progesteronul) sînt secretaţi la nivelul corpului galben, de către celulele din theca folliculi. Hormonii gestativi au o acţiune regenerativă: diminuă contracţia uterului, determină transformarea deciduală a mucoasei uterine, împreună cu hormonii estrogeni; inhibă în mod indirect ovulaţia; stimulează glanda mamară.

TESTICULUL (testis)*

Testiculul (testis) este glanda sexuală masculină; dă naştere spermatozoizilor şi secretă hormoni care imprimă caracterele sexuale secundare virilizante ale organismului.

La pubertate începe spermatogeneza, care se desfăşoară asemănător ovogenezei, constînd dintr-o perioadă de multiplicare, o perioadă de creştere şi o perioadă de maturaţie. În perioada de multiplicare, spermatogoniile primare dau naştere spermatogoniilor secundare. În perioada de creştere, spermatogoniile secundare devin spermatociţi de ordinul I. În perioada de maturaţie, spermatociţii de ordinul I se divid (diviziune reducţională) în doi spermatociţi de ordinul II, capabil să se transforme în spermatozoizi, spre deosebire de ovocitul de ordinul I, care dă naştere unui singur ovocit de ordinul II şi unui globul polar, incapabil să devină ovum. Spermatocitul de ordinul II dă naştere ulterior, prin diviziune ecuaţională, la doi spermatozoizi.

---

* Datele morfologice sînt descrise în Anatomia omului — Viscere, Bucureşti, Ed. medicală, 1958, p. 334.

Concomitent încep activitatea celulele interstiţiale. Celulele interstiţiale Leydig (glanda interstiţială, glanda diastematică) sînt izolate sau grupate. Cînd sînt izolate, au forma sferoidală; cînd se grupează, iau formă poliedrică prin presiune reciprocă. Celulele interstiţiale sînt mari (15—20 microni), cu citoplasma întunecată şi granulată. Au un nucleu excentric, de formă sferică, care conţine un nucleol. Celulele interstiţiale au raporturi strînse cu capilarele sinusoidale ale testiculului.

Celulele interstiţiale secretă testosteronul sau hormonul androgen, cu rol în determinarea caracterelor sexuale secundare masculine, cu rol în creşterea activităţii fizice şi intelectuale, cu rol în reglarea libidoului.

SISTEMUL NERVOS

DEZVOLTAREA SISTEMULUI NERVOS

Sistemul nervos îşi are originea în ectodermul neural sau placa neurală. Situată rostral de linia primitivă, de o parte şi alta a liniei mediane a spatelui embrionar, placa neurală se deosebeşte de ectodermul cutanat învecinat, prin aceea că este pluristratificată şi deci îngroşată. În axul ei rostrocaudal apare şanţul neural, care se adînceşte pe măsură ce marginile sale se îngroaşe şi se înalţă formînd plicile neurale (fig. 205). La nivelul lor se face trecerea între ectodermul cutanat şi placa neurală. Plicile neurale vin în contact pe linia mediană, se unesc şi formează tubul neural, care va fi acoperit de către ectodermul cutanat. Procesul de formare a tubului neural începe în porţiunea mijlocie a plăcii şi se întinde apoi, concomitent rostral şi caudal. În unghiul format de către placa neurală cu ectodermul cutanat, pe toată lungimea embrionului, se găseşte o masă celulară denumită creastă neurală (fig. 206). Ea reprezintă locul de origine pentru celulele ganglionilor, aparţinînd nervilor cerebrali şi spinali, ganglionilor vegetativi, medulosuprarenalei, a celor care vor forma capsulele ganglionare şi tecile pentru prelungirile lor. Celulele ectodermului neural se vor diferenţia în două direcţii dînd: 1) celule nervoase primitive sau neuroblaste şi 2) celule de susţinere sau spongioblaste. Neuroblastele care şi-au pierdut puterea de proliferare şi şi-au diferenţiat prelungirile devin neuroni. Aceştia vin în contact unii cu alţii, prin intermediul prelungirilor, la nivelul sinapselor, alcătuind lanţuri neuronale. La data apariţiei lor, neuronii sînt bipolari, dar numai un mic număr dintre ei vor rămîne ca atare. Majoritatea lor vor deveni unipolari şi multipolari. Axonul, în perioada de creştere, prezintă la extremitatea sa liberă conul de creştere, înconjurat de celule, care au rolul ca, pe măsură ce axonul se alungeşte, să-i formeze neurilema şi teaca de mielină (fig. 207). Mielinizarea începe în luna a patra fetală, cu fibrele care alcătuiesc rădăcinile ventrale ale nervilor spinali şi se continuă pînă la adolescenţă. Spongioblastele se vor diferenţia în astrocite, cu rol fagocitar, şi oligodendroglie, producătoare de mielină. Microglia are probabil origine mezodermală. Din punct de vedere histologic, peretele tubului neural, la un embrion de şase săptămîni, are următoarea structură: spre lumenul central şi de organele vecine este separat prin membrana limitantă internă şi membrana limitantă externă. Între aceste două membrane se găsesc trei zone. Zona ependimară este cea mai profundă, nu are limite precise şi este caracterizată prin prezenţa neuroblastelor diseminate printre celulele ependimare; este zona proliferativă. Zona de manta sau mijlocie conţine numai neuroblastele rezultate din proliferarea zonei precedente şi va deveni substanţa cenuşie. Zona marginală acelulară conţine mielospongiul, format de prelungirile celulelor din zonele precedente. Aceste prelungiri se vor organiza în tracturi şi vor lua parte la formarea substanţei albe. Elementele de susţinere sînt aşezate radiar, avînd corpul celular lîngă canalul central şi prelungirile întinse pînă pe membrana limitantă externă. Unele dintre ele vor pierde legătura cu membranele limitante şi vor migra spre celelalte zone, alcătuind nevroglia. Cele care vor rămîne prinse pe membrana limitantă internă devin celule ependimare, a căror prelungiri, sub formă de cili, pătrund în lumenul canalului central.

Plicile neurale sînt mai înalte în regiunea cefalică a plăcii neurale şi prezintă acolo trei festoane. Ele sînt denumite plăci cerebrale, deoarece vor forma, în momentul închiderii şanţului neural, cele 3 vezicule cerebrale primitive. Procesul de formare a tubului neural începe la embrionul cu 6 somite în regiunea lui mijlocie. Caudal, procesul merge mai încet, din cauza alungirii continue a spatelui embrionar, iar pînă cînd embrionul are 25 somite, persistă un orificiu numit neuropor posterior. Rostral, procesul de închidere se termină mai repede: la embrionul cu 20 somite. Şi în această regiune, în dreptul recesului optic a existat un orificiu numit neuropor anterior. Din punct de vedere anatomic, o secţiune transversală prin tubul neural arată 6 regiuni: 1 placa ventrală, 2 placa dorsală, 3 două plăci bazale şi două plăci alare. Plăcile bazale, care vor da formaţiuni motorii, sînt separate de plăcile alare, care vor da formaţiunile senzitive prin sulcus limitans (fig. 208).

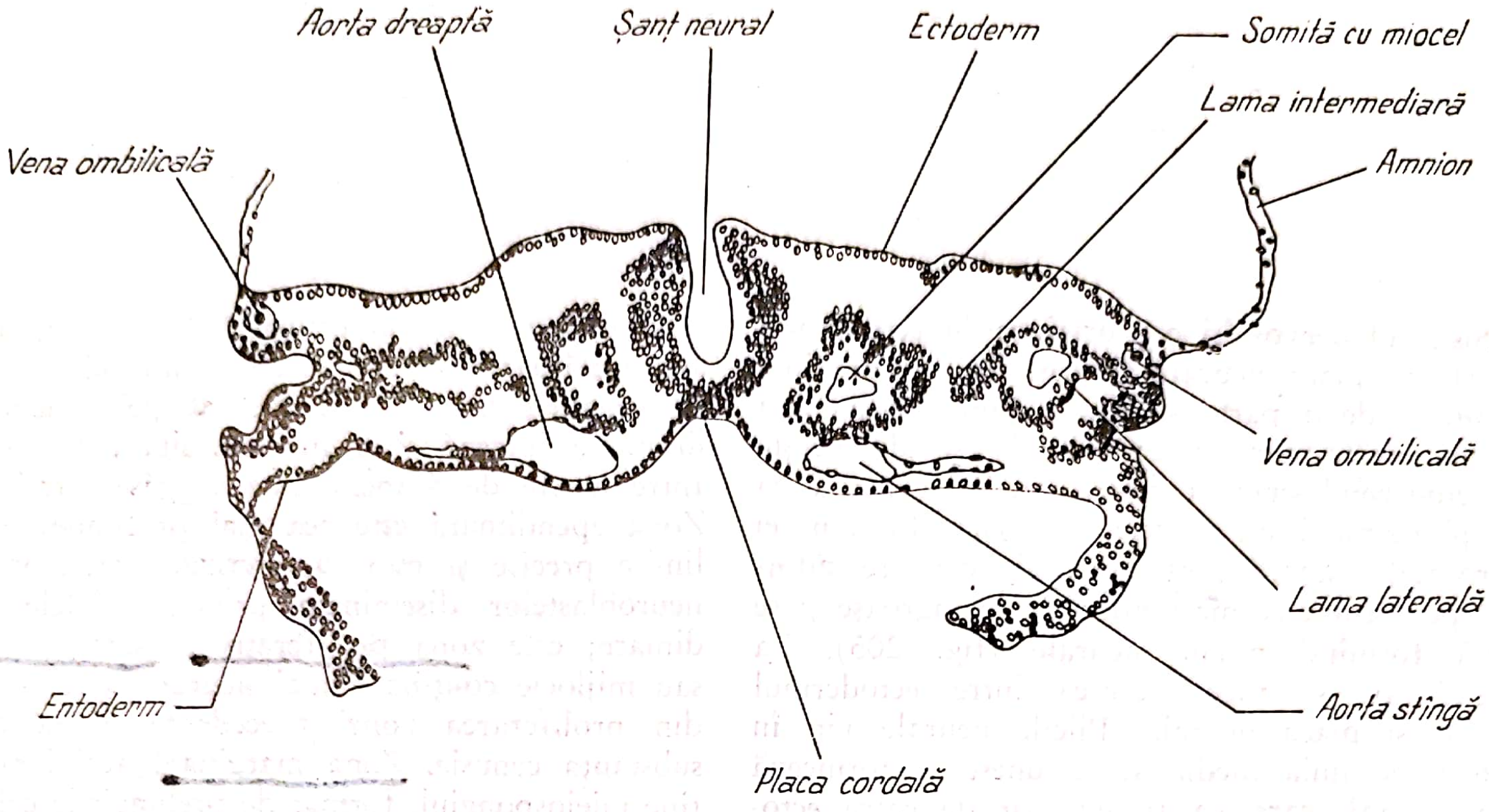
Aorta dreaptă
Șanț neural
Ectoderm
Somită cu miocel
Lama intermediară
Vena ombilicală
Amnion
Vena ombilicală
Lama laterală
Aorta stîngă
Entoderm
Placa cordală

Fig. 205. Secțiune microscopică prin embrion uman cu 6 somite.

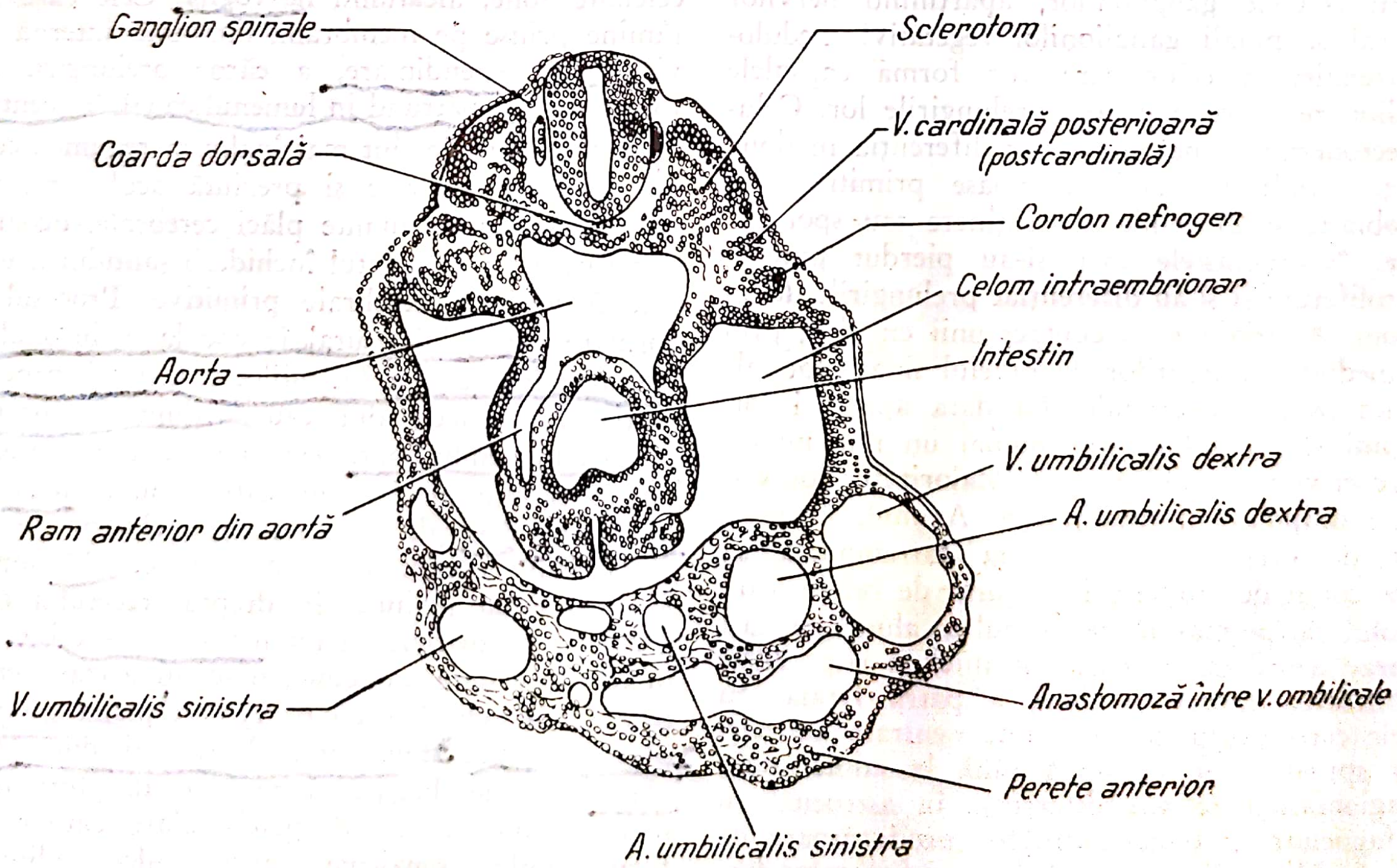
Ganglion spinale
Sclerotom
V. cardinală posterioară
(postcardinală)
Coarda dorsală
Cordon nefrogen
Celom intraembrionar
Intestin
Aorta
V. umbilicalis dextra
A. umbilicalis dextra
Ram anterior din aortă
V. umbilicalis sinistra
Anastomoză între v. ombilicale
Perete anterior
A. umbilicalis sinistra

Fig. 206. Secțiune microscopică prin embrion uman de 15 somite.

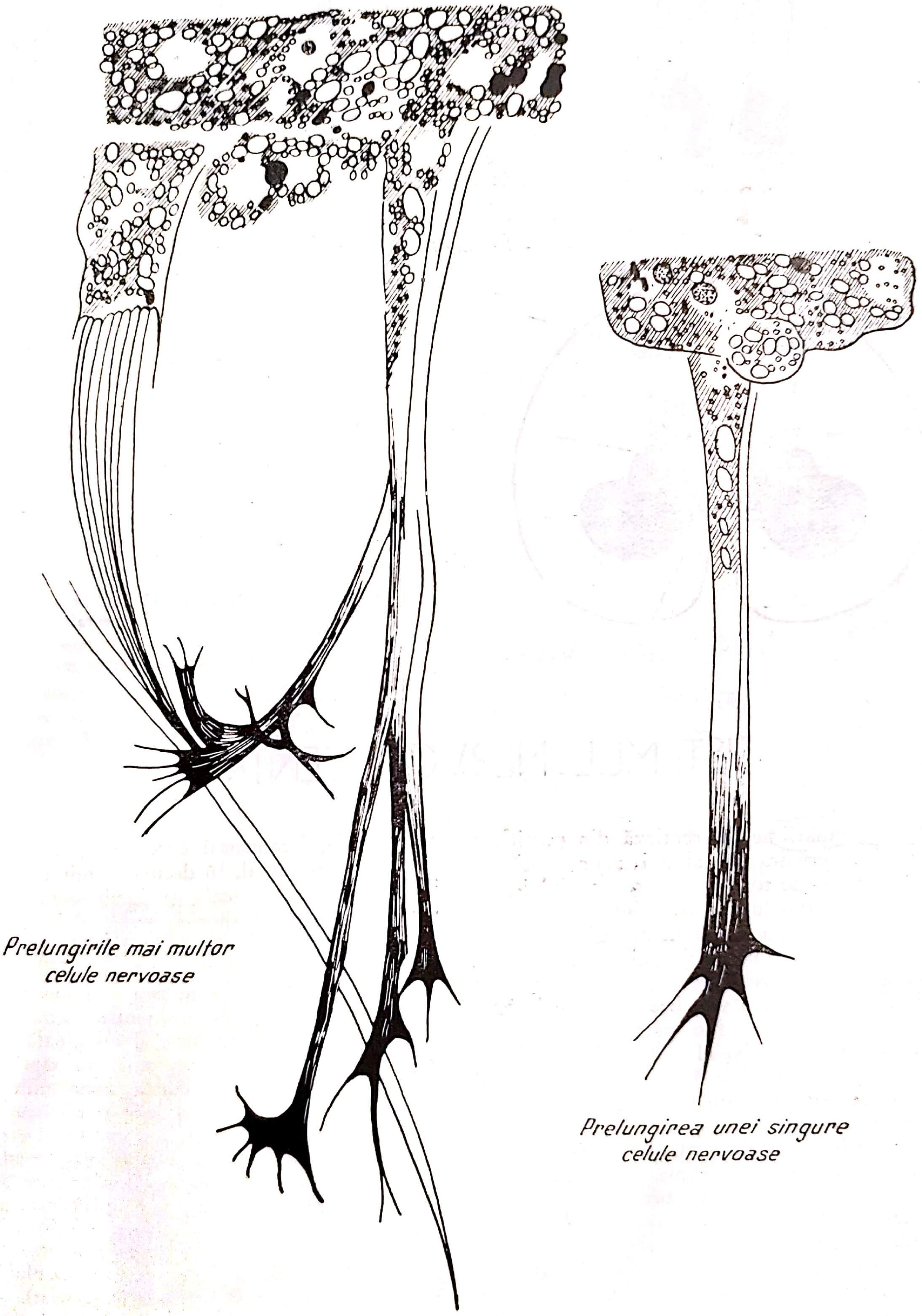
Prelungirile mai multor celule nervoase
Prelungirea unei singure celule nervoase

Fig. 207. Creşterea axonului din celula nervoasă.

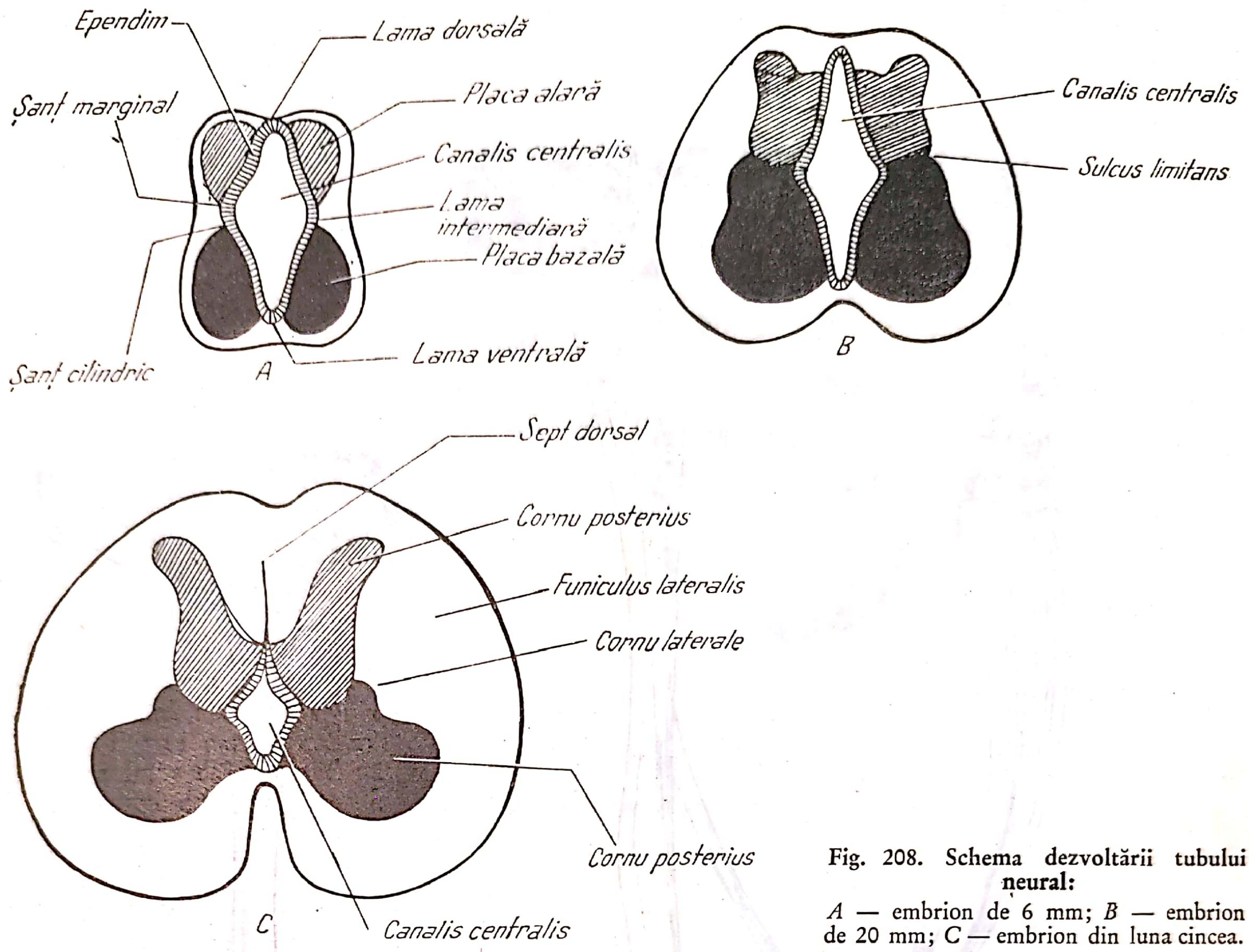
Ependim
Lama dorsală
Șanț marginal
Placa alară
Canalis centralis
Lama intermediară
Placa bazală
Lama ventrală
Șanț cilindric
A
Canalis centralis
Sulcus limitans
B
Sept dorsal
Cornu posterius
Funiculus lateralis
Cornu laterale
Cornu posterius
Canalis centralis
C

Fig. 208. Schema dezvoltării tubului neural:
A — embrion de 6 mm; *B* — embrion de 20 mm; *C* — embrion din luna cincea.

SISTEMUL NERVOS CENTRAL

Măduva spinării se diferențiază din porțiunea mijlocie și inferioară a tubului neural primar. Inițial se întinde pe toată lungimea canalului vertebral. Începînd din luna a treia intrauterină, măduva spinării nu mai crește în același ritm ca și coloana vertebrală, rămînînd mai scurtă. Astfel, în luna a șasea, extremitatea caudală se află la nivelul celei de a cincea vertebre lombare; în luna a opta, la nivelul celei de-a patra vertebre lombare; la naștere, la nivelul vertebrei lombare a treia și deabia la etatea de 3 ani ajunge la nivelul discului intervertebral, care separă prima vertebră lombară de a doua, poziție definitivă. Această nepotrivire dintre ritmul de creștere a coloanei osoase și cel a măduvei spinării explică raporturile medulovertebrale și radiculovertebrale ale adultului. Segmentele medulare nu mai corespund cu cele ale coloanei, iar nervii spinali, pentru a ieși prin orificiul cu număr corespunzător, devin mai lungi și cu o oblicitate cu atît mai accentuată cu cît sînt mai caudali. La finele lunii a cincia, capătul caudal al măduvei se diferențiază într-o porțiune extradurală, ligamentul coccigian și alta intradurală, filum terminal. În decursul lunii a patra apar intumescențele cervicală și lombosacrală, ca urmare a necesității sporirii numărului de neuroni motori și senzitivi, în dreptul unde se dezvoltă membrele. Concomitent cu modificările de lungime, poziție și formă se petrec și modificări interne, structurale. Prin proliferarea activă a zonei ependimare, zonele mijlocie și marginală a plăcilor alare și bazale se îngroașă. În săptămîna a cincea, la nivelul plăcii bazale, zona mijlocie este bine dezvoltată, cornul anterior și rădăcinile ventrale ale nervilor spinali au apărut. La nivelul plăcii alare este bine dezvoltată zona ependimară, în timp ce cornul posterior de-abia este schițat. Tot în această perioadă, prelungirile centrale ale neuronilor din ganglionii spinali se îndreaptă spre zona marginală a plăcilor alare, unde vor forma, în decursul săptămînii a șasea, fasciculul oval, viitorul fascicul al lui Burdach (cuneat). Îngroșarea pereților face ca lumenul tubului să scadă, și în săptămîna a șaptea să înceapă să se închidă

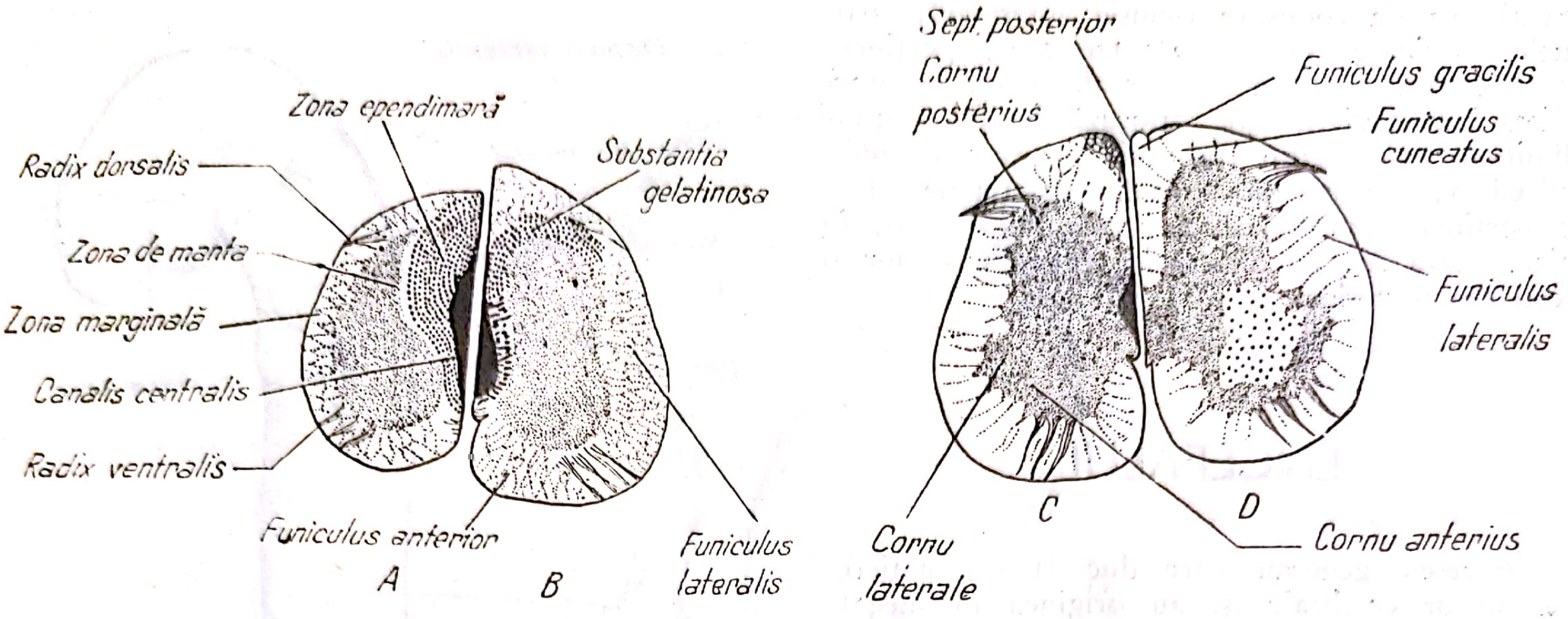
Zona ependimară
Radix dorsalis
Zona de manta
Zona marginală
Canalis centralis
Radix ventralis
Funiculus anterior
A
B
Substantia gelatinosa
Funiculus lateralis
Sept. posterior
Cornu posterius
Funiculus gracilis
Funiculus cuneatus
Funiculus lateralis
C
D
Cornu laterale
Cornu anterius

Fig. 209. Secţiuni transversale arătînd modificările în timpul dezvoltării măduvii (Streeter) în luna a doua şi a treia: *A* — embrion de 15 mm; *B* — embrion de 30 mm; *C* — embrion de 45 mm; *D* — embrion de 80 mm.

dorsal. Tot în această săptămînă se schiţează fasciculul lui Goll (gracil). Săptămîna a 9-a este caracterizată prin contactul dintre plăcile alare, care reduc lumenul canalului central şi mai mult, prin reducerea stratului ependimar, diferenţierea completă a funiculului posterior, precum şi a septului median posterior. În săptămîna a 11-a, cornul posterior este diferenţiat net. În săptămîna a 13-a, măduva are structura definitivă: canalul central foarte mic, zona ependimară este redusă la o simplă membrană, nucleii nervoşi din substanţa cenuşie şi tracturile din zona marginală s-au diferenţiat. Placa ventrală a fost împinsă în profunzime de extinderea masivă a cornului anterior, găsindu-se în fundul fisurii ventrale. Cornul lateral s-a diferenţiat ca o prelungire a cornului anterior (fig. 209, fig. 210).

Din mezenchimul înconjurător, care formează o teacă de înveliş tubului neural, se vor diferenţia membranele de înveliş definitive. În luna a doua apare un spaţiu de clivaj, care separă pia de arahnoidă-dură (spaţiul subarahnoidian), iar în luna a cincia, tot ca un spaţiu de clivaj, apare spaţiul subdural, care separă arahnoida de dură.

În rezumat: stratul ependimar va deveni epiteliul ependimar; stratul mijlociu va lua parte la formarea substanţei cenuşii şi gelatinoase; în stratul marginal se vor diferenţia tracturile. Placa

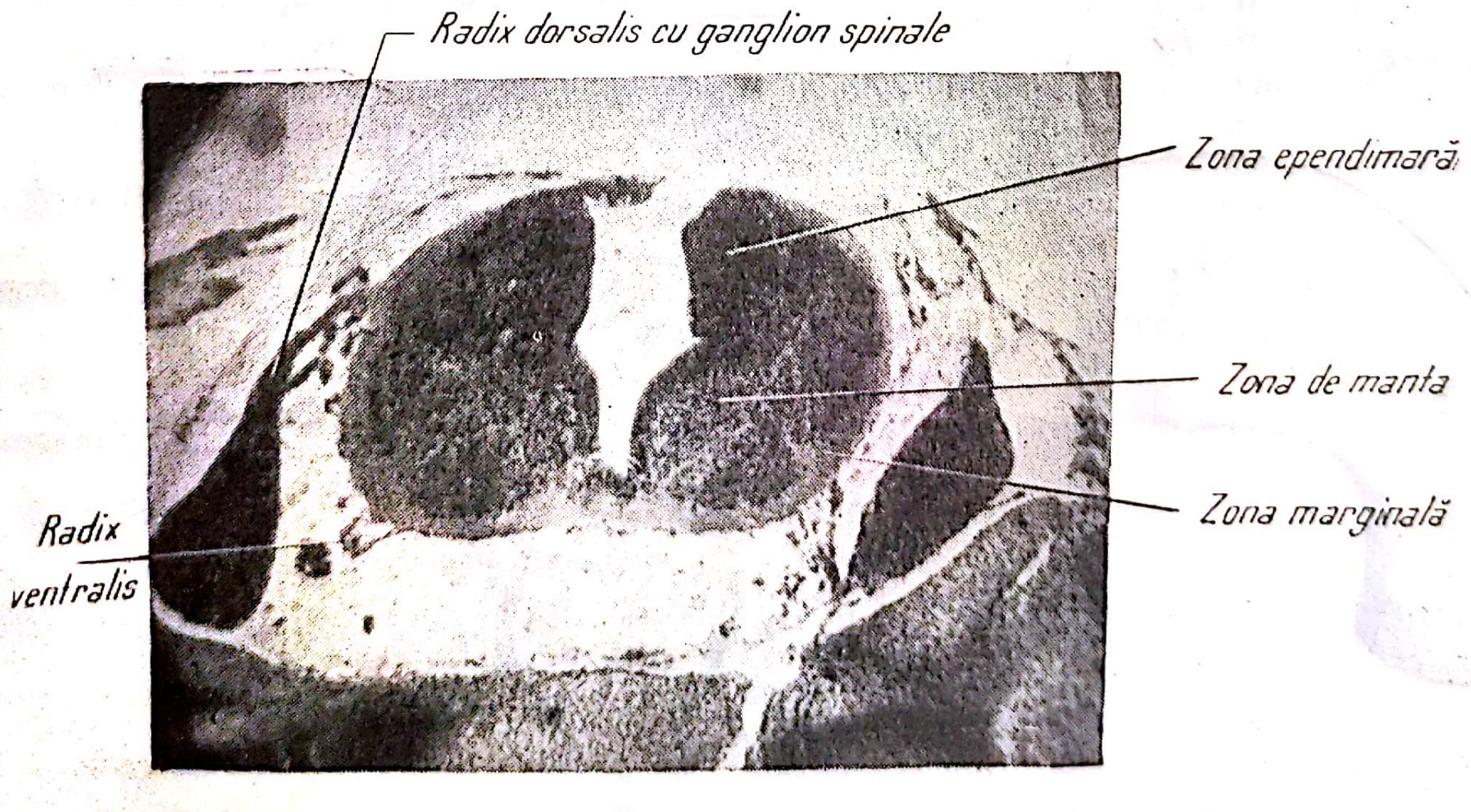
Radix dorsalis cu ganglion spinale
Zona ependimară
Zona de manta
Zona marginală
Radix ventralis

Fig. 210. Secţiune transversală prin măduva spinării unui embrion de 15 mm (microfotografie).

bazală va da comisura cenuşie anterioară, coarnele anterioare, cordoanele anterioare şi porţiunea anterioară a cordoanelor laterale, nucleii motori. Piesa intermediară care formează fundul şanţului limitant va da gîtul cornului posterior, columna lui Clarke (nucleus thoracicus), formaţia reticulară şi porţiunea posterioară a cordonului lateral. În placa alară se vor diferenţia cornul posterior şi cordonul posterior.

ENCEFALUL

Procesele generale care duc la diferenţierea veziculelor cerebrale îşi au originea în inegalitatea ritmului de creştere a diferitelor segmente ale tubului neural primitiv. Prin fuzionarea lamelor cerebrale, la extremitatea cefalică a tubului neural apar trei vezicule cerebrale primitive. Astfel, la embrionul de 2 mm se pot deosebi: prozencefalul sau creierul anterior; mezencefalul sau creierul mijlociu şi rombencefalul sau creierul posterior (fig. 211). Foarte curînd creierul anterior şi cel posterior se împart în cîte două vezicule, astfel că la embrionul de 4 mm encefalul este alcătuit din cinci vezicule: telencefalul şi diencefalul provenite prin diviziunea prozencefalului; mezencefalul; metencefalul şi mielencefalul provenite din rombencefal (fig. 212). Telencefalul se împarte în emisferele cerebrale şi va da ca derivate: scoarţa cerebrală, rinencefalul sau creierul olfactor şi corpii striaţi. Diencefalul, care la data separării prezintă deja două evaginaţii laterale (veziculele optice) va da talamusul, metatalamusul, epitalamusul, hipotalamusul, chiasma optică, neurohipofiza şi tuberculii mamilari. Ca derivate ale mezencefalului apar: coliculii cvadrigemeni, tegumentul şi pedunculii cerebrali. Între mezencefal şi metencefal se găseşte istmul mezencefalic, regiunea cea mai strîmtă a encefalului. Metencefalul va da naştere cerebelului şi punţii, iar mielencefalul devine

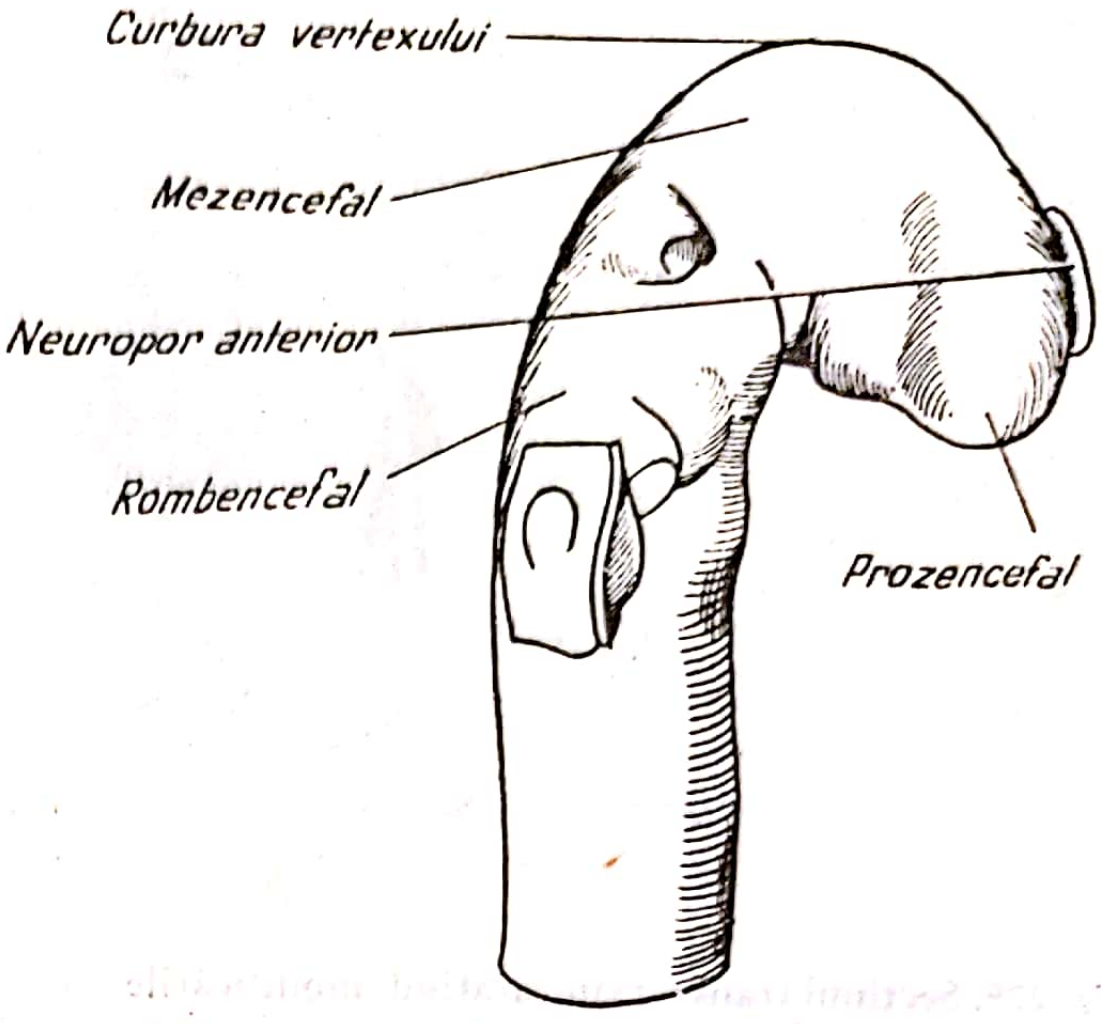
Curbura vertexului
Mezencefal
Neuropor anterior
Rombencefal
Prozencefal

Fig. 211. Dezvoltarea encefalului la embrion uman de 7,5 mm.

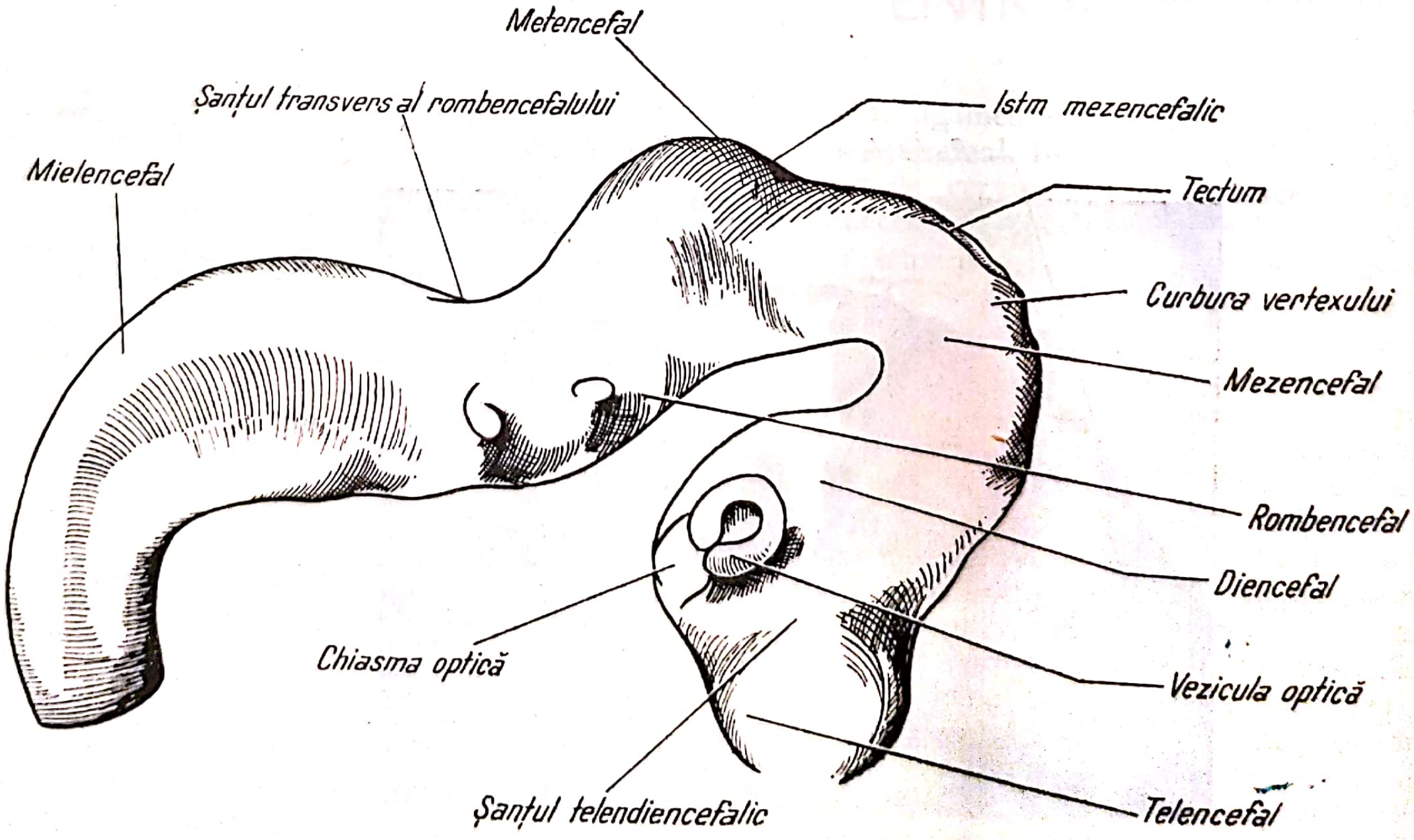
Metencefal
Şanţul transvers al rombencefalului
Mielencefal
Istm mezencefalic
Tectum
Curbura vertexului
Mezencefal
Rombencefal
Diencefal
Vezicula optică
Chiasma optică
Şanţul telendiencefalic
Telencefal

Fig. 212. Dezvoltarea encefalului la embrion uman de 9,76 mm.

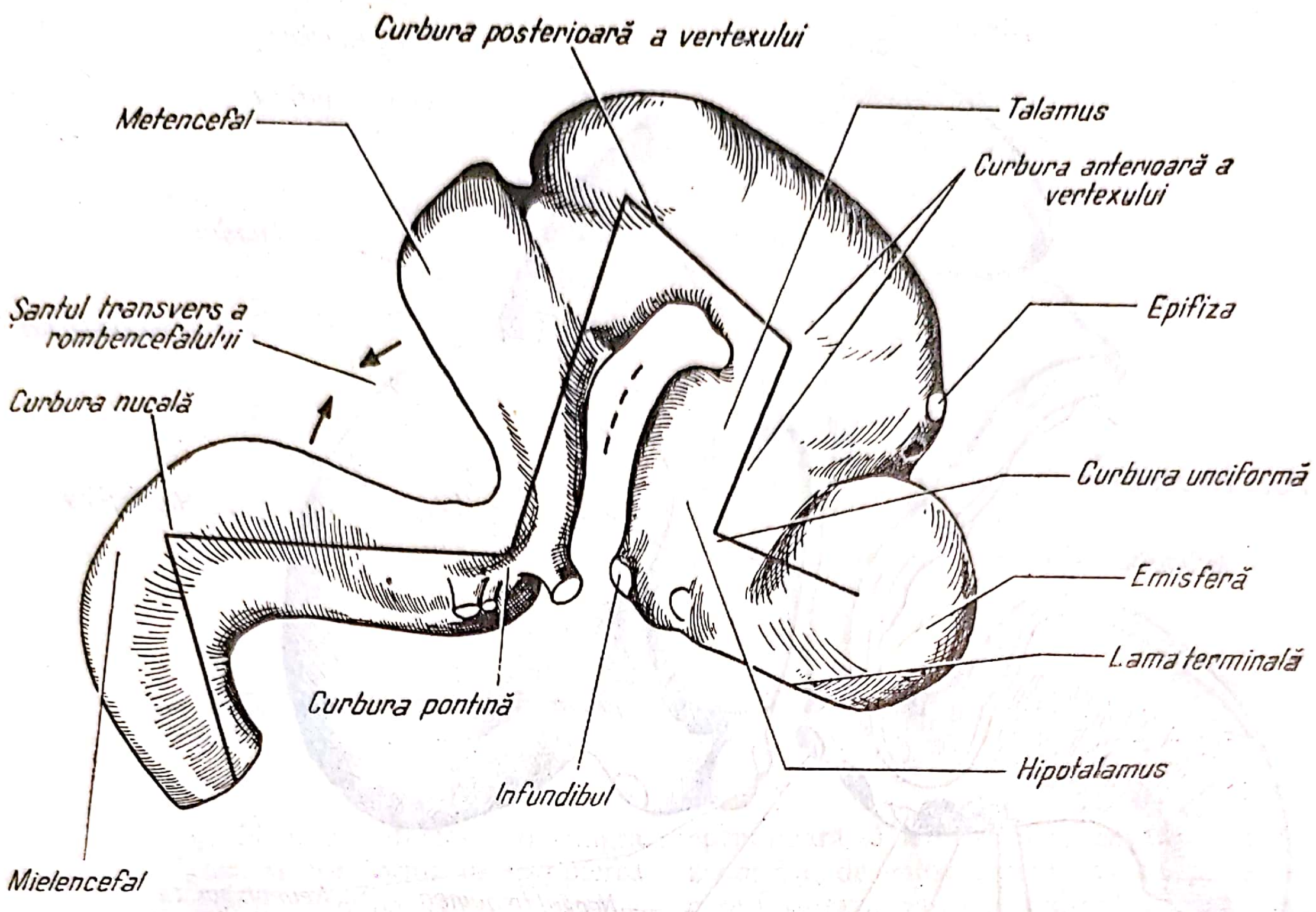

Fig. 213. Encefalul la embrionul uman de 12,48 mm.

medulla oblongata sau bulbul (fig. 213). În afara curburii generale a embrionului, care este urmată și de tubul neural, din cauza inegalității de creștere a segmentelor sale, encefalul are și curburi proprii, care modifică raporturile dintre vezicule. Prima curbură apare la embrionul de 3 mm în regiunea mezencefalului: flexura vertexului sau cefalică. Această curbură se descompune în alte două curburi: una între mezencefal și diencefal, denumită curbura anterioară a vertexului, și a doua între mezencefal și metencefal, denumită curbura posterioară a vertexului. Mai puțin importantă este curbura unciformă dintre diencefal și telencefal. Tot în această perioadă apare și curbura cervicală sau nucală dintre mielencefal și măduva spinării. La embrionul de 10 mm apare singura curbură de pe fața ventrală dintre metencefal și mielencefal, curbura pontină (fig. 214). Aceste curburi, primitiv accentuate, o dată cu formarea gîtului și deflectarea capului vor diminua. Canalul central primitiv suferă modificări și dă naștere la un sistem de cavități unite între ele: ventriculul IV la nivelul bulbului și punții, apeductul lui Sylvius la nivelul mezencefalului, ventriculul III în diencefal și ventriculele laterale la nivelul telencefalului (fig. 215).

Structura inițială, cu cele trei straturi, suferă la nivelul encefalului modificări atît de mari, încît arhitectura primitivă nu mai poate fi recunoscută pe creierul adult. Placa dorsală rămîne parțial în stare primitivă. Sporește numai dimensional și contractă raporturi strînse cu capilarele cu care va forma plexurile coroide. Placa ventrală dispare rostral de metencefal. Placa bazală ca formație distinctă nu depășește limita rostrală a mezencefalului. La nivelul diencefalului este rudimentară, iar la nivelul telencefalului a dispărut. Placa alară capătă cea mai mare dezvoltare la nivelul creierului anterior. În plăcile alară și bazală, celulele se pot grupa, formînd mase nucleare sau nuclei. Neuroblaștii pot migra în zona marginală, luînd parte la formarea scoarței cerebrale și cerebeloase. Migrările neuroblastelor se fac către un centru stimulator (neurobiotaxie), în sens invers influxului nervos.

MIELENCEFALUL

Mielencefalul conține centrii vitali ai organismului. Explicația acestui fapt constă în raporturile pe care mielencefalul le contractă în decursul săptămînii a patra. În această perioadă, el reprezintă aproape jumătate din toată lungimea tubului neural, deci neuroblaștii săi vor primi fibrele receptoare de la toate viscerele aflate de-a lungul lui: arcurile și pungile branhiale, cord, tubul

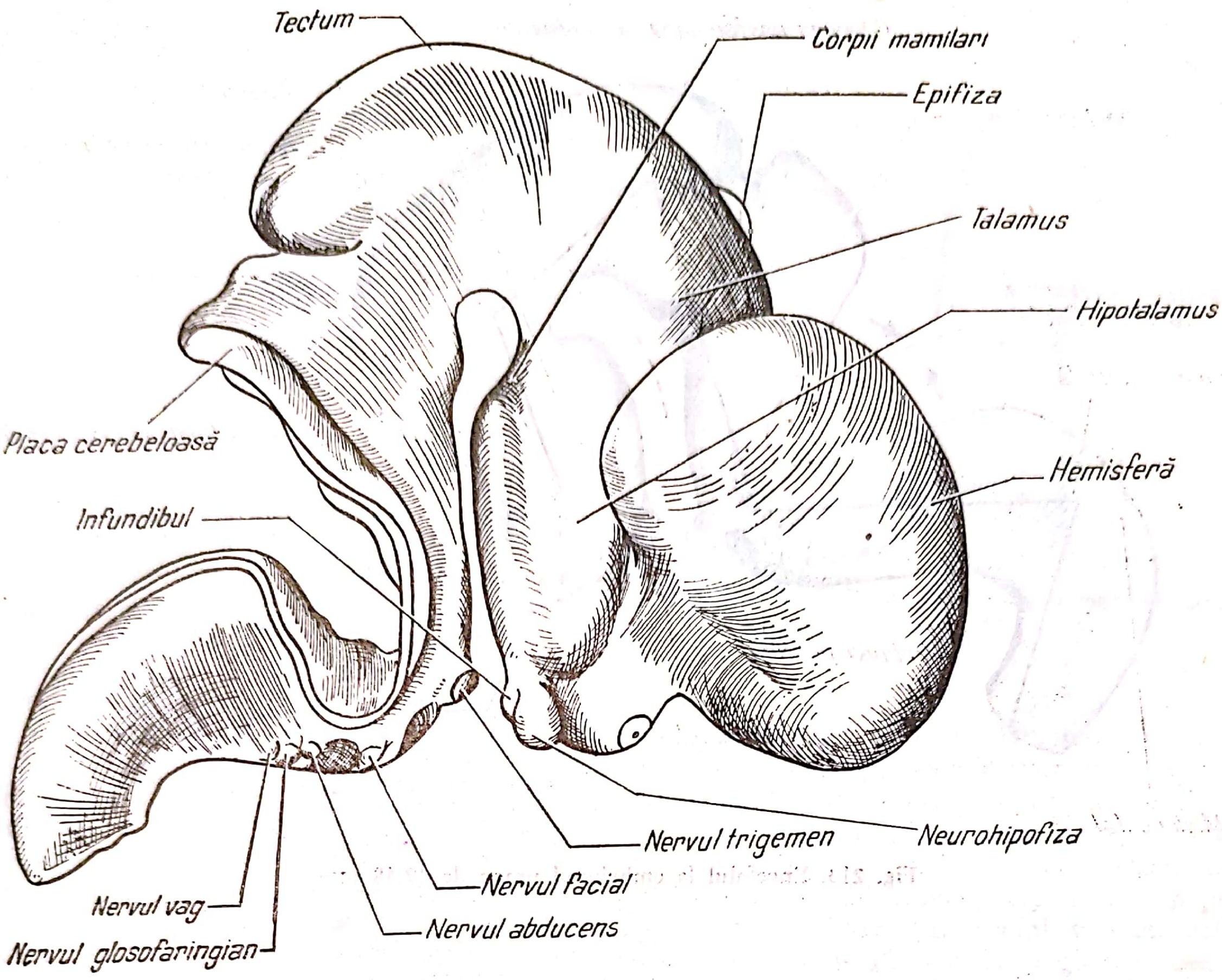
Tectum
Corpii mamilari
Epifiza
Talamus
Hipotalamus
Placa cerebeloasă
Hemisferă
Infundibul
Nervul trigemen
Neurohipofiza
Nervul facial
Nervul vag
Nervul abducens
Nervul glosofaringian

Fig. 214. Encefalul la embrion uman de 19,4 mm.

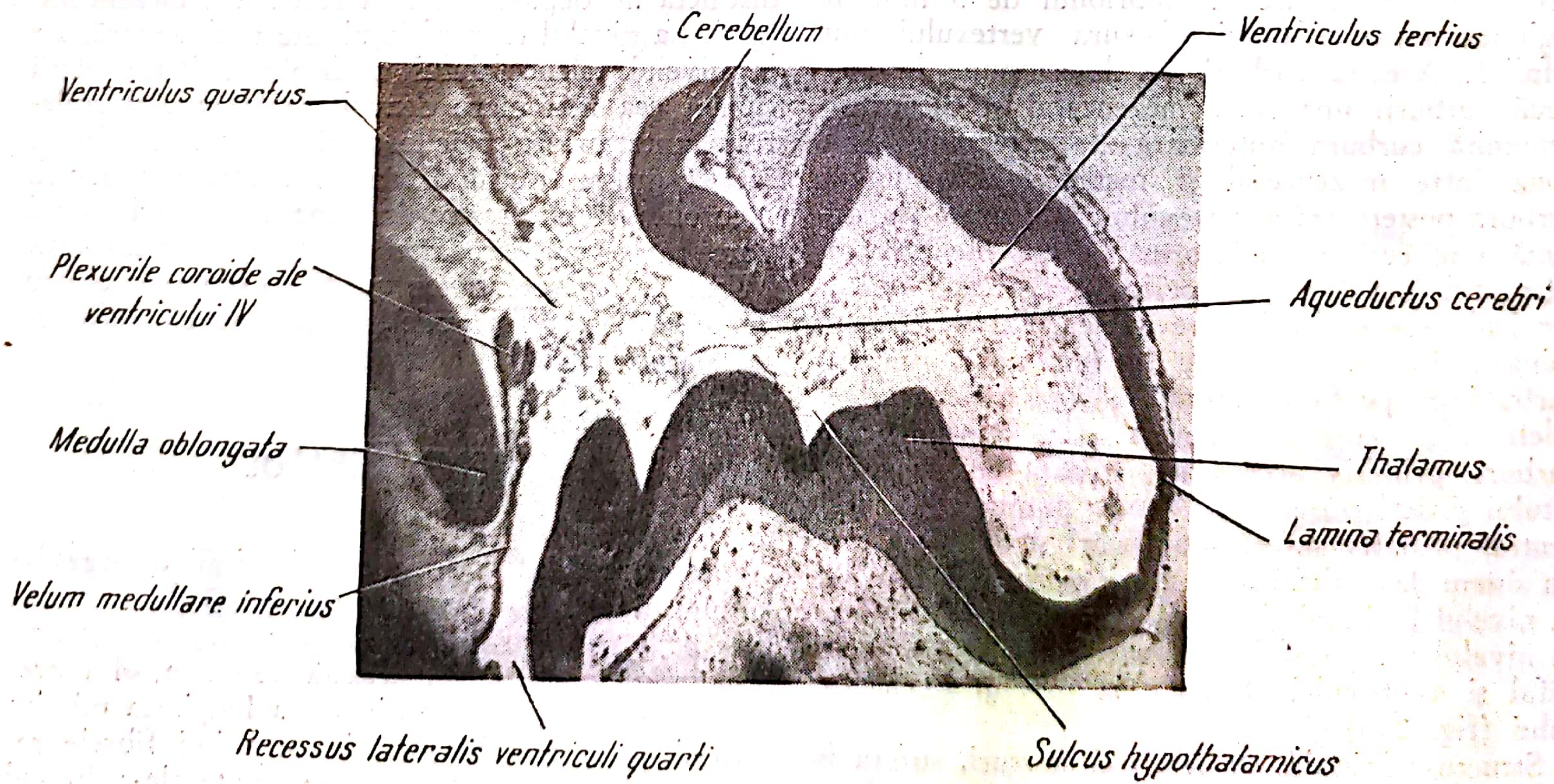
Cerebellum
Ventriculus tertius
Ventriculus quartus
Plexurile coroide ale ventricului IV
Aqueductus cerebri
Medulla oblongata
Thalamus
Lamina terminalis
Velum medullare inferius
Recessus lateralis ventriculi quarti
Sulcus hypothalamicus

Fig. 215. Secțiune oblică prin creierul unui embrion de 15 mm, pentru a demonstra cavitățile creierului.

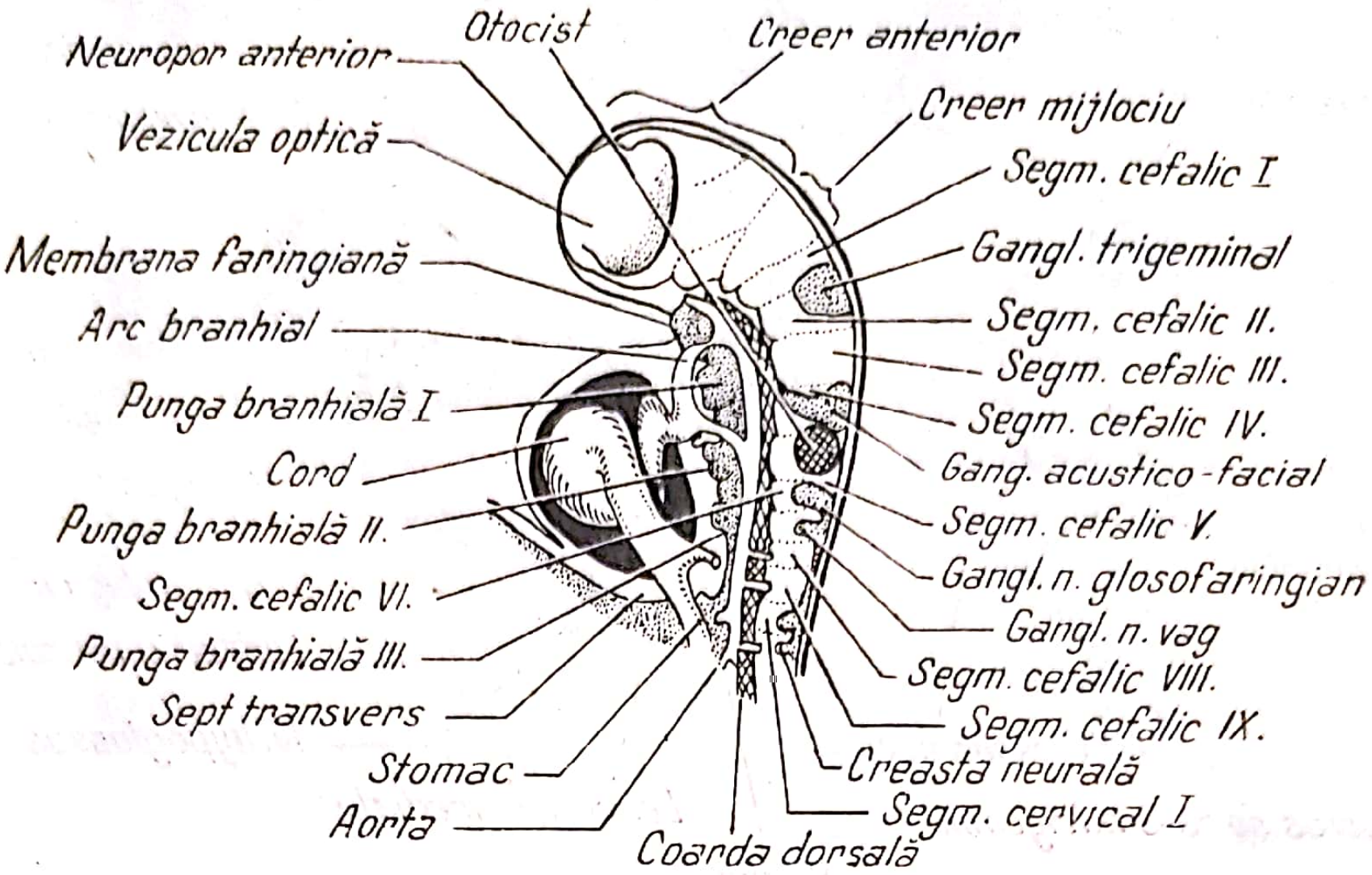
Neuropor anterior
Otocist
Creer anterior
Vezicula optică
Creer mijlociu
Segm. cefalic I
Membrana faringiană
Gangl. trigeminal
Arc branhial
Segm. cefalic II.
Segm. cefalic III.
Punga branhială I
Segm. cefalic IV.
Cord
Gang. acustico-facial
Punga branhială II.
Segm. cefalic V.
Segm. cefalic VI.
Gangl. n. glosofaringian
Gangl. n. vag
Punga branhială III.
Segm. cefalic VIII.
Sept transvers
Segm. cefalic IX.
Stomac
Creasta neurală
Aorta
Segm. cervical I
Coarda dorsală

Fig. 216. Neuromerele la embrionul uman de 18 somite (după Watt).

intestinal (fig. 216). Neuronii efectori vor migra spre centrii stimulatori și vor forma în apropierea lor nuclei. Placa dorsală rămîne subțire, păstrîndu-și structura primitivă și devenind membrana ependimară (fig. 217). Formarea ventriculului IV prin depărtarea plăcilor alare face ca membrana ependimară să se întindă în sens transversal și să fie acoperită de mezenchimul vascular sau pia, cu care formează pînza coroidiană a ventriculului IV. În săptămîna a opta, aceasta trimite prelungiri în cavitatea ventriculară, formînd plexurile coroide. În luna a treia apare lichidul cerebrospinal. În

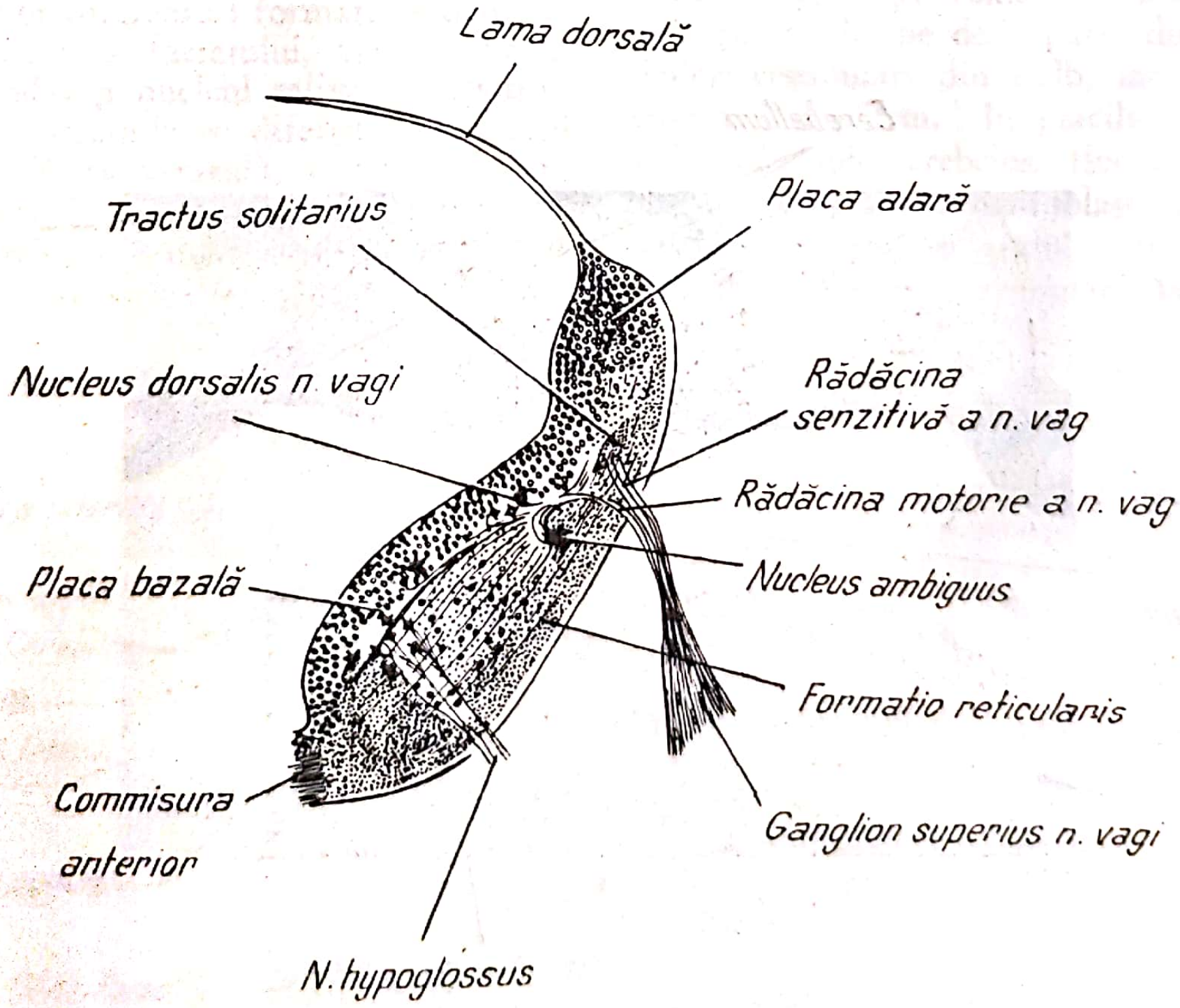
Lama dorsală
Tractus solitarius
Placa alară
Nucleus dorsalis n. vagi
Rădăcina senzitivă a n. vag
Rădăcina motorie a n. vag
Placa bazală
Nucleus ambiguus
Formatio reticularis
Commisura anterior
Ganglion superius n. vagi
N. hypoglossus

Fig. 217. Mielencefalul la embrionul de 12 mm. Secțiune transversală, mărită la microscop.

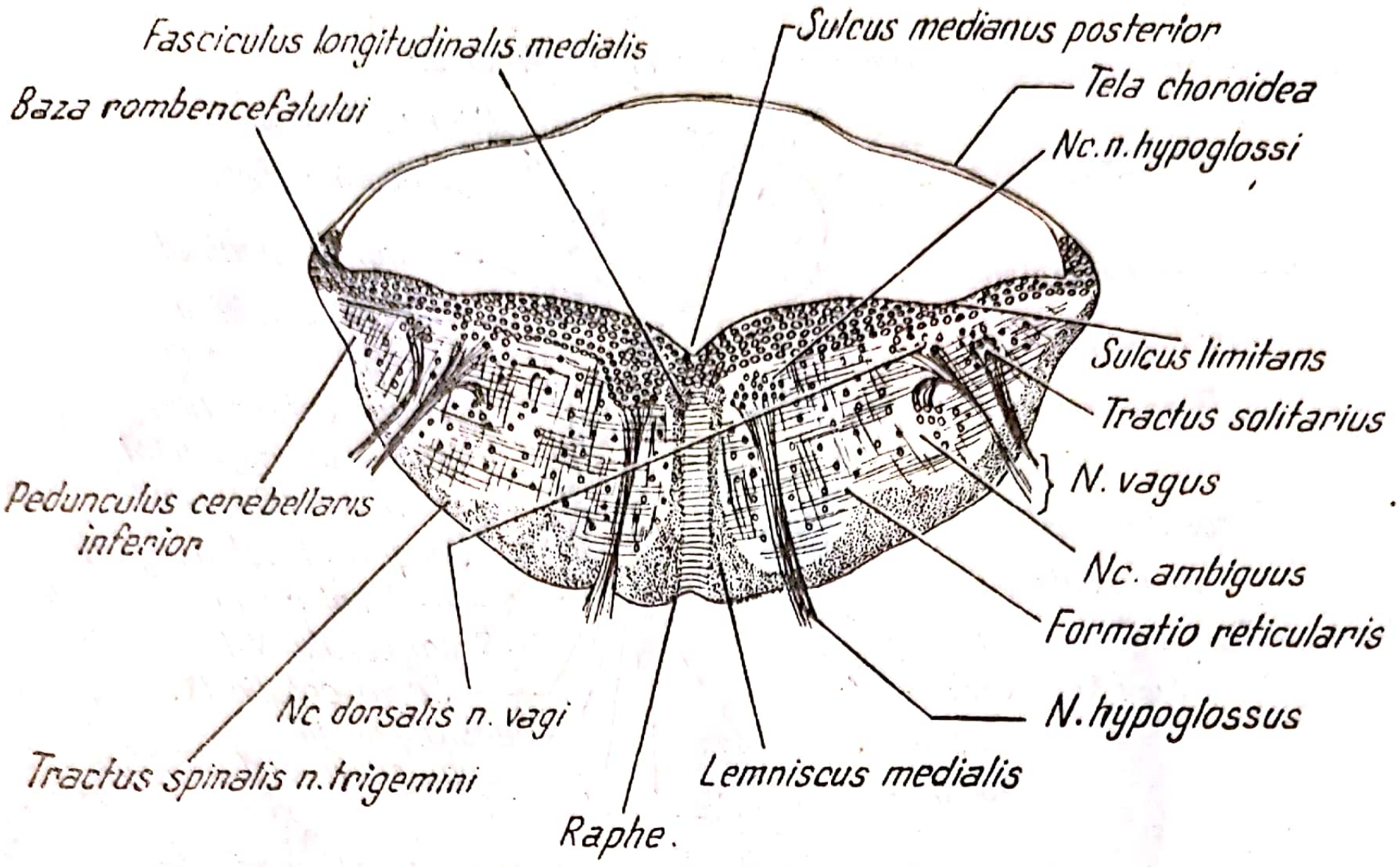
Fasciculus longitudinalis medialis
Baza rombencefalului
Sulcus medianus posterior
Tela choroidea
Nc.n.hypoglossi
Sulcus limitans
Tractus solitarius
N. vagus
Nc. ambiguus
Formatio reticularis
N.hypoglossus
Pedunculus cerebellaris inferior
Nc dorsalis n. vagi
Tractus spinalis n.trigemini
Lemniscus medialis
Raphe.

Fig. 218. Mielencefalul la embrionul de două luni. Secţiune transversală, mărită la microscop.

placa bazală apar nucleul hipoglosului, nucleul ambiguu, nucleul dorsal al vagului şi nucleul salivator inferior. În placa alară se diferenţiază nucleul spinal al trigemenului, nucleii vestibulari şi nucleul solitar. Placa ventrală rămasă ependimară formează pe linia mediană rafeul (fig. 218, fig. 219).

METENCEFALUL

Metencefalul va forma două segmente ale encefalului: puntea situată ventral, avînd rolul unui organ de legătură între etajele superioare şi cele inferioare ale creierului şi cerebelul, centru coordonator al mişcărilor involuntare, legate de poziţia

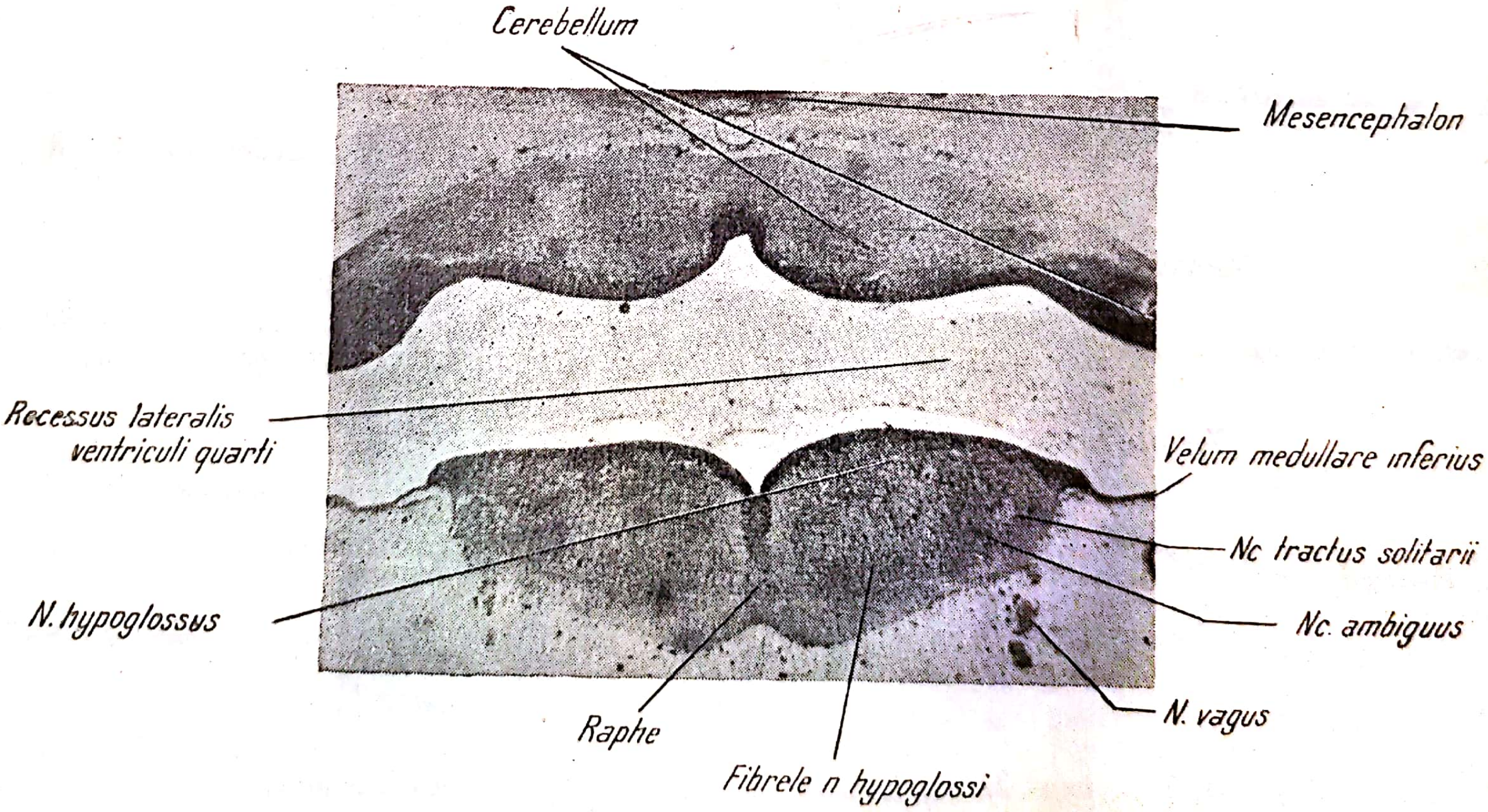
Cerebellum
Mesencephalon
Recessus lateralis ventriculi quarti
Velum medullare inferius
Nc tractus solitarii
N.hypoglossus
Nc. ambiguus
N. vagus
Raphe
Fibrele n hypoglossi

Fig. 219. Mielencefalul şi cerebelul la embrionul de 19 mm. Secţiune transversală. Microfotografie.

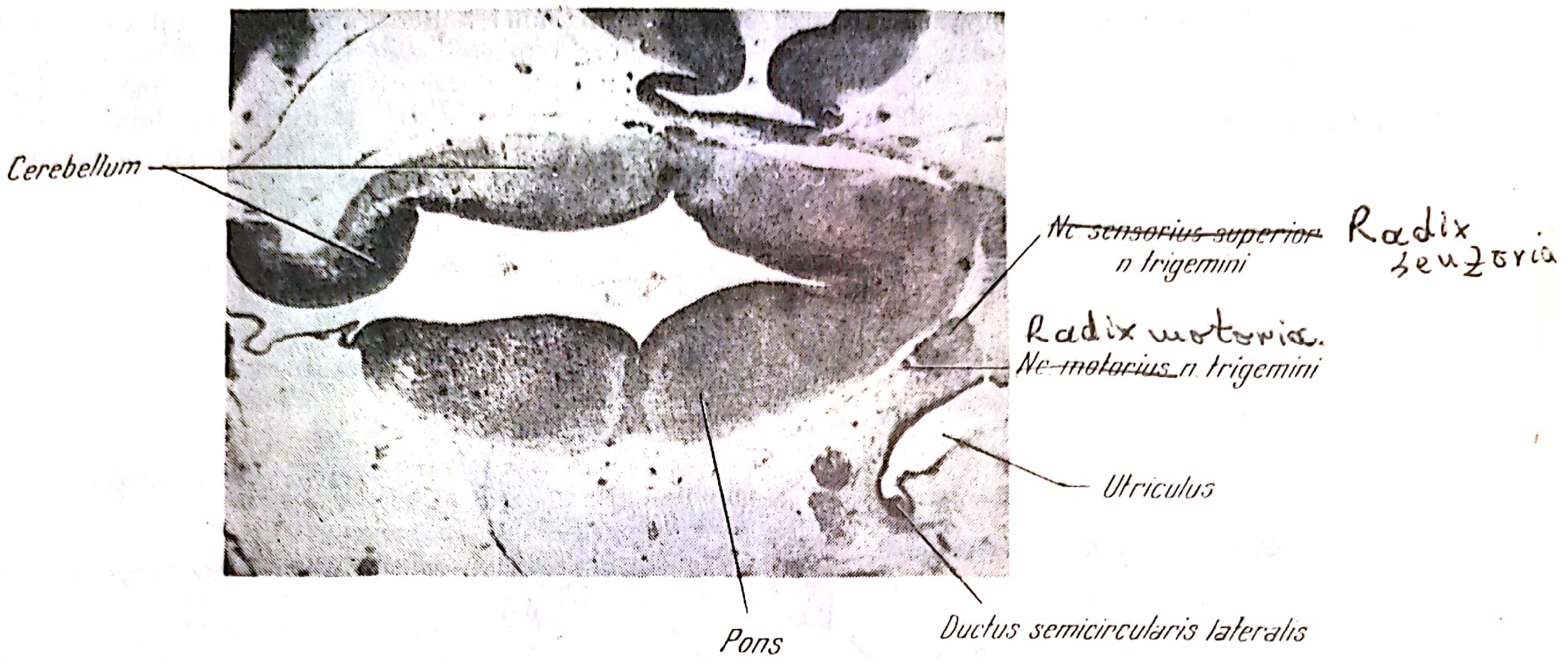
Cerebellum
~~Nc. sensorius superior~~ n. trigemini
Radix senzoria
Radix motoria.
~~Nc. motorius~~ n. trigemini
Utriculus
Pons
Ductus semicircularis lateralis

Fig. 220. Secţiune oblică prin metencefalul embrionului de 15 mm. Microfotografie.

corpului în spaţiu (fig. 220). Placa dorsală, prin porţiunile situate rostral şi caudal de cerebel va forma vălurile medulare superior şi inferior, în rest este încorporată în cerebel. Placa alară, în cea mai mare parte a ei, ia parte la alcătuirea cerebelului şi pedunculilor cerebeloşi. La nivelul punţii, în ea se vor diferenţia: nucleul senzitiv principal al trigemenului şi nucleii cochleari. Placa bazală formează puntea aproape în totalitate şi din ea se vor diferenţia: formaţia reticulară, nucleul abducensului, a facialului, nucleul masticator al trigemenului şi nucleul salivator superior. Din buzele fosei romboide se diferenţiază nucleii proprii ai punţii. Placa ventrală, subţire, se alungeşte formînd rafeul pontin (fig. 221).

Cerebelul provine din materialul plăcilor alare şi dezvoltarea sa este strîns legată de cea a aparatului vestibular. Pînă la finele lunei a doua, cerebelul este reprezentat prin plăcile alare, care au luat o poziţie aproape orizontală. La această dată, ca urmare a unor procese proliferative intense, plăcile alare fuzionează prin extremităţile lor mediale pentru a forma vermisul (fig. 222). Porţiunea rămasă nefuzionată a acestor plăci de o parte şi de alta a vermisului devin emisfere cerebeloase. Celule provenite din proliferarea buzelor fosei romboide, pe de o parte duc la apariţia nucleilor vestibulari din bulb, iar pe de altă parte migrează şi pătrund în plăcile cerebeloase, în cel mai vechi lob cerebelos, flocculo-nodular. Într-o primă etapă, aceşti neuroblaşti se aşază în zona marginală, formînd stratul molecular. Ulterior ei se retrag spre stratul granular, lăsînd pe loc numai

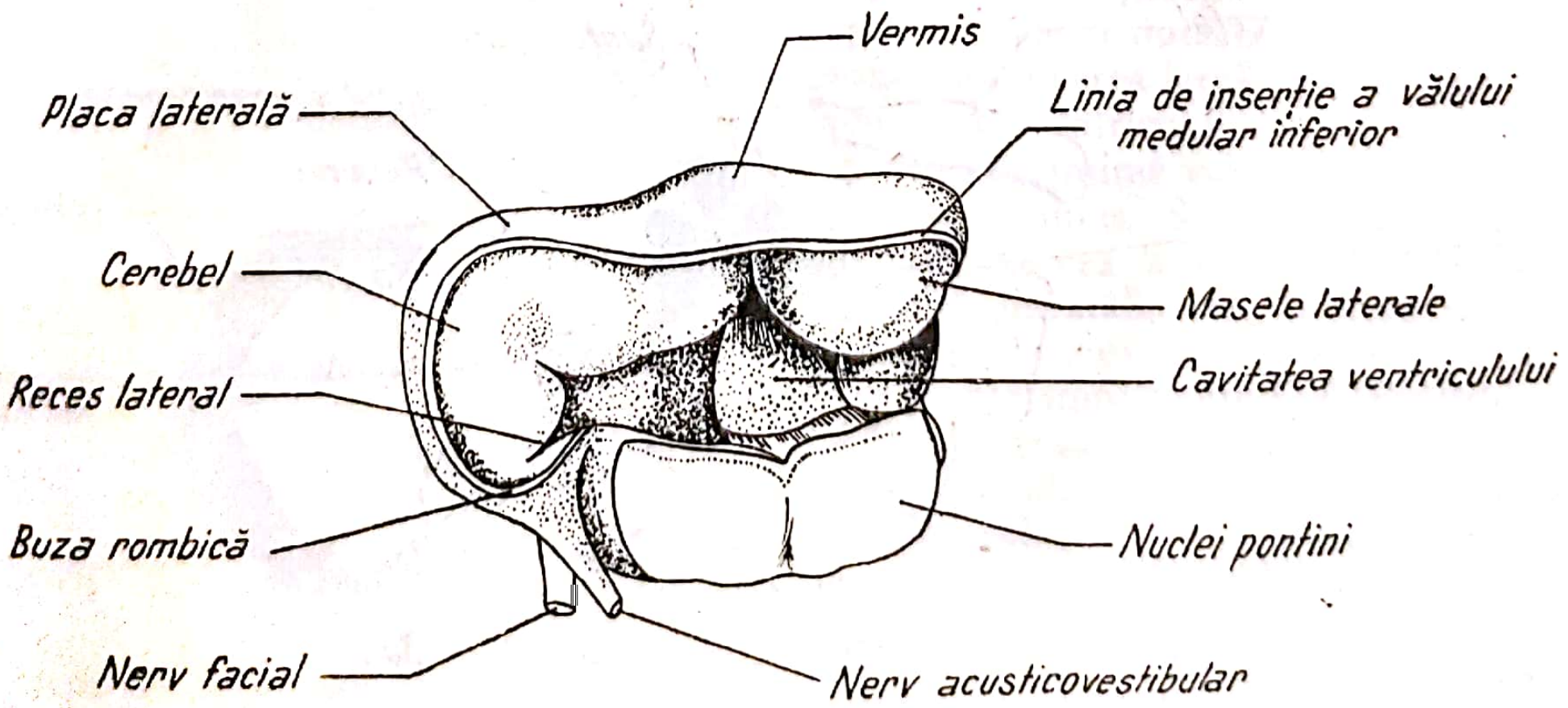
Vermis
Placa laterală
Linia de inserţie a vălului medular inferior
Cerebel
Masele laterale
Reces lateral
Cavitatea ventriculului
Buza rombică
Nuclei pontini
Nerv facial
Nerv acusticovestibular

Fig. 221. Dezvoltarea cerebelului la finele lunii a doua (Streeter).

prelungirile lor. În decursul lunilor trei-patru, între straturile molecular şi granular apar celulele lui Purkinje, care îşi vor termina diferenţierea de-abia după naştere (fig. 223). Neuroblaştii aparţinînd zonei mijlocii vor lua parte la formarea nucleilor cerebeloşi. La finele lunei a treia, cînd cerebelul are forma unei haltere, apare şi şanţul care va delimita lobul mijlociu de cel anterior: şanţul prim situat între culmen şi declive. Pînă în luna a cincia apar toate şanţurile şi lobii cerebeloşi (fig. 224), iar pînă în luna a şaptea cerebelul a luat forma definitivă.

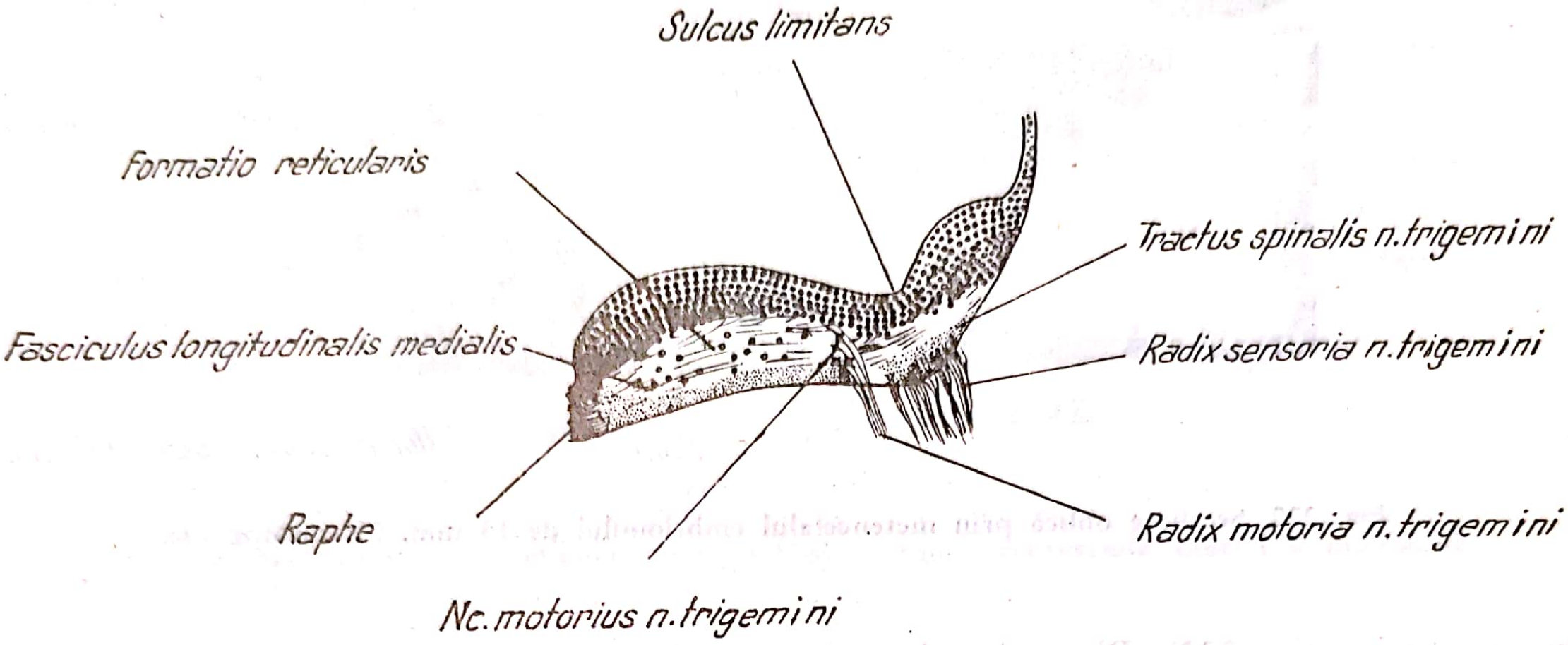
Sulcus limitans
Formatio reticularis
Tractus spinalis n.trigemini
Fasciculus longitudinalis medialis
Radix sensoria n.trigemini
Raphe
Radix motoria n.trigemini
Nc.motorius n.trigemini

Fig. 222. Metencefalul embrionului uman de 11 mm. Secţiune transversală.

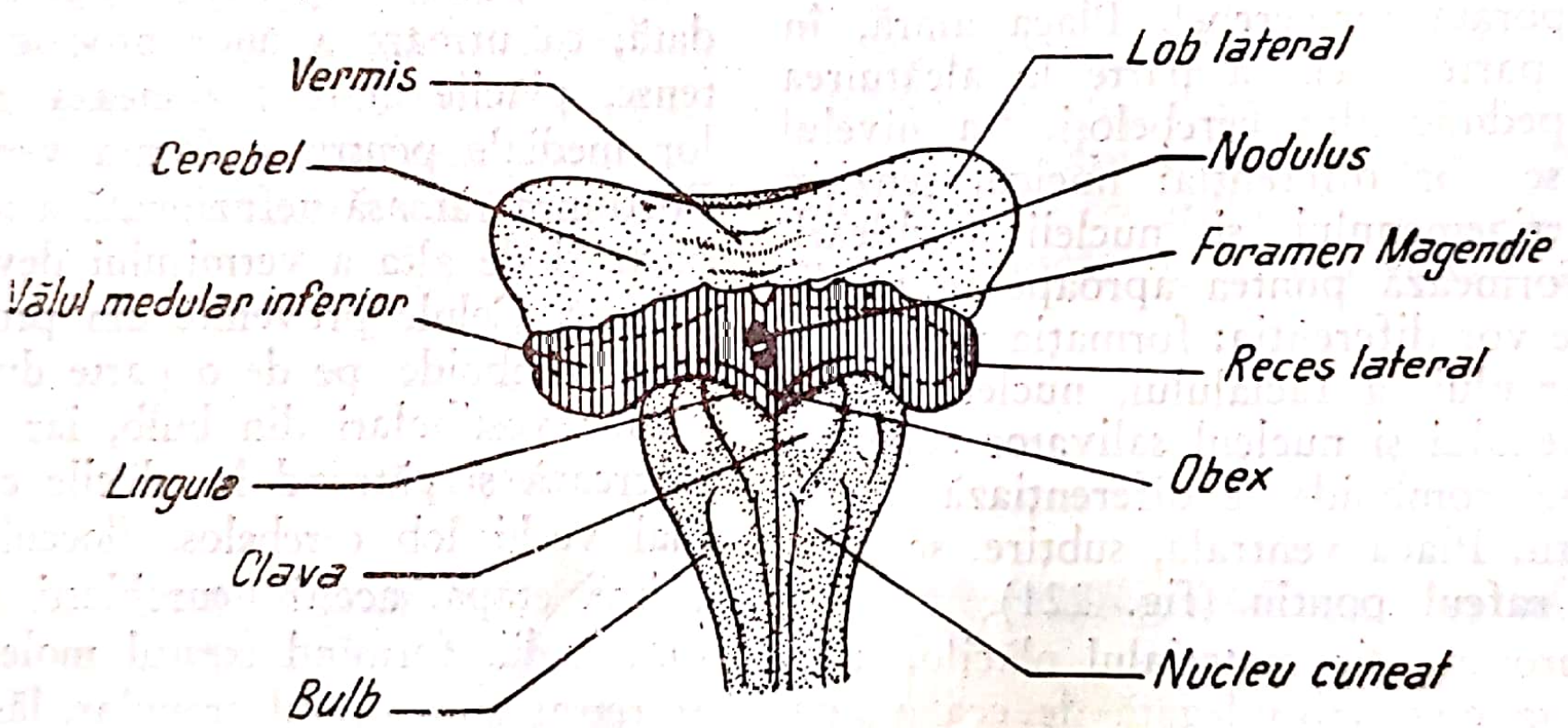
Vermis
Lob lateral
Cerebel
Nodulus
Foramen Magendie
Vălul medular inferior
Reces lateral
Obex
Lingula
Clava
Nucleu cuneat
Bulb

Fig. 223. Cerebelul şi vălul medular inferior la embrionul uman de trei luni (după Kollmann).

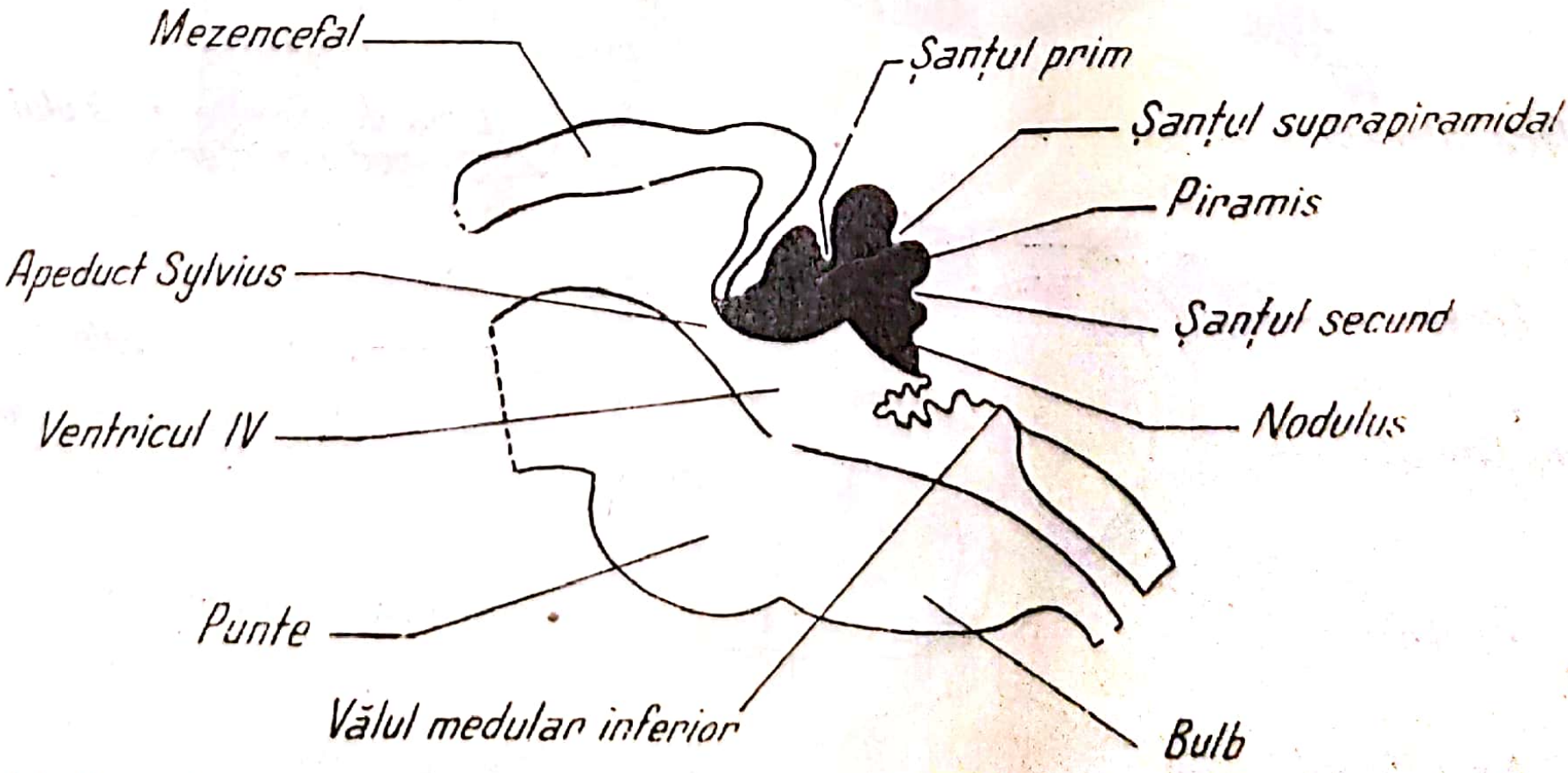
Mezencefal
Şanţul prim
Şanţul suprapiramidal
Piramis
Apeduct Sylvius
Şanţul secund
Nodulus
Ventricul IV
Punte
Vălul medular inferior
Bulb

Fig. 224. Cerebelul la fetus de 4 luni. Secţiune sagitală. Se observă plicaturarea plăcii cerebeloase (după Kuthan şi Elliot Smith).

MEZENCEFALUL

Mezencefalul este segmentul encefalic, care-şi păstrează o formă apropiată de cea a tubului neural primitiv. În decursul lunei a treia este porţiunea cea mai voluminoasă a encefalului, apoi scade treptat pînă în luna a şasea, cînd este redus la pedunculii cerebrali. Placa sa ventrală dispare cu totul, iar placa dorsală formează un simplu mijloc de legătură între plăcile alare. Această existenţă este temporară, pentru că în decursul lunei a doua, plăcile alare fuzionează pentru a forma tectul mezencefalic. La embrionul de 40 mm tectul se separă în două perechi de caliculi: superiori şi inferiori. Imediat sub tect se diferenţiază nucleul mezencefalic al trigemenului. Foarte de timpuriu, sub podeaua apeductului lui Sylvius, apare fasciculul longitudinal medial şi comisura posterioară (fig. 225). Începînd din luna a treia, mezencefalul este cea mai importantă cale de legătură dintre scoarţă şi nucleii bazali, pe de o parte, şi punte, bulb şi măduvă, pe de altă parte. În placa bazală, la nivelul zonei marginale, se găsesc fibrele cu origine corticală, iar în zona mijlocie, care a devenit tegment mezencefalic, fibrele lemniscului medial. Neuroblaştii plăcii bazale se grupează formînd nucleii oculomotorului, a trohlearului, substanţa neagră şi nucleul roşu.

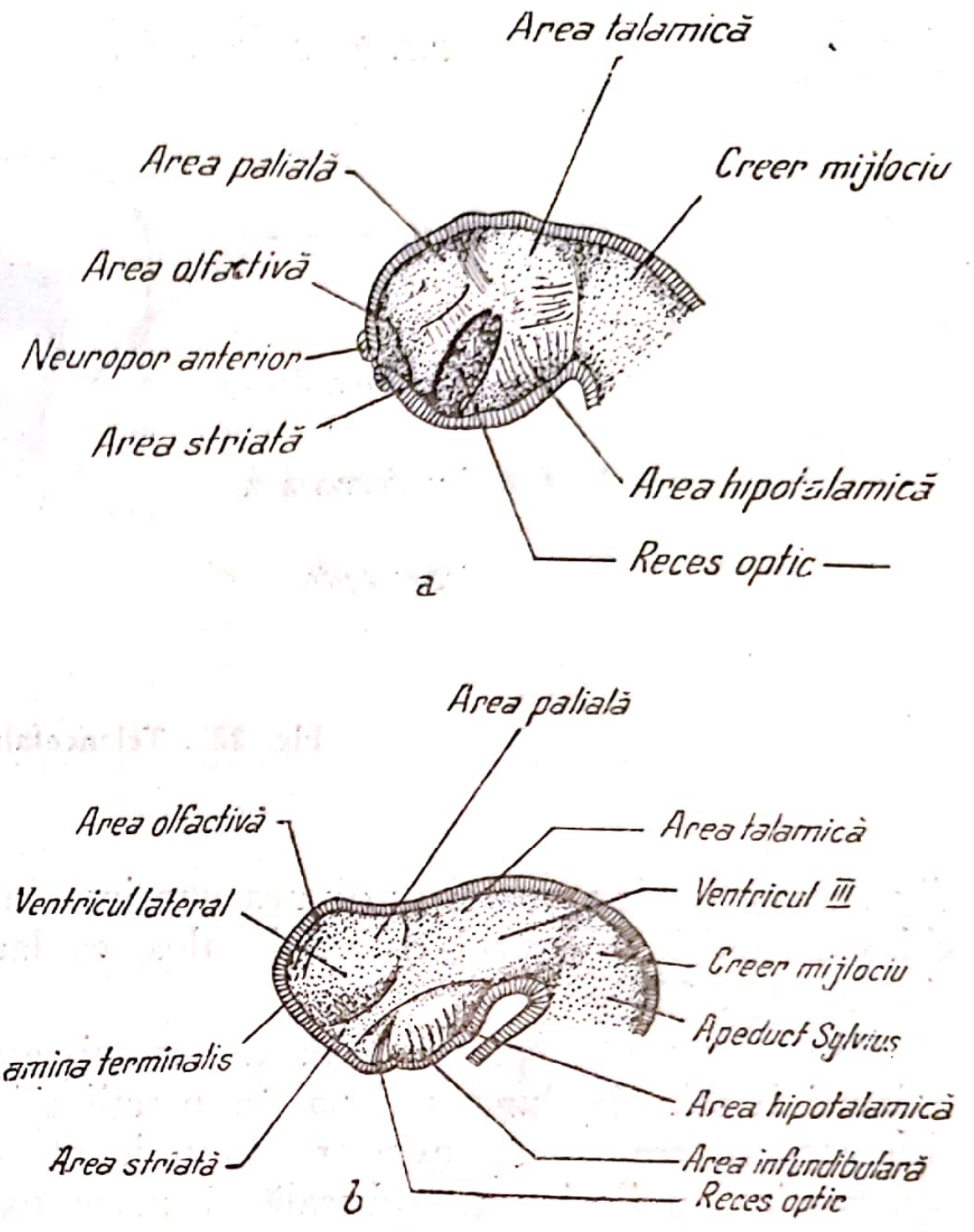
Area talamică
Area palială
Creer mijlociu
Area olfactivă
Neuropor anterior
Area striată
Area hipotalamică
Reces optic
a
Area palială
Area olfactivă
Area talamică
Ventricul lateral
Ventricul III
Creer mijlociu
Apeduct Sylvius
Lamina terminalis
Area hipotalamică
Area striată
Area infundibulară
Reces optic
b

Fig. 226. Secţiune sagitală prin creierul anterior la începutul (*a*) şi sfîrşitul (*b*) săptămînii a patra.

DIENCEFALUL

Diencefalul provine din diviziunea prozencefalului. Ceea ce caracterizează dezvoltarea derivatelor prozencefalice este că toate formaţiunile definitive provin numai din materialul plăcilor alare şi dorsală. În decursul săptămînii a patra (fig. 226) creierul anterior sau prozencefalul are o formă simplă, veziculară şi o cavitate centrală largă. Tavanul cavităţii diencefalice (ventriculul III) este format de placa dorsală, modificată în sensul că nu mai conţine ţesut nervos. Este o simplă membrană ependimară, cu rol în alcătuirea plexurilor coroide. Podeaua ventriculului III este strîmtă şi prezintă chiasma optică şi infundibulul. Peretele rostral este format de către lamina terminalis. Pe pereţii laterali se văd şanţurile hipotalamice, care delimitează talamusul de hipotalamus. La locul de continuitate între diencefal şi telencefal, dar aparţinînd diencefalului, apar de timpuriu două evaginaţii laterale, care reprezintă veziculele optice. Spre finele săptămînii a şasea (fig. 227), veziculele cerebrale, care au un ritm accelerat de creştere, se întind caudal şi acoperă feţele laterale şi dorsală a diencefalului. Concomitent, comunicarea largă existentă între ventriculele laterale şi ventriculul III se strîmtează, datorită raporturilor intime care se realizează între corpul striat şi talamus. Schiţa talamusului ventral este separată de cea a talamusului dorsal prin zona limitantă intratalamică, în care se vor diferenţia lama medulară externă şi fasciculul talamic sau H_1. Spre hipotalamus, limita este dată de către fasciculul lenticular sau H_2. Regiunea cuprinsă între aceste două fascicule va deveni zona incertă şi nucleul reticular talamic. Neuroblaşti migraţi din porţiunea caudală a hipotalamusului vor forma nucleul subtalamic. Din luna a doua, lamina terminalis serveşte ca loc de trecere pentru fibrele interemisferice, alcătuind elementul de bază în dezvoltarea viitoarelor comisuri cerebrale. La adult va persista

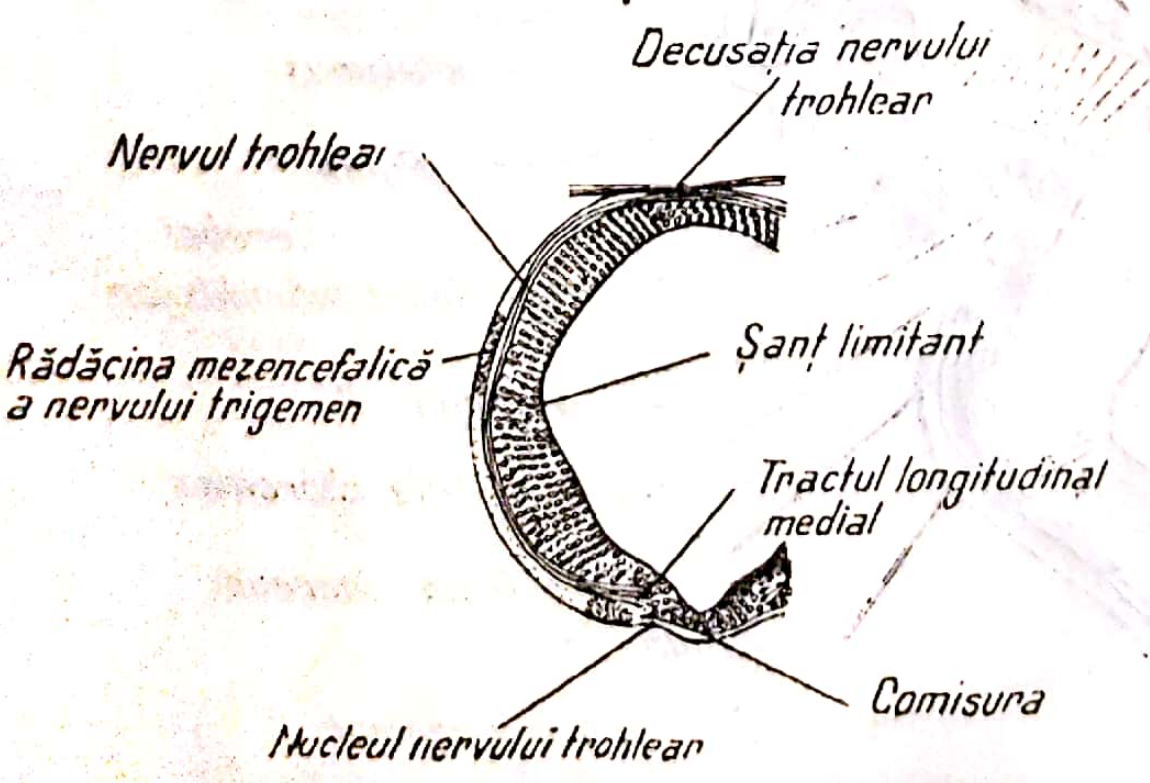
Decusația nervului trohlear
Nervul trohlear
Rădăcina mezencefalică a nervului trigemen
Șanț limitant
Tractul longitudinal medial
Comisura
Nucleul nervului trohlear

Fig. 225. Mezencefalul la embrionul de 10 mm.

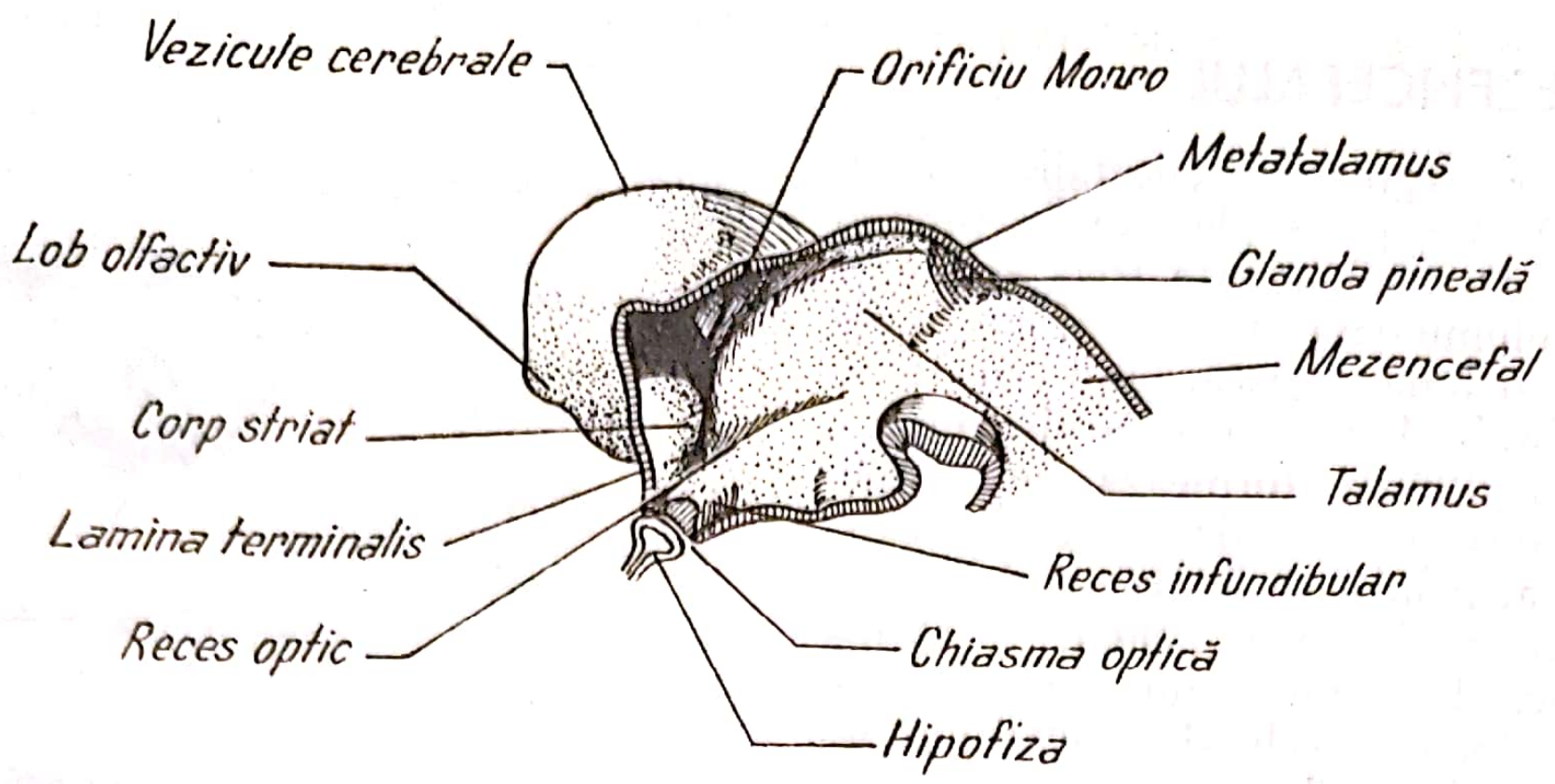
Vezicule cerebrale
Orificiu Monro
Metatalamus
Lob olfactiv
Glanda pineală
Mezencefal
Corp striat
Talamus
Lamina terminalis
Reces infundibular
Reces optic
Chiasma optică
Hipofiza

Fig. 227. Telencefalul la sfîrşitul săptămînii a şasea.

din această lamina numai porţiunea cuprinsă între chiasma optică şi rostrul corpului calos, ca lama cinerea (fig. 228).

Hipotalamusul reprezintă porţiunea viscerală a lamei bazale. În luna a doua, în pereţii săi se diferenţiază trei mase nucleare: anterioară sau supraoptică, mijlocie sau tuberală şi posterioară. Tot la această dată apar şi primele conexiuni cu scoarţa olfactivă şi centrii mezencefalici. Ulterior, nucleii posteriori contractă şi ei legături cu centrii vegetativi din etajele inferioare, precum şi cu nucleii supraoptici şi tuberali. Prin intermediul talamusului capătă conexiuni cu porţiunea cingulară a girului fornicat şi cu cortexul frontal. Ca derivat al hipotalamusului apare şi neurohipofiza.

Epitalamusul are ca parte principală epifiza şi ganglionul habenulei. Epifiza apare, in decursul săptămînii a şaptea, ca o evaginare a învelişului ependimar (placa dorsală). Fundul evaginaţiei devine lob posterior, în timp ce o masă celulară

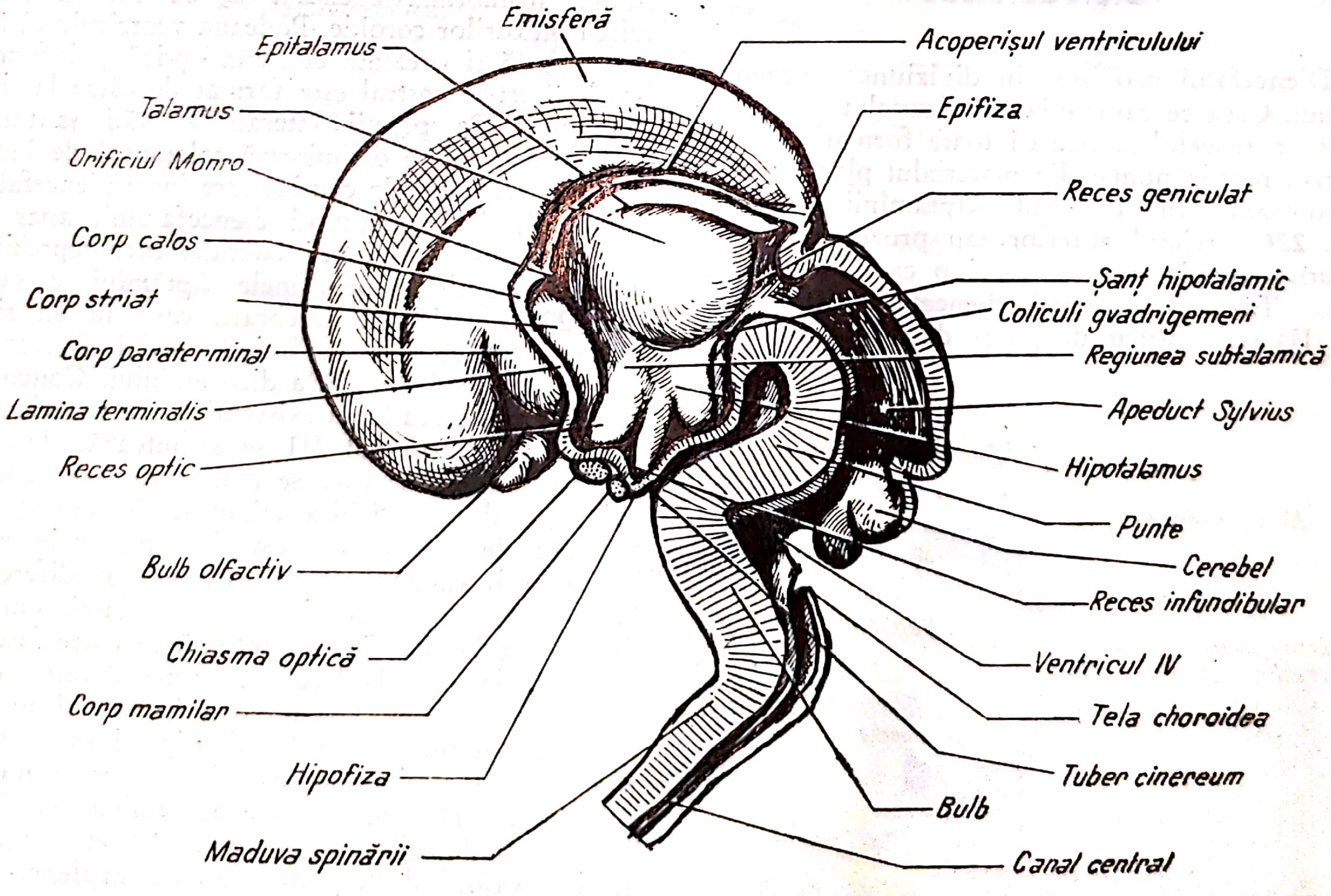
Emisferă
Epitalamus
Acoperișul ventriculului
Talamus
Epifiza
Orificiul Monro
Reces geniculat
Corp calos
Șanț hipotalamic
Corp striat
Coliculi cvadrigemeni
Corp paraterminal
Regiunea subtalamică
Lamina terminalis
Apeduct Sylvius
Reces optic
Hipotalamus
Punte
Bulb olfactiv
Cerebel
Reces infundibular
Chiasma optică
Ventricul IV
Corp mamilar
Tela choroidea
Tuber cinereum
Hipofiza
Bulb
Maduva spinării
Canal central

Fig. 228. Secţiune sagitală prin encefalul unui embrion uman de trei luni (după Le Gros Clark).

care se izolează din peretele anterior al evaginației devine lob anterior epifizar. In luna a cincia, forma ei este cea definitivă.

TELENCEFALUL

Telencefalul este reprezentat prin porțiunea cea mai rostrală a tubului neural, în continuare directă cu diencefalul. El cuprinde extremitatea rostrală a ventriculului III și două mari recese laterale înconjurate de veziculele cerebrale. Peretele telencefalului conține cele trei straturi primitive și este format din plăcile alare și dorsale. Plăcile dorsale nu iau parte la formarea veziculelor, ci numai a plexurilor coroide. În peretele veziculelor se disting primitiv trei arii: rostral, area olfactivă, în care se va diferenția rinencefalul, area striată, în care se va diferenția corpul striat și area paleală, în care vor apare centrii corticali. În luna a doua apare cea de a patra arie, cea secretorie care va acoperi plexurile coroide ventriculare. Prin intermediul ariei striate, telencefalul este în legătură cu talamusul și hipotalamusul. Rostral, veziculele cerebrale sînt unite între ele de către lamina terminalis, în care s-au diferențiat comisura anterioară, cea hipocampală și corpul calos. Dorsal, veziculele cerebrale sînt unite prin placa dorsală. Începînd din săptămîna a șasea, veziculele telencefalice capătă un ritm accelerat de creștere, în special în sens caudal și dorsal (fig. 229). Astfel se diferențiază lobul temporal, care acoperă pereții laterali ai diencefalului. Creșterea continuă și în luna a treia este acoperit mezencefalul, iar în luna a cincia cerebelul. Cînd expansiunea se face și în sens rostral apare și lobul frontal, iar lamina este împinsă profund în fisura interhemisferică. Cavitatea ventriculelor laterale se strîmtează prin îngroșarea pereților veziculari și formarea corpului striat care proemină în interiorul lor. Raporturile strînse dintre talamus și corpul striat îngustează și comunicarea cu ventriculul III, care devine orificiul lui Monro. În timpul creșterii dorsale a telencefalului ia naștere și velum interpositum. La formarea lui ia parte mezenchimul vascular sau pial, cuprins între veziculele telencefalice și diencefal (fig. 230). Marginile laterale ale acestei formațiuni pătrund în ventriculii laterali, la nivelul fisurii coroidiene, iar fața ei inferioară acoperă ventriculul III. O parte a feței sale dorsale și toată fața sa inferioară sînt acoperite de peretele medial al veziculelor telencefalice, care s-a invaginat în interiorul ventriculelor laterale și s-a transformat secretor. Șanțul optostriat și stria terminală indică locul pînă unde se întindea peretele vezicular înainte de invaginare. Astfel se formează plexurile

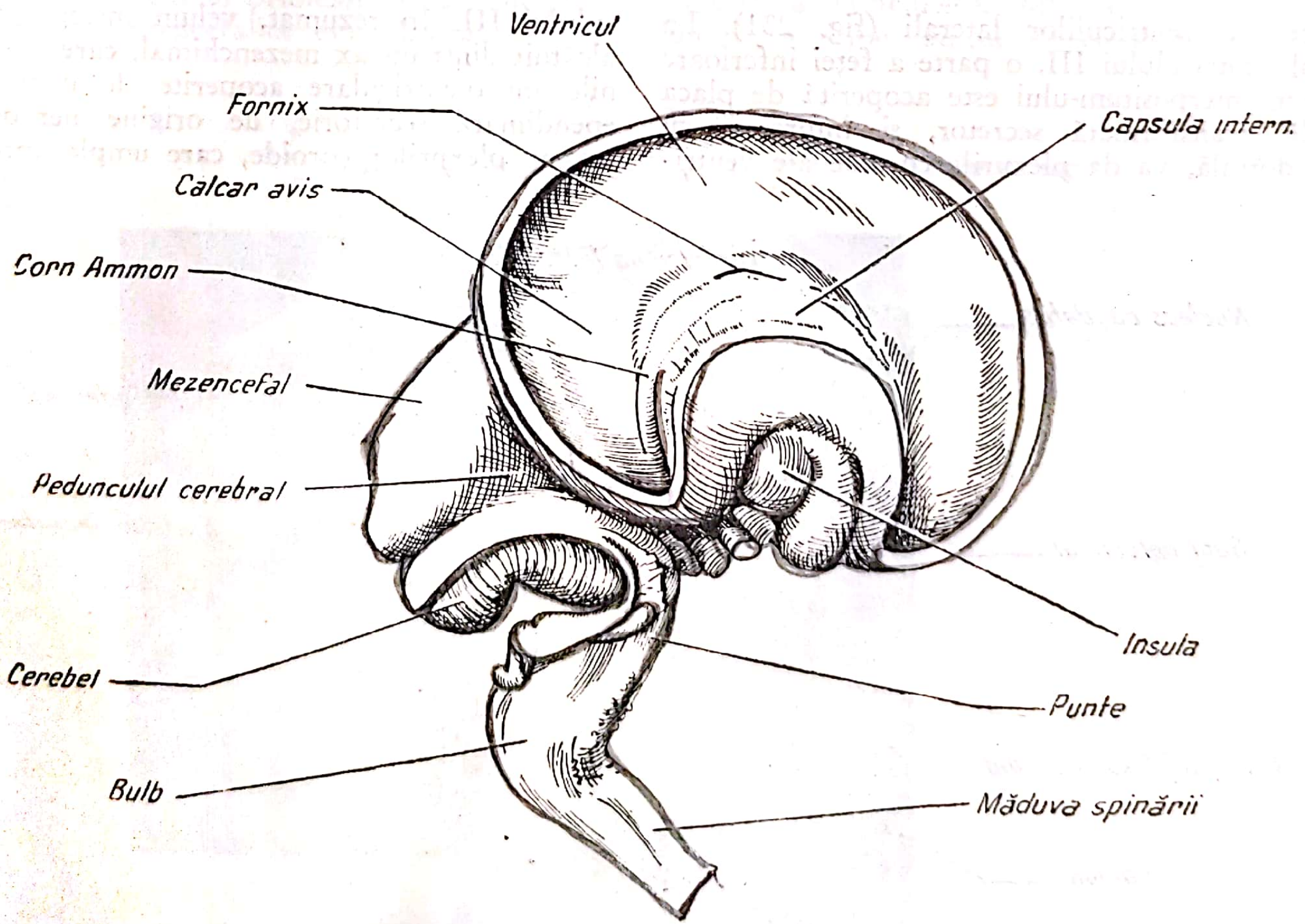

Fig. 229. Creierul unui embrion de trei luni. Peretele lateral al emisferei drepte a fost îndepărtat pentru a demonstra corpul striat și capsula internă.

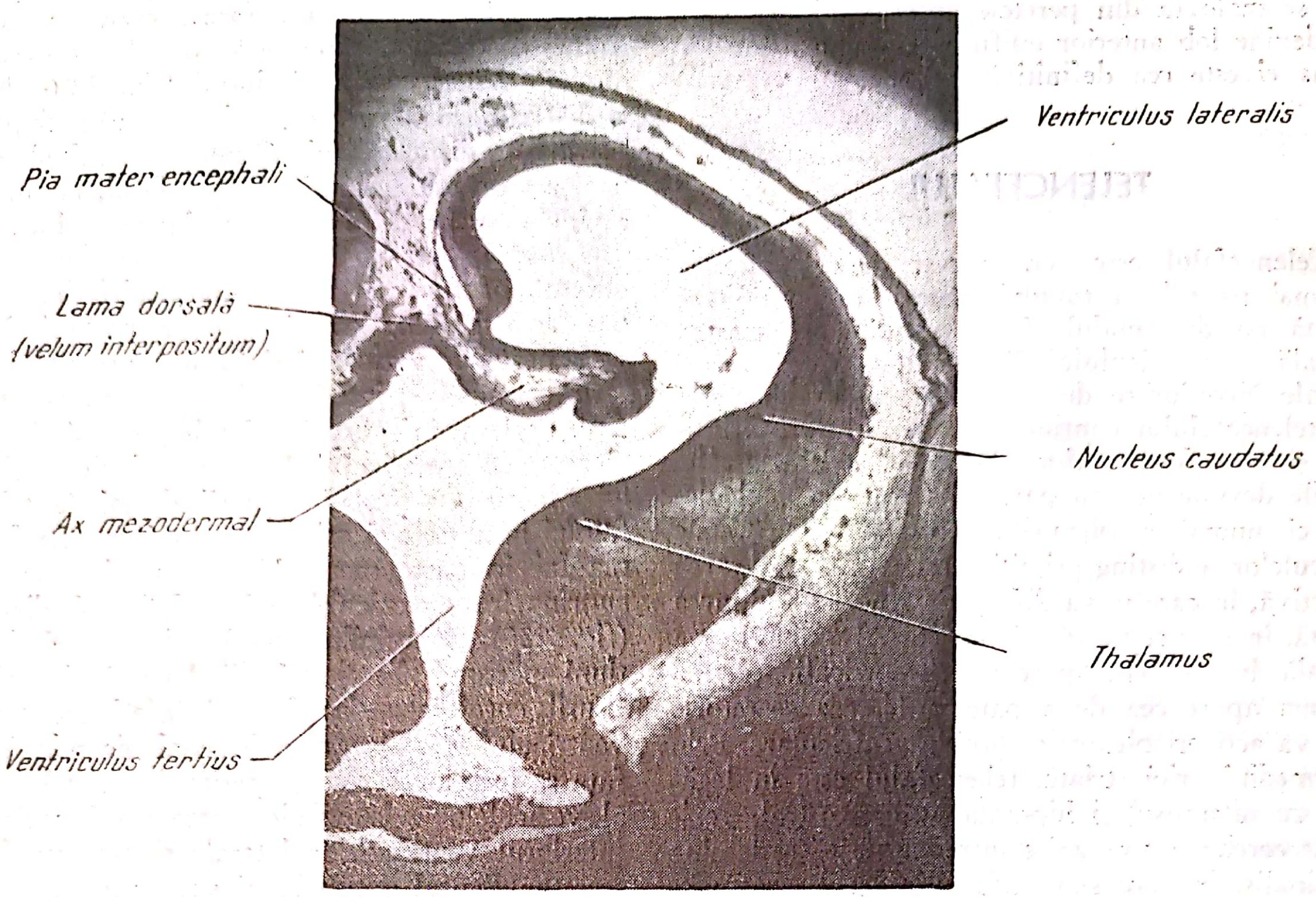
Pia mater encephali
Lama dorsală (velum interpositum)
Ax mezodermal
Ventriculus tertius
Ventriculus lateralis
Nucleus caudatus
Thalamus

Fig. 230. Velum interpositum şi plexurile coroide ale ventriculelor laterale la embrionul de 15 mm (microfotografie).

coroide ale ventriculilor laterali (fig. 231). La nivelul ventriculului III, o parte a feţei inferioare a velum interpositum-ului este acoperită de placa dorsală, transformată secretor, şi împreună cu placa dorsală, va da plexurile coroide ale ventriculului III. În rezumat, velum interpositum este alcătuit dintr-un ax mezenchimal, care are porţiunile intraventriculare acoperite de o membrană ependimară secretorie, de origine nervoasă. În stroma plexurilor coroide, care umple aproape în

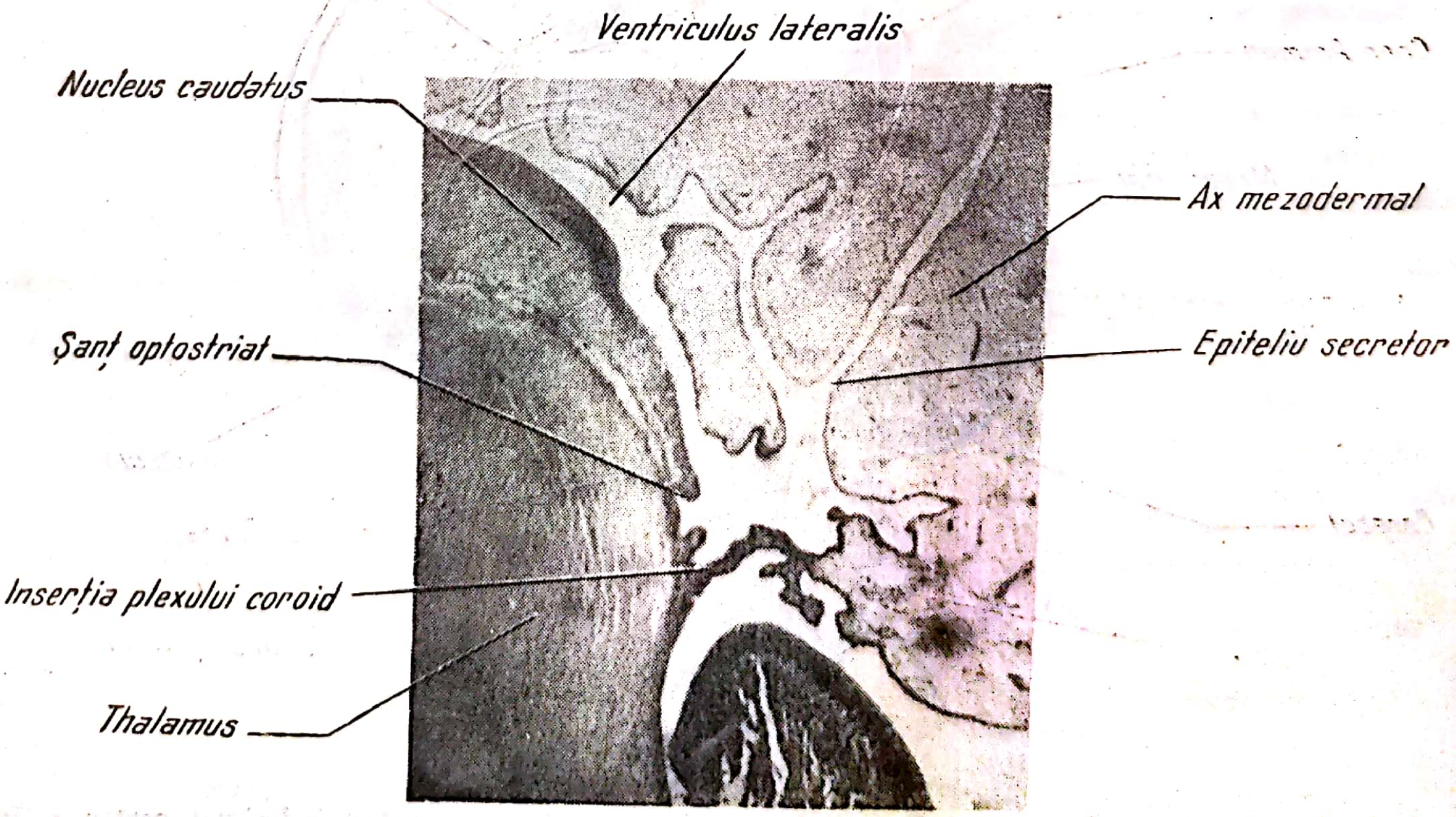
Ventriculus lateralis
Nucleus caudatus
Ax mezodermal
Şanţ optostriat
Epiteliu secretor
Inserţia plexului coroid
Thalamus

Fig. 231. Plexurile coroide ale ventriculelor laterale la embrionul uman de 27 mm (microfotografie).

întregime cavitatea ventriculelor, au loc procese de hematopoeză, la embrionii cu dimensiunile între 18—25 mm.

Corpii striaţi îşi fac apariţia cu proeminenţe situate pe podeaua ventriculelor laterale, foarte aproape de talamus. Aceste două formaţiuni sînt separate printr-un şanţ adînc, care dispare prin creşterea corpului striat respectiv şi alipirea lui de talamus. Astfel, prelungirile neuroblaştilor din talamus îndreptate spre cortex, precum şi cele ale neuroblaştilor din scoarţă îndreptate spre talamus, pentru a ajunge în regiunea respectivă, trec prin masa corpului striat. Ele se grupează în fascicule, alcătuind capsula internă. Pe măsură ce se dezvoltă, corpul striat se alungeşte şi se curbează de-a lungul cornului inferior al ventriculului lateral, formînd coada nucleului caudal. Forma şi conexiunile sale sînt definitivate pînă la începutul lunei a cincia.

Claustrul, a cărei origine nu este încă precizată, apare la finele lunei a treia. Nucleul amigdalian îşi are originea în stratul germinativ periventricular al cornului temporal.

Rinencefalul se dezvoltă pe seama ariei olfactive, sub forma a două evaginaţii rostrale, denumite lobii olfactivi (fig. 232). Aceştia prezintă două regiuni: una rostrală, care va da bulbul olfactiv şi tractul olfactic, şi a doua caudală, care va deveni substanţa perforată anterioară şi area parolfactorie (fig. 233).

Pallium. În decursul primelor două luni, peretele veziculelor telencefalice este alcătuit din trei straturi: ependimar, mijlociu şi marginal. În luna a treia şi a patra, stratul ependimar posedă o mare putere proliferativă, care îngroaşă peretele vezicular. Neuroblaştii rezultaţi nu rămîn în stratul mijlociu, ci migrează în stratul marginal, formînd scoarţa primitivă. Numărul definitiv al neuroblaştilor este atins în luna a şaptea şi de la această dată numai prelungirile lor se vor multiplica. Prin stratul mijlociu, lipsit de neuroblaşti, vor trece prelungirile neuroblaştilor din cortex în drum spre periferie şi fibrele care de la periferie vor urca către scoarţă. Astfel, această zonă va deveni substanţa albă a creierului. Începînd din luna a cincia, substanţa cenuşie corticală se delaminează în straturi şi la finele lunei a şasea sînt existente asemenea şase straturi. Diferenţierea lor completă are loc după naştere. Ultimul strat care apare este cel supragranular sau piramidal (extern). Din cauza creşterii rapide a scoarţei şi a ritmului lent a centrului alb, cortexul se cutează, formînd girii, despărţiţi între ei prin şanţuri. Apariţia girilor este rezultatul unui proces de evoluţie: apariţia de noi arii corticale necesită o suprafaţă mai mare, care se obţine în acest mod. Şanţurile pot fi primare, secundare sau terţiare. Cele primare există la toate vertebratele; cele secundare şi terţiare caracterizează creierul uman şi apar spre finele vieţii fetale, definitivîndu-se după naştere. Şanţurile apar începînd din luna a doua, întîi pe faţa medială a telencefalului. În luna a patra apare şanţul rhinal şi imediat cel hipocampic. Pe faţa laterală a veziculelor, primele şanţuri apar în lunile şase-şapte: şanţul parietooccipital şi şanţul

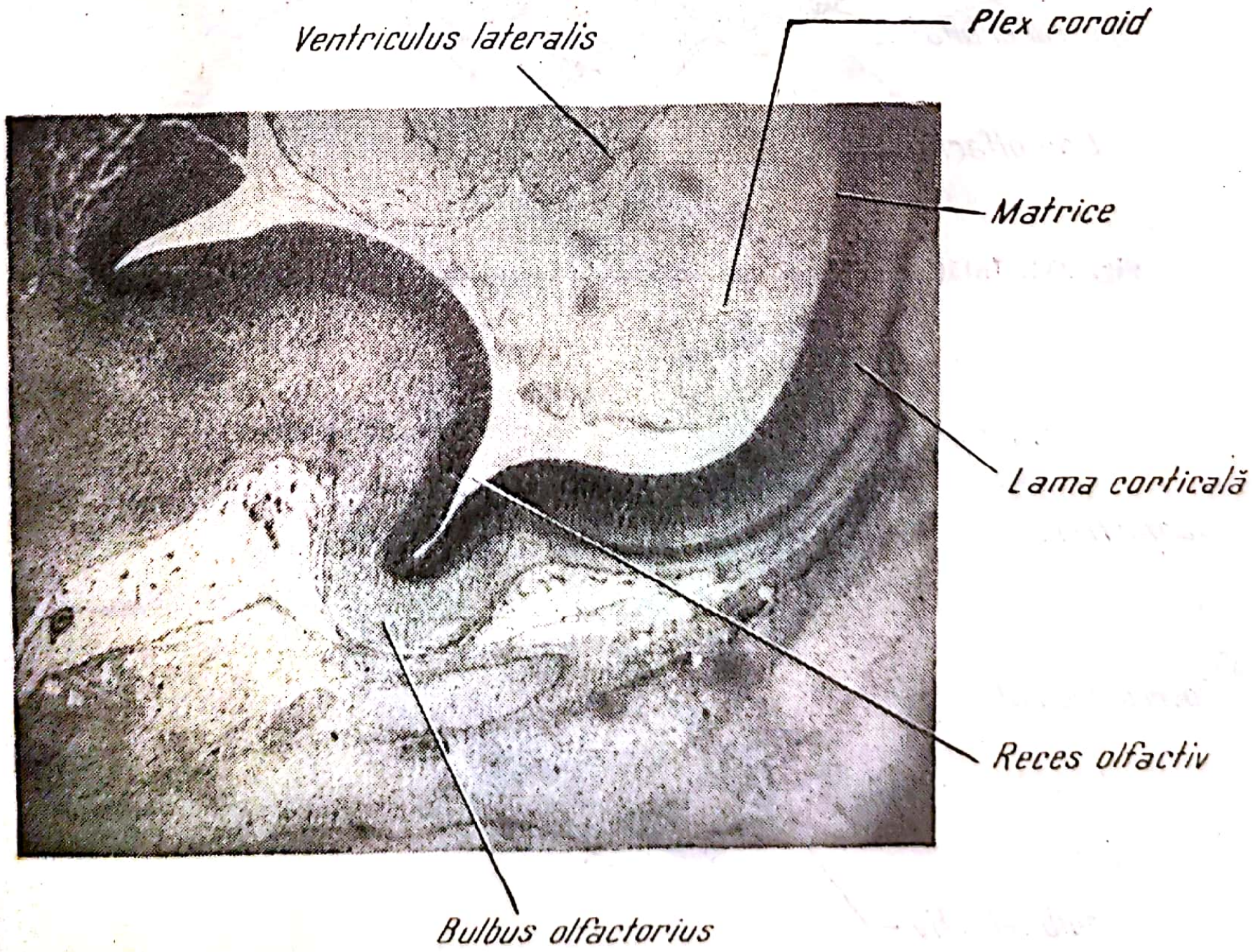

Fig. 232. Lobul olfactiv la embrionul de 27 mm. (microfotografie).

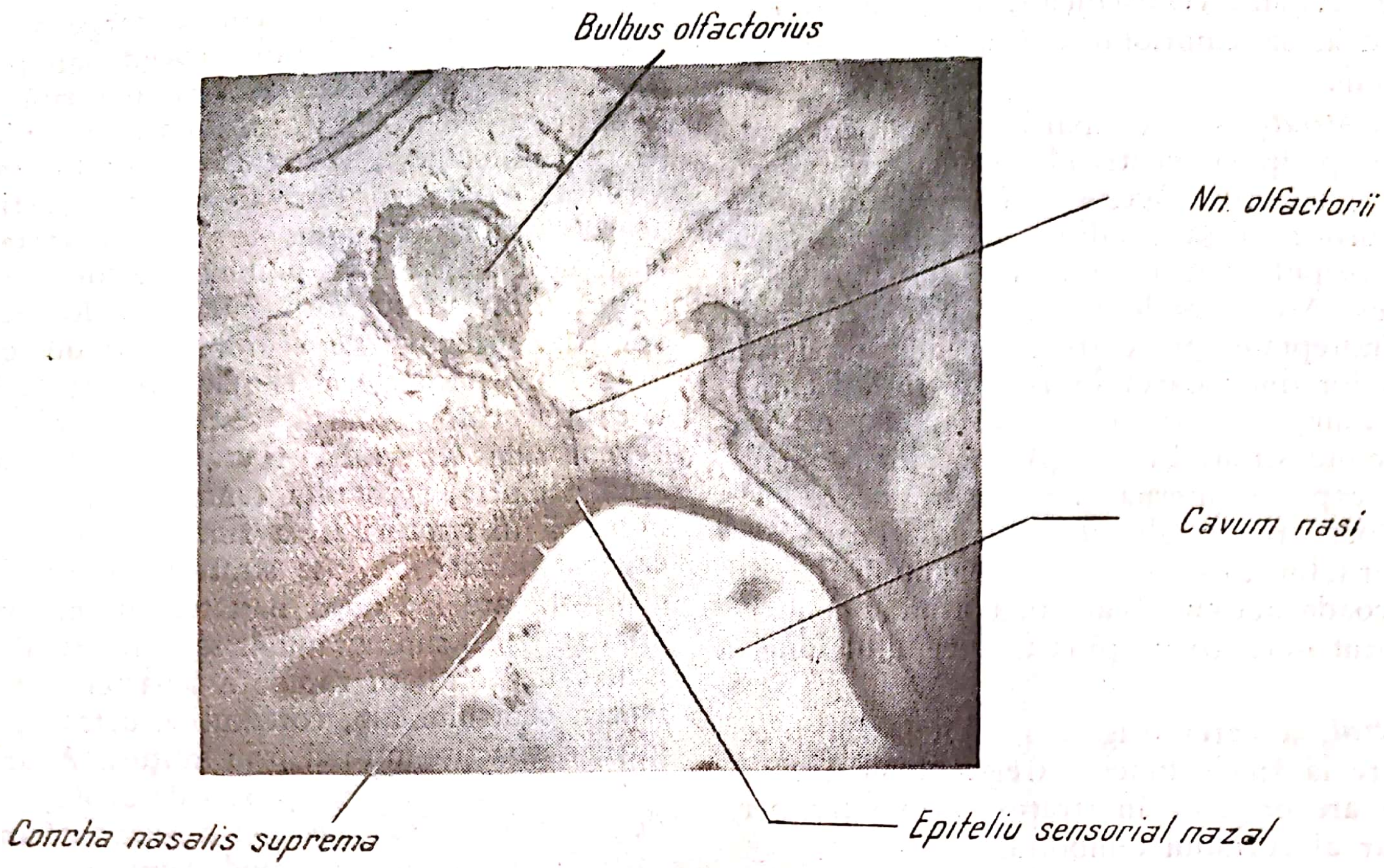
Bulbus olfactorius
Nn. olfactorii
Cavum nasi
Concha nasalis suprema
Epiteliu sensorial nazal

Fig. 233. Rinencefalul la embrionul uman de 27 mm. (microfotografie).

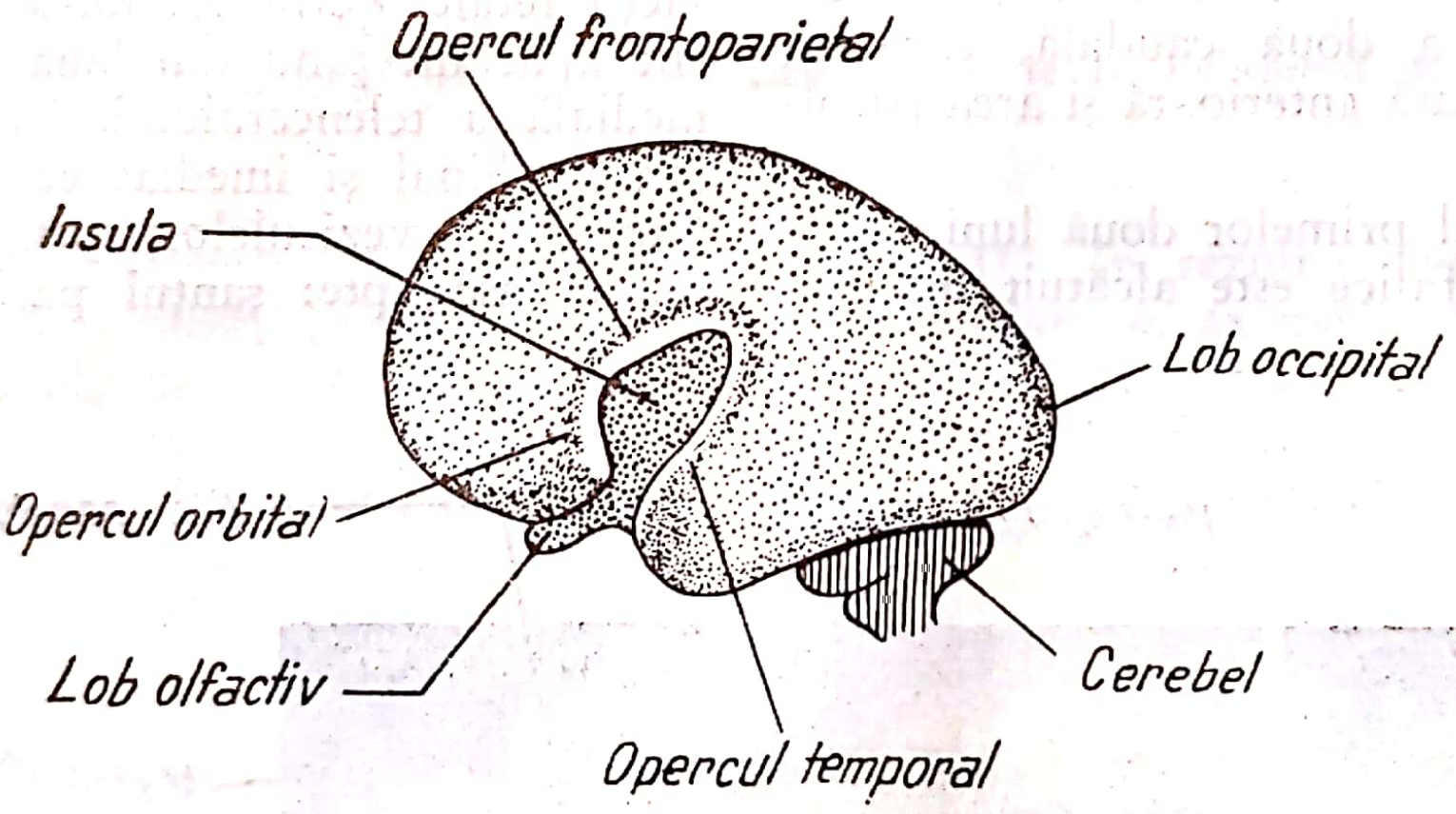
Opercul frontoparietal
Insula
Lob occipital
Opercul orbital
Lob olfactiv
Cerebel
Opercul temporal

Fig. 234. Înfăţişarea feţei superolaterale a emisferei în luna a cincea.

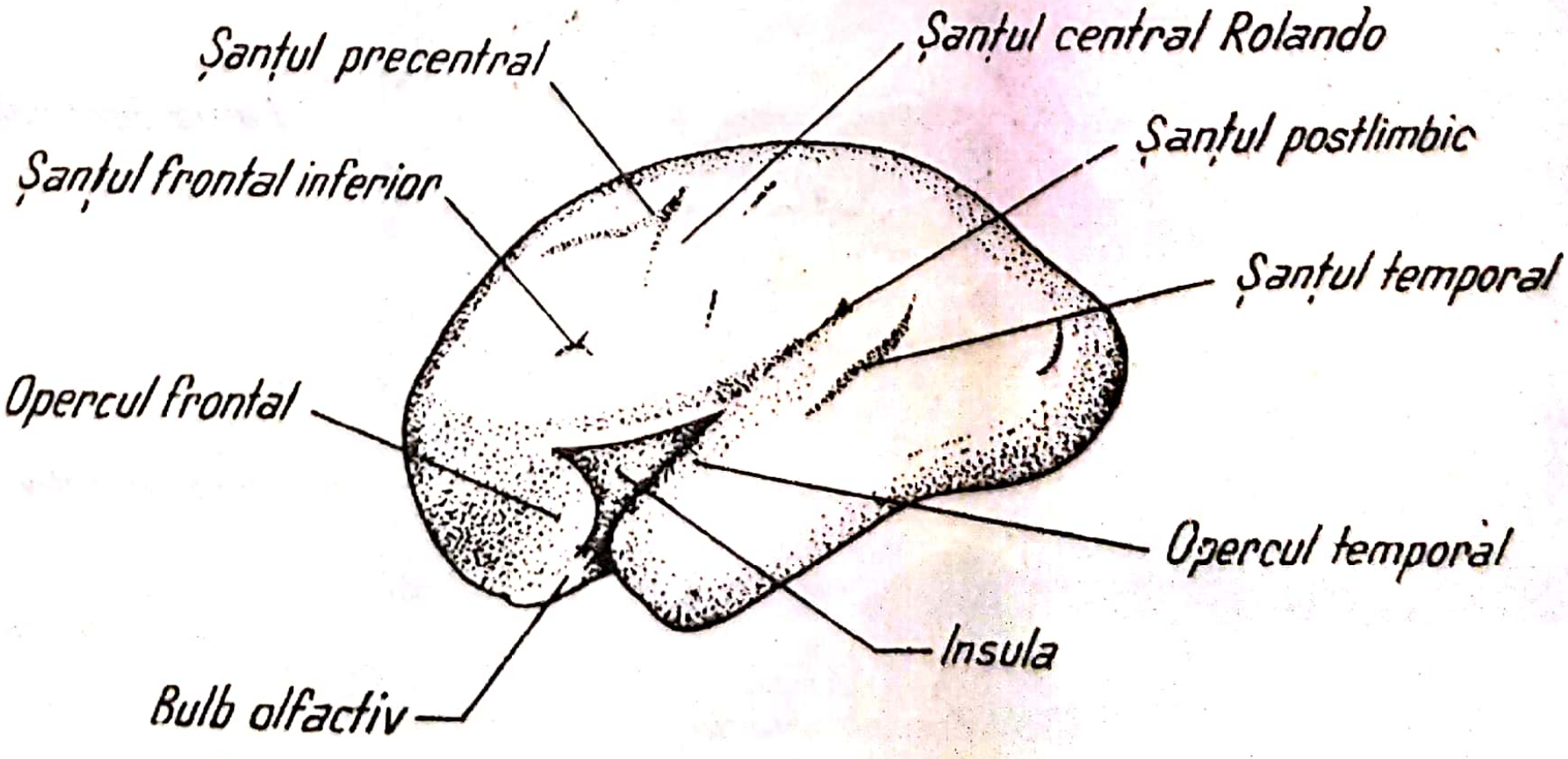
Şanţul precentral
Şanţul central Rolando
Şanţul postlimbic
Şanţul frontal inferior
Şanţul temporal
Opercul frontal
Opercul temporal
Insula
Bulb olfactiv

Fig. 235. Faţa superolaterală a emisferei în luna a şaptea.

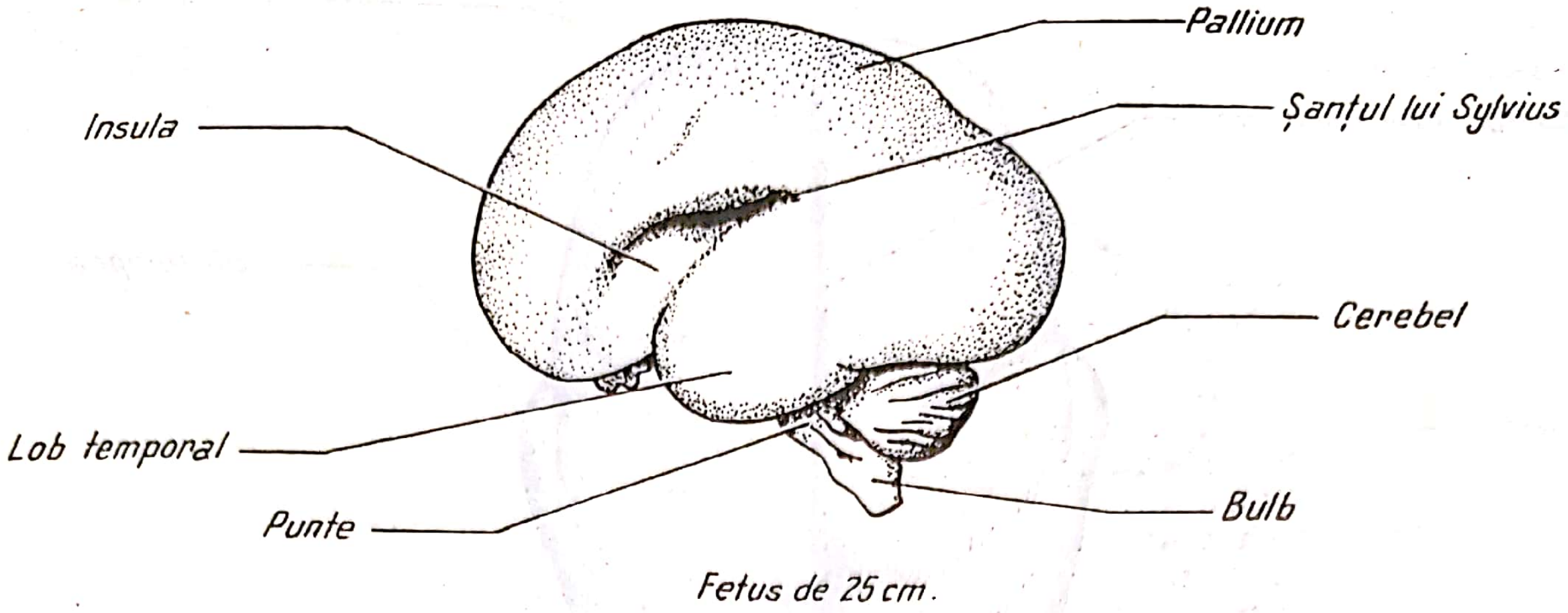
Pallium
Insula
Șanțul lui Sylvius
Cerebel
Lob temporal
Punte
Bulb
Fetus de 25 cm.

Fig. 236. Fața superolaterală a emisferei la fetus de 25 cm.

central (Rolando). Şanţul lui Sylvius (lateral) apare o dată cu formarea insulei. În decursul lunei a cincia, o porţiune laterală corticală începe să fie acoperită de cortexul înconjurător (fig. 234). Aceasta este insula lui Reil. Formarea ei este datorită vecinătăţii cu corpul striat, care nu-i permite să crească în acelaşi ritm ca regiunile învecinate corticale. Acestea cresc repede, formînd operculele între care se află situat şanţul lui Sylvius (lateral). Iniţial larg, el se îngustează pe măsură ce operculele se dezvoltă şi se apropie între ele. În acelaşi timp, el se alungeşte caudal, datorită creşterii şi rotirii lobului temporal. Procesul de acoperire al insulei de către scoarţa vecină se termină la sfîrşitul primului an după naştere (fig. 235, 236, 237, 238, 239).

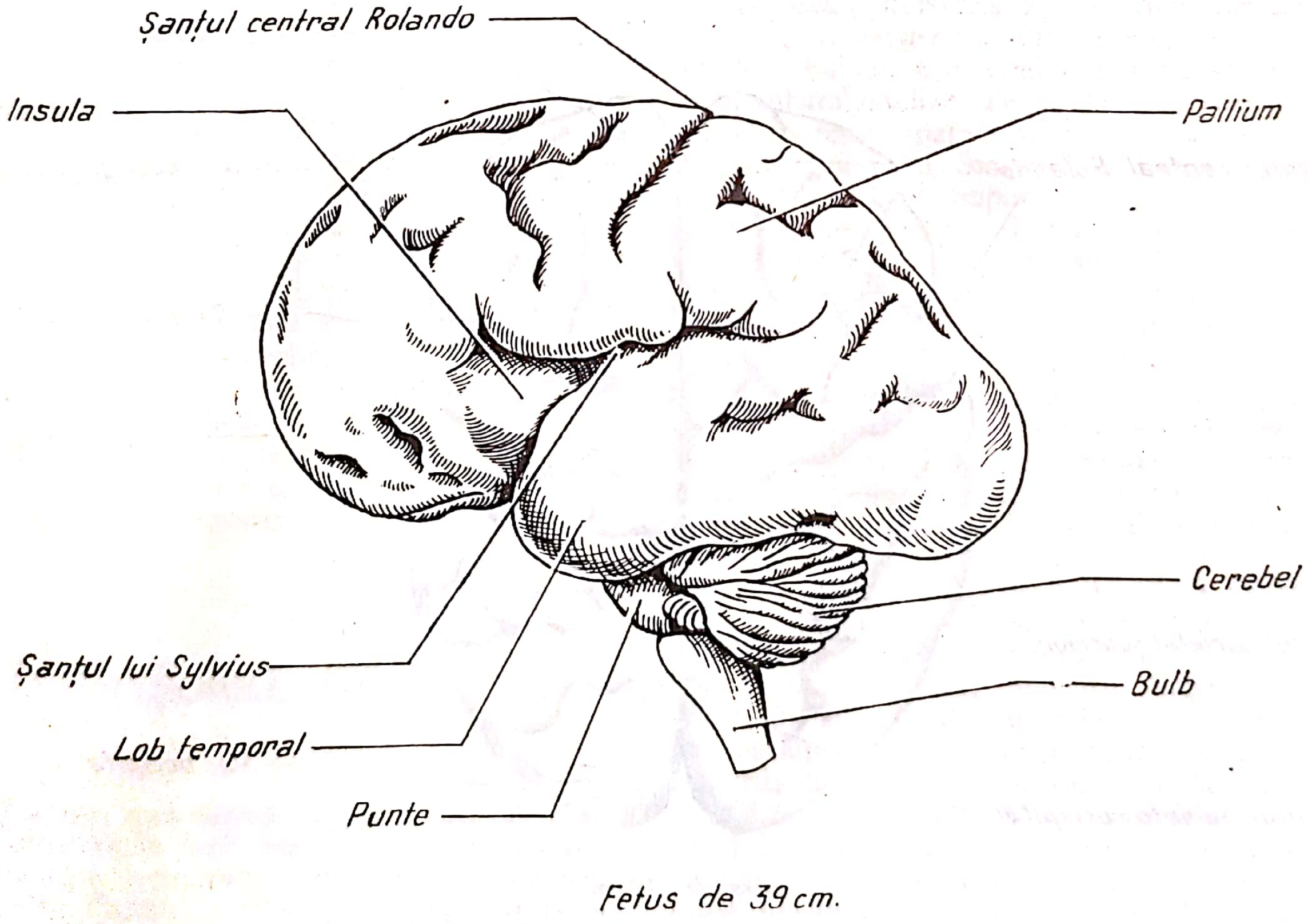
Şanţul central Rolando
Insula
Pallium
Cerebel
Şanţul lui Sylvius
Bulb
Lob temporal
Punte
Fetus de 39 cm.

Fig. 237. Fața superolaterală a emisferei la fetus de 39 cm.

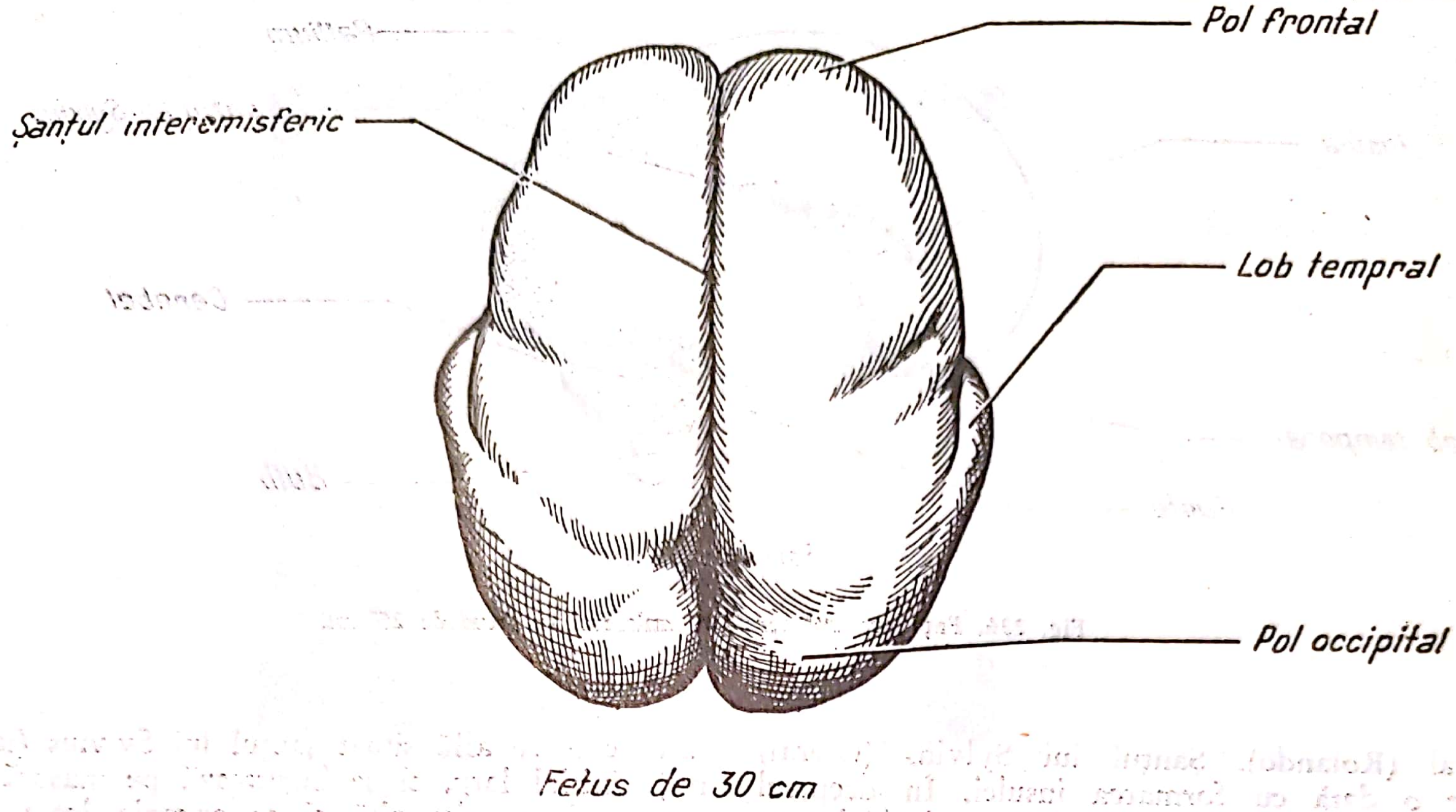
Pol frontal
Şanţul interemisferic
Lob tempral
Pol occipital
Fetus de 30 cm

Fig. 238. Faţa superioară a emisferelor cerebrale la fetus de 30 cm.

Comisurile cerebrale se dezvoltă pe seama primei formaţiuni care leagă emisferele, denumită lamina terminală. Ca dată de apariţie, prima care se diferenţiază este comisura anterioară, rostral şi ventral de orificiul lui Monro. Fibrele ei trec prin lamina terminalis şi unesc bulbii şi tuberculii olfactori, lobii piriformi şi nucleii amigdalieni de ambele părţi. Ulterior apare comisura hipocampală,

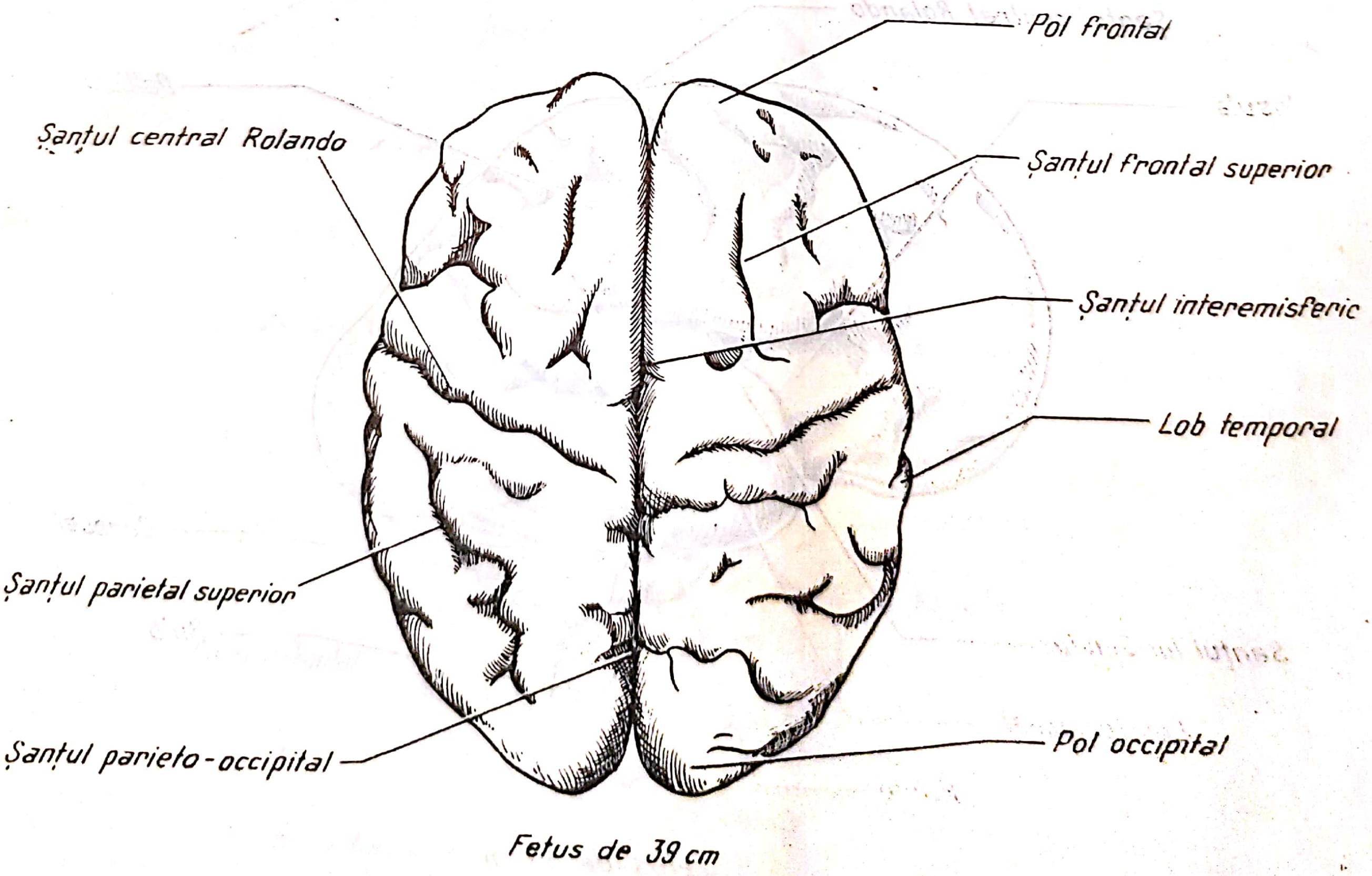
Pol frontal
Şanţul central Rolando
Şanţul frontal superior
Şanţul interemisferic
Lob temporal
Şanţul parietal superior
Şanţul parieto-occipital
Pol occipital
Fetus de 39 cm

Fig. 239. Faţa superioară a emisferelor cerebrale la fetus de 39 cm.

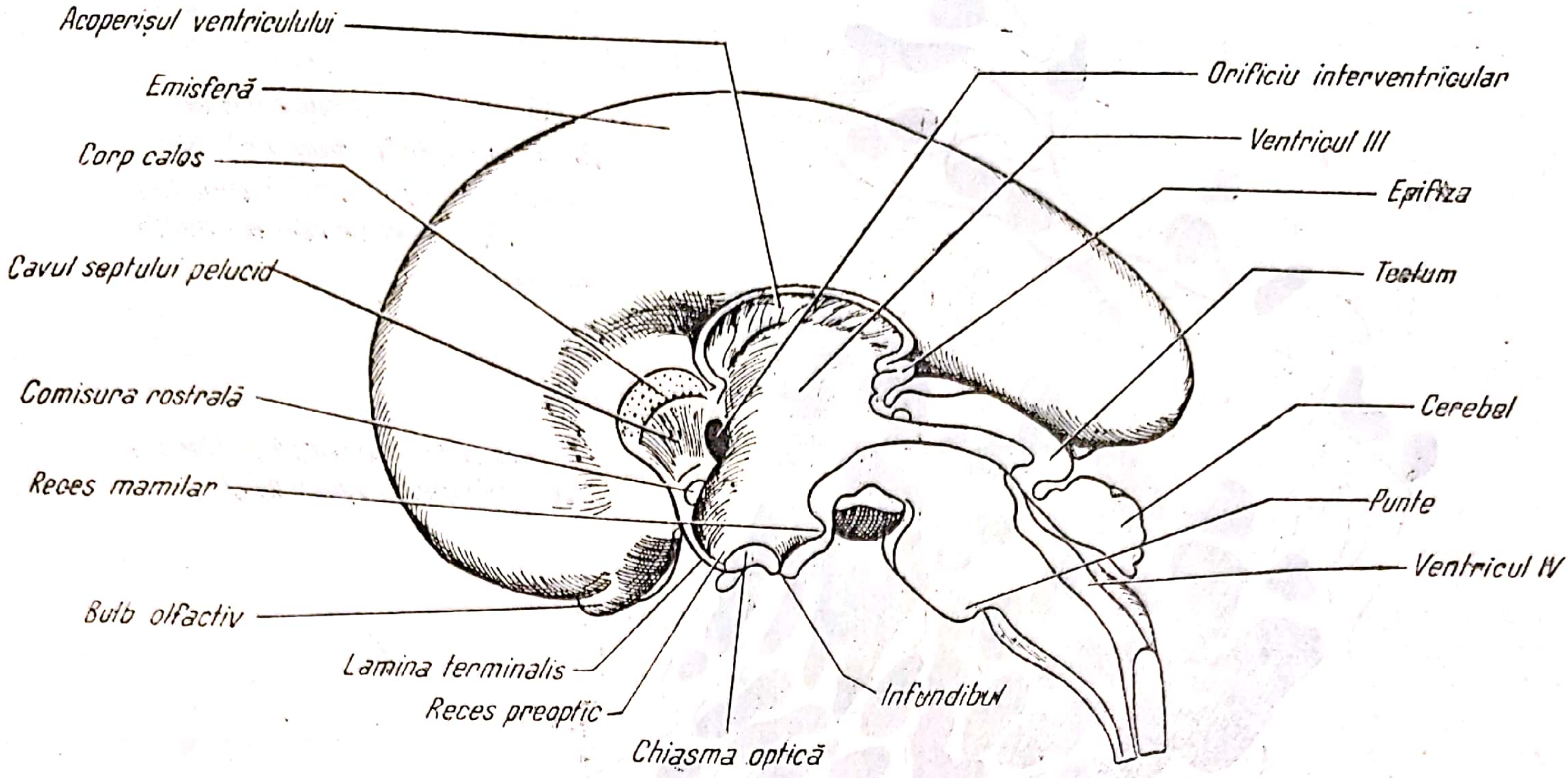

Fig. 240. Secţiune sagitală prin creierul unui embrion uman de 10,2 cm.

care primitiv se diferenţiază în lamina terminalis şi secundar este încorporată fornixului. Astfel se explică prezenţa a două contingente de fibre în fornix: unele care leagă hipocampul cu hipotalamusul şi altele comisurale, care unesc un hipocamp de celălalt. Lama terminală se continuă ventral cu corpul paraterminal, care va forma girusul subcalos şi septum lucidum. Dorsal de comisura hipocampală, în grosimea lamei terminale, îşi fac apariţia fibrele corpului calos în decursul lunei a treia (fig. 240). Creşterea sa în sens caudal are ca urmare alungirea comisurei hipocampale şi situarea ei în poziţie definitivă. Alungirea lui în sens rostral provoacă apariţia genunchiului calosal. Între fornix şi corpul calos, peretele medial al veziculelor cerebrale, care formează corpul paraterminal, se subţiază şi se alătură pe linia medială, formînd septul pelucid. Fuzionarea poate să nu fie completă şi între foiţele lui rămîne în acest caz un spaţiu denumit ventriculul V (al cincilea).

ÎNVELIŞURILE CREIERULUI

Primitiv, mezodermul care înveleşte tubul neural formează în jurul encefalului o capsulă completă, care reprezintă primordiul membranelor cerebrale. Capsula se clivează într-un strat extern, în care se vor diferenţia dura mater, oasele de membrană cu pericraniul şi ţesutul conjunctiv subcutanat şi un strat intern, care va da pia şi arahnoida. Apariţia membranelor este strîns legată de existenţa lichidului cerebrospinal. Generat de activitatea secretorie a plexurilor coroide, el ajunge în mezodermul care înconjură ventriculul IV şi bulbul, şi determină apariţia schiţei spaţiului subarahnoidian. Pe măsură ce cantitatea de lichid sporeşte, spaţiul se întinde şi ajunge să înconjure encefalul complet în decursul lunei a treia. Mezodermul împins de către lichid spre encefal se condensează şi devine pia, în timp ce mezodermul care limitează spaţiul spre capsula craniană devine arahnoidă. Ulterior, apariţia unui nou spaţiu de clivaj va separa arahnoida de dură şi va forma spaţiul virtual subdural.

Vasele creierului. Caracteristic este faptul că distribuţia vaselor tinde să fie localizată pe arii. Arterele care vin la creier formează la suprafaţa lui un plex superficial primar, din care se desprind ramuri care pătrund în pereţii săi. Aceste ramuri apar sub forma de muguri solizi, avînd forma tipică de flacără de lumînare (fig. 241). În timpul creşterii, la capătul lor orb prezintă o umflătură în formă de măciucă, originea anastomozelor subependimare. Ulterior, mugurii capătă lumen (fig. 242). Direcţia de pătrundere este perpendiculară pe suprafaţa peretelui şi se face radiar printre rîndurile de celule. Primele vase apar la embrionul de 4,5 mm, în regiunea rombencefalului şi pătrund în placa bazală. De-abia la embrionul de 12 mm apar în prozencefal şi măduvă. Tecile limfatice periadventiciale apar şi mai tîrziu, la embrionul de 20 mm.

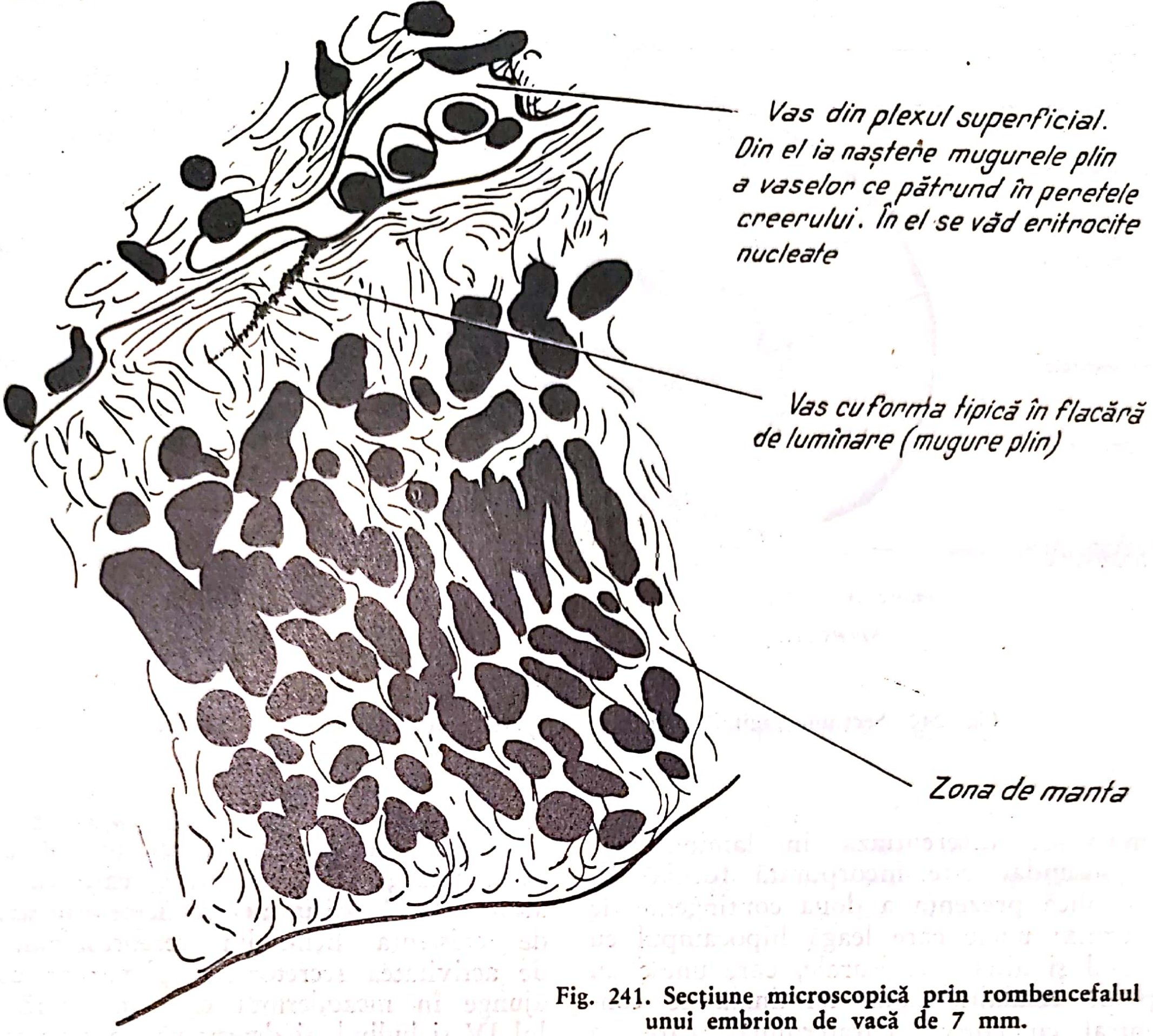
Vas din plexul superficial. Din el ia naștere mugurele plin a vaselor ce pătrund în peretele creerului. În el se văd eritrocite nucleate
Vas cu forma tipică în flacără de luminare (mugure plin)
Zona de manta

Fig. 241. Secţiune microscopică prin rombencefalul unui embrion de vacă de 7 mm.

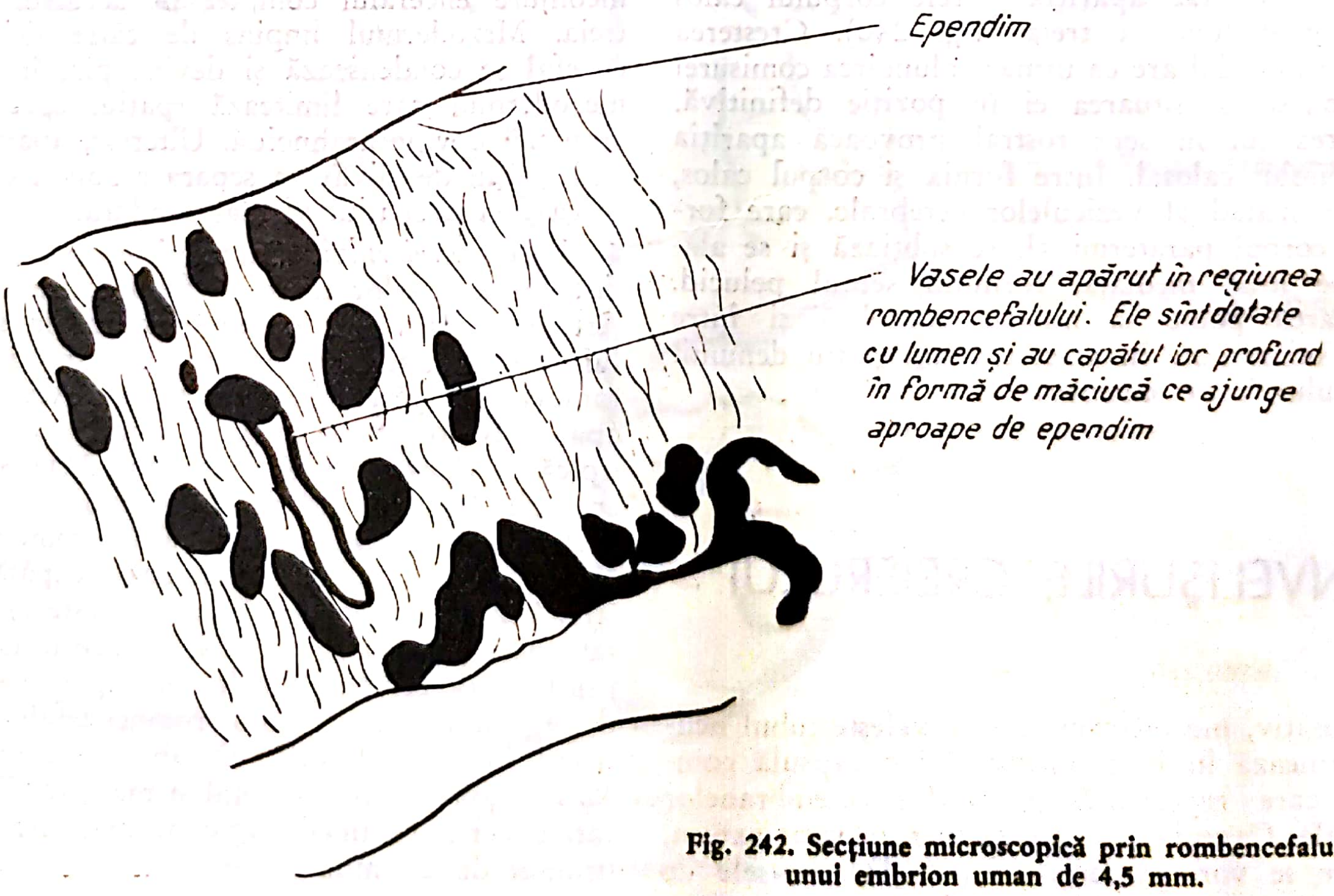
Ependim
Vasele au apărut în regiunea rombencefalului. Ele sînt dotate cu lumen și au capătul lor profund în formă de măciucă ce ajunge aproape de ependim

Fig. 242. Secţiune microscopică prin rombencefalul unui embrion uman de 4,5 mm.

DEZVOLTAREA SISTEMULUI NERVOS PERIFERIC

Sistemul nervos periferic este alcătuit din nervii spinali şi cerebrali, cu ganglionii lor (fig. 243).

Nervii spinali au două rădăcini: ventrală şi dorsală. Rădăcina ventrală, formată din prelungirile neuroblaştilor din cornul anterior al substanţei cenuşii medulare apare în decursul săptămînii a patra. În decursul săptămînii a cincia, prelungirile neuroblaştilor din ganglionii spinali pătrund în zona marginală a măduvei, unde formează fasciculul oval al lui His, din care se va diferenţia fasciculul lui Burdach. Prelungirile ventrale se alătură celor dorsale, formînd nervul spinal. De-abia la embrionul de 10 mm, ganglionii spinali care provin prin înmulţirea neuroblaştilor din creasta neurală se separă unii de alţii prin dispariţia restului de creastă care îi mai unea. La această dată, nervul a dat ramura comunicantă, meningeală şi ramurile terminale ventrală şi dorsală. Ramurile ventrale şi dorsale, în special cele de la rădăcina membrelor, se anastomozează cu cele ale nervilor vecini, formînd plexuri care sînt vizibile în decursul săptămînii cinci-şase.

Nervii cerebrali apar în săptămînile cinci-şase. Ei se împart în trei grupe mari: senzitivi, motori şi micşti. Nervii cerebrali senzitivi sînt: nervul olfactiv, care conţine fibre aferente viscerale speciale, provenite de la nivelul mucoasei olfactive. Prelungirile centrale ale neuronilor de la nivelul mucoasei formează 15—20 fila olfactoria, care pătrund prin mezenchimul ce va da naştere lamei ciuruite a etmoidului şi se termină în contact cu dendritele celulelor mitrale din bulbul olfactor. În legătură cu acest nerv apar două formaţii rudimentare care dispar ulterior: nervul terminal şi vomeronazal. Nervul optic (mai corect fasciculul optic) conţine fibre aferente somatice speciale,

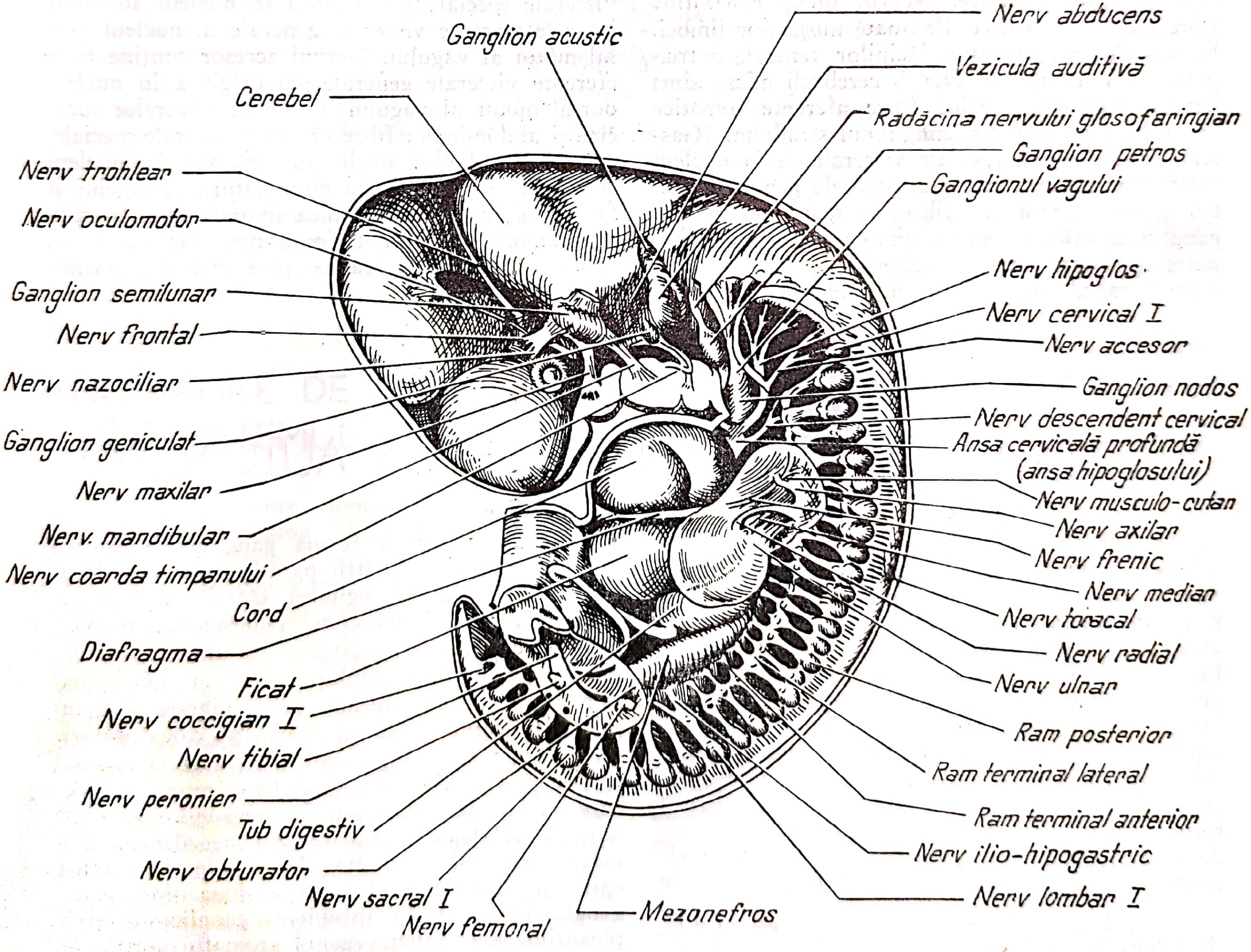
Ganglion acustic
Cerebel
Nerv trohlear
Nerv oculomotor
Ganglion semilunar
Nerv frontal
Nerv nazociliar
Ganglion geniculat
Nerv maxilar
Nerv. mandibular
Nerv coarda timpanului
Cord
Diafragma
Ficat
Nerv coccigian I
Nerv tibial
Nerv peronier
Tub digestiv
Nerv obturator
Nerv sacral I
Nerv femoral
Mezonefros
Nerv abducens
Vezicula auditivă
Radăcina nervului glosofaringian
Ganglion petros
Ganglionul vagului
Nerv hipoglos
Nerv cervical I
Nerv accesor
Ganglion nodos
Nerv descendent cervical
Ansa cervicală profundă (ansa hipoglosului)
Nerv musculo-cutan
Nerv axilar
Nerv frenic
Nerv median
Nerv toracal
Nerv radial
Nerv ulnar
Ram posterior
Ram terminal lateral
Ram terminal anterior
Nerv ilio-hipogastric
Nerv lombar I

Fig. 243. Sistemul nervos central şi periferic la embrionul uman de 10 mm (după Streeter).

provenite de la nivelul epiteliului senzorial al ochiului. El reprezintă o porţiune de creier exteriorizată. Apare ca fascicul distinct în decursul săptămînilor şase-şapte. În luna doua se diferenţiază şi chiasma optică. Nervul acusticovestibular conţine fibre aferente somatice speciale. Ganglionii săi, acustic şi vestibular, se diferenţiază dintr-o masă ganglionară acusticofacială. Într-o primă etapă, ganglionul facialului se separă de cel acustic şi ulterior acesta din urmă se separă în două mase, care reprezintă cei doi ganglioni definitivi, acustic şi vestibular. Nervii cerebrali motori sînt: nervul oculomotor, care conţine fibre eferente somatice pentru muşchii bulbului ocular, cu excepţia oblicului superior şi a dreptului lateral; fibre eferente viscerale, provenite de la nucleul Edinger-Westphal (accesor al nc. oculomotor) şi destinate muşchilor ciliari şi sfincter al irisului; nervul trohlear conţine fibre eferente somatice cu originea în neuroblaştii din placa bazală a mezencefalului. Ele inervează muşchiul oblic superior. Nervul abducens, care inervează muşchiul drept lateral al ochiului, conţine fibre eferente somatice. Nervul hipoglos conţine fibre eferente somatice, destinate muşchilor limbei. El rezultă prin unirea rădăcinilor ventrale a trei-patru nervi occipitali. Nervii cerebrali micşti sînt: nervul trigemen, conţine fibre aferente somatice generale, provenite din ganglionul semilunar (Gasser), fibre eferente speciale viscerale de la nucleul masticator şi fibre eferente viscerale generale pentru glanda parotidă (fibre postganglionare din ganglionul otic) şi pentru glanda lacrimală (fibre postganglionare din ganglionul pterigopalatin). Nervul facial conţine fibre aferente viscerale speciale de la mucoasa linguală, cu originea în ganglionul geniculat; fibre eferente viscerale speciale pentru musculatura mimicei şi fibre eferente viscerale cu originea în nucleul salivator superior. Nervul glosofaringian conţine fibre aferente somatice generale, cu originea în ganglionul superior; fibre aferente viscerale generale, care se termină în nucleul tractului solitar şi au originea în ganglionul inferior, ca şi fibrele aferente viscerale speciale. Conţine şi fibre eferente viscerale speciale, cu originea în nucleul ambiguu, şi fibre eferente viscerale generale, cu originea în nucleul salivator. Nervul vag conţine fibre aferente somatice generale pentru tegumentul urechii, care au originea în ganglionul jugular şi se termină în nucleul spinal al trigemenului; fibre aferente viscerale speciale pentru rădăcina limbei, epiglotă şi faringe, cu originea în ganglionul nodos (inferior al vagului) şi staţia terminus în nucleul tractului solitar; fibre aferente viscerale generale, provenite de la nivelul viscerelor, cu originea în ganglionul nodos (inferior al vagului), şi cu terminarea în nucleul dorsal senzitiv al vagului. Fibrele eferente viscerale speciale au originea în nucleul ambiguu, iar cele eferente viscerale generale în nucleul dorsal motor al vagului. Nervul accesor conţine fibre eferente viscerale generale, cu originea în nucleul dorsal motor al vagului, destinate viscerelor toracice şi abdominale; fibre eferente viscerale speciale, cu origine dublă: unele au originea în nucleul ambiguu, fiind destinate musculaturii laringelui şi faringelui; altele au originea în porţiunea laterală a columnei cenuşii anterioare din măduvă, fiind destinate muşchilor trapez şi sternocleidomastoidian.

DEZVOLTAREA SISTEMULUI NERVOS AUTONOM*

Are loc pe seama neuroblaştilor crestelor neurale şi a celor din axul cerebrospinal (fig. 244). Aceştia din urmă trimit prelungiri, numite preganglionare, spre ganglionii autonomi şi de la aceştia spre viscere pleacă fibrele postganglionare. În decursul săptămînii a cincia, o parte din neuroblaştii crestelor neurale migrează şi formează în lungul aortei două cordoane longitudinale. În săptămîna a şaptea, ele prezintă în toată lungimea lor îngroşări, care reprezintă viitori ganglioni autonomi. Alte celule migrează mai departe, pentru a forma dincolo de aortă ganglionii colaterali, ca, de exemplu, ganglionii mezenterici. În fine, unele celule ajung în apropierea viscerelor sau chiar în pereţii lor, pentru a forma ganglionii terminali sau parasimpatici. Centrii parasimpatici sînt localizaţi în encefal şi regiunea sacrală a măduvei spinării, iar cei simpatici în regiunea toracolombară a măduvei. Fibrele preganglionare ale simpaticului ajung la ganglioni, urmînd calea nervului spinal şi a ramurilor comunicante albe. Fibrele postganglionare reintră în nervul spinal, pe calea ramurilor comunicante cenuşii, pentru a ajunge la viscerul căruia îi sînt destinate. Celulele crestei neurale, care nu iau parte la formarea neuronilor ganglionari, a celulelor capsulare sau neurilemei, formează sistemul cromafin. Formaţiuni cromafine care apar în decursul lunei a doua sînt: paraganglionii, situaţi în apropierea ganglionilor şi a plexurilor autonome; organul cromafin aortic, situat de o parte şi de alta a aortei, în dreptul

---

* Deşi în esenţă necorectă, fiindcă face aluzie la o independenţă faţă de restul sistemului nervos central, care nu există, numirea a fost consacrată de N. I.

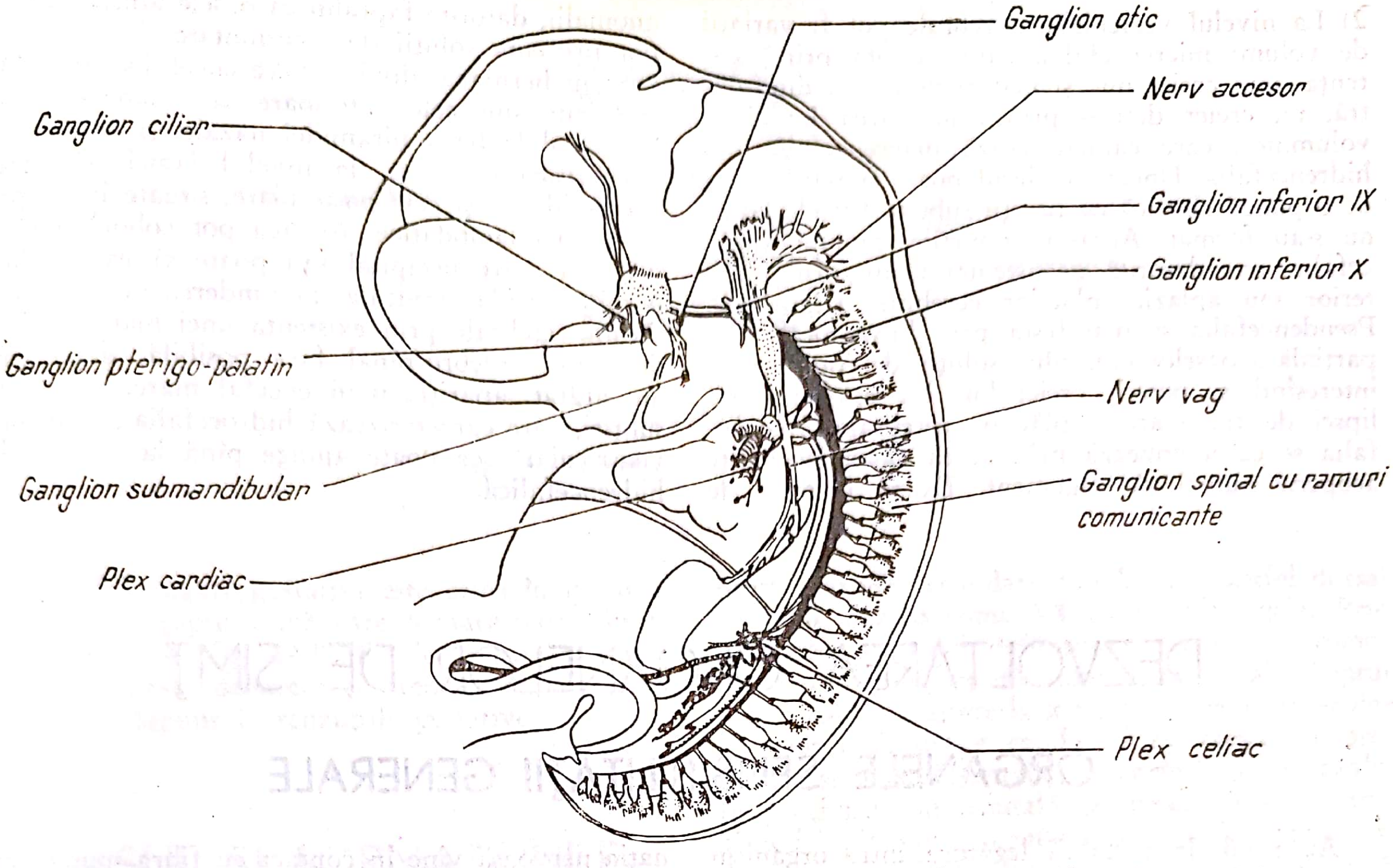
Ganglion otic
Nerv accesor
Ganglion cilian
Ganglion inferior IX
Ganglion inferior X
Ganglion pterigo-palatin
Nerv vag
Ganglion spinal cu ramuri comunicante
Ganglion submandibular
Plex cardiac
Plex celiac

Fig. 244. **Dezvoltarea sistemului nervos autonom la embrionul uman de 16 mm** (după Streeter).

originei arterei mezenterice inferioare; glomul timpanic; glomul coccigian, corpul carotidian. Cea mai importantă formaţiune cromafină este medulosuprarenala.

ANOMALIILE DE DEZVOLTARE ALE SISTEMULUI NERVOS

Cele mai frecvente anomalii sînt: 1) la nivelul măduvei spinării, spina bifidă, datorită închiderii incomplete a tubului neural şi a lipsei arcului neural osos. De obicei este posterioară şi mai rar anterioară, în care caz corpul vertebral lipseşte. Spina bifidă posterioară poate fi simplă, kistică sau neoplazică. Dacă tegumentul care acoperă regiunea respectivă este intact, poartă denumirea de spina bifida ocultă, dar dacă tegumentul lipseşte, lăsînd malformaţiunea descoperită, ea poartă denumirea de spina bifida aperta. Dacă tubul neural este deschis şi marginile lui sînt în continuare directă cu tegumentul, anomalia se numeşte mieloschizis. Cînd măduva este normală şi numai meningele herniază, anomalia se numeşte meningocel. Se poate ca tubul neural să fie închis, dar să aibă peretele subţire şi destins, formînd un mielocistocel sau, în fine, herniază atît măduva cît şi meningele, dînd naştere unui mielomeningocel.

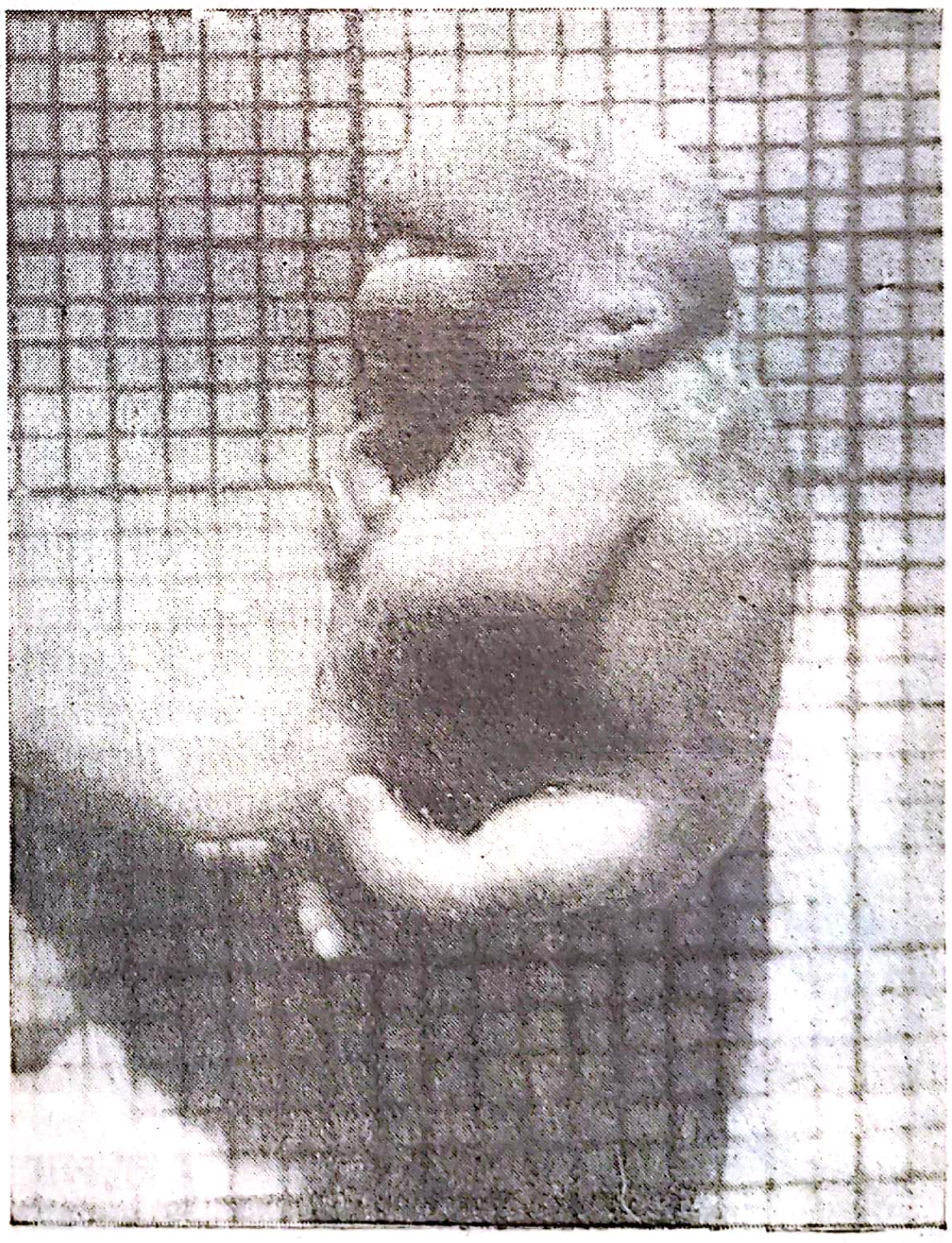

Fig. 245. Anencefal uman de 17,5 mm.

2) La nivelul veziculelor cerebrale pot fi variații de volum: micrencefalia, caracterizată prin existența unui creier mic și nedezvoltat sau, din contră, un creier destins prin acumularea L.C.S. și voluminos, care caracterizează macrencefalia sau hidrencefalia. Uneori, creierul poate fi reprezentat de o pungă chistică cu pereții subțiri. Oasele bolții nu s-au format. Această anomalie, numită anencefalie, este datorită persistenței neuroporului anterior sau aplaziei plăcilor cerebrale (fig. 245). Pseudencefalia se manifestă prin lipsa totală sau parțială a oaselor craniului, soluția de continuitate interesînd și pereții creierului. Ea este datorită lipsei de fuzionare a plăcilor cerebrale. Exencefalia se caracterizează prin aceea că creierul este acoperit numai de tegument. Există o serie de anomalii, datorite faptului că oasele bolții craniene pot prezenta soluții de continuitate. În acest caz, creierul herniază, dînd naștere encefalocelelor. Mai frecvente sînt cele anterioare sau glabelare, care au sediul la baza piramidei nazale, și se datoresc unei fisuri existente, la nivelul lamei orizontale a etmoidului, și cele posterioare, situate în dreptul fontanelei lambdatice. Acestea pot coborî pînă la orificiul mare occipital sau poate să existe chiar o spina bifida cervicală. Destinderea mare a cavităților cerebrale prin existența unei mari cantități de lichid cerebrospinal face posibilă, după cum am arătat, apariția unui encefal mare, cu pereții subțiri, care caracterizează hidrocefalia congenitală ventriculară, ce poate ajunge pînă la anencefalie hidrencefalică.

DEZVOLTAREA ORGANELOR DE SIMȚ

ORGANELE SENSIBILITĂȚII GENERALE

Au rolul de a stabili legătura între organism și mediu. Cele mai numeroase și simple sînt terminațiile nervoase libere, care pătrund între celulele epidermale (fig. 246) în decursul lunei a treia. Ele recepționează sensibilitatea dureroasă. Sensibilitatea tactilă are ca organe proprii discul tactil, care se diferențiază în luna a patra și corpusculul tactil, care se diferențiază în decursul aceleiași luni. Ca organe ale sensibilității termice funcționează cilindrii și bulbii terminali a căror ontogeneză este încă necunoscută. Sensibilitatea profundă este percepută cu ajutorul corpusculilor lamelari, care se diferențiază în luna a patra, sub forma unei mase mezenchimale, care înconjură o terminație nervoasă (fig. 247). Ulterior, masa mezenchimală se organizează în lamele concentrice. În decursul lunei a treia, atunci cînd terminația nervoasă vine în contact cu fibra musculară, se diferențiază fusul neuromuscular și capsula lui conjunctivă. În același mod apar și fusurile neurotendinoase. Ambele formațiuni au rol în perceperea stării de tensiune musculară și a poziției relative a segmentelor corpului.

ORGANELE GUSTULUI

Organele gustului sînt reprezentate prin mugurii gustativi. Ei apar în decursul lunei a doua, sub forma unor îngroșări ale epiteliului, care învelește limba, palatul moale, epiglota, și sînt foarte numeroși în peretele lateral al șanțului care înconjură papilele circumvalate. Celulele epiteliale ale mugurilor se alungesc și se diferențiază în celule gustative și celule de susținere (fig. 248). Numărul



Fig. 246. Receptor cutanat la fetus de 8 luni.

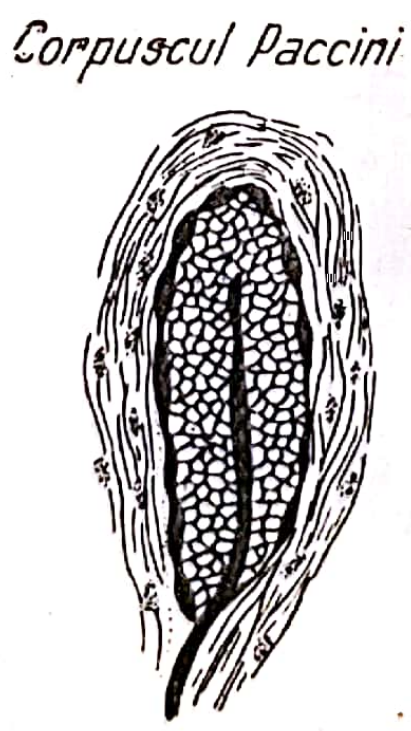

Fig. 247. Receptor incapsulat.

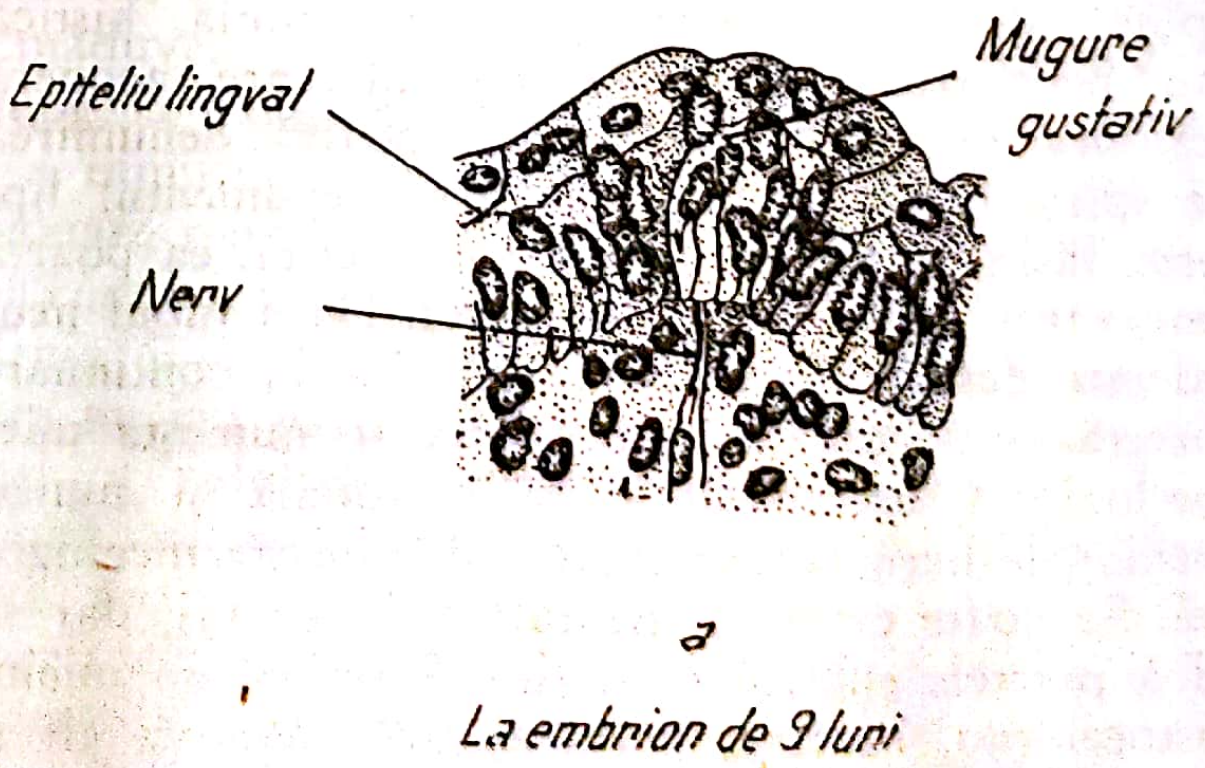

Fig. 248. Mugur gustativ la fetus uman de nouă luni.

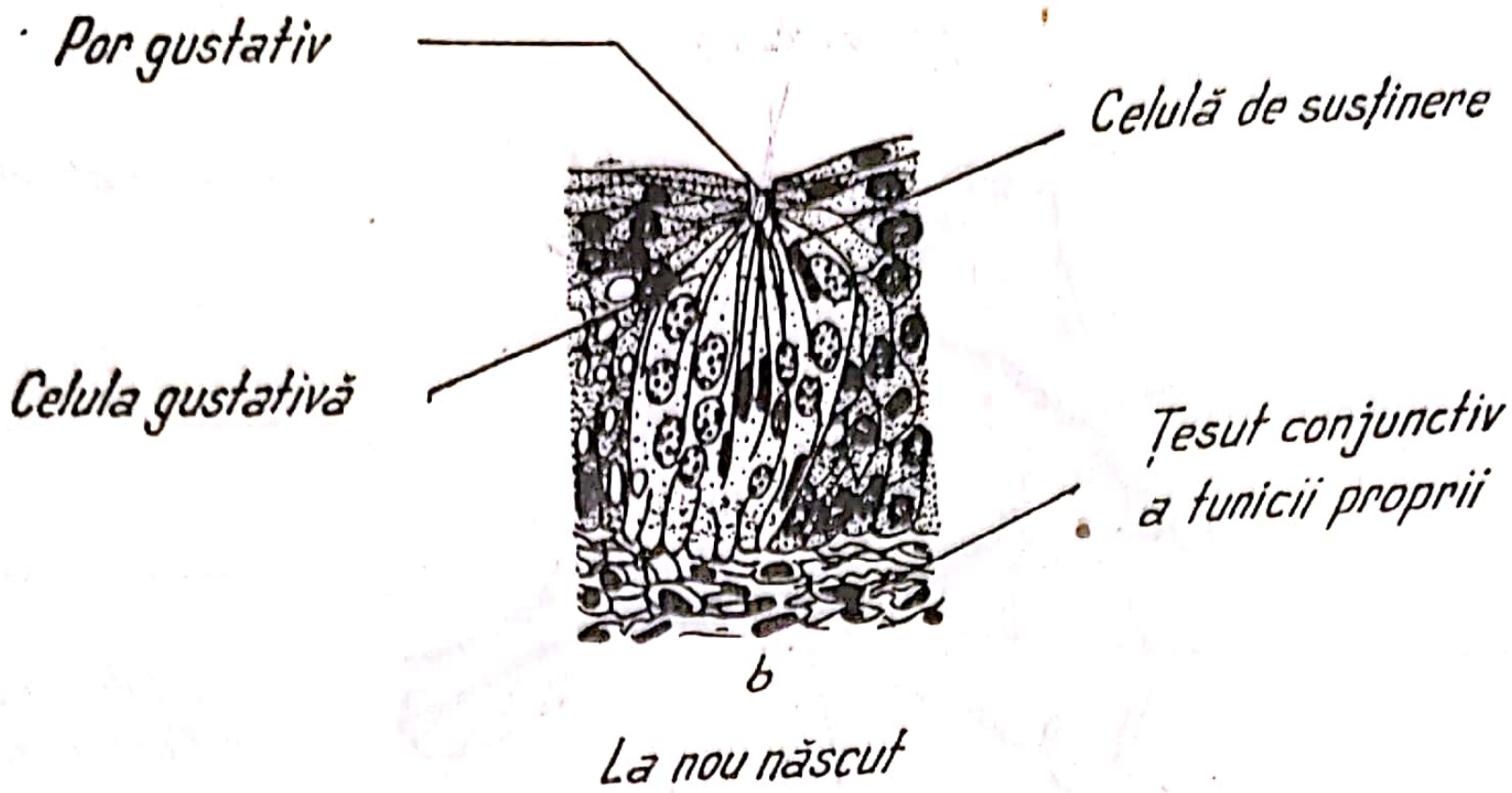

Fig. 249. Mugur gustativ la nou-născut.

maxim de muguri gustativi este atins în decursul lunilor cinci-şapte, după care o mare parte dintre ei degenerează (fig. 249). Ei sînt funcţionali înainte de naştere, deoarece şi prematurii posedă reflexul de răspuns în senzaţiile gustative.

NASUL ŞI FORMAŢIUNILE OLFACTIVE

În decursul săptămînii a patra, pe faţa inferolaterală a creierului anterior apare primordiul organului olfactiv, sub forma a două îngroşări ectodermale. În săptămîna a cincia, aceste formaţiuni, denumite placode olfactive, se găsesc situate în fundul a două depresiuni, fosetele olfactive. Printr-un proces de alungire şi adîncire, datorit dezvoltării mugurilor nazali şi externi, fosetele sînt împinse medial şi ajung să privească spre stomodeum. În decursul săptămînii a opta, prin fuzionarea mugurilor nazali extern şi intern între ei şi cu mugurele maxilar respectiv se formează doi saci olfactivi orbi. Orificiile de intrare în sacii olfactivi reprezintă narinele primitive, care pînă în luna a şasea sînt obturate printr-un dop epitelial. La această dată, dopurile epiteliale degenerează şi dispar, şi în acelaşi timp se resoarbe şi membrana buconazală, care separă sacii olfactivi de stomodeum, formînd coanele primitive. Sacii olfactivi sînt uniţi între ei printr-o punte de ţesut mezenchimatos, palatul primitiv, scurt şi larg, în care se va dezvolta premaxila. Prin creşterea în lărgime a capului, sacii olfactivi sînt împinşi către linia mediană, şi vin în contact îngustînd mereu regiunea frontonazală care îi separă. În luna a treia, apar procesele palatine ale maxilarelor care fuzionează rostral cu palatul primitiv şi pe linia mediană între ele, formînd palatul secundar, definitiv. Coanele secundare sînt împinse astfel dorsal şi fosele nazale comunică cu nazofaringele. Prin formarea palatului definitiv, o parte din stomodeum a fost încorporat cavităţilor nazale. Septul nazal, care ia naştere la locul de unire a trabeculelor craniului, creşte caudal şi se uneşte cu premaxila şi palatul secundar, separînd fosele nazale. În porţiunea lui caudală se invaginează o parte placodei olfactive, formînd organul lui Jacobson. Acesta ajunge la maximum de dezvoltare în luna a cincia, după care începe să regreseze şi dispare. Epiteliul senzorial acoperă peretele lateral al cavităţilor nazale pînă la marginea inferioară a cornetului inferior şi 2/3 superioare ale septului nazal. La adult, această zonă se reduce la o fîşie de 1,5—2 cm sub lama ciuruită. Restul epiteliului este de tip respirator. Înainte de apariţia capsulei nazale cartilaginoase, epiteliul nazal formează o serie de plici pe pereţii laterali cît şi pe tavan. Aceste plici vor deveni cornete etmoidale (fig. 250). În săptămîna a opta apare plica maxiloturbinală, care va deveni conca inferioară. Ulterior apar trei plici etmoturbinale. Cea inferioară devine conca mijlocie, următoarele două devin conca superioară şi conca supremă, atunci cînd se dezvoltă şi aceasta din urmă. Rostral de plica maxiloturbinală apare plica nazoturbinală, rudimentară, care va forma agger nasi. În meatul mijlociu apare un şanţ, reprezentînd hiatul semilunar, în a cărui extremitate dorsală se deschide sinusul maxilar. Din extremitatea rostrală a acestui şanţ pleacă unul sau două diverticule, care vor forma sinusurile frontale şi două diverticule caudale, care vor forma celulele etmoidale anterioare. Celulele etmoidale posterioare provin din diverticule ale meatului superior. În timpul formării foselor nazale, din podeaua veziculelor cerebrale pleacă rostral două prelungiri, care formează veziculele olfactive. Spre finele lunei a treia, cavitatea lor dispare, devin solide, se alungesc şi formează bulbii şi tracturile olfactive.

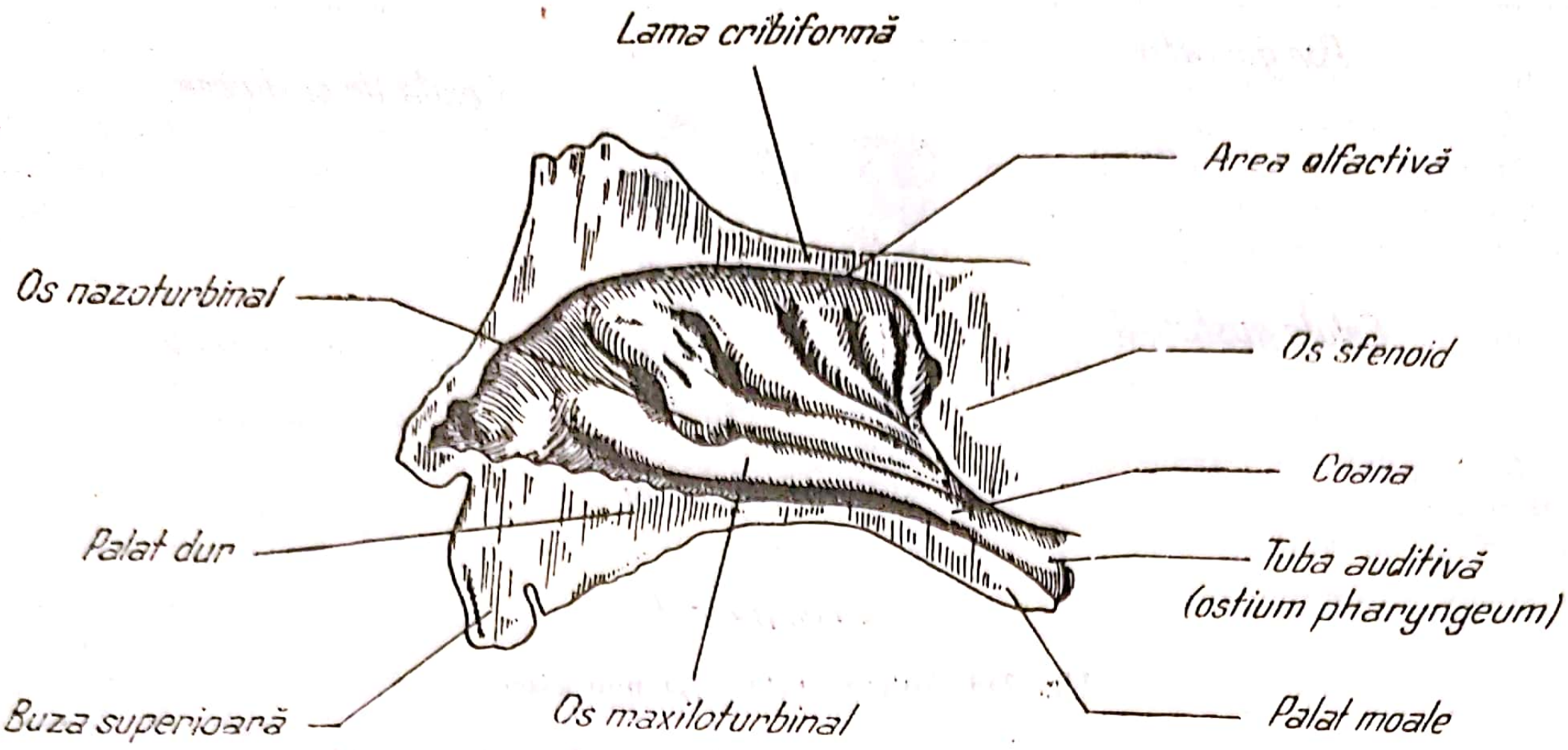
Lama cribiformă
Area olfactivă
Os nazoturbinal
Os sfenoid
Coana
Palat dur
Tuba auditivă (ostium pharyngeum)
Buza superioară
Os maxiloturbinal
Palat moale

Fig. 250. Peretele nazal lateral al unui fetus la termen.

MALFORMAȚIUNI ALE NASULUI

Ciclopia este rezultatul unei dezvoltări deficitare a primei vezicule cerebrale în etapa de placă cerebrală. Aceasta nu mai evoluează spre extremitatea ei cefalică, bulbii olfactivi și veziculele optice fuzionează. Nasul este redus la un „proboscis“ tubular, situat deasupra unui singur ochi. Atrezia sau stenoza nărilor este datorită persistenței dopului epitelial al narinelor primitive. Persistența membranei buconazale, în care poate să se diferențieze țesut osos, caracterizează atrezia coanelor. Septul nazal poate fi incomplet, prin persistența lui în forma embrionară. Lipsa regiunii dintre sacii olfactivi în care apare septul provoacă apariția unui nas dublu sau numai o simplă bifurcație a apexului. Gigantismul piramidei nazale este datorit unui exces de dezvoltare. Extrem de rare sînt anomaliile, caracterizate prin lipsa unei fose nazale sau prin existența unui fund de sac al narinei. Frecvente sînt deviațiile de sept.

OCHIUL ȘI ANEXELE SALE

OCHIUL

La formarea ochiului iau parte tubul neural, din care se diferențiază retina; ectodermul, care dă cristalinul și mezodermul, din care derivă tunicile și mecanismul de acomodare.

Dezvoltarea retinei. Primordiul ochiului apare la embrionul cu opt somite, înainte ca tubul neural să fie complet închis. Îngroșări ale ectodermului neural, situate pe fața laterală a plăcilor cerebrale, numite plăci retiniene, se evaginează de o parte și alta a viitorului creier anterior, în dreptul regiunii care va deveni diencefal (fig. 251). Aceste evaginări cresc, devin vezicule optice, rămînînd în legătură cu locul de origine printr-un pedicul optic îngust, viitorul fascicul optic. Chiar din momentul formării, veziculele optice prezintă o invaginație excentrică, caudală și oblică. Astfel iau naștere

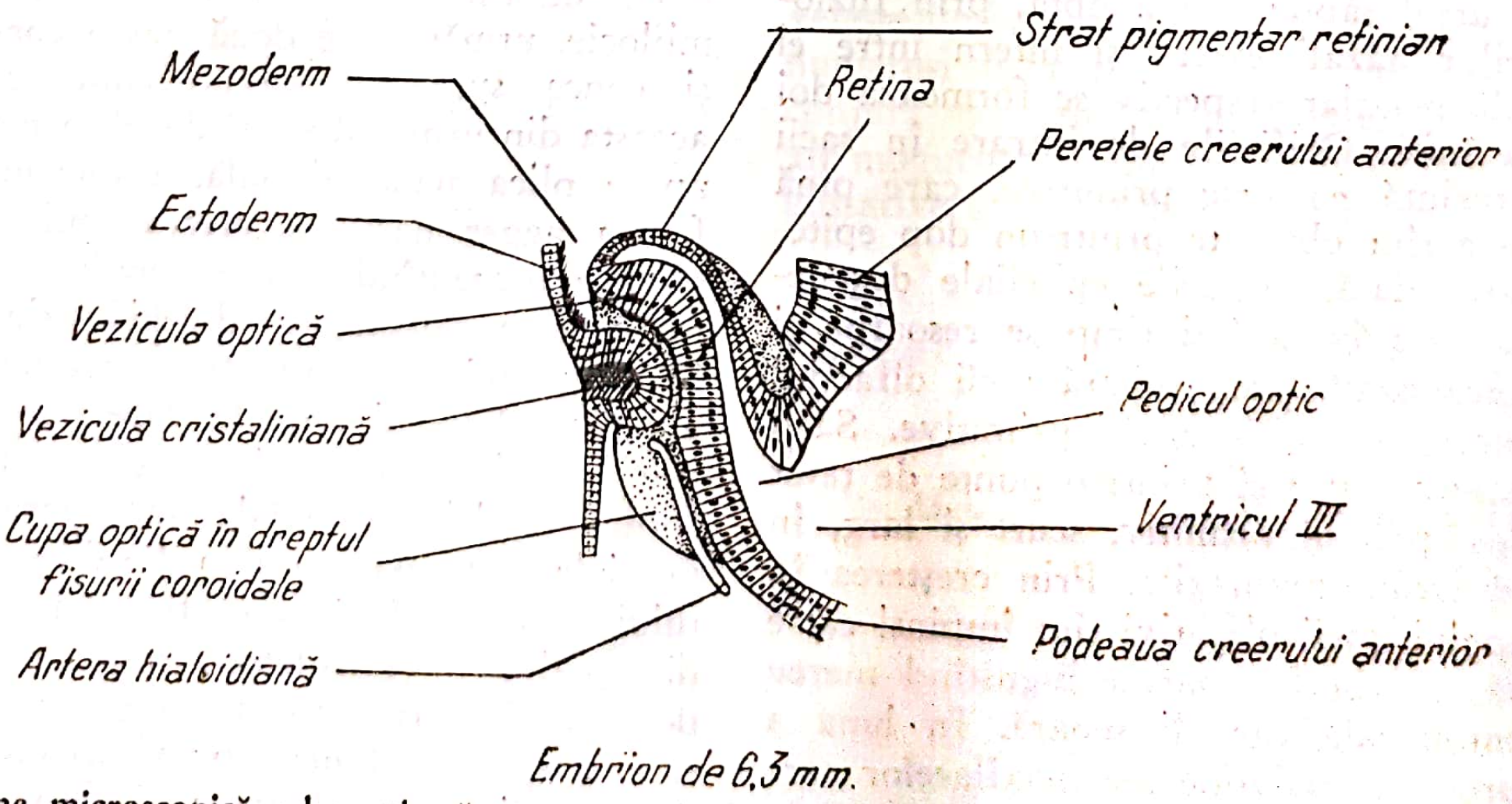
Strat pigmentar retinian
Retina
Mezoderm
Peretele creerului anterior
Ectoderm
Vezicula optică
Pedicul optic
Vezicula cristaliniană
Ventricul III
Cupa optică în dreptul fisurii coroidale
Podeaua creerului anterior
Artera hialoidiană
Embrion de 6,3 mm.

Fig. 251. Secțiune microscopică schematizată pentru a demonstra formarea cupei optice la embrionul uman de 6,3 mm (după Hochstetter).

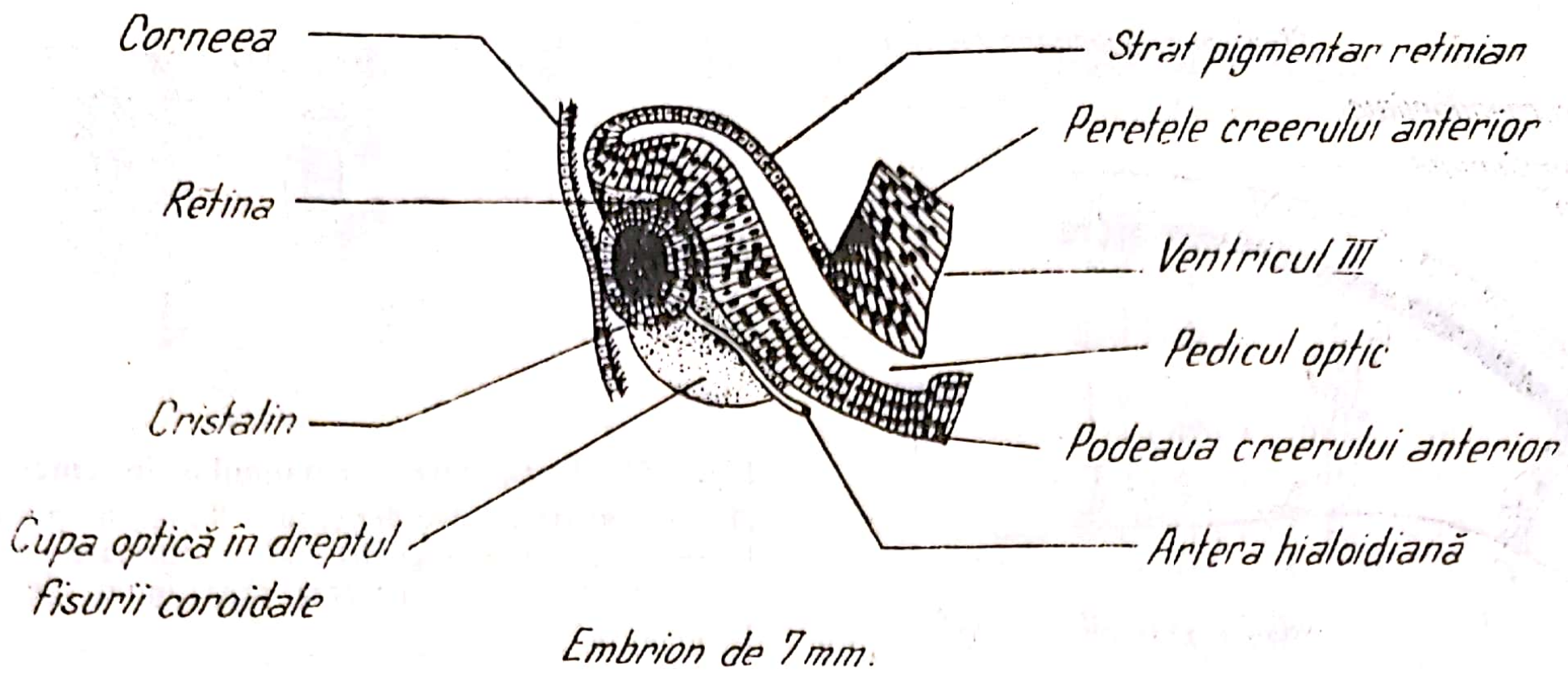
Corneea
Retina
Cristalin
Cupa optică în dreptul fisurii coroidale
Strat pigmentar retinian
Peretele creerului anterior
Ventricul III
Pedicul optic
Podeaua creerului anterior
Artera hialoidiană
Embrion de 7mm.

Fig. 252. Diferenţierea cristalinului la embrionul uman de 7 mm.

cupele optice deschise caudal, ca şi pediculii lor (fig. 252). Marginile acestor deschideri se apropie, realizîndu-se astfel îngustarea lor şi transformarea în fisura coroidiană.

În decursul săptămînii a opta, marginile fisurii se închid în jurul arterei centrale sau hialoidiene, completînd cupele şi pediculii optici. În secţiune longitudinală, pereţii lor apar dubli: un perete extern şi altul intern, separaţi printr-un spaţiu care ulterior va dispărea (fig. 253). Peretele intern al cupei optice va deveni retina propriu-zisă, iar peretele extern va deveni stratul pigmentar al retinei. Spaţiul cuprins între aceste două foiţe dispare prin alăturarea lor, devenind virtual. Reapariţia spaţiului prin dezlipirea retinei de stratul pigmentar duce la orbire, prin lezarea celulelor în con şi bastonaş. La începutul lunei a patra, marginea circulară, liberă a cupei se prelungeşte ventral, pentru a forma învelişul neural al irisului. Lipsa totală sau parţială a acestei prelungiri are ca rezultat lipsa completă a irisului sau numai segmentară, ceea ce caracterizează anomalia, numită coloboma irisului. La finele săptămînii a cincia, cupele optice nu mai comunică cu cavitatea diencefalului (ventriculul III). Celulele pediculului optic se transformă nevroglial şi prelungirile lor

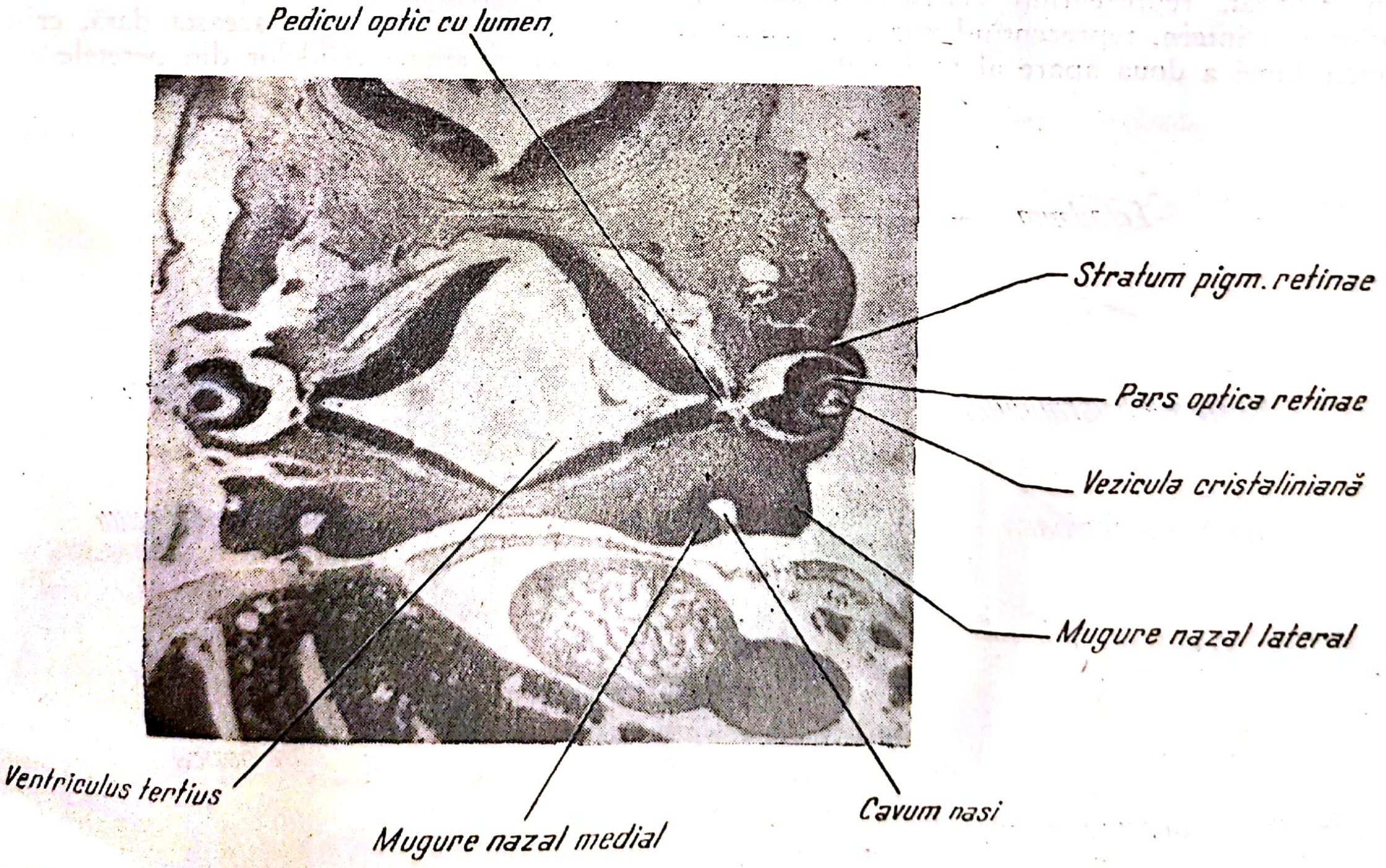
Pedicul optic cu lumen
Stratum pigm. retinae
Pars optica retinae
Vezicula cristaliniană
Mugure nazal lateral
Ventriculus tertius
Mugure nazal medial
Cavum nasi

Fig. 253. Dezvoltarea ochiului ca evaginare a diencefalului la embrion uman de 9 mm (microfotografie).

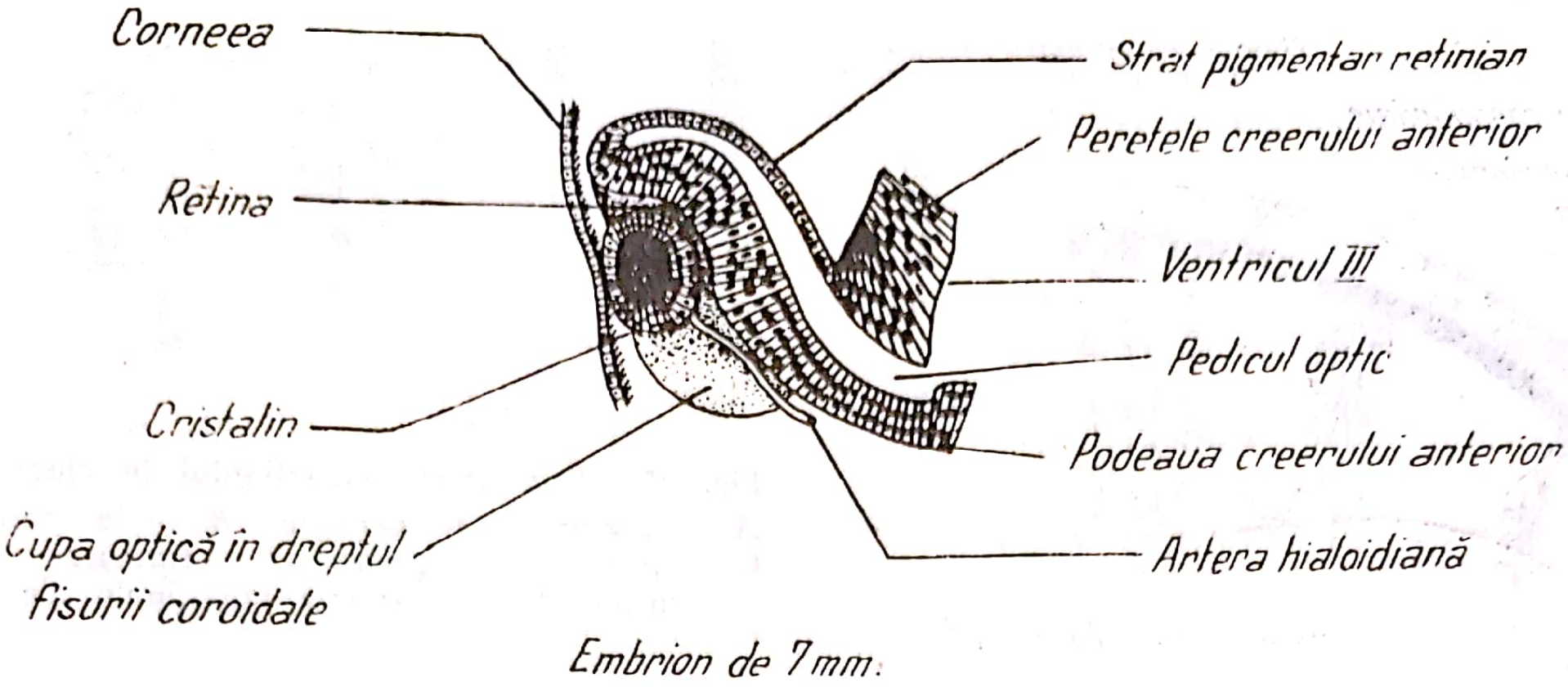
Corneea
Retina
Cristalin
Cupa optică în dreptul fisurii coroidale
Strat pigmentar retinian
Peretele creerului anterior
Ventricul III
Pedicul optic
Podeaua creerului anterior
Artera hialoidiană
Embrion de 7mm.

Fig. 252. Diferenţierea cristalinului la embrionul uman de 7 mm.

cupele optice deschise caudal, ca şi pediculii lor (fig. 252). Marginile acestor deschideri se apropie, realizîndu-se astfel îngustarea lor şi transformarea în fisura coroidiană.

În decursul săptămînii a opta, marginile fisurii se închid în jurul arterei centrale sau hialoidiene, completînd cupele şi pediculii optici. În secţiune longitudinală, pereţii lor apar dubli: un perete extern şi altul intern, separaţi printr-un spaţiu care ulterior va dispărea (fig. 253). Peretele intern al cupei optice va deveni retina propriu-zisă, iar peretele extern va deveni stratul pigmentar al retinei. Spaţiul cuprins între aceste două foiţe dispare prin alăturarea lor, devenind virtual. Reapariţia spaţiului prin dezlipirea retinei de stratul pigmentar duce la orbire, prin lezarea celulelor în con şi bastonaş. La începutul lunei a patra, marginea circulară, liberă a cupei se prelungeşte ventral, pentru a forma învelişul neural al irisului. Lipsa totală sau parţială a acestei prelungiri are ca rezultat lipsa completă a irisului sau numai segmentară, ceea ce caracterizează anomalia, numită coloboma irisului. La finele săptămînii a cincia, cupele optice nu mai comunică cu cavitatea diencefalului (ventriculul III). Celulele pediculului optic se transformă nevroglial şi prelungirile lor

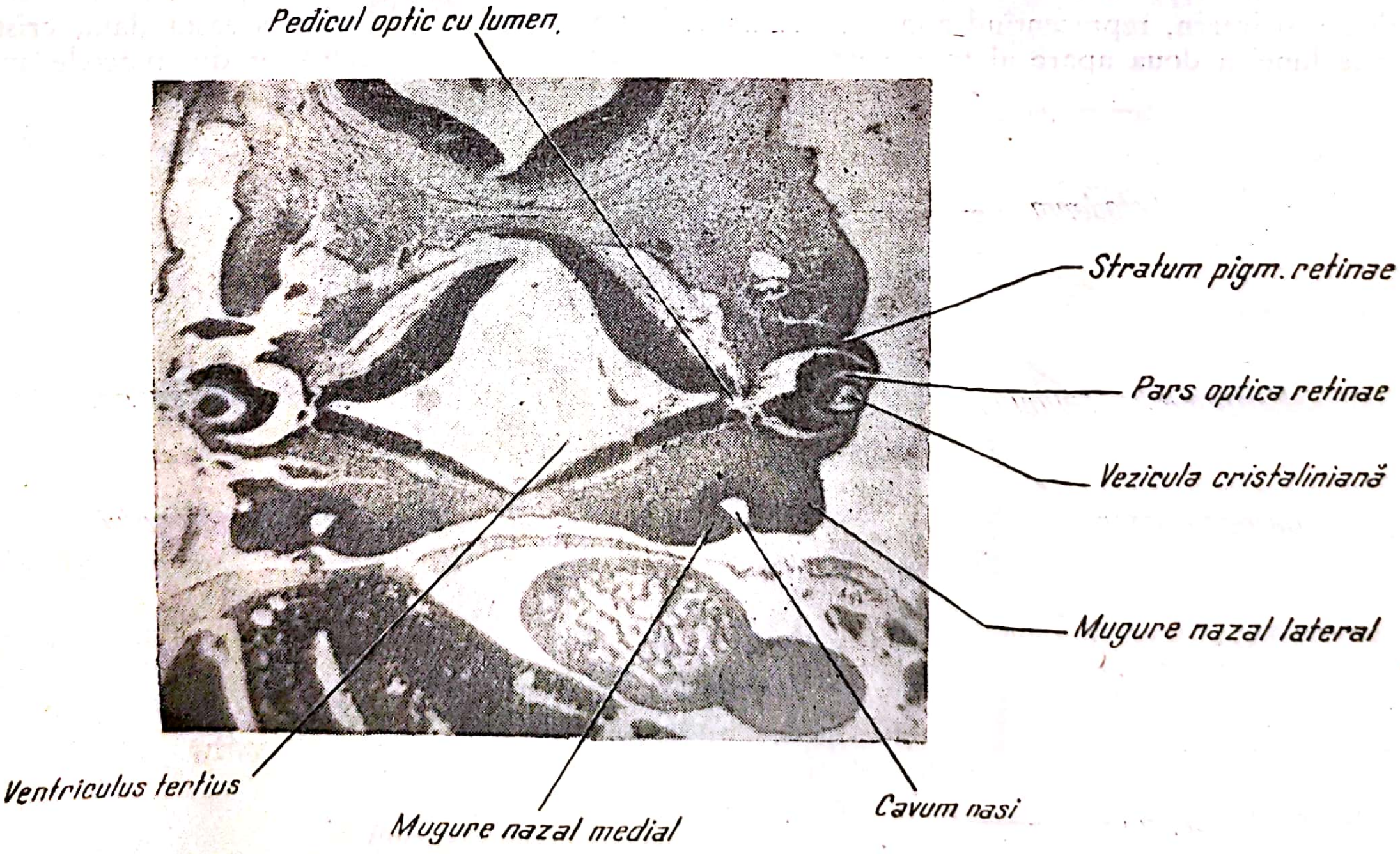
Pedicul optic cu lumen
Stratum pigm. retinae
Pars optica retinae
Vezicula cristaliniană
Mugure nazal lateral
Ventriculus tertius
Mugure nazal medial
Cavum nasi

Fig. 253. Dezvoltarea ochiului ca evaginare a diencefalului la embrion uman de 9 mm (microfotografie).

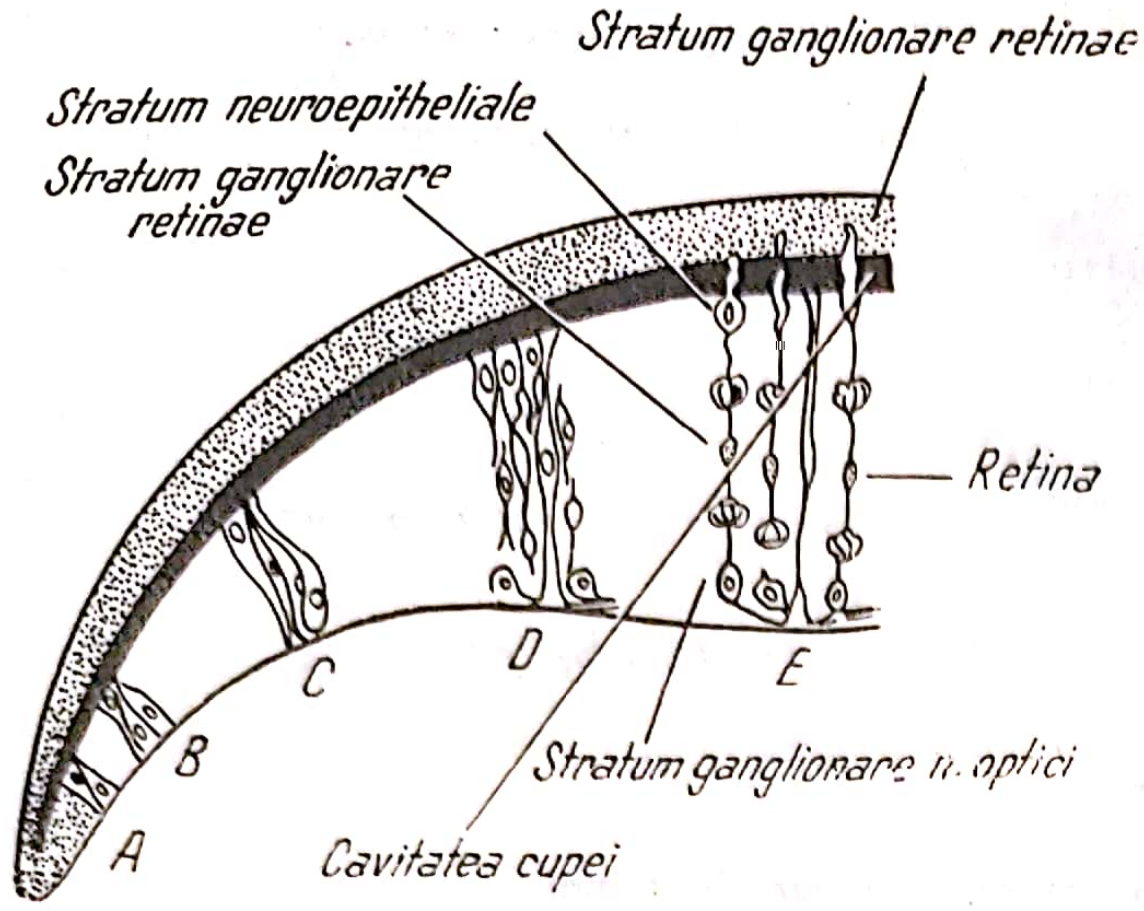
Stratum ganglionare retinae
Stratum neuroepitheliale
Stratum ganglionare retinae
Retina
A
B
C
D
E
Stratum ganglionare n. optici
Cavitatea cupei

Fig. 254. **Diferenţierea celulelor care alcătuiesc retina:** *A, B, C, D, E* — reprezintă diferite etape în procesul diferenţierii (după Fürst).

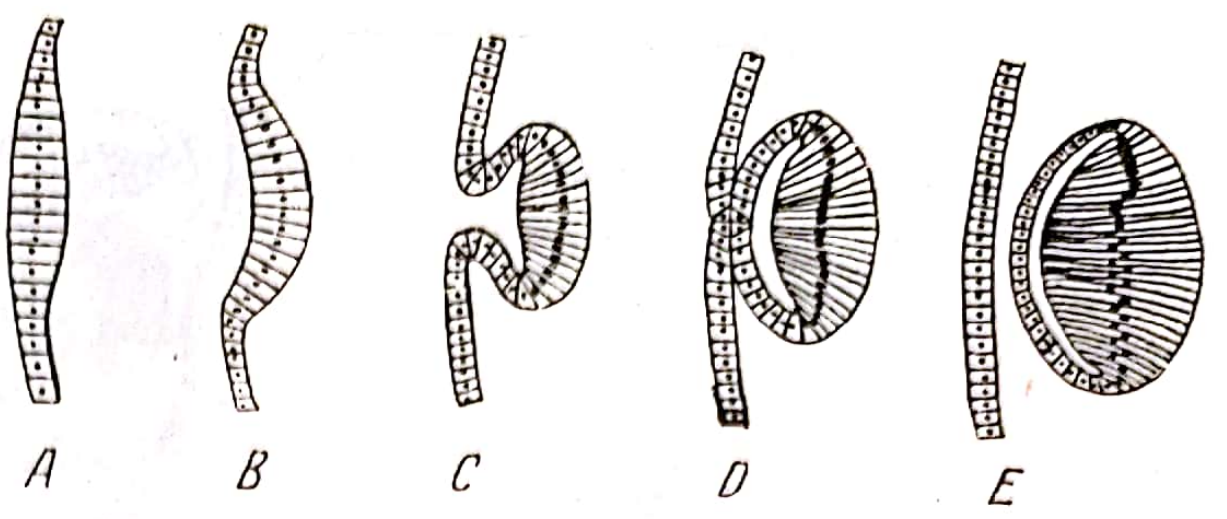

Fig. 255. **Dezvoltarea cristalinului în cinci faze diferite:** *A* — îngroşarea ectodermului; *B* — începutul invaginării; *C* — progresul invaginării; *D* — formarea veziculei cristaliniene; *E* — separarea cristalinului de ectoderm.

formează o reţea, de-a lungul căreia fibrele fasciculului optic (prelungirile centrale ale neuronilor multipolari din retină) se îndreaptă spre centrii cerebrali. Fasciculul optic este centrat de artera hialoidiană din momentul apariţiei sale. Procesele cilare apar în decursul lunei a patra, sub forma unor plici ale retinei centrale de mezodermul provenit din tunica mijlocie a bulbului ocular. Epiteliul lor este secretor. Apariţia umoarei apoase este rezultatul activităţii acestui epiteliu. Retina primitivă este alcătuită dintr-un singur rînd de celule. În săptămîna a şasea au apărut două straturi: extern, nucleat, reprezentînd zonele ependimară şi mijlocie, şi intern, reprezentînd zona marginală. La finele lunei a doua apare al treilea strat, pentru ca în luna a şasea, toate straturile retiniene să fie net diferenţiate (fig. 254). În luna a şaptea devine funcţională, dar dezvoltarea ei continuă şi după naştere. În primele trei luni postnatale se diferenţiază fovea centrală.

Cristalinul este de origine ectodermală. În dreptul cupei optice ectodermul se îngroaşă, formînd placoda cristaliniană. Ea se invaginează formînd foseta cristaliniană, care se transformă în veziculă cristaliniană (fig. 255). Aceasta pătrunde în interiorul cupei optice, unde devine liberă prin resorbţia pediculului său. Peretele veziculei cristaliniene este format dintr-un singur rînd de celule. Celulele din peretele dorsal se alungesc în direcţie ventrală, transformîndu-se în fibre cristaliniene, care treptat (fig. 256) fac să dispară cavitatea veziculei. La finele lunei a treia, celulele cristaliniene nu mai proliferează, iar nucleii lor degenerează şi dispar. Porţiunea formată pînă acum alcătuieşte inima cristalinului. De la această dată, cristalinul va creşte pe seama celulelor din peretele anterior,

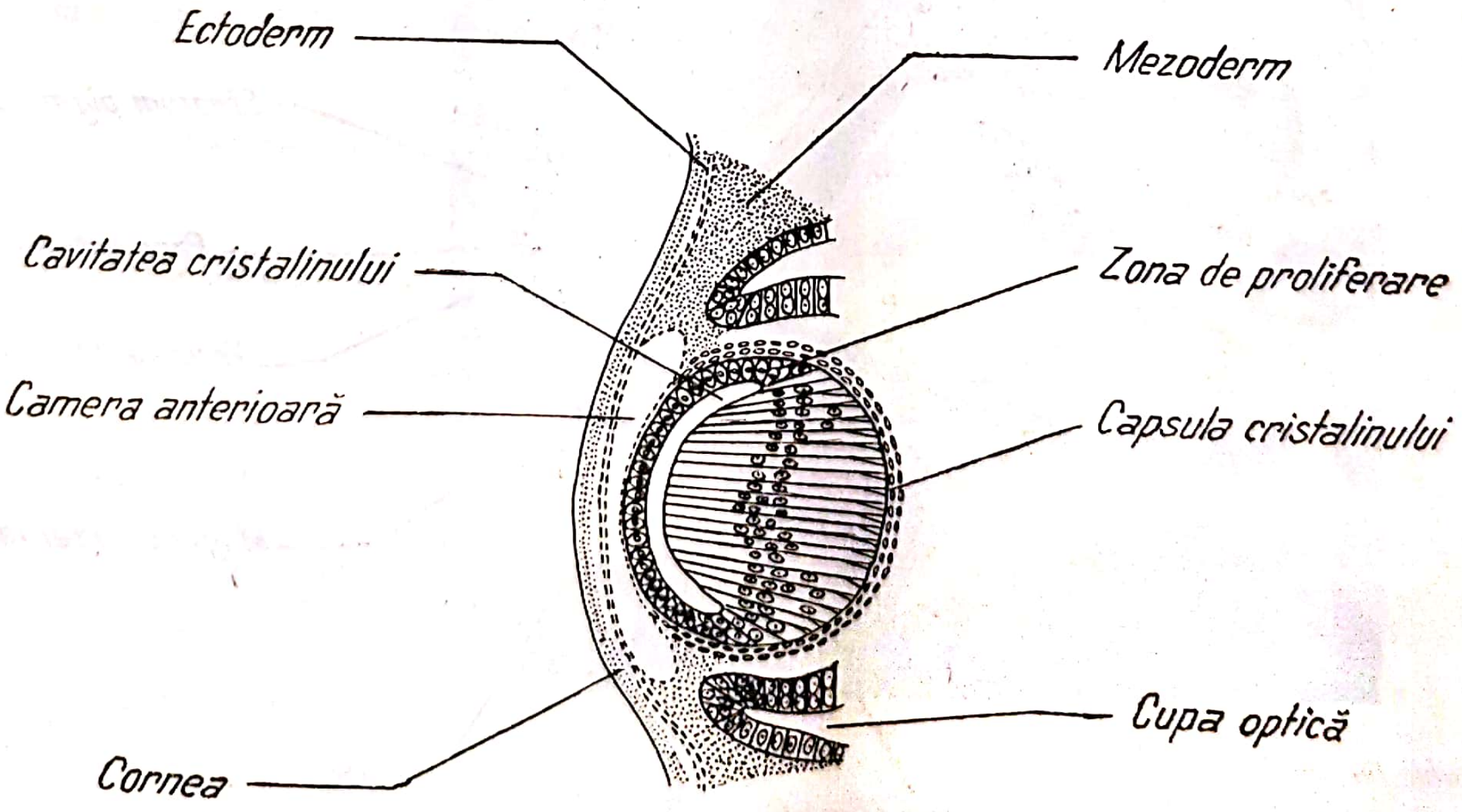
Ectoderm
Mezoderm
Cavitatea cristalinului
Zona de proliferare
Camera anterioară
Capsula cristalinului
Cupa optică
Cornea

Fig. 256. **Formarea fibrelor cristaliniene, a corneei şi capsulei vasculare a ochiului.**

situate în zona lui ecuatorială. Fibrele noi care vor apărea se îndreaptă ventral şi dorsal, acoperind inima cristalinului. Aceste fibre, pe măsură ce cristalinul se îngroaşă, nu mai pot să acopere toată distanţa interpolară, din cauza ritmului lor lent de creştere. Acest neajuns este compensat prin faptul că generaţiile de fibre care se succed se unesc cap la cap, şi astfel apar în primele stadii suturile liniare, şi ulterior şi cele în stea, cu 6—9 raze. Caracteristica cristalinului este faptul că conţine un număr constant de fibre: 2 250. Pînă la data naşterii atinge 3/4 din mărimea definitivă, dar are o formă sferică (fig. 257). El va continua să crească lent pînă la pubertate, cînd se stabilesc diametrele maximale şi forma definitivă. Fiind o dependenţă ectodermală, are tendinţa la keratinizare după o anumită vîrstă şi acest proces începe cu porţiunea lui centrală cea mai veche. Astfel se explică modalitatea de apariţie centrală a cataractei. Cristalinul este avascular, dar mezenchimul din jurul său, în care se găsesc ramificaţiile arterelor hiailoidiană şi iriană, îi formează o teacă vasculară dorsală şi o membrană pupilară ventral. În luna a şasea, aceste teci încep să regreseze şi dispar în luna a şaptea. Capsula cristalinului este formată de fibrele sale superficiale, la care se adaugă fibre de origine ectodermală. Acestea se prind pe marginile optice şi pe cristalin, formînd membrana zonulară a lui Zinn.

Tunicile bulbului ocular se diferenţiază din mezenchimul care înconjură cupa optică în decursul săptămînii a şaptea. Tunica externă fibroasă are două porţiuni: sclera şi corneea. Sclera este opacă şi se continuă cu dura la nivelul pediculului optic. Corneea este transparentă şi este acoperită ventral cu epiteliul de origine ectodermală şi dorsal cu endoteliu de origine mezodermală. Mezodermul cupei optice pătrunde în spaţiul dintre ectodermul corneei şi cristalin. În acest mezoderm apare un spaţiu de clivaj, camera primitivă. Mezodermul rămas ventral va forma corneea. Tunica vasculară sau coroida la embrionul de şase săptămîni este alcătuită din celule stelate şi pigmentate, aşezate în ochiurile unei reţele fibrilare cu vase numeroase. Ventral de ora serrata dă naştere la următoarele formaţiuni: vasele corpului ciliar, stroma iridiană, învelită de retina iridiană, în care se diferenţiază muşchiul sfincter şi dilatator pupilar. Muşchii pupilari provin din neuroectoderm. Muşchiul ciliar se dezvoltă din mezenchimul situat între scleră şi marginea cupei optice. Extensiunea camerei primitive a ochiului în sens periferic duce la separarea irisului de cornee, şi deci la apariţia camerei anterioare

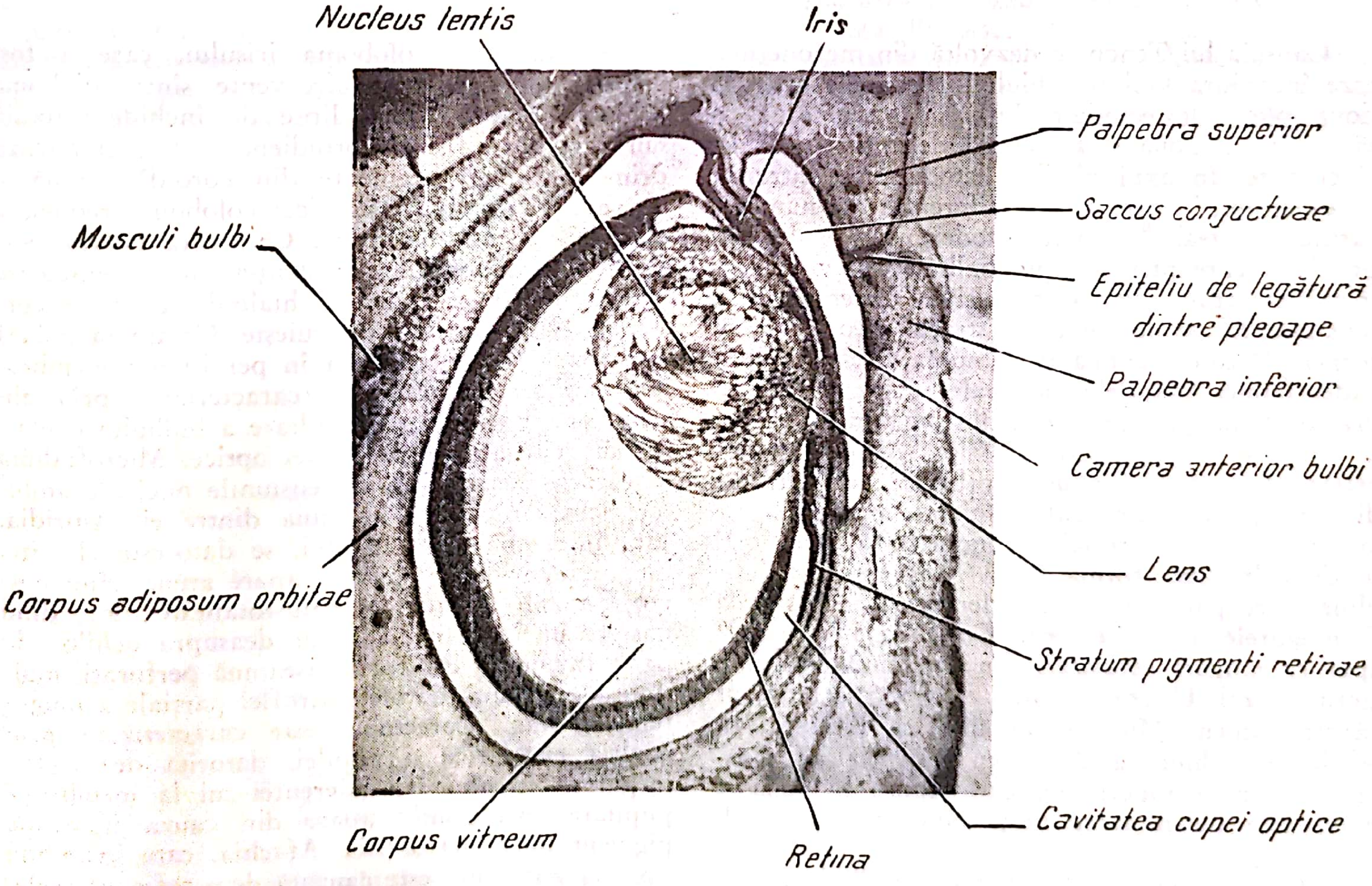

Fig. 257. Ochiul unui embrion uman de 27 mm.

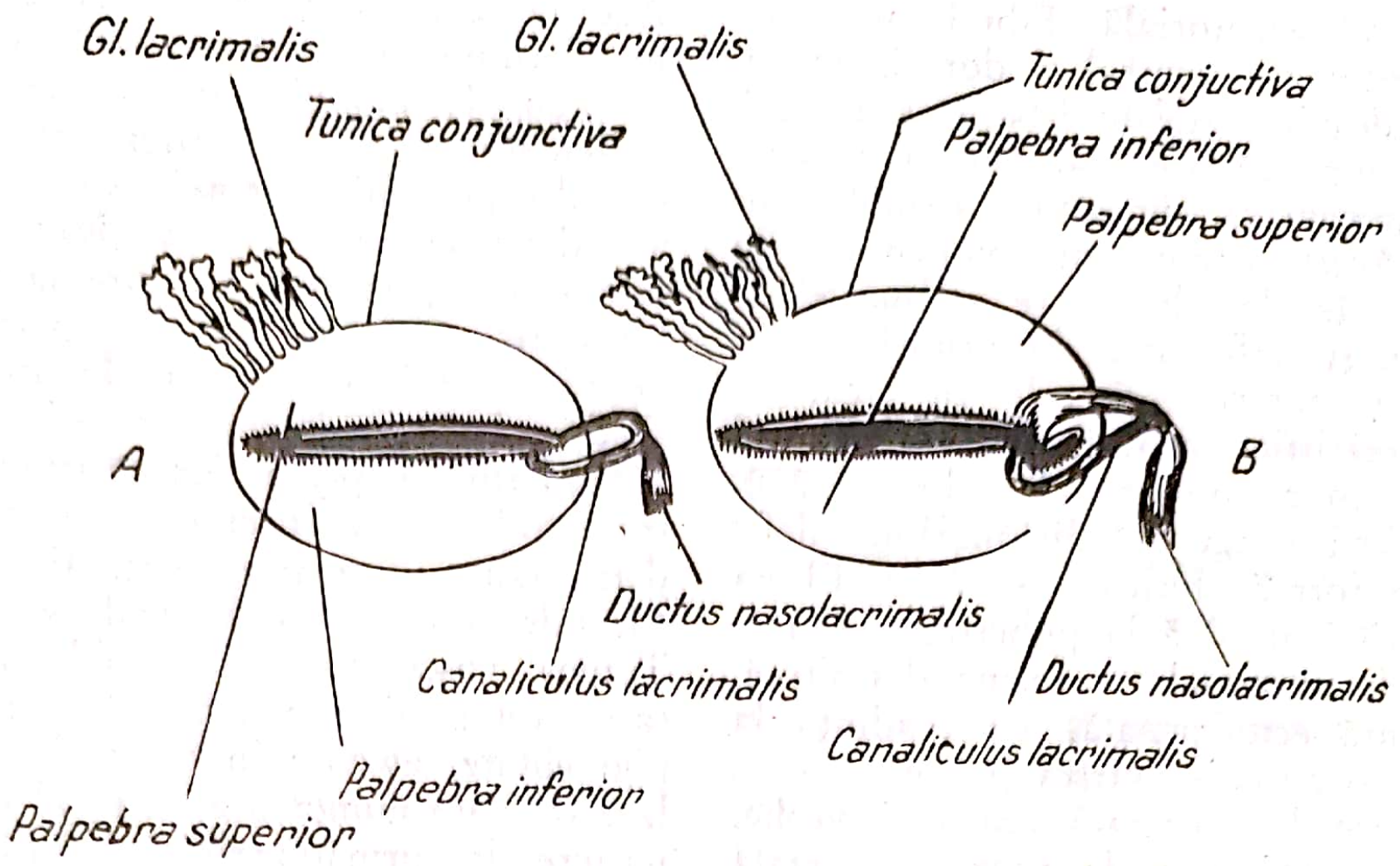

Fig. 258. Dezvoltarea glandelor lacrimale şi a sacului lacrimal:
A — la embrionul de două luni; *B* — la fetus de patru luni.

definitive. Corpul vitros se diferenţiază între săptămîna a şaptea şi luna a patra. În această ultimă perioadă se delimitează circumferinţa pupilei şi se diferenţiază şi ligamentul suspensor al cristalinului.

ORGANELE ANEXE

Capsula lui Tenon se dezvoltă din mezodermul care înconjură bulbul ochiului. Pleoapele apar ca două plici ale ectodermului. Ele fuzionează în săptămîna a noua şi se separă definitiv în lunile cinci-şapte. În axul plicilor ectodermice pătrunde mezodermul, în care se vor diferenţia aşa-numitele cartilagii tarsale *. Foiţa ectodermică a pleoapei primitive care priveşte spre bulbul ocular îşi păstrează structura simplă, primitivă, devenind conjunctivă. Ea se continuă cu stratul ectodermal al corneei. Plica epicantică există numai în timpul perioadei fetale. Glandele lacrimale se dezvoltă prin mai mulţi muguri, proveniţi din porţiunea laterală a epiteliului conjunctival (fig. 258). Mugurii externi formează porţiunea orbitală, iar cei mediali porţiunea palpebrală a glandei. Canaliculele lacrimale, sacul lacrimal şi conductul nazolacrimal se dezvoltă sub forma unor cordoane epiteliale pline, care pătrund în mezodermul dintre maxilă şi mugurele nazal extern. Conductele lacrimale apar ca muguri secundari din cordonul canalului lacrimonazal. Ulterior, toate aceste formaţiuni vor căpăta lumen. Muşchii bulbului se diferenţiază în decursul lunei a doua, cu excepţia ridicătorului pleoapei superioare, care apare în luna a treia, prin delaminarea muşchiului drept lateral. Muşchii oblici superior şi inferior, muşchii drepţi superior, medial şi inferior apar din materialul arcului mandibular.

ANOMALII ALE OCHIULUI ŞI A ANEXELOR SALE

În afară de coloboma irisului, care a fost descrisă, anomalii mai frecvente sînt: coloboma ochiului, datorită unei lipse de închidere totală sau parţială a fisurii coroidiene, se caracterizează prin lipsa unor segmente din coroidă, retină şi din nervul optic. Există deci coloboma retinei, a coroidei, a nervului optic. Cataracta polară posterioară se datoreşte perzistenţei tunicei vasculare a cristalinului şi a arterei hialoidiene sau a cordonului fibros care o înlocuieşte. Cataracta polară anterioară îşi are originea în perzistenţa membranei pupilare. Anoftalmia, caracterizată prin absenţa sau incompleta dezvoltare a bulbului ocular, se datoreşte atrofiei veziculei optice. Microftalmia se caracterizează prin dimensiunile mici ale ambilor ochi sau numai a unuia dintre ei. Aniridia, care înseamnă lipsa irisului, se datoreşte absenţei mugurelui iridian. Ciclopia apare atunci cînd mugurii nazali au fuzionat în totalitatea lor, dînd naştere unei proboscis situat deasupra ochilor, în parte fuzionaţi. Policoria înseamnă perforaţii multiple ale irisului, datorite atrofiei parţiale a mugurelui iridian. Corectopia este caracterizată prin poziţia excentrică a pupilei, datorită dezvoltării inegale a irisului sau aderenţei lui la membrana pupilară. Albinismul apare din cauza lipsei de pigment în retină şi iris. Afachia, care înseamnă lipsa cristalinului, este cauzată de atrofia veziculei cristaliniene. Ectopia constă în deplasarea axei cristalinului, care nu mai este situat în axul optic. Glaucomul congenital este datorit lipsei canalului lui Schlemm. Ablefaria sau absența pleoapelor este cauzată de atrezia plicilor palpebrale embrionare. Ca o consecință apare lagoftalmia sau ochiul descoperit. Criptoftamia se datorește lipsei de dezvoltare a conjunctivei, bulbul ochiului fiind acoperit direct de tegument. Microblefaria se caracterizează prin existența unor pleoape scurte, care nu acoperă ochiul în întregime. Ankiloblefaria înseamnă deschidere palpebrală mică, iar în cazurile extreme, cînd se produce sudura lor completă, apare simblefaria. Coloboma pleoapei provenită din lipsa de închidere a șanțului orbitonazal se caracterizează printr-o deschidere palpebrală mare, care se întinde și asupra obrajilor. Epicantul se datorește perzistenței plicei de piele, care acoperă unghiul medial al ochiului. Ectropion și entropion sînt anomalii datorită răsfrîngerii pleoapei în afară sau înăuntru. Aceasta din urmă este gravă, prin iritația produsă de către gene asupra ochiului. Atrezia căilor lacrimale se datorește dezvoltării incomplete a cordonului solid primitiv. Imperforația căilor lacrimale se datorește aceleiași cauze. Chisturile dermoide ale orbitei apar în special la coada sprîncenelor și în unghiul medial al ochiului.

---

* După cum vom vedea, numele este impropriu, nefiind vorba de cartilaj.

DEZVOLTAREA URECHII

Urechea are trei segmente: urechea externă care captează și conduce undele sonore; urechea medie, organ de transmisie și urechea internă, care conține aparatul cohlear și vestibular.

URECHEA INTERNĂ

Urechea internă are origine epitelială și primordiul ei apare ca o îngroșare ectodermală, placoda auditivă, situată pe laturile creierului posterior, superior de prima pungă branhială (fig. 259). Ea apare la embrionul cu 6—9 somite și foarte repede se invaginează, formînd foseta auditivă. Marginile fosetei fuzionează, transformînd-o în veziculă auditivă sau otocist. Ea se desprinde de ectodermul de origine și în dreptul fostului loc de legătură dă un diverticul tubular, care se termină la capătul orb printr-o dilatație. Această formațiune este schița canalului și sacului endolimfatic. În săptămîna a cincia, otocistul se alungește în sens dorsoventral. Ventral formează cochleea și sacculul, iar dorsal, canalele semicirculare și utriculul. În săptămîna a șasea, toate elementele labirintului au apărut: canalul și sacul endolimfatic, canalele semicirculare cu ampulele lor, utriculul și sacculul. Canalele semicirculare superior și cel posterior apar dintr-un mugure diverticular unic. Canalul semicircular lateral apare separat. În această perioadă, canalul cochlear are forma literei J și comunicarea cu segmentul vestibular, care va deveni sacculul, este îngustă (canalis reuniens) (fig. 260). În săptămîna a șaptea, lumenul canalelor semicirculare este obliterat prin proliferarea epiteliului care le căptușește. Lumenul lor reapare rapid cu excepția porțiunii de lîngă capătul utricular. Separarea utricului de saccul se face în săptămîna a opta. Procesul de separare are loc la nivelul originii canalului endolimfatic. Astfel, el capătă originea dublă definitivă. Concomitent, canalul cochlear devine spiralat. Labirintul membranos

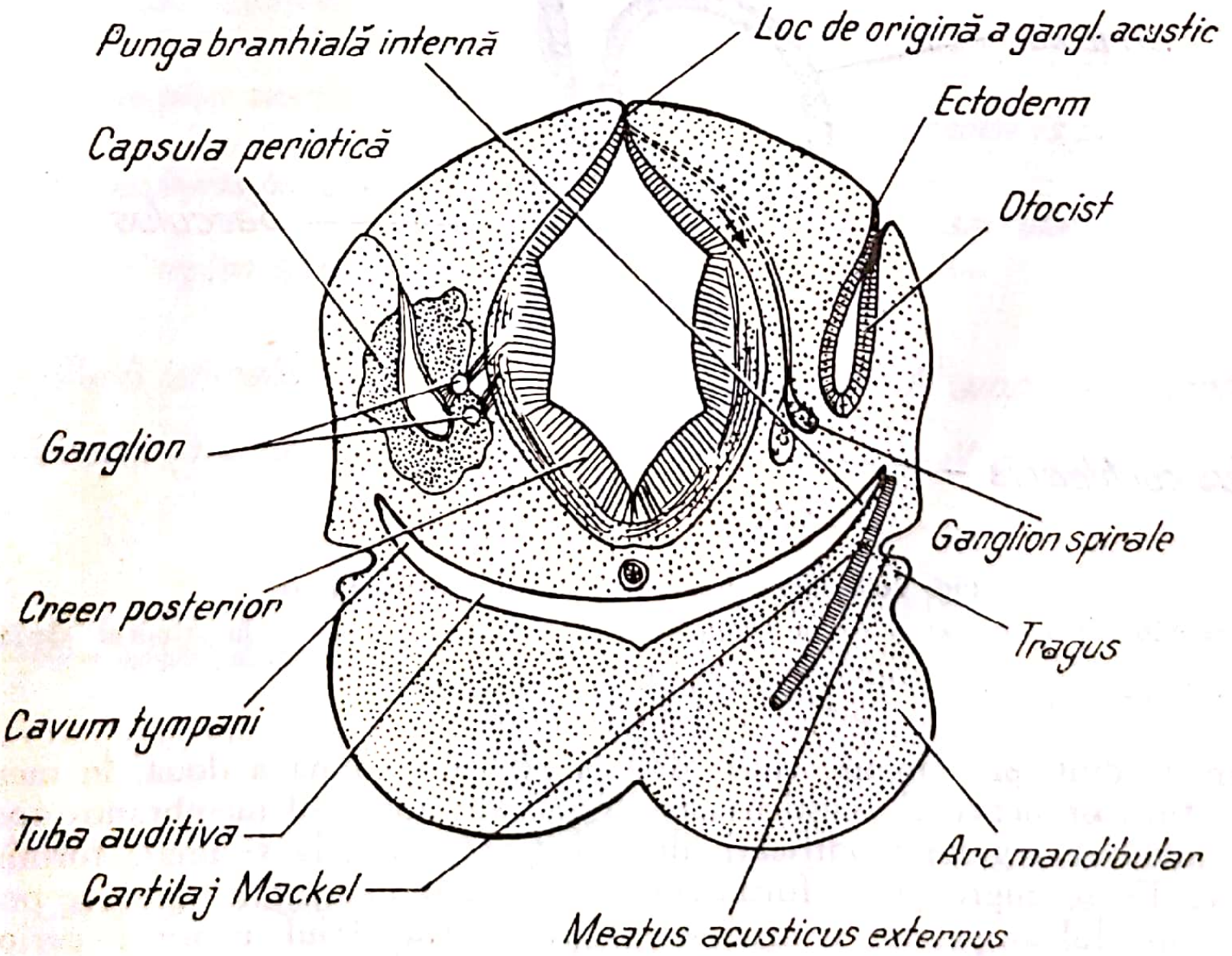

Fig. 259. Secțiune schematică prin capul unui embrion uman pentru a demonstra formarea urechii interne. *In dreapta* vezicula labirinitică pe cale de separare; *în stînga* vezicula labirintică complet separată.

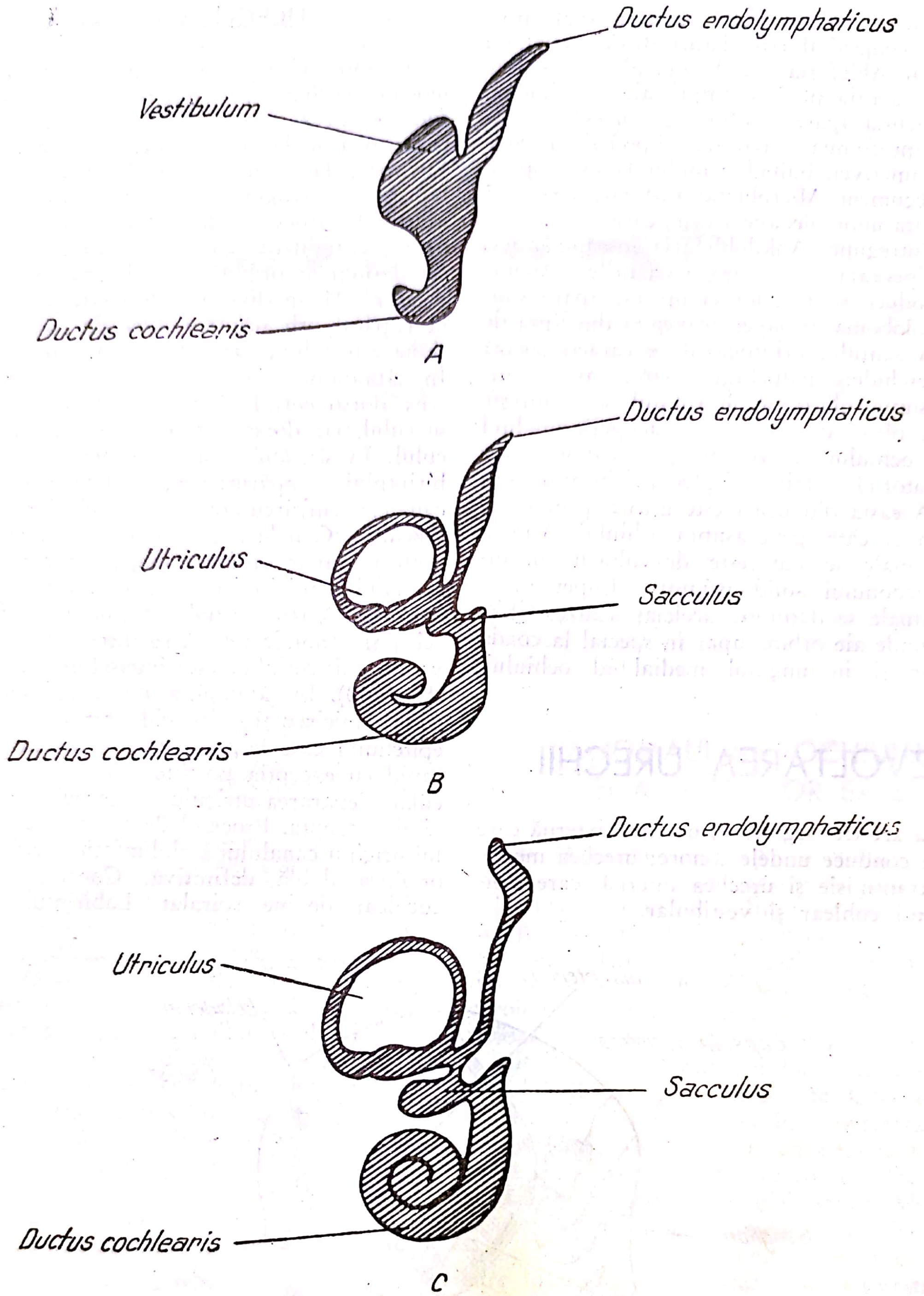
Ductus endolymphaticus
Vestibulum
Ductus cochlearis
A
Ductus endolymphaticus
Utriculus
Sacculus
Ductus cochlearis
B
Ductus endolymphaticus
Utriculus
Sacculus
Ductus cochlearis
C

Fig. 260. Dezvoltarea labirintului membranos:
A — la sfîrşitul săptămînii a cincea; *B* — la sfîrşitul săptămînii a şasea; *C* — la sfîrşitul săptămînii a zecea.

primitiv este format dintr-un singur rînd de celule. Pătrunderea fibrelor nervului acusticovestibular provoacă în anumite regiuni modificări ale epiteliului labirintic. El se îngroaşă şi formează crestele ampulare la nivelul ampulelor şi maculele acustice în utricul şi saccul. Aceste formaţiuni, organe ale echilibrului, apar în decursul săptămînii a şaptea. În luna a doua, în mezodermul care înconjură labirintul membranos apar centrii de condrificare. Aceştia se unesc formînd capsula periotică. În săptămîna a zecea se petrece un fenomen invers. Cartilajul capsulei periotice pe faţa lui care vine în contact cu labirintul membranos se transformă în precartilaj şi apoi într-un reticul sincițial. În acest mod apare spațiul perilimfatic, în care se află suspendat labirintul membranos, cu excepția cochleei care aderă de peretele osos a modiolului și a labirintului. Aceste aderențe dau forma triunghiulară pe secțiune a canalului cochlear. Deasupra canalului este scala vestibulară, iar dedesubtul lui scala timpanică. Ectodermul peretelui vestibular a canalului cochlear se atrofiază și dispare, iar porțiunea lui conjunctivă formează membrana lui Reissner (vestibulară). Ectodermul peretelui lateral devine secretor (stria vasculară). Peretele timpanic formează organul lui Corti. Osificarea labirintului începe în luna a cincia în capsula periotică. Numai modiolul și lama spirală sînt oase de membrană. În imediata apropiere a otocistului apare masa ganglionului acusticofacial. La finele primei luni, ganglionul acustic, care între timp s-a separat de ganglionul facial, se subdivide în ganglionul cochlear și vestibular (fig. 261 B). Ganglionul cochlear, conținut în lama spirală, a luat și el forma spirală la finele lunei a treia. Ganglionul vestibular se subdivide în două mase: una dorsală, în legătură cu canalele semicirculare lateral și superior și cu utriculul, alta ventrală, în legătură cu sacculul și canalul semicircular posterior.

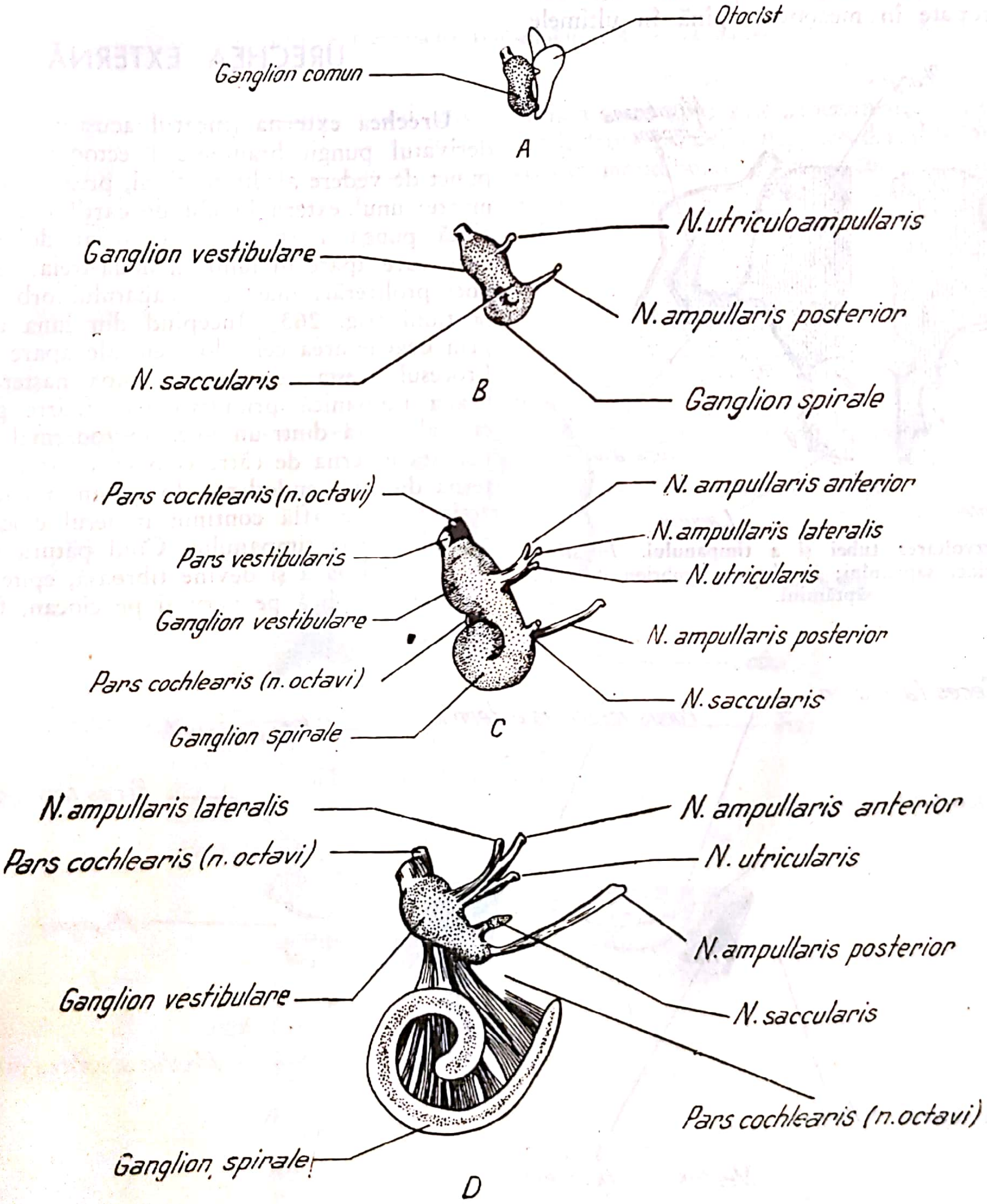
Otocist
Ganglion comun
A
N. utriculoampullaris
Ganglion vestibulare
N. ampullaris posterior
N. saccularis
B
Ganglion spirale
Pars cochlearis (n. octavi)
N. ampullaris anterior
N. ampullaris lateralis
Pars vestibularis
N. utricularis
Ganglion vestibulare
N. ampullaris posterior
Pars cochlearis (n. octavi)
N. saccularis
Ganglion spirale
C
N. ampullaris lateralis
N. ampullaris anterior
Pars cochlearis (n. octavi)
N. utricularis
N. ampullaris posterior
Ganglion vestibulare
N. saccularis
Pars cochlearis (n. octavi)
Ganglion spirale
D

Fig. 261. Diferențierea ganglionului spiral și vestibular și a nervului octav: *A* — embrion uman de 4 mm; *B* — embrion uman de 7 mm; *C* — embrion uman de 20 mm; *D* — embrion uman de 30 mm.

URECHEA MEDIE

Urechea medie este formată din cavul timpanic și tuba auditivă, derivate ale primei pungi branhiale interne (endodermice, fig. 262). La embrionul de 3 mm, aceasta a luat forma unui tub orb, denumit canalul tubotimpanic. Acesta crește lateral și capătul orb se dilată, schițînd în luna a treia cavul timpanic, care vine în contact cu ectodermul. Ulterior, între ectoderm și entodermul cavului se interpune o pătură mozodermală, alcătuind astfel membrana timpanului. Cartilajul tubar se diferențiază în luna a patra din mezodermul care înconjură cavul timpanic, și tot aici, în luna treia, apar oasele auzului. Ele sînt oase de substituție, cu excepția talpei stapediene. Ele vor rămîne îngropate în mezoderm pînă în ultimele luni fetale. La data apariției lor, ciocanul și nicovala sînt în continuarea cartilajului lui Meckel, iar scărița în continuarea cartilajului lui Reichert. Separarea lor se face repede. În luna a patra, mezodermul care înconjură oasele auzului degenerează și cavitatea timpanică se lărgește, cuprinzînd în interiorul ei aceste oase, care rămîn învelite de epiteliul cavului. Acest proces de extindere a cavității continuă și după naștere, cînd se formează: aticul, antrul, capul ciocanului, corpul nicovalei și pars flaccida a timpanului. Antrul mastoidian apare sub forma unui diverticul al epiteliului cavului timpanic. Mușchiul tensor al timpanului se diferențiază din materialul arcului I branhial, iar mușchiul stapedian din materialul arcului II.

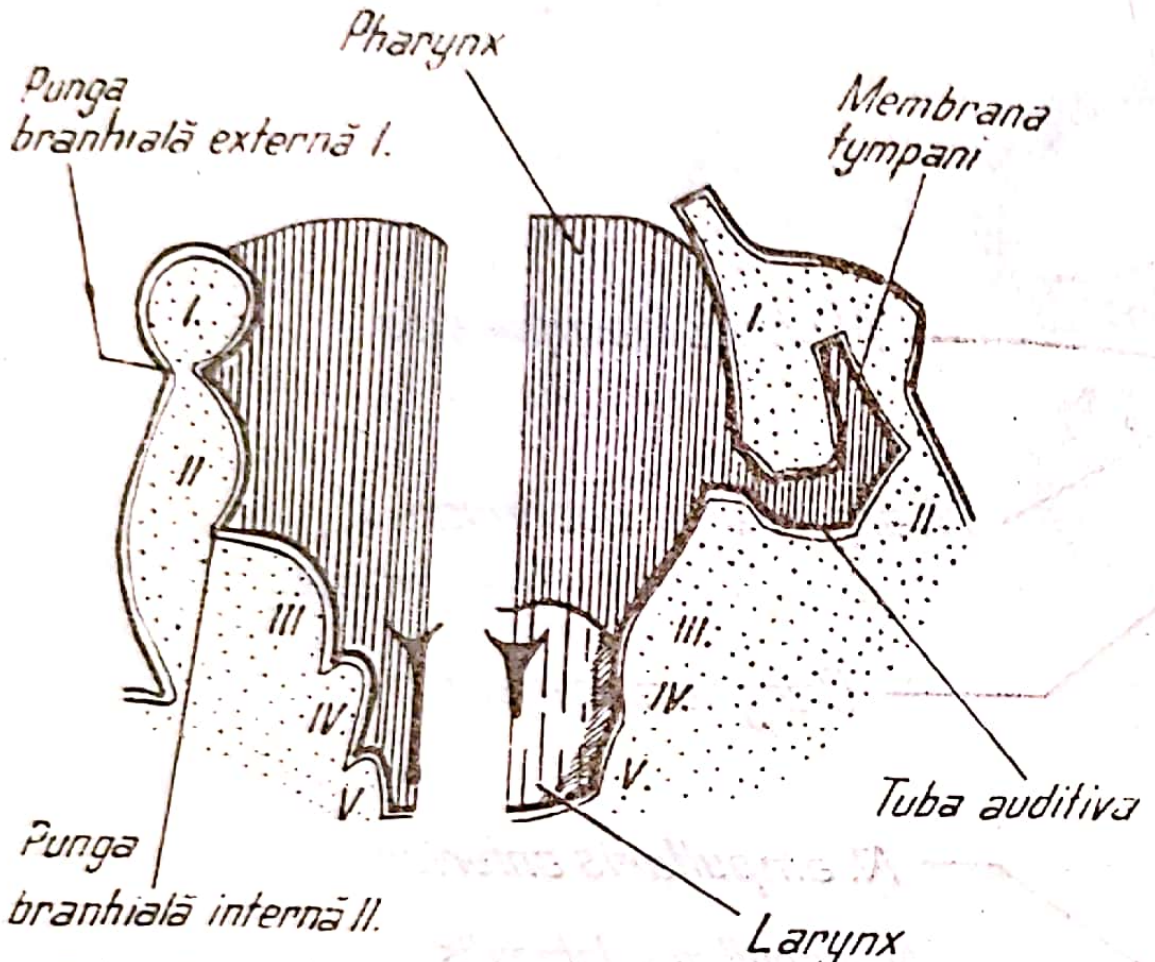
Pharynx
Punga branhială externă I.
Membrana tympani
I.
II
III
IV
V
I.
II.
III.
IV.
V.
Tuba auditiva
Punga branhială internă II.
Larynx

Fig. 262. Dezvoltarea tubei și a timpanului. *In stînga* embrion de cinci săptămîni; *în dreapta* embrion de șapte săptămîni.

URECHEA EXTERNĂ

Urechea externă (meatul acustic extern) este derivatul pungii branhiale I ectodermice și, din punct de vedere al diferențierii, prezintă două segmente: unul extern învelit de cartilaj, care reprezintă punga I ectodermală, și al doilea intern osos, care apare în lunile a doua-treia, sub forma unei proliferări masive a capătului orb a primei porțiuni (fig. 263). Începînd din luna a șaptea, prin degenerarea celulelor centrale apare lumenul. Procesul acesta continuă și după naștere. Membrana timpanică primitivă este foarte groasă și este alcătuită dintr-un miez mezodermal, acoperit pe fața externă de către ectoderm, iar pe fața internă de către endoderm. În grosimea păturei mezodermale se află conținut mînerul ciocanului și nervul coarda timpanului. Cînd pătura mezodermală se subțiază și devine fibroasă, epiteliul ectodermal se aplică pe nerv și pe ciocan, fixîndu-le

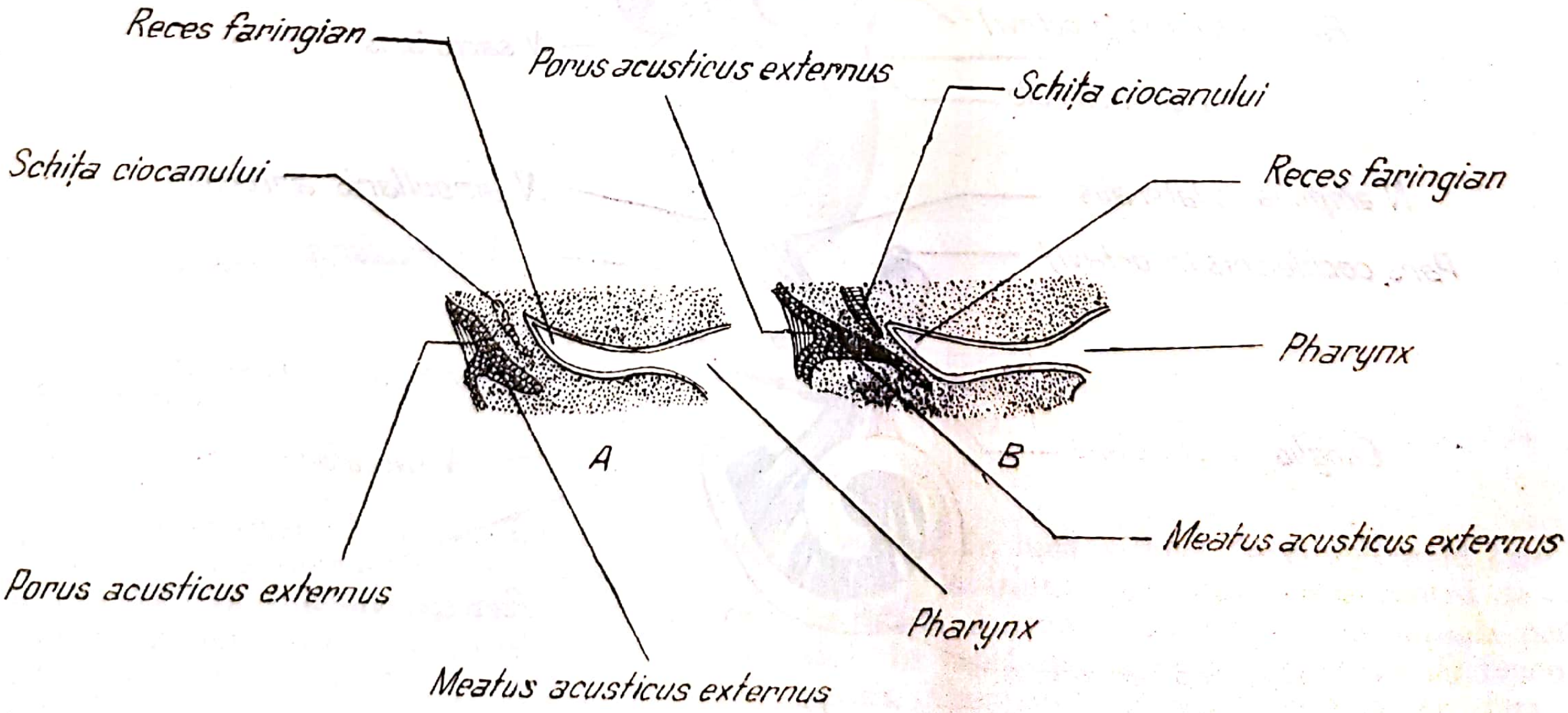
Reces faringian
Porus acusticus externus
Schița ciocanului
Schița ciocanului
Reces faringian
Pharynx
A
B
Porus acusticus externus
Meatus acusticus externus
Pharynx
Meatus acusticus externus

Fig. 263. Dezvoltarea meatului acustic extern și raporturile cu recesul timpanic al faringelui: *A* — embrion de 16 mm; *B* — embrion de 30 mm.

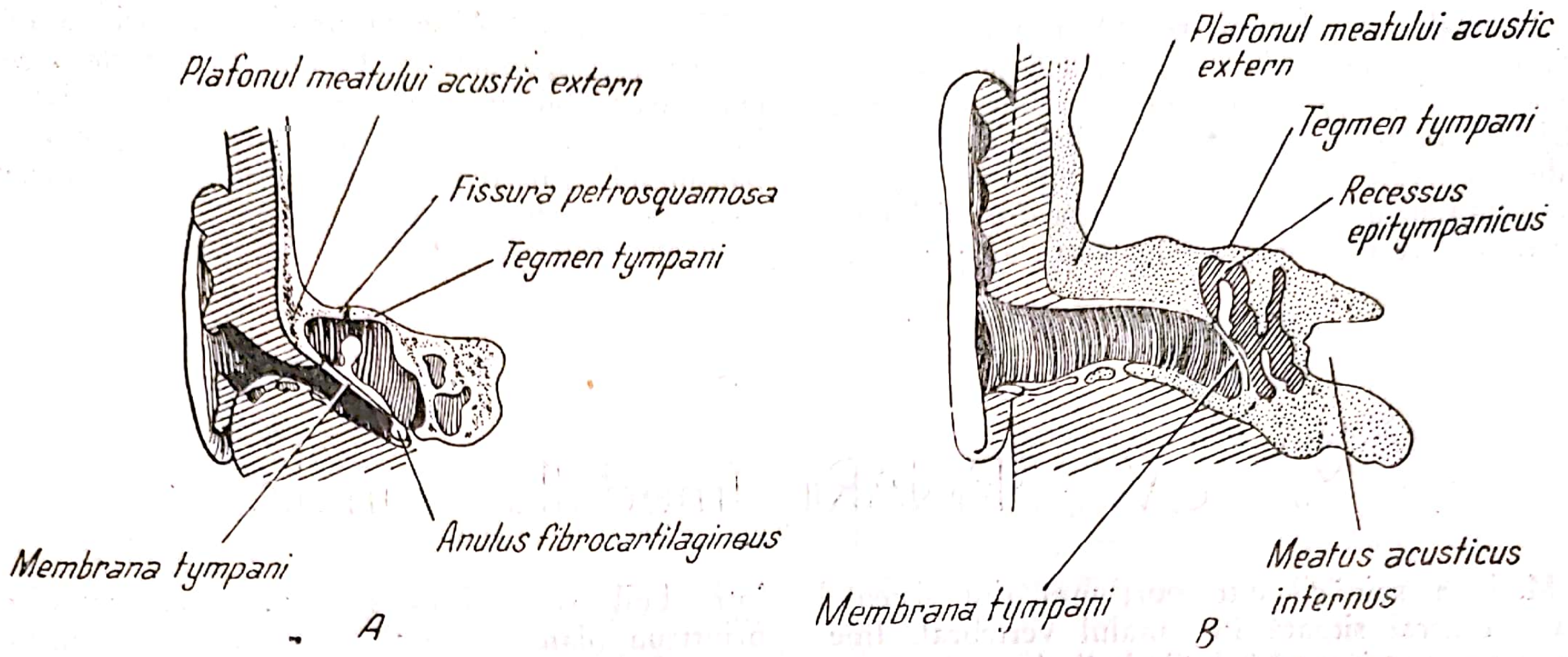
Plafonul meatului acustic extern
Fissura petrosquamosa
Tegmen tympani
Membrana tympani
Anulus fibrocartilagineus
A
Plafonul meatului acustic extern
Tegmen tympani
Recessus epitympanicus
Meatus acusticus internus
Membrana tympani
B

Fig. 264. Poziţia în spaţiu a membranei timpanului: *A* — la naştere; *B* — la adult.

de timpan. Poziţia primitivă a timpanului este aproape orizontală. La naştere este oblică şi tinde spre poziţia verticală, pe care nu o atinge niciodată (fig. 264). Pavilionul urechii derivă din materialul arcurilor I şi II branhiale. În săptămîna a şasea apar şase proeminenţe, care înconjură deschiderea primei pungi ectodermice: trei aparţin arcului mandibular şi trei arcului hioidian. Aceşti muguri fuzionează între ei, formînd pavilionul (fig. 265).

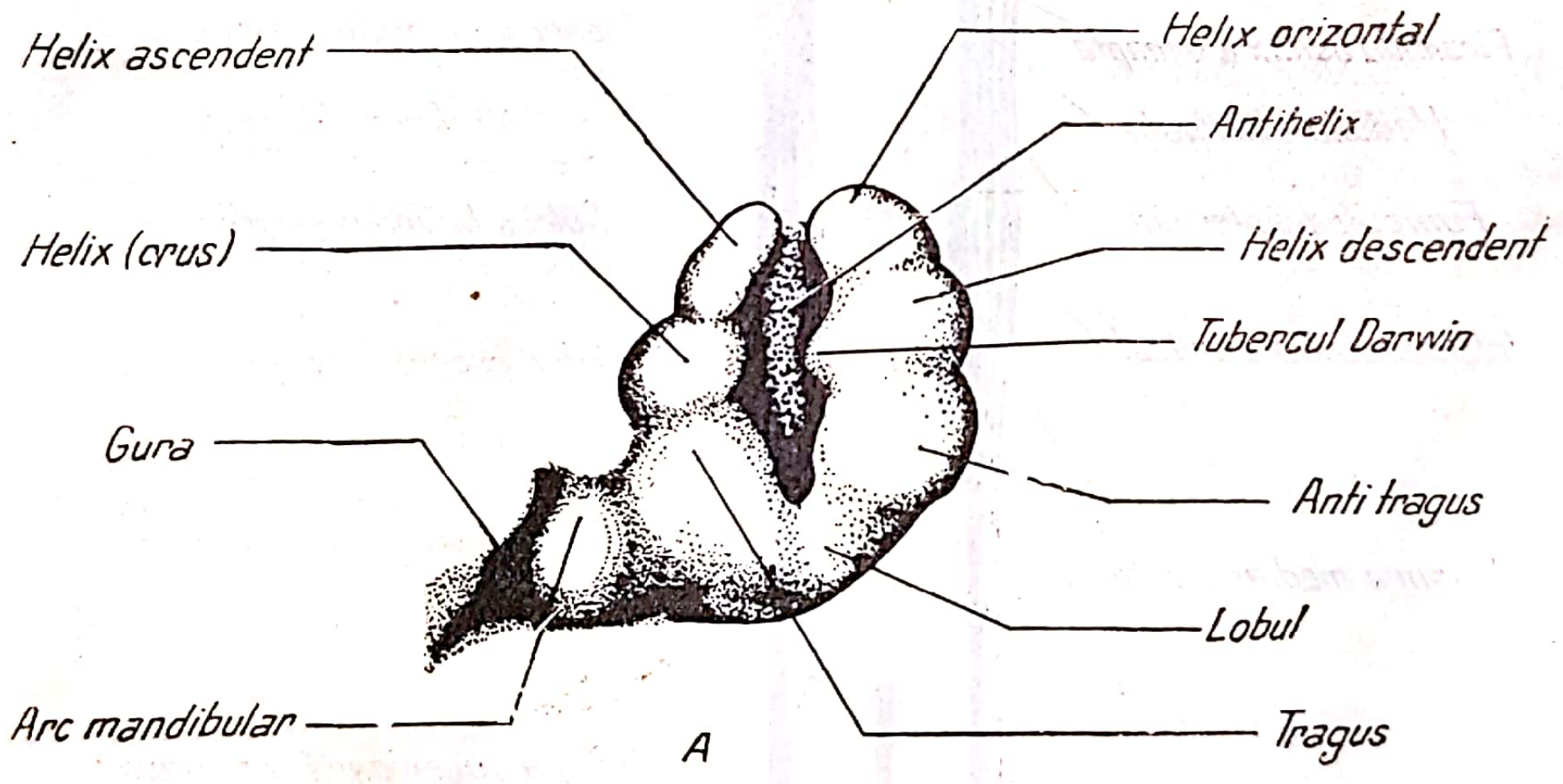
Helix ascendent
Helix (crus)
Gura
Arc mandibular
Helix orizontal
Antihelix
Helix descendent
Tubercul Darwin
Anti tragus
Lobul
Tragus

A
Mugurii urechii externe

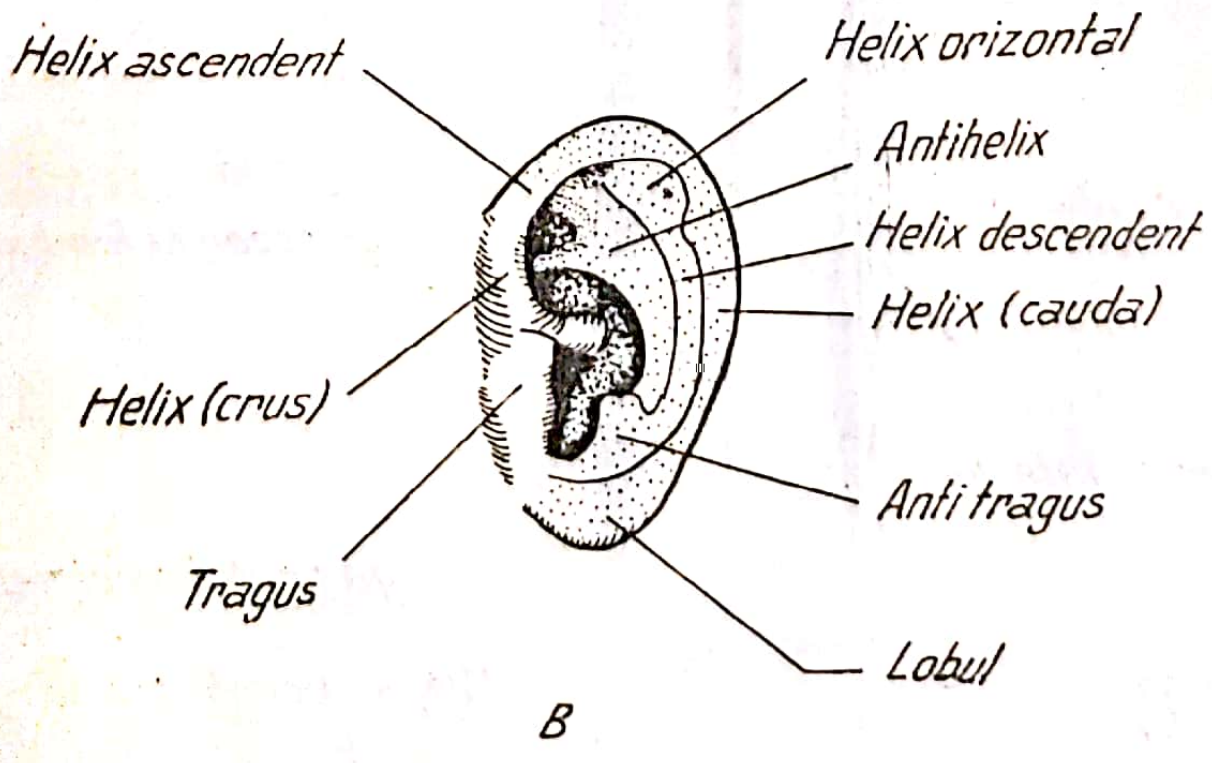
Helix ascendent
Helix (crus)
Tragus
Helix orizontal
Antihelix
Helix descendent
Helix (cauda)
Anti tragus
Lobul
B

Fig. 265. Formarea urechii externe: *A* — la embrionul uman de două luni; *B* — la adult.

Anomalii de dezvoltare. O anomalie foarte rară este cea denumită sinotus. Ea se caracterizează prin fuzionarea urechilor sau marii lor apropieri faţă de linia mediană. De obicei este însoţită şi de anomalia cunoscută sub numele de agnatus (lipsa etajului mandibular). Absenţa urechii interne este rară şi se datoreşte agenezei sau atreziei veziculelor auditive. Absenţa urechii mijlocii, a tubei auditive, a apeductului Falloppio sînt de asemenea rare. Mai frecvente sînt anomaliile datorite lipsei de fuzionare a mugurilor care vor forma pavilionul. Lipsa de fuziune provoacă apariţia fistulelor urechii externe.

MĂDUVA SPINĂRII (medulla spinalis)

Măduva spinării este porţiunea din sistemul nervos central situată în canalul vertebral. Imediat deasupra ei se află bulbul; limita separatoare între bulb şi măduvă se proiectează pe schelet printr-un plan orizontal, care trece prin mijlocul arcului ventral al atlasului; acest plan întîlneşte

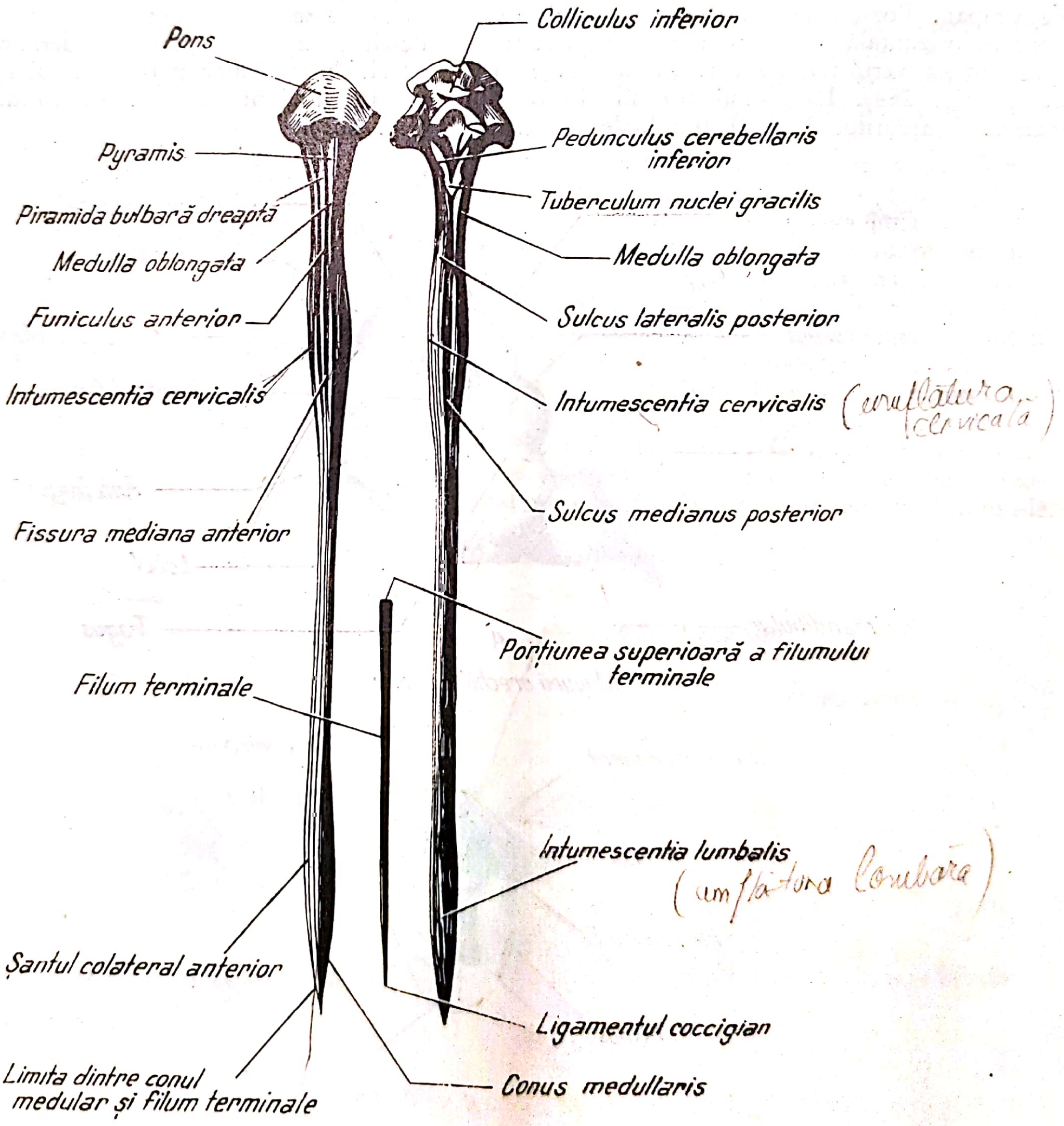
Pons
Pyramis
Piramida bulbară dreaptă
Medulla oblongata
Funiculus anterior
Intumescentia cervicalis
Fissura mediana anterior
Filum terminale
Şantul colateral anterior
Limita dintre conul medular şi filum terminale
Colliculus inferior
Pedunculus cerebellaris inferior
Tuberculum nuclei gracilis
Medulla oblongata
Sulcus lateralis posterior
Intumescentia cervicalis
(umflătura cervicală)
Sulcus medianus posterior
Porţiunea superioară a filumului terminale
Intumescentia lumbalis
(umflătura lombară)
Ligamentul coccigian
Conus medullaris

Fig. 266. Aspectul general al măduvii spinării, bulbului şi punţii. *In stînga* vederea anterioară, *în dreapta* vedere posterioară.

dorsal marginea superioară a arcului dorsal al atlasului. Limita inferioară sau caudală a măduvei este determinată de un alt plan, de asemenea orizontal, care trece la nivelul vertebrei a 2-a lombare.

Fiind conţinută în canalul vertebral, ea nu are o direcţie rectilinie, ci prezintă două curburi: prima situată în segmentul cervical al coloanei cu concavitatea îndreptată dorsal şi a doua corespunzînd segmentului toracic al coloanei cu concavitatea îndreptată ventral. Aceste curburi sînt similare curburilor pe care le prezintă coloana cervicală şi toracică.

Limite: dacă privim sistemul nervos central scos din interiorul spaţiului craniovertebral, remarcăm că acest segment caudal al lui — măduva — poate fi delimitat faţă de bulb graţie unor fibre încrucişate care se găsesc pe faţa ventrală a bulbului (decussatio pyramidum); limita inferioară a acestor fibre este şi limită superioară a măduvei (fig. 266). În partea caudală, măduva se subţiază mai întîi sub formă de con şi din vîrful acestuia pleacă o prelungire subţire şi lungă, numită filum terminale care se prinde pe a 2-a vertebră coccigiană. Măduva se termină la nivelul vîrfului conului, care se şi numeşte, de altfel, conul medular (conus medullaris).

Forma: măduva spinării are forma unui cordon de culoare albă, mat, lung de 43 cm, în medie, uşor turtit dorsoventral, dar care nu este uniform calibrat. Astfel, în partea cranială şi caudală se găsesc umflături, denumite respectiv umflătura cervicală, superioară sau brahială (intumescentia cervicalis) şi umflătura lombară, inferioară (intumescentia lumbalis). Între aceste porţiuni mai voluminoase se găsesc segmente medulare mai înguste. Aceste două umflături sînt importante pentru că la nivelul lor se găsesc neuronii motori de origine ai nervilor spinali, care intră în formarea plexurilor brahial şi lombar, a căror prelungiri axonice inervează extremităţile.

Datorită importanţei lor trebuie să le reţinem şi scheletopia. Prima umflătură se întinde de la vertebra a 5-a cervicală pînă la vertebra a 2-a toracică, iar umflătura lombară de la vertebra a 9-a toracică pînă la vertebra a 12-a toracică. Este uşor de reţinut acum proiecţia pe schelet a porţiunilor din măduvă care se găsesc deasupra, între sau dedesubtul umflăturilor.

Sub umflătura lombară, măduva, începînd a se subţia, se înconjură cu ultimii nervi spinali, care formează coada de cal (cauda equina) şi poartă denumirea de conul terminal (fig. 266). De la vîrful lui porneşte filum terminale care, perforînd fundul de sac dural inferior, se termină inserîndu-se pe faţa dorsală a coccisului. Acest filum terminale este socotit ca o rămăşiţă atrofiată a măduvei.

ASPECTUL EXTERIOR AL MĂDUVEI

Măduva spinării prezintă pe faţa sa exterioară şanţuri, mai mult sau mai puţin adînci, care o brăzdează în lung şi care delimitează între ele porţiuni ce sînt denumite cordoane (funiculi medullae spinalis). Unele dintre aceste şanţuri se găsesc pe faţa ventrală, altele pe faţa dorsală, între ele fiind cuprinse cordoanele măduvei.

Deşi măduva este de formă cilindrică totuşi, pentru orientarea mai precisă a elementelor vizibile pe faţa exterioară, se descriu o faţă ventrală, alta dorsală şi două feţe laterale, dreaptă şi stîngă (fig. 267).

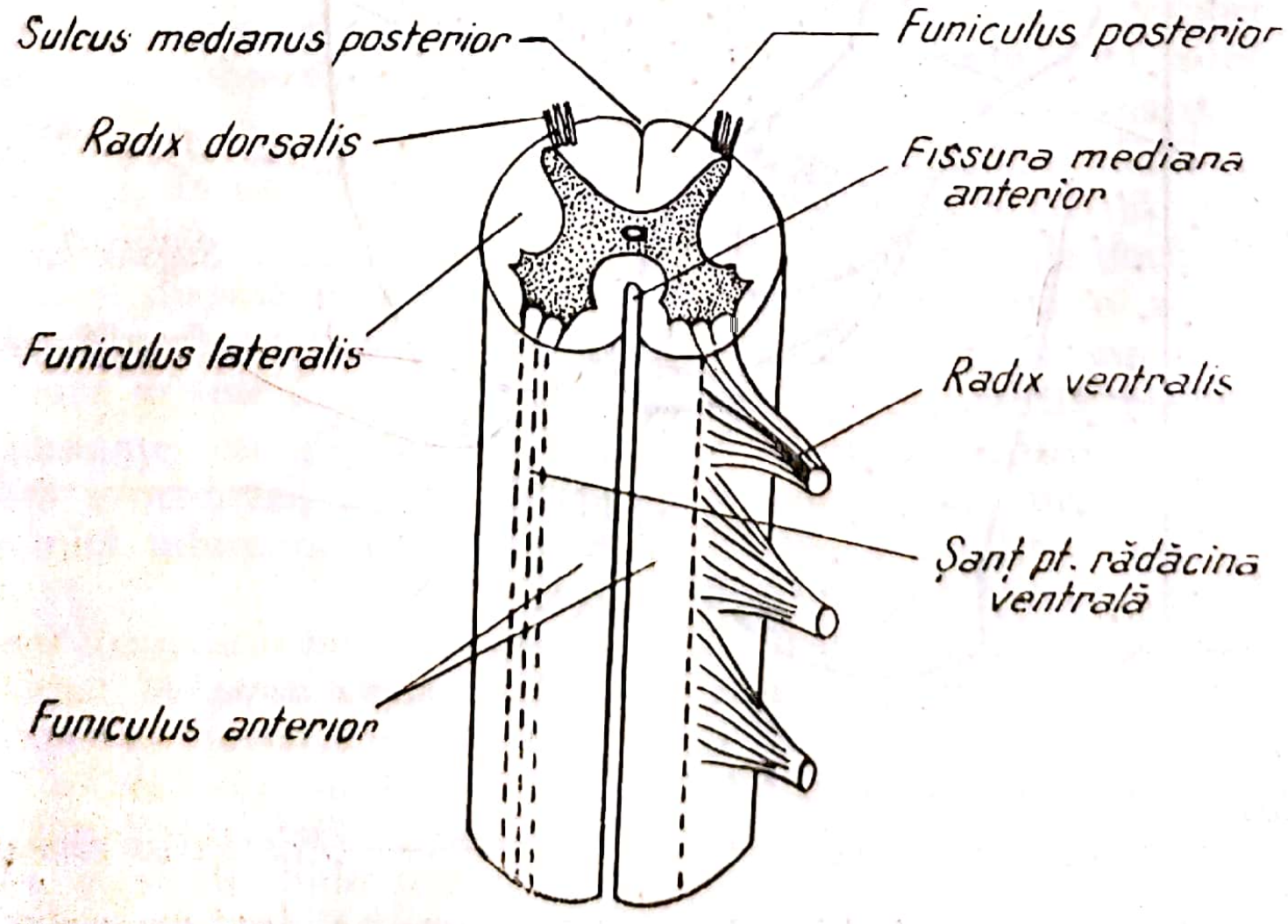

Fig. 267. Prezentare schematică a măduvii spinării.



Fig. 268. Măduva spinării văzută posterior.

Fața ventrală. Privind măduva pe fața ventrală, remarcăm un șanț longitudinal care brăzdează măduva pe linia mediană de la o extremitate la alta, adînc de 2—3 mm; este șanțul median ventral (fisura mediana anterior) (fig. 267), în fundul căruia se găsește o bandă de substanță albă transversală, care se numește comisura albă (commissura alba) a măduvei.

Lateral de acest șanț, la o distanță de 2—3 mm se găsesc de fiecare parte a liniei mediane, ieșind din măduvă, rădăcinile ventrale ale nervilor spinali; emergența acestor rădăcini din măduvă nu se face pe o linie, ci pe o bandă de pe fața ventrală a măduvei, bandă lată în medie de 2—3 mm; această bandă a fost numită șanțul colateral ventral (nu a fast omologat în N. I., fiind prea șters).

Între șanțul median ventral și cel colateral ventral este cuprins un cordon longitudinal de substanță albă, care, fiind situat ventral, ia și numele de cordonul ventral al măduvei (funiculus anterior) (fig. 267).

În afară de aceste elemente, care se găsesc constant pe fața ventrală a măduvei, mai rar se poate întîlni în plus și numai în porțiunea cervicală a ei un șanț între cel median ventral și originea aparentă a rădăcinilor ventrale ale nervilor rahidieni. Acest șanț, situat de o parte și de alta a liniei mediane, a fost denumit șanțul paramedian sau șanțul intermediar ventral. El divide cordonul ventral al măduvei în două cordoane secundare, existente deci numai în porțiunea cervicală (nu sînt omologate în N. I.).

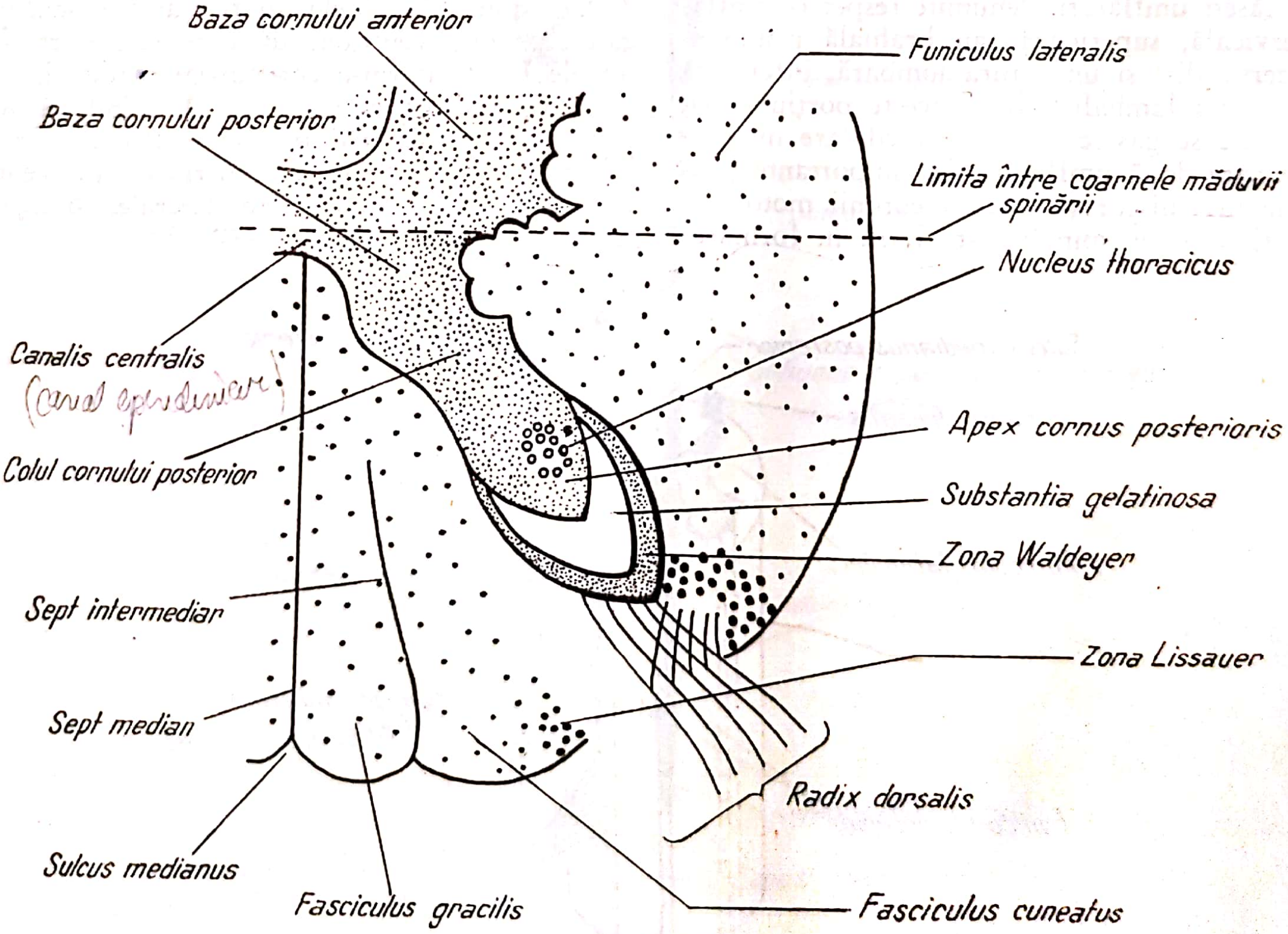
Baza cornului anterior
Funiculus lateralis
Baza cornului posterior
Limita între coarnele măduvii spinării
Nucleus thoracicus
Canalis centralis
(canal ependimar)
Colul cornului posterior
Apex cornus posterioris
Substantia gelatinosa
Zona Waldeyer
Sept intermediar
Zona Lissauer
Sept median
Radix dorsalis
Sulcus medianus
Fasciculus gracilis
Fasciculus cuneatus

Fig. 269. Structura funiculelor și cornului posterior al măduvii spinării.

Fața dorsală a măduvei (fig. 268) prezintă un aspect relativ asemănător celei ventrale; astfel, pe linia mediană se află o depresiune longitudinală, șanțul median dorsal (sulcus medianus posterior fig. 269). Spre deosebire de cel ventral, acesta este mult mai puțin adînc și mai strîmt; în profunzime însă, în interiorul măduvei este continuat de un sept medio-sagital și care se întinde pînă la substanța cenușie; este septul median dorsal al măduvei, alcătuit din elemente gliale. Întocmai ca și la fața ventrală, pe fața dorsală a măduvei se văd intrînd în măduvă rădăcinile dorsale ale nervilor spinali, rădăcini care pătrund în măduvă de-a lungul unei linii situate la vreo 3 mm de șanțul medio-dorsal, și această linie a fost denumită șanțul colateral dorsal (sulcus lateralis posterior) (fig. 268).

Între șanțul mediodorsal și cel colateral dorsal se află cordonul dorsal al măduvei, cordon care, de la limita superioară a măduvei și pînă aproximativ în dreptul celei de-a 2-a sau a 3-a vertebre toracice este subdivizat de un nou șanț paramedian sau intermediar dorsal (sulcus intermedius posterior), în două fascicule: unul cuprins între șanțul median și paramedian, fasciculul lui Goll (fasciculus gracilis) și altul între șanțul paramedian și cel colateral dorsal, fasciculul lui Burdach (fasciculus cuneatus).

Fețele laterale ale măduvei sînt mai simple; ele sînt limitate ventral și dorsal de originea aparentă a rădăcinilor ventrale și intrarea rădăcinilor dorsale ale nervilor spinali în măduvă (fig. 269) și cuprind cordoanele laterale ale măduvei spinării.

Măd. Spin.
293
297

TRUCTURA MĂDUVEI

iones medullae spinalis)

vom examina secțiunea orizontală, făcută
vel oarecare, vom observa că suprafața
ne ne prezintă:

ativ în centrul ei, un canal numit canalul
r (canalis centralis);

jurul acestuia și dispusă în formă de H,
le substanță galbenă-cenușie, numită sub-
nușie (columnae griseae);

periferia substanței cenușii, între aceasta
ța exterioară a măduvei, se află o zonă
ție albă, numită substanța albă a mădu-
antia alba).

ul ependimar (canalis centralis) este un canal care se află situat în grosimea și pe toată lungimea măduvei, imediat dorsal față de fisura mediană anterioară. Calibrul său este foarte redus, sub 1 mm, și are o formă variabilă după porțiunile măduvei. În sus, el se deschide și comunică cu ventriculul al 4-lea cerebral, iar în jos, la nivelul porțiunii caudale a conductului terminal, ia o formă fusiformă, de o lungime de aproximativ 1 mm și cu un diametru ce poate atinge 2 mm. Această porțiune dilatată a canalului ependimar a fost descrisă de W. Krause și poartă numele de ventriculul terminal (ventriculus terminalis) sau ventriculul al 5-lea. El se obliterează cu vîrsta și se admite că după 40 de ani este practic obliterat.

Peretele acestui canal este format dintr-un strat de celule cilindrice ciliate, și în interiorul său se găsește lichid cerebrospinal.

SUBSTANȚA CENUȘIE

Substanța cenușie este al doilea element vizibil pe suprafața de secțiune medulară și e datorită aglomerării de neuroni (pericarioni) și de fibre care, în majoritate, nu au în jurul lor teacă de mielină. Substanța cenușie se află dispusă sub formă de H, ale cărui brațe ventrodorsale au forma unei virgule cu capul orientat ventral și sînt unite între ele printr-o fîșie transversală, în centrul căreia se află canalul central (fig. 270). Această fîșie transversală se numește comisura cenușie (substantia intermedia).

Fiecare dintre aceste porțiuni prezintă cîteva amănunte de formă, care s-ar putea rezuma astfel: Printr-un plan frontal care trece prin canalul ependimar se divide comisura cenușie în două porțiuni: una ventrală, situată preependimar, subțire și denumită comisura cenușie preependimară sau ventrală, limitată ventral de comisura albă a măduvei (bandă de substanță albă aflată în fundul șanțului medioventral). Comisura cenușie preependimară este străbătută de două vene longitudinale, situate lateral de canalul ependimar; sînt venele comisurii cenușii.

A doua parte rămîne dorsal față de canalul ependimar și este în raport cu septul median dorsal și substanța albă a cordoanelor dorsale; este comisura cenușie retroependimară sau dorsală. Ea este mai groasă decît cea ventrală și mai groasă în porțiunea lombară decît în cea cervicală sau toracică. Între cele două comisuri cenușii și în jurul canalului se află o zonă de substanță nervoasă semitransparentă: este substanța gelatinoasă centrală (neomologată în N. I.).

Brațelor ventrodorsale ale substanței cenușii li se pot descrie următoarele părți: porțiunea care rămîne ventral de linia ce trece în plan frontal prin canalul ependimar este cornul ventral (cornu anterius), iar cea dorsală este cornul dorsal (cornu posterius); pe marginea laterală a substanței cenușii și la partea dorsolaterală a cornului ventral se află o mică ieșitură de substanță cenușie transversală, care constituie cornul lateral (cornu laterale).

Cornul ventral (cornu anterius) este înconjurat medial, ventral și lateral de substanța albă a măduvei, în grosimea căreia pătrund mici prelungiri de substanţă cenuşie, prelungiri care dau cornului ventral un aspect neregulat festonat. Partea cea mai ventrală a cornului ia denumirea de capul cornului şi imediat în spatele lui, fără nici o limită separativă, se găseşte baza cornului.

Cornul dorsal (cornu posterius), orientat dorsolateral, este mai lung şi mai subţire, ajungînd cu extremitatea sa dorsală foarte aproape de periferia măduvei. El are un contur regulat, fără ieşituri şi, fiind puţin strangulat, i se deosebesc trei părţi: cap (apex cornus posterioris), gît şi bază, începînd dindărăt înainte (gîtul şi baza sînt neomologate în N. I.) (fig. 269).

Între capul cornului dorsal şi periferia măduvei se interpune o lamă subţire de substanţă albă, numită zona marginală a lui Lissauer (fig. 269); între cap şi zona marginală a lui Lissauer se află încă două straturi, îmbrăcînd capul cornului, şi anume: imediat ventral de zona lui Lissauer se află o bandă subţire de substanţă cenuşie, numită stratul zonal al lui Waldeyer, iar ventral de acest strat se află substanţa gelatinoasă a lui Rolando (substantia gelatinosa), dispusă sub formă de V, ce primeşte în concavitatea sa capul cornului dorsal.

La joncţiunea cornului dorsal cu comisura cenuşie se află un grup de celule nervoase care formează coloana veziculară a lui Clarke sau nucleul dorsal al lui Stilling (nucleus thoracicus). Ea se află în lungul măduvei ca o coloană care se întinde ca atare numai între al 2-lea nerv lombar şi al 8-lea nerv cervical.

Cornul lateral (cornu laterale) este o mică ieşitură de substanţă cenuşie la partea dorsolaterală a cornului ventral. Între cornul lateral şi baza cornului dorsal se pot vedea, mai ales în măduva cervicală, o serie de fibre care pătrund în cordonul lateral şi par a-l diviza în colonete verticale. Aceste prelungiri formează o reţea de mică întindere, cu ochiuri neregulate, în care se află o parte din substanţa albă a cordonului lateral. Această zonă se numeşte procesul reticular al lui Deiters.

Această descriere morfologică a substanţei cenuşii nu are decît o valoare minimă pentru înţelegerea funcţiilor ce-i revin; de aceea, ea trebuie completată cu datele de histofiziologie.

Astfel, dacă prin canalul ependimar ducem o linie convenţională orizontală, se vor separa două zone: una situată înaintea orizontalei amintite, cu funcţie motorie, care reprezintă centrul principal de eferenţe al măduvei; una situată îndărătul aceleiaşi orizontale, cu funcţie senzitivă şi care reprezintă centrul de aferenţe al măduvei. Aceste două teritorii, motor şi senzitiv, se subdivid fiecare într-o arie somatică periferică şi o arie vegetativă centrală (fig. 270).

Atunci, în teritoriul motor, vom deosebi: 1) O arie somatomotorie, care corespunde capului cornului ventral şi care prezidă inervaţia muşchilor striaţi. 2) O arie visceromotorie, care corespunde

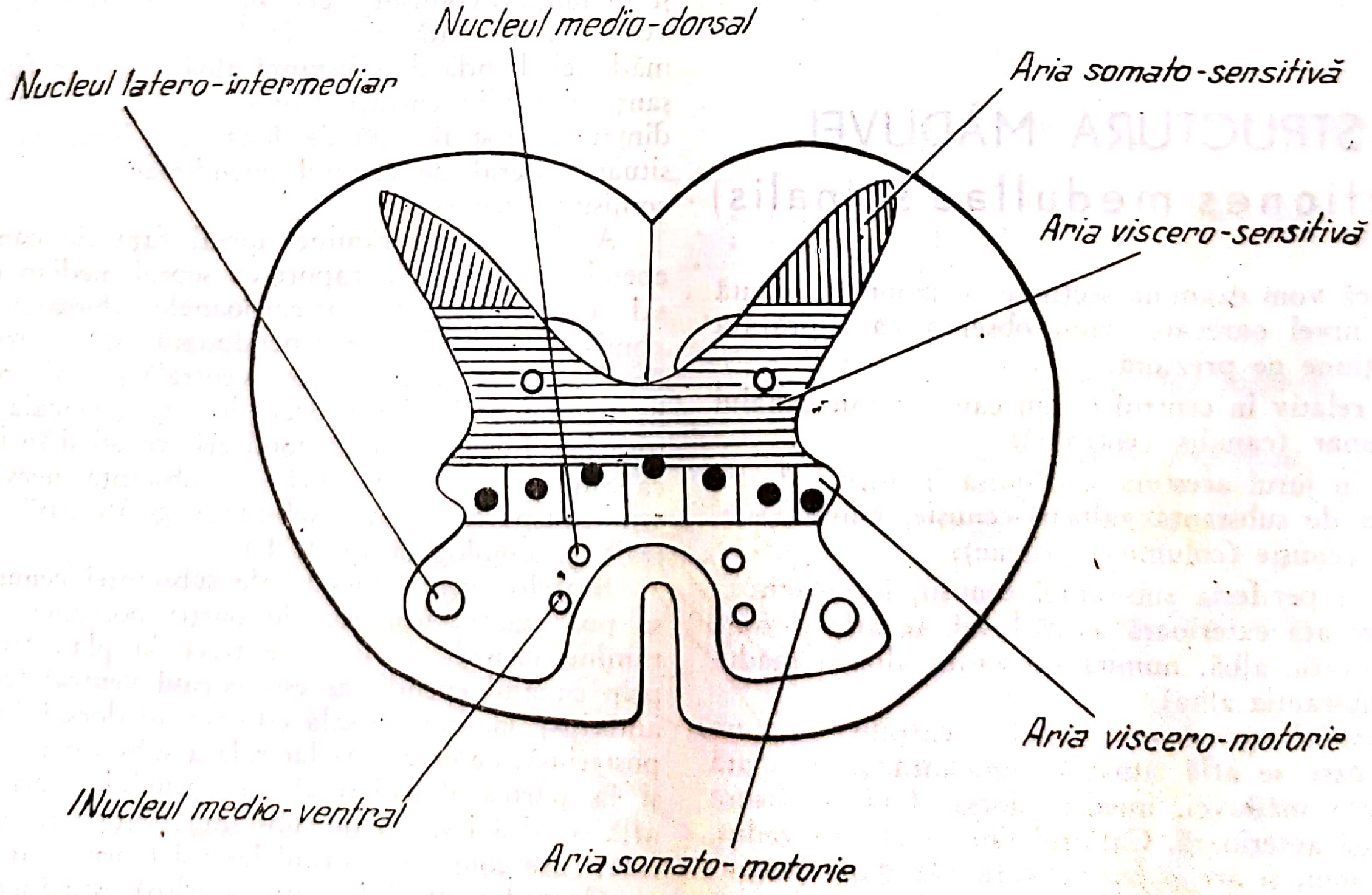

Fig. 270. Secţiune schematică prin măduva spinării pentru a arăta sistematizarea substanţei cenuşii.

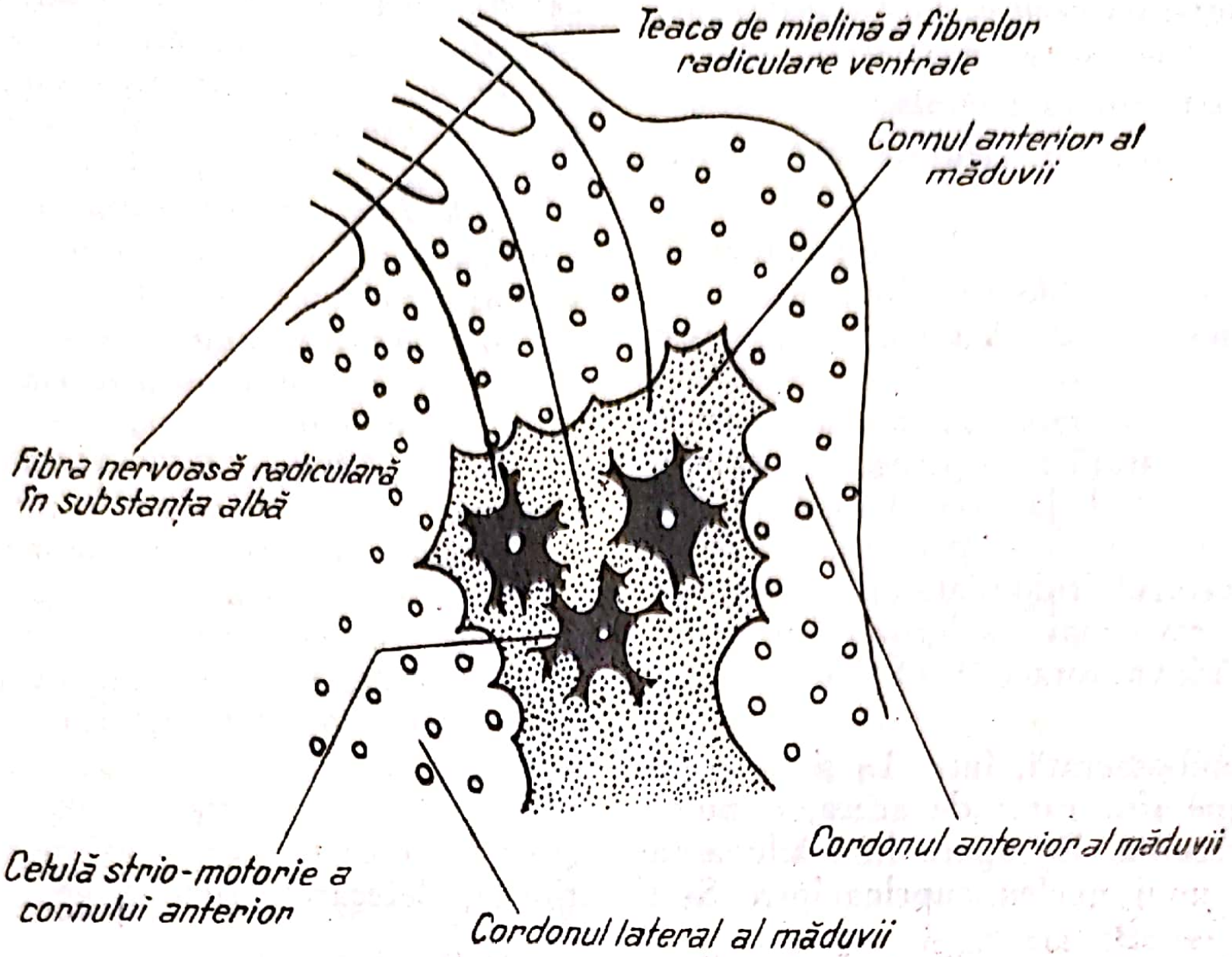
Teaca de mielină a fibrelor radiculare ventrale
Cornul anterior al măduvii
Fibra nervoasă radiculară în substanţa albă
Celulă strio-motorie a cornului anterior
Cordonul lateral al măduvii
Cordonul anterior al măduvii

Fig. 271. Formarea rădăcinii ventrale a nervului spinal.

bazei cornului ventral, cornului lateral şi comisurii cenuşii preependimare. Aici găsim centrii de origine motori ai simpaticului.

De asemenea, în teritoriul senzitiv deosebim: 1) O arie viscerosenzitivă, cuprinzînd comisura cenuşie retroependimară şi baza cornului dorsal. Aici se termină fibrele care transportă spre măduvă sensibilitatea viscerală (fig. 270). 2) O arie somatosenzitivă, cuprinzînd cea mai mare parte din cornul dorsal, în care se vor termina fibrele ce transportă spre măduvă sensibilitatea proprioceptivă şi sensibilitatea cutanată: tactilă, termică şi dureroasă.

Rezultă de aici că ariile vegetative se interpun între aria somatomotorie şi cea somatosenzitivă; pentru acest motiv se mai dă numele de „substantia intermedia" zonei vegetative a substanţei cenuşii medulare.

1) *Aria somatomotorie* cuprinde cea mai mare parte a cornului ventral. În grosimea acestui corn se găsesc neuroni ai căror prelungiri vor forma rădăcinile ventrale (radix ventralis) ale nervilor spinali (fig. 271); sînt aşadar, neuronii care vor inerva muşchii striaţi, de unde şi denumirea lor de neuroni striomotori sau neuroni radiculari. În cornul ventral, celulele striomotorii se adună în mai multe grupe sub formă de nuclei, din care reţinem ca mai importanţi următorii: nucleul medioventral şi nucleul laterointermediar (fig. 270).

Dar alături de această categorie de neuroni, în cornul ventral se găsesc şi neuroni ale căror prelungiri fac legătura între diversele etaje ale măduvei. Prelungirile acestor celule trec prin substanţa albă a cordoanelor şi de aceea ele se numesc neuroni cordonali. Îi putem subîmpărţi în: neuroni cordonali omolaterali, cînd leagă două etaje ale măduvei de aceeaşi parte a liniei mediane; neuroni cordonali heterolaterali, cînd leagă un etaj dintr-o jumătate a măduvei cu un alt etaj situat de cealaltă parte a liniei mediane; neuroni cordonali bilaterali, ale căror prelungiri se îndreaptă nu numai către alt etaj din aceeaşi jumătate, ci şi către jumătatea opusă a măduvei. În fine, în grosimea cornului ventral întîlnim şi o a treia categorie de neuroni, numiţi neuroni intercalari, care sînt neuroni de asociaţie a diverselor etaje medulare, fără însă ca fibrele lor să părăsească substanţa cenuşie.

2) *Ariile vegetative* sau „substantia intermedia" le putem subîmpărţi într-o arie visceromotorie şi una viscerosenzitivă. În realitate, această diviziune corespunde mai mult unei cerinţe didactice, deoarece în substantia intermedia centrii vegetativi receptori (senzitivi) şi cei efectori (motori) se interpătrund în aşa fel, încît e foarte greu de separat în această zonă vegetativă arii motorii şi arii senzitive.

Se ştie că în această regiune se găsesc neuroni cu aspect tipic de celule vegetative, care reprezintă originea fibrelor motorii ale nervilor simpatici şi care se numesc neuroni lissomotori. Aceşti neuroni trimit prelungiri axonice care de-a lungul rădăcinilor ventrale ale nervilor spinali şi apoi al ramurilor comunicante albe ajung la lanţul simpatic laterovertebral. Ei alcătuiesc în lungul ariilor vegetative ale substanței cenușii două coloane longitudinale și paralele, și acestea sînt:

— coloana intermediară laterală;

— coloana intermediară centrală sau medială (fig. 272).

a) *Coloana intermediară laterală* este situată în cornul lateral al măduvei; de aceea se mai numește și nucleul cornului lateral. Această coloană este fragmentată de fibrele care o străbat transversal, ceea ce îi dă aspectul moniliform, în șirag de mătănii: fiecare umflătură ar reprezenta un centru vegetativ deosebit. Astfel, la nivelul măduvei cervicale inferioare și toracic superioare, între C_8 și T_3, se găsește centrul iridodilatator sau ciliospinal al lui Budge; ceva mai jos întîlnim un centru cardiac, și în măduva toracică inferioară — un centru splanhnic.

În măduva lombosacrată, între L_2 și S_3, celulele acestei coloane sînt rare: de aceea, o putem considera ca întreruptă. Ea apare în măduva sacrată sub forma unui nucleu cuprins între S_3 și extremitatea inferioară a măduvei, numit nucleul simpatic inferior al lui Jacobson. Acest nucleu constituie centrul inervației simpatice a viscerelor pelvine (vezică, vezicule seminale, rect etc.) (fig. 272).

b) *Coloana intermediară medială* (fig. 272) este paralelă cu canalul ependimar și situată imediat înaintea coloanei veziculare a lui Clarke. Semnificația ei este discutată, deoarece părerile sînt împărțite, unii autori considerînd-o simpatică, iar alții parasimpatică.

Laruelle descrie existența unei alte coloane vegetative, prezentată numai în măduva sacrată, unde este așezată pe partea medială a cornului ventral, și pe care o denumim nucleul pelvin al lui Laruelle. Axonii porniți din neuronii acestui nucleu se îndreaptă de-a lungul ramurilor plexului sacrat către viscerele pelvisului, cărora le asigură inervația parasimpatică. De aceea, nucleul pelvin trebuie privit ca originea parasimpaticului sacrat și ca atare ca un centru al unor acte reflexe: micțiunea, defecarea, funcția genitală etc.

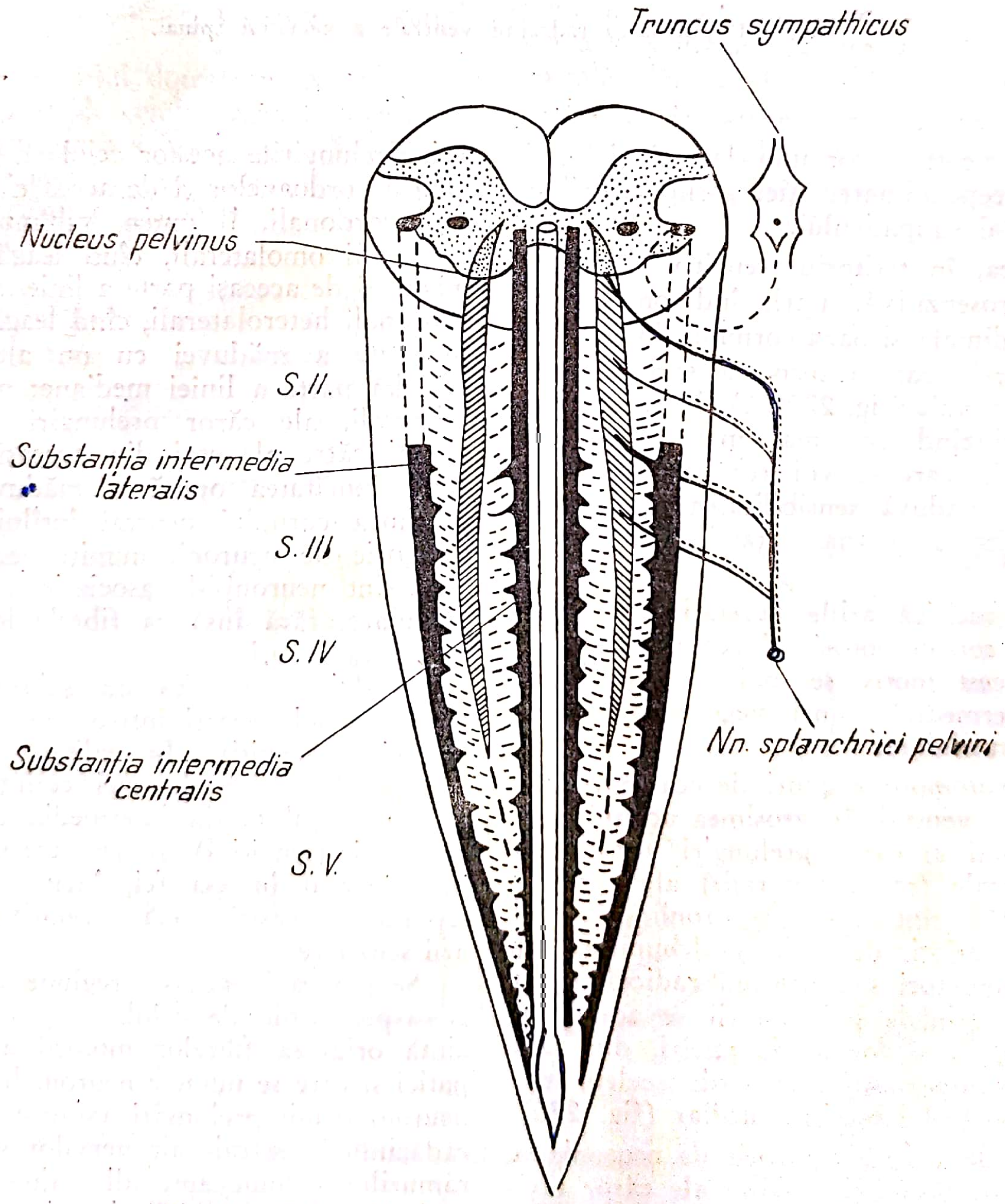

Fig. 272. Coloanele cenușii vegetative din măduva sacrală.

În ultima vreme, Ken-Kure a presupus că în tot lungul ariilor vegetative ar exista neuroni speciali, ale căror fibre părăsesc măduva de-a lungul rădăcinilor dorsale ale nervilor spinali şi pe care el le consideră ca reprezentînd centrii parasimpatici spinali. În felul acesta s-ar extinde teritoriul centrilor parasimpatici în toată lungimea măduvei, completînd noţiunea clasică, ce-i considera repartizaţi numai la cele două extremităţi ale nevraxului (parasimpatic cranian şi sacrat). Dar această extindere este încă dubioasă, fenomenele observate de Ken-Kure putînd fi explicate şi prin reflexul de axon.

În fine, în ariile vegetative ale substanţei cenuşii întîlnim şi celule vegetative care primesc impresiile senzitive în raport cu viaţa vegetativă, precum şi numeroşi neuroni cordonali şi intercalari.

3) *Aria somatosenzitivă* cuprinde cea mai mare parte a cornului dorsal. În grosimea sa se găsesc numeroşi neuroni intercalari, dintre care o parte se articulează cu neuronii striomotori ai cornului ventral şi în felul acesta, legînd cornul dorsal senzitiv de cel ventral motor, contribuie la formarea substratului anatomic al arcului reflex.

În plus găsim în grosimea cornului dorsal şi numeroşi neuroni cordonali, repartizaţi în capul cornului dorsal, la nivelul coloanei veziculare a lui Clarke sau chiar în baza cornului sub formă de nuclei mai mult sau mai puţin distincţi.

La aceşti nuclei vin să se termine cea mai mare parte din fibrele senzitive ale rădăcinii dorsale a nervului spinal, care aduc diversele forme de sensibilitate. De la nivelul lor pornesc alte fibre, care trec într-unul din cordoanele măduvei şi, formînd diferite tracturi senzitive, el urcă spre segmentele superioare ale nevraxului.

Pe lîngă celulele nervoase descrise, în substanţa cenuşie a măduvei există şi fibre nervoase amielinice. Descrierea pe care am făcut-o celulelor nervoase ne îngăduie să trecem cu uşurinţă peste cea a fibrelor pe care le trimit, deoarece am fost obligaţi să ne referim şi la ele.

Aceste fibre vor fi reprezentate de:

a) Axonii neuronilor intercalari.

b) Axonii celulelor cordonale, care părăsesc substanţa cenuşie pentru ca, după un anumit traiect de-a lungul cordoanelor de substanţă albă, să revină în substanţa cenuşie a unui etaj diferit de cel de origine.

c) Fibrele rădăcinilor ventrale ale nervilor rahidieni, care — după cum am văzut — cuprind axonii celulelor striomotorii şi ai celor lissomotorii.

d) Fibrele rădăcinilor dorsale (radix dorsalis) ale nervilor spinali, care se termină în neuronii cornului dorsal; alături de ele, pretinsele fibre radiculare ale lui Ken-Kure, care ar reprezenta fibrele neuronilor parasimpatici spinali şi ar părăsi măduva prin şanţul colateral dorsal.

e) Porţiunea terminală a fibrelor corticospinale şi subcorticospinale, care, de-a lungul diferitelor tracturi descendente, vin să sfîrşească în neuronii striomotori ai măduvei.

SUBSTANŢA ALBĂ
(substantia alba)

Între substanţa cenuşie şi periferia măduvei se găseşte substanţa albă, care îşi datoreşte coloraţia faptului că este formată din fibre nervoase cu teacă de mielină. Această substanţă albă este dispusă în trei cordoane simetrice:

a) **Cordonul ventral** (funiculus anterior), cuprins între cornul ventral şi şanţul medioventral; cele două cordoane ventrale sînt unite între ele printr-o lamă foarte subţire de substanţă albă, numită comisura albă (commissura alba), situată între comisura cenuşie preependimară şi fundul şanţului medioventral.

b) **Cordonul lateral** (funiculus lateralis) este aşezat între substanţa cenuşie şi periferia măduvei. Este cel mai voluminos şi nu este complet separat de cel ventral.

c) **Cordonul dorsal** (funiculus posterior) este cuprins între cornul dorsal şi septul mediodorsal. În partea sa cervicală este subdivizat în tractul lui Goll şi tractul lui Burdach prin şanţul intermediar.

Dacă facem secţiuni transversale, la niveluri diferite în măduva, constatăm că există deosebiri între întinderea substanţei albe faţă de cea cenuşie. În general, substanţa cenuşie este mai abundentă la nivelul umflăturilor brahială şi lombară faţă de segmentul cervical şi mai ales toracic. Substanţa albă este mai abundentă cu cît ne apropiem de porţiunea superioară a măduvei, şi aceasta datorită faptului că la acest nivel se găsesc aglomerate toate fibrele ce au venit prin rădăcinile dorsale, precum şi marea majoritate a celor ce urmează a se distribui periferic prin rădăcinile ventrale.

În acest fel, în grosimea coloanelor de substanţă albă a măduvei vedem fibre nervoase, care din rădăcina dorsală a nervului spinal intră în măduvă şi aici au un rol şi o direcţie anumită. De asemenea, găsim şi fibre care vin de la etajele superioare ale sistemului nervos şi care trec prin cordoanele măduvei, pentru ca după sinapsa din cornul ventral impulsul să treacă în rădăcina ventrală spre a ajunge la periferie.

Am putea schematiza provizoriu existenţa în substanţa albă a măduvei a unor grupuri de fibre care aduc excitaţiile pentru centrii medulari sau centrii situaţi deasupra măduvei, deci cu funcţia centripetă, spre deosebire de alte grupe de fibre, care conduc influxul nervos în sens invers, de la centru la periferie, deci cu funcţie centrifugă. O altă categorie de fibre sînt cele care nu trec prin măduvă, ci se nasc şi rămîn în lungul ei, avînd

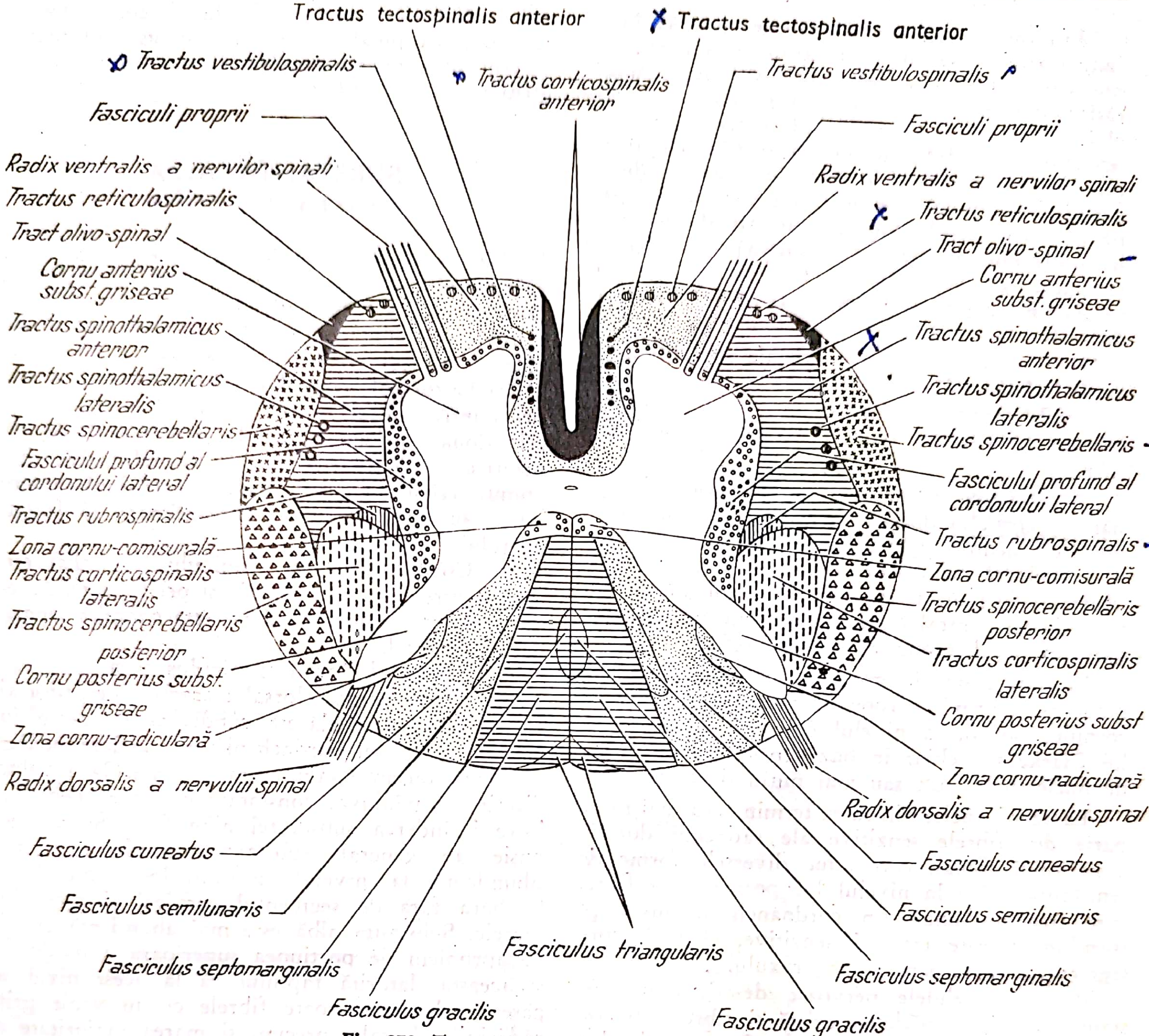
Tractus tectospinalis anterior
Tractus tectospinalis anterior
Tractus vestibulospinalis
Tractus corticospinalis anterior
Tractus vestibulospinalis
Fasciculi proprii
Fasciculi proprii
Radix ventralis a nervilor spinali
Radix ventralis a nervilor spinali
Tractus reticulospinalis
Tractus reticulospinalis
Tract olivo-spinal
Tract olivo-spinal
Cornu anterius subst. griseae
Cornu anterius subst. griseae
Tractus spinothalamicus anterior
Tractus spinothalamicus anterior
Tractus spinothalamicus lateralis
Tractus spinothalamicus lateralis
Tractus spinocerebellaris
Tractus spinocerebellaris
Fasciculul profund al cordonului lateral
Fasciculul profund al cordonului lateral
Tractus rubrospinalis
Tractus rubrospinalis
Zona cornu-comisurală
Zona cornu-comisurală
Tractus corticospinalis lateralis
Tractus spinocerebellaris posterior
Tractus spinocerebellaris posterior
Tractus corticospinalis lateralis
Cornu posterius subst. griseae
Cornu posterius subst griseae
Zona cornu-radiculară
Zona cornu-radiculară
Radix dorsalis a nervului spinal
Radix dorsalis a nervului spinal
Fasciculus cuneatus
Fasciculus cuneatus
Fasciculus semilunaris
Fasciculus semilunaris
Fasciculus triangularis
Fasciculus septomarginalis
Fasciculus septomarginalis
Fasciculus gracilis
Fasciculus gracilis

Fig. 273. Tracturile nervoase ale măduvii spinării.

funcţia de fibre de asociaţie între diferite segmente: sînt fibrele intersegmentale.

Fiecare dintre aceste categorii de fibre îşi au importanţa lor variată din punct de vedere morfologic şi funcţional şi ele se grupează în mănunchiuri nervoase sau tracturi nervoase. (fig. 273). Unele dintre aceste tracturi au rol de a transporta influxul nervos de la scoarţă la periferie; sînt deci centrifuge şi le vom numi tracturi descendente. Altele vor duce impulsurile de la periferie către centru, deci centripet; pe acestea le vom numi tracturi ascendente. Şi, în sfîrşit, altele vor asocia diverse etaje ale măduvei; sînt tracturi de asociaţie.

Între tracturi nu este o limită netă, deoarece nu sînt înconjurate de teci speciale. În general, fibrele nervoase din cordoanele măduvei emit în drumul lor fibre colaterale, care se desfac din fibră aproape în unghi drept pentru a se termina în jurul celulelor nervoase din substanţa cenuşie. Asemenea tracturi găsim în toate cele trei cordoane de substanţă albă pe care le vom studia acum:

CORDONUL VENTRAL
(funiculus anterior)

În acest cordon găsim tracturi descendente, ascendente şi de asociaţie.

Tracturi descendente: 1) Tractul cerebrospinal ventral (tractul piramidal ventral sau piramidal direct al lui Türck (tractus corticospinalis [pyramidalis] anterior). Este format din axonii celulelor nervoase din zona motorie a emisferei de aceeaşi parte (fig. 274). El parcurge etajele supramedulare ale sistemului nervos şi, ajungînd în măduvă, se situează în cordonul ventral de aceeaşi parte, imediat lateral de şanţul medioventral. În măsura în care coboară, fibrele sale se încrucişează, trecînd prin comisura albă a măduvei, pentru a sfîrşi în jurul celulelor radiculare ale cornului ventral din partea opusă. După unii, el s-ar epuiza cam la mijlocul regiunii toracice, pe cînd Dejerine admite că fibrele acestui fascicul ajung pînă la sacrata a 4-a *. Avînd originea în celulele piramidale din zona motorie, el va aduce către periferie influxul nervos motor, care din celula radiculară trece prin rădăcina ventrală a nervului spinal şi ajunge la muşchi, deci la organul efector. Prin urmare, tractul cerebrospinal ventral este un tract motor sau efector.

2) Tractul vestibulospinal ventral (tractus vestibulospinalis). Are originea în celulele din nucleul vestibular lateral din bulb (nucleul lui Deiters), ale cărui prelungiri axonice ajung în cordonul ventral de aceeaşi parte a măduvei şi sfîrşesc în neuronii striomotori ai măduvei cervicale. Acest tract constituie o cale eferentă a verificării echilibrului. Cuprinde în constituţia sa în special fibre încrucişate.

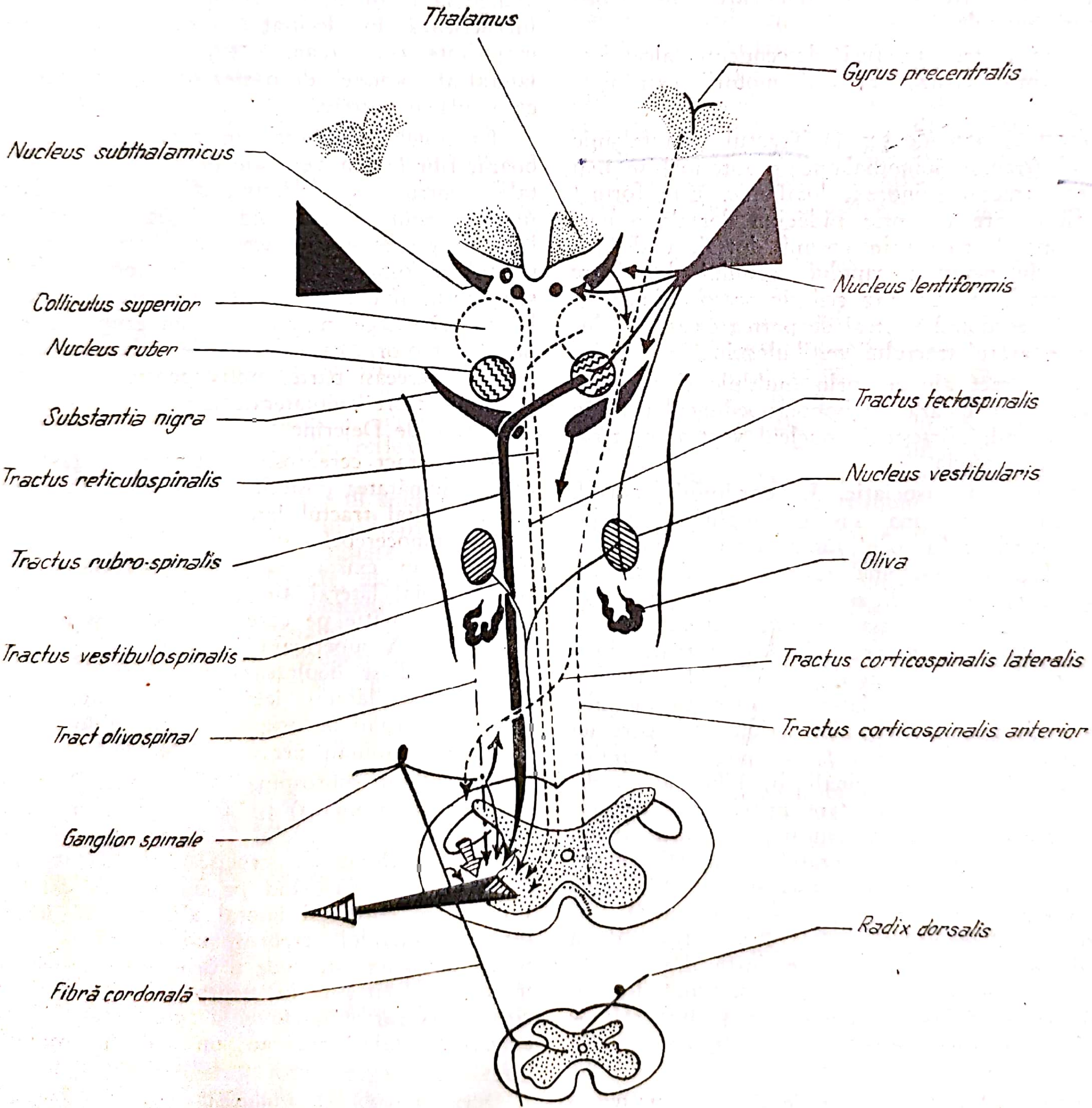
Thalamus
Gyrus precentralis
Nucleus subthalamicus
Nucleus lentiformis
Colliculus superior
Nucleus ruber
Tractus tectospinalis
Substantia nigra
Nucleus vestibularis
Tractus reticulospinalis
Tractus rubro-spinalis
Oliva
Tractus vestibulospinalis
Tractus corticospinalis lateralis
Tract olivospinal
Tractus corticospinalis anterior
Ganglion spinale
Radix dorsalis
Fibră cordonală

Fig. 274. Schemă demonstrînd calea motorie comună şi alimentarea ei prin diverse tracturi descendente.

---

* Se pare că ar fi destinat mai cu seamă segmentelor medulare dintre intumescenţe, acestea din urmă primind fibre din tractul corticospinal lateral.

3) Tractul tectospinal (tractus tectospinalis) ia naştere din tuberculii cvadrigemeni anteriori, după unii de aceeaşi parte, după alţii de partea opusă, şi, ajungînd în măduvă, se situează lateral faţă de tractul cerebrospinal anterior. El se termină în celulele striomotorii ale cornului ventral. Face parte şi este componentul eferent al reflexelor vizuale *.

4) Tractul marginal ventral sau reticulospinal ventral (tractus recitulospinalis). Ultima denumire indică provenienţa sa: din substanţa reticulară a bulbului, a punţii şi din nucleul lui Darkschewitsch. El coboară prin cordonul anterior al măduvei, fiind situat chiar la marginea acestuia (de aici denumirea de tract marginal ventral), şi se termină în neuronii striomotori ai măduvei cervicale. Face parte din sistemul care controlează tonusul muscular.

Ultimele trei tracturi descendente alcătuiesc componentul ventral al căii motorii extrapiramidale.

Tracturi ascendente: 1) Tractul spinotalamic ventral (tractus spinothalamicus anterior) se mai numeşte tractul spinoreticulotalamic. Este format din fibre care vin prin rădăcina dorsală a nervului spinal, trec prin cornul dorsal, unde fac sinapsă în neuronii capului cornului dorsal, se încrucişează în comisura cenuşie preependimară şi ajung în cordonul ventral de partea opusă, situîndu-se îndărătul tractului vestibulospinal.

Acest tract ajunge, prin multiple sinapse (în substanţa reticulară bulbopontopedunculară), în talamus, unde sfîrşeşte în nucleul ventral posterolateral al acestuia.

Tracturi de asociaţie. În cordonul ventral, tracturile descrise mai sus nu umplu tot spaţiul acestui cordon; în locul rămas liber şi îndeosebi între tractul cerebrospinal anterior şi rădăcina motorie a nervilor spinali, se află substanţă albă, deci fibre care alcătuiesc aşa-numitul tract restant sau tract fundamental, ventral. El este format din două categorii de fibre diferite după direcţia lor: a) fibre orizontale, situate mai lateral şi care nu sînt altceva decît axonii neuronilor striomotori, care ies din măduvă şi iau parte la formarea rădăcinilor ventrale ale nervilor spinali. b) Fibre longitudinale (fasciculi proprii) care provin din celulele cordonale ale substanţei cenuşii şi ale căror axoni, imediat ce au ieşit din această substanţă cenuşie, se bifurcă într-o ramură ascendentă mai lungă (2—3 segmente cranial) şi una descendentă mai scurtă (1—2 segmente caudal). Aceste fibre, după un drum variabil ca lungime, intră din nou în substanţa cenuşie, făcînd oficiul de fibre de asociaţie între diverse segmente ale măduvei, şi se numesc, din acest motiv, fibre spinospinale.

CORDONUL LATERAL
(funiculus lateralis)

Fibrele care străbat lungimea cordonului lateral se deosebesc în tracturi care vin de la centrii supramedulari la măduvă sau invers, care pleacă de la măduvă spre centrii superiori. Alături de acestea găsim şi fibre de asociaţie. Primele fibre vor forma tracturi descendente, următoarele tracturi ascendente, iar ultimele tracturi de asociaţie.

Tracturile descendente: 1) Tractul cerebrospinal lateral (tractus corticospinalis [pyramidalis] lateralis) sau tract piramidal încrucişat (fig. 274). Este format din axonii celulelor piramidale din zona motorie (girusul precentral) a scoarţei, care coboară spre măduvă. Înainte de a ajunge la măduvă, la nivelul bulbului, axonii se încrucişează în decusaţia piramidală în marea majoritate a lor (cam 80%) şi trec în cordonul lateral al măduvei, de partea opusă hemisferei din care au luat naştere.

La nivelul măduvei, în măsura în care coboară, fibrele din verticale devin succesiv orizontale, pentru a se îndrepta din cordonul lateral înspre cornul ventral, unde sfîrşesc în jurul celulelor striomotorii. În acest fel înţelegem de ce tractul se subţiază progresiv în coborîrea sa şi sfîrşeşte la nivelul lui filum terminale. În cordonul lateral, el merge împreună cu un grup mai redus de fibre motorii, care provin de la hemisfera cerebrală de aceeaşi parte, motiv pentru care au fost denumite fibre omolaterale directe şi au fost demonstrate de Dejerine.

Acest tract cerebrospinal lateral se găseşte situat în jumătatea posterioară a cordonului lateral, avînd medial tractul lateral profund, iar lateral tractul spinocerebelos dorsal; cum însă în măduva lombară nu există tract spinocerebelos, tractul cerebrospinal lateral ajunge aproape de periferia măduvei, situaţie pe care o respectă şi în regiunea cervicală superioară, unde tractul spinocerebelos dorsal se deplasează mai ventral. Tractul cerebrospinal lateral, legînd zona motorie corticală cu neuronii de origine ai rădăcinilor motorii ale nervilor spinali, are un rol motor *.

2) Tractul rubrospinal al lui von Monakow (tractus rubrospinalis) îşi are originea în nucleul roşu situat la nivelul pedunculului cerebral (fig. 274); fibrele se încrucişează în decusaţia lui Forel şi apoi, coborînd pe un anumit drum, se situează în cordonul lateral al măduvei, imediat înaintea tractului cerebrospinal lateral sau piramidal încrucişat, de unde şi denumirea de prepiramidal. El sfîrşeşte în neuronii striomotori din cornul ventral al măduvei şi face parte din căile extrapiramidale care au un rol în controlul

---

* După nomenclatura internaţională, aceste tracturi se găsesc în funiculul lateral.

* Este probabil că se distribuie mai ales intumescenţelor.

mişcărilor automate şi al tonusului muscular. Tractul rubospinal este redus la om.

3) Tractul olivospinal (fig. 274). Echivalent cu tractul triunghiular al lui Helweg, are originea în oliva bulbară şi apoi coboară în măduvă, unde există doar în măduva cervicală, fiind situat lateral de rădăcinile ventrale ale nervilor spinali, imediat înaintea tractului spinocerebelos ventral. El sfîrşeşte tot în celulele striomotorii ale cornului ventral. Şi acest tract face parte din căile extrapiramidale.*

4) Tractul vestibulospinal lateral (Held), porneşte din nucleii vestibulari ai punţii şi îndeosebi din nucleul lui Deiters. El este alcătuit din fibre, care în majoritatea lor nu se încrucişează şi coboară în partea ventrală a cordonului lateral al măduvei. Ajunse aici, ele sfîrşesc în neuronii striomotori ai măduvei. Are aceeaşi funcţie ca şi tractul vestibulospinal ventral, descris mai sus.

5) Tractul reticulospinal lateral (tractus reticulospinalis) porneşte din substanţa reticulară a trunchiului cerebral şi se mai numeşte şi tract reticulospinal încrucişat, fibrele sale încrucişîndu-se în cea mai mare parte, spre deosebire de fibrele tractului reticulospinal ventral, ce conţine în special fibre directe. Tractul reticulospinal lateral coboară în cordonul lateral al măduvei, unde se plasează între tractul cerebrospinal lateral şi tractul rubrospinal, sfîrşind apoi în neuronii striomotori ai măduvei.

Ca şi tractul reticulospinal ventral, el transportă influxul nervos necesar pentru controlul tonusului muscular, precum şi în anumite reflexe complexe, care necesită intrarea în acţiune a unor mari grupe musculare; exemplu: reflexul de vărsătură, de strănut etc.

Tracturi ascendente: 1) tractul spinocerebelos dorsal sau cerebelos direct al lui Flechsig (tractus spinocerebellaris posterior). Ia naştere din celulele coloanei veziculare a lui Clarke, ale căror axoni se îndreaptă ventral, prin substanţa cenuşie şi, cînd au ajuns în dreptul canalului ependimar, îşi schimbă direcţia, merg tot orizontal în afară pînă la partea posterolaterală a cordonului lateral; aici, din orizontale devin verticale şi urcă spre bulb, formînd tractul spinocerebelos dorsal (fig. 275).

Acest tract începe la nivelul celui de-al doilea sau al treilea nerv lombar şi, pe măsură ce urcă, el se îngroaşă din cauza afluenţei de fibre, îndeosebi în regiunea toracică; în măduva cervicală, datorită faptului că nu mai primeşte fibre multe, el nu se mai îngroaşă**.

Ajuns în bulb, tractul spinocerebelos dorsal trece în pedunculul cerebelos inferior şi ajunge în scoarţa paleocerebelului (în lobul anterior şi cel posterior, cît şi în lobulus simplex). Acest tract transportă mesaje proprioceptive, culese de la nivelul muşchilor, tendoanelor şi articulaţiilor.

2) Tractul spinocerebelos ventral sau cerebelos încrucişat al lui Gowers (tractus spinocerebellaris anterior) este format din axonii neuronilor situaţi în baza cornului dorsal, la care sfîrşesc fibrele provenite din rădăcina senzitivă a nervului spinal (fig. 275). Axonii celulelor de mai sus trec de partea opusă prin substanţa cenuşie preependimară şi se duc pînă la partea ventrolaterală şi superficială a cordonului lateral. Aici ele îşi schimbă direcţia şi din orizontale devin ascendente, grupîndu-se în tractul spinocerebelos ventral.

Acest tract are primele fibre apărute la nivelul primului nerv lombar şi apoi prin apoziţia celor din regiunea toracică şi cervicală se îngroaşă. Este format deci din fibre cu funcţii centripete, care se încrucişează la nivelul comisurii preependimare a măduvei, urcă prin cordonul lateral al acesteia şi apoi trec prin bulb şi punte, de unde se vor îndrepta dorsal pentru a ajunge prin pedunculul cerebelos superior în scoarţa paleocerebelului (lob anterior şi lobulus simplex).

Şi acest tract, ca şi precedentul, transportă sensibilitatea proprioceptivă, mesaje plecate de la receptorii muşchilor, tendoanelor, ligamentelor şi capsulelor articulare.

3) Tractul spinotalamic lateral (tractus spinothalamicus lateralis) (fig. 275). Se găseşte situat imediat medial, profund de tractul spinocerebelos ventral. El se formează astfel: fibrele din rădăcina dorsală a nervului spinal intră în capul cornului dorsal şi aici fac o sinapsă, după unii cu celulele din substanţa gelatinoasă a lui Rolando, după alţii cu celulele capului cornului dorsal; axonii acestor celule traversează retroependimar comisura cenuşie şi trec astfel în cordonul lateral de partea opusă, unde iau un traiect ascendent şi formează, pe faţa profundă a tractului spinocerebelos ventral, tractul spinotalamic lateral. Acest tract urcă apoi în bulb, unde vine foarte aproape de tractul spinotalamic ventral, şi ambele merg mai sus sub denumirea de lemniscus spinalis, spre talamus, unde fac sinapsă în nucleul ventral posterolateral al talamusului; de aici pleacă fibre care îl unesc cu scoarţa cerebrală a girusului postcentral.

Tractul spinotalamic lateral împreună cu cel ventral transportă sensibilitatea exteroceptivă, protopatică, tactilă, termică şi dureroasă.

4) Tractus spinotectal (tractus spinotectalis). Se află aşezat înaintea tractului spinocerebelos ventral şi a tractului spinotalamic lateral. Fibrele sale provin din cornul dorsal de partea opusă, străbat măduva şi merg apoi ascendent pînă la tuberculii cvadrigemeni.

Tracturi de asociaţie: 1) Tractul intersegmental lateral profund (fasciculi proprii medullae spinalis, f. intersegmentales), este echivalent cu tractul restant sau fundamental al cordonului lateral. El este format din axonii neuronilor din

---

* Nu a fost omologat în nomenclatura internaţională.

** Locul lui este luat aici de un tract cu originea în nucleul cuneat accesor şi cu terminaţia în cerebel.

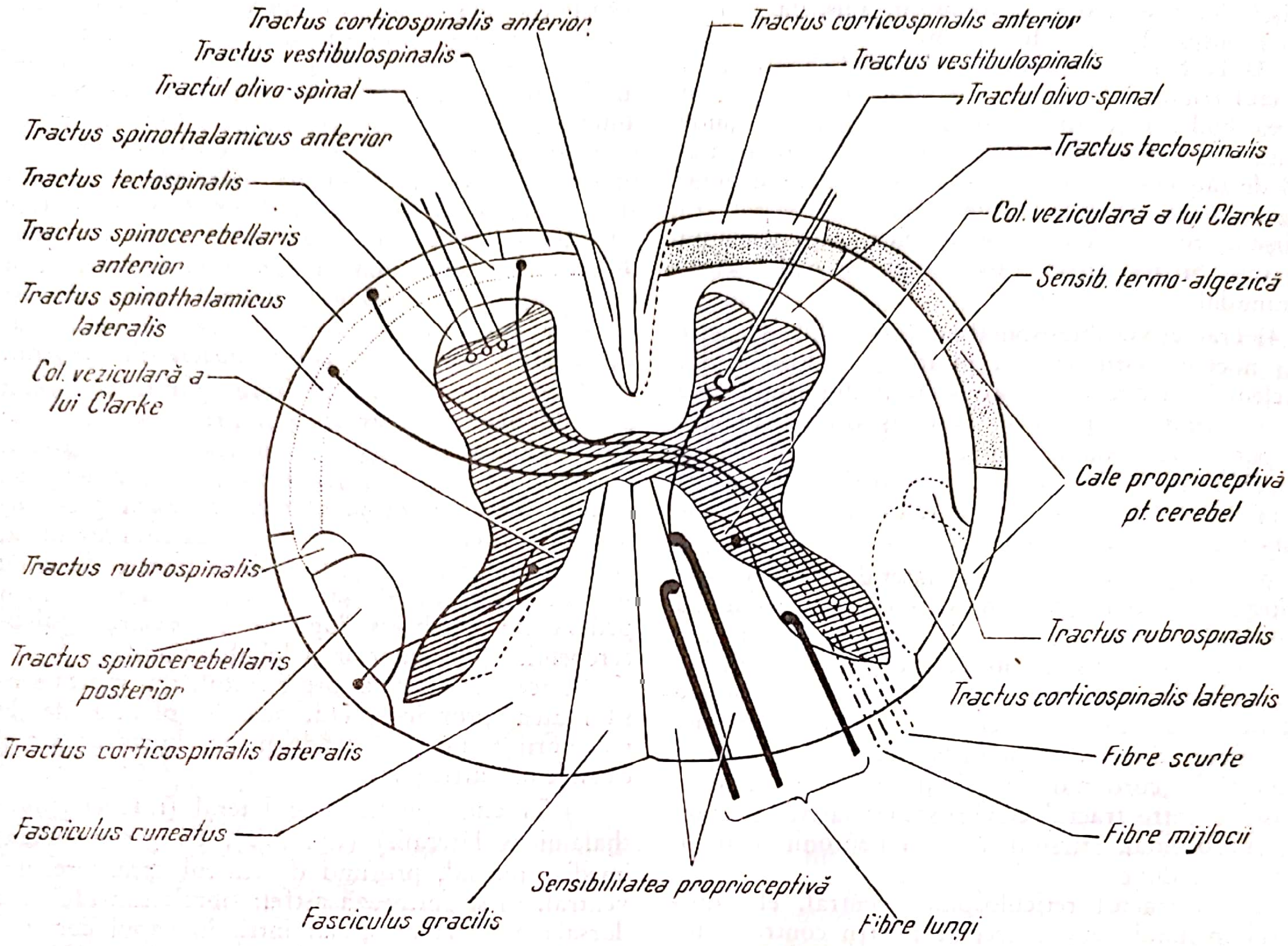
Tractus corticospinalis anterior
Tractus vestibulospinalis
Tractul olivo-spinal
Tractus spinothalamicus anterior
Tractus tectospinalis
Tractus spinocerebellaris anterior
Tractus spinothalamicus lateralis
Col. veziculară a lui Clarke
Tractus rubrospinalis
Tractus spinocerebellaris posterior
Tractus corticospinalis lateralis
Fasciculus cuneatus
Fasciculus gracilis
Sensibilitatea proprioceptivă
Fibre lungi
Tractus corticospinalis anterior
Tractus vestibulospinalis
Tractul olivo-spinal
Tractus tectospinalis
Col. veziculară a lui Clarke
Sensib. termo-algezică
Cale proprioceptivă pt. cerebel
Tractus rubrospinalis
Tractus corticospinalis lateralis
Fibre scurte
Fibre mijlocii

Fig. 275. Schema tracturilor ascendente ale măduvii spinării.

substanța cenușie, axoni care intră în substanța albă a cordonului lateral de aceeași parte sau de partea opusă. Aceste fibre sfîrșesc în celulele nervoase situate la alte etaje ale măduvei și fac oficiul de fibre de asociație intersegmentale.

El se găsește situat între substanța cenușie și celelalte tracturi și are o parte din fibre care trec în tractul spinotalamic ventral, iar altele în tractul spinotalamic lateral.

CORDONUL DORSAL
(funiculus posterior)

În acest cordon găsim două grupuri mari de fibre, ascendente și descendente, formînd două categorii de tracturi: ascendente și descendente.

Tracturi ascendente: 1) tractul lui Goll sau fasciculus gracilis este format din fibre provenite din rădăcina dorsală a nervului spinal, fibre care intră prin șanțul colateral dorsal și apoi vin să se așeze de o parte și de alta a septului median dorsal, formînd un tract care pe secțiunea orizontală a măduvii se arată delimitat ventral de substanța cenușie, dorsal de periferia măduvei; iar lateral — prin septul intermediar dorsal — de tractul lui Burdach, începînd de la segmentul al 5-lea toracic (fig. 275).

Tractul lui Goll ia naștere din partea cea mai inferioară a măduvei și, pe măsură ce se urcă, se tot adaugă fibre venite din nervii spinali de mai sus, de unde înțelegem că fibrele cele mai inferioare sînt și cele mai mediale, iar cele mai superioare sînt mai laterale, dispunîndu-se lamelar (legea lui Kahler). Aceste fibre nu se încrucișează la nivelul măduvei, ci trec în bulb, de aceeași parte sfîrșind în nucleul lui Goll (din clava), unde fac sinapsă: axonii celulelor din acest nucleu se încrucișează în bulb, formînd încrucișarea senzitivă sau piniformă a lui Spitzka și apoi banda lui Reil medială (lemniscus medialis). Acest tract transportă sensibilitatea profundă.

2) Tractul lui Burdach sau fasciculus cuneatus. Se găsește situat între tractul lui Goll și cornul posterior; el este format din fibrele provenite tot din rădăcina dorsală a nervilor spinali. El începe de la nivelul nervilor toracici superiori (de la

segmentul V th.) şi i se adaugă fibrele venite de la cei cervicali (fig. 276). Fibrele urcă prin măduvă de aceeaşi parte şi ajung în bulb la nivelul unui nucleu, numit nucleul lui Burdach (din tuberculul cuneat) unde fac sinapsă cu neuronii de aici.

Axonii acestora se încrucişează, participînd la încrucişerea piniformă, şi apoi cu cei proveniţi din nucleul lui Goll formează lemniscul medial.

Tracturi descendente: În grosimea cordonului dorsal se mai găsesc fibre care formează tracturi

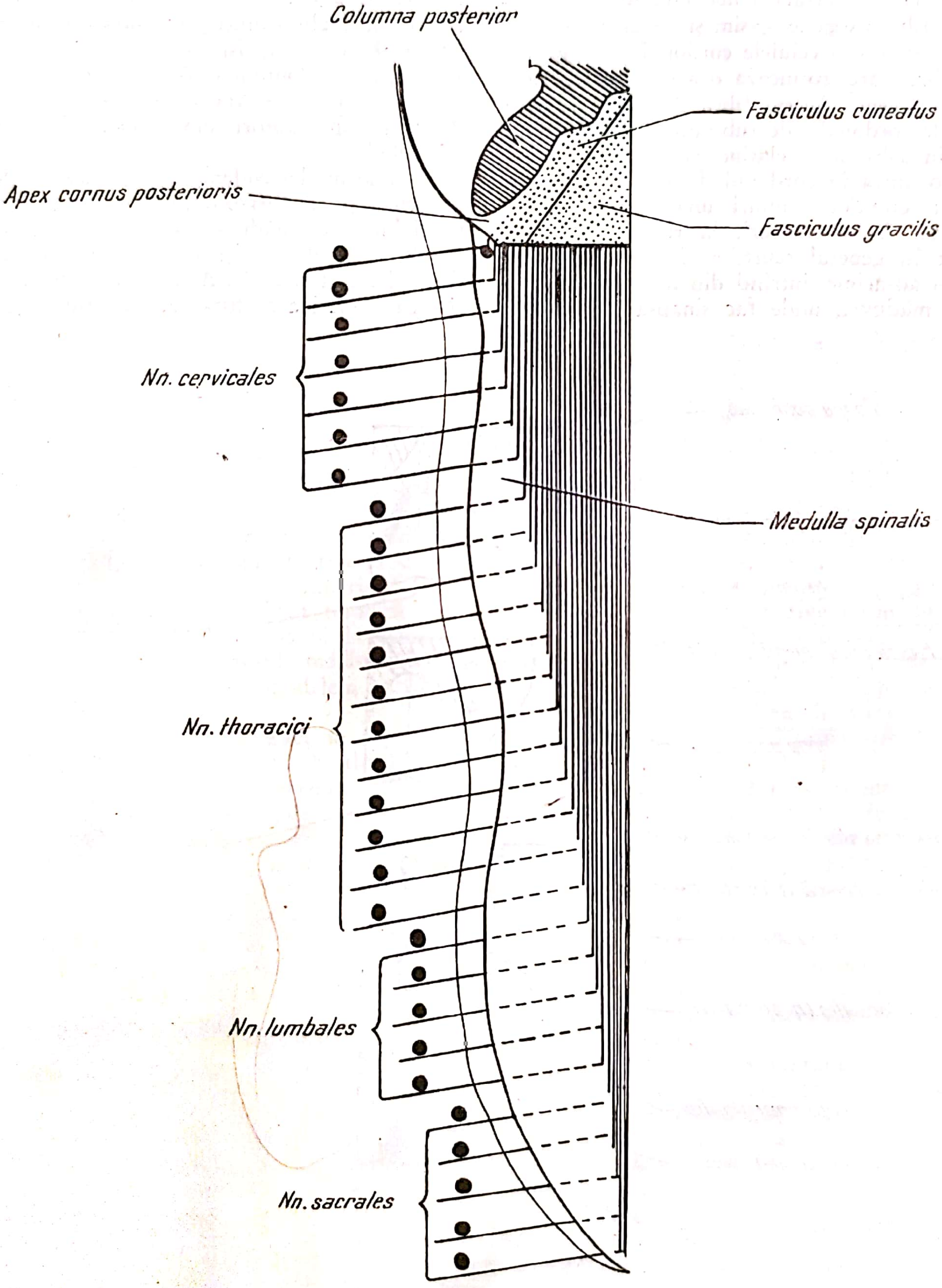
Columna posterior
Fasciculus cuneatus
Apex cornus posterioris
Fasciculus gracilis
Nn. cervicales
Medulla spinalis
Nn. thoracici
Nn. lumbales
Nn. sacrales

Fig. 276. Schemă demonstrînd formarea fasciculelor gracil şi cuneat.

descendente, care sînt descrise mai jos ca formînd tractul lui Schultze, bandeleta periferică a lui Hoche, centrul oval al lui Flechsig şi tractul triunghiular al lui Gombault şi Philippe. Fibrele acestea au caracter segmentar. Să le vedem cum iau naştere.

În cordonul dorsal,. în afară de fibrele provenite din rădăcina dorsală a nervului spinal şi care se numesc fibre exogene, găsim şi un grup de fibre care iau naştere din celulele cordonale sau de asociaţie , fibre care formează o a doua categorie a fibrelor endogene. Aceste fibre endogene se nasc din celulele cordonale ale substanţei cenuşii (după alţii şi din substanţa gelatinoasă a cornului dorsal) şi apoi intră în cordonul dorsal, unde fiecare se divide în cîte două ramuri: una ascendentă, alta descendentă. Aceste ramuri, la rîndul lor, după un traiect în general scurt, se îndoaie şi se îndreaptă în adîncime, intrînd din nou în substanţa cenuşie a măduvei, unde fac sinapsă cu neuronii de aici. Ele rămîn deci cu aspectul şi cu valoarea unor fibre de asociaţie între segmentele măduvei.

Ramurile ascendente, ca şi cele descendente, vin să se grupeze, formînd chiar fascicule cu formă şi situaţie deosebite. Astfel, fibrele endogene ascendente vin să se grupeze într-un tract pe care îl găsim în măduva cervicală, toracică şi lombară şi care se aşază la partea ventrală a cordonului dorsal, în unghiul dintre comisura cenuşie şi cornul posterior; de aici, îşi ia şi denumirea de tract ventral al cordonului dorsal sau zona cornucomisurală a lui Pierre Marie. Acelaşi tract a fost indicat de unii autori sub numele de cîmpul lui Westphal.

Ramurile descendente ale fibrelor enrdogene se grupează şi ele într-un tract, pe care îl găsim în toată lungimea măduvei, dar care, de la o regiune la alta a măduvei, îşi schimbă situaţia, forma şi denumirea. (fig. 277). Astfel, în măduva cervicală şi cea superioară toracică, tractul format din

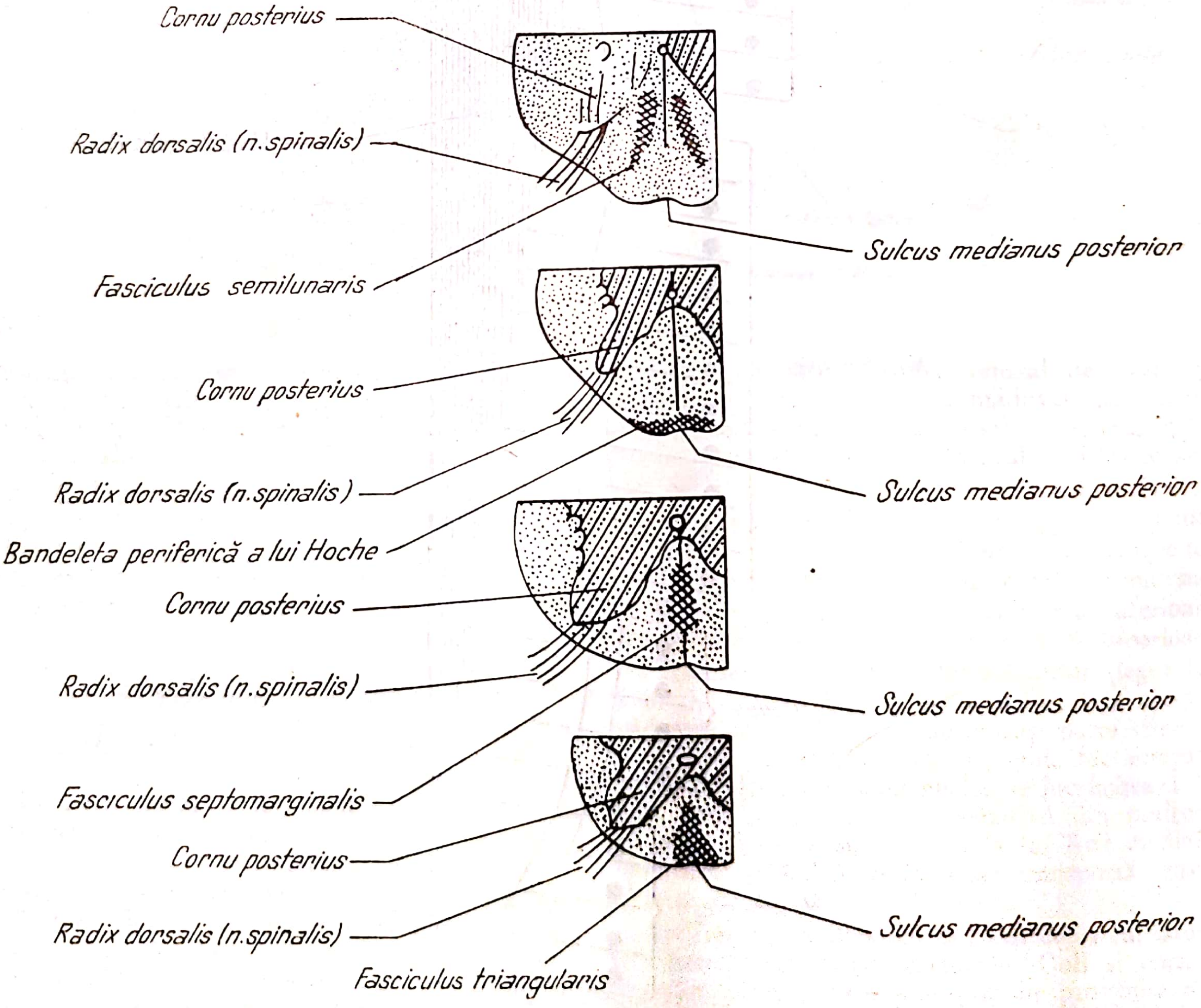
Cornu posterius
Radix dorsalis (n.spinalis)
Sulcus medianus posterior
Fasciculus semilunaris
Cornu posterius
Radix dorsalis (n.spinalis)
Sulcus medianus posterior
Bandeleta periferică a lui Hoche
Cornu posterius
Radix dorsalis (n.spinalis)
Sulcus medianus posterior
Fasciculus septomarginalis
Cornu posterius
Radix dorsalis (n.spinalis)
Sulcus medianus posterior
Fasciculus triangularis

Fig. 277. Schema demonstrînd fasciculele descendente ale fibrelor endogene.

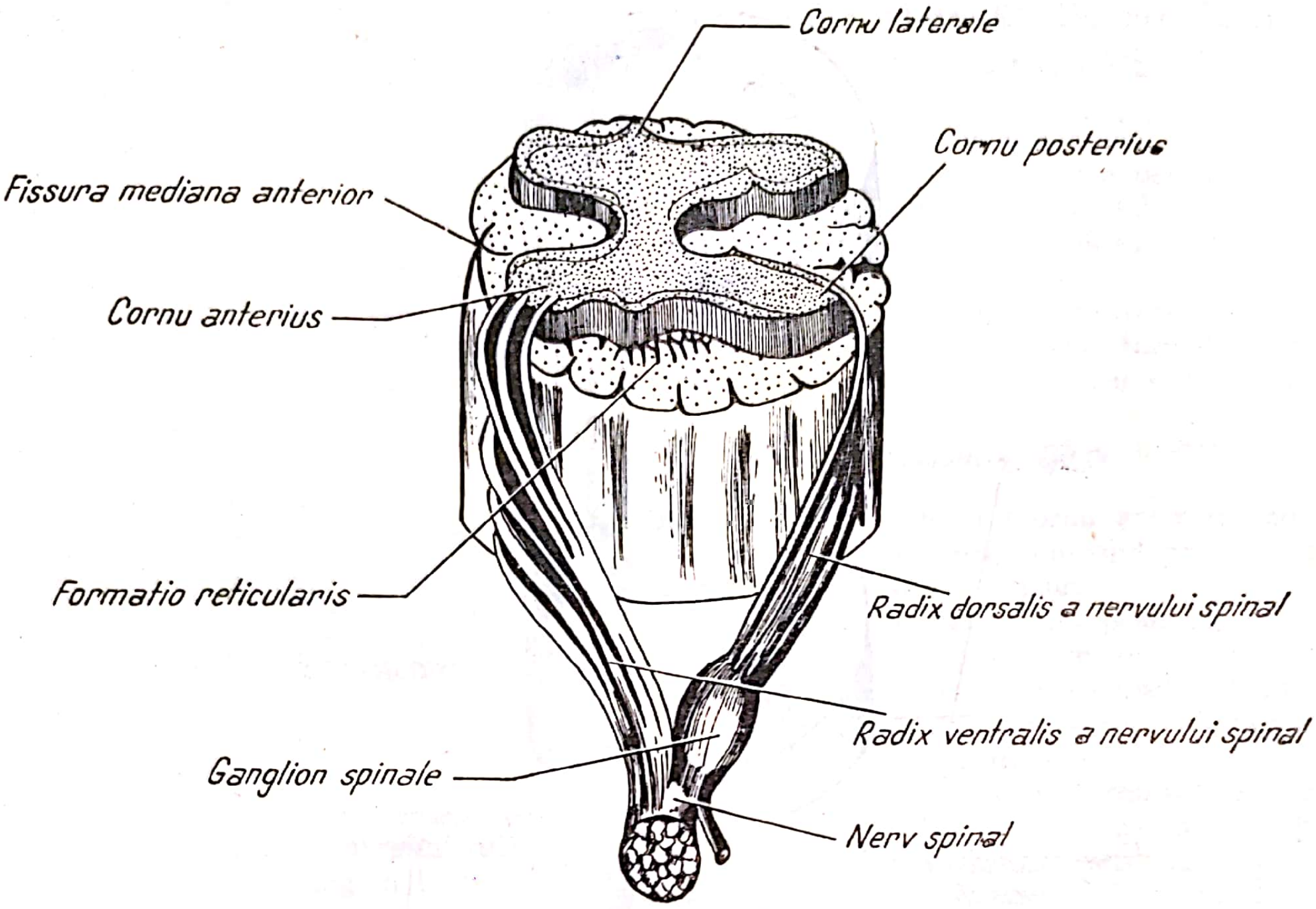

Fig. 278. Rădăcinile nervului spinal.

fibrele endogene descendente se situează în grosimea tractului lui Burdach şi se numeşte tractul în virgulă al lui Schultze (fasciculus semilunaris [f. interfascicularis]); ajungînd în măduva toracică inferioară, acest tract vine să se aşeze la periferia cordonului dorsal, între şanţul mediodorsal şi cornul dorsal şi ia numele de bandeleta periferică a lui Hoche.

În regiunea lombară acest tract se deplasează în profunzime şi către linia mediană, alcătuind în grosimea tractului lui Goll, împreună cu cel de partea opusă aspectul unui oval, de unde şi denumirea de centru oval al lui Flechsig (fasciculus septomarginalis). În sfîrşit, în măduva sacrată şi conul terminal, rămîne de o parte şi de alta a septului medial dorsal, dar se deplasează spre periferie şi ia forma unui triunghi, de unde şi denumirea de tract triunghiular medial al lui Gombault şi Philippe.

Dar în ramurile formate de ramurile ascendente sau descendente ale fibrelor endogene, după cum am remarcat, nu găsim exclusiv numai fibre endogene, ci şi fibre de provenienţă exogenă în cantitate mare, adică fibre provenite din rădăcina senzitivă a nervilor spinali. Studiind nervii spinali, constatăm că fiecare nerv spinal este format din două rădăcini, una ventrală şi alta dorsală (fig. 278).

Rădăcina ventrală (radix ventralis) îşi are originea reală în neuronii striomotori ai cornului ventral (neuronii radiculari) şi este formată din axonii care ies grupaţi de-a lungul şanţului colateral ventral al măduvei, loc care reprezintă originea lor aparentă. Împreună cu aceste fibre, trec însă şi fibre simpatice, plecate din neuronii lissomotori din regiunile vegetative ale măduvei.

Rădăcina dorsală (radix dorsalis) de fapt nu iese, ci intră în măduvă de-a lungul şanţului colateral dorsal; ea este formată din prelungirile celulelor nervoase ce se găsesc în ganglionii spinali. Aceste celule au o singură prelungire, care se desface în formă de T, în două prelungiri secundare; una din prelungiri cu funcţie dendritică merge să se unească la nivelul oficiului de conjugare cu rădăcina ventrală pentru a forma nervul spinal propriu-zis; alta se duce spre măduvă şi prin reunirea acestor prelungiri se formează rădăcina dorsală sau senzitivă a nervului spinal. Originea reală a rădăcinii dorsale se află deci în ganglionul spinal. Rădăcina va pătrunde în măduvă în dreptul porţiunii mijlocii a zonei lui Lissauer. Rădăcina dorsală senzitivă conţine fibre care transportă excitaţiile către centru de la:

a) tegument — sensibilitatea superficială sau exteroceptivă, în care înglobăm sensibilitatea tactilă, termică şi dureroasă;

b) de la nivelul oaselor, tendoanelor, articulaţiilor şi muşchilor — este sensibilitatea profundă proprioceptivă;

c) de la nivelul viscerelor — este sensibilitatea profundă interoceptivă.

Fiecare din aceste forme de sensibilitate foloseşte fibre speciale cuprinse în rădăcina dorsală a nervului spinal. Prin fibrele centripete ajung în

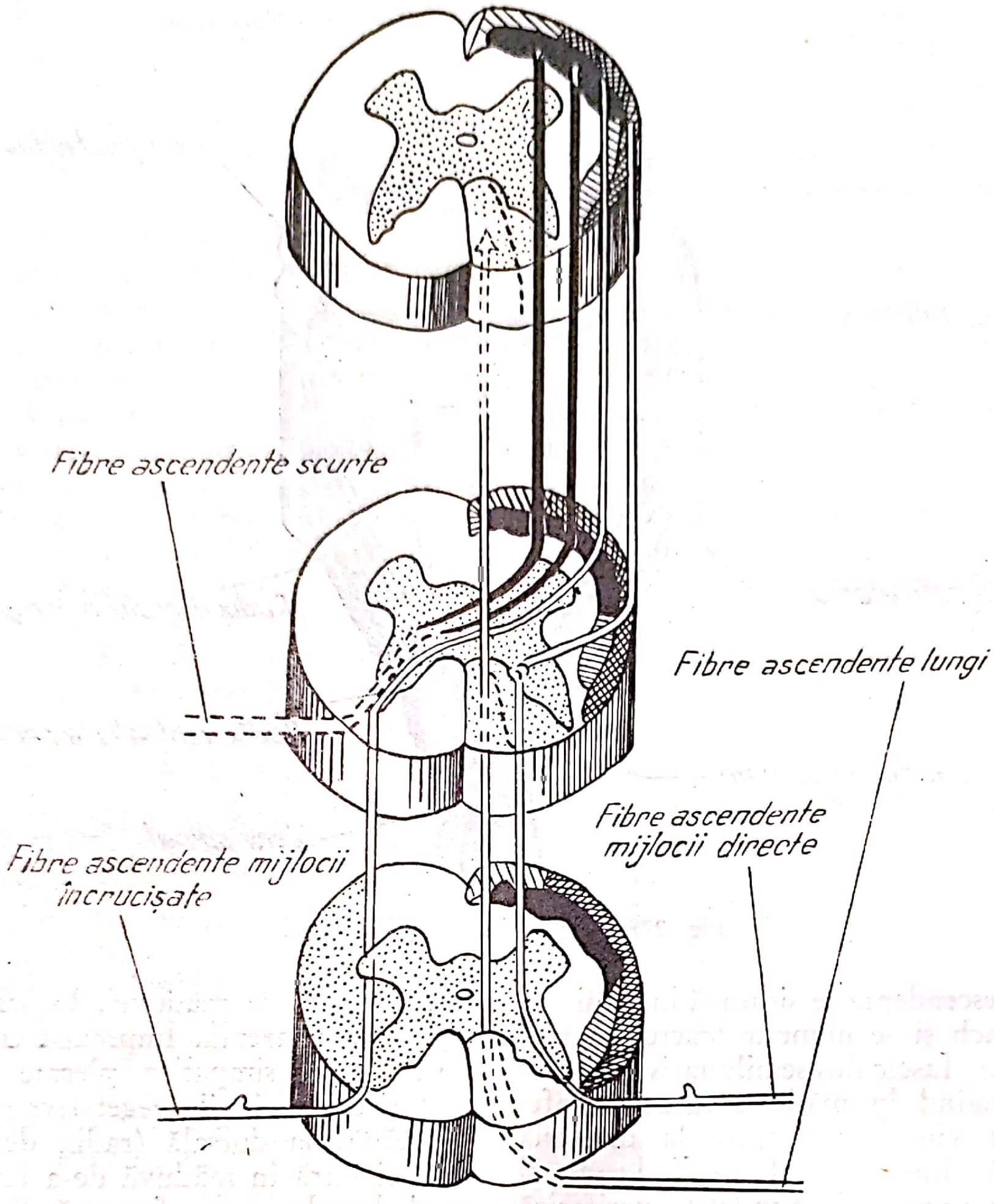
Fibre ascendente scurte
Fibre ascendente lungi
Fibre ascendente mijlocii directe
Fibre ascendente mijlocii încrucișate

Fig. 279. Schemă demonstrînd categoriile de fibre ascendente plecate din nervul spinal.

rădăcina dorsală influxurile din teritoriul somatic respectiv, iar prin fibrele simpatice influxurile viscerale. Fibrele rădăcinii dorsale a nervului spinal pătrund în măduvă, în cordonul posterior, și se divid în trei categorii de ramuri:

1) Ramuri descendente, care coboară prin cornul dorsal în segmentele dedesubt; ele fac oficiu de fibre intersegmentale.

2) Ramuri colaterale, care se duc pînă în cornul anterior, unde fac sinapsă cu neuronii radiculari. În acest fel, se formează suportul anatomic al actului reflex segmentar sau monosinaptic.

3) Ramuri ascendente, care sînt cele mai numeroase, precum și cele mai importante, deoarece ele formează tracturile ascendente din măduvă cu sau fără sinapsă în neuronii din substanța cenușie.

Aceste ramuri ascendente se împart și ele în trei categorii (fig. 279).

a) *Fibrele scurte* sînt fibrele cu o lungime redusă la 1—2 cm și care, după o primă sinapsă în capul cornului dorsal, străbat comisura cenușie a măduvei, trecînd de partea opusă, unele preependimar, iar altele retroependimar. Apoi, fie că au traiect pre- sau retroependimar, ele se duc către fața profundă a tractului spinocerebelos ventral, unde schimbă direcția și, devenind ascendente, formează tractul în semilună al lui Dejerine. Acesta se împarte în două segmente: unul dorsal sau tract spinotalamic lateral (tractus spinothalamicus lateralis), ale cărui fibre s-au încrucișat retroependimar și apoi se urcă mergînd direct pînă la talamus, unde duc impresiile termice și dureroase; altul ventral sau tractul spinotalamic ventral (tractus spinothalamicus anterior), format din fibre scurte încrucișate preependimar și care, după mai multe sinapse în substanța reticulară bulboponto-pedunculară, se termină în talamus. El transportă excitațiile tactile difuze.

b) *Fibrele mijlocii* merg oblic ascendent prin 2—3 segmente medulare. Unele dintre ele se termină la nivelul celulelor din coloana veziculoasă a lui Clarke; de aici pleacă axonii acestor celule, care se îndreaptă în afară, în partea dorsolaterală a cordonului lateral, unde se îndoaie, devin verticale și formează tractul spinocerebelos dorsal (tractus spinocerebellaris posterior), care se duce direct, neîncrucișat, pînă la cerebel.

O altă parte din fibrele mijlocii se termină la nivelul celulelor din baza cornului dorsal, făcînd sinapsa cu celulele acestuia. De aici pleacă apoi axonii acestora, care trec de partea opusă prin comisura preependimară şi, cînd ajung în partea ventrolaterală şi superficială a cordonului lateral, devin verticali şi formează tractul spinocerebelos ventral (tractus spinocerebellaris anterior), care este deci încrucişat.

Atît fibrele tractului spinocerebelos dorsal cît şi ale celui ventral se termină în scoarţa paleocerebelului şi duc la acest nivel mesaje proprioceptive de la os, muşchi, tendon şi articulaţii (tonus, coordonare, stabilitate).

c) *Fibrele lungi* merg către bulb prin cordonul dorsal al măduvei, formînd tracturile lui Goll (fascicules gracilis) şi Burdach (fasciculus cuneatus). Ele sînt mai întîi alipite la cornul dorsal, iar mai apoi sînt împinse către linia mediană de fibrele de aceeaşi natură care provin din segmentele de deasupra şi care rămîn deci mai superficiale decît cele caudale. Fibrele sacrate, lombare şi toracice pînă la segmentul V th. formează tractul lui Goll, pe cînd cele toracice şi cervicale alcătuiesc tractul lui Burdach. Mergînd de aceeaşi parte şi neîncrucişate, ele ajung în bulb (respectiv în nucleii lui Goll şi Burdach), unde se termină protoneuronul senzitiv. De la al doilea neuron, neuronul bulbar, pleacă apoi fibre formînd decusaţia piniformă, după care totalitatea fibrelor senzitive încrucişate alcătuiesc banda medială a lui Reil (lemniscul medial). Aceste fibre conduc sensibilitatea exteroceptivă profundă, epicritică (noţiunea de poziţie, de atitudine şi o parte din sensibilitatea tactilă eficientă a noţiunii de loc).

DATE SUMARE DE FIZIOLOGIE A MĂDUVEI

Datele pe care le cunoaştem asupra fiziologiei medulare au fost confirmate experimental de către o serie de autori, între care Ch. Bell, Magendie, Bechterew, Goltz etc. Măduva spinării este un organ de transmisie şi un centru nervos. Substanţa cenuşie a măduvei este formată din neuroni, pe cînd substanţa albă este formată din fibrele care conduc influxul de la sau înspre celulele din substanţa cenuşie.

Substanţa cenuşie a măduvei este reprezentată prin:

— *cornul ventral* (cornu anterius), cu funcţie motoare somatică prin controlul pe care-l exercită asupra musculaturii striate;

— *cornul dorsal* (cornu posterius), cu funcţie senzitivă în principal şi în secundar funcţie de asociaţie segmentară sau intersegmentară;

— *cornul intermediar* (cornu laterale) sau lateral, cu funcţie vegetativă.

Cornul ventral (cornu anterius) de substanţă cenuşie, format din neuronii striomotori, primeşte două feluri de incitaţii: unele centrale şi altele periferice. Incitaţiile centrale provin din scoarţa cerebrală sau nucleii situaţi deasupra măduvei, pe cînd cele periferice ajung pe calea rădăcinii dorsale a nervului spinal, fie prin intermediul unui neuron intercalat, fie direct de-a lungul ramurilor colaterale ale rădăcinii dorsale *, toate aceste excitaţii sfîrşesc în neuronii striomotori (fig. 280).

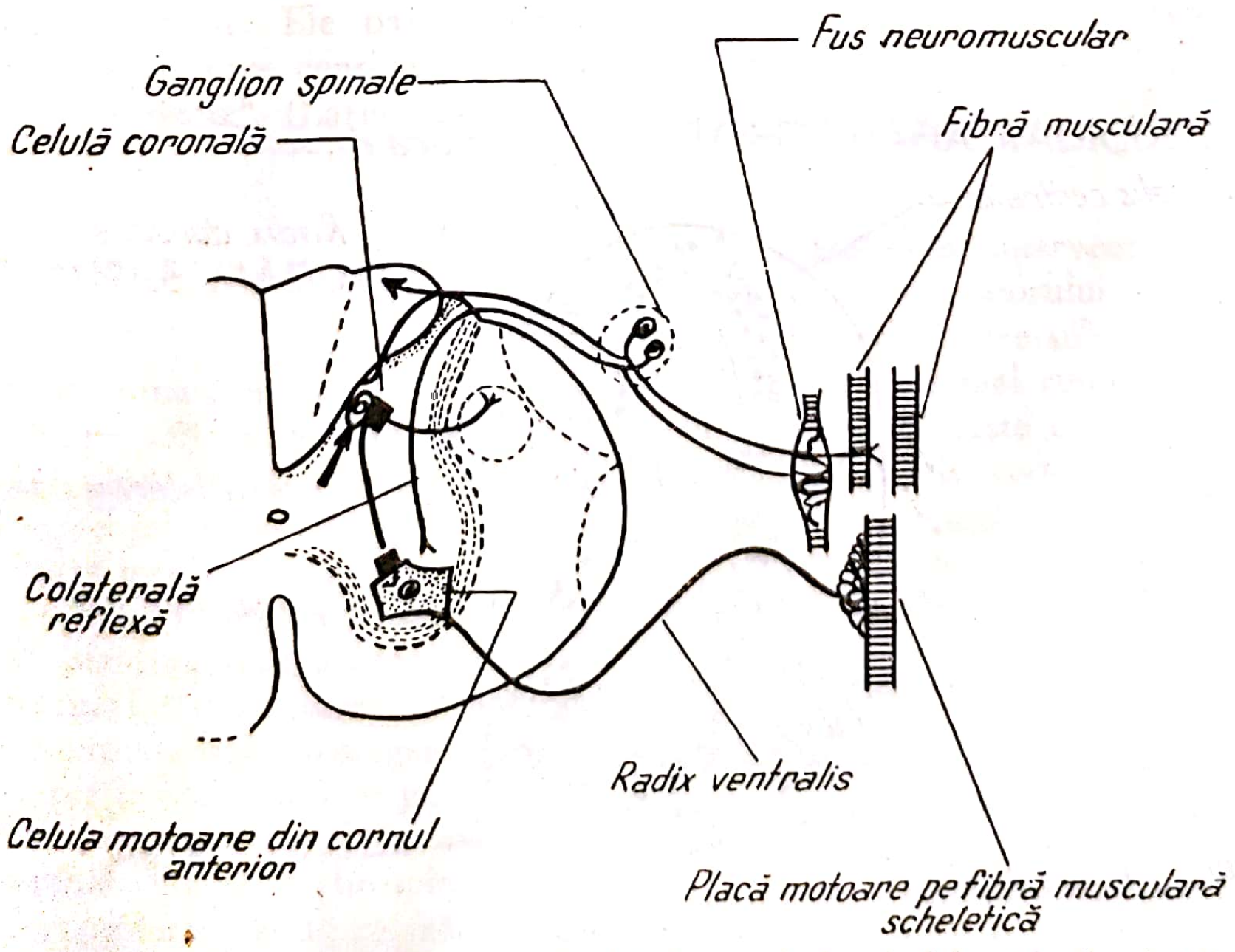

Fig. 280. Schema arcului reflex şi a buclei de reacţie la nivelul măduvii spinării.

---

* Această modalitate pare asigurată numai pentru proprioceptori.

Aceste multiple incitaţii nervoase au drept rezultat o perfecţionare a mişcării deslănţuite de neuronii respectivi. Cînd neuronii striomotori sînt distruşi, muşchiul striat dependent de ei se paralizează şi degenerează.

În plus însă, cornul ventral al măduvei, pe lîngă rol în contracţia musculaturii, are rol în reflectivitate şi în tonusul muscular. Într-adevăr, excitaţiile pleacă de la nivelul muşchiului, tendonului etc., luînd calea rădăcinii dorsale a nervului spinal, şi ajung prin fibrele colaterale ale acestei rădăcini să facă sinapsă cu neuronul striomotor. Este schema unui arc reflex simplu. Este lesne de înţeles că, fiind distrusă rădăcina ventrală, arcul efector al reflexului este compromis şi reflexul nu mai poate avea loc.

Măduva spinării, sub dependenţa centrilor superiori, are rol în menţinerea echilibrului şi în sinergia musculară. Astfel aparatul vestibular, prin tracturile descendente (vestibulospinal), efectuează un control asupra neuronilor striomotori în vederea menţinerii echilibrului corpului, atît în mers cît şi în statică, în picioare sau în poziţie şezîndă.

În general, în orice mişcare există o contracţie simultană a muşchilor sinergici şi o relaxare a antagoniştilor. Această coordonare este efectuată de scoarţa cerebrală şi de cerebel; cînd însă tracturile care unesc aceşti centri cu neuronii striomotori sînt alterate, mişcarea va avea loc, dar se va face necoordonată: este ataxică.

În concluzie, cînd cornul ventral este distrus, fibra musculară se paralizează şi degenerează (fig. 280); cînd este izolat de excitaţiile periferice, arcul reflex simplu este întrerupt, tonusul muscular diminuat, dar fibra musculară nu degenerează. Cînd cornul ventral este despărţit de tractul cerebrospinal, motilitatea voluntară este desfiinţată şi reflectivitatea este exagerată, iar cînd este interceptat controlul cerebelos, pe lîngă tonusul muscular diminuat apare o incoordonare a mişcărilor.

Cornul intermediar sau lateral (cornu laterale) al măduvei conţine celule cu funcţie vegetativă ce vor inerva musculatura netedă, glande, vase etc. Axonii neuronilor vegetativi din cornul lateral se duc prin ramurile comunicante albe spre ganglionii simpatici paravertebrali (fibre preganglionare).

Activitatea lor este involuntară: ei primesc excitaţiile fie de la centri superiori, fie de la periferie. Aceste excitaţii ajung la măduvă în diverşi centri vegetativi axiali intramedulari, cum ar fi: centri pilomotori, vasomotori etc., care par a exista în toată lungimea măduvei; alţii sînt localizaţi, cum ar fi centrul ciliospinal, anospinal, vezicospinal, genitospinal etc.

Cornul dorsal al măduvei (cornu posterius) are un rol deosebit în transmiterea diverselor forme de sensibilitate (fig. 282). Aici se găseşte al doilea neuron pe calea sensibilităţii generale. Astfel, celulele din coloana veziculară a lui Clarke transmit mesaje venite de la muşchi (sensibilitate kinestezică) la cerebel. Unele celule din capul cornului dorsal sînt destinate transmiterii sensibilităţii termice şi dureroase, iar altele — transmiterii impresiilor tactile difuze.

Axonii neuronilor mai sus descrişi vor forma, respectiv, tracturile cerebeloase, tractul spinotalamic lateral, şi ultimele tractul spinoreticulotalamic (spinotalamic ventral).

Astfel, în măduva spinării trebuie să vedem un organ intermediar de transmisie, precum şi un

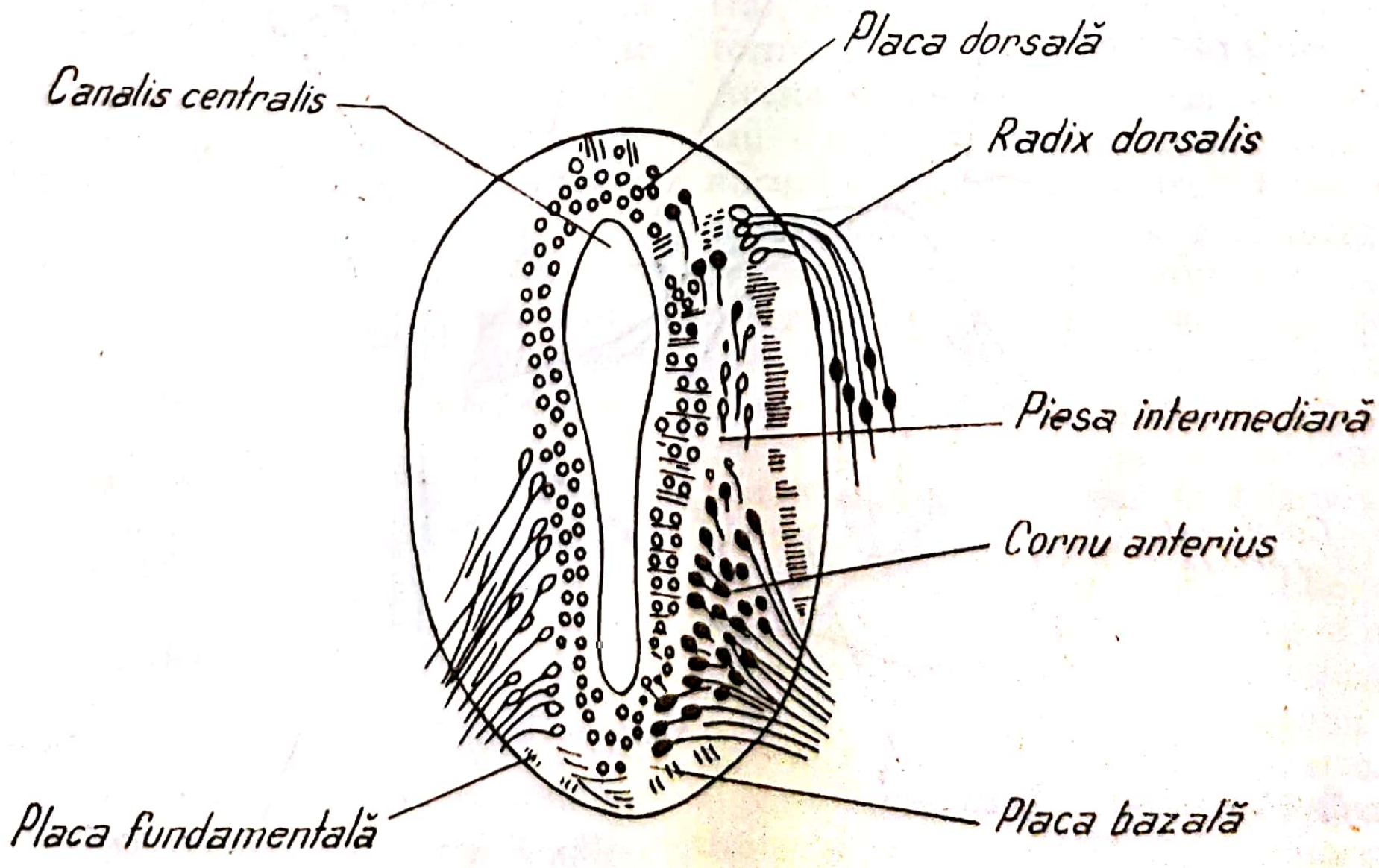

Fig. 281. Alcătuirea neuronală a rădăcinilor nervului spinal la embrionul de cinci săptămîni.

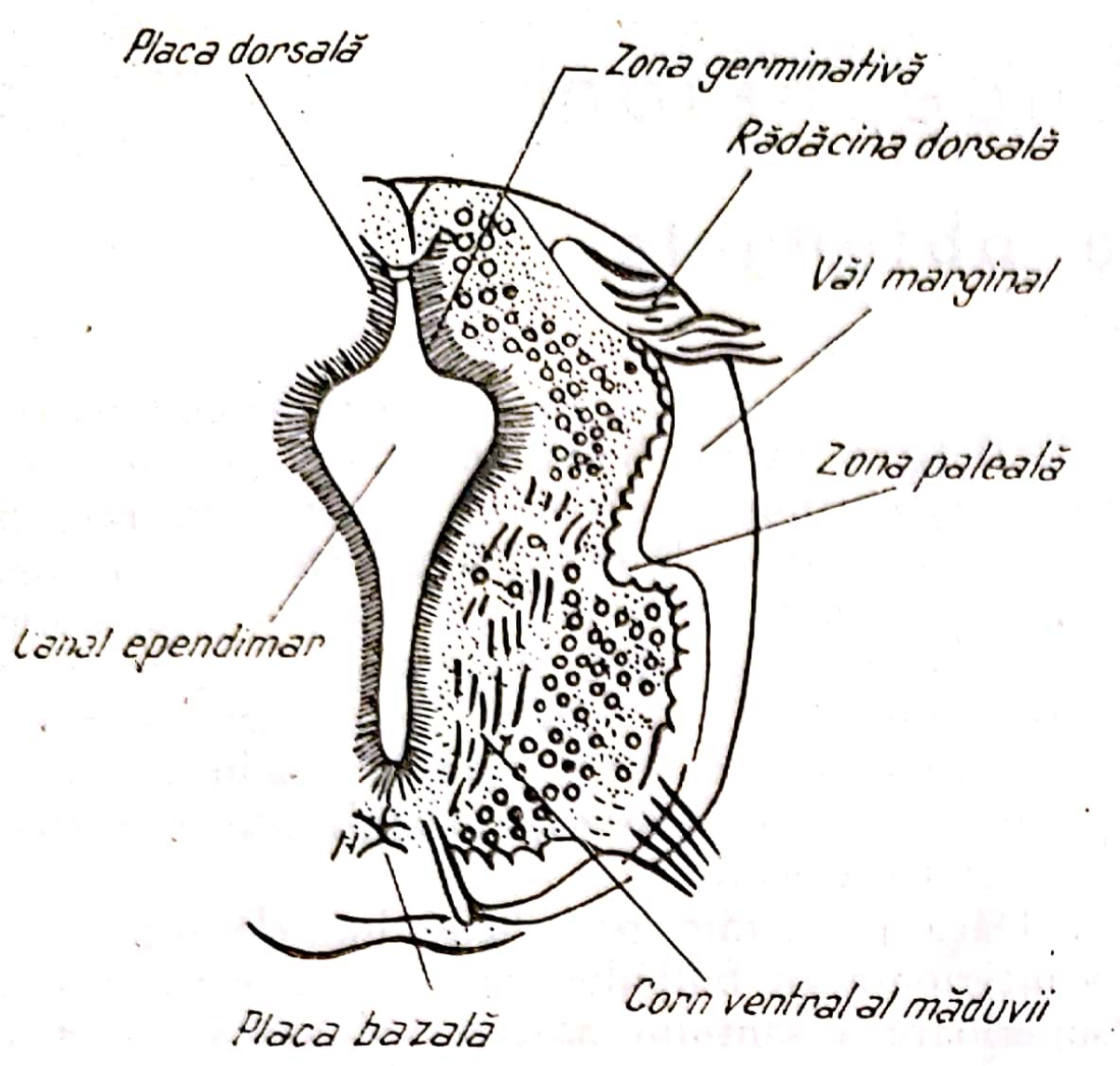

Fig. 282. Alcătuirea neuronală a rădăcinilor nervului spinal la embrionul de șapte săptămîni.

organ de reglare imediată a activităților somatice ale membrelor, trunchiului și gîtului. Ea contribuie, pe de altă parte, la reglarea activității viscerale, fiind în permanență sub influența centrilor superiori și îndeosebi a scoarței cerebrale.

Căile vegetative în măduvă. Fapte de ordin clinic vin să confirme ipoteza existenței unor căi vegetative care se situează în cornul lateral. „În măduvă căile vegetative ascendente și descendente se găsesc în partea profundă a cordonului lateral, aproape de substanța cenușie. Ele par a forma aici un tract vertical, tract care conține atît fibre descendente cît și ascendente“ (Laruelle).

RAPORTURILE MĂDUVEI

Măduva se găsește situată în canalul vertebral, canal care o depășește atît în lungime cît și în lărgime. Astfel, începînd de la a doua vertebră lombară, canalul vertebral nu mai conține măduvă; pe de altă parte, între meninge și pereții canalului vertebral există un spațiu plin cu grăsime, care se numește spațiul peridural sau epidural (cavum epidurale). Între suprafața exterioară a măduvei și dura mater se interpune leptomeningele, în grosimea căruia între pia și arahnoidă, se găsește spațiul subarahnoidian (cavum subarachnoideale) plin cu lichid cerebrospinal (liquor cerebrospinalis).

Aceste sumare considerații arată că măduva nu vine în contact nemijlocit cu pereții canalului vertebral, ci prin intermediul meningelor și al spațiului epidural. Ținînd seama de aceste date, vom descrie raporturile măduvei deosebit pentru fiecare față. Fața ventrală corespunde feței dorsale a corpurilor vertebrale peste care trece ligamentul vertebral comun dorsal. Fața dorsală vine în raport cu peretele dorsal al canalului vertebral, format din lamele vertebrale unite prin ligamentele galbene. Fețele laterale au raporturi cu pediculii vertebrelor care delimitează găurile de conjugare prin care ies nervii spinali. Din diversele părți ale tubului neural spinal (v. dezvoltarea) derivă elementele constitutive ale măduvei, pe care le redăm în următorul tablou:

Tabloul
diferitelor părți ale măduvei derivate din tubul neural

1. Placa fundamentală	Coarnele anterioare Cordoanele anterioare Segmentul ventral al cordoanelor laterale
2. Piesa intermediară	Baza cornului posterior Coloana veziculară a lui Clarke (nc. thoracicus) Procesul reticular Cornul lateral Segmentul dorsal al cordoanelor laterale
3. Placa alară	Coarnele posterioare Cordoanele posterioare
4. Placa dorsală	Septul median dorsal
5. Placa bazală	Septul median ventral

C + 1
Δ1–Δ6 + 2
Δ6–Δ10 + 3
Δ11 – ult

TOPOGRAFIA RADICULOVERTEBRALĂ

În cursul unei intervenții chirurgicale se cere de multe ori operatorului să cunoască ce fel de rădăcină nervoasă are sub mînă și ce număr poartă ea. Procedeul cel mai cunoscut este cel al lui Chipault; acesta folosește ca punct de orientare apofizele spinoase ale vertebrelor.

Iată în ce constă: în regiunea cervicală, rădăcina nervoasă poartă numărul apofizei spinoase respective, la care se adaugă cifra 1. În regiunea toracică superioară (T_1—T_6), rădăcina poartă numărul apofizei spinoase respective la care se adaugă cifra 2. În regiunea toracică inferioară (T_6—T_{10}), rădăcina nervoasă poartă numărul apofizei spinoase respective la care se adaugă cifra 3. Sub apofiza spinoasă a celei de-a 11-a vertebre toracice ies ultimele 3 perechi lombare. Sub apofiza spinoasă a celei de-a 12-a vertebre toracice ies perechile sacrate.

ENCEFALUL (encephalon)

BULBUL (medulla oblongata)

Bulbul (măduva prelungită) este una dintre cele mai importante porţiuni ale sistemului nervos, din următoarele considerente: 1) în bulb are loc o concentrare a unui număr de funcţii importante (vegetative); aici sînt localizaţi centrii respirator şi cardiovascular şi se efectuează reglarea reflexă a digestiei, a funcţiei glicogenetice, a tonusului muscular etc.; 2) prin bulb trec fibrele tuturor tracturilor descendente care aduc impulsuri efectorii de la scoarţa cerebrală, nucleul roşu etc. către măduvă; 3) Prin bulb trec fibrele tracturilor ascendente care aduc de la periferie, prin măduvă, incitaţiile exteroceptive, interoceptive şi proprioceptive; 4) prin bulb trec fibre vegetative care provin din centrii suprabulbari, fibre care trec prin piramida bulbară şi se încrucişează o dată cu fibrele efectorii.

Limite. El se află situat imediat deasupra şi în continuarea măduvei spinării; se întinde pînă la nivelul punţii lui Varolio, avînd ca limită între ele, pe faţa ventrală, un şanţ cu direcţie transversală. Este şanţul bulbopontin sau pontin inferior. În porţiunea inferioară a feţei ventrale şi pe linia mediană a bulbului se găseşte o încrucişare de fibre, numită decusaţia piramidelor (decussatio pyramidum) (fig. 283). Un plan care trece la partea inferioară a acestei încrucişări constituie limita separatoare între bulb şi măduvă; ea se plasează imediat deasupra originii primei perechi de nervi cervicali.

Dacă proiectăm pe schelet limitele superioară şi inferioară ale bulbului, prima corespunde treimii superioare a şanţului bazilar (clivus), iar a doua marginii superioare a arcului dorsal al atlasului; acest plan trece ventral prin mijlocul apofizei odontoide (sau mijlocul arcului ventral al atlasului).

Formă. Bulbul are forma unui trunchi de con cu următoarele dimensiuni: longitudinal 3 cm; lăţimea la bază 2 cm şi în sens ventrodorsal

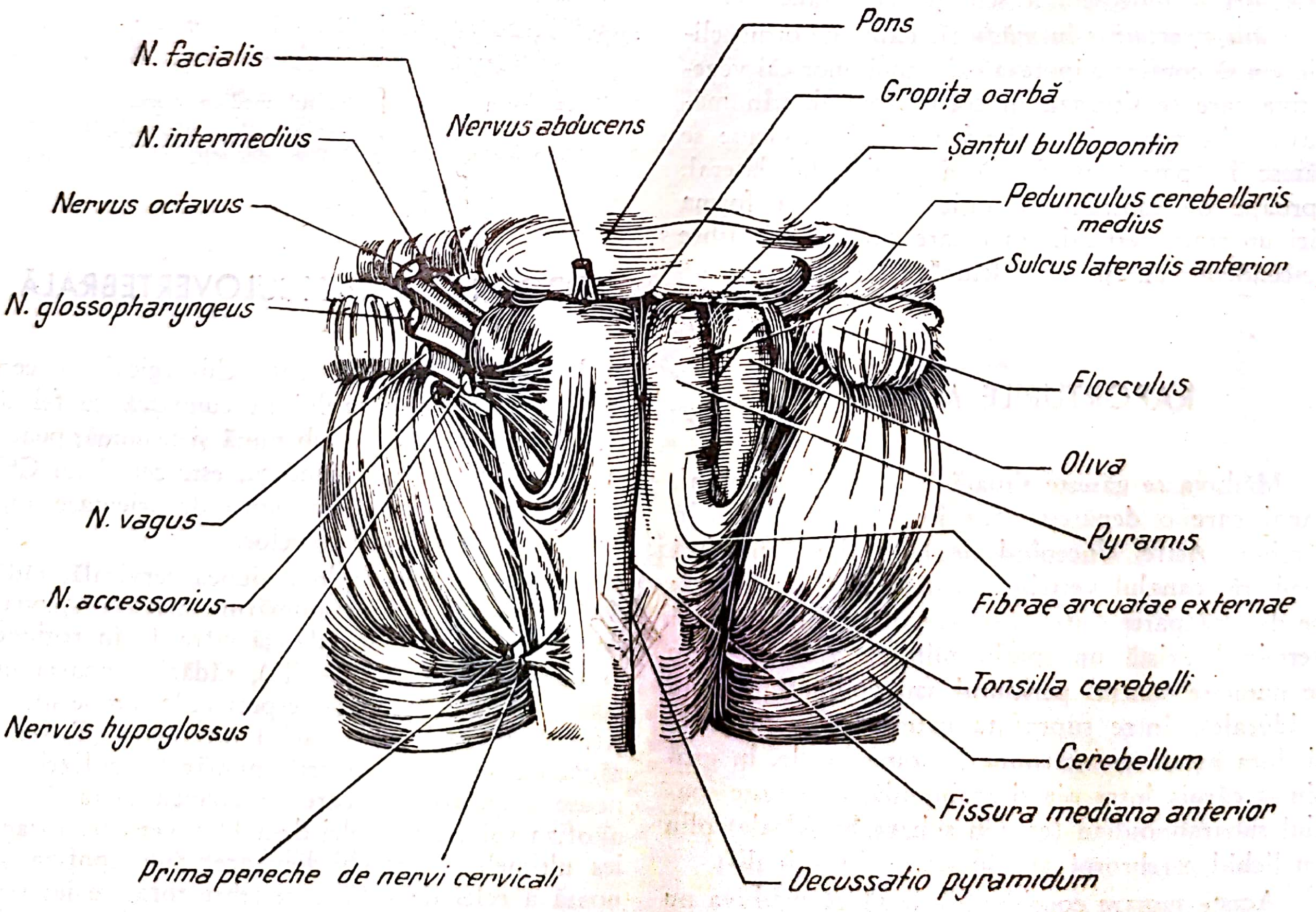
N. facialis
N. intermedius
Nervus octavus
N. glossopharyngeus
N. vagus
N. accessorius
Nervus hypoglossus
Prima pereche de nervi cervicali
Nervus abducens
Pons
Gropiţa oarbă
Şanţul bulbopontin
Pedunculus cerebellaris medius
Sulcus lateralis anterior
Flocculus
Oliva
Pyramis
Fibrae arcuatae externae
Tonsilla cerebelli
Cerebellum
Fissura mediana anterior
Decussatio pyramidum

Fig. 283. Faţa ventrală a măduvii prelungite.

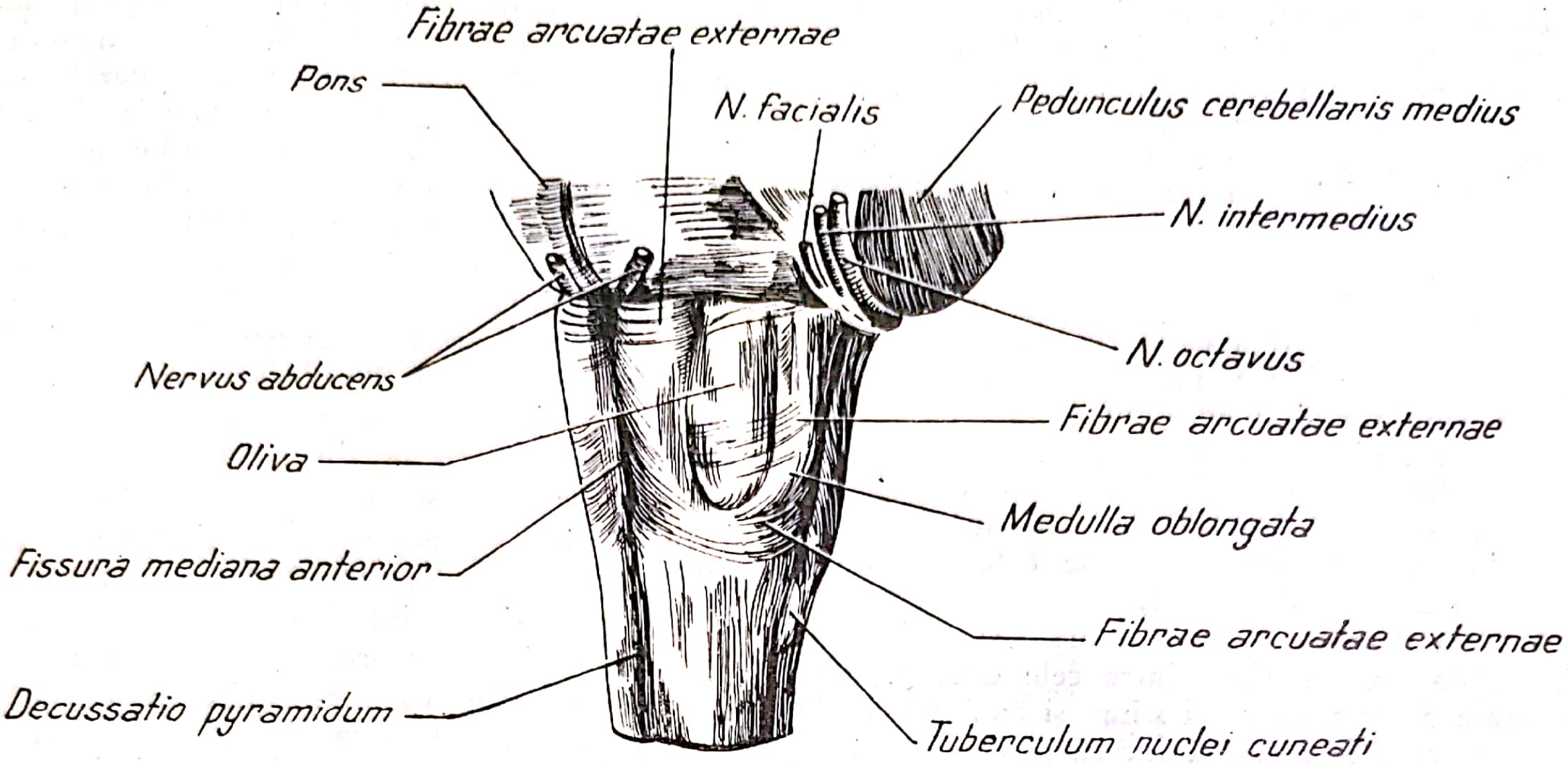

Fig. 284. Fața laterală a măduvii prelungite.

1,25 cm. Baza mare este situată spre punte, iar baza mică în continuarea măduvei. Este turtit dinainte înapoi și ușor curbat, cu concavitatea ventrocaudală. Îi descriem patru fețe orientate astfel: ventrală, dorsală și două laterale. Din punct de vedere descriptiv, fiecare din fețele bulbului prezintă o configurație, ce ne îngăduie să le recunoaștem cu ușurință.

1) **Fața ventrală.** Pe linia mediană se observă un șanț care continuă șanțul medioventral medular, cu excepția unei mici porțiuni caudale, înaltă de aproximativ 0,8 cm; inferior acest șanț este întrerupt de o serie de fibre ce se încrucișează. Este încrucișarea sau decusația piramidelor (decussatio pyramidum) (fig. 284). Sub ea șanțul medioventral al bulbului (fissura mediana anterior) se continuă cu șanțul medioventral al măduvei; deasupra șanțul bulbar se continuă pînă la cel bulbopontin, unde se termină într-o depresiune de formă triunghiulară: gropița oarbă a lui Vicq d'Azyr (fig. 283). În acest șanț, pia mater trimite o prelungire, iar în fundul lui se află, ca și la măduvă, o bandă de substanță albă, care aici ia numele de rafeu (raphe), și nu de comisură albă.

De o parte și de alta a șanțului medioventral și paralel cu el se observă două reliefuri, ca două cordoane, ce par a continua cordoanele ventrale ale măduvei: sînt piramidele bulbare (pyramis), (fig. 283), formațiuni care în partea cranială se îngustează și dispar sub fibrele transversale ale punții. Imediat deasupra lor în șanțul bulbopontin, își are originea aparentă nervul abducens (fig. 284).

Piramidele conțin fibre motorii corticospinale, fibre care, în cea mai mare parte (circa 80%), trec din partea dreaptă în cea stîngă, formînd decusația sau încrucișarea piramidelor (decussatio pyramidum). Aceste fibre încrucișate vin să formeze, în cordonul lateral al măduvei, tractul cerebrospinal lateral. O parte redusă (cam 20%) din fibrele conținute în piramida bulbară nu se încrucișează, ci trec direct în cordonul ventral medular, de aceeași parte, formînd tractul cerebrospinal ventral sau piramidal direct al lui Türck.

Piramidele bulbare sînt delimitate lateral de către un șanț lateral, care se află în continuarea șanțului colateral ventral al măduvei. Este șanțul colateral ventral bulbar (sulcus lateralis anterior) sau preolivar. În el își are originea aparentă nervul hipoglos, motiv pentru care mai este denumit și șanțul hipoglosului (fig. 283).

2) **Fața laterală** este cuprinsă între două șanțuri verticale, unul fiind șanțul colateral ventral sau preolivar, iar al doilea, situat mai dorsal, șanțul colateral dorsal al bulbului (sulcus lateralis posterior) (fig. 283), din care ies rădăcinile nervilor glosofaringian, vag și accesor.

Pe această față se găsesc cîteva elemente mai importante astfel, în partea sa superioară și mai aproape de șanțul colateral ventral se găsește o formațiune ovalară, în relief și de culoare albă. Este oliva bulbară sau oliva inferioară (oliva) (fig. 284), importantă pentru că la nivelul ei se află un nucleu de substanță cenușie, numit nucleul olivar. Această olivă are o înălțime de 1,2—1,5 cm și este lată de 4—5 mm, avînd o extremitate superioară care ajunge pînă aproape de șanțul bulbopontin, lăsînd deasupra ei o mică depresiune din care ies rădăcinile a doi nervi: nervul facial și intermediarul lui Wrisberg. Această depresiune se numește gropița supraolivară a bulbului.

Dacă între șanțul caloteral ventral (sau preolivar) și olivă nu există nici o formațiune intermediară, între marginea dorsală a olivei și șanțul colateral dorsal rămîne o fîșie verticală de substanță albă, care nu este altceva decît cordonul lateral al bulbului; la extremitatea sa superioară, în șanțul bulbopontin se află o gropiță, gropița laterală a bulbului, în care intră nervul acustico-vestibular (fig. 283, 284).

Peste aceste formațiuni se află un strat de fibre curbe, cu concavitatea îndreptată medial, care, plecînd din șanțul medioventral, îmbracă fața ventrală, înconjură extremitatea inferioară a olivei, apoi fața laterală a bulbului și se duc dorsal pentru a sfîrși în pedunculul cerebelos inferior. Sînt fibre arcuate sau arciforme externe (fibrae arcuatae externae) (fig. 284).

3) **Fața dorsală.** Are structura cea mai complicată. Ea este cuprinsă între cele două șanțuri colaterale dorsale, drept și stîng, și amănuntele de formă pe care le prezintă fac să deosebim acestei fețe două porțiuni:

a) Una inferioară, care cuprinde aproximativ jumătate din înălțimea feței și a cărei conformație este asemănătoare feței dorsale a măduvei. Vom deosebi deci, un șanț medial dorsal (sulcus medianus posterior) (fig. 285) și un șanț colateral dorsal (sulcus lateralis posterior), cuprinzînd între ele un cordon de substanță albă. Acest cordon este divizat printr-un șanț vertical (paramedian sau intermediar) în două tracturi: tractul lui Goll (fasciculus gracilis), situat mai aproape de linia mediană și care prezintă o proeminență ovalară numită clavă, în sînul căreia se găsește nucleul lui Goll, și tractul lui Burdach (fasciculus cuneatus), așezat imediat în afara precedentului (fig. 285), în aria căruia se găsește o porțiune reliefată, tuberculul cuneat, care adăpostește nucleul lui Burdach.

b) Porțiunea superioară a feței dorsale își modifică aspectul în așa fel, încît nu mai seamănă de loc cu porțiunea inferioară. Această schimbare de conformație se datorește faptului că cele două cordoane dorsale, care au mers împreună pînă aici, își schimbă direcția și fiecare se îndreaptă în sus și lateral. În acest fel, cuprind între ele și delimitează o suprafață triunghiulară cu vîrful în jos, suprafață care aparține feței dorsale a

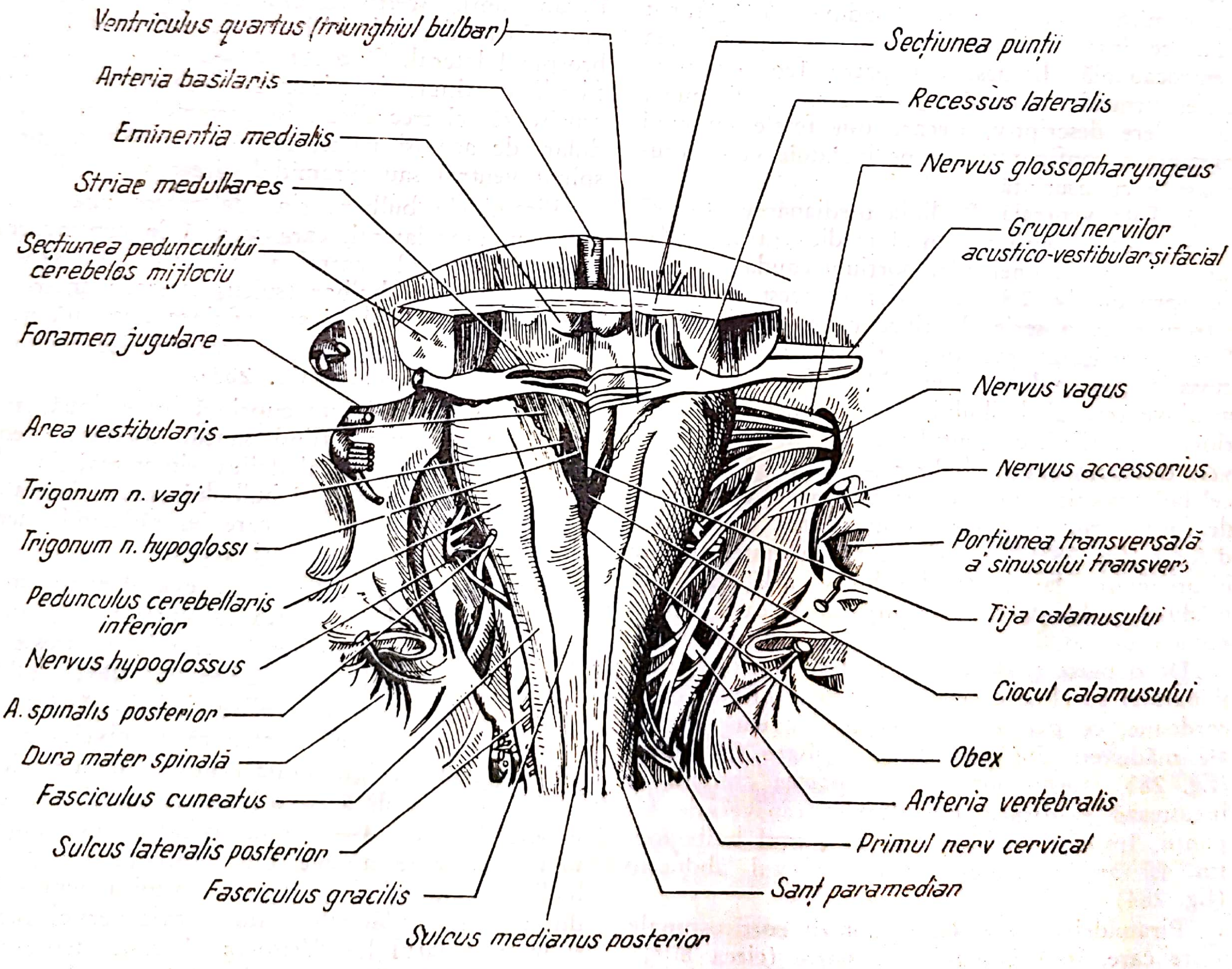
Ventriculus quartus (triunghiul bulbar)
Arteria basilaris
Eminentia medialis
Striae medullares
Secțiunea pedunculului cerebelos mijlociu
Foramen jugulare
Area vestibularis
Trigonum n. vagi
Trigonum n. hypoglossi
Pedunculus cerebellaris inferior
Nervus hypoglossus
A. spinalis posterior
Dura mater spinală
Fasciculus cuneatus
Sulcus lateralis posterior
Fasciculus gracilis
Sulcus medianus posterior
Secțiunea punții
Recessus lateralis
Nervus glossopharyngeus
Grupul nervilor acustico-vestibular și facial
Nervus vagus
Nervus accessorius.
Porțiunea transversală a sinusului transvers
Tija calamusului
Ciocul calamusului
Obex
Arteria vertebralis
Primul nerv cervical
Sanț paramedian

Fig. 285. Fața dorsală a măduvii prelungite.

bulbului şi care ia parte la formarea planşeului ventriculului al IV-lea cerebral.

Acest ventricul nu este altceva decît o lărgire a canalului ependimar, lărgire prilejuită de depărtarea celor două cordoane dorsale între ele. În acest fel, elementele feţei dorsale în jumătatea sa superioară, urmărite de la linia mediană în afară, sînt următoarele: pe linia mediană se găseşte un şanţ median al planşeului ventriculului al IV-lea cerebral (tija calamus scriptorius), şanţ care în sus se continuă în triunghiul superior al ventriculului al IV-lea, iar în jos se continuă cu canalul ependimar; porţiunea inferioară a calamusului a fost numită ciocul calamusului, calamus scriptorius fiind format de cele două triunghiuri alăturate ale nervului hipoglos, despărţite prin şanţul median şi avînd aspectul unei pene folosite pentru scris; barbele penei sînt alcătuite de striile medulare sau acustice.

Inferior şi îndărătul vîrfului lui calamus scriptorius se găseşte o bandă de substanţă cenuşie, întinsă de-a curmezişul între cele două fascicule ale lui Goll, în momentul în care acestea se despart. Această bandă de substanţă cenuşie se numeşte obex (fig. 285).

Lateral de şanţul median al ventriculului IV se găsesc două reliefuri separate între ele de o depresiune. Atît reliefurile cît şi depresiunea ce le desparte sînt de formă triunghiulară şi au fost numite aripi. Astfel, imediat în afara şanţului median întîlnim aripa albă internă (trigonum n. hypoglossi) (fig. 285), de formă triunghiulară, cu baza în sus şi cu vîrful la nivelul ciocului calamusului. Ea este divizată în două părţi printr-un şanţ longitudinal. În grosimea ei se găseşte, în profunzime, un grup de neuroni care constituie originea reală a nervului hipoglos. Axonii acestor neuroni ies apoi din bulb prin şanţul preolivar şi formează nervul hipoglos. Aripa albă internă se mai numeşte, pentru acest motiv, trigonul sau aripa hipoglosului.

Lateral de această aripă se află o depresiune, fovea inferior, de culoare cenuşie şi de formă de asemenea triunghiulară, dar avînd vîrful înspre protuberanţă; este aripa mijlocie sau aripa senuşie (trigonum n. vagi) (fig. 285) şi are importanţă pentru motivul că în neuronii de la acest nivel vin fibrele senzitive ale nervilor vag şi glosofaringian, fibre care pătrund prin şanţul colateral dorsal al bulbului, precum şi fibrele nervului intermediar al lui Wrisberg, care au pătruns în bulb prin gropiţa supraolivară.

Lateral de aripa cenuşie se află area postrema şi aripa albă externă (area vestibularis) (fig. 285), tot de formă triunghiulară, cu baza spre protuberanţă. La nivelul acestei aripi se găsesc două grupe de neuroni: una situată mai medial, mai aproape de aripa cenuşie, care conţine nucleul principal al nervului vestibular şi care se numeşte aria vestibulară; a doua grupă, aşezată mai deasupra şi mai în afară de prima, se întinde şi pe faţa dorsală a punţii, este tuberculul acustic sau aria cohleară *.

Aripile descrise sînt limitate în afară de două cordoane care merg oblic în sus şi în afară şi nu sînt altceva decît cordoanele posterioare; acestea, trecînd în jumătatea superioară a feţei dorsale bulbare, pe lîngă schimbarea de direcţie, îşi schimbă şi forma şi denumirea. Astfel, aceste două cordoane, simetrice dealtfel, nu sînt decît fasciculele lui Goll şi Burdach; de îndată ce au prins a se depărta de linia mediană, fasciculele lui Goll iau denumirea de piramide dorsale.

Piramida dorsală are o porţiune incipientă sub formă de umflătură sau măciucă, de unde şi denumirea de clava sau umflătura mamelonată a bulbului (tuberculum nuclei gracilis).

Cel de-al doilea tract, fasciculul lui Burdach, ia denumirea de corp restiform (pedunculus cerebellaris inferior) (fig. 285) şi este situat între piramida dorsală înăuntru şi şanţul colateral dorsal în afară. Acest corp restiform în dreptul unghiului lateral al ventriculului al IV-lea cerebral se îndoaie în afară şi devine peduncul cerebelos inferior.

Imediat ventral faţă de acest corp restiform, între el şi şanţul colateral dorsal, se află în partea caudală un nod de formă ovalară, numit tuberculul cenuşiu al lui Rolando (tuberculum cinereum) sau nucleul gelatinos *. În fine, notăm că şanţul colateral dorsal al bulbului este şanţul în care îşi au originea aparentă nervii glosofaringian, vag şi accesor.

Dacă pe faţa ventrală a bulbului, prin existenţa şanţului bulbopontin avem o limită bine pronunţată între bulb şi punte, nu acelaşi lucru se poate spune despre limita bulbopontină pe plan dorsal. Aceasta se datoreşte faptului că nu există nici un amănunt de formă limitativ şi de aceea separarea dintre aceste două părţi se face printr-un plan orizontal convenţional, ce trece prin gropiţele laterale ale bulbului şi unghiurile laterale ale ventriculului al IV-lea cerebral sau prin striile medulare (acustice) de pe podeaua ventriculului IV.

STRUCTURA BULBULUI

În grosimea bulbului găsim, întocmai ca la măduvă, substanţa cenuşie şi substanţa albă.

I. Substanţa cenuşie a bulbului

Substanţa cenuşie a bulbului continuă în parte substanţa cenuşie a măduvii; pe de altă parte, ea formează şi nucleii care sînt proprii bulbului.

---

* Neomologate în nomenclatura internaţională.

De aici şi distincţia pe care o facem în studiul substanţei cenuşii bulbare, împărţind-o în două grupe: substanţa cenuşie asemănătoare celei medulare; substanţa cenuşie proprie bulbului.

Substanţa cenuşie asemănătoare celei medulare. La nivelul bulbului această substanţă suferă transformări radicale, care-i modifică cu totul aspectul şi care se petrec la diverse segmente ale bulbului.

1) Astfel, dacă vom face o secţiune transversală în 1/3 inferioară a bulbului, constatăm că în piramidele bulbare ventrale se găsesc, coborînd spre măduvă, ambele tracturi cerebrospinale. Tractul cerebrospinal lateral se găseşte plasat în imediata vecinătate a liniei mediane; tractul cerebrospinal ventral este aşezat ceva mai lateral.

Noi am reţinut însă, din studiul măduvei, că, pe cînd tractul cerebrospinal ventral coboară în cordonul ventral al măduvei, tractul cerebrospinal lateral va trebui să coboare în cordonul lateral al măduvei. Aşadar acest tract se încrucişează cu cel din partea opusă (decussatio pyramidum) la nivelul bulbului şi astfel trec fiecare în cordonul lateral opus al măduvei.

În această trecere dinspre piramida ventrală a bulbului către cordonul lateral opus al măduvei, fibrele tractului cerebrospinal sînt obligate să taie capul cornului ventral de restul substanţei cenuşii, izolîndu-l (fig. 286). Prin urmare, această „decapitare" a cornului ventral are ca urmare împărţirea cornului ventral al substanţei cenuşii medulare în două coloane longitudinale: una rezultată din baza cornului ventral, şi deocamdată ataşată de restul substanţei cenuşii; alta rezultată din capul cornului ventral şi complet despărţită de rest.

Am spune atunci că prima modificare pe care o suferă H-ul medular de substanţă cenuşie la nivelul bulbului constă în decapitarea cornului ventral şi trasformarea lui în două coloane longitudinale aşezate simetric, de fiecare parte a liniei mediene.

Această decapitare este rezultatul încrucişării pe care o suferă tracturile cerebrospinale laterale (piramidale încrucişate) în drumul lor spre măduvă, încrucişare care se produce în treimea inferioară a bulbului.

2) Dar nici coarnele dorsale ale substanţei cenuşii medulare nu rămîn intacte la nivelul bulbului. Într-adevăr, şi acestea vor fi decapitate, de astă dată de o nouă încrucişare, care are loc aproximativ în treimea mijlocie a bulbului şi care este realizată de fibrele senzitive în drum spre talamus. Iată cum se petrece această încrucişare:

Cele două tracturi ale lui Goll şi Burdach, aflate în cordonul dorsal al măduvei, urcă în bulb, aproximativ pînă în treimea medie, unde întîlnesc fiecare cîte un nucleu, numit respectiv nucleul lui Goll şi nucleul Burdach. La nivelul acestor nuclei, fibrele tractului lui Goll sau Burdach sfîrşesc fiecare în nucleul corespunzător. Neuronii acestor nuclei îşi trimit contralateral axonii, care se îndreaptă din regiunea dorsală a bulbului către cea ventrală, unde se aşază îndărătul tracturilor motorii piramidale sau cerebrospinale (fig. 287). În acest drum ei sînt nevoiţi să treacă prin cornul posterior de substanţă cenuşie, pe care-l separă de asemenea în două coloane longitudinale, una rezultată din capul cornului posterior şi alta din baza acestui corn.

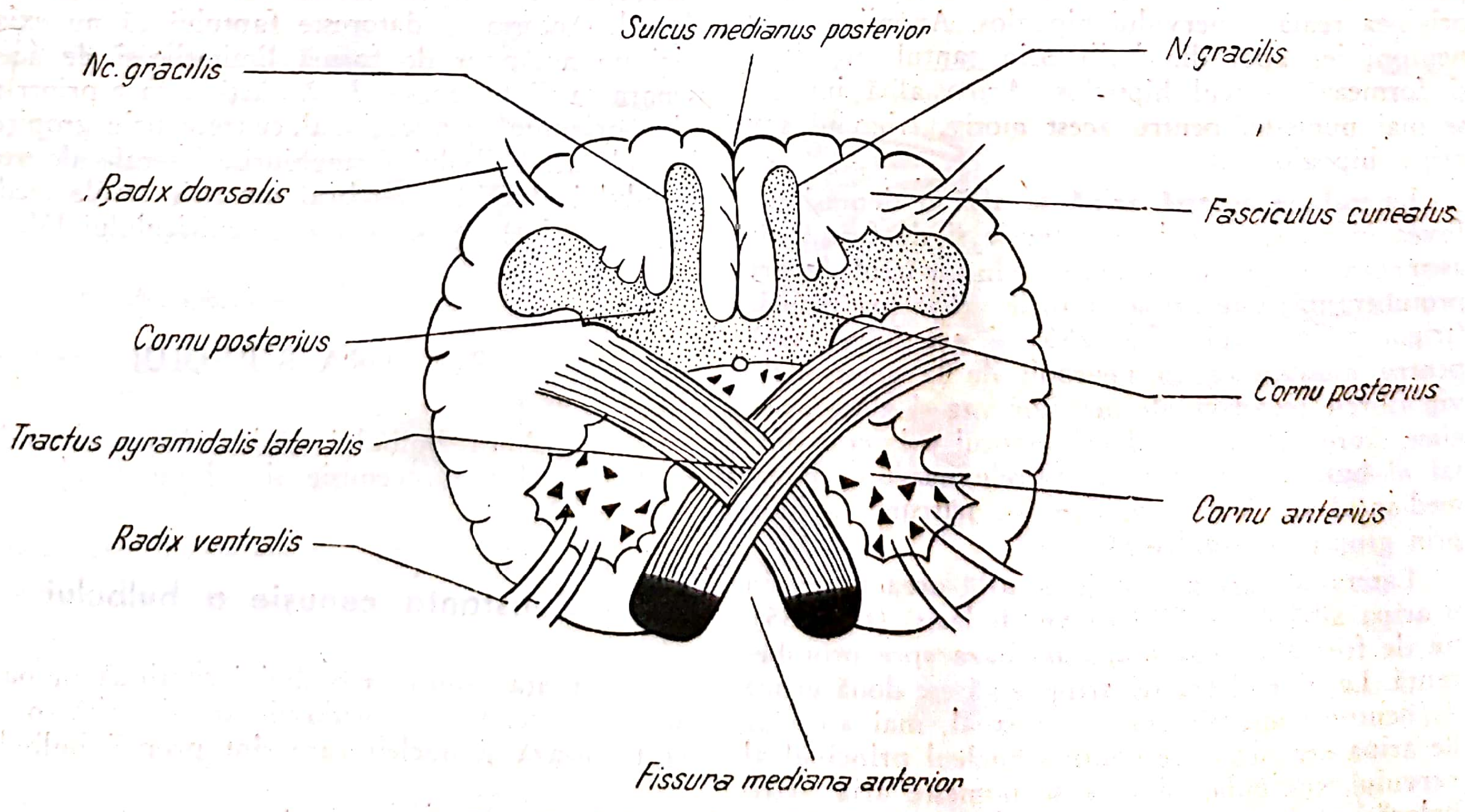

Fig. 286. Schema decusaţiei piramidelor.

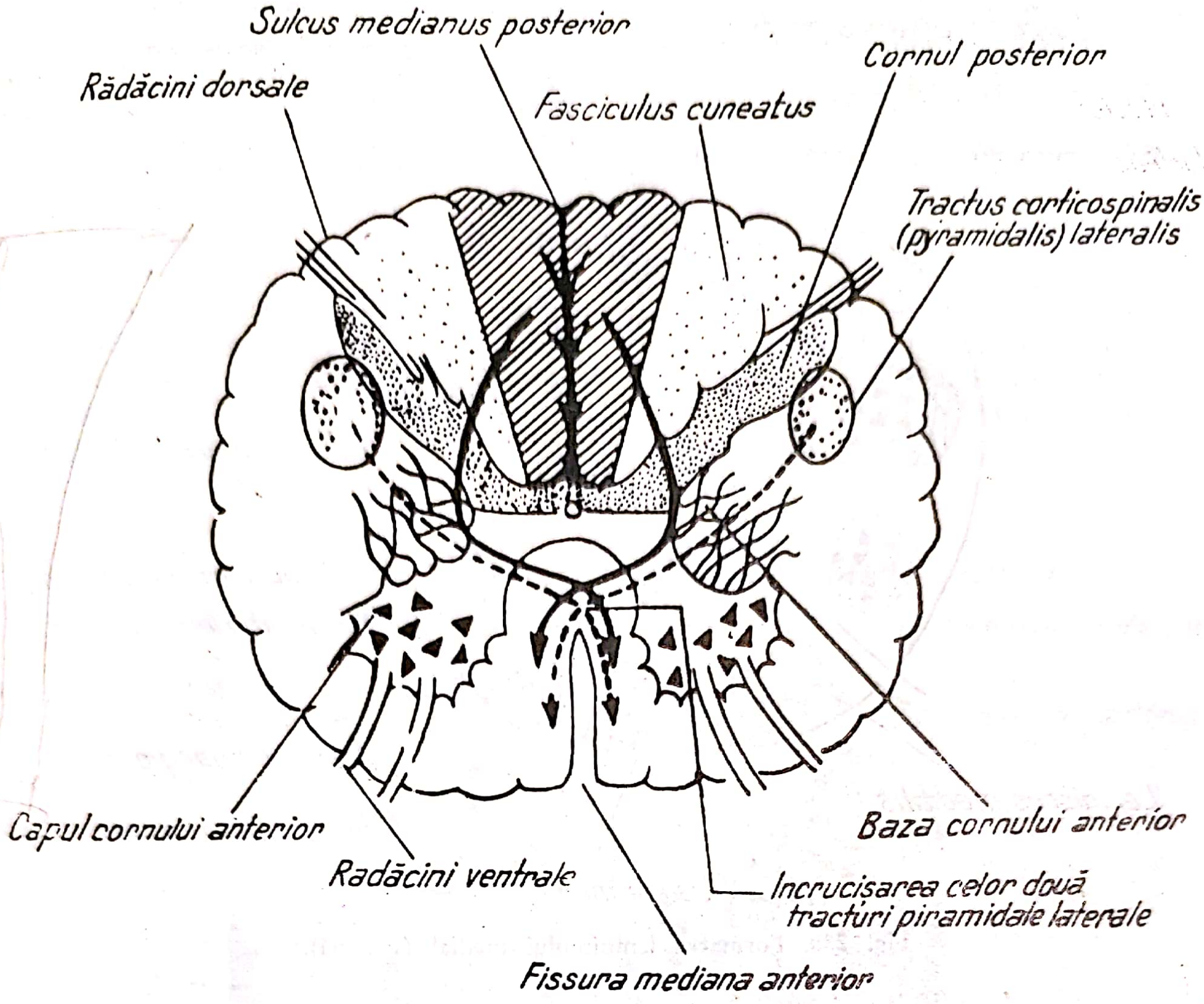
Sulcus medianus posterior
Rădăcini dorsale
Cornul posterior
Fasciculus cuneatus
Tractus corticospinalis (pyramidalis) lateralis
Capul cornului anterior
Radăcini ventrale
Baza cornului anterior
Incrucisarea celor două tracturi piramidale laterale
Fissura mediana anterior

Fig. 287. Schema decusaţiei senzitive.

Apoi, după ce au decapitat acest corn, fibrele axonice se încrucişează cu cele din partea opusă, realizînd aşa-numita încrucişare piniformă a lui Spitzka (decussatio lemniscorum), pentru a se aşeza în spatele tracturilor cerebrospinale sub forma unei bande de fibre numită lemniscus medialis sau banda medială a lui Reil (fig. 287). Aceasta se va inflecta apoi devenind ascendentă şi va urca prin etajele superioare ale sistemului nervos central către scoarţa cerebrală.

Prin urmare, decapitarea cornului posterior sub forma a două coloane longitudinale este a doua transformare pe care o suferă substanţa cenuşie a măduvei la nivelul bulbului şi ea este consecinţa încrucişării căilor senzitive ale cordonului posterior şi trecerii lor de pe planul dorsal către cel ventral (fig. 288).

3) Ca rezultat al acestor două încrucişări, motorii şi senzitive, substanţa cenuşie medulară a fost transformată în cîte patru coloane longitudinale aşezate de fiecare parte a liniei mediane şi relativ în centrul substanţei albe a bulbului. Urmărindu-le pe figura 288, constatăm că ele se dispun astfel: una ventrală rezultată din capul cornului ventral; apoi alta rezultată din baza cornului ventral; îndărătul acesteia cea rezultată din baza cornului dorsal; ultima, aşezată dorsolateral, rezultă din capul cornului dorsal.

Aceste coloane nu rămîn în situaţia aceasta, deoarece intervin alţi factori, care modifică şi mai mult situaţia şi aspectul lor. Astfel, canalul ependimar al măduvei se lărgeşte la nivelul bulbului şi tinde să se deschidă către peretele dorsal al acestuia, unde va forma podeaua ventriculului IV. Această lărgire a canalului ependimar şi apropierea lui de peretele dorsal al bulbului determină o deplasare a coloanelor centrale, rezultate din baza cornului ventral şi dorsal, după cum urmează (fig. 289 A, B, C). Baza cornului anterior este deplasată, dorsal, aşezată fiind de o parte şi de alta a tijei calamusului scriptorius, imediat sub relieful aripei albe interne. Baza cornului posterior ajunge şi ea la faţa dorsală a bulbului şi se aşază lateral faţă de baza cornului ventral, sub aripa cenuşie şi aripa albă externă de pe planşeul ventriculului IV. Capul cornului posterior este şi el deviat mai lateral şi va proemina pe faţa dorsolaterală a bulbului sub forma tuberculului cenuşiu al lui Rolando.

În acest fel, toate coloanele au fost deplasate către faţa dorsală a bulbului, unde se întind sub planşeul ventriculului IV, cu excepţia celei rezul-

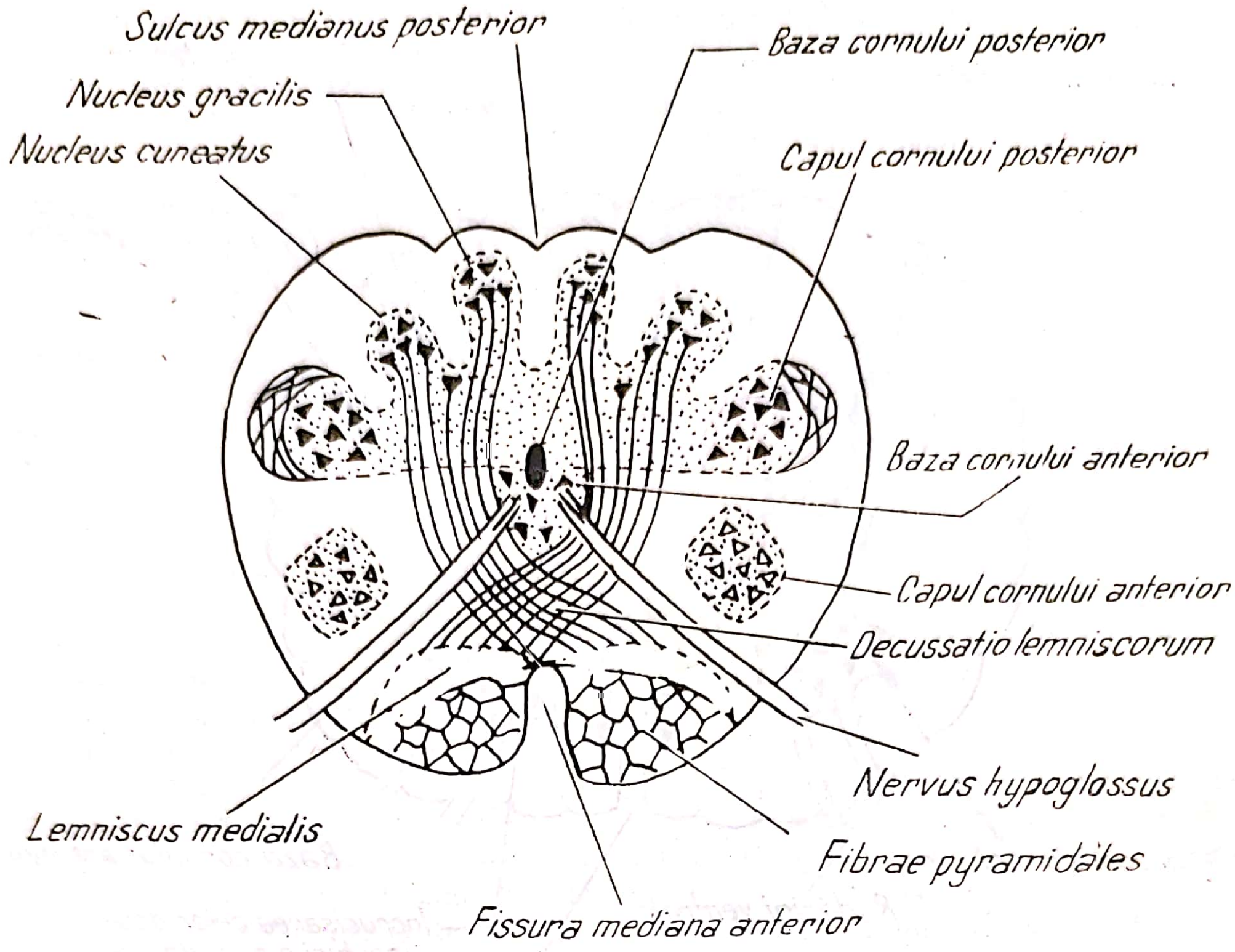

Fig. 288. **Formarea lemniscului medial** (schemă).

tate din capul cornului ventral, care rămîne în profunzimea bulbului, înconjurată de substanța albă. Această deplasare și înșiruire a coloanelor sub planșeul ventriculului al IV-lea reprezintă a treia modificare pe care o suferă substanța cenușie a măduvei la nivelul bulbului și ea este consecința lărgirii și deplasării dorsale a canalului ependimar, care se transformă în ventricul al IV-lea.

4) În fine, aceste coloane suferă o ultimă modificare și ea este datorită comportării particulare a unor fibre aflate în interiorul bulbului, care vor fi descrise mai jos sub numele de fibre arciforme interne. Aceste fibre în traiectul lor prin bulb trec prin aceste coloane de substanță cenușie și le fragmentează în sens craniocaudal, într-o serie de nuclei suprapuși, care vor reprezenta nucleii de origine reală a diverșilor nervi cerebrali. Acești nuclei se vor întinde nu numai la nivelul bulbului, ci și în punte, și în pedunculul cerebral, dar fiecare dintre ei își păstrează particularitatea de a fi derivat dintr-o anumită coloană de substanță cenușie (fig. 290).

a) Coloana provenită din capul cornului ventral prin fragmentare dă naștere: la nivelul bulbului, la un nucleu numit *nucleul ambiguu* (nucleus ambiguus) sau nucleul anterolateral al lui Stilling, din care își iau originea reală fibrele motorii ale nervilor glosofaringian, vag și accesor; la nivelul punții, din aceeași coloană derivă *nucleul motor al facialului* (nucleus n. facialis) și ceva mai sus *nucleul masticator al nervului trigemen.*

b) Coloana provenită din baza cornului anterior prin fragmentare dă naștere: la nivelul bulbului, unui nucleu așezat de o parte și de alta a tijei calamusului scriptorius, imediat sub aripa albă internă, și care se numește *nucleul nervului hipoglos* (nucleus n. hypoglossi); la nivelul punții va forma *nucleul nervului abducens* (nucleus n. abducentis); la nivelul mezencefalului, din această coloană vor rezulta doi nuclei, și anume: *nucleul nervului trohlear* (nucleus n. trochlearis) și *nucleul nervului oculomotor* (nucleus n. oculomotrii).

c) Coloana provenită din baza cornului posterior prin fragmentare va da naștere: la nivelul bulbului, la doi nuclei, dintre care unul se așază sub aripa cenușie sub numele de *nucleu al fasciculului solitar* (nucleus tractus solitarii), în care se termină fibrele senzitive și senzoriale ale nervilor intermediari ai lui Wrisberg, glosofaringian și vag; altul se așază sub aripa cenușie, unde se fragmentează în *nuclei vestibulari și cohleari;* în acești nuclei se vor termina, respectiv, fibrele nervilor vestibular și cohlear; la nivelul punții, din această coloană derivă un nucleu numit *locus ceruleus,* care se găsește în dreptul foveei rostrale.

d) Coloana provenită din capul cornului posterior se întinde din treimea medie a bulbului pînă

IAŞI

la punte şi în ea sfîrşesc fibrele radiculosenzitive descendente ale nervului trigemen. Ea mai poartă şi numele de *nucleul gelatinos al lui Rolando* (nucleus tractus spinalis n. trigemeni). În rezumat, această fragmentare a coloanei cenuşii în diverşi nuclei — amintiţi mai sus — reprezintă a patra modificare pe care o suferă substanţa cenuşie medulară la nivelul bulbului şi ea este datorită acţiunii fibrelor arciforme interne.

Substanţa cenuşie proprie a bulbului se repartizează sub formă de nuclei proprii, pe care îi împărţim de asemenea în două grupe: nuclei aparţinînd vieţii somatice; nuclei aparţinînd vieţii vegetative.

1) *Nuclei somatici.* Nucleul lui Goll (nucleul postpiramidal, nucleul cordonului subţire sau clava) (nucleus gracilis) este o expansiune dorsală din substanţa cenuşie comisurală, care pătrunde în grosimea tractului lui Goll (gracilis) la nivelul porţiunii inferioare a bulbului şi sfîrşeşte mai jos de obex. Se situează de o parte şi de alta a liniei mediane dorsale; lateral se aplică pe el fibrele tractului lui Goll (fig. 288).

Aceşti nuclei se leagă ventral cu substanţa cenuşie comisurală, iar dorsal proemină sub forma unei umflături — clava (tuberculum nuclei gracilis) — pe faţa dorsală a bulbului, fără a atinge însă periferia.

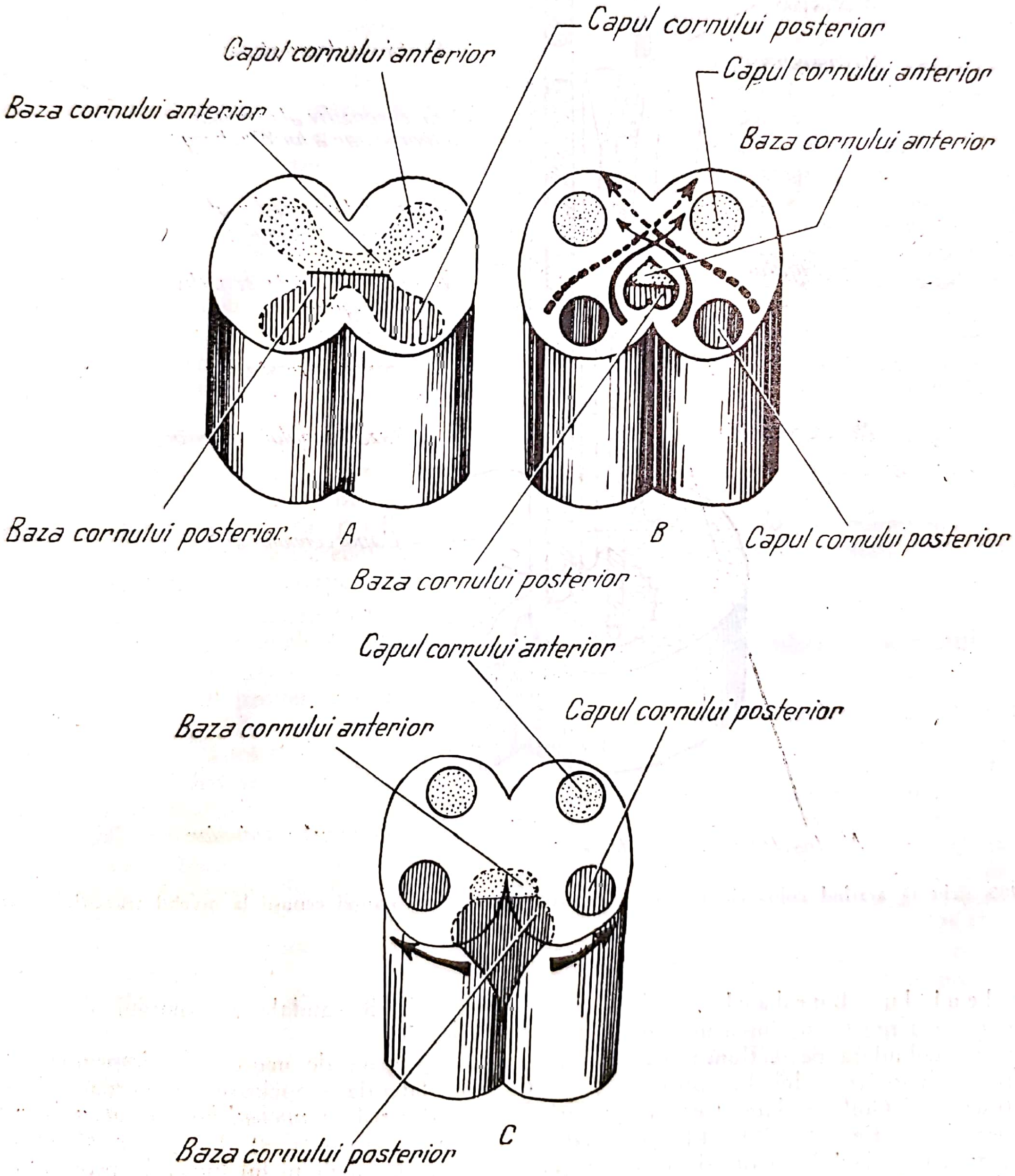
Capul cornului posterior
Capul cornului anterior
Capul cornului anterior
Baza cornului anterior
Baza cornului anterior
Baza cornului posterior
A
B
Capul cornului posterior
Baza cornului posterior
Capul cornului anterior
Capul cornului posterior
Baza cornului anterior
Baza cornului posterior
C

Fig. 289. Schemă demonstrînd fragmentarea coloanei cenuşii la nivelul măduvii prelungite.

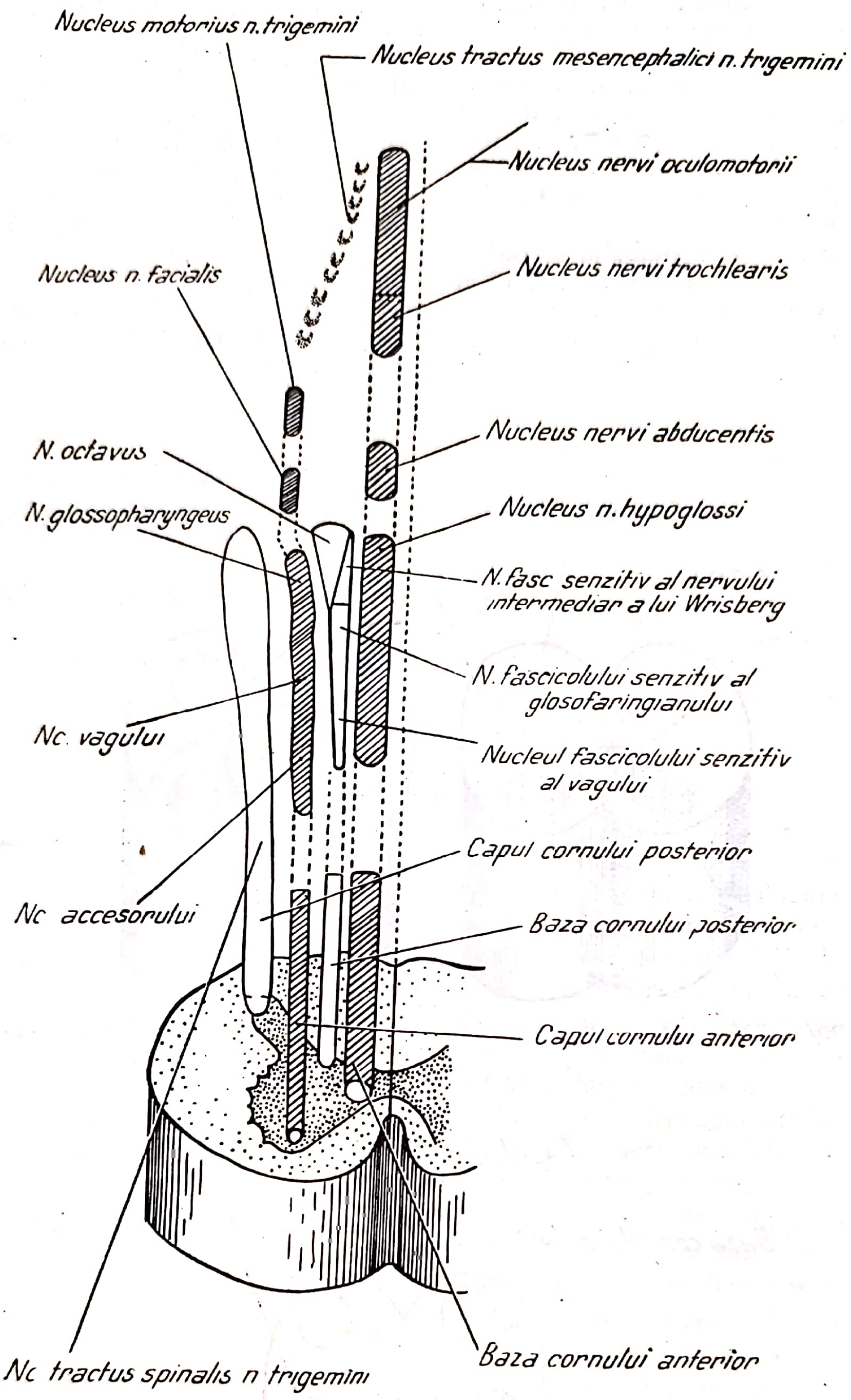
Nucleus motorius n. trigemini
Nucleus tractus mesencephalici n. trigemini
Nucleus nervi oculomotorii
Nucleus n. facialis
Nucleus nervi trochlearis
Nucleus nervi abducentis
N. octavus
N. glossopharyngeus
Nucleus n. hypoglossi
N. fasc. senzitiv al nervului intermediar a lui Wrisberg
N. fascicolului senzitiv al glosofaringianului
Nc. vagului
Nucleul fascicolului senzitiv al vagului
Capul cornului posterior
Nc. accesorului
Baza cornului posterior
Capul cornului anterior
Nc. tractus spinalis n. trigemini
Baza cornului anterior

Fig. 290. Schemă arătînd coloanele rezultate din fragmentarea substanţei cenuşii la nivelul trunchiului cerebral.

Nucleul lui Burdach (nucleul cuneiform, cuneat sau restiform) (nucleus cuneatus) este de formă triunghiulară pe secţiunea orizontală, se aşază în grosimea tractului lui Burdach, avînd medial tractul lui Goll, iar lateral cornul posterior de care este legat (fig. 286, 288). El este situat pe acelaşi plan cu nucleul lui Goll şi ceva mai sus, în sensul că începe cu cîţiva milimetri deasupra extremităţii caudale a primului şi sfîrşeşte deasupra lui.

Un grup de neuroni se desprinde din partea dorsolaterală a nucleului lui Burdach şi aceştia au fost descrişi ca *nucleul lui von Monakow* (nucleus cuneatus accessorius). În el vin să facă sinapsă fibrele fasciculului lui Burdach, provenite din nervii cervicali şi toracici superiori, iar neuronii săi ar reprezenta coloana lui Clarke din segmentele toracice şi lombare (v. p. 417).

În nucleii lui Goll şi Burdach sfîrşesc tracturile lui Goll şi Burdach. De la neuronii acestor nuclei pleacă axoni care decapitează cornul posterior, realizînd încrucişarea piniformă, şi apoi se plasează pe faţa dorsală a tracturilor piramidale, formînd lemniscul medial sau banda lui Reil mediană.

Oliva bulbară sau inferioară (nucleus olivaris) este o formaţiune de substanţă cenuşie care determină în bulb relieful olivei descrise pe faţa anterolaterală. Este formată dintr-o lamă de substanţă cenuşie, care se cutează şi circumscrie un spaţiu plin cu substanţă albă, numit centrul medular al olivei. Cum capetele acestei lame nu se unesc, rămîne atunci o continuare între substanţa albă a centrului medular şi substanţa albă din jur, continuare care se face prin deschiderea ce se numeşte hilul olivei (hilus nuclei olivaris). El se află situat în partea medială a acesteia. Oliva bulbară este uşor turtită dinainte înapoi şi alungită în sens craniocaudal, avînd o lungime de 1,2—1,5 cm, o lăţime de 6—7 mm şi o grosime de 2—3 mm. Oliva bulbară este o formaţiune importantă mai ales prin conexiunile sale şi, din acest punct de vedere, distingem conexiuni cu: creieraşul, creierul mare şi măduva.

a) *Conexiunile olivocerebeloase* (tractus olivocerebellaris) sînt realizate de un important grup de fibre care pleacă din olivă, se încrucişează în rafeul median (fibrele olivocerebeloase ale lui Mingazzini) şi apoi, după situaţia lor în raport cu rădăcina descendentă a trigemenului, se divid în fibre ventrale sau pretrigeminale şi fibre dorsale sau retrotrigeminale. Toate aceste fibre apoi se reunesc pentru a forma porţiunea periferică a corpului restiform, pătrunzînd în cerebel; aşadar, conexiunea olivocerebeloasă este încrucişată.

b) *Conexiunea cu creierul* este realizată de un fascicul care îşi are originea în nucleul roşu (situat în mezencefal) şi în pallidum, iar după unele date mai vechi ar conţine fibre de provenienţă talamică şi subtalamică *. Este cunoscut sub numele de *tractul central al calotei* (Wernicke şi Bechterew) (tractus tegmentalis centralis) sau *tractul olivar al calotei* (Helweg). Acest fascicul coboară şi ajunge la olivă, de unde este continuat apoi prin conexiunile olivocerebeloase şi olivospinale. Sînt autori care admit că o parte din fibrele rubroolivare nu s-ar opri în olivă, ci ar trece direct în măduva, alături de tractul triunghiular al lui Helweg sau tractul olivospinal.

c) *Conexiunile olivomedulare.* Conexiunile olivomedulare sînt formate de un tract descris de Bechterew şi cunoscut sub numele de tractul lui Helweg sau olivospinal. El are originea în olivă, de unde continuă tractul olivar al calotei şi, trecînd la periferia cordonului lateral, sfîrşeşte în cornul ventral al măduvei.

Nucleii accesorii ai olivei sau paraolivele sînt doi nuclei situaţi unul înăuntru şi altul îndărătul olivei, cunoscuţi şi sub numele de nuclei juxtaolivari. Nucleul accesor medial (nucleus olivaris accessorius medialis), situat între olivă şi piramida ventrală, are forma unei lame uşor curbate, pe cînd cel dorsal (nucleus olivaris accessorius dorsalis) se află pe partea dorsală a olivei. Aceşti doi nuclei sînt uniţi la partea lor ventrală pe o mică înălţime şi în unghiul lor se află oliva bulbară. Ei au aceleaşi conexiuni şi valoare fiziologică ca şi oliva, adică un rol intermediar în coordonarea musculară.

2. *Nuclei vegetativi.* Pe lîngă nucleii descrişi, în bulb se găsesc şi alţi nuclei, care aparţin parasimpaticului cranian. Aceşti nuclei vegetativi se găsesc anexaţi nucleilor nervilor glosofaringian şi vag. Din ei pleacă fibre axonice preganglionare lungi, mielinizate, care se integrează nervilor cranieni respectivi pînă în dreptul ganglionilor parasimpatici periferici corespunzători, unde suferă o întrerupere (fac sinapsă). Vom deosebi, aşadar, un nucleu parasimpatic situat lîngă nucleul nervului glosofaringian şi care se numeşte *nucleul salivator inferior* (nucleus salivatorius inferior). Din acest nucleu pleacă fibre care intră în alcătuirea nervului glosofaringian şi apoi a unei ramuri colaterale a acestuia, nervul timpanic, şi se termină prin nervul mic pietros în ganglionul otic. Un al doilea nucleu parasimpatic se află situat la originea vagului şi se numeşte *nucleul cardiopneumoenteric* (nucleus dorsalis n. vagi). Prelungirile celulelor acestui nucleu se alătură nervului vag şi se distribuie cordului, pulmonilor şi tubului digestiv pînă la unghiul splenic.

Substanţa albă a bulbului

Substanţa albă a bulbului este formată din fibre cu mielină, grupate sub forma a diverse tracturi. Aceste fibre se pot împărţi în două mari categorii: 1) O primă categorie cuprinde fibrele de trecere prin bulb, fie că urcă dinspre măduvă către etajele superioare, fie că este vorba de fibre care coboară din etajele superioare spre măduvă. Aceste fibre grupate în diverse tracturi ascendente sau descendente, sînt fibre de trecere. 2) O a doua categorie cuprinde fibrele care îşi au originea la nivelul bulbului şi care sînt fibre proprii bulbului.

1) **Fibrele de trecere.** Aceste fibre se grupează sub formă de tracturi ascendente, descendente şi de asociaţie.

a) *Tracturile ascendente.* Aceste tracturi provin de la măduvă, unde ocupă o poziţie anumită în diversele cordoane ale acesteia. Astfel, cele două

---

* Părerea aceasta fiind astăzi discreditată, nomenclatura internaţională a renunţat la tr. talamoolivar.

ar reprezenta coloana lui Clarke din segmentele toracice şi lombare (v. p. 417).

În nucleii lui Goll şi Burdach sfîrşesc tracturile lui Goll şi Burdach. De la neuronii acestor nuclei pleacă axoni care decapitează cornul posterior, realizînd încrucişarea piniformă, şi apoi se plasează pe faţa dorsală a tracturilor piramidale, formînd lemniscul medial sau banda lui Reil mediană.

Oliva bulbară sau inferioară (nucleus olivaris) este o formaţiune de substanţă cenuşie care determină în bulb relieful olivei descrise pe faţa anterolaterală. Este formată dintr-o lamă de substanţă cenuşie, care se cutează şi circumscrie un spaţiu plin cu substanţă albă, numit centrul medular al olivei. Cum capetele acestei lame nu se unesc, rămîne atunci o continuare între substanţa albă a centrului medular şi substanţa albă din jur, continuare care se face prin deschiderea ce se numeşte hilul olivei (hilus nuclei olivaris). El se află situat în partea medială a acesteia. Oliva bulbară este uşor turtită dinainte înapoi şi alungită în sens craniocaudal, avînd o lungime de 1,2—1,5 cm, o lăţime de 6—7 mm şi o grosime de 2—3 mm. Oliva bulbară este o formaţiune importantă mai ales prin conexiunile sale şi, din acest punct de vedere, distingem conexiuni cu: creieraşul, creierul mare şi măduva.

a) *Conexiunile olivocerebeloase* (tractus olivocerebellaris) sînt realizate de un important grup de fibre care pleacă din olivă, se încrucişează în rafeul median (fibrele olivocerebeloase ale lui Mingazzini) şi apoi, după situaţia lor în raport cu rădăcina descendentă a trigemenului, se divid în fibre ventrale sau pretrigeminale şi fibre dorsale sau retrotrigeminale. Toate aceste fibre apoi se reunesc pentru a forma porţiunea periferică a corpului restiform, pătrunzînd în cerebel; aşadar, conexiunea olivocerebeloasă este încrucişată.

b) *Conexiunea cu creierul* este realizată de un fascicul care îşi are originea în nucleul roşu (situat în mezencefal) şi în pallidum, iar după unele date mai vechi ar conţine fibre de provenienţă talamică şi subtalamică*. Este cunoscut sub numele de *tractul central al calotei* (Wernicke şi Bechterew) (tractus tegmentalis centralis) sau *tractul olivar al calotei* (Helweg). Acest fascicul coboară şi ajunge la olivă, de unde este continuat apoi prin conexiunile olivocerebeloase şi olivospinale. Sînt autori care admit că o parte din fibrele rubroolivare nu s-ar opri în olivă, ci ar trece direct în măduvă, alături de tractul triunghiular al lui Helweg sau tractul olivospinal.

c) *Conexiunile olivomedulare.* Conexiunile olivomedulare sînt formate de un tract descris de Bechterew şi cunoscut sub numele de tractul lui Helweg sau olivospinal. El are originea în olivă, de unde continuă tractul olivar al calotei şi, trecînd la periferia cordonului lateral, sfîrşeşte în cornul ventral al măduvei.

Nucleii accesorii ai olivei sau paraolivele sînt doi nuclei situaţi unul înăuntru şi altul îndărătul olivei, cunoscuţi şi sub numele de nuclei juxtaolivari. Nucleul accesor medial (nucleus olivaris accessorius medialis), situat între olivă şi piramida ventrală, are forma unei lame uşor curbate, pe cînd cel dorsal (nucleus olivaris accessorius dorsalis) se află pe partea dorsală a olivei. Aceşti doi nuclei sînt uniţi la partea lor ventrală pe o mică înălţime şi în unghiul lor se află oliva bulbară. Ei au aceleaşi conexiuni şi valoare fiziologică ca şi oliva, adică un rol intermediar în coordonarea musculară.

2. *Nuclei vegetativi.* Pe lîngă nucleii descrişi, în bulb se găsesc şi alţi nuclei, care aparţin parasimpaticului cranian. Aceşti nuclei vegetativi se găsesc anexaţi nucleilor nervilor glosofaringian şi vag. Din ei pleacă fibre axonice preganglionare lungi, mielinizate, care se integrează nervilor cranieni respectivi pînă în dreptul ganglionilor parasimpatici periferici corespunzători, unde suferă o întrerupere (fac sinapsă). Vom deosebi, aşadar, un nucleu parasimpatic situat lîngă nucleul nervului glosofaringian şi care se numeşte *nucleul salivator inferior* (nucleus salivatorius inferior). Din acest nucleu pleacă fibre care intră în alcătuirea nervului glosofaringian şi apoi a unei ramuri colaterale a acestuia, nervul timpanic, şi se termină prin nervul mic pietros în ganglionul otic. Un al doilea nucleu parasimpatic se află situat la originea vagului şi se numeşte *nucleul cardiopneumoenteric* (nucleus dorsalis n. vagi). Prelungirile celulelor acestui nucleu se alătură nervului vag şi se distribuie cordului, pulmonilor şi tubului digestiv pînă la unghiul splenic.

Substanţa albă a bulbului

Substanţa albă a bulbului este formată din fibre cu mielină, grupate sub forma a diverse tracturi. Aceste fibre se pot împărţi în două mari categorii: 1) O primă categorie cuprinde fibrele de trecere prin bulb, fie că urcă dinspre măduvă către etajele superioare, fie că este vorba de fibre care coboară din etajele superioare spre măduvă. Aceste fibre grupate în diverse tracturi ascendente sau descendente, sînt fibre de trecere. 2) O a doua categorie cuprinde fibrele care îşi au originea la nivelul bulbului şi care sînt fibre proprii bulbului.

1) **Fibrele de trecere.** Aceste fibre se grupează sub formă de tracturi ascendente, descendente şi de asociaţie.

a) *Tracturile ascendente.* Aceste tracturi provin de la măduvă, unde ocupă o poziţie anumită în diversele cordoane ale acesteia. Astfel, cele două fascicule ale lui Goll şi Burdach, care conţin fibrele lungi ale rădăcinilor dorsale ale nervilor spinali, ajung la partea inferioară a bulbului după cum urmează: în fasciculul lui Goll găsim fibre sacrate-lombare-toracice inferioare şi toracice mijlocii; în fasciculul lui Burdach găsim fibrele toracice superioare şi cervicale.

---

* Părerea aceasta fiind astăzi discreditată, nomenclatura internaţională a renunţat la tr. talamoolivar.

Aceste două fascicule urcă pînă în porţiunea mijlocie a bulbului, unde întîlnesc fiecare cîte un nucleu: fasciculul lui Goll întîlneşte şi se opreşte în nucleul lui Goll (nucleus gracilis); fasciculul lui Burdach întîlneşte şi se opreşte în nucleul lui Burdach (nucleus cuneatus).

Din celulele nervoase conţinute în nucleul lui Goll şi nucleul Burdach pleacă fibre axonice care descriu un drum arcuit (fac parte din fibrele arcuate interne [fibrae arcuatae internae]) care trec în regiunea ventrală a bulbului, se încrucişează cu cele de partea opusă, aşezîndu-se îndărătul tracturilor piramidale motorii. În acest drum, trecînd prin baza cornului dorsal, separă capul cornului dorsal de baza sa. Încrucişarea pe care au realizat-o este *decusaţia senzitivă sau piniformă a lui Spitzka* (decussatio lemniscorum). După încrucişare fibrele urcă de o parte şi de alta a liniei mediane, formînd o parte din elementele lemniscusului medial sau banda lui Reil. Tracturile ascendente din cordonul lateral al măduvei, o dată ajunse la nivelul bulbului, iau următorul traiect:

— *Tractul spinocerebelos dorsal* se depărtează de tractul spinocerebelos ventral şi intră în pedunculul cerebelos inferior, căruia îi ocupă partea sa laterală. Prin acest peduncul, el ajunge şi se termină în scoarţa vermisului de aceeaşi parte cu locul de unde a provenit.

—*Tractul spinocerebelos ventral* îl găsim la nivelul bulbului, în partea anterolaterală, pe unde el trece mai sus în punte.

— *Tractul spinotalamic lateral* îşi continuă drumul său ascendent la nivelul bulbului prin formaţiunea reticulară, formînd un tract împreună cu *tractul spinotalamic ventral* (care provine din cordonul ventral al măduvei) şi care se numeşte *lemniscus spinal*. Acesta se va aşeza la partea dorsală a lemniscului medial.

b) *Tracturile descendente* sînt:

— *Tracturile corticospinale*. Aceste tracturi se găsesc aşezate în piramidele ventrale ale bulbului, unde ocupă o situaţie deosebită: *tractul corticospinal lateral* se găseşte aşezat de o parte şi de alta a liniei mediane; *tractul corticospinal anterior* se găseşte aşezat în afara primului. În partea inferioară a bulbului, grosul fibrelor (circa 80%) tractului cerebrospinal lateral se vor încrucişa, realizînd decussatio pyramidum pentru a trece în cordonul lateral opus al măduvei; o parte redusă din fibrele aceluiaşi tract coboară în cordonul lateral de aceeaşi parte, formînd tractul homolateral al lui Dejerine-Muratow. Fibrele tractului corticospinal anterior nu se încrucişează în bulb (de aici şi numele de tract piramidal direct), coborînd în cordonul ventral de aceeaşi parte a măduvei. Fibrele lui se încrucişează însă în comisura albă a măduvei, înainte de a sfîrşi în jurul neuronului striomotor.

Tracturile rubrospinal, tectospinal, olivospinal, reticulospinal şi vestibulospinal coboară prin substanţa reticulară a bulbului în partea ei ventrolaterală, în drum spre măduvă.

c) *Tracturile de asociaţie:* fasciculul longitudinal medial. Din celulele cordonale ale măduvei — alături de fibrele scurte care leagă diverse etaje ale ei — pornesc fibre lungi, care leagă diversele segmente ale trunchiului cerebral între ele. Aceste fibre de asociaţie lungi par a continua tractul lateral profund al măduvei, iar în bulb, punte şi pedunculul cerebral ele se grupează într-un tract descris sub numele de *fasciculul longitudinal medial* sau *bandeleta longitudinală medială*, alcătuind componenta sa ascendentă.

Fasciculul longitudinal medial (fasciculus longitudinalis medialis), o dată format, se aşază în bulb imediat îndărătul lemniscului medial, în aşa fel încît la nivelul porţiunii superioare a bulbului găsim aşezate dinainte îndărăt: calea piramidală motorie; calea senzitivă; calea de asociaţie.

2) **Fibrele proprii bulbului.** Fibrele bulbului sînt grupate în:

a) *Corpii restiformi şi juxtarestiformi*. Pedunculul cerebelos inferior (pedunculus cerebellaris inferior), care face legătura între bulb şi cerebel, cuprinde două porţiuni: una laterală sau corpul restiform, alta medială sau segmentul juxtarestiform[*]. Corpul restiform este aşezat pe faţa dorsală a bulbului, în partea laterală, şi continuă fibrele olivocerebeloase (Mingazzini) şi fibrele provenite din tractul spinocerebelos dorsal (Flechsig). Segmentul juxtarestiform, mai mic decît cel lateral, este situat înăuntrul corpului restiform şi în grosimea sa se găsesc fibrele descendente ale rădăcinii vestibulare a nervului acusticovestibular.

b) *Fibrele arciforme* sau arcuate se împart în două grupe, după situaţia lor: fibre arcuate interne sau profunde şi fibre arcuate externe. Ele au origine variată: oliva bulbară, nucleul lui von Monakow, nucleii vestibulari, nucleii arcuaţi şi nucleii lui Goll şi Burdach.

Fibrele arcuate interne (fibrae arcuatae internae) se încrucişează pe linia mediană cu cele de partea opusă şi contribuie la formarea rafeului. Ele se situează în spaţiul rămas între corpul restiform şi piramida ventrală şi reţeaua lor contribuie la formarea substanţei reticulare a bulbului.

Fibrele arcuate externe (fibrae arcuatae externae) se găsesc pe suprafaţa exterioară a bulbului şi se grupează în fibre arcuate ventrale şi dorsale. Fibrele arcuate ventrale (fibrae arcuatae externae ventrales) iau naştere din partea laterală a corpului restiform, merg pe faţa laterală, apoi pe faţa ventrală a bulbului şi ajung în şanţul medioventral al bulbului, unde intră în profunzime şi se încrucişează. De-a lungul acestor fibre se găsesc mici mase de celule nervoase, care alcătuiesc *nucleii arciformi sau arcuaţi* (nuclei arcuati). Aceşti nuclei sînt bine reprezentaţi în partea anteromedială a piramidelor ventrale, unde iau denumirea de *nuclei prepiramidali sau nucleii rafeului*.

---

[*] Nerecunoscute de nomenclatura oficială.

Fibrele arcuate dorsale pleacă din nucleii lui Von Monakow (nucleus cuneatus accesorius), înconjură cordonul dorsal şi intră apoi în grosimea lui, pentru a se duce la cerebel cu tractul spinocerebelos dorsal.

Sintetizînd totalitatea fibrelor arcuate, vedem că ele se pot reuni în 5 grupe: fibrele încrucişate de legătură între oliva bulbară şi cerebel; fibrele ce leagă nucleul lui von Monakow cu cerebelul; fibrele ce provin din nucleii vestibulari şi se duc la cerebel, formînd fibrele vestibulocerebeloase; fibrele care leagă nucleii arcuaţi sau nucleii mediani ai rafeului cu cerebelul; fibre plecate din nucleii lui Goll şi Burdach şi care se duc în banda lui Reil mediană, realizînd, după decapitarea cornului dorsal, încrucişarea senzitivă.

c) *Formaţiunea reticulară a bulbului* (substanţa reticulară) (substantia reticularis). În paralel cu dezvoltarea filogenetică şi ontogenetică, în interiorul trunchiului cerebral se dezvoltă substanţa reticulară. Ea apare ca o extindere rostrală a neuronilor intercalari răspîndiţi în substanţa intermediară cenuşie a măduvei; din punct de vedere fiziologic, această substanţă reticulară capătă funcţii asociative particulare. Asupra lor vom insista într-un capitol special.

STUDIUL BULBULUI PE SECŢIUNI (Sectiones medullae oblongatae)

Am studiat pînă acum bulbul pe baza unei metode analitice, urmărind una cîte una formaţiunile care îl alcătuiesc. Aceste formaţiuni fiindu-ne acum cunoscute din punctul de vedere al formei, situaţiei şi raporturilor, putem trece cu uşurinţă la studiul sintetic al bulbului prin secţiuni transversale făcute la diverse niveluri.

Secţiunile transversale sînt de obicei singurele pe care le folosim pentru consolidarea cunoştinţelor şi este necesar să ne familiarizăm cu aspectul lor normal pentru a putea uşor deosebi modificările patologice create de un proces morbid sau altul. Cele mai instructive sînt secţiunile transversale făcute la următoarele niveluri: în porţiunea mijlocie a decusaţiei piramidelor, în porţiunea superioară a încrucişării piramidelor, în treimea mijlocie a olivei, deoarece fiecare marchează un aspect caracteristic structurii bulbului.

1) *Secţiune trecînd prin porţiunea mijlocie a decusaţiei piramidelor* (fig. 291). Pe această secţiune se observă cum fiecare tract cerebrospinal lateral, situat în piramida ventrală a bulbului, în drum către cordonul lateral al măduvei, încrucişează linia mediană, alcătuind încrucişarea piramidelor, şi apoi decapitează cornul ventral al măduvei, pentru ca, ajuns în cordonul lateral, să-şi continue drumul descendent spre măduvă. În acest fel, cornul ventral al măduvei a fost decapitat în două mase: una rezultată din capul cornului

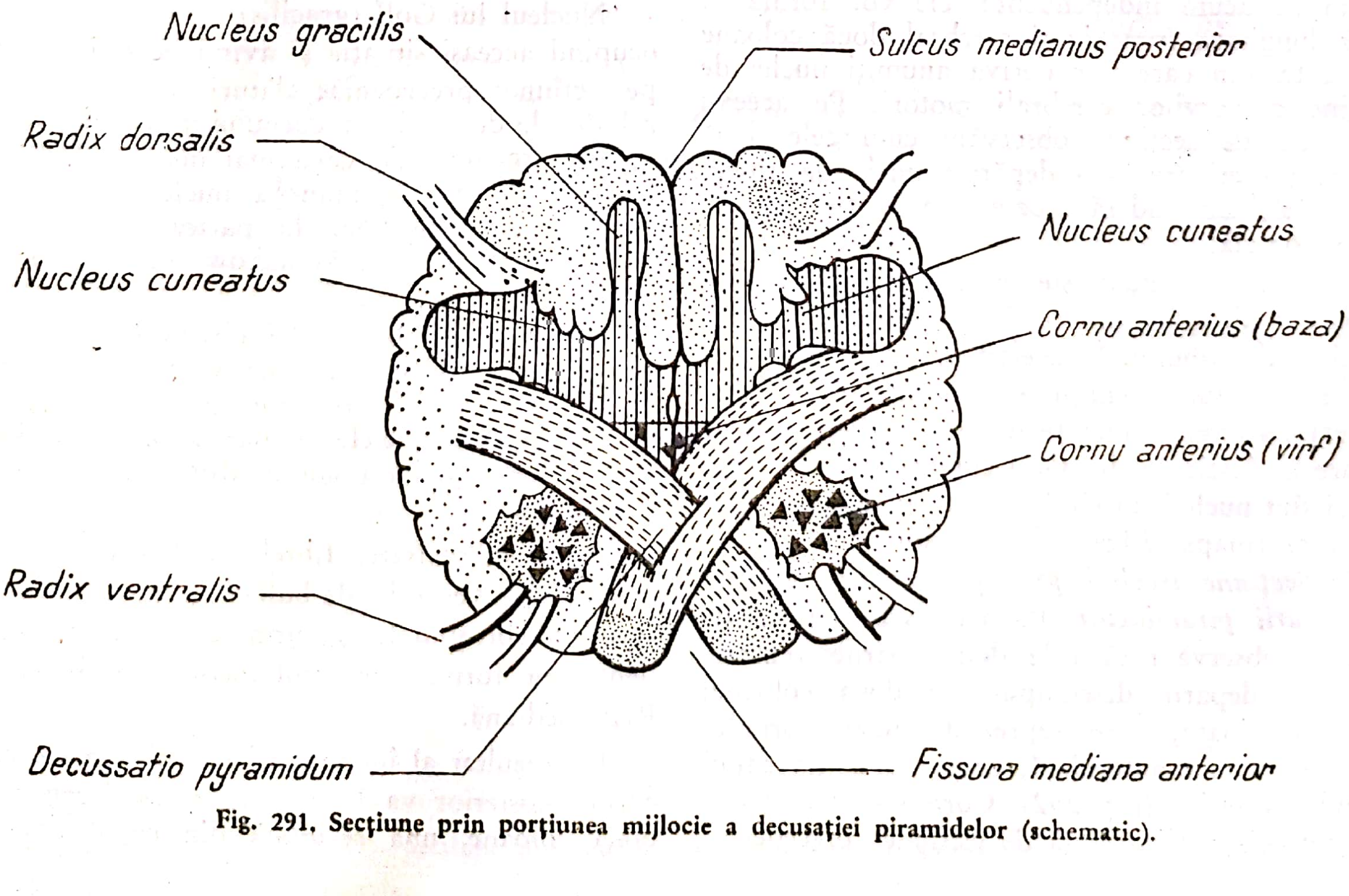

Fig. 291. Secţiune prin porţiunea mijlocie a decusaţiei piramidelor (schematic).

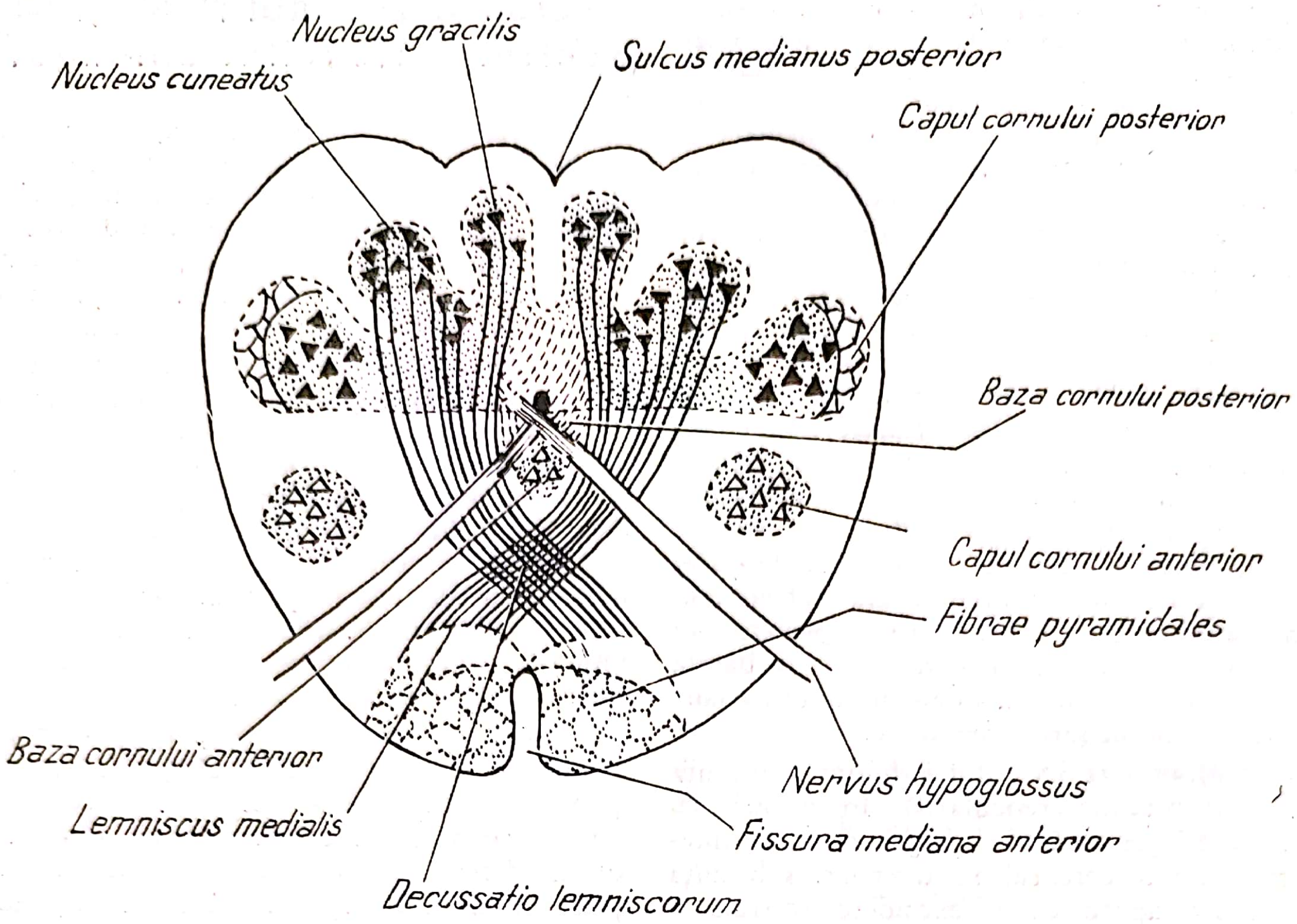

Fig. 292. **Secţiune prin partea superioară a încrucişării piramidelor** (schematic).

ventral, alta provenită din baza cornului ventral. Aceste două coloane, aşa cum am amintit şi în cursul studiului conformaţiei interioare a bulbului, rămîn de acum independente; ele vor forma în toată lungimea trunchiului cerebral două coloane deosebite, din care vor deriva anumiţi nuclei de origine a nervilor cerebrali motori. Pe aceeaşi suprafaţă de secţiune observăm cum cele două coarne posterioare s-au depărtat unele de altele, în aşa fel încît tind să capete o înclinaţie aproape de orizontală.

Acest fapt se datoreşte sporirii considerabile a numărului de fibre din cordonul posterior al măduvei şi al bulbului. În acelaşi timp, pe faţa dorsală a comisurii cenuşii se adaugă două mase nucleare, alungite dinainte îndărăt şi care pătrund fiecare în fasciculul lui Goll corespunzător. Aceşti nuclei sînt nucleii lui Goll sau nucleii gracili, unde vor face sinapse fibrele fasciculelor lui Goll.

2) *Secţiune trecînd prin partea superioară a încrucişării piramidelor.* Pe această suprafaţă de secţiune observăm că cele două coarne ventrale sînt mai departe descompuse în două coloane: una posterioară, care reprezintă baza cornului anterior, şi una anterioară, care reprezintă capul cornului anterior (fig. 292). Cornul posterior este cu mult orizontalizat faţă de secţiunea precedentă, fiind împins înainte de cordonul posterior care creşte fără întrerupere, ca o consecinţă a numărului tot mai sporit de fibre ce-l formează.

Nucleul lui Goll (gracilis) se mai observă încă ocupînd aceeaşi situaţie şi avînd aceeaşi formă ca pe secţiunea precedentă; alături de el însă şi lateral de el, de pe baza cornului posterior apare o uşoară proeminenţă, ceva mai mică decît nucleul lui Goll şi care se numeşte nucleul lui Burdach (nucleus cuneatus), iar la partea sa laterală se vede nucleul lui von Monakow (nucleus cuneatus accessorius).

De la aceşti doi nuclei observăm că pornesc fibre care, în drum spre faţa ventrală a bulbului, decapitează cornul posterior al măduvei şi apoi se încrucişează cu cele de partea opusă, realizînd încrucişarea senzitivă sau piniformă a lui Spitzka (fig. 292).

După încrucişare, fibrele se aşază în spatele piramidelor ventrale ale bulbului, care conţin tracturile cerebrospinale, şi, urmînd un traiect ascendent, vor forma lemniscul medial sau banda lui Reil mediană.

Ca rezultat al încrucişării senzitive reiese că şi cornul posterior va fi de aci în sus decapitat în două coloane, una rezultată din capul cornului posterior şi alta din baza cornului posterior. Aceste două coloane vor forma, de asemenea, în toată lungimea bulbului şi a punţii, două coloane deosebite, ambele senzitive; din ele vor deriva după segmentare în sens transversal nucleii terminali ai nervilor senzitivi bulbopontini.

3) *Secţiune trecută prin treimea mijlocie a olivei bulbare.* Modificarea cea mai importantă de la acest nivel (fig. 293) o suferă canalul ependimar, care, situat central în măduvă, se apropie de faţa dorsală a bulbului şi se lărgeşte, formînd planşeul ventriculului IV. Datorită acestui fenomen, coloanele de substanţă cenuşie sînt atrase către faţa dorsală a bulbului şi desfăşurate de-a lungul acestei feţe, care formează acum podeaua celui de-al IV-lea ventricul cerebral. Astfel, baza cornului anterior se aşază sub aripa albă internă, unde formează nucleul de origine reală a nervului hipoglos. Baza cornului posterior se situează ventral de aripa cenuşie, formînd nucleul fasciculului solitar, şi sub aripa albă externă, formînd nucleii acusticovestibulari.

Capul cornului anterior se vede ceva mai îndărătul olivelor şi formează nucleul accesor al hipoglosului şi nucleul ambiguu (fig. 293), nucleul de origine reală a fibrelor motorii ale nervilor glosofaringian, vag şi accesor. Capul cornului posterior se deplasează dorsal şi lateral şi-l vedem îmbrăcat de o formaţiune semilunară (fig. 293), care reprezintă suprafaţa de secţiune a rădăcinii descendente a nervului trigemen. Într-adevăr, această coloană primeşte toate fibrele descendente ale trigemenului şi se numeşte nucleul gelatinos al lui Rolando (nucleus tractus spinalis nervi trigemini).

Către planul ventrolateral apare oliva bulbară şi medial şi dorsal de ea, cele două olive accesorii. Fibrele substanţei albe au, de asemenea, o dispoziţie caracteristică, şi anume: calea piramidală motorie se găseşte ventral în piramidele bulbului; calea senzitivă, reprezentată de lemniscul medial, se aşază imediat îndărătul celei motorii (fig. 293); calea de asociaţie se aşază în spatele celei senzitive. Substanţa reticulară a bulbului, considerabil lărgită la acest nivel, este împărţită de fibrele nervului hipoglos într-o porţiune medială albă şi una laterală cenuşie.

Din studiul acestor trei secţiuni remarcăm că transformările pe care le suferă substanţa cenuşie medulară la nivelul bulbului nu se petrec toate la acelaşi nivel. Încrucişarea motorie şi, prin urmare, decapitarea cornului anterior are loc în treimea inferioară. Încrucişarea senzitivă şi, prin urmare, decapitarea cornului posterior are loc ceva mai deasupra încrucişării motorie. Deplasarea coarnelor care rezultă din aceste decapitări se efectuează începînd numai din jumătatea superioară a bulbului. În fine, fragmentarea coloanelor se petrece nu numai la nivelul bulbului, ci şi al punţii şi pedunculilor cerebrali.

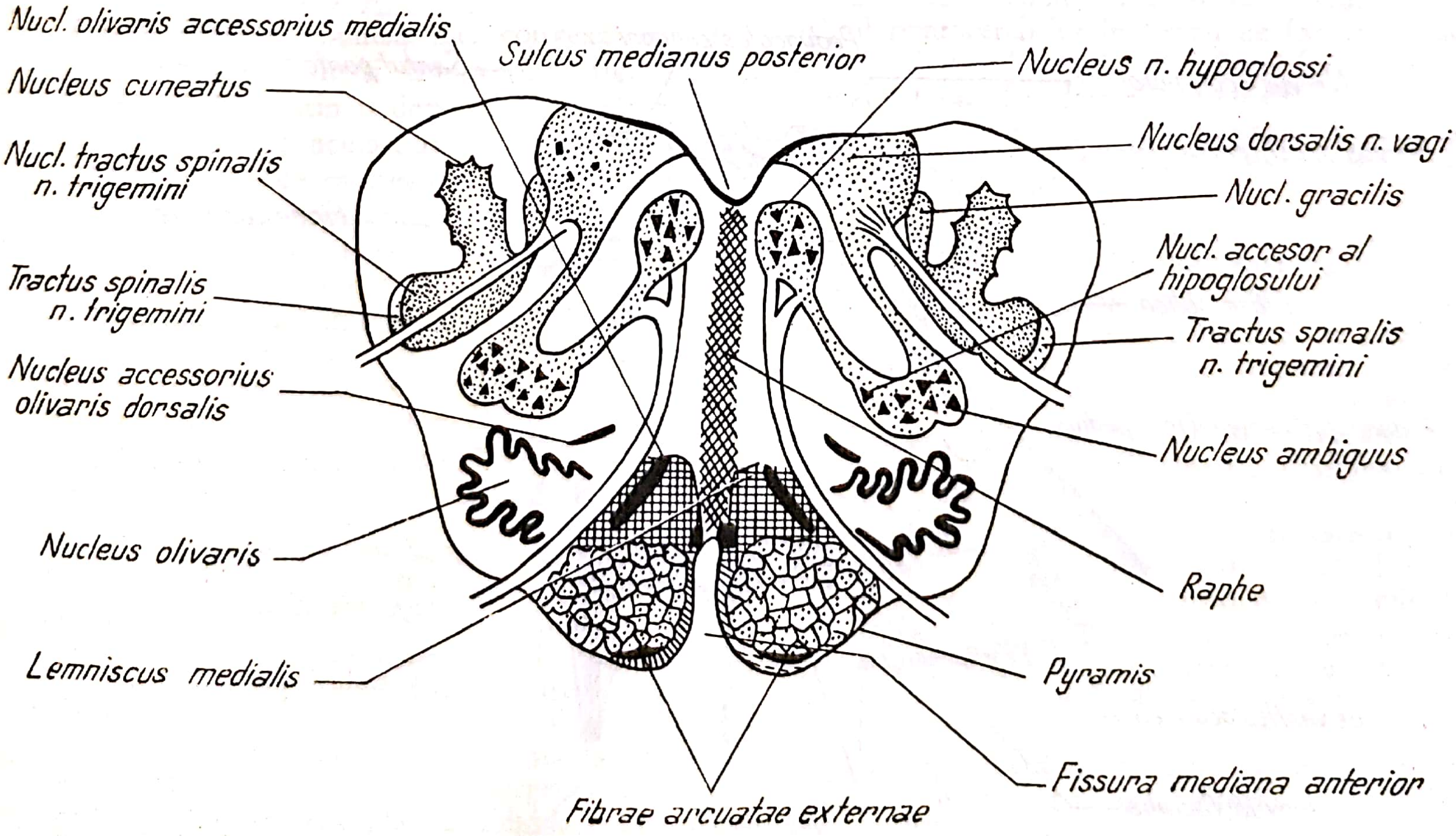
Nucl. olivaris accessorius medialis
Sulcus medianus posterior
Nucleus n. hypoglossi
Nucleus cuneatus
Nucleus dorsalis n. vagi
Nucl. tractus spinalis n. trigemini
Nucl. gracilis
Nucl. accesor al hipoglosului
Tractus spinalis n. trigemini
Tractus spinalis n. trigemini
Nucleus accessorius olivaris dorsalis
Nucleus ambiguus
Nucleus olivaris
Raphe
Lemniscus medialis
Pyramis
Fissura mediana anterior
Fibrae arcuatae externae

Fig. 293. **Secţiune prin mijlocul olivei bulbare** (schematic).

RAPORTURILE BULBULUI

Fața ventrală. La nivelul orificiului atlasului, bulbul, îmbrăcat de meninge, vine în raport cu apofiza odontoidă (dens), de care este separat prin ligamentul transvers al atlasului, ligament care trece îndărătul acestei apofize. Urmărind-o în sus, această față vine în raport cu gaura occipitală și apoi cu partea bazilară a occipitalului pe care cele două artere vertebrale se unesc formînd trunchiul bazilar.

Fața dorsală. De la marginea superioară a arcului dorsal al atlasului și pînă la gaura occipitală, prin intermediul meningelor, bulbul vine în raport cu membrana occipitoatloidiană, înaltă de aproximativ 0,8 cm și largă de 2,5 cm; în spatele acesteia vine în raport cu planurile regiunii cervicale posterioare.

Deasupra găurii occipitale, fața dorsală a bulbului formează podeaua unei cavități care se numește ventriculul IV cerebral. Prin intermediul acestei cavități vine în raport pe linia mediană cu vermisul inferior al cerebelului, iar lateral cu tonsilla.

Fața laterală a bulbului este încrucișată dindărăt înainte de artera vertebrală, care se îndreaptă spre fața ventrală a punții. Fiecare din fețele laterale vine în raport cu lobulii amigdalieni ai cerebelului (tonsilla cerebelli), motiv pentru care aceștia se mai numesc lobuli rahidieni. Mai lateral se găsesc cei doi condili ai occipitalului, sub care se află interlinia articulară care-i separă de masele laterale ale atlasului.

METENCEFALUL
(metencephalon)
PUNTEA (PONS)

Puntea, *pons* (Varoli) constituie porțiunea mijlocie a trunchiului cerebral, care derivă din porțiunea bazală a veziculei a patra a canalului neural, din metencefal, împreună cu cerebelul. La vertebratele inferioare este absentă; apare la mamifere și își atinge forma cea mai dezvoltată la om. Se poate observa un paralelism evident între gradul de dezvoltare a scoarței cerebrale, a punții și a formațiunilor neocerebeloase.

Ca formă exterioară, puntea se aseamănă cu o castană, avînd o formă aproximativ cuboidă, cu marginile rotunjite. În medie măsoară 27 mm înălțime, 38 mm lățime și 25 mm grosime. Fiind constituită mai mult din fibre mielinice, are culoare albă. Prezintă o parte liberă, puntea propriu-zisă, sau protuberanța, parte care proemină mult înainte, fiind bine delimitată atît în sus cît și în jos prin cîte un șanț, precum și de faptul că are fibre cu direcție transversală, bine distincte de striația mai mult longitudinală a bulbului și a pedunculilor cerebrali; are o parte ascunsă, posterioară, care constituie podișul ventriculului al patrulea în jumătatea superioară, în continuarea bulbului, de care-l apropie structura. Aceste două părți se pot distinge și pe secțiunile transverse ale punții, partea anterioară a punții purtînd numele de piciorul punții, iar partea posterioară,

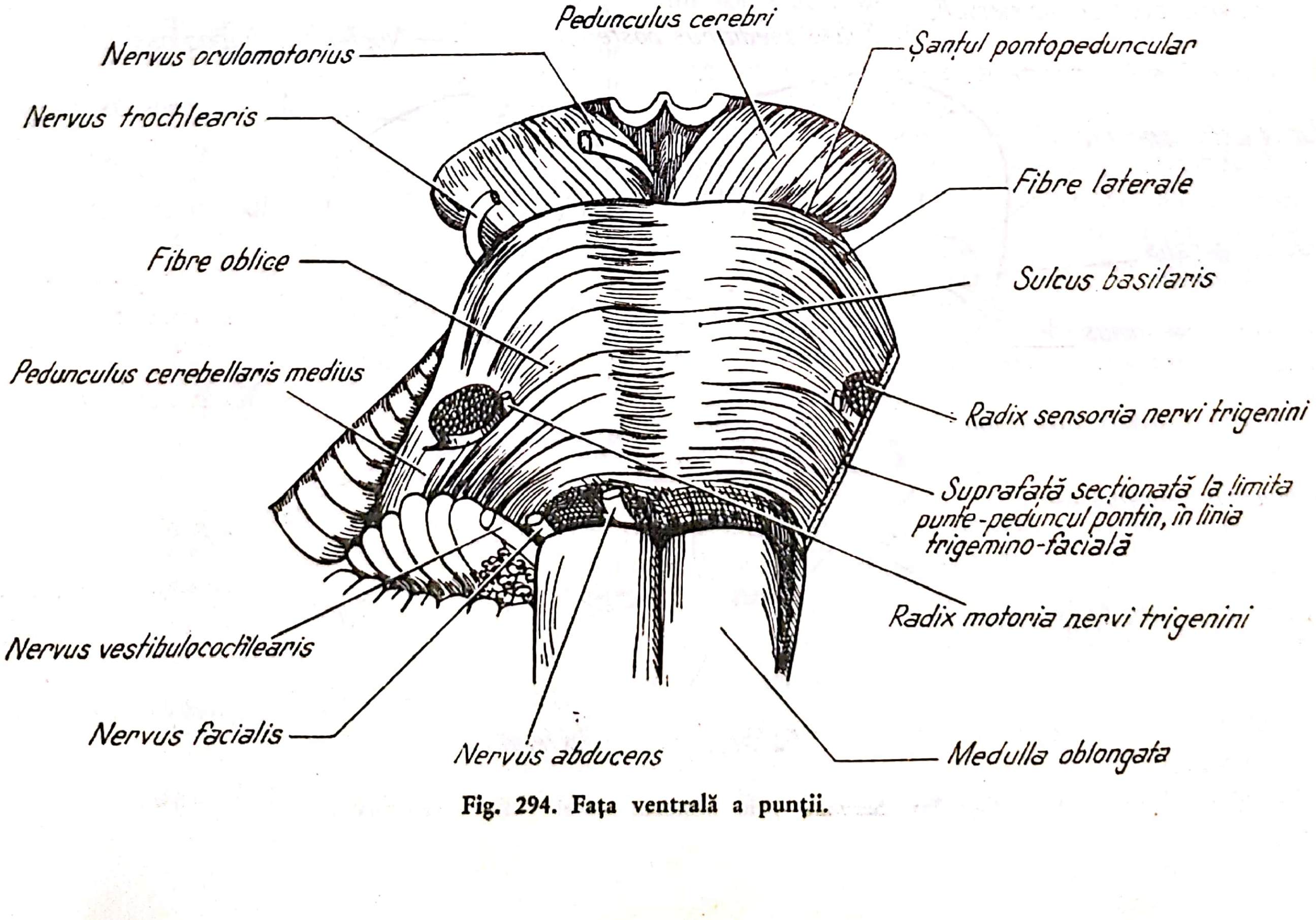
Pedunculus cerebri
Nervus oculomotorius
Șanțul pontopeduncular
Nervus trochlearis
Fibre laterale
Fibre oblice
Sulcus basilaris
Pedunculus cerebellaris medius
Radix sensoria nervi trigenini
Suprafață secționată la limita punte-peduncul pontin, în linia trigemino-facială
Radix motoria nervi trigenini
Nervus vestibulocochlearis
Nervus facialis
Nervus abducens
Medulla oblongata

Fig. 294. Fața ventrală a punții.

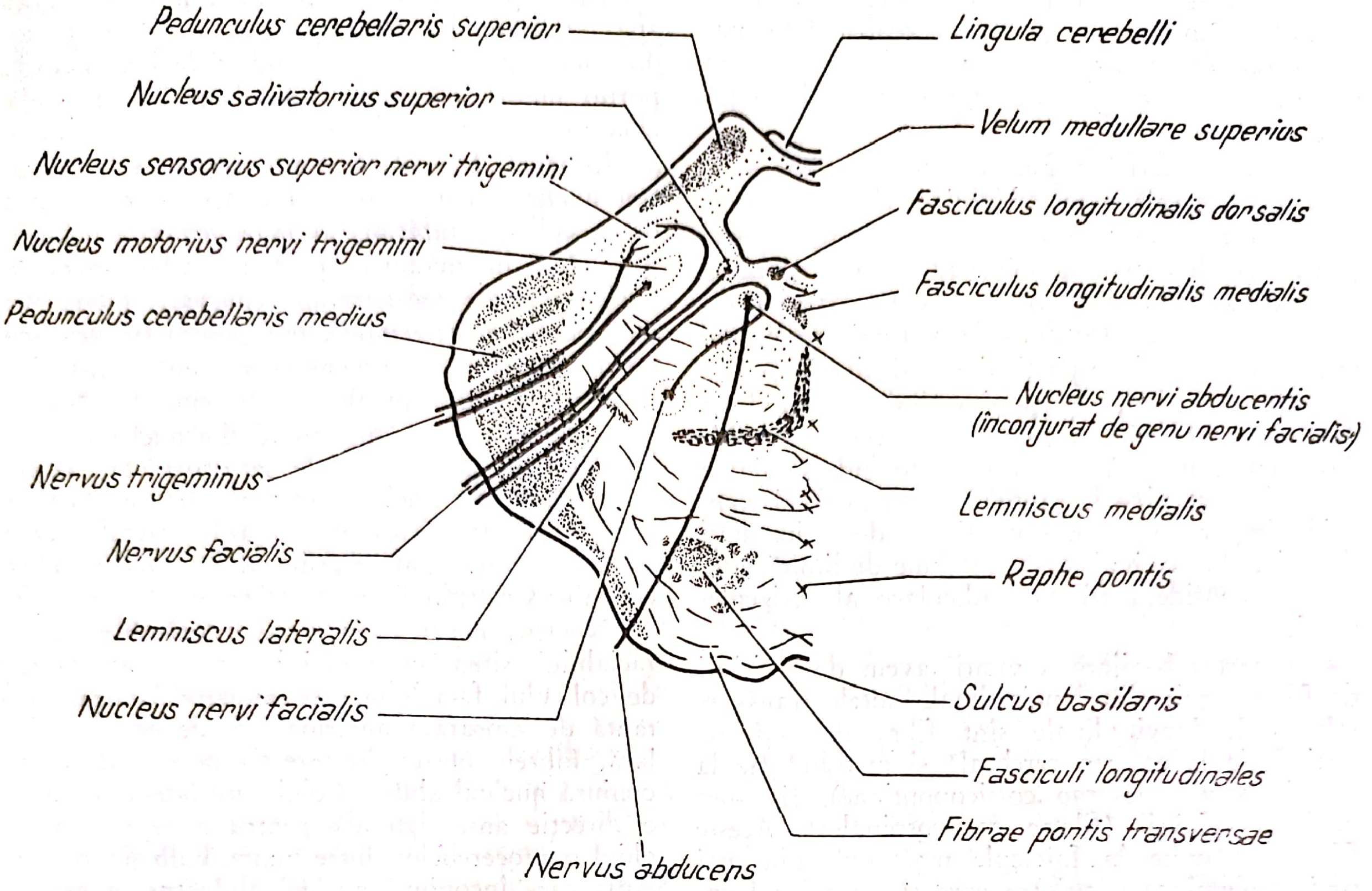
Pedunculus cerebellaris superior
Nucleus salivatorius superior
Nucleus sensorius superior nervi trigemini
Nucleus motorius nervi trigemini
Pedunculus cerebellaris medius
Nervus trigeminus
Nervus facialis
Lemniscus lateralis
Nucleus nervi facialis
Nervus abducens
Lingula cerebelli
Velum medullare superius
Fasciculus longitudinalis dorsalis
Fasciculus longitudinalis medialis
Nucleus nervi abducentis
(înconjurat de genu nervi facialis)
Lemniscus medialis
Raphe pontis
Sulcus basilaris
Fasciculi longitudinales
Fibrae pontis transversae

Fig. 295. Secţiune transversală prin punte la nivelul coliculului facial.

calota; sau în nomenclatura internaţională partea bazilară (pars basilaris pontis) şi partea dorsală (pars dorsalis pontis). × ??

Privită dinainte, puntea este convexă atît în sensul longitudinal cît şi transversal (fig. 294). × Jos, şanţul bulbopontin o desparte de mielencefal, sus şanţul pontopeduncular, de mezencefal; în jurul ei se văd o serie de emergenţe ale nervilor cerebrali: la marginea superioară a punţii, în şanţul interpeduncular apare nervul oculomotor; în unghiul pontomezencefalic apare nervul trohlear; emergenţa nervului trigemen constituie limita dintre punte şi pedunculul cerebelos mijlociu; în unghiul pontocerebelos iese nervul acusticovestibular; ceva mai medial, nervul intermediofacial; în şanţul bulbopontin apare nervul abducens, deasupra piramidei bulbare. × Suprafaţa anterioară a punţii este uşor brăzdată, avînd un relief alcătuit din fibre transversale. Fibrele pontine sînt în mare parte paralele, aproape orizontale; lateral însă devin uşor convergente, unele pătrunzînd în profunzime, altele apropiindu-se; lateral, ele se continuă fără întrerupere cu fibrele care constituie pedunculul cerebelos mijlociu. × Puntea şi pedunculul sînt delimitate convenţional prin linia trigeminofacială, adică linia care uneşte emergenţa nervului trigemen cu aceea a facialului. Fibrele transverse (fibrae pontis transversae) sînt alcătuite de tracturile pontocerebeloase în partea bazilară a punţii; o parte din fibrele transverse iau un drum arcuit, trecînd peste celelalte fibre, şi se îndreaptă spre unghiul pontocerebelos în formă de fascicul oblic, cu convexitatea laterală. Alte fibre formează un fascicul lateral (fila lateralia pontis *), plecînd pe marginea superioară a feţei anterioare şi şerpuind împrejurul marginii superioare a pedunculului cerebelos mijlociu.

Un şanţ median trece pe suprafaţa anterioară a punţii, avînd direcţia longitudinală; şanţul bazilar (sulcus basilaris) este cauzat de două proeminenţe paramediane, care la rîndul lor se datoresc fasciculelor piramidale; acestea formează mai jos piramidele bulbare. În acest şanţ median se găseşte artera bazilară. Şanţul este lat şi puţin adînc şi prezintă o serie de găuri pentru arteriolele care pătrund în punte.

Suprafaţa posterolaterală a punţii este o zonă triunghiulară, mărginită în sus de fibrele laterale amintite care o despart de penduncului cerebrali; posterior se poate delimita printr-o linie ce trece prin emergenţa nervului trigemen. Este o faţă care prezintă striaţia continuată de pe suprafaţa anterioară.

Faţa posterioară a punţii este acoperită de cerebel (fig. 295); este un teritoriu triunghiular, care ia parte la formarea fosei romboide, dînd jumătatea superioară a podişului ventriculului patru. Posterior, limita superioară şi inferioară sînt neclare şi se trag arbitrar, corespunzător limitelor nete anterioare.

---

* Neomologate în noua nomenclatură internaţională.

Stuctura internă a punţii arată asemănare cu structura generală a trunchiului cerebral: se compune dintr-o parte anterioară, bazilară, piciorul punţii, şi dintr-una posterioară, calota pontină sau partea tegmentală (pars basilaris et dorsalis pontis). Limita acestor două formaţiuni este corpul trapezoid. În ambele părţi, dar mai ales în partea dorsală, se vede pe secţiuni o linie mediană de încrucişare a fibrelor, formaţiune ce poartă numele de rafeu, raphe. Acest rafeu întinzîndu-se de la şanţul bazilar pînă la şanţul median al fosei romboide împarte substanţa punţii în două jumătăţi simetrice. Pe secţiuni, ca formaţiune de limită laterală se consideră fibrele radiculare ale trigemenului.

În partea bazilară a punţii avem două feluri de fibre: unele sînt longitudinale, altele transversale. Cele longitudinale sînt fibre descendente, venind de la scoarţa cerebrală şi mergînd fie la nucleii pontini (fibrae corticopontinae), fie spre măduva spinării (fibrae corticospinales). Aceste fibre sînt unite în fascicule mai mult sau mai puţin voluminoase, printre care şi împrejurul cărora se împletesc fibrele transverse. Nucleii pontini (nuclei pontis) sînt îngrămădiri de celule nervoase mai mici, printre fibrele transverse şi longitudinale, mai mult aproape de suprafaţă, unde fac sinapsă fibrele corticopontine cu nucleii punţii. Fibrele transverse, (fibrae pontis transversae), pleacă din nucleii pontini şi trec în majoritatea lor dincolo de linia mediană, pentru a intra în componenţa pedunculului cerebelos mijlociu controlateral.

În partea dorsală a punţii găsim trei feluri de substanţe nervoase: cenuşie, albă şi reticulată.

Substanţa cenuşie este reprezentată de nucleii nervilor cerebrali V—VIII. Printre aceştia există nuclei motori somatici, nuclei efectori vegetativi şi nuclei senzitivi.

Nucleul nervului abducens, (nucleus nervi abducentis), este un nucleu globular situat aproape de linia mediană, aproape de suprafaţa podelei ventriculare, cauzînd împreună cu genunchiul intern al facialului, în fosa romboidă, o ridicătură paramediană sferică, numită colliculus facialis (eminentia teres) (fig. 285). Este un nucleu motor alcătuit din celule mari; fibrele nervoase pleacă din el în linie dreaptă, ventral şi puţin lateral, pentru a ieşi la iveală între punte şi piramida bulbară.

Nucleul masticator sau motor al trigemenului, (nucleus motorius nervi trigemini), este situat lateral, la marginea ventriculului IV, puţin mai sus de coliculul facialului. Fibrele radiculare se asociază fibrelor senzitive şi au un traiect oblic ventrolateral prin substanţa pontină. Fibrele motorii apar separate de cele senzitive, la emergenţa lor din masa pontină, constituind rădăcina motorie, portio minor, care este aşezată medial de rădăcina mai mare, senzitivă.

În afară de nucleul motor, trigemenul mai are trei nuclei senzitivi, dispuşi într-o linie alungită, de la coliculii inferiori ai lamei cvadrigemene în jos, pînă în măduva spinării; astfel avem un nucleu senzitiv mezencefalic (nucleus tractus mesencephalici n. trigemini), unul pontin (nucleus sensorius superior n. trigemini) şi unul bulbospinal (nucleus tractus spinalis n. trigemini). Nucleul principal şi o parte din ceilalţi doi nuclei senzitivi se găsesc în punte. Fibrele senzitive care se termină pe aceşti nuclei formează cîte un fascicul, care în sus şi în jos se subţiază: tractul mezencefalic şi spinal al trigemenului (tractus mesencephalicus et spinalis nervi trigemini).

Nucleus nervi facialis este nucleul motor al facialului, situat ceva mai lateral şi ventral faţă de coliculul facialului, aproximativ la egală distanţă de suprafaţa anterioară şi de cea ventriculară. Fibrele pleacă în direcţie dorsomedială, înconjură nucleul abducensului spre lateral şi capătă o direcţie anterolaterală pentru a se ivi în unghiul pontocerebelos, între punte, bulb şi flocculus. Ansa care înconjură nucleul abducens se numeşte genunchiul intern, (genu nervi facialis); de fapt, aceste fibre formează numai stratul superficial al coliculului facial.

Nucleii stato-acustici, doi cohleari şi patru vestibulari de fiecare parte, sînt nucleii senzitivi ai perechei a VIII-a dispuşi în triunghiul lateral al fosei romboide. Nervul vestibular se termină pe patru îngrămădiri de celule nervoase, formînd nucleii medial, lateral, dorsal şi spinal (nucleus vestibularis medialis — Schwalbe —, lateralis, — Deiters — superior, — Bechterew —, inferior), dintre care ultimul se continuă jos pînă în măduva spinării. Fibrele cochleare se termină pe nucleul ventral şi dorsal, nucleus cochlearis ventralis et dorsalis.

Puţin lateral de corpul trapezoid, între partea bazilară şi dorsală, exista nucleii corpului trapezoid, unul ventral, altul dorsal: (nucleus ventralis et dorsalis corporis trapezoidei).

Substanţa albă din partea dorsală a punţii se poate împărţi în căi nervoase ascendente, dintre care unele pleacă din punte, şi în căi descendente, care în parte se termină în punte. Există deci căi care trec numai prin punte, spre formaţiuni superioare sau inferioare, şi fibre pontine, care au unul din capete aici.

Căile descendente vin dinspre scoarţa cerebrală, de la centrii subcorticali şi în parte din cerebel. Printre căile de origine corticală avem fasciculul piramidal, compus din fibre corticospinale şi corticonucleare; ultimele, în parte, se termină în punte, anume la nucleii motori ai nervilor 4, 5, 6 şi 7. Fibrele corticopontine se compun din fibre provenite din cei patru lobi cerebrali, (tractus fronto-, parieto-, temporo- şi occipito-pontinus); ele se termină pe nucleii pontini. În pedunculii cerebrali, fibrele corticonucleare şi spinale sînt strîns adunate; în punte, ele se despart în mănunchiuri risipite, prin intercalarea fibrelor transverse; mai jos, în bulb fibrele se adună din nou şi formează piramidele bulbare.

Alte căi descendente sînt fasciculele rubrospinal, rubroolivar, tectospinal, reticulospinal, cu plecare şi terminaţie arătate de denumirile lor.

Căile ascendente vin de la cornul posterior al măduvei, de la nucleii fasciculului cuneat şi gracil şi din nucleii senzitivi ai nervilor cerebrali; ele merg spre cerebel, spre nucleii subcorticali, talamus şi tectum; astfel se formează fasciculul spino- şi nucleocerebelos *), spinotalamic şi -tectal. Fibre specific pontine sînt căile corticopontocerebelare.

Fibrele radiculare sînt fibrele nervoase din compoziţia intracerebrală a nervilor craniali; în parte, sînt fibre senzitive, care se termină în nucleii senzitivi ai nervilor 5, 7 şi 8, în parte, fibre motorii, ce pleacă din nucleii nervilor motori. Unii nuclei senzitivi sînt prelungi, fibrele terminîndu-se treptat, cum sînt nucleul spinal a vestibularului şi al trigemenului, tractul mezencefalic al trigemenului şi tractul solitar. Fibrele motoare sînt de obicei arcuite; în cazul nervilor 3 şi 6, convexitatea este spre interior, iar în cazul 5 şi 7, spre exterior.

Şi în punte se pot evidenţia fibre arcuate, interne şi externe, anterioare şi posterioare; ca şi în bulb, ele sînt fibre care pleacă din nucleii senzitivi şi trec în partea opusă.

Formaţiune specifică punţii este corpul trapezoid, *corpus trapezoideum*, între partea bazilară şi dorsală; este o formaţiune alcătuită din fibre transverse, plecînd din nucleul cochlear ventral şi ridicîndu-se pentru a se continua în lemniscul lateral. O parte din fibre se întrerup în nucleii corpului trapezoid. Este o parte a căilor de conducere acustice.

Fasciculul longitudinal medial, fasciculus longitudinalis medialis, este un fascicul mediu care trece sub faţa posterioară a punţii, aproape de linia mediană, de la planşeul ventriculului trei şi pînă în segmentul cervical al măduvei spinării. Este o cale importantă de conducere a impulsurilor în legătură cu mişcările de orientare a ochilor, capului şi gîtului; este în legătură cu toţi nucleii nervilor oculomotori, cu nucleii nervilor vestibulari şi cu centrii motori ai muşchilor cervicali. Are fibre ascendente şi descendente.

De la nucleii senzitivi inferiori, fibrele ascendente spre talamus şi tectum se adună, formînd un vast fascicul, care se numeşte lemniscus medialis şi care ocupă o poziţie centrală în punte; mai jos este triunghiular, mai sus are forma lăţită în plan frontal, numindu-se panglica lui Reil; în mezencefal se orientează din nou în plan sagital. I se adaugă pe partea laterală fibrele acustice, sub numele de lemniscus lateralis.

Substanţa reticulară (formatio reticularis), ocupă partea mijlocie pe secţiunea punţii, între nucleii nervilor cerebrali şi porţiunea bazală, aproape de linia mediană. Se compune din fibre şi celule nervoase, cu aşezare dezordonată, formînd o substanţă care se deosebeşte atît de substanţa albă cît şi de cea cenuşie. Sus se continuă în mezencefal, jos în bulb şi chiar în măduva spinării. Conţine mici grămădiri de celule nervoase, totalitatea cărora se numeşte nucleul reticular, în care se pot distinge nuclei mai mici. Printre celule nervoase se împletesc fibre care dau aspectul specific şi care au dat naştere denumirii de substanţă reticulară; aceste fibre, în parte, sînt tracturi importante motorii, atît ascendente cît şi descendente, dintre care amintim: fibrele spinoreticulare, reticulospinale (tractus reticulospinalis), reticuloreticulare şi rubroreticulare (fasciculi rubroreticulares).

Funcţiile punţii se încadrează în ansamblul reflexelor trunchiului cerebral; la nivelul punţii putem aminti centrele reflexului cornean, lacrimal, de salivaţie şi de masticaţie, dintre cele de importanţă mai mare; trebuie amintite mişcările expresive ale musculaturii feţei, prin nervul facial; reflexele cele mai multe sînt legate de nervul trigemen.

SECŢIUNILE PUNŢII
(sectiones pontis)

Secţiunile punţii se modifică treptat, în direcţia superioară, de la structura tipică a măduvei prelungite pînă la imaginea caracteristică a pedunculilor cerebrali. În partea bazală se poate observa de sus în jos o scădere în număr a fibrelor longitudinale de origine corticală, datorită terminaţiei treptate a fibrelor destinate nucleilor pontini şi nucleilor motori ai perechilor 4, 5, 6, 7 (fibre corticopontine şi -nucleare). În partea dorsală este caracteristic lemniscul medial şi fasciculul longitudinal medial, substanţa reticulară cu nucleii reticulari, precum şi nucleii cerebrali 4—8.

Pe o secţiune transversală, care trece prin partea inferioară a punţii, putem vedea: polul superior al nucleului olivar, piramida; lateral, corpul restiform; nucleii nervului cohlear şi fibrele care se termină şi care pleacă din acest nucleu.

Pe o secţiune în treimea inferioară a punţii, corpul trapezoid este caracteristic, făcînd limita între partea bazală şi cea dorsală. Este o formaţiune alcătuită de fibre nervoase cu direcţie transversală, plecînd din nucleul cohlear ventral şi

---

* Acesta din urmă neomologat de nomenclatura internaţională din 1955 şi 1960.

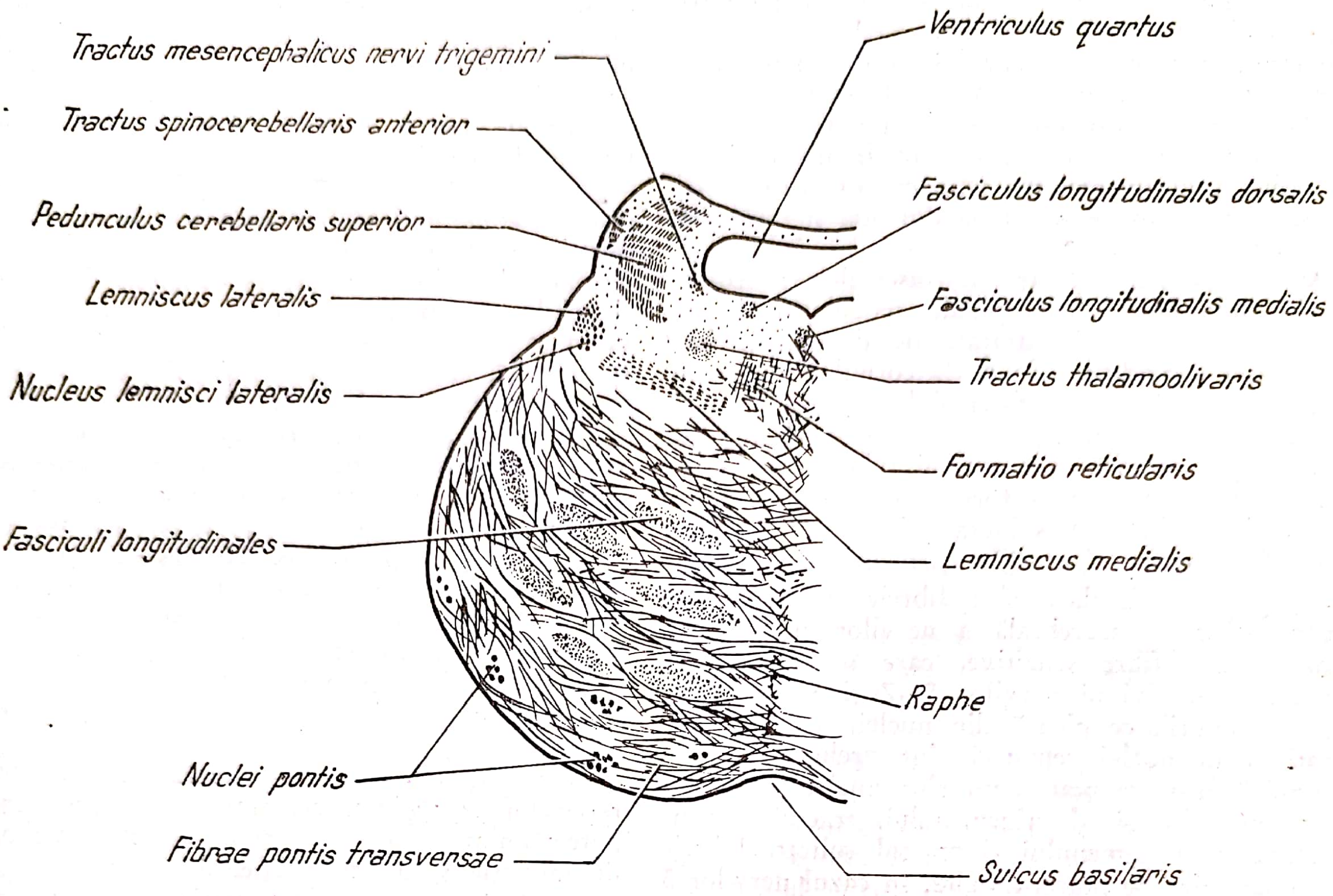
Tractus mesencephalicus nervi trigemini
Tractus spinocerebellaris anterior
Pedunculus cerebellaris superior
Lemniscus lateralis
Nucleus lemnisci lateralis
Fasciculi longitudinales
Nuclei pontis
Fibrae pontis transversae
Ventriculus quartus
Fasciculus longitudinalis dorsalis
Fasciculus longitudinalis medialis
Tractus thalamoolivaris
Formatio reticularis
Lemniscus medialis
Raphe
Sulcus basilaris

Fig. 296. Secţiune prin istmul rombencefalului (schematic).

încrucişînd linia mediană, pentru a se continua pe partea opusă, formînd lemniscul lateral. Dedesubtul coliculilor faciali vedem nucleul nervului abducens şi mult mai profund nucleul nervului facial; fibrele ivite din facial înconjură nucleul abducens, alcătuind genunchiul. Lateral se vede pedunculul cerebelos mijlociu.

Pe o secţiune în mijlocul punţii se vede cum ventriculul 4 începe să se strîmteze, lateral fiind limitat de pedunculii cerebeloşi superiori, care se apropie. Lateral se vede nucleul principal senzitiv al trigemenului şi imediat medial de acesta, nucleul motor, pentru musculatura masticatoare. Ventriculul are aici şi un acoperiş alcătuit din vălul medular anterior (velum medullare superius). Lemniscul medial începe a se deplasa lateral şi ia forma unei fîşii sagitale, în loc de frontale.

Pe o secţiune în partea superioară a punţii, ventriculul 4 s-a prefăcut într-un canal strîmt, limitat superior de penduculii cerebeloşi superiori, care au venit în contact prin dispariţia vălului medular (fig. 296). Ventral de ventricul vedem nucleul nervului trohlear, fibrele căruia se îndoaie lateral, pentru a se încrucişa în vălul medular, avînd emergenţa pe suprafaţa superioară a trunchiului cerebral (singurul nerv cerebral care iese pe faţa dorsală a trunchiului cerebral).

CEREBELUL (Cerebellum)

Cerebelul (creierul mic, creieraşul, creieruşul), cerebellum, constituie porţiunea cea mai voluminoasă a metemcefalului. Este situat în fosa posteroinferioară a cavităţii craniene, înapoia bulbului şi punţii, dedesubtul lobilor occipitali ai creierului, fiind despărţit de aceştia prin cortul cerebelului (fig. 297). Se adăposteşte în cele două gropi inferioare de pe scuama occipitalului. Este un important centru integrativ al impulsurilor statomotrice, pentru coordonarea şi dozarea diferitelor mişcări voluntare şi reflexe. Primeşte afluenţe din aproape întreaga sferă receptoare, în special din organele de simţ care înregistrează cele două însuşiri fundamentale ale materiei: gravitatea şi inerţia.

Exceptînd formele cele mai inferioare, care duc o viaţă parazitară, cerebelul este bine dezvoltat la toate vertebratele, fiind în strînsă legătură cu mişcările; este cu atît mai bine dezvoltat cu cît animalul respectiv dispune de mişcări mai complexe. Are o structură asemănătoare la toate mamiferele, dar unele părţi componente arată dimensiuni diferite, după modul de viaţă al animalului, după categoria de mişcări pe care le efectuează în primul rînd animalul respectiv: mersul, săritul, fuga, înotul sau zborul.

Atît pe scara filogenetică cît şi în evoluţia ontogenetică, cerebelul este reprezentat la început de o placă transversală, pe peretele posterior al metencefalului. Mai tîrziu, placa este brăzdată de două şanţuri transverse primare, în trei lobi principali. Prin apariţia şanţurilor secundare, lobii se subîmpart în lobuli, iar lobulii în circumvoluţii; astfel desenul trilobar se şterge. La vertebratele inferioare, cerebelul este în legătură numai cu sistemul vestibular; la animalele superioare, legătura se extinde şi asupra nucleilor senzitivi medulari şi bulbari; la mamifere avem legături importante şi cu scoarţa cerebrală. Această suprapunere a conexiunilor vestibulare, proprioceptive şi corticale impune o diviziune ontofilogenetică în porţiuni archi- paleo- şi neocerebeloase.

Archicerebelul este aşadar conectat cu nucleii vestibulari, paleocerebelul cu măduva spinării, neocerebelul cu scoarţa cerebrală. Limitele acestor porţiuni pe cerebelul omului adult nu sînt nete, fiindcă structurile mai recente se împletesc în bună parte cu cele mai vechi şi putem da doar o delimitare aproximativă a celor trei porţiuni.

Denumirea de creieraş se referă la asemănarea marcată care există cu creierul mare, pe care cerebelul îl imită parcă în dimensiuni mai mici, prezentînd o formaţiune de asemenea ovoidă, relativ mare, înapoia trunchiului cerebral, lipsită de emergenţe de nervi, cu o suprafaţă divizată prin şanţuri în circumvoluţii. Această asemănare se extinde şi asupra structurii interne: la suprafaţă găsim un strat de substanţă cenuşie, formînd scoarţa, înăuntru avem o masă voluminoasă de substanţă albă şi în mijlocul acesteia cîţiva nuclei cenuşii subcorticali. Ca şi creierul mare, cerebelul dispune de fibre de proiecţie, de conexiuni corticosubcorticale; este un centru integrativ de reflexe de ordin superior unde scoarţa prezintă circumvoluţii pentru mărirea suprafeţei şi în care se pot pune în evidenţă reprezentări corticale ale periferiei. Pe lîngă aceste asemănări însă, cerebelul diferă de creier în mai multe puncte: are circumvoluţii mult mai înguste şi mult mai ordonat dispuse, într-o oarecare măsură aproape paralele; scoarţa lui este de o structură uniformă, fără posibilitatea ca pe baza diferenţelor de formă şi mărime ale celulelor şi ale fibrelor să se poată evidenţia teritorii corticale. Pe cînd în scoarţa cerebrală elementul cel mai caracteristic este celula piramidală, în cerebel acest element îl constituie celulele lui Purkinje.

Cerebelul are o formă de ovoid turtit vertical, cu axa cea mai mare în sens transversal, avînd o lăţime în medie de 10 cm. Diametrul sagital măsoară aproximativ 6 cm, iar diametrul cel mai scurt, vertical, aproximativ 4 cm. Ca un corp turtit, are două feţe: una superioară, facies superior, alta inferioară, facies inferior. Prima este uşor convexă în toate direcţiile, este mai simplă şi mai uniformă, ultima este mai pronunţat convexă şi are mai multe detalii, fiind mai complicată şi mai puţin regulată în relief.

La întîlnirea celor două feţe se găseşte o margine de o circumferinţă pentagonală: înainte o linie concavă, mediană, înconjurînd trunchiul cerebral, corespunde marginii libere a cortului cerebelos, aici se găseşte incizura cerebeloasă anterioară; puţin mai lateral, e o linie aproape dreaptă, de-a lungul crestei superioare a stîncii temporalului; apoi se află un pol lateral obtuz, şi de acolo o linie convexă posterolaterală, de-a lungul şanţului pentru sinusul transvers; median se află incizura cerebeloasă posterioară, în care intră coasa cerebelului.

Greutatea cerebelului este în medie de 120—150 de g, prezentînd a opta parte din greutatea totală a creierului; raportul acesta la embrion este de 1: 30, la sugar 1: 20. Suprafaţa cerebelului măsoară circa 1 000 cm^2, din care abia 1/6 este vizibilă la suprafaţă, restul fiind ascunsă în adîncul şanţurilor. Cerebelul este de culoare albă-cenuşie. Suprafaţa este acoperită de pia mater şi vase sanguine, care pătrund şi în şanţurile cerebeloase.

Configuraţia externă a cerebelului este determinată de şanţurile care îl împart şi care diferă de şanţurile cerebrale prin aceea că ele au pereţii apropiaţi, fără ca să se lărgească spre suprafaţă; de aceea se numesc fisuri, fissurae cerebelli. Au o adîncime variată; între două circumvoluţii vecine găsim fisuri de 3—4 mm, între doi lobuli de 5—6 mm, iar fisurile principale dintre lobi au o adîncime pînă la 25 mm. Cele două fisuri principale care despart lobii morfofuncţionali sînt: fisura primară şi cea posterolaterală.

Fisura primară, fissura prima, se găseşte între lobul anterior şi cel mijlociu. Pe vermis pleacă aproximativ de la treimea posterioară şi ajunge la marginea laterală a hemisferei, în treimea ante-

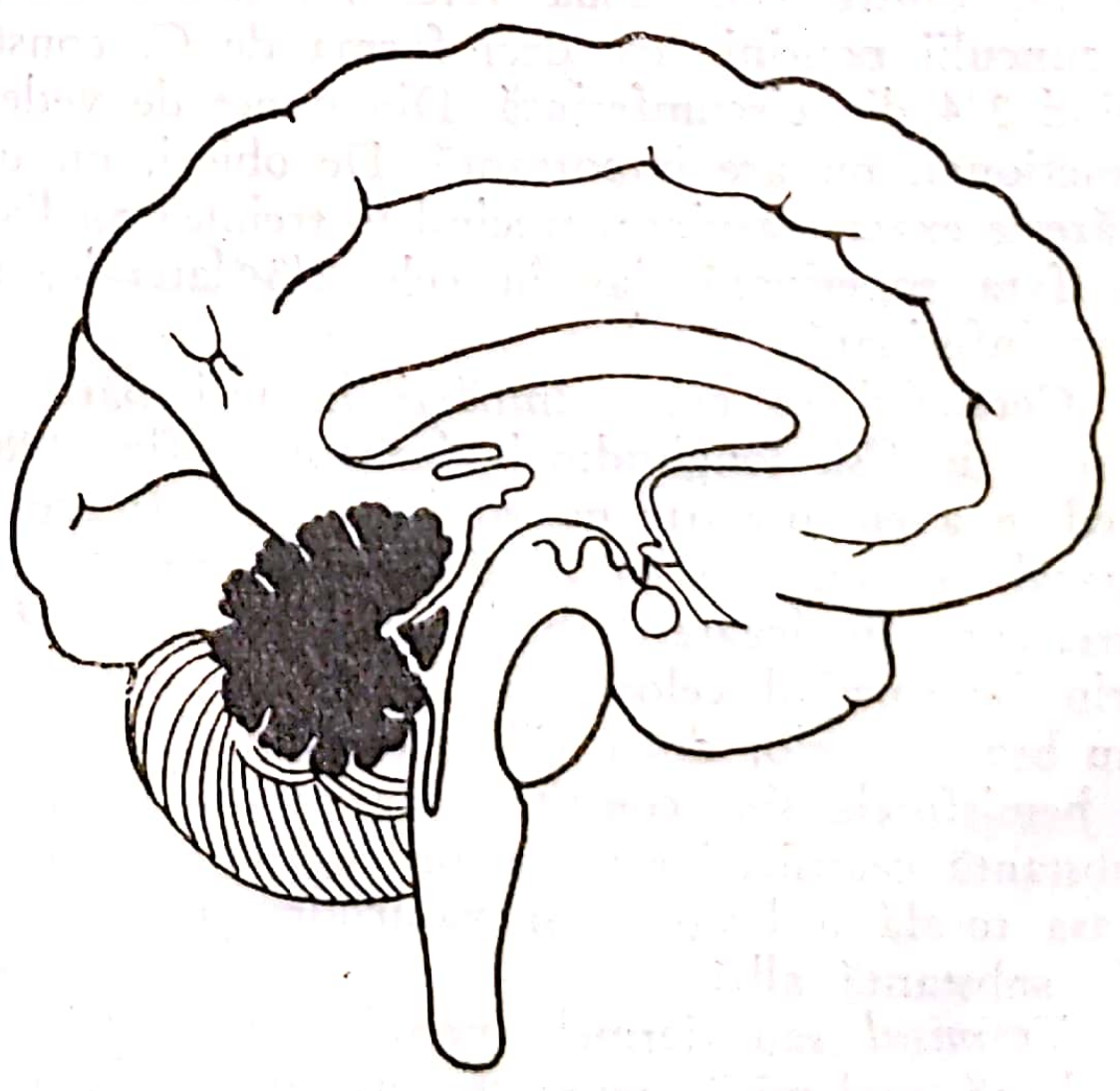

Fig. 297. Secţiune mediosagitală prin creier pentru a demonstra aşezarea cerebelului.

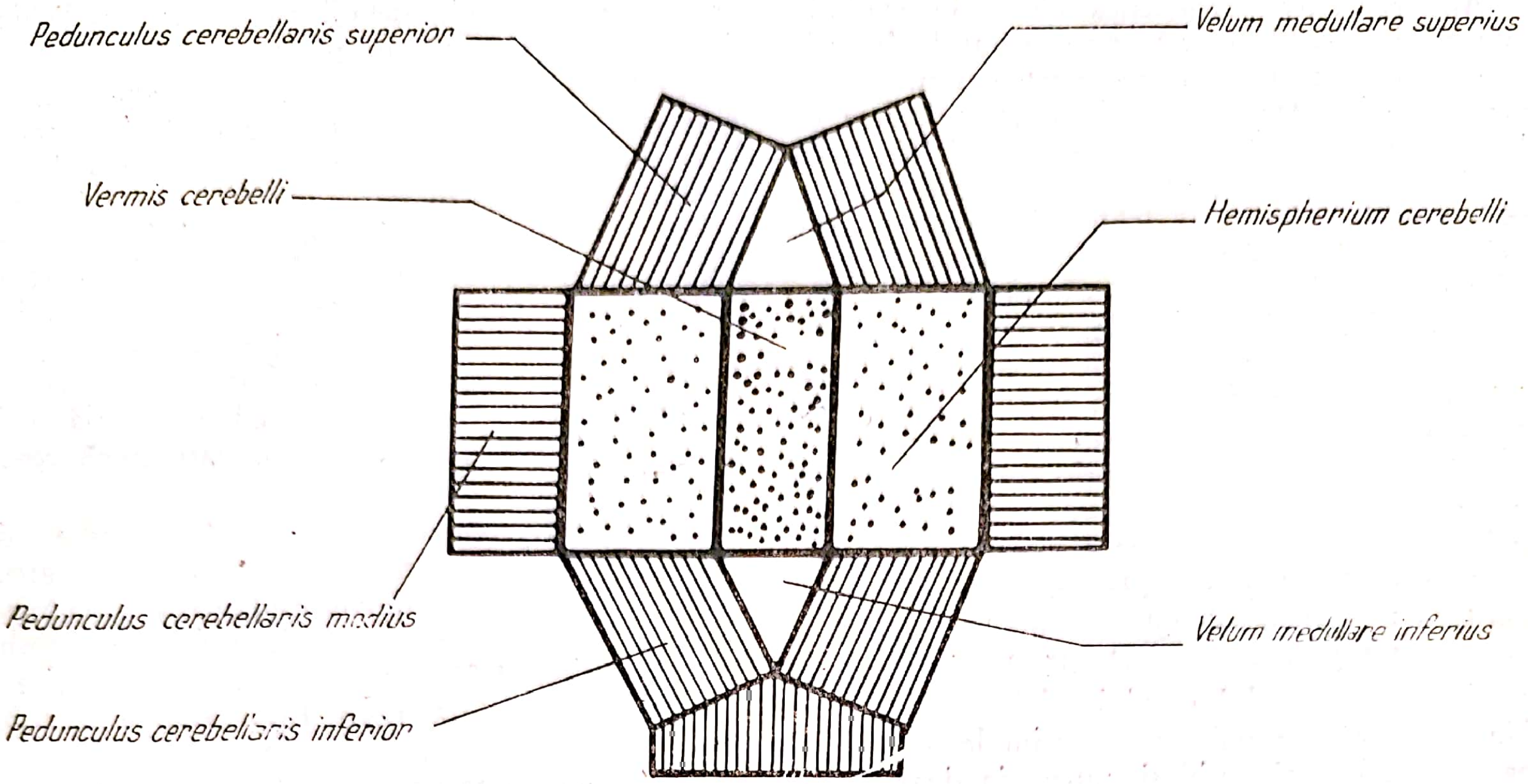
Pedunculus cerebellaris superior
Velum medullare superius
Vermis cerebelli
Hemispherium cerebelli
Pedunculus cerebellaris medius
Velum medullare inferius
Pedunculus cerebellaris inferior

Fig. 298. Schema alcătuirii cerebelului şi a conexiunilor sale.

rioară a acesteia; astfel, pe vermis porţiunea cea mai mare este înaintea fisurii, în timp ce pe hemisfere, înapoia ei. Fisura primară intră adînc în substanţa albă, divizînd-o aproape pînă la ventriculul al patrulea. Privită de sus, are forma unui „V" tare deschis, cu unghiul obtuz înapoi.

Fisura posterolaterală, fisura posterolateralis, se găseşte pe suprafaţa inferioară şi are de asemenea forma unui „V" deschis. Desparte porţiunea nodulofloculară de restul cerebelului.

Fisura orizontală a cerebelului (fissura horizontalis cerebelli) este un şanţ uşor de reperat, ea urmărind aproape fidel marginea cerebelului, adică limita dintre cele două feţe. Pe laturi atinge pedunculii pontini, are deci forma de C, constituind 3/4 din circumferinţă. Din punct de vedere funcţional, nu are importanţă. De obicei, nu urmăreşte exact marginea, trecînd în treimea medială pe faţa superioară, iar în cele 2/3 laterale, pe faţa inferioară.

Cerebelul se poate împărţi în trei părţi în formă de fîşii longitudinale juxtapuse (fig. 298): median avem o parte nepereche, vermisul; acesta, lateral, se continuă cu două părţi numite hemisfere, care sînt legate de bulb, punte şi mezencefal, prin intermediul celor trei perechi de pedunculi sau braţe şi celor două văluri medulare. Vermisul şi hemisferele sînt constituite la periferia lor de substanţă cenuşie, iar masa lor internă, precum şi masa totală a braţelor şi vălurilor este formată din substanţă albă.

Vermisul, sau viermele, vermis, este o porţiune mediană, mai mică, nepereche, avînd un diametru de circa 4 cm şi o lăţime de 1 cm. Prezintă circumvoluţii transverse inelare, care îi dau un aspect de vierme de mătase îndoit în semicerc, de unde vine şi numele dat încă de Galen. Limita vermisului spre hemisferă pe suprafaţa superioară este slab marcată printr-un şanţ paramedian foarte superficial; pe faţa inferioară, din contră, limita este netă, vermisul fiind adăpostit în adîncul unei gropi sagitale late mediane, care se numeşte vale, vallecula cerebelli; de asemenea este înconjurat încă de o fisură circulară, care îl separă de părţile adiacente ale hemisferelor.

Hemisfera (hemispherium cerebelli) este o porţiune pereche, laterală, mult mai voluminoasă; prezintă o formă conică sau de segment de sferă, şanţurile şi circumvoluţiile mergînd pe ea în linii arcuite, concentrice, cu centrul comun în unghiul anterior. Pe faţa superioară, şanţurile sînt mult mai regulate decît pe faţa inferioară, unde tonsila parcă încurcă desenul, de altfel şi aici destul de ordonat.

Vălul medular anterior (velum medullare superius *) este o lamă albă, mediană, triunghiulară, între braţele cerebeloase superioare. Are o poziţie cvasi frontală; sus se îngustează şi pătrunde cu vîrful între coliculii cvadrigemeni inferiori, de care este legat printr-o bandă strîmtă mediană, în formă de frîu (frenulum veli medullaris superioris). Acest văl medular formează tavanul ventriculului al patrulea, în jumătatea superioară, pe linia mediană. Pe cele două părţi ale frîului găsim emergenţa nervilor trohleari, perechea 4. Privit dinafară, vălul este concav de sus în jos şi primeşte în concavitatea lui primele diviziuni ale vermisului superior.

---

* Sînt numiri corectate, adoptate în 1960.

Vălul medular posterior (velum medullare inferius [*]), se compune de asemenea din substanţă albă şi are forma unei lame subţiri, însă se situează paramedian, constituind o parte din tavanul ventriculului al patrulea în jumătatea inferioară, între vermis şi pedunculus flocculi, de o parte şi de alta a nodulului. Posterior este foarte concav, prezentînd pentru tonsilla o scobitură numită cuib de pasăre, nidus avis. În interior este căptuşit cu un strat celular ependimar.

Lobulaţia cerebelului se datoreşte în linii mari unor şanţuri aproape concentrice, în jurul trunchiului cerebral, care despart lobulii. Aceştia prezintă aproximativ formă semilunară. Denumirile lobulilor sînt arbitrare, fără semnificaţie funcţională sau filogenetică, fiind luate pe o bază de asemănare mai mult sau mai puţin nimerită. Însă aceşti termeni clasici s-au înrădăcinat şi încă nu ştim destul despre cerebel pentru a-i putea înlocui. Se pot distinge lobuli atît pe vermis cît şi pe hemisfere, şi fiecare lobul de pe vermis este în continuitate lateral cu cîte unul de pe hemisfere, cu care constituie o unitate morfofuncţională. Şanţurile dintre lobuli de obicei poartă denumiri care derivă din numele lobulului sau lobulilor vecini, de exemplu, fisura uvulonodulară sau fisura postpiramidală.

Porţiunea cea mai anterioară pe vermisul superior este limbuşorul, lingula cerebelli, lobul mic şi acoperit în poziţia normală de cele următoare (fig. 299). Se compune dintr-o singură lamă de substanţă albă, lipită pe vălul medular superior, şi prezintă numai pe faţa posterioară 4—5 strii transversale de substanţă cenuşie; la scoaterea cerebelului, de obicei, rămîne lipit pe vălul medular anterior. Lateral, trimite două prelungiri mici triunghiulare, care pot fi considerate drept lobuli hemisferici corespunzînd lingulei, numite vincula lingulae, care însă nu sînt formaţiuni constante.

A doua diviziune pe vermis poartă numele de lobul central, lobulus centralis, care este puţin mai voluminos decît precedentul pe care îl acoperă de sus. Priveşte înainte, la corpii cvadrigemeni, cu care este la acelaşi nivel. Lateral, pe hemisfere, trimite prelungiri triunghiulare în formă de aripi, alae lobuli centralis. Atît lobulul central cît şi aripile sale sînt acoperite de porţiunile următoare.

Diviziunea a treia pe vermis este denumită muntele, monticulus [*], porţiune care formează aproape toată faţa superioară a vermisului, fiindcă înainte acoperă lobulii precedenţi, iar înapoi ajunge pînă la incizura posterioară. Este subdivizat de fisura prima în două porţiuni aproape egale: culmea şi povîrnişul muntelui, culmen şi declive. Pe hemisfere îi corespunde un lobul de forma pătrată, lobulus quadrangularis, divizat şi el în două părţi, pars anterior şi pars posterior [**] lobuli quadrangularis. Lobulul pătrat nu ocupă întreaga suprafaţă superioară a hemisferei, ci aproximativ numai 2/3 din ea. Partea lui posterioară se numeşte lobulus simplex în nomenclatura internaţională.

Al patrulea lobul pe vermis este foiţa, folium, care constă într-adevăr dintr-o singură lamă subţire, ascunsă în fundul incizurii posterioare, fiind acoperit de declive. Lateral, se continuă cu lobulul semilunar, lobulus semilunaris superior, care ocupă treimea posterioară a hemisferei şi care are forma după care a fost denumit. Cu acesta se termină vermisul superior şi faţa superioară a hemisferelor şi, trecînd dedesubtul fisurii orizontale, se ajunge la diviziunile de pe faţa inferioară a cerebelului.

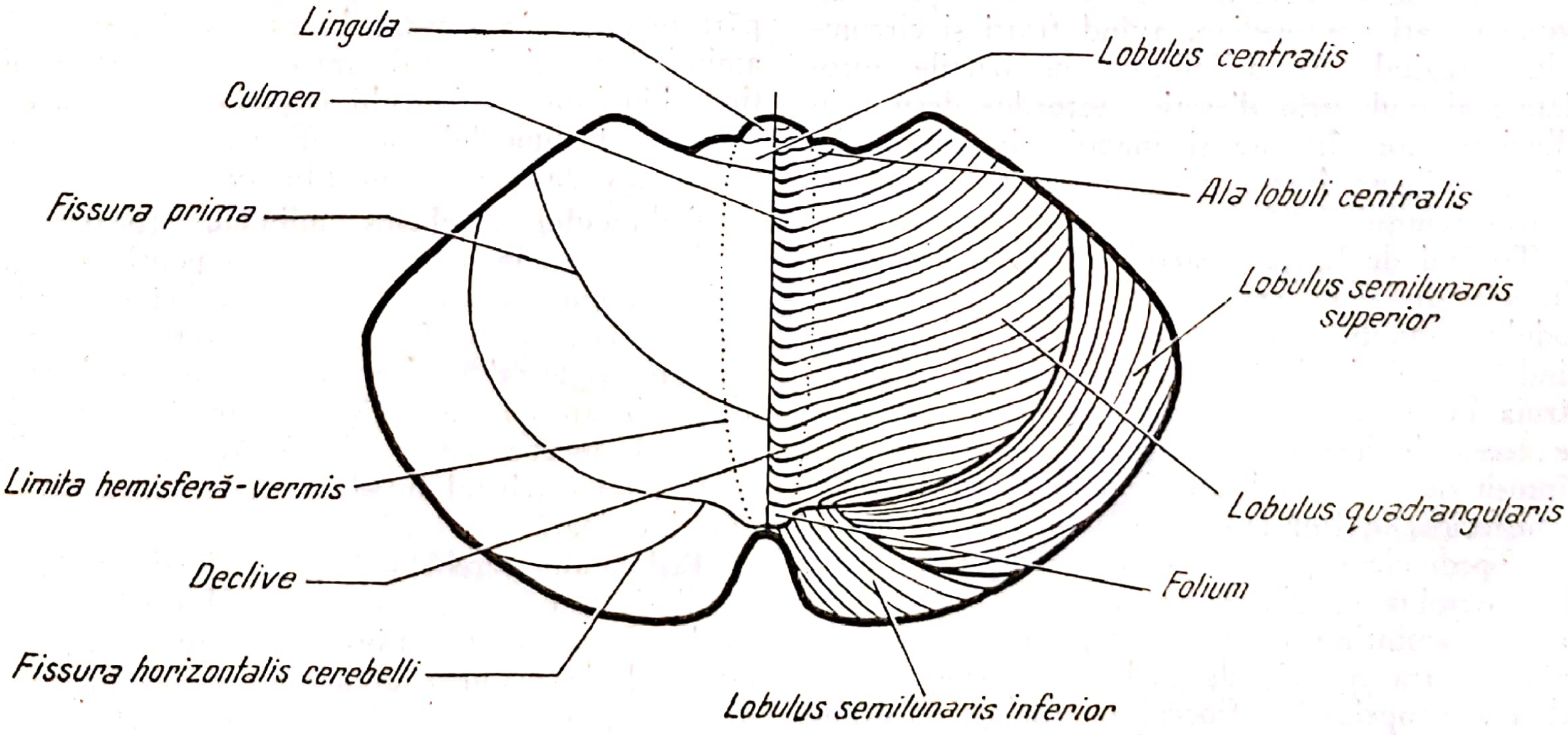

Fig. 299. Lobaţia feţei superioare a cerebelului.

---

[*] Sînt numiri corectate, adoptate în 1960.

[*] Neomologat în nomenclatura oficială.

[**] Părţile acestea n-au fost omologate în nomenclatura internaţională.

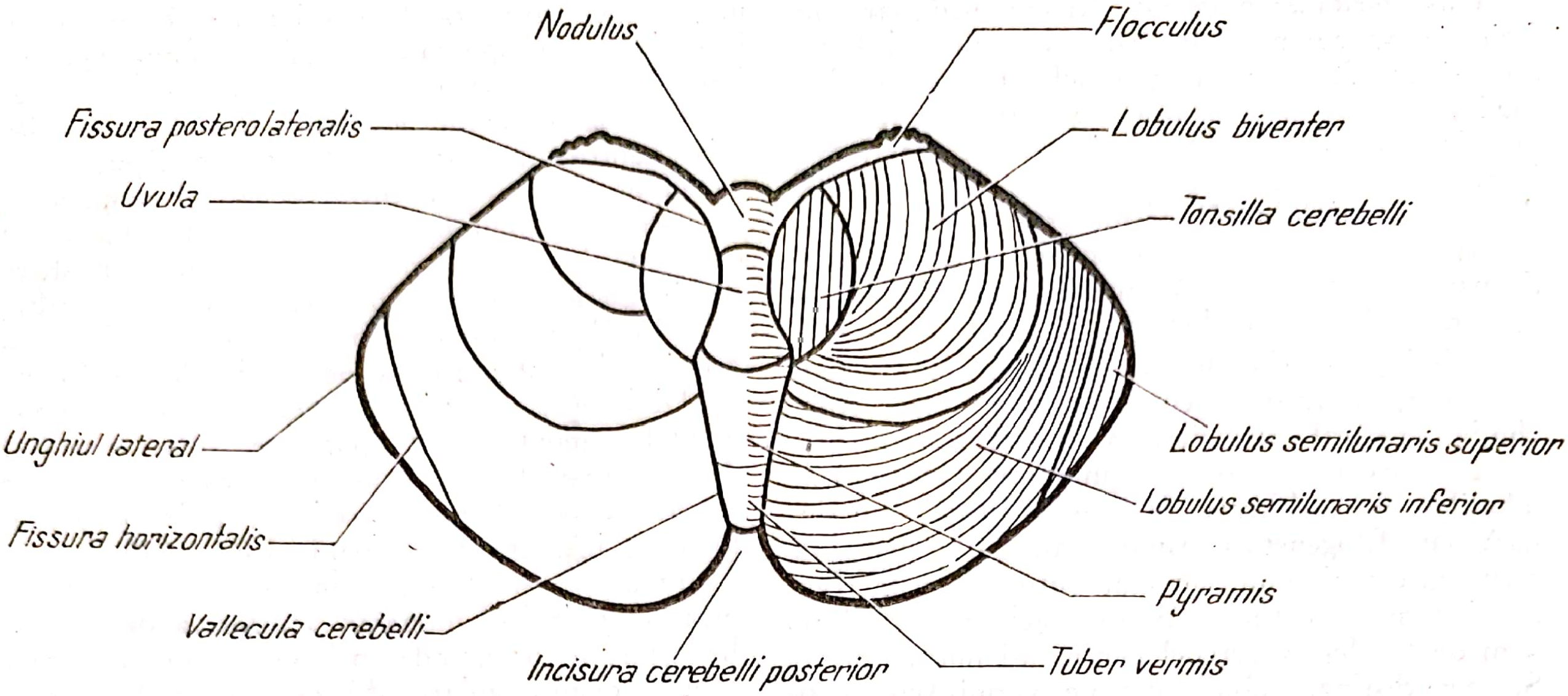

Fig. 300. Lobaţia feţei inferioare a cerebelului.

Urmează pe vermis lobulul cel mai voluminos de pe vermisul inferior, avînd forma unei tuberozităţi, tuber vermis, care priveşte înapoi (fig. 300). Lateral, se continuă pe hemisfere cu lobulul semilunar inferior, lobulus semilunaris inferior, avînd forma celui de pe faţa superioară.

Mai jos de tuber, un lobul mai mic este piramida, pyramis (vermis), care priveşte oblic în jos şi înapoi şi care este foarte convex înapoi. Lateral stă în legătură cu lobulul digastric al hemisferei, lobulus biventer, care are o formă semilunară şi se subdivide în două jumătăţi concentrice aproape egale.

Penultimul lobul pe vermis este lueta, uvula (vermis), care priveşte drept în jos şi este turtit lateral, ascuns în adîncul valeculei. Pe hemisfere îi corespunde amigdalele, tonsillae cerebelli, lobuli ovoizi situaţi paramedian, avînd fisuri şi circumvoluţii sagitale. Se delimitează de părţile apropiate mai mult prin direcţia şanţurilor decît prin adîncimea lor. Înainte şi înapoi, circumvoluţiile lui se întîlnesc într-o mică suprafaţă lipsită de scoarţă cenuşie.

Trecînd de fisura posterolaterală, se ajunge la ultimele diviziuni cerebeloase. Pe vermis găsim nodulul, nodulus, care priveşte în jos şi înainte, fiind la acelaşi nivel cu ventriculul al patrulea, căruia în parte îi constituie şi peretele posterior; de aceea, înainte nu are scoarţă cenuşie, ci este căptuşit de ependimul ventricular. Partea laterală, hemisferică, în legătură cu nodulul este o formaţiune pediculată pereche, care se îndoaie înainte şi se termină cu cîteva circumvoluţii mici transversale, amintind digitaţiile hipocampului; pediculul poartă numele de pedunculus flocculi, iar lobulul propriu-zis, flocculus. Înainte, floculul apare în unghiul pontocerebelos, pedunculul său urmărind forma arcuită a recesului lateral al ventriculului patru.

Cerebelul este legat de trunchiul cerebral prin numeroase fascicule, care sînt unite în trei braţe voluminoase; aceste braţe sau pedunculi conţin atît fibre aferente cît şi fibre eferente. Pedunculii cerebeloşi sînt solidari, constituind formaţiuni lamelare pericerebeloase, care se continuă şi cu vălurile medulare. Ansamblul acestor formaţiuni alcătuiesc o bună parte din acoperişul ventriculului al patrulea (fig. 301).

Pedunculul cerebelos superior (pedunculus cerebellaris superior), cunoscut şi sub numele de brachium conjunctivum, este continuarea vălului medular anterior la marginea laterală a acestuia. Formaţiune albă, în sus atinge pe cel din partea opusă, pentru ca mai jos, divergînd, să se îndepărteze de el în măsura în care se lăţeşte vălul amintit între ei. Lateral, are o limită care se distinge bine spre pedunculii mijlocii, fiind între ei un şanţ. Pedunculul superior este cel mai puţin voluminos după numărul fibrelor.

Pedunculul cerebelos mijlociu (pedunculus cerebellaris medius), sau brachium pontis, este cel mai voluminos dintre cele trei cordoane, purtînd cel mai mare număr de fibre. Are secţiune aproape circulară şi bazal se continuă cu puntea. Lateral, ajunge în apropierea unghiului lateral al cerebelului, unde începe fisura orizontală; aici parcă împarte şi el cerebelul într-o jumătate superioară şi alta inferioară.

Pedunculul cerebelos inferior (pedunculus cerebellaris inferior sau corpus restiforme), este un cordon alcătuit din fibre nervoase, care leagă cerebelul de măduva prelungită şi, în parte, cu măduva spinării. Pare a fi continuarea fasciculului posterior al măduvei, care la unghiul inferior al

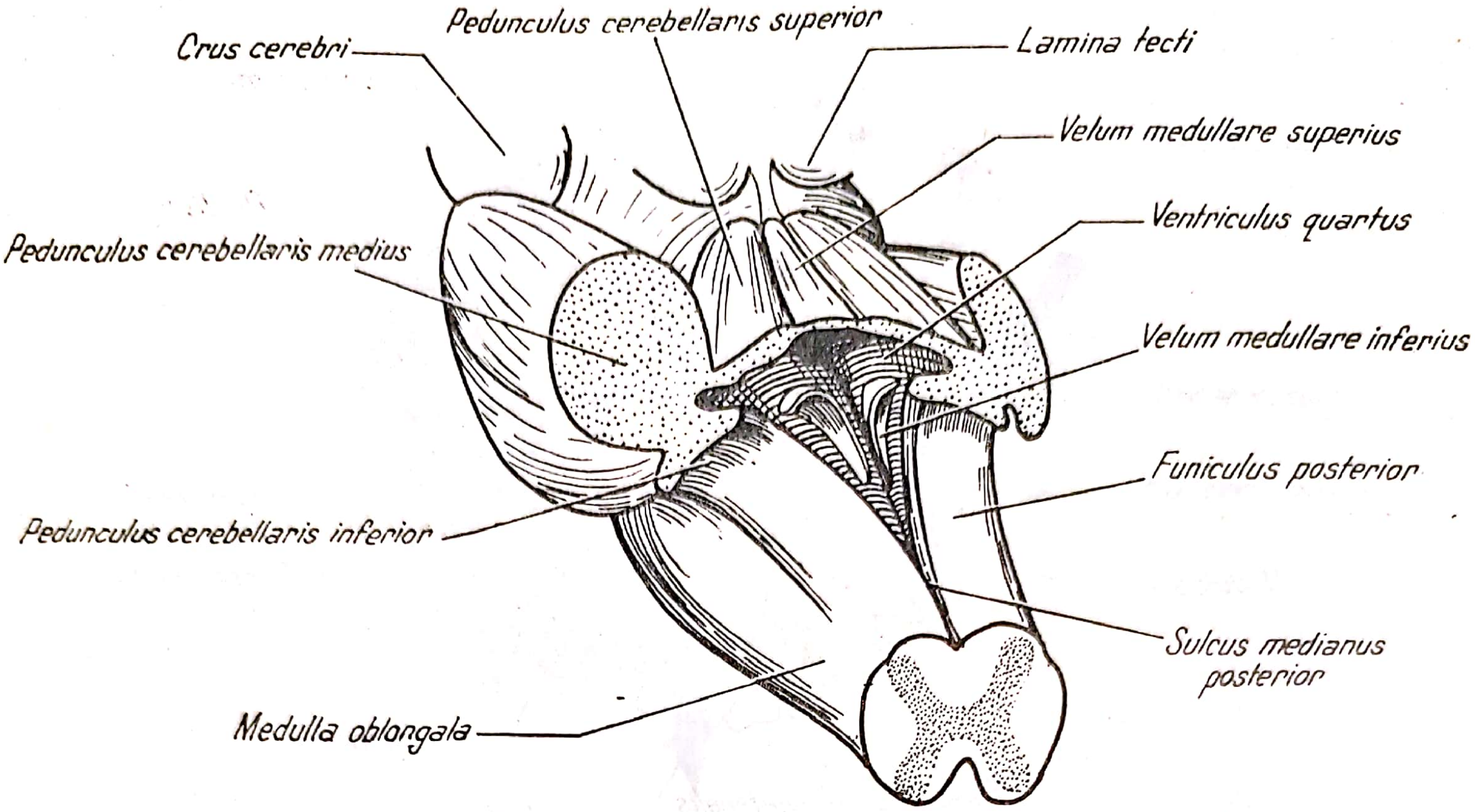
Crus cerebri
Pedunculus cerebellaris superior
Lamina tecti
Velum medullare superius
Ventriculus quartus
Pedunculus cerebellaris medius
Velum medullare inferius
Funiculus posterior
Pedunculus cerebellaris inferior
Sulcus medianus posterior
Medulla oblongata

Fig. 301. Pedunculii cerebeloși după scoaterea cerebelului.

fosei romboide se desparte și, divergînd în sus, trece pe lîngă unghiul lateral al ventriculului al patrulea și apoi se continuă, arcuindu-se înapoi și lateral, în masa cerebelului, atingînd pedunculii mijlocii. Pedunculul inferior are o secțiune triunghiulară, rotunjită.

Cerebelul poate fi studiat mai ușor după secționarea pedunculilor și vălurilor medulare; prin îndepărtarea cerebelului, sub el devine vizibilă fosa romboidă (fig. 301).

Din punct de vedere onto- și filogenetic, cerebelul poate fi divizat în trei porțiuni. Porțiunea arhaică este priscocerebellum, alcătuit la om aproximativ din nodulus, flocculus și pedunculus flocculi. Se delimitează de restul cerebelului prin fisura posterolaterală. Apare pe scara filogenetică încă la ciclostomieni; din punct de vedere funcțional este în legătură cu reflexele posturale, cu menținerea tonusului muscular și cu reflexele vestibulare. Porțiunea mai tînără este denumită paleocerebelară, care apare la pești și care este în legătură cu mișcările simetrice bilaterale. Conține din vermis lingula, lobul central, culmen, piramida și uvula; din hemisfere, lobulii corespunzători aces-

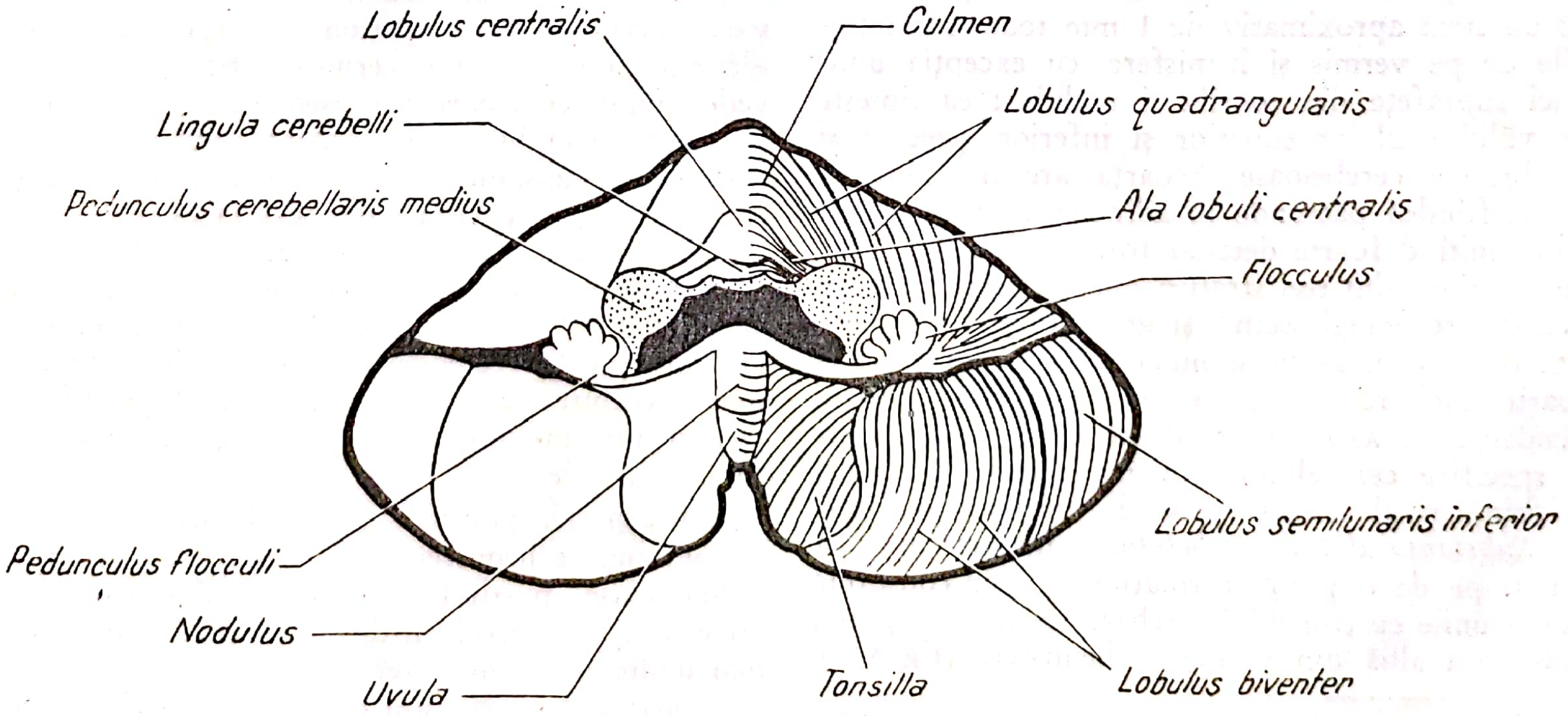
Lobulus centralis
Culmen
Lingula cerebelli
Lobulus quadrangularis
Pedunculus cerebellaris medius
Ala lobuli centralis
Flocculus
Lobulus semilunaris inferior
Pedunculus flocculi
Nodulus
Uvula
Tonsilla
Lobulus biventer

Fig. 302. Cerebelul scos din legăturile sale prin secționarea pedunculilor cerebeloși.

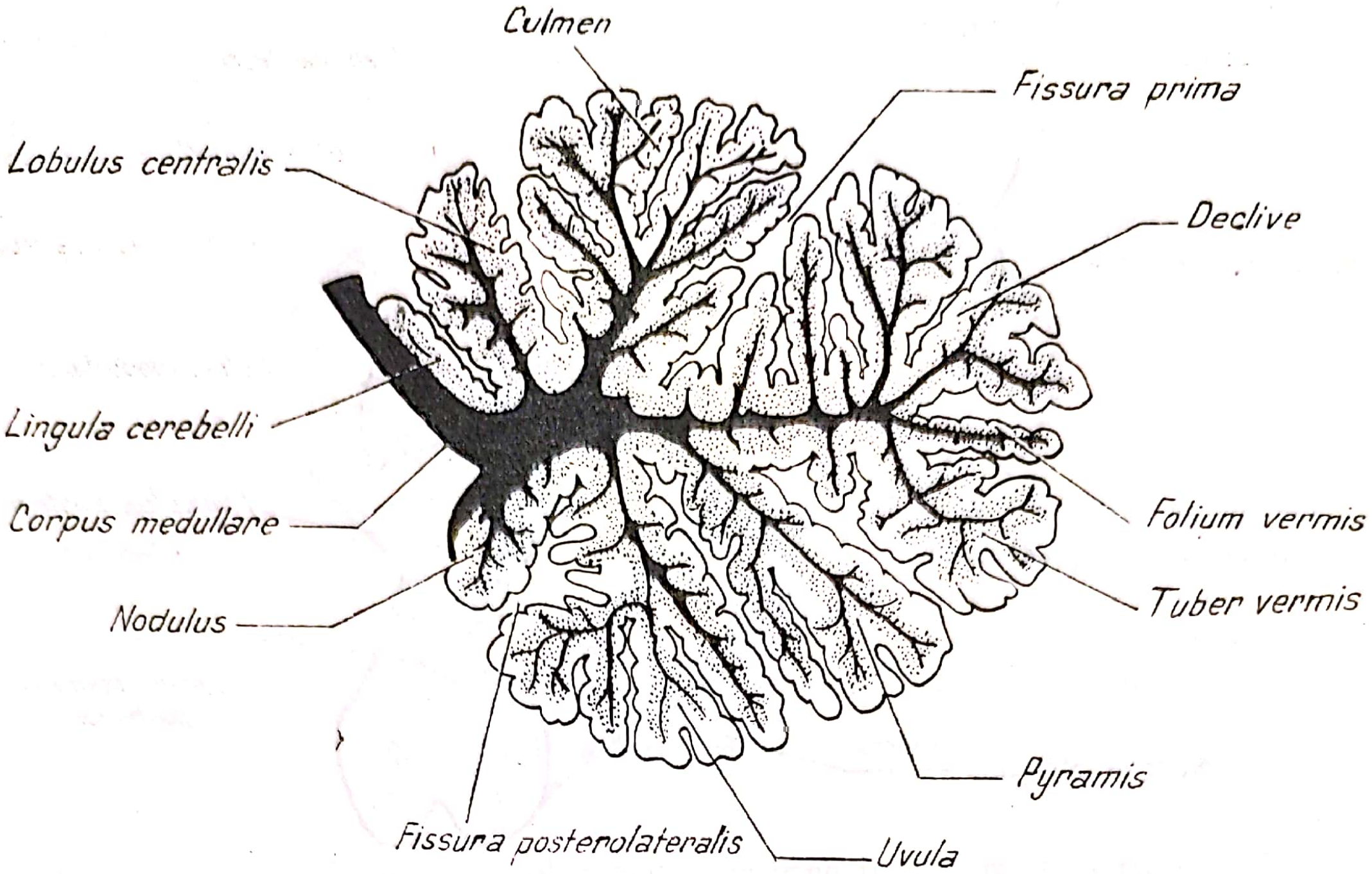

Fig. 303. Dispoziţia substanţei albe în interiorul cerebelului.

tora din urmă. Porţiunea cea mai tînără este porţiunea neocerebelară, constituită din declive, folium, tuber şi lobulii respectivi de la hemisfere. Este proporţional dezvoltată cu scoarţa cerebrală şi cu puntea; la om este foarte bine dezvoltată, fiind în legătură cu mişcările unilaterale mai complete ale membrelor.

Structura internă a cerebelului prezintă o dublă diviziune: găsim substanţă albă şi cenuşie; ultima la rîndul ei apare la suprafaţă în forma unei pături neîntrerupte şi în mijlocul substanţei albe sub formă de nuclei cenuşii.

Scoarţa cerebeloasă (cortex cerebelli) învăluie cu un strat aproximativ de 1 mm toate formaţiunile de pe vermis şi hemisfere cu excepţia unor mici suprafeţe din tonsila şi nodulus; ea lipseşte pe vălul medular superior şi inferior, precum şi pe braţele cerebeloase. Scoarţa are o suprafaţă mare, fiindcă pătrunde în adîncimea tuturor fisurilor imitînd foarte detailat forma substanţei albe. Se compune din trei straturi microscopice: stratum moleculare, gangliosum* şi granulosum, care conţin, după cum arată şi numele lor, primul celule foarte mici, rare şi numeroase prelungiri celulare dendritice şi axonice, cel de-al doilea celule mari şi specifice cerebelului, purtînd numele de celule Purkinje şi al treilea celule de mărime potrivită.

Substanţa albă a cerebelului se împarte în două părţi: pe de o parte, formaţiunile care constituie conexiunile cu trunchiul cerebral; pe de altă parte, substanţa albă din vermis şi hemisfere (fig. 303). Substanţa albă este superioară celei cenuşii şi ca volum, şi ca greutate, însă diferenţa este mai mică decît în cazul creierului mare, unde substanţa albă este şi mai voluminoasă. Porţiunea centrală, mai masivă, a substanţei albe se numeşte corpus medullare; acesta conţine nuclei şi din el pleacă spre exterior prelungiri lamelare de substanţă albă, pentru a constitui axa diviziunilor mai mari şi mici, adică a lobulilor şi a circumvoluţiilor. Aceste lame albe se numesc laminae albae şi au direcţie paralelă cu şanţurile cerebeloase.

Lamele albe sînt diviziuni primare, secundare şi terţiare ale corpului medular şi sînt acoperite de scoarţă cenuşie. Dacă secţionăm perpendicular pe direcţia şanţurilor fie vermisul, fie hemisferele, vedem un desen arborescent asemănător unei frunze de thuja orientalis, unde substanţa albă reprezintă nervurile, şi substanţa cenuşie verdele frunzii. Acestei arborizaţii pe suprafaţa secţionată i s-a dat numele de arbor vitae (arbustul de thuja) (fig. 304); cel mai bine se vede pe o secţiune mediosagitală a vermisului. Din această asemănare derivă numele circumvoluţiilor cerebeloase: foiţe, folia cerebelli, spre deosebire de girii cerebrali; de fapt, foiţele cerebeloase sînt formaţiuni analoage circumvoluţiilor cerebrale.

În general, şanţurile şi foiţele de pe vermis se continuă pe hemisfere; însă hemisferele sînt mai voluminoase, purtînd mai multe subdiviziuni, şi astfel unei circumvoluţii de pe vermis îi corespund mai multe de pe hemisfere.

Nucleii cerebeloşi sînt concentrări locale de celule nervoase, în număr de patru perechi, dispuse

---

* Acesta nu a fost omologat în nomenclatura internaţională.



Fig. 304. **Ramuri de thuja („arborele vieţii“)** (fotografie).

simetric într-un rînd mediolateral, cea medială fiind foarte aproape de linia mediană (fig. 305). Cel mai medial este nucleul acoperişului, nucleus fastigii, formaţiune paleocerebrală, situată în vermis, imediat de o parte şi de alta a culmii acoperişului ventriculului al patrulea. Se compune din celule mici, cu dendrite lungi; pare a fi în legătură cu nucleii vestibulari şi substanţa reticulară a trunchiului cerebral. Mai lateral găsim nucleul globos (nucleus globosus), de formă sferică, care este format din mai multe celule nervoase de mărime medie. Şi mai lateral nucleul emboliform, nucleus

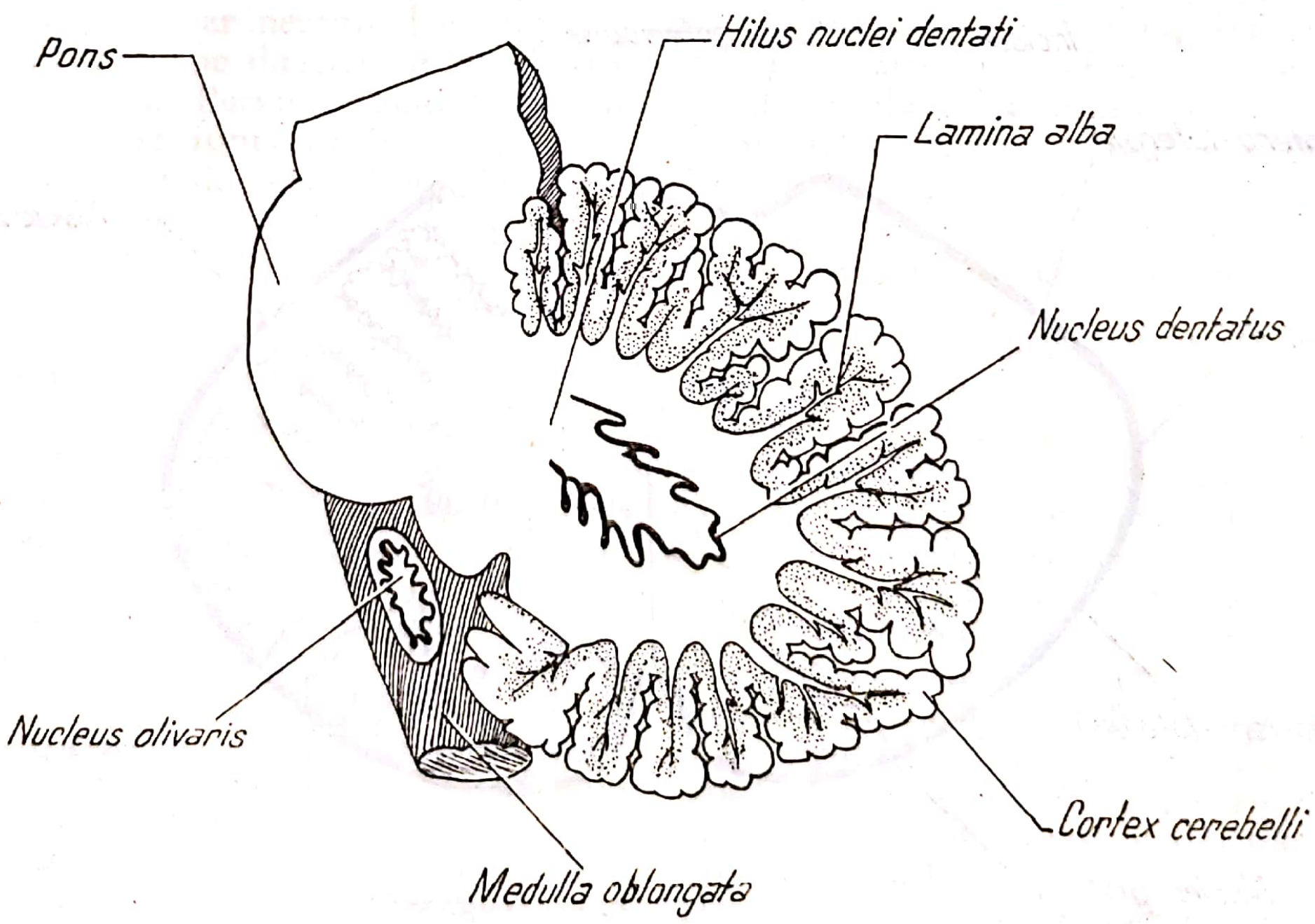
Pons
Hilus nuclei dentati
Lamina alba
Nucleus dentatus
Nucleus olivaris
Cortex cerebelli
Medulla oblongata

Fig. 305. Secţiune sagitală prin cerebel pentru a demonstra substanţa cenuşie de la periferie şi din interior.

emboliformis, este alcătuit de un grup de celule mijlocii, care formează un ovoid alungit anteroposterior. Nucleul dinţat, nucleus dentatus, cel mai voluminos dintre cei patru, este situat cel mai lateral, aproximativ în centrul hemisferei. Este o formaţie neocerebeloasă, care-şi trimite eferenţele la nucleul roşu, talamus şi globus pallidus seamănă cu nucleul olivar inferior: se prezintă ca o linie în zigzag pe secţiune, care corespunde în spaţiu unei pungi cu suprafaţa plină de plicaturi. Numele îi derivă din forma de secţiune. Medial, are o deschizătură, hilus nuclei dentati, prin care substanţa albă dinafară se continuă cu substanţa albă dinăuntrul nucleului. În vecinătatea imediată medială a hilului se găseşte nucleul emboliform, parcă ar fi dopul (embolus=dop) nucleului dinţat. În suprafaţa ondulată acest nucleu prezintă foarte multe celule nervoase, prelungirile cărora trec prin hil, pentru a pătrunde în pedunculii cerebeloşi superiori. Majoritatea căilor eferente cerebeloase pleacă din scoarţa cerebeloasă şi se întrerup în nucleii cerebeloşi.

SECŢIUNILE CEREBELULUI
(sectiones cerebelli)

Pe o secţiune mediosagitală putem vedea arbor vitae, adică o imagine avînd ca schelet substanţa albă şi ca înveliş un strat cortical de substanţă cenuşie, de o grosime de 1—2 mm. Miezul este alcătuit de corpus medullare, din care se ramifică lame albe, laminae albae, din ce în ce mai subţiri; lamele sînt învelite cu cortex cerebelli. O imagine asemănătoare avem în cazul secţiunilor sagitale prin hemisfere, cu deosebirea că aici în locul lobulilor de pe vermis găsim pe cei hemisferici. Circumvoluţiile, denumite foi, folia cerebelli, sînt şi aici tangente şi parcă presate unele în altele, fără să rămînă între ele spaţii, încît iau un aspect colţuros pe secţiune, în loc să aibă suprafaţa netedă arcuită. Unele secţiuni vor conţine şi nucleul dinţat, care în această proiecţie apare ca o linie în zigzag continuă, hilul fiind vizibil numai pe secţiuni frontale sau orizontale.

Pe o secţiune paralelă cu pedunculii cerebeloşi mijlocii, dusă imediat deasupra vîrfului ventriculului al patrulea, se pot vedea toţi nucleii cerebeloşi, în plin centru medular (fig. 306).

În regiunea vermisului se vede nucleul fastigial, în zona de trecere, nucleii globoşi, iar în sectorul hemisferic, nucleul emboliform şi cel dinţat.

Structura microscopică a cerebelului. Din punct de vedere histologic, în cerebel se găsesc: celule şi fibre nervoase, celule gliale şi vase capilare. Dintre celulele nervoase cele mai caracteristice sînt celulele Purkinje. Acestea se găsesc între cele două straturi ale scoarţei cerebeloase; sînt celule mari cu dendriţi foarte groşi, în general, în număr de doi, care se ramifică ridicîndu-se spre suprafaţă, spre stratul molecular. Ramificaţia dendritică este orientată într-un singur plan de direcţie

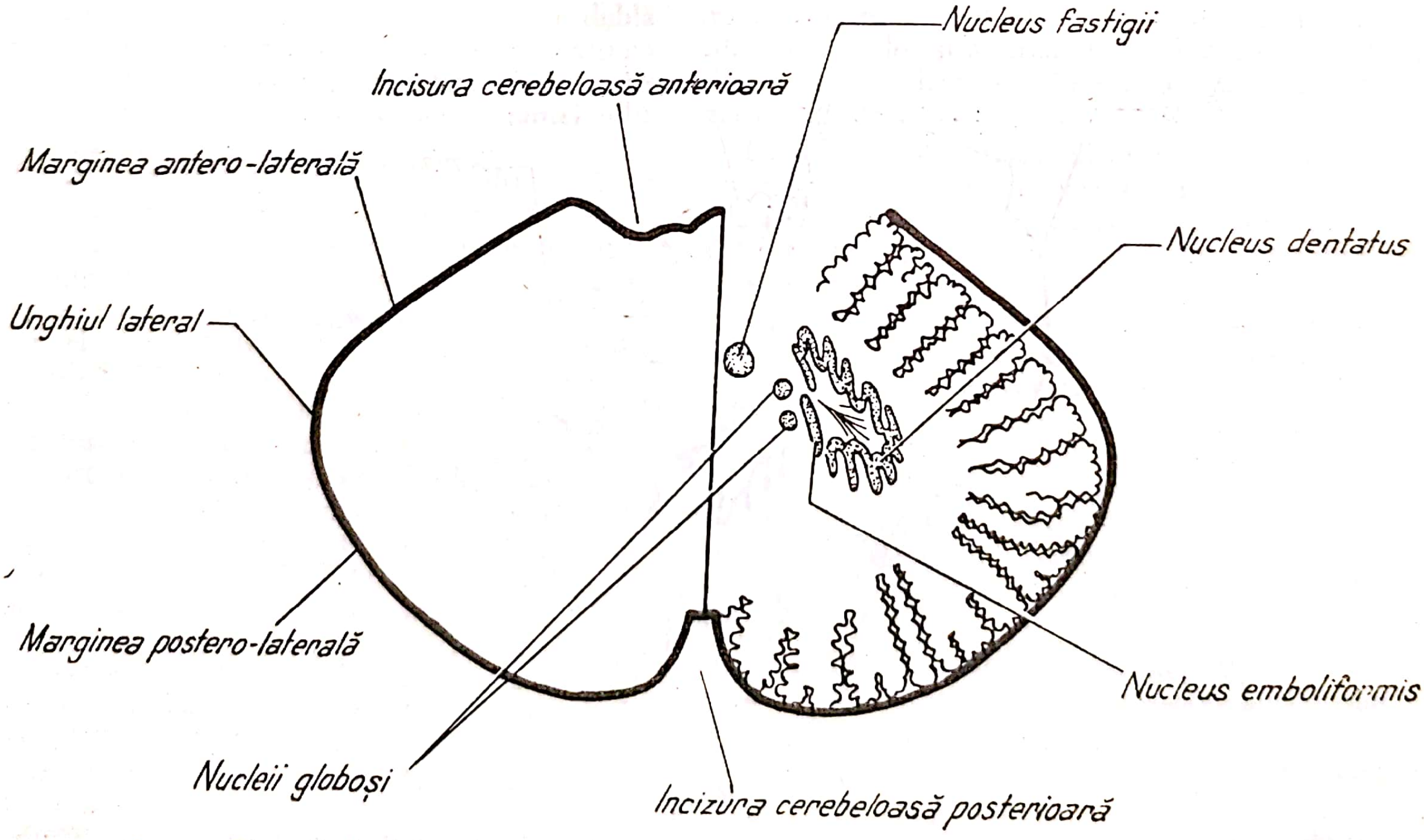

Fig. 306. Secţiune orizontală prin cerebel pentru a demonstra nucleii cerebeloşi.

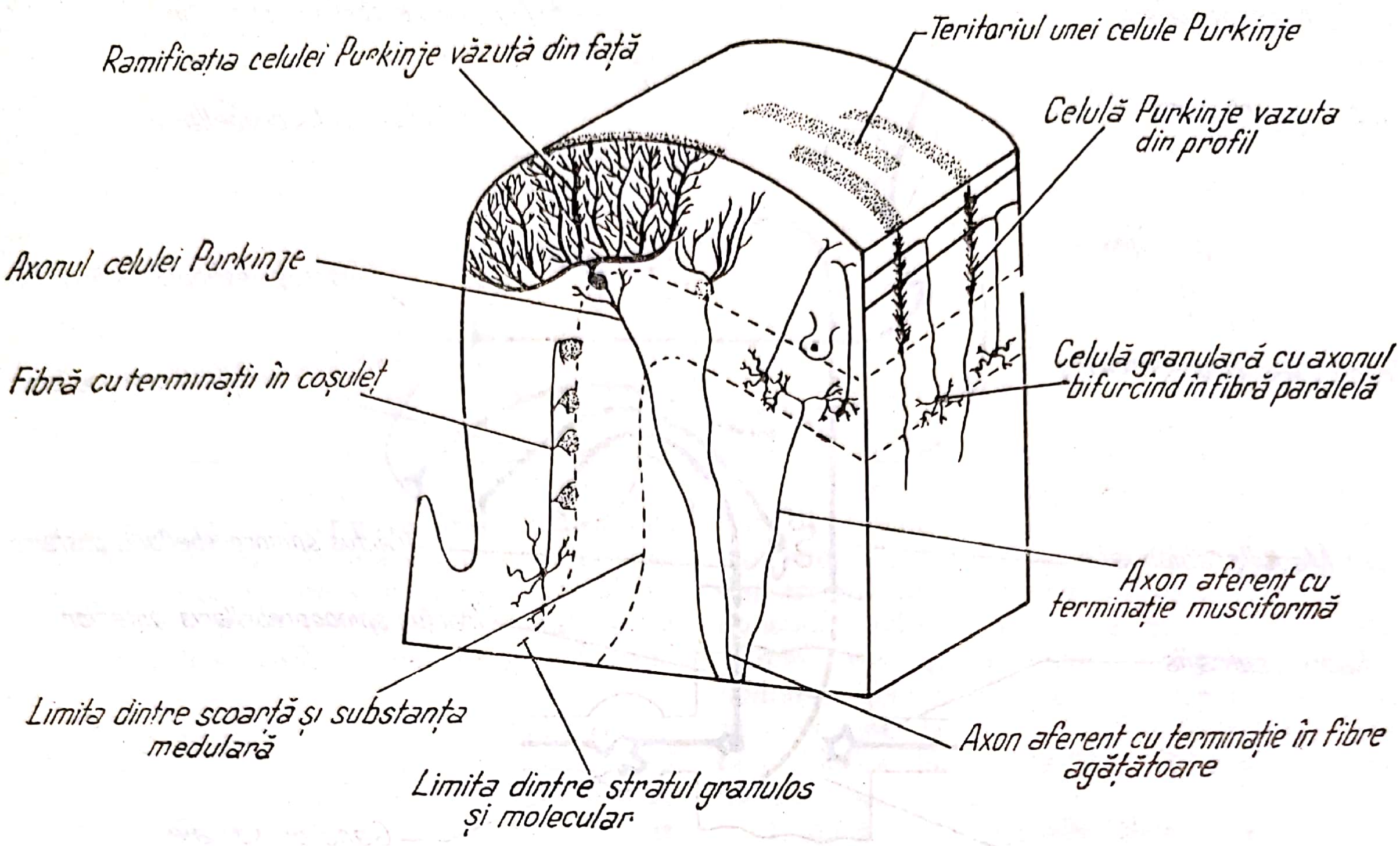
Ramificația celulei Purkinje văzută din față
Teritoriul unei celule Purkinje
Celulă Purkinje vazuta din profil
Axonul celulei Purkinje
Fibră cu terminații în coșuleț
Celulă granulară cu axonul bifurcînd în fibră paralelă
Axon aferent cu terminație musciformă
Limita dintre scoarță și substanța medulară
Axon aferent cu terminație în fibre agățătoare
Limita dintre stratul granulos și molecular

Fig. 307. Schemă pentru conexiunile celulelor nervoase din scoarța cerebelului.

sagitală, perpendicular pe direcția circumvoluției. Neuritul este subțire, trece în lama albă și în cele mai multe cazuri se termină într-unul din nucleii cerebelului, majoritatea în nucleul dințat. Unele colaterale se întorc și se termină pe alte celule Purkinje (fig. 307). Altă formațiune caracteristică este celula în coșuleț. Celula are corpul situat în zona inferioară a stratului molecular, în apropierea celulelor Purkinje, iar neuritul lung trece în direcție perpendiculară pe direcția circumvoluției, prin mai multe celule Purkinje, dînd la fiecare cîteva colaterale, care formează în jurul celulei Purkinje o arborizație deasă de fibre, în formă de coșuleț în jurul unei butelii. Altă formă caracteristică este celula granuloasă sau granulară. Corpul acestor celule nervoase este mic și formează stratul granular, iar axonul lor se ridică în stratul molecular, aproape de suprafață, și acolo se dichotomizează, trimițînd două ramuri opuse, paralel cu direcția circumvoluției în sens transversal; colateralele acestora ating o serie întreagă de celule Purkinje, analog formației în care firele telegrafice sînt suspendate pe stîlpi. În stratul molecular mai găsim celule mici, stelate, care au dendriți dispuși în plan sagital, și axonul în plan transversal. Fibrele recurente din axonii Purkinje sau nucleare vin prin substanța albă și, ajungînd la nivelul celulelor Purkinje, se ramifică și se înfășoară împrejurul celulelor Purkinje, în contact strîns atît cu corpul celulei cît și de-a lungul ramificării dendritice. Aceste fibre se numesc fibre agățătoare. Alte fibre aferente se prezintă în formă de fibre musciforme dînd o ramificație bogată, care are în stratul granular mai multe terminații în formă de arborizații peniciliforme, care amintesc cîte un mănunchi de mușchi, pe mai multe celule granulare.

Calea influxurilor nervoase pare a fi următoarea: fibrele aferente se termină sau direct (fibre agățătoare) sau prin intermediul celulelor granulare (fibrele musciforme), pe celulele Purkinje. Celula Purkinje transmite impulsul la nucleii cerebeloși; de aici, fibre eferente îl conduc mai departe. Impulsurile se distribuie în sens transversal prin celulele paralele granulare și în sens sagital prin celulele în coșuleț.

Căile de conducere ale cerebelului se pot împărți în aferente, intracerebeloase și eferente. Cele aferente și eferente trec prin unul din pedunculii cerebeloși, venind dinspre unele, respectiv mergînd spre alte formațiuni cerebrale sau medulare.

Cele mai multe fibre aferente se termină în scoarța cerebeloasă, iar o parte mai mică și pe celulele din nuclei. Cele mai multe fibre eferente pleacă din nucleii cerebeloși și numai un număr neînsemnat pleacă direct din scoarță.

Căile aferente vin din trei etaje bine distincte ale sistemului nervos central. Din punct de vedere filogenetic, cele mai vechi sînt de origine vestibulară, purtînd afluențe care conțin informații asupra orientării capului în spațiu, asupra mișcării cu accelerație verticală sau orizontală a corpului și asupra mișcărilor de rotație a capului. Aceste căi pot fi socotite priscocerebelare. Fibre mai recente vin de la columnele posterioare ale măduvei

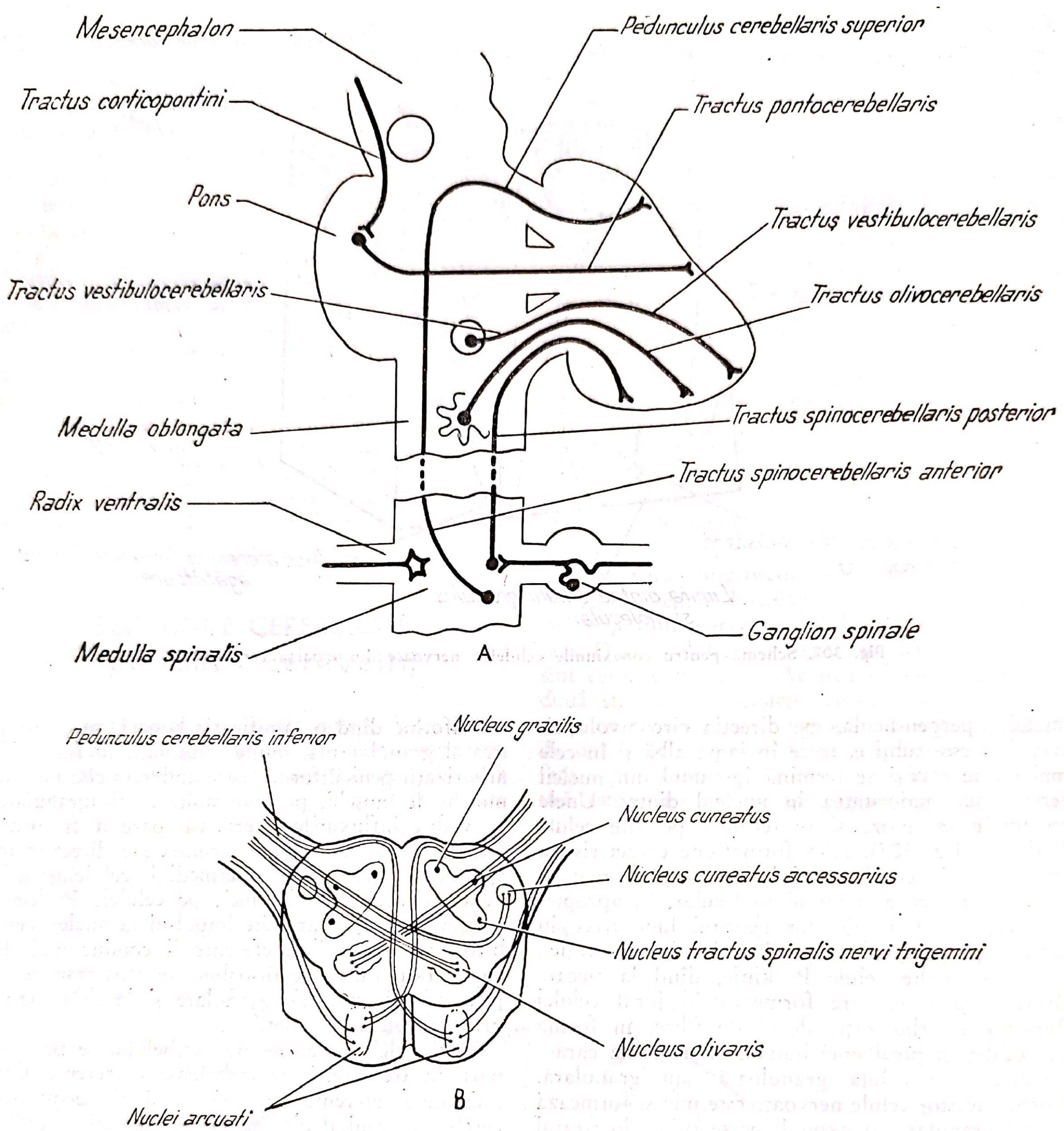
Mesencephalon
Pedunculus cerebellaris superior
Tractus corticopontini
Tractus pontocerebellaris
Pons
Tractus vestibulocerebellaris
Tractus vestibulocerebellaris
Tractus olivocerebellaris
Medulla oblongata
Tractus spinocerebellaris posterior
Tractus spinocerebellaris anterior
Radix ventralis
Ganglion spinale
Medulla spinalis
A
Pedunculus cerebellaris inferior
Nucleus gracilis
Nucleus cuneatus
Nucleus cuneatus accessorius
Nucleus tractus spinalis nervi trigemini
Nucleus olivaris
Nuclei arcuati
B

Fig. 308. Schema căilor aferente ale cerebelului: *A* — pe secţiune sagitală; *B* — pe secţiune transversală.

spinării, de la nucleii bulbari şi de la nucleii senzitivi ai nervilor craniali; aceste fibre conduc influxuri proprioceptive informatoare despre starea de flexiune a articulaţiilor, despre afluenţele primite prin exteroceptori şi în parte şi prin interoceptori. Aceste căi sînt paleocerebeloase. Cele mai recente fibre aferente din punct de vedere filogenetic sînt fibrele neocerebeloase, care vin dinspre etajele superioare şi în primul rînd de la scoarţa cerebrală. Aceste căi sînt paralele cu fibrele corticospinale şi conduc impulsuri în legătură cu mişcările voluntare.

Cele mai multe căi aferente prisco- şi paleocerebeloase vin prin pedunculii cerebeloşi inferiori; cele neocerebeloase, prin pedunculii mijlocii; cele mai multe căi eferente trec prin pedunculii superiori.

Căile aferente (fig. 308) sînt:

1) Tractul spinocerebelos posterior, (tractus spinocerebellaris posterior — Flechsig —). Pleacă din nucleul toracic al măduvei spinării; se ridică în cordonul lateral, pe un teritoriu periferic al secţiunii transversale, lateral de tractul piramidal. Fasciculul intră în compoziţia pedunculului inferior al cerebelului, ocupînd regiunea centrală a

acestuia, și ajunge în lobul anterior și posterior al cerebelului, mai puțin și în lobulus simplex.

2) Tractul spinocerebelos anterior, (tractus spinocerebellaris anterior — Gowers —) își are celulele în coarnele posterioare ale măduvei. Fibrele axonice trec în majoritatea lor în cordonul lateral opus și se dispun imediat înaintea tractului precedent, tot la suprafața cordonului. În bulb și punte, fibrele sînt dispuse lateral, trecînd pe lîngă nucleul olivar, apoi înconjură tractul spinal al trigemenului și nucleul său și ajung, prin pedunculii cerebeloși superiori și, în parte, prin vălul medular anterior, în lobul anterior și în lobulus simplex, unde se termină.

3) Tractul vestibulocerebelos, (tractus vestibulocerebellaris). O mică parte a fibrelor din nervul vestibular trec fără întrerupere în porțiunea noduloflocular; majoritatea însă se termină într-unul din nucleii vestibulari, de acolo pleacă tractul indirect, în bună parte din nucleul lateral, și se termină în paleocerebel, trecînd prin pedunculii inferiori.

4) Tractul olivocerebelos, (tractus olivocerebellaris). Pleacă din nucleul olivar, ieșind prin hilul acestui nucleu, încrucișează planul median și urcă prin pedunculii inferiori în cerebel, pentru a se termina, sub formă de fibre musciforme, în hemisfera opusă. Între zonele terminale și de origine este o corespondență bine determinată, nucleul olivar fiind dezvoltat și din punct de vedere filogenetic paralel cu gradul de dezvoltare al scoarței cerebrale și al neocerebelului.

5) Tractul bulbocerebelos, (tractus bulbocerebellaris sau cuneocerebellaris). Este corespunzătorul tractului spinocerebelos, pentru regiunea gîtului și a membrului superior. Prin pedunculii inferiori trece și el în cerebel și se termină în lobul anterior. Parte din fibre trec planul median.

6) Tractul reticulocerebelos, (tractus reticulocerebellaris).

7) Tractul rubrocerebelos, (tractus rubrocerebellaris): Ambele vin din nucleii reticular și roșu și se termină predominant în vermis.

8) Tracturile corticopontocerebeloase. Sînt alcătuite din tractus fronto-, parieto-, temporo- și occipito-pontinus, care se termină în nucleii pontini și din tractus pontocerebellaris, care formează pedunculii cerebeloși mijlocii și se termină în hemisferele opuse și în vermis, exceptînd lingula și nodulus. Cele mai numeroase fibre dintre toate căile aferente la om le conține acest tract important. Fibrele lui se termină sub formă de fibre musciforme.

Căile eferente (fig. 309) sînt:

1) Tractul cerebelorubral, (tractus cerebellorubralis).

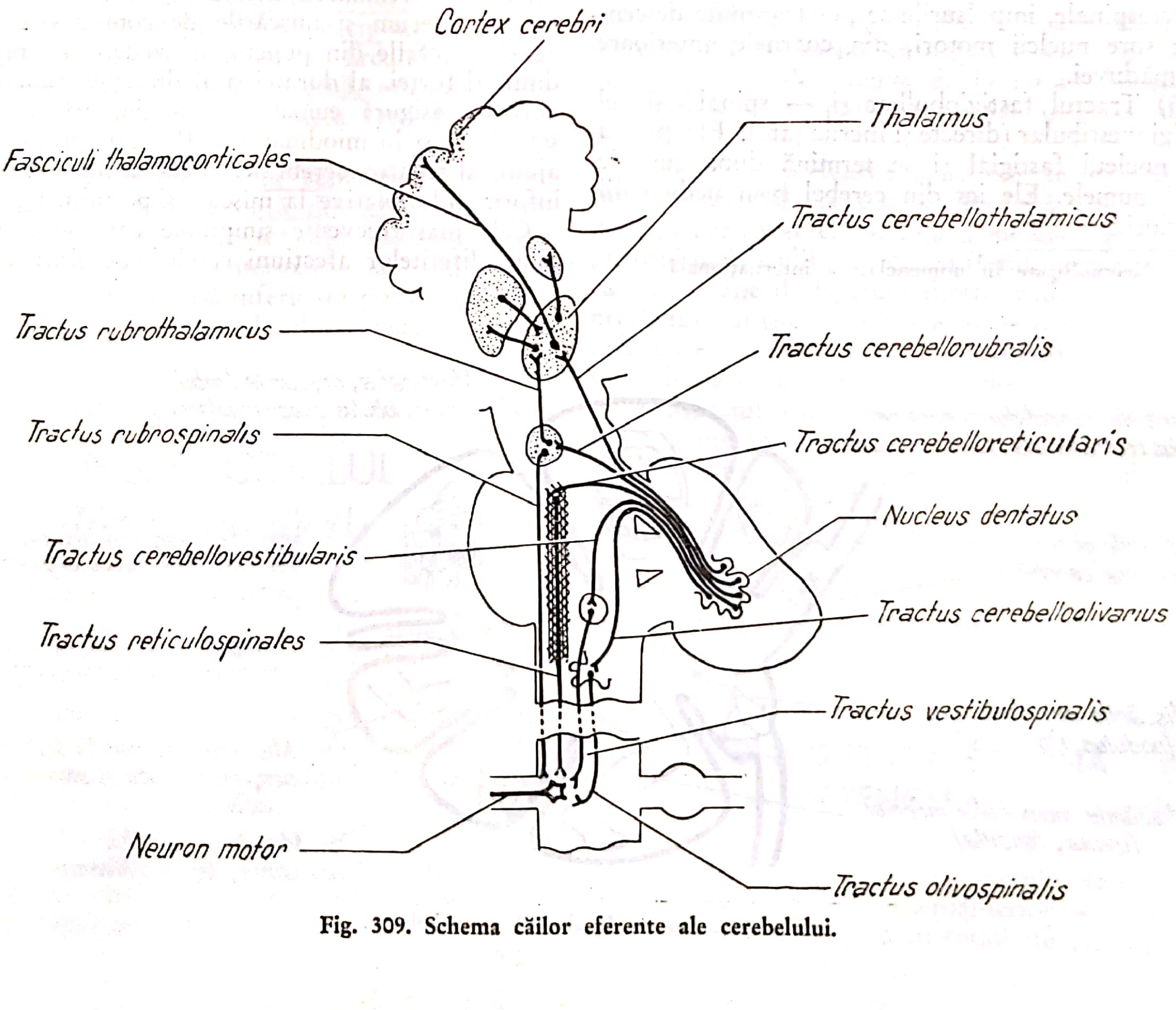
Cortex cerebri
Thalamus
Fasciculi thalamocorticales
Tractus cerebellothalamicus
Tractus rubrothalamicus
Tractus cerebellorubralis
Tractus rubrospinalis
Tractus cerebelloreticularis
Nucleus dentatus
Tractus cerebellovestibularis
Tractus cerebelloolivarius
Tractus reticulospinales
Tractus vestibulospinalis
Neuron motor
Tractus olivospinalis

Fig. 309. Schema căilor eferente ale cerebelului.

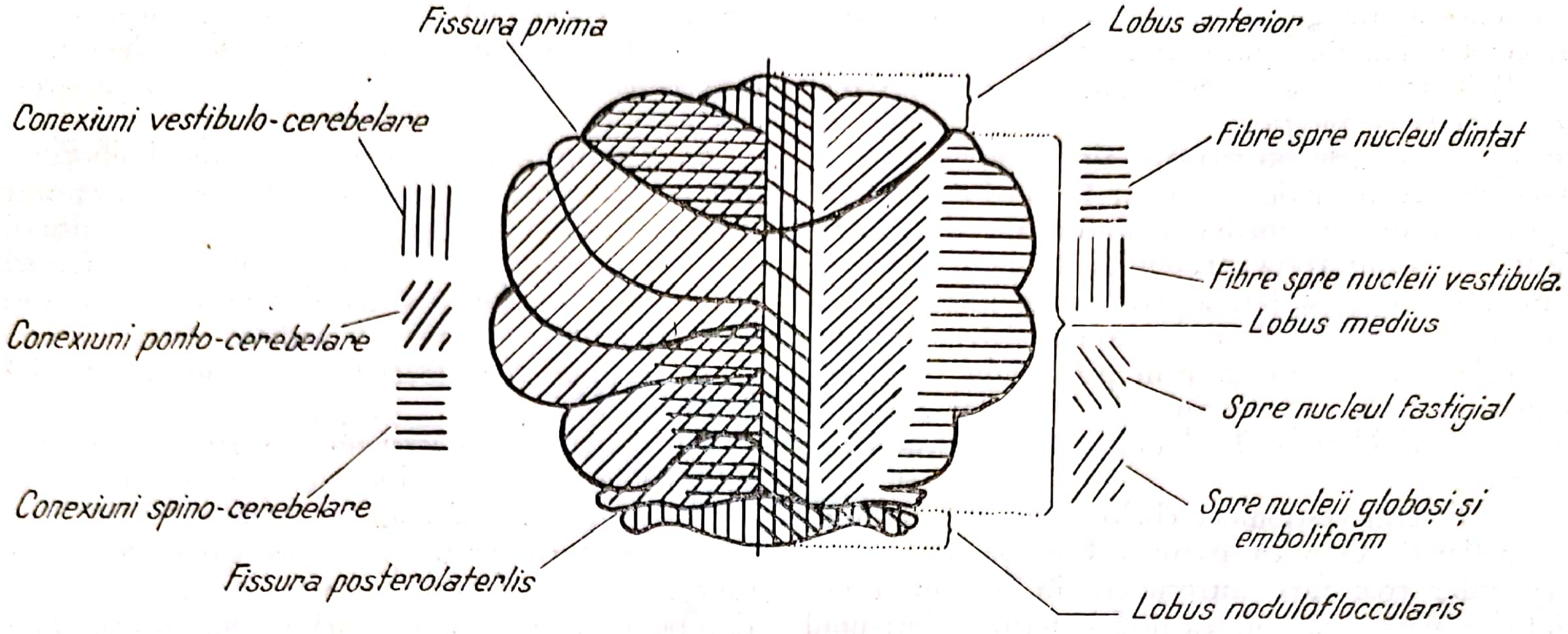
Fissura prima
Conexiuni vestibulo-cerebelare
Conexiuni ponto-cerebelare
Conexiuni spino-cerebelare
Fissura posterolaterlis
Lobus anterior
Fibre spre nucleul dințat
Fibre spre nucleii vestibula.
Lobus medius
Spre nucleul fastigial
Spre nucleii globoși și emboliform
Lobus noduloflocularis

Fig. 310. Schema conexiunilor cerebeloase.

2) Tractul cerebelotalamic, (tractus cerebellothalamicus). Ele formează majoritatea fibrelor din pedunculii cerebeloşi superiori. Pleacă din nucleii cerebeloşi, în primul rînd din nucleul dinţat, şi se încrucişează, formînd decusaţia pedunculilor cerebeloşi superiori, decussatio pedunculorum cerebellarium superiorum (Wernecking), în mezencefal. Prin tracturile rubroreticulare, rubrospinale şi tectospinale, impulsurile se pot transmite descendent spre nucleii motori, din coarnele anterioare ale măduvei.

3) Tractul fastigiobulbar şi — spinal * şi cel fastigiovestibular (directe şi încrucişate). Ele pleacă din nucleul fastigial şi se termină după cum le arată numele. Ele ies din cerebel prin pedunculii inferiori.

FUNCȚIUNILE CEREBELULUI

Funcţiunile cerebelului sînt multiple. El constituie un centru integrativ important, intercalat între zona receptoare şi cea motorie (fig. 310). Are rol însemnat în menţinerea tonusului muscular şi a poziţiei corpului. Asigură interacţiunea muşchilor sinergici şi relaxarea necesară a muşchilor antagonişti, precum şi mişcările de compensaţie. Dozează mişcările din punctul de vedere al amplitudinii, al forţei, al duratei şi al direcţiei; funcţia lui normală asigură eumetria, sinergia, atît în miostatică cît şi în miodinamică. Poate fi privit ca un ajutor al scoarţei cerebrale, menit să integreze toate informaţiile relative la mişcare şi postură (fig. 311).

Cele mai frecvente simptome care se ivesc în cazul diferitelor afecţiuni cerebeloase sînt: ataxia,

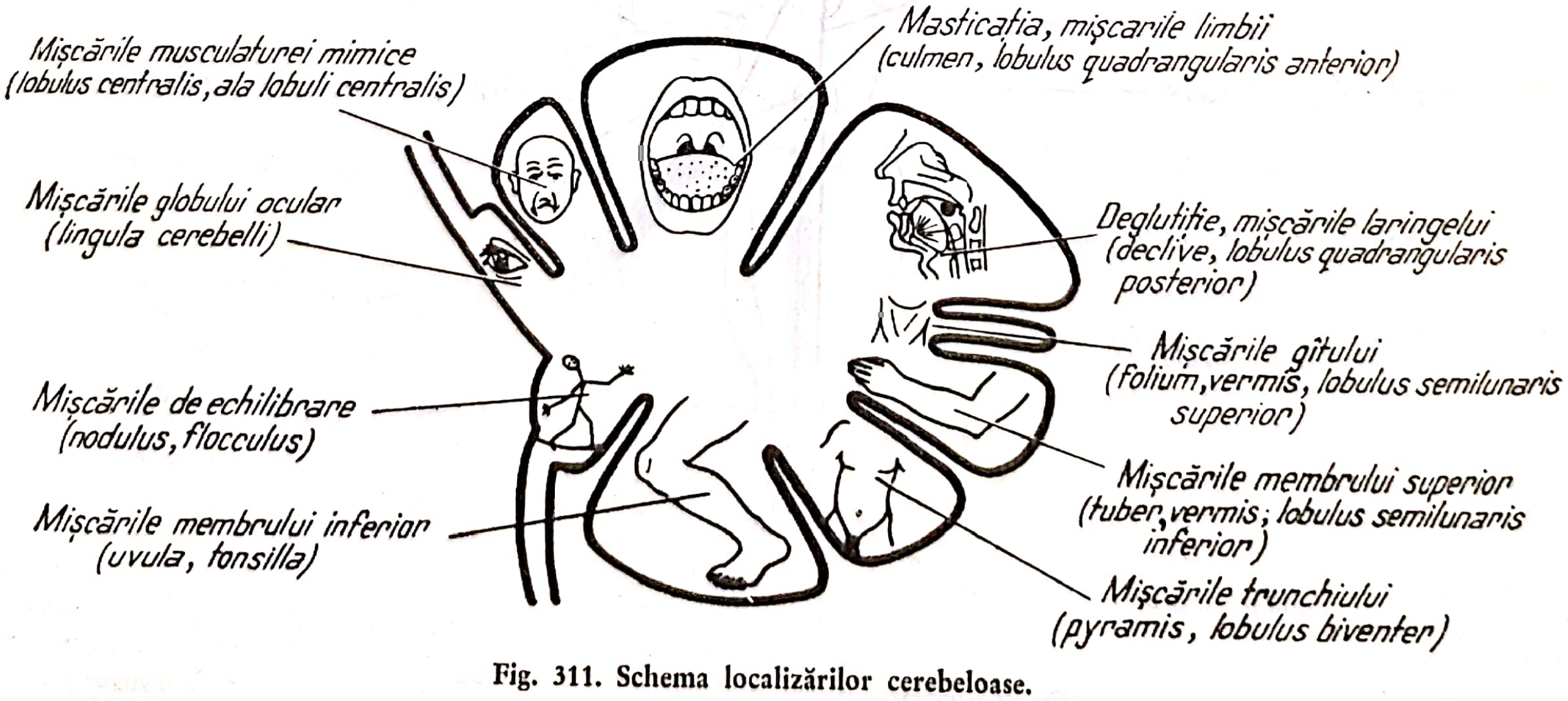
Mișcările musculaturei mimice (lobulus centralis, ala lobuli centralis)
Mișcările globului ocular (lingula cerebelli)
Mișcările de echilibrare (nodulus, flocculus)
Mișcările membrului inferior (uvula, tonsilla)
Masticația, mișcarile limbii (culmen, lobulus quadrangularis anterior)
Deglutiție, mișcările laringelui (declive, lobulus quadrangularis posterior)
Mișcările gitului (folium, vermis, lobulus semilunaris superior)
Mișcările membrului superior (tuber, vermis; lobulus semilunaris inferior)
Mișcările trunchiului (pyramis, lobulus biventer)

Fig. 311. Schema localizărilor cerebeloase.

---

* Neomologate în nomenclatura internaţională.

asimetria, dismetria, hipotonia, adinamia și astenia. Leziunile vermisului anterior implică o cădere înainte a bolnavului, iar leziunile vermisului inferior, o cădere înapoi; leziunile hemisferelor au ca urmare o cădere spre partea vătămată.

TOPOGRAFIA CEREBELULUI

Cerebelul este acoperit de lobii occipitali ai hemisferelor cerebrale; polul occipital ajunge puțin mai înapoi decît marginea posterioară a cerebelului. Între lobul occipital și cerebel este întins cortul cerebelos.

Marginea cerebeloasă cu fisura orizontală este încadrată de sinurile venoase petros superior, sigmoid și transvers. Vermisul superior este în apropierea sinusului drept, iar vermisul inferior este despărțit de dura mater prin cisterna mare infracerebeloasă.

Suprafața inferioară a cerebelului corespunde gropilor inferioare de pe scuama occipitalului și feței posterioare a stîncii temporalului. Apofiza jugulară a occipitalului pătrunde în unghiul pontocerebelos.

Înaintea cerebelului este situat aproape vertical trunchiul cerebral, pe care cerebelul și partea ventrală a punții îl înconjură. Hemisferele depășesc lateral și caudal vermisul, polul lor inferior apropiindu-se de gaura mare a occipitalului.

Unind marginea superioară a arcului zigomatic cu protuberanța occipitală externă, rezultă proiecția la suprafața pielei capului, a feței superioare a cerebelului.

Vasele cerebelului. Fața superioară primește artera cerebeloasă superioară din artera bazilară, fața inferioară primește tot din bazilară artera cerebeloasă inferioară-anterioară, iar din vertebrală, artera cerebeloasă inferioară-posterioară. Venele se varsă în sinusurile durei înconjurătoare.

MEZENCEFALUL
(Mesencephalon)

Mezencefalul sau creierul mijlociu, segmentul encefalului situat imediat sub tentorium cerebelli, este despărțit de punte prin planul istmului, care trece de la încrucișarea fibrelor trochlearului — în partea posterioară — la marginea superioară a punții, iar de diencefal prin planul care unește comisura posterioară a creierului cu marginea posterioară a corpilor mamilari.

El se dezvoltă din vezicula cerebrală cu același nume — mesencephalon — singura dintre cele trei vezicule cerebrale primitive care nu se divide în cursul ontogenezei.

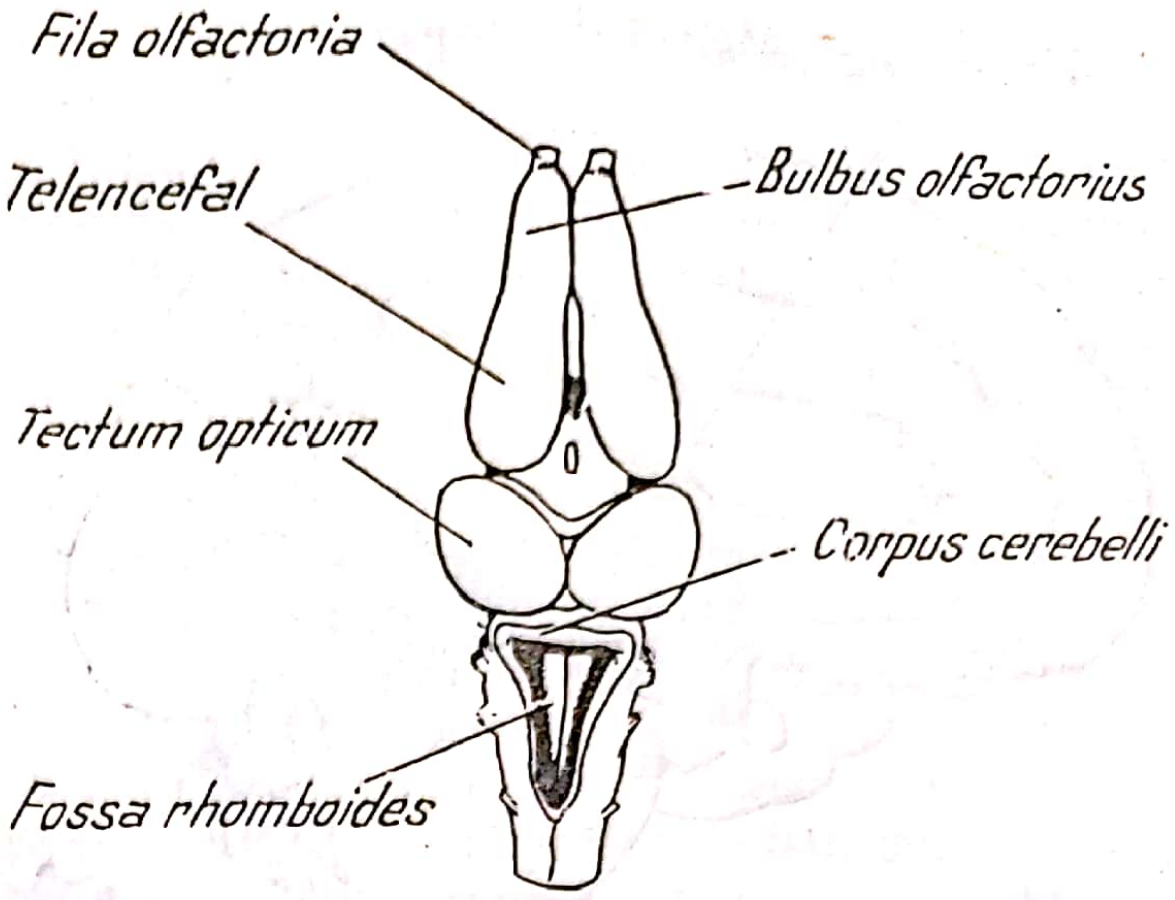

Fig. 312. Vedere dorsală asupra creierului de broască.

Privit în filogeneză — comparativ cu gradul de dezvoltare a creierului anterior sau terminal și cu cel posterior —, se constată că mezencefalul la vertebratele superioare și mai ales la om rămîne partea nevraxului cea mai mică și cu arhitectonică mai simplă (fig. 312).

Acest fapt este explicat prin preluarea de către neoencefal — în procesul de telencefalizare — a funcțiilor creierului tectal de la vertebratele inferioare (amfibii, pești, reptile) la care tectumul mezencefalic reprezintă principalul centru de integrare a excitațiilor venite de la retină, labirintul membranos și receptorii periferici ai sensibilității protopatice.

Paralel cu preluarea funcțiilor tectumului de către neoencefal, la om se dezvoltă cu preponderență partea anterolaterală a mezencefalului sau piciorul pedunculilor cerebrali (Crura cerebri), prin care trec căile de legătură dintre ariile motorii ale neocortexului (neopallium) și motoneuronii etajelor inferioare ale nevraxului (căi corticospinale, corticobulbare și corticopontocerebeloase). Aceasta explică aspectul caracteristic pe suprafața de secțiune a mezencefalului la om.

Formațiile tegmentului mezencefalic, adică fibrele substanței albe, nucleii substanței cenușii și substanță reticulară (formatio reticularis) — a cărei citostructură și funcții sînt mult studiate în ultimul timp — contribuie și ele la realizarea complexului unitar morfofuncțional al sistemului nervos central.

CONFIGURAȚIA EXTERNĂ A MEZENCEFALULUI

Prin dezvoltarea mare a creierului terminal la om în sensul axului posteroanterior — axul lui Forel —, acesta acoperă în totalitate creierul mij-

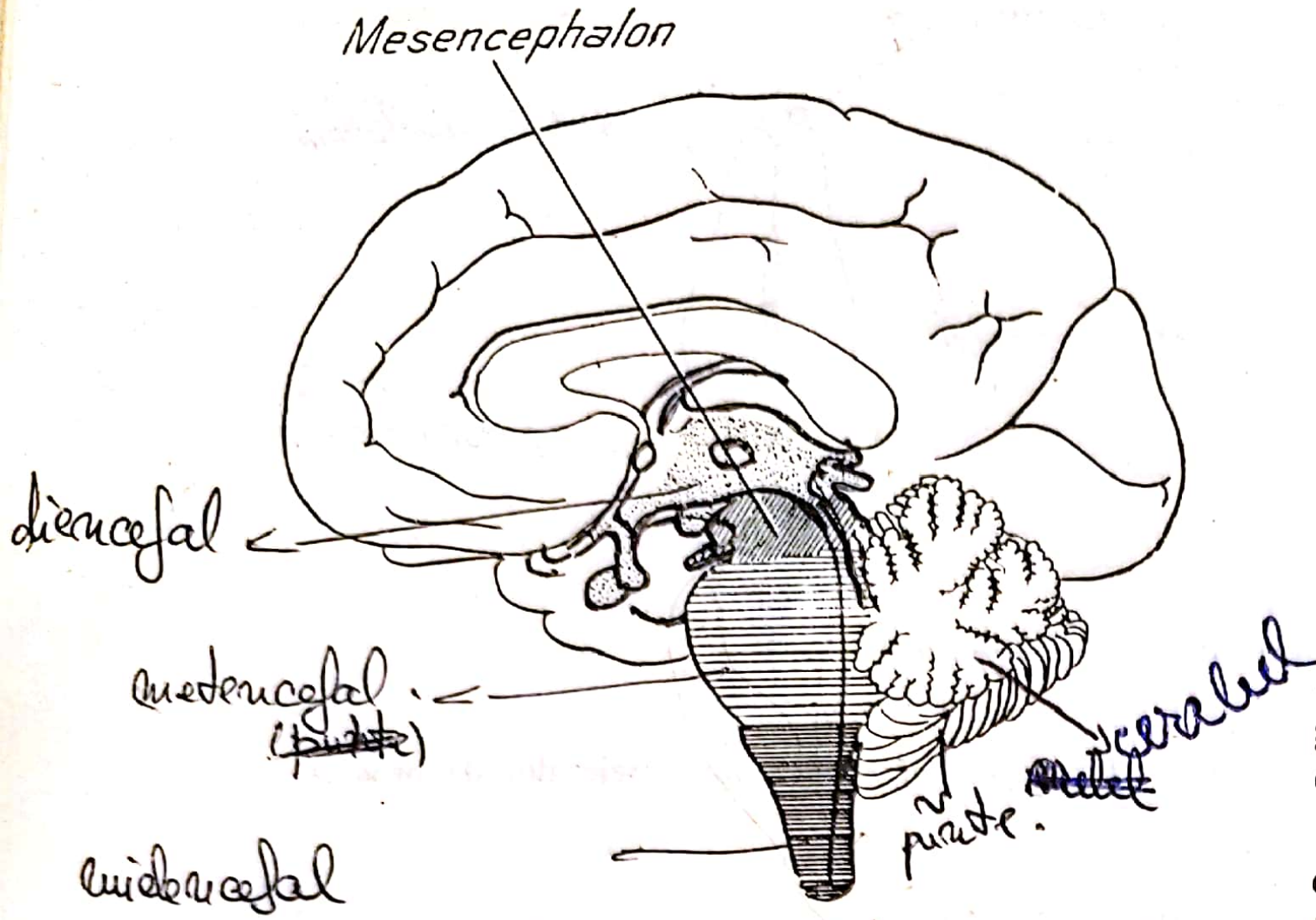

Fig. 313. Secţiune sagitală prin creierul uman. În haşuri orizontale dense mielencefalul, în haşuri orizontale rare metencefalul, în haşuri oblice dense mezencefalul, în puncte diencefalul.

lociu şi posterior (fig. 313). De aceea, faţa posterioară a mezencefalului este invizibilă la adult, singura care rămîne accesibilă vederii fiind faţa sa anterioară sau bazală.

Axul mezencefalului are orientare longitudinală aproape verticală şi continuă în sus pe cel al etajelor inferioare ale trunchiului cerebral şi al măduvei spinării. Unghiul aproape drept dintre axul lui Forel şi cel al mezencefalului cu deschidere anterioară este caracteristic omului.

Faţa anterioară

Pe linia mediosagitală a feţei bazale a mezencefalului se găseşte depresiunea longitudinală, de forma unei gropi triunghiulare adînci şi largi, cu baza în sus spre corpii mamilari, numită fosa intercrurală (fossa intercruralis — Tarini) (fig. 315). Vîrful său se înfundă median sub marginea superioară a punţii, în depresiunea numită recessus caudalis. În fundul fosei intercrurale sau interpedunculare se găseşte substanţa perforată posterioară sau intercrurală străbătută de vase.

Fosa intercrurală este mărginită lateral de picioarele pedunculilor cerebrali (crura cerebri), două coloane longitudinale groase, cu fibre răsucite în sens anterolateral, care apar ca emergînd divergent şi lateral de sub punte. Pe faţa medială a pedunculilor se găseşte şanţul medial (sulcus medialis cruris cerebri) al mezencefalului, cu originea aparentă a nervului oculomotor (perechea a III-a), de unde şi denumirea de şanţul oculomotorului. La limita superioară, unde faţa anterioară se pierde în diencefal, pedunculii cerebrali sînt întretăiaţi aproape transversal de tracturile optice. Puţin mai jos şi paralel cu tracturile optice se găseşte tractul peduncular transvers (tractus peduncularis transversus), un fascicul subţire, care ar conţine fibre de legătură între nucleul bazal al tractului optic şi corpul geniculat medial, pe de o parte, şi nucleii substanţei interpedunculare pe de altă parte. La suprafaţă, el apare între corpul geniculat medial şi coliculul cvadrigemen inferior, traversează faţa anterioară a pedunculilor şi se pierde în şanţul oculomotorului. Funcţional, el ar aparţine căilor reflexelor vizuale, deoarece fibrele sale degenerează după enuclearea globului ocular (fibre opticoreticulare, opticointercrurale).

În partea inferolaterală, faţa piciorului peduncular este încrucişată de fibrele altor două mici fascicule — fila lateralia pontis şi tenia pontis, care merg foarte apropiat şi paralel cu marginea superioară a punţii, pierzîndu-se medial în şanţul oculomotorului (fig. 314). Fila lateralia pontis pătrund lateral în pedunculul cerebelos superior şi conţin fibre care ar lega nucleul dinţat al cerebelului de substanţa interpedunculară. Tenia pontis merge lateral pînă în şanţul dintre pedunculul cerebelos mijlociu şi cel superior.

Faţa posterioară

Faţa posterioară a mezencefalului este accesibilă vederii numai după ridicarea lobilor occipitali ai hemisferelor cerebrale şi după secţionarea cortului cerebelului.

Pe această faţă se găseşte lama cvadrigemină (lamina quadrigemina) a tectului mezencefalic, cu cele patru proeminenţe rotunde, corpii sau coliculii cvadrigemeni (corpora quadrigemina). Superior, ea se întinde pînă la talamus şi epitalamus, iar inferior pînă la vălul medular al cerebelului (velum medullare superius) şi pedunculii cerebeloşi superiori. Cei doi coliculi superiori (colliculi superiores), numiţi şi anteriori, rostrali sau optici, sînt mai mari şi de culoare gri-roşiatică: cei inferiori (colliculi inferiores), numiţi şi posteriori sau auditivi, sînt de culoare mai albicioasă. Pe linia mediană, corpii cvadrigemeni sînt separaţi prin şanţul longitudinal median (sulcus longitudinalis medianus), a cărui extremitate superioară se termină în depresiunea situată sub epifiză şi comisura posterioară a creierului, numită trigonul pineal (triangulus pinealis), care are un tubercul în centru, tuberculul pineal. Extremitatea inferioară a şanţului ajunge pînă la vălul medular al cerebelului, cu formaţiunea sa care pătrunde în şanţ, frîul vălului medular superior (frenulum veli medullaris superioris). Un şanţ transversal separă corpii cvadrigemeni superiori de cei inferiori.

În părţile laterale, de la fiecare corp cvadrigemen pleacă spre corpii geniculaţi ai diencefalului, formaţiuni care proemină la suprafaţă, alcătuite din mănunchiuri de fibre nervoase, numite braţele coliculilor cvadrigemeni. Astfel, de la coliculul cvadrigemen superior la corpii geniculaţi laterali merg braţele coliculilor superiori (brachium colliculi superioris), iar de la cei inferiori la corpii geniculaţi mediali merg braţele coliculilor inferiori (brachium colliculi inferioris).

De o parte şi de alta a frîului vălului medular superior, sub coliculii inferiori, iese din mezencefal nervul trohlear (n. trochlearis), singurul nerv cerebral cu originea aparentă pe faţa posterioară a trunchiului cerebral. Fibrele sale s-au încrucişat în substanţa albă de sub vălul medular superior. În continuare, nervul trece de-a curmezişul feţei laterale a mezencefalului şi se îndreaptă spre baza creierului.

Lateral de vălul medular superior se observă proeminenţele braţelor conjunctive ale cerebelului sau pedunculii cerebeloşi superiori (pedunculi cerebellares superiores), care pătrund în mezencefal sub coliculii inferiori.

Inferior şi lateral de coliculii inferiori se găsesc, de o parte şi de alta, proeminenţele numite corpii parabigeminali (corpus parabigeminale), cu nuclei de substanţă cenuşie în interior, separînd braţul colicului inferior de fibrele lemniscului medial. Ei se leagă de punte prin tractul parabigeminopontin.

Feţele laterale

Feţele laterale ale mezencefalului corespund tegmentului mezencefalic şi piciorului peduncular (fig. 314). În sens longitudinal, între picior şi tegment se întinde şanţul lateral al mezencefalului (sulcus lateralis mesencephali). Şanţul lateral, împreună cu coliculul inferior şi braţul său şi cu pedunculul cerebelos superior, delimitează la suprafaţa tegmentului aria triunghiulară, numită trigonum lemnisci, cu baza anterior la şanţul lateral. În profunzime, acestui triunghi îi corespund fibrele lemniscului lateral, care parţial merg la coliculul inferior, iar cea mai mare parte se îndreaptă spre corpul geniculat medial, unele trecînd prin braţul coliculului inferior.

Feţele laterale ale mezencefalului vin în raport cu girul hipocampului.

Mezencefalul pe secţiune transversală

Pe o secţiune transversală se observă forma caracteristică a mezencefalului la om, cu partea anterolaterală mult dezvoltată şi lărgită (fig. 315).

În tot lungul său, între treimea posterioară şi mijlocie, mezencefalul este străbătut de apeductul cerebral al lui Sylvius (aqueductus cerebri), un canal destul de strîmt, rămăşiţă a lumenului tubului neural primitiv, care face legătura între ventriculul IV şi ventriculul III. Deschiderea sa în ventriculul III se numeşte aditus ad aqueductum.

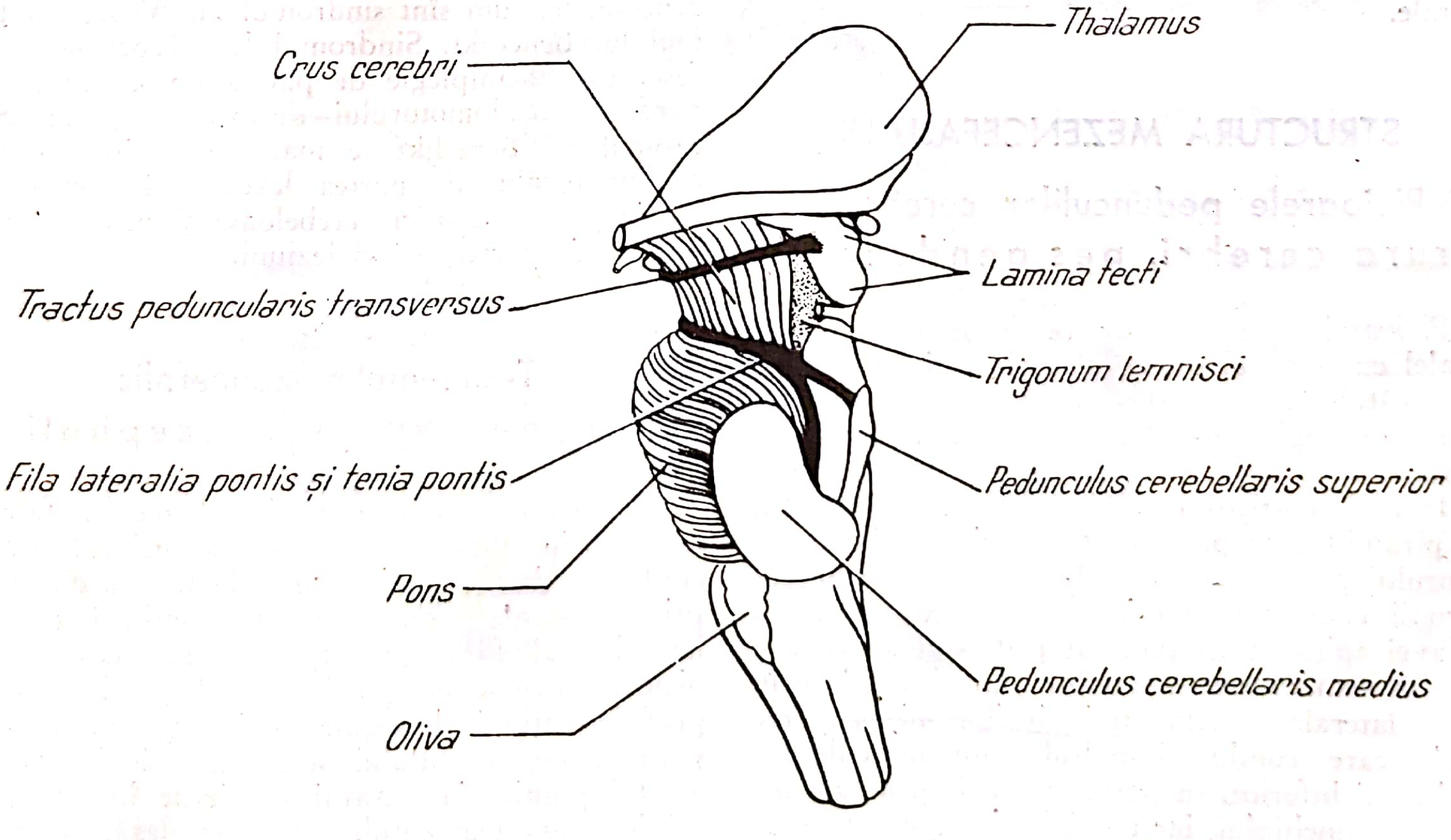
Crus cerebri
Thalamus
Lamina tecti
Tractus peduncularis transversus
Trigonum lemnisci
Fila lateralia pontis și tenia pontis
Pedunculus cerebellaris superior
Pons
Pedunculus cerebellaris medius
Oliva

Fig. 314. Trunchiul cerebral după ablaţia cerebelului (semischematic).

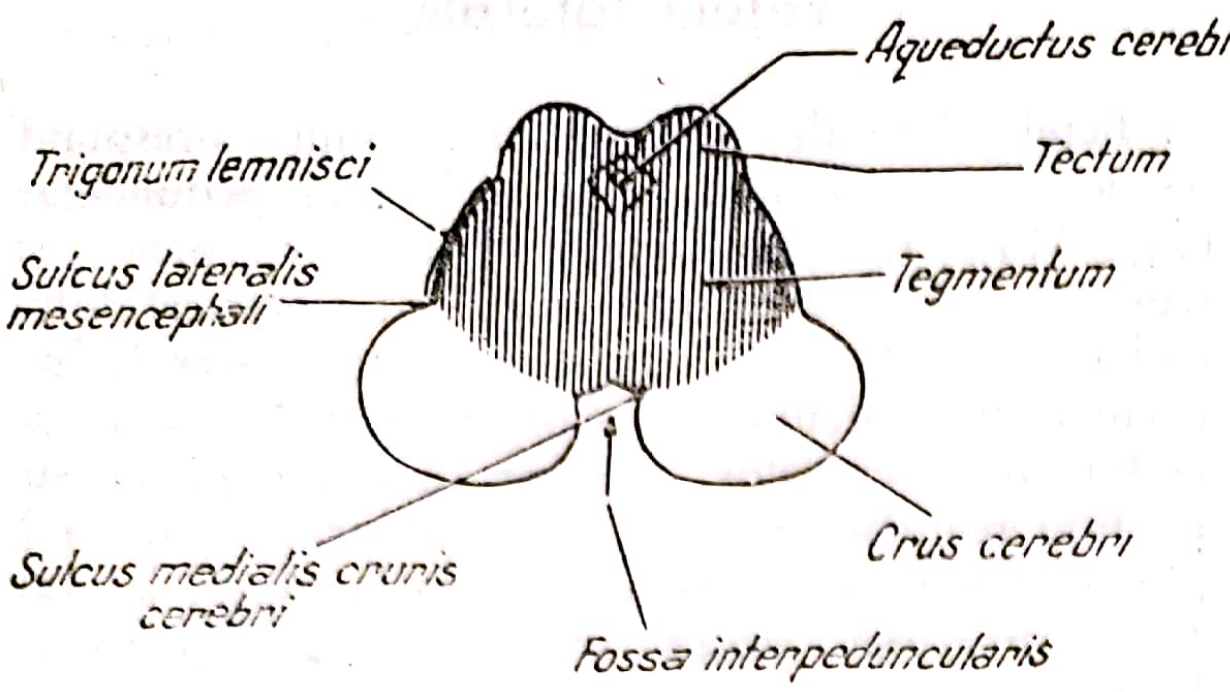

Fig. 315. Secțiune transversală prin mezencefal pentru a demonstra etajele acestuia.

În interior, el este căptușit cu epiteliu ependimar, iar în jurul său se grupează substanța cenușie centrală a mezencefalului, cu formațiuni nucleare.

Pe suprafața de secțiune, mezencefalul apare alcătuit din trei etaje suprapuse; etajul situat posterior de apeduct, numit tectum (tectum mesencephali), etajul mijlociu, tegment sau calotă (tegmentum mesencephali), care continuă în sus tegmentul pontin, și etajul anterior, format de piciorul pedunculilor cerebrali (crura cerebri, pes pedunculi). Limita dintre tegment și picior o formează substanța neagră sau locus niger (substantia nigra — Sömmering). Dacă la suprafața mezencefalului se observă foarte bine piciorul pedunculilor, cuprins între șanțul medial și lateral al mezencefalului și tectumul cu lamina quadrigemina pe fața posterioară, ceea ce se vede din tegment este doar trigonum lemnisci pe fața laterală și o mică parte reprezentată de fundul fosei intercrurale.

STRUCTURA MEZENCEFALULUI

Picioarele pedunculilor cerebrali (crura cerebri, pes pedunculi)

Picioarele pedunculilor cerebrali se dezvoltă paralel cu cortexul motor al creierului terminal și sînt alcătuite exclusiv din substanță albă, cu fibre de trecere lungi, descendente, aparținînd căilor corticofugale.

Tractul corticospinal (tractus corticospinalis) sau piramidal ocupă cele trei cincimi mijlocii ale piciorului peduncular. Fibrele sale ajung la motoneuronii coarnelor anterioare, de partea opusă a măduvei spinării. În piciorul peduncular există o anumită somatotopie a acestor fibre. Astfel, prin partea laterală a celor trei cincimi mijlocii trec fibrele care conduc impulsul spre musculatura membrului inferior, în partea mijlocie pentru musculatura trunchiului, iar medial cele pentru musculatura membrului superior.

Tractul corticobulbar (tractus corticobulbaris) sau fasciculul geniculat (deoarece trece prin genunchiul capsulei interne) cuprinde fibre care merg la nucleii motori ai nervilor craniali din bulb și punte. O parte din fibrele sale trec prin cincimea medială a piciorului peduncular, împreună cu fibrele frontopontine (Arnold), iar altele prin cincimea laterală, împreună cu fibrele temporopontine (Türck).

Tractul corticonuclear (tractus corticonuclearis). Fibrele acestui tract trec prin partea anterioară a genunchiului capsulei interne și, ajungînd în mezencefal, se pot pune în evidență în partea superioară (rostrală) a acestuia. Ele se încrucișează pe linia mediană la nivelul tegmentului și se termină atît la nucleii motori ai globilor oculari cît și la nucleii formațiunii reticulare.

Tractul corticopontin (tractus corticopontinus) cuprinde mai multe fascicule: tractul frontopontin (tractus frontopontinus Arnold), care în piciorul peduncular ocupă cincimea medială, împreună cu tractul geniculat; tractul temporopontin (tractus temporopontinus, Türck-Meynert), care ocupă cincimea laterală a piciorului peduncular, și de asemenea mai există tracturile parieto- și occipitopontine. Fibrele acestor tracturi fac sinapsă în nucleii punții, și de acolo merg spre cerebel.

În afară de acestea, mai există unele tracturi cu fibre aberante, ca tractul palidocrural (Monakow), care părăsește piciorul peduncular și merge la substanța neagră; pes lemniscus profundus (Dejerine) în partea laterală; tractul frontopontin și fibrele din tenia pontis.

Leziunea fibrelor corticofugale în piciorul peduncular dă naștere sindroamelor hemiplegice mezencefalice, cum sînt sindromul lui Weber, sindromul lui Benedikt. Sindromul lui Weber se manifestă prin hemiplegie de partea opusă leziunii și paralizia oculomotorului de aceeași parte. Sindromul lui Benedikt se manifestă prin paralizia oculomotorului de partea leziunii și hemipareză asociată cu tulburări cerebeloase și mișcări involuntare de partea opusă leziunii.

Tegmentul mezencefalic (tegmentum mesencephali)

Tegmentul, etajul mijlociu al mezencefalului, este cuprins între lamina tecti și piciorul pedunculilor cerebrali, fiind separat de acestea din urmă prin substanța neagră. El se continuă în sens laterolateral fără întrerupere, spre deosebire de piciorul pedunculilor, care este despărțit în două prin formațiuni ale tegmentului. Tegmentul, numit și calota mezencefalului, se continuă în jos cu tegmentul pontin, iar rostral se pierde în diencefal.

Structura tegmentului este complexă, și pentru a-i ușura înțelegerea se vor descrie formațiunile substanţei cenuşii şi conexiunile lor, iar apoi formaţiunile substanţei albe (fig. 316). Precizarea topografiei acestor formaţiuni impune raportarea lor la secţiuni transversale efectuate la etaje diferite.

a) *Substanţa cenuşie a tegmentului.* Substanţa cenuşie a tegmentului se prezintă, pe de o parte, grupată în jurul apeductului, alcătuind substanţa cenuşie centrală (substantia grisea centralis),(c) cu diferenţieri nucleare în interiorul ei, iar pe de altă parte, posedă mase nucleare specifice mezencefalului; printre toate acestea şi printre formaţiunile substanţei albe se găseşte *formaţiunea reticulară* (formatio reticularis). Aspectul substanţei cenuşii diferă în lungul mezencefalului, după cum este vorba de secţiuni efectuate în partea inferioară, mijlocie sau superioară.

a) *Nucleul trohlearului* (nucleus n. trochlearis). Nucleul trohlearului reprezintă originea reală a perechii a IV-a de nervi craniali şi este situat în partea anterioară a substanţei cenuşii centrale, de o parte şi de alta a liniei mediane, într-o depresiune posterioară a fasciculului longitudinal medial. El corespunde planului transversal care trece prin coliculii inferiori; deci se află în partea inferioară sau istmică a mezencefalului şi se întinde în sus pînă la extremitatea inferioară a nucleului oculomotorului. Nucleul trohlearului, ca de altfel şi cel al oculomotorului, prelungeşte în mezencefal coloana nucleilor motori ai hopoglosului din bulb şi abducensului din punte.

x Nucleul este alcătuit exclusiv din neuroni motori de mărimi mijlocii şi mari, iar axonii lor inervează un singur muşchi al globului ocular, muşchiul oblic superior. După ce părăsesc nucleul, axonii înconjură inferior şi lateral substanţa cenuşie centrală, pînă ajung medial de tractul mezencefalic al trigemenului, în dreptul căruia se adună în mănunchi. De aici, după un scurt traiect longitudinal, descriu un al doilea arc cu concavitatea anterioară, mergînd dorsal şi medial, se încrucişează pe linia mediană anterior de extremitatea superioară a vălului medular anterior şi formează decusaţia nervilor trohleari (decussatio nervorum trochlearium). y Fibrele nervoase părăsesc nevraxul (originea aparentă), de o parte şi alta a frîului vălului medular anterior, sub coliculii inferiori. Pe lîngă faptul că este singurul nerv cranial cu originea aparentă pe faţa posterioară a trunchiului cerebral, trohlearul este şi cel mai subţire dintre aceştia (conţine circa 2 400—2 600 de axoni).

b) *Nucleul oculomotorului* (nucleus n. oculomotorii). Nucleul oculomotorului (perechea a III-a) este cel mai superior (rostral) dintre nucleii motori ai nervilor craniali. El este situat în tegmentul mezencefalic, anterior de apeductul cerebral (Sylvius), în partea anterioară a substanţei cenuşii centrale şi, proiectat la suprafaţă, corespunde coli-

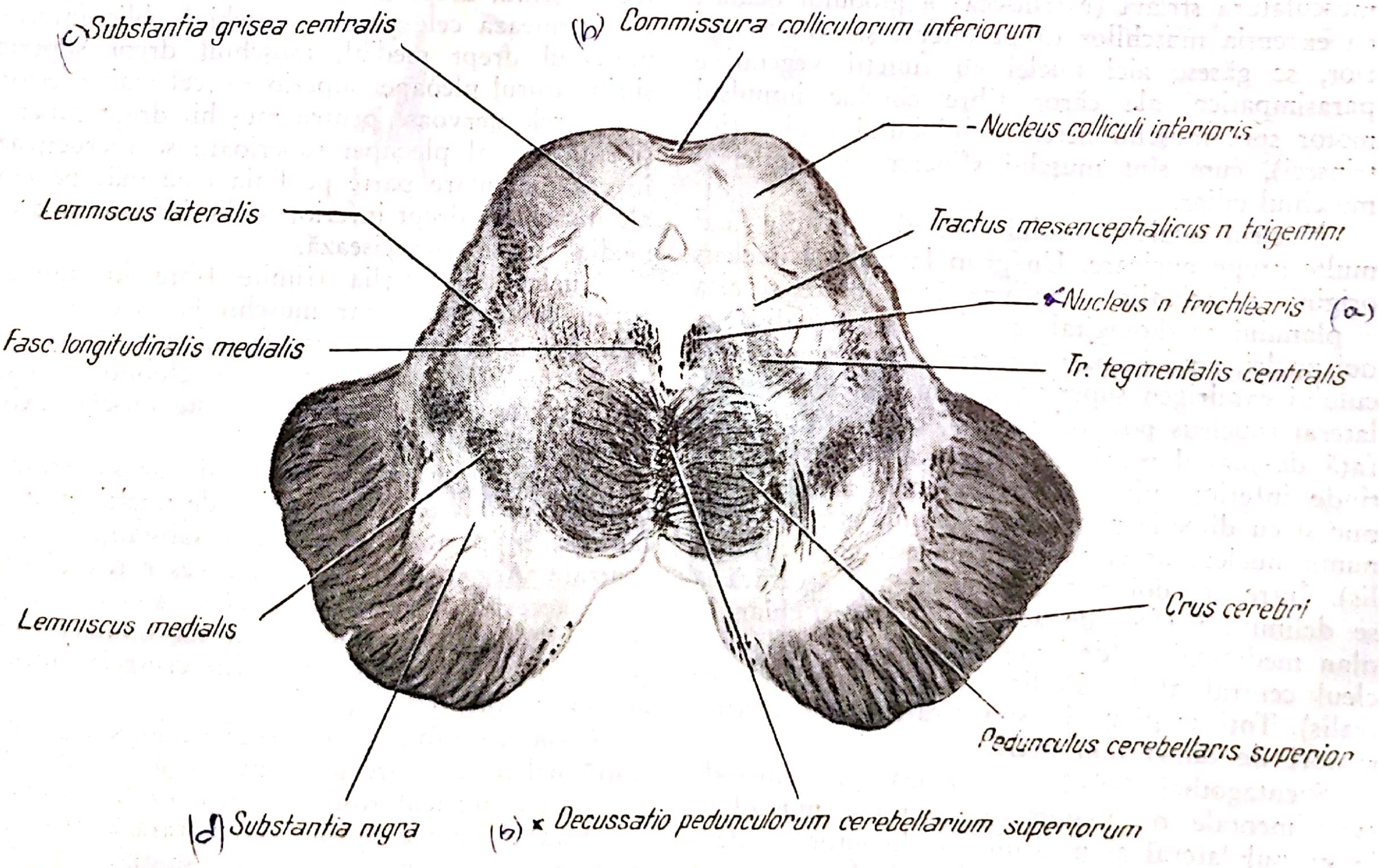
(c) Substantia grisea centralis
(b) Commissura colliculorum inferiorum
Nucleus colliculi inferioris
Lemniscus lateralis
Tractus mesencephalicus n trigemini
x Nucleus n trochlearis (a)
Fasc longitudinalis medialis
Tr. tegmentalis centralis
Crus cerebri
Lemniscus medialis
Pedunculus cerebellaris superior
(d) Substantia nigra
(b) x Decussatio pedunculorum cerebellarium superiorum

Fig. 316. **Secţiune transversală prin pedunculul cerebral la nivelul decusaţiei pedunculilor cerebeloşi superiori.**

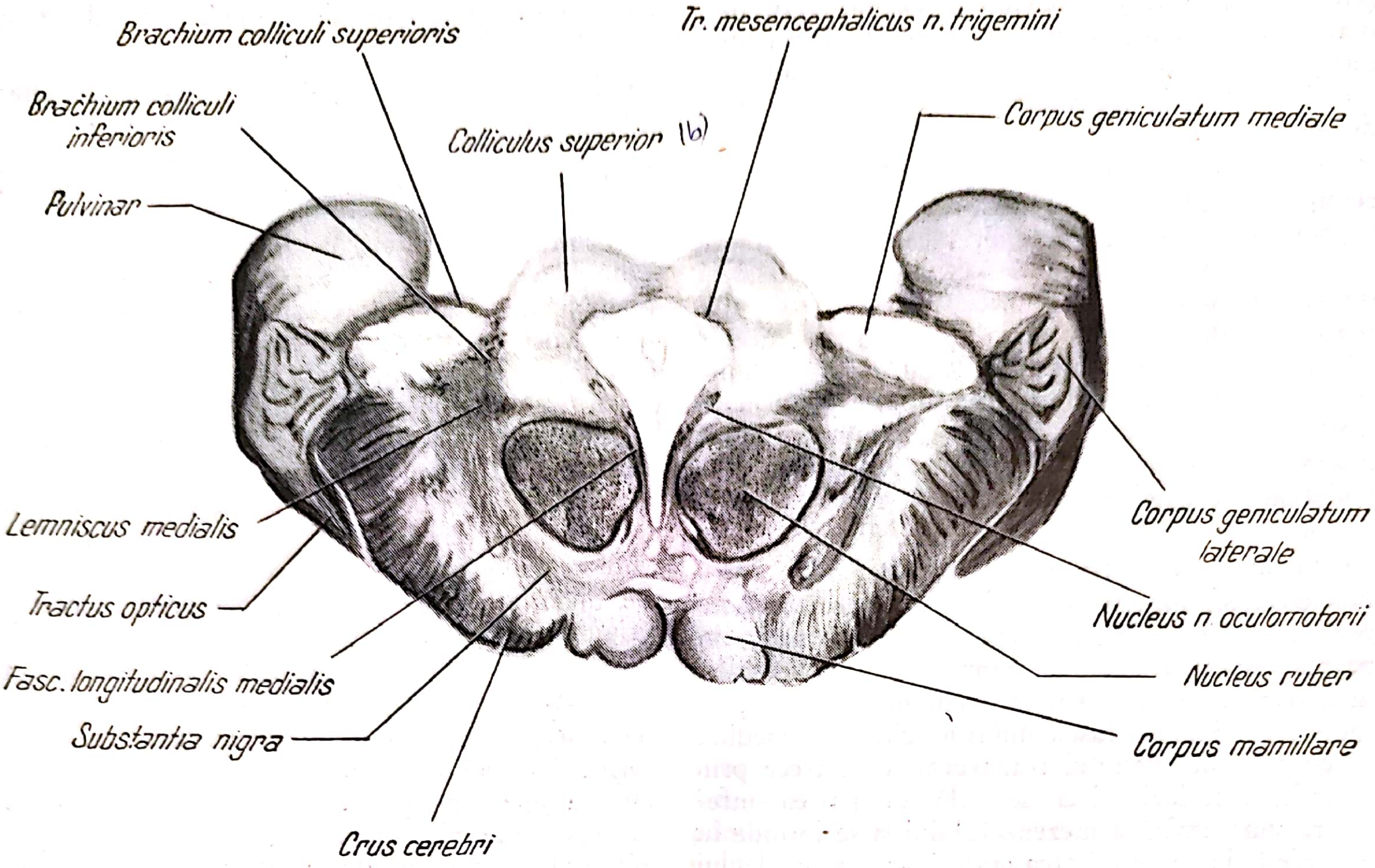
Brachium colliculi superioris
Tr. mesencephalicus n. trigemini
Brachium colliculi inferioris
Colliculus superior
Corpus geniculatum mediale
Pulvinar
Corpus geniculatum laterale
Lemniscus medialis
Nucleus n. oculomotorii
Tractus opticus
Nucleus ruber
Fasc. longitudinalis medialis
Substantia nigra
Corpus mamillare
Crus cerebri

Fig. 317. Secţiune transversală prin pedunculul cerebral la nivelul corpurilor mamilare.

culilor cvadrigemeni superiori (fig. 317). Alături de grupul nuclear care trimite axoni spre întreaga musculatură striată (extrinsecă) a globului ocular, cu excepţia muşchilor drept lateral şi oblic superior, se găsesc aici nuclei cu funcţii vegetative parasimpatice, ale căror fibre conduc impulsul motor spre muşchii netezi ai globului ocular (intrinseci), cum sînt muşchii sfincter al pupilei şi muşchiul ciliar.

Nucleul oculomotorului este alcătuit din mai multe grupe nucleare. Un grup lateral — nucleus originis principalis —, situat de o parte şi alta a planului mediosagital, căruia i se pot distinge doi nuclei, unul în partea rostrală, în dreptul coliculului cvadrigen superior, numit nucleul posterolateral (nucleus posterolateralis), cu direcţie oblică faţă de planul mediosagital, iar altul care se întinde inferior, pînă la nucleul trohlearului, mai mic şi cu direcţie paralelă cu planul mediosagital, numit nucleul anteromedial (nucleus anteromedialis). Între cei doi nuclei anteromediali şi fără a se delimita perfect de aceştia — situat chiar în plan mediosagital (deci nepereche) — se află nucleul central al lui Perlia (nucleus originis centralis). Toţi aceşti nuclei sînt alcătuiţi din neuroni motori de dimensiuni mari.

Szentagothai (1942) precizează prin metode experimentale o anumită somatotopie musculară în grupul lateral al nucleului oculomotor — deosebită de cea cunoscută anterior. Astfel, începînd din partea superioară spre polul inferior al grupului lateral, rădăcinile neuronale pentru muşchii globului ocular pleacă în ordinea următoare: pentru muşchiul drept inferior (cel mai rostral), după care urmează cele pentru muşchiul oblic inferior, muşchiul drept medial, muşchiul drept superior şi ridicătorul pleoapei superioare (cel mai inferior).

Fibrele nervoase pentru muşchii drept superior şi ridicător al pleoapei superioare se încrucişează în cea mai mare parte pe linia mediană; pe cînd ale muşchilor drept inferior, oblic inferior şi drept medial nu se încrucişează.

Nucleul lui Perlia trimite fibre în amîndoi nervii oculomotori, dar muşchii la care merg nu s-au precizat. Se pare că, funcţional, el are rol în mişcările de convergenţă ale globilor oculari, însă astăzi se ştie că pentru aceste mişcări există centri corticali suprapuşi.

Nucleii vegetativi ai rădăcinii parasimpatice a oculomotorului se află superior de nucleii posterolaterali, în partea anterioară a substanţei cenuşii centrale. Aceştia sînt: nucleul accesor rostral (nucleus accesorius rostralis), nucleul accesor caudal (nucleus accesorius caudalis) al lui Edinger-Westphal şi încă un nucleu cu poziţie centrală, nucleul accesor medial (Panegressi).

Axonii care formează nervul oculomotor, părăsind nucleii, se îndreaptă anterior şi lateral, străbat parţial nucleul roşu (în regiunea lui medială) şi substanţa neagră şi ajung la suprafaţă, în şanţul median al mezencefalului sau şanţul oculomotorului.

Conexiunile nucleilor motori ai globilor oculari. Nucleii motori oculari III, IV, VI stabilesc conexiuni complexe între ei prin fasciculul longitudinal medial şi tot prin acesta primesc fibre de la nucleii vestibulari şi lemniscul trigeminal; prin tractul tectobulbar stabilesc legături cu tectul mezencefalic şi mai ales cu corpii cvadrigemeni superiori, principal centru subcortical al reflexelor vizuale la om; legătura de subordonare cu centrii corticali se face prin intermediul tractului corticonuclear.

Legătura acestor nuclei cu nucleii vestibulari prin fasciculul longitudinal medial şi conexiunea nucleilor vestibulari cu motoneuronii coarnelor anterioare ale măduvei spinării contribuie la coordonarea mişcărilor globilor oculari cu ale capului, trunchiului şi membrelor (fig. 318).

Conexiunea nucleilor III, IV, VI cu nucleii vestibulari explică nistagmusul rotator şi postrotator produs de excitaţiile plecate din canalele semicirculare prin rotaţia capului. Acelaşi punct de plecare îl are nistagmusul de presiune sau cel caloric — cercetate de neurologi. Toate acestea constituie tipul de nistagmus vestibular. Lorente de Nó chiar descrie un centru al nistagmusului în vecinătatea nucleului VI, legat de nucleii vestibulari prin fibre ale formaţiunii reticulare.

Prin tectul mezencefalic, nucleii motori ai globilor oculari se leagă funcţional şi de alte sisteme ale nevraxului, cum sînt calea optică, auditivă etc.

Conexiunea prin tractul corticonuclear cu ariile a 8-a, a 6-a etc. din lobul frontal (girul mijlociu) constituie calea principală pentru realizarea mişcărilor voluntare ale globilor oculari, iar legăturile prin acelaşi tract cu aria 19 din cortexul occipital reglează mişcările reflexe automate, ca: deplasarea globilor oculari în vederea centrală, acomodarea şi mişcările de convergenţă. Aşa se explică de ce în leziuni ale acestor zone nu se păstrează decît reflexele simple, ca cele de clipire, pupilare etc. Inervaţia muşchilor globului ocular respectă principiul inervaţiei reciproce şi de aceea în timpul contracţiei musculare a unui anumit grup muşchii antagonişti sînt relaxaţi. Mişcările globilor oculari se fac simultan, fapt care presupune un singur centru de comandă.

Reflexele vegetative oculare, reflexul la lumină (fotomotor), respectiv cel pupiloconstrictor, au drept cale aferentă fibre plecate din retină, care merg cu calea optică pînă la corpul geniculat lateral; după ce fac sinopsă în plăcile bazale ale acestuia *, calea trece prin braţul coliculului superior şi face apoi sinapsă în nucleul pretectal

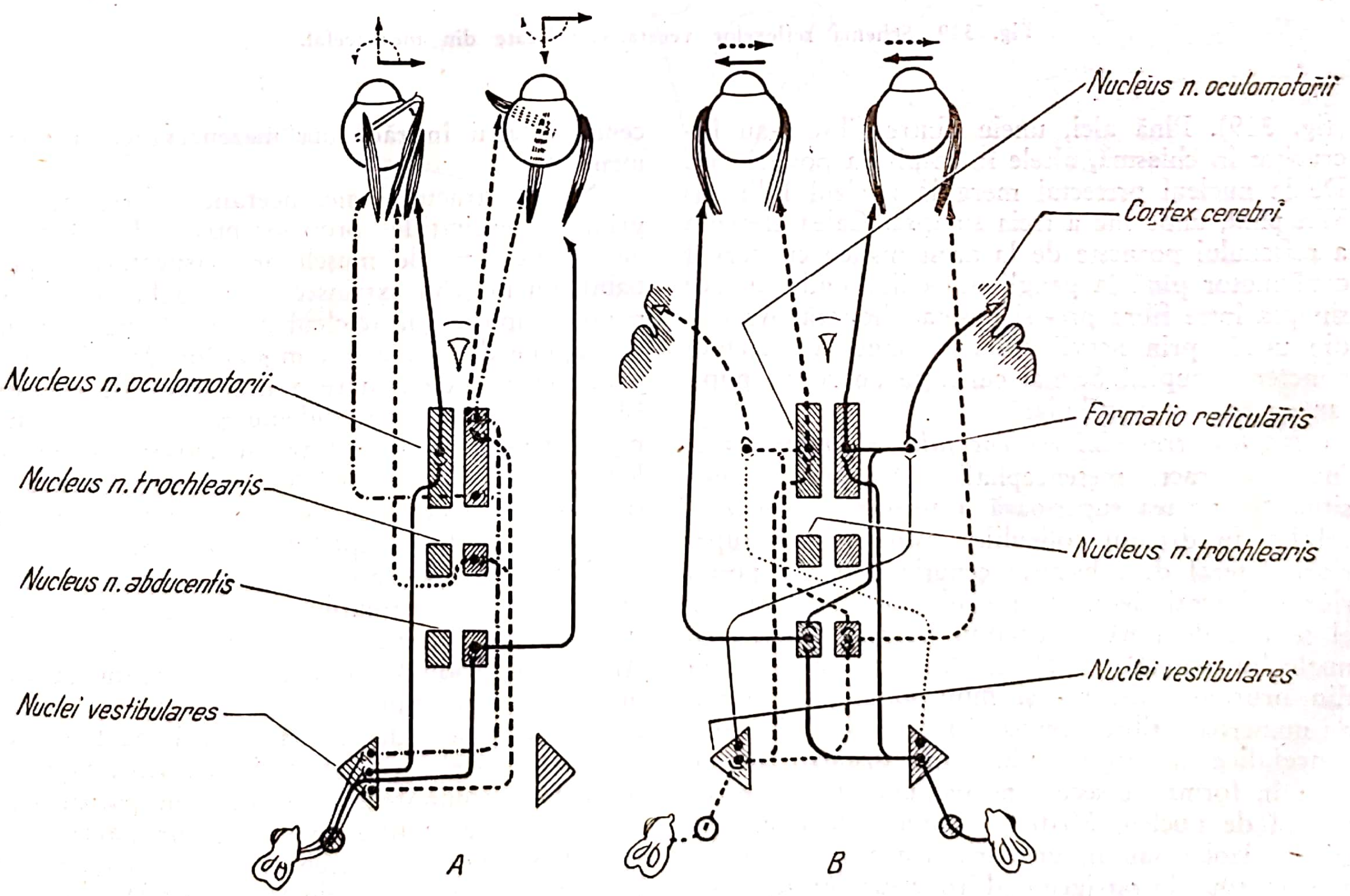

Fig. 318. Schema reflexelor oculocefalogire realizate prin mijlocirea fasciculului longitudinal medial.

---

* Aşa numitul nc. pregeniculat.

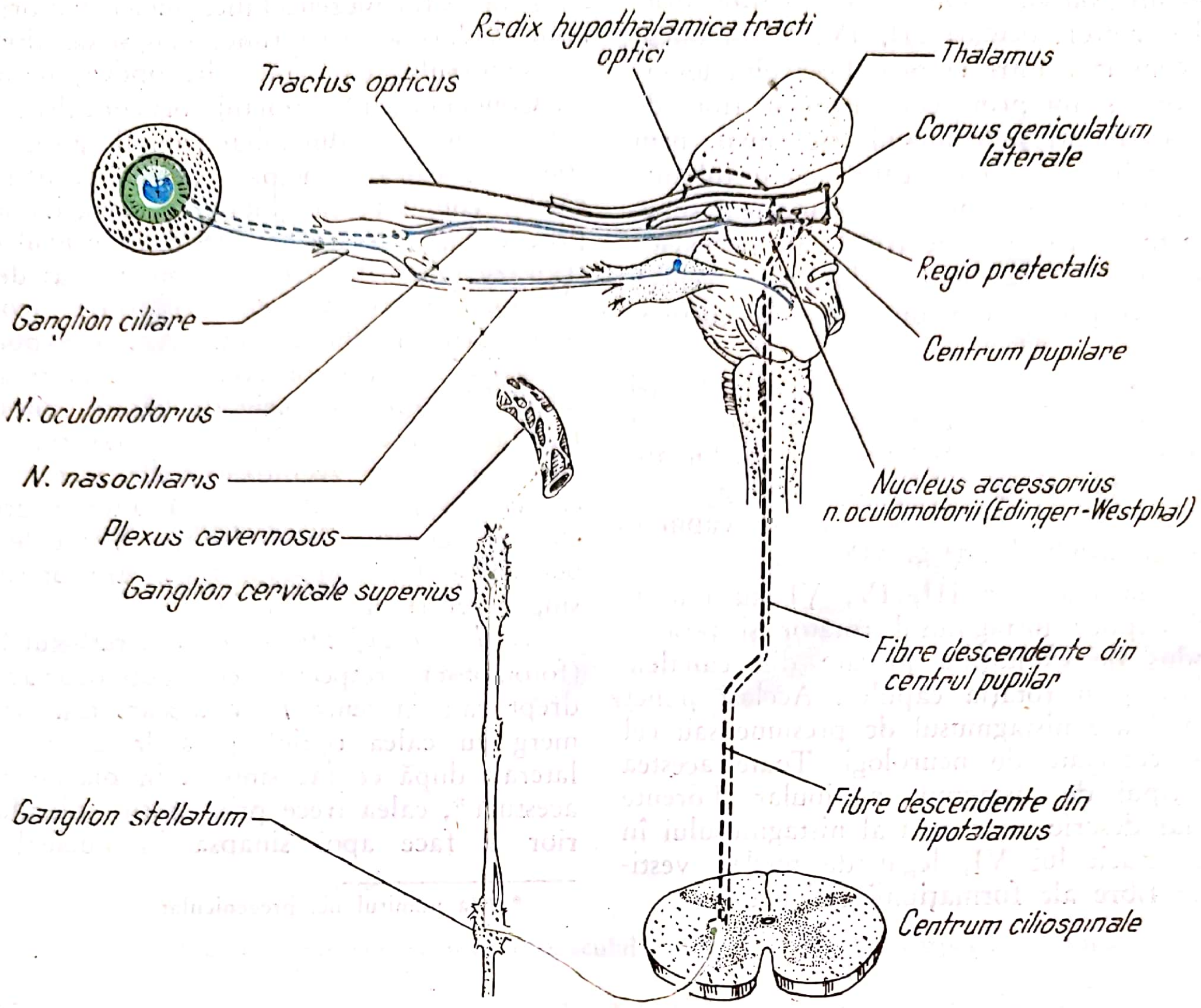
Radix hypothalamica tracti optici
Tractus opticus
Thalamus
Corpus geniculatum laterale
Regio pretectalis
Centrum pupilare
Ganglion ciliare
N. oculomotorius
N. nasociliaris
Plexus cavernosus
Ganglion cervicale superius
Nucleus accessorius n. oculomotorii (Edinger-Westphal)
Fibre descendente din centrul pupilar
Fibre descendente din hipotalamus
Ganglion stellatum
Centrum ciliospinale

Fig. 319. Schema reflexelor vegetative plecate din mezencefal.

(fig. 319). Pînă aici, unele dintre fibre s-au încrucişat în chiasmă, altele în comisura posterioară. De la nucleul pretectal merg la nucleul Edinger-Westphal, unde fac a treia sinapsă. Calea eferentă a reflexului porneşte de la acest nucleu cu nervul oculomotor pînă la ganglionul ciliar unde se face sinapsa între fibra pre- şi postganglionară. Aceasta din urmă, prin nervii ciliari, ajunge la muşchiul sfincter al pupilei. Se mai cunoaşte un reflex pupilar de origine vestibulară.

Nucleul tractului mezencefalic al trigemenului (nucleus tracti mesencephali n. trigemini) este situat în partea superioară a tegmentului mezencefalic, în dreptul coliculilor cvadrigemeni superiori, lateral de substanţa cenuşie centrală, posterior şi lateral de nucleul oculomotorului. În sus, el se întinde pînă în dreptul polului superior al nucleului perechii a III-a. Nucleul este alcătuit din neuroni uni-, bi- şi multipolari, înconjuraţi de numeroase fibre nervoase. Fibrele rădăcinii mezencefalice a trigemenului sînt dispuse într-un strat în formă de seceră pe secţiunea transversală, lateral de nucleu. Medial şi lateral de nucleu se găsesc, izolat sau în grupuri, neuroni multipolari ai nucleului intratrigeminal (nucleus intratrigeminalis), ai căror axoni trec unii în substanţa cenuşie centrală, alţii în rădăcina mezencefalică a trigemenului.

Nucleul tractului mezencefalic al trigemenului primeşte excitaţiile proprioceptive din fusurile neuromusculare ale muşchilor masticatori şi probabil din muşchii extrinseci ai globului ocular. El trimite impulsuri la nucleul motor al trigemenului, cu acţiune de activare a mişcărilor de coborîre a mandibulei şi de frînare a mişcărilor de ridicare. El are conexiuni descendente şi cu nucleul ambiguu, prin care controlează şi activitatea muşchilor inervaţi de acesta. Nucleul mezencefalic al trigemenului este deci un centru intermediar pe calea unui reflex simplu al actului de masticaţie.

Nucleul roşu (nucleus ruber). Nucleul roşu (Stilling) este o formaţiune specifică a mezencefalului şi unul dintre cei mai mari nuclei ai acestuia. Are formă rotund-ovoidală, puţin turtit posteromedial, iar pe suprafaţa de secţiune are culoare galbenă-roşiatică, datorită încărcării cu fier a coloizilor intracelulari şi bogăţiei de vase, fapt care îi explică denumirea. Este situat în partea superioară a tegmentului mezencefalic, anterior şi lateral de apeductul cerebral, de substanţa cenuşie centrală şi nucleul oculomotorului. De asemenea se află posterior de substanţa neagră şi medial de lemniscul medial, de care este despărţit prin elemente ale formaţiunii reticulare. Fibrele oculomotorului îl separă de decusaţia posterioară şi anterioară a tegmentului. În sens longitudinal, polul superior al nucleului se întinde pînă în regiunea subtalamică a diencefalului, iar cel inferior corespunde unui plan transversal, care trece prin marginea inferioară a coliculilor cvadrigemeni superiori.

Nucleul roşu este considerat ca o diferenţiere a formaţiunii reticulare, iar la periferie este despărţit de aceasta printr-o adevărată capsulă de fibre nervoase mielinizate.

Polul superior al nucleului este străbătut de fasciculul retroreflex (Meynert), care merge de la nucleul habenulei la nucleul intercrural, iar polul inferior (caudal) este transversat în partea medială de fibre ale nervului oculomotor.

În ceea ce priveşte dezvoltarea, porţiunea superioară este de origine diencefalică (aceeaşi cu a talamusului şi hipotalamusului), iar partea inferioară ia naştere din lama bazală a mezencefalului.

În structura nucleului roşu se disting două părţi: una alcătuită din neuroni mari, numită partea magnocelulară (pars magnocellularis), de apariţie mai veche în filogeneză, preponderentă ca dezvoltare la vertebratele inferioare şi foarte redusă la om. Ea reprezintă ceea ce se numeşte paleorubrum; alta formată din neuroni mici şi mijlocii, de apariţie mai recentă şi preponderentă ca dezvoltare la om, care reprezintă ceea ce se numeşte neorubrum.

Partea magnocelulară, în involuţie la om, ocupă doar polul inferior (caudal) al nucleului roşu; din ea pleacă tractul rubrospinal.

Partea parvocelulară se dezvoltă paralel cu neoencefalul, şi în special cu scoarţa lobului frontal al creierului terminal şi cu emisferele cerebeloase, fapt care explică şi conexiunile sale mult mai complexe. Ea este divizată în mai multe părţi, una posteromedială, care ocupă polul superior al nucleului pînă la fasciculul retroreflex, alta anterolaterală şi o parte centrală.

În jumătatea posterioară a capsulei nucleului roşu mai există unii neuroni poligonali cu pigment negru, asemănători ca structură cu celulele substanţei negre, dispuşi ca nişte insule intranucleare, de substanţă neagră. Este nucleul cupuliform periretrorubric, descris de Foix şi Niculescu.

Conexiunile nucleului roşu. Intercalat din punct de vedere funcţional pe căile extrapiramidale şi cerebeloase, nucleul roşu are numeroase conexiuni atît cu formaţiuni ale etajelor inferioare ale nevraxului cît şi cu centrii superiori (fig. 320).

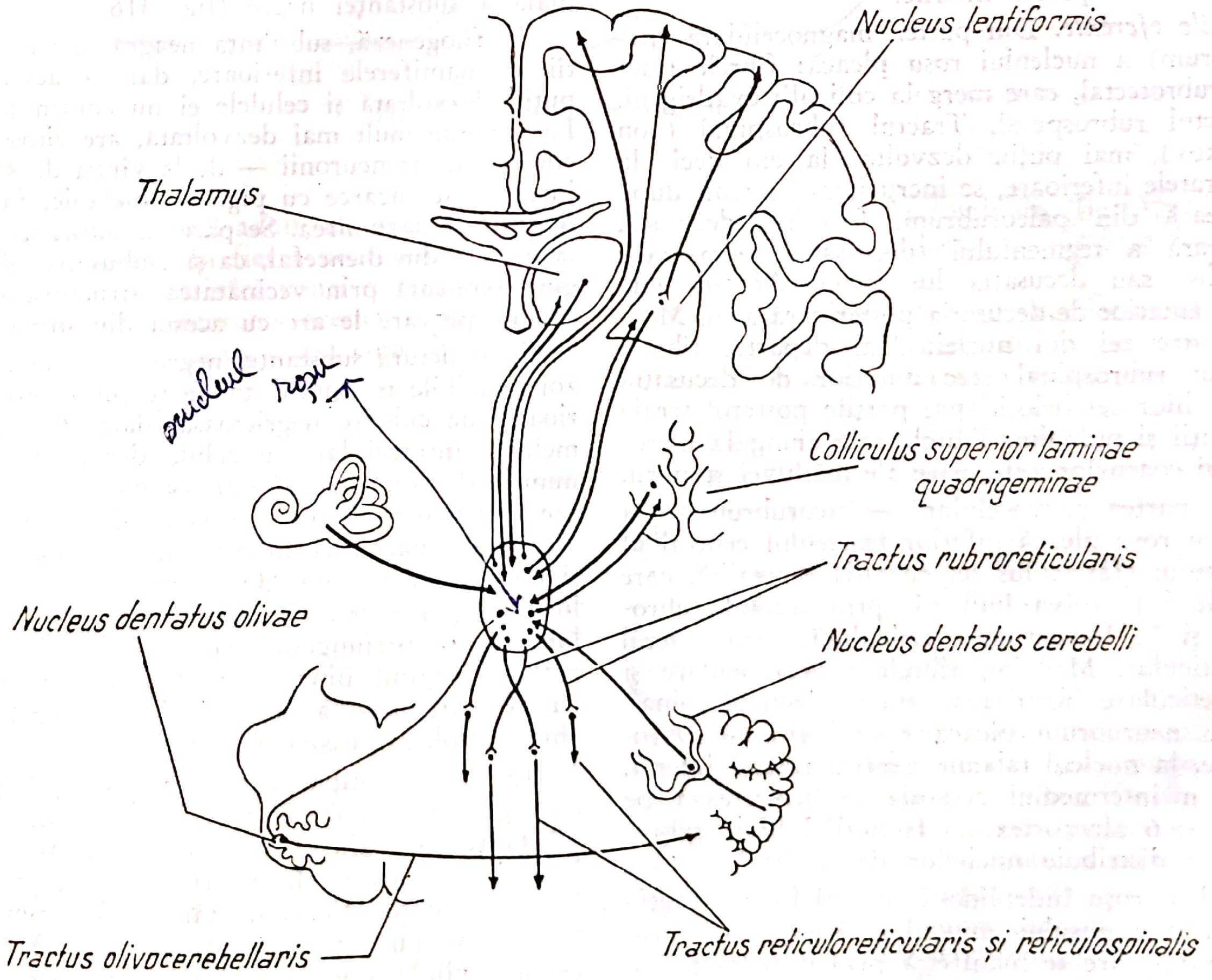
Nucleus lentiformis
Thalamus
nucleul roşu
Colliculus superior laminae quadrigeminae
Tractus rubroreticularis
Nucleus dentatus olivae
Nucleus dentatus cerebelli
Tractus olivocerebellaris
Tractus reticuloreticularis şi reticulospinalis

Fig. 320. Conexiunile nucleului roş.

Căile aferente. Prin fasciculul longitudinal medial, nucleul roşu primeşte fibrele tractului vestibulorubric plecate din nucleul vestibular lateral. Acest tract ar fi un segment al căii aferente a reflexelor statice labirintice. Fibrele reticulorubrice vin de la nucleii reticulari ai tegmentului şi ar avea rol în coordonarea impulsurilor plecate din nucleul roşu. Tractul cerebelorubric aduce influxuri ale sensibilităţii profunde recepţionate de cerebel; de la nucleii cerebeloşi, pe calea braţelor conjunctive, se distribuie fibre paleo- şi neorubrumului; este bine cunoscut sistemul fibrelor dentatorubrice. Unele fibre îşi continuă drumul spre nucleii laterali ai talamusului. Tractul tectorubric este format din fibre scurte, care aduc impulsuri de la coliculii cvadrigemeni. Tractul talamorubric aduce fibre din talamus, care vin pe aceeaşi cale cu fibrele rubrotalamice. Conexiunile aferente superioare se fac cu centrii motori ai sistemului extrapiramidal din creierul bazal şi cu scoarţa cerebrală. Tractul pallidorubric aduce fibre din globus pallidus şi nucleul subtalamic, atît la nucleul roşu cît şi la nucleul interstiţial, după ce au străbătut cîmpul lui Forel. Tractul pallidonigrorubric aduce fibre la nucleul roşu şi substanţa neagră. Tractul corticorubric aduce fibre la neorubrum, din ariile 4 şi 6 ale cortexului frontal, precum şi din ariile 3 şi 5 ale lobului parietal. Ele trec prin segmentul mijlociu al capsulei interne.

Căile eferente. Din partea magnocelulară (paleorubrum) a nucleului roşu pleacă: fibrele tractului rubrotectal, care merg la coliculii cvadrigeni, şi tractul rubrospinal. Tractul rubrospinal (von Monakov), mai puţin dezvoltat la om decît la vertebratele inferioare, se încrucişează imedit după ce pleacă din paleorubrum, formînd decusaţia anterioară a tegmentului (decussatio tegmentalis ventralis) sau decusaţia lui Forel. Aceasta este situată anterior de decusaţia posterioară a lui Meynert, între cei doi nuclei. Mai departe, fibrele tractului rubrospinal trec anterior de decusaţia pedunculilor cerebeloşi, spre părţile posterolaterale ale punţii şi bulbului. Fibrele sale ajung la motoneuronii coarnelor anterioare ale măduvei spinării.

Din partea parvocelulară — neorubrum — a nucleului roşu pleacă inferior fasciculul central al tegmentului (fasciculus tegmentalis centralis), care duce fibre la oliva bulbară, prin tractul rubroolivar, şi la formaţiunea reticulară, prin tractul rubroreticular. Mai jos, fibrele rubroreticulare şi palidoreticulare formează, tractul reticulospinal. Tot din neorubrum pleacă rostral fibrele rubrotalamice, la nucleul talamic ventral rostral lateral, care prin intermediul acestuia se proiectează pe ariile 4 şi 6 ale cortexului frontal. Fibrele rubrostriate se distribuie nucleilor de la bază.

Nucleul roşu îndeplineşte un rol în distribuţia normală a tonusului muscular. Rigiditatea prin decerebrare, care se manifestă prin exagerarea tonului muşchilor extensori care luptă împotriva gravitaţiei, se datoreşte secţionării mezencefalului posterior de nucleul roşu. O secţionare a mezencefalului superior de nucleul roşu nu produce rigiditate prin decerebrare la animalul de experienţă. S-a crezut de aceia că nucleul roşu ar interveni în realizarea reflexelor de redresare, adică în reacţiile de reluare a poziţiei normale în spaţiu cînd aceasta a fost schimbată. Dar această supoziţie a fost părăsită şi s-a demonstrat că intervin alţi nuclei tegmentali. Activitatea nucleului roşu este controlată de centrii superiori extrapiramidali şi de scoarţa cerebrală.

Substanţa neagră (substantia nigra). Substanţa neagră (Sömmering) sau locus niger este cea mai mare masă nucleară a tegmentului mezencefalic, diferenţiată din formaţiunea reticulară. Ea se dezvoltă în scara animală paralel cu piciorul pedunculilor cerebrali.

Pe secţiune transversală se întinde oblic de la şanţul medial al mezencefalului la cel lateral şi are formă semilunară, cu concavitatea îndreptată spre tegment; extremitatea ei mediană este mai lată. Posterior de substanţa neagră se găsesc în partea inferioară fibrele pedunculului cerebelos superior şi lemniscul medial; în partea dorsală (superioară), nucleul roşu şi lemniscul medial, iar printre acestea, substanţa reticulară. Fibrele nervului oculomotor străbat parţial extremitatea medială a substanţei negre (fig. 316).

În filogeneză, substanţa neagră apare mai întîi la mamiferele inferioare, dar la acestea este puţin dezvoltată şi celulele ei nu conţin pigment. La om este mult mai dezvoltată, are citostructură complexă, iar neuronii — de la vîrsta de 4 ani — încep să se încarce cu pigment melanic, fapt care îi justifică denumirea. Se pare că substanţa neagră ia naştere din diencefal, ca şi globus pallidus, origine explicată prin vecinătatea, structura şi conexiunile pe care le are cu acesta din urmă.

În structura substanţei negre se deosebesc două zone vizibile pe suprafaţa de secţiune: una posterioară, de culoare negricioasă, dată de pigmentul melanic intracelular, cu celule dense, de unde şi numele de zona neagră sau compactă, care se prelungeşte mai mult în direcţia caudală, spre punte; alta ocupă partea ei anterioară, cu celule mai rare şi de culoare roşcată, din cauza încărcării celulelor cu lipofuscină, numită zona roşie sau reticulară; ea se prelungeşte mai mult în direcţie cranială, ajungînd pînă în vecinătatea pallidusului, cu care are mari asemănări citostructurale şi este chiar patologic asemănătoare.

În zona compactă, celulele sînt grupate în mici grămezi nucleare, cu o anumită dispoziţie a substanţei albe dintre ele. Zona reticulară este mai întinsă ca mărime decît prima şi mai bogată în fibre nervoase. Neuronii săi conţin numai lipofuscină şi nu au pigment melanic. Aici, chiar celulele gliale sînt încărcate cu granule de lipofuscină, aşa cum se observă şi în pallidus, şi

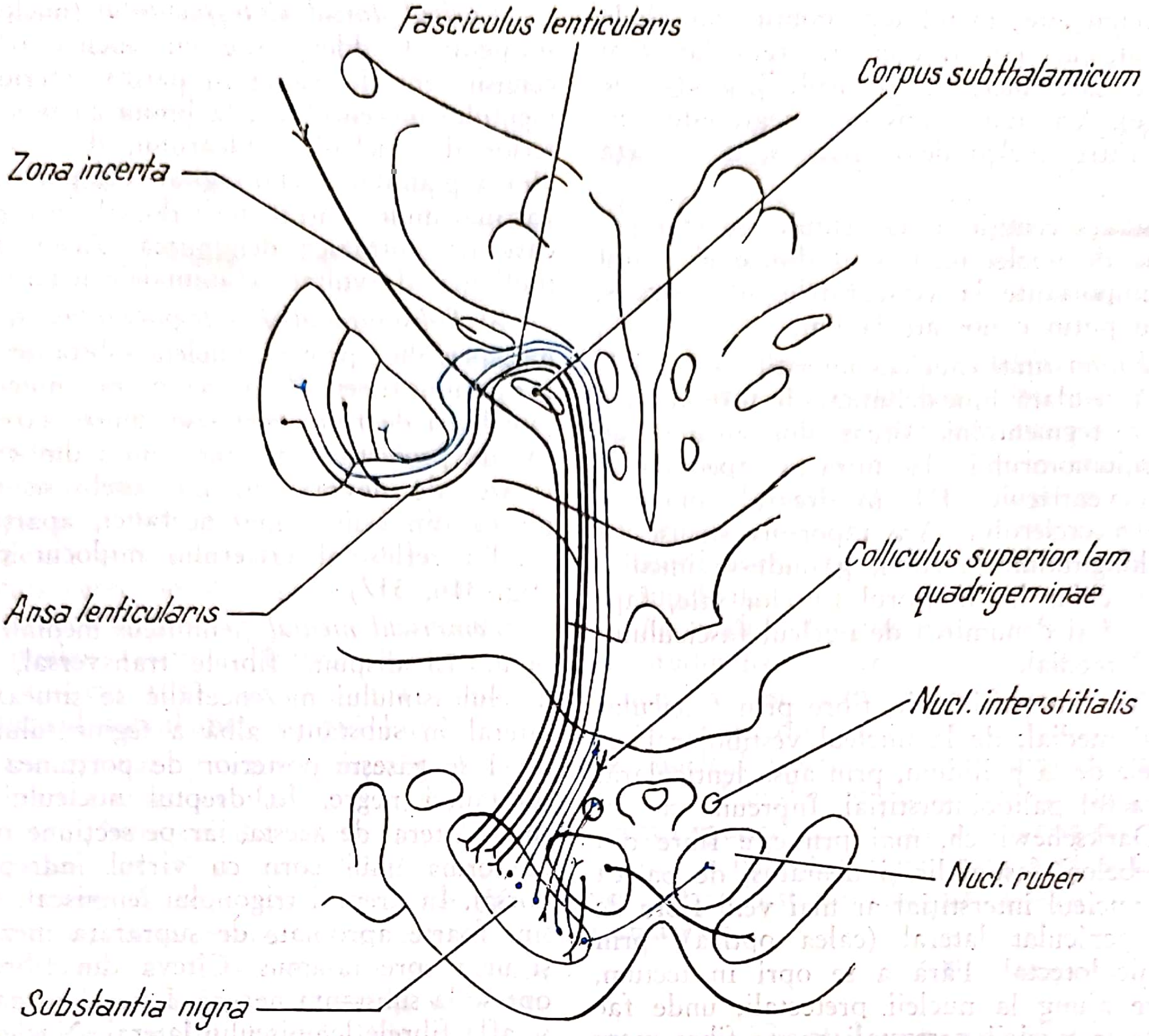

Fig. 321. Conexiunile substanței negre.

sînt numeroase la omul adult; ele mai conțin grăsime și fier. Bogăția în fier a neuronilor și celulelor gliale este caracteristică zonei roșii a substanței negre. În general, neuronii acestei zone nu sînt dispuși în grămezi nucleare, așa cum sînt în zona compactă.

În tegmentul mezencefalic, pe lîngă neuronii substanței negre, se mai găsesc grupuri celulare încărcate cu pigment melanic în jurul nucleului roșu; de asemenea se descrie un nucleu sub fasciculul longitudinal medial, numit nucleul liniar suboculomotor (nucleus linearis suboculomotorius), precum și nucleul paramedian (nucleus paramedianus) al nucleului interstițial. Toate aceste formațiuni ar alcătui „sistemul melanic“ al creierului mijlociu, care, împreună cu nucleul dorsal al vagului, locus coeruleus etc., se încadrează în „sistemul melanic al trunchiului cerebral“, sistemul care prezintă leziuni evidente în parkinsonismul postencefalitic.

Conexiunile substanței negre. Substanța neagră, funcțional, este un centru al sistemului motor extrapiramidal, cu rol mai ales în repartiția tonusului muscular; probabil că îndeplinește și alte funcții mai puțin cunoscute astăzi, așa cum nu se cunosc nici conexiunile ei în totalitate (fig. 321). Leziunea ei în encefalita letargică produce însemnate tulburări de tonus.

Căile aferente. Tractul corticonigral aduce fibre la substanța neagră din ariile motorii ale cortexului frontal (aria 4, 6 și 8), precum și din cîmpurile corticale parietale și temporale. Tractul striatonigral și pallidonigral conduc influxul de la striat și pallidum; fibrele acestora trec prin ansa lenticulară și prin fasciculul lenticular. Tractul subtalamonigral vine de la nucleul subtalamic (corpul lui Luys). Se mai descriu tracturile mamilonigral și olfactonigral, precum și fibre tectonigrale (de la coliculii cvadrigemeni superiori). Substanța neagră mai primește fibre colaterale din lemniscul medial, din calea optică și olfactivă.

Căile eferente. Din substanța neagră pleacă fibrele tractului nigrostriatal și nigropalidal, la striat și pallidum, iar la talamus fibrele tractului nigrotalamic. Se cunoaște mai puțin calea nigrocorticală. Din partea posterioară a substanței negre pornesc fibre care se încrucișează în comisura coliculilor cvadrigemeni, după care se îndreaptă spre etajele inferioare ale nevraxului. Multe fibre coboară spre nucleii din punte și bulb, pe calea piciorului, cum este tractul nigropontin, iar altele prin tegment, cum este tractul nigroreticular. Mai există fibre care merg la nucleul roşu (fibrele nigrorubrice). Activitatea substanţei negre este controlată de către nucleii de la bază şi de scoarţa cerebrală.

În substanţa cenuşie a tegmentului se mai găsesc o serie de nuclei mici, unii dintre ei avînd funcţiuni importante la vertebratele inferioare şi minime sau puţin cunoscute la om.

Nucleul interstiţial (nucleus interstitialis, Cajal) este o masă celulară bine delimitată în formaţiunea reticulară a tegmentului, situat dorsomedial de nucleul oculomotorului, la intrarea apeductului cerebral în ventriculul III, în dreptul comisurii posterioare a creierului. Are raporturi strînse cu fasciculul longitudinal medial, găsindu-se imediat lîngă el sau chiar în interiorul fibrelor sale, fapt care îi explică şi denumirea de nucleul fasciculului longitudinal medial.

La nucleul interstiţial vin fibre prin fasciculul longitudinal medial, de la nucleul vestibular lateral, iar altele de la pallidum, prin ansa lenticulară, formînd tractul palidointerstiţial. Înpreună cu nucleul lui Darkschewitsch, mai primeşte fibre din nucleii cerebeloşi fastigialis şi dentatus, de partea opusă. La nucleul interstiţial ar mai veni fibre de la corpul geniculat lateral (calea optică), prin tractul geniculotectal. Fără a se opri în tectum, aceste fibre ajung la nucleii pretectali, unde fac sinapsă. De la nucleii pretectali aceste fibre merg la nucleul interstiţial şi apoi la nucleul oculomotor.

Prin conexiunile sale cu nucleii oculomotori, nucleul interstiţial este considerat centrul subcortical pentru mişcările verticale şi rotatorii ale globului ocular. Leziunea sa produce nistagmus vertical şi chiar paralizia conjugată (sindromul lui Parinaud). Centrul pentru mişcările laterale ale globului ocular ar fi în formaţiunea reticulară, lateral de fasciculul longitudinal medial.

Nucleul lui Darkschewitsch este un nucleu al extremităţii superioare a substanţei cenuşii centrale, alcătuit din neuroni mici, situat posterolateral de polul superior al nucleului oculomotorului. El primeşte fibre din partea posteromedială a pallidusului (Woodburne şi alţii) şi din comisura posterioară; de asemenea are aferenţe din nucleus fastigialis şi dentatus de partea opusă.

Nucleul intercrural (nucleus intercruralis) sau nucleul interpeduncular se află în partea dorsală a substanţei perforate posterioare, în unghiul dintre cei doi pedunculi. Este alcătuit din neuroni mici, cu o anumită grupare în cadrul nucleului. El primeşte fibre din nucleul habenulei, prin tractul habenulocrural sau fasciculul retroreflex (Meynert). Importanţa funcţională a nucleului intercrural este mai mare la vertebratele inferioare, la care este mult mai dezvoltat.

Nucleul dorsal al tegmentului (nucleus dorsalis tegmenti, Gudden) este un nucleu al substanţei cenuşii centrale, situat în partea inferioară a tegmentului mezencefalic, la limita cu puntea — posterior de nucleul trohlearului, de o parte şi de alta a planului medio-sagital. Ca poziţie, este aşezat mai mult ventral decît dorsal, în tegment, fapt care îi contrazice denumirea. Acest nucleu este mult mai dezvoltat la animalele macrosmatice.

b) *Substanţa albă a tegmentului.* În tegmentul mezencefalic, printre nucleii substanţei cenuşii şi formaţiunea reticulară, se găsesc numeroase mănunchiuri de fibre nervoase, dintre care unele sînt căi de proiecţie corticală venite din etajele inferioare ale nevraxului, iar altele se opresc sau pleacă din centrii mezencefalici, aparţinînd aparatului reflex al creierului mijlociu şi posterior (fig. 316, 317).

Lemniscul medial (lemniscus medialis) încă din punte îşi dispune fibrele transversal, iar de la nivelul istmului mezencefalic se situează tot mai lateral în substanţa albă a tegmentului. La acest nivel se găseşte posterior de porţiunea laterală a substanţei negre. În dreptul nucleului roşu este situat lateral de acesta, iar pe secţiune transversală ia forma unui corn cu vîrful îndreptat laterodorsal. În dreptul trigonului lemniscal, fibrele sale sînt foarte apropiate de suprafaţa mezencefalului şi urcă spre talamus. Cîteva din fibrele sale se opresc la substanţa neagră. Lateral şi mai posterior se află fibrele lemniscului lateral. Nucleul corpului parabigeminal separă lemniscul medial de braţul coliculului cvadrigemen inferior. Fibrele tractului nucleotalamic, care duc fibre din nucleul senzitiv al vagului şi mai ales din nucleul senzitiv al trigemenului — lemniscul trigeminal — merg împreună cu lemniscul medial, fiind situate în partea laterală a acestuia.

Tractul spinotalamic, în tegmentul mezencefalic, se află dorsal de lemniscul medial. El este însoţit de fibrele tracturilor spinotectal şi nucleotectal. În lamina tecti, aceste trei tracturi se duc la coliculii cvadrigemeni, iar fibrele tractului spinotalamic sau lemniscului spinal — cum i se mai spune — merg spre talamus alături de lemniscul medial, fiind situate în partea cea mai dorsală a acestuia. În lemniscul spinal, la nivelul mezencefalului, fibrele care vin din jumătatea inferioară a corpului ocupă partea dorsolaterală, iar cele din jumătatea superioară, partea medială.

Lemniscul lateral (lemniscus lateralis) se desparte de cel medial încă la nivelul punţii. Între cele două lemniscuri se află nucleul interlemniscal (nucleus lemnisci lateralis sau interlemniscalis). El trece mai departe lateral de fibrele pedunculului cerebelos superior, iar în dreptul coliculului inferior este foarte superficial. O parte din fibrele sale se opresc în coliculul inferior, mai puţine în cel superior, iar cea mai mare parte, prin braţul coliculului inferior, ajung la corpul geniculat medial. O parte din fibrele căii cohleare (din nucleii corpului trapezoid) merg, prin fasciculul longitudinal medial, la nucleii motori ai globului ocular, formînd calea aferentă a reflexelor acustico-optice.

Tractul cerebelotegmental (dentorubric) formează masa principală de fibre a pedunculilor cerebeloşi superiori. Fibrele sale pătrund în profunzimea tegmentului, mergînd medial şi anterior, şi se decusează anterior de substanţa cenuşie centrală şi fasciculul longitudinal medial în regiunea inferioară a mezencefalului, formînd decusaţia pedunculilor cerebeloşi superiori. În partea sa posterioară se decusează fibrele venite din nucleul fastigial, emboliform şi globos, iar în cea anterioară, fibrele provenite din nucleul dinţat. După decusaţie, pleacă în sus fibrele tractului cerebelorubric (tractus cerebellorubralis), la nucleul roşu, şi tractul cerebelotalamic (tractus cerebellothalamicus), la nucleii talamici; fibrele acestuia trec şi ele prin nucleul roşu, iar mai sus unele se opresc la nucleul subtalamic (corpul Luys).

Tractul rubrospinal (tractus rubrospinalis) ia naştere din partea magnocelulară a nucleului roşu (paleorubrum), şi între cei doi nuclei, anterior de substanţa cenuşie centrală şi fasciculul longitudinal medial şi posterior de fosa intercrurală, se decusează, formînd decusaţia anterioară sau a lui Forel. Mai departe trece prin tegment în jos, anterior de decusaţia pedunculilor cerebeloşi superiori şi posterior de lemniscul medial. Prin punte şi bulb merge tot mai lateral. Din el se desprind fibrele tracturilor rubroreticulare şi fibrele care merg la nucleul motor al trigemenului şi facialului.

Tractul tectonuclear şi tectospinal (tractus tectospinalis) cuprinde fibre care coboară din coliculii cvadrigemeni la nucleii motori ai globilor oculari şi altele (cele mai mediale) care trec printre nucleul oculomotorului şi nucleul roşu şi se decusează pe linia mediană, anterior de substanţa cenuşie centrală şi fasciculul longitudinal medial şi dorsal de decusaţia lui Forel, formînd decusaţia dorsală a tegmentului (decusaţia în fîntînă a lui Meynert). Mai departe coboară prin formaţiunea reticulară, anterior de fasciculul longitudinal medial, de o parte şi de alta a planului mediosagital. El dă fibre nucleilor motori ai trunchiului cerebral (tractul tectonuclear), iar altele merg la neuronii motori ai coarnelor anterioare ale măduvei spinării (tractul tectospinal).

Tractul tectocerebelar merge prin pedunculii cerebeloşi superiori direct la cerebel.

Tractul central al tegmentului (tractus tegmentalis centralis) sau fasciculul central al calotei este situat în formaţiunea reticulară a tegmentului, anterolateral de substanţa cenuşie centrală, în vecinătatea nucleului trohlearului şi posterolateral de decusaţia pedunculilor cerebeloşi superiori, ale căror fibre le încrucişează. Se găseşte posteromedial faţă de lemniscul medial. În constituţia sa intră fibrele tracturilor palidoolivare, precum şi ale tractului rubroolivar şi rubrotalamic.

Fasciculul longitudinal medial (fasciculus longitudinalis medialis) conţine numeroase fibre ascendente şi descendente, fiind o importantă cale de legătură între nucleii trunchiului cerebral. Este situat în partea ventrală a substanţei cenuşii centrale, anterolateral de nucleul oculomotorului şi anterior de nucleul trohlearului; în jos se continuă pînă în măduvă. Prin el trec fibre ascendente de la nucleii vestibulari spre nucleii motori ai globilor oculari, iar altele merg descendent spre măduvă; se alătură de asemenea fibre ascendente din calea cohleară. Superior, fibrele sale ajung pînă la nucleul interstiţial al lui Cajal şi al lui Darkschewitsch. Funcţional, are un rol foarte important în coordonarea mişcărilor globilor oculari, capului şi trunchiului.

Fasciculul longitudinal posterior (fasciculus longitudinalis posterior) — sau bandeleta lui Schütz —, este format din fibre care pleacă din hipotalamus, din nucleul dorsal al tegmentului şi din nucleul tractului solitar din alţi nuclei tegmentali. Fibrele sale merg la nucleii vegetativi (parasimpatici) ai trunchiului cerebral, la nucleii motori ai bulbului şi punţii şi probabil la nucleii vestibulari. Este o cale de asociere între aceste formaţiuni.

Tectul mezencefalic (tectum mesencephali)

Tectul sau acoperişul creierului mijlociu ocupă treimea dorsală a mezencefalului, adică partea situată posterior de apeductul cerebral şi tegment, şi este format din lama cvadrigemenă (lamina tecti), cu doi coliculi cvadrigemeni superiori (colliculi superiores) şi doi inferiori (colliculi inferiores). Lamina tecti se întinde superior pînă în regiunea pretectală — la limita cu diencefalul —, unde cuprinde o parte din grupul nucleilor pretectali.

În filogeneză, funcţiunile tectului, ca centru superior de integrare pentru sensibilitatea generală, optică, acustică etc. au fost preluate de către diencefal, prin corpii geniculaţi, şi mai ales de creierul cortical. Aceasta explică structura şi funcţiunea sa mai redusă la om, la care rămîne doar ca un centru reflex subcortical, şi anume coliculii superiori pentru reflexele vizuale, iar cei inferiori pentru reflexele acustice.

Coliculii cvadrigemeni superiori. Fiind centre de integrare, sînt alcătuiţi din mai multe straturi de fibre nervoase şi substanţă cenuşie, dispuse alternativ (fig. 322). Stratul zonal este situat la suprafaţă şi este format din fibre nervoase subţiri. Stratul cenuşiu superficial este aşezat sub precedentul, iar la neuronii săi se pare că vin fibre de legătură corticotectale (din cortexul lobului

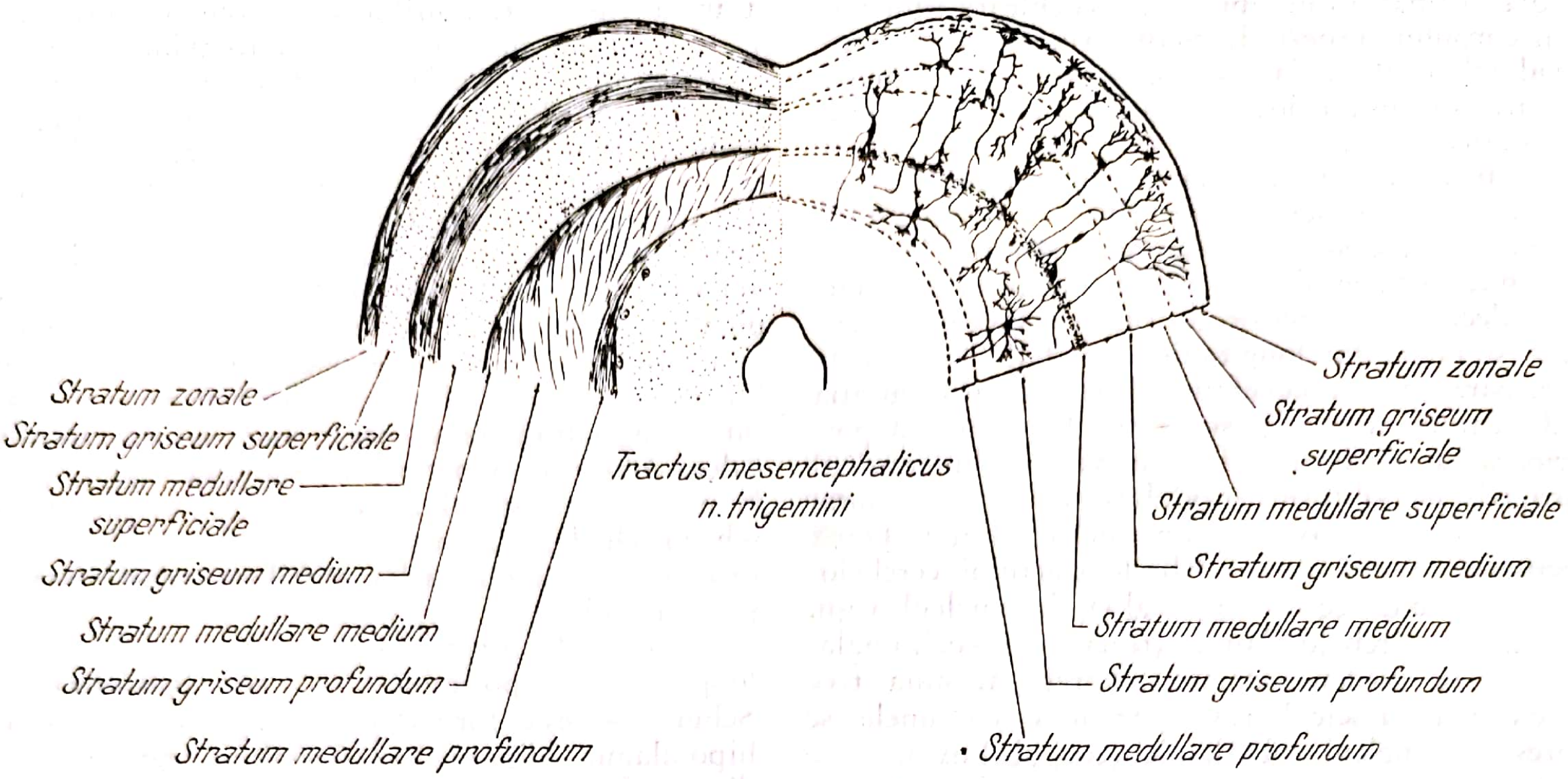
Stratum zonale
Stratum griseum superficiale
Stratum medullare superficiale
Stratum griseum medium
Stratum medullare medium
Stratum griseum profundum
Stratum medullare profundum
Tractus mesencephalicus n. trigemini
Stratum zonale
Stratum griseum superficiale
Stratum medullare superficiale
Stratum griseum medium
Stratum medullare medium
Stratum griseum profundum
Stratum medullare profundum

Fig. 322. Structura neuronală a tectului mezencefalic.

occipital). Stratul medular superficial sau stratul optic cuprinde fibre retinotectale, care din tractul optic merg la corpul genital lateral, iar de la acesta, prin braţul coliculului superior, ajung la coliculul superior; se mai găsesc în acest strat fibre corticotectale. Stratul cenuşiu mijlociu este format din neuroni mari, ai căror axoni se îndreaptă spre stratul cenuşiu profund, participînd la formarea fibrelor eferente ale coliculilor superiori. Stratul medular mijlociu sau stratum lemnisci este alcătuit din fibre aferente, venite din tractul spinotectal, fibre tactile din lemniscului medial şi fibre din lemniscului lateral; de asemenea se mai găsesc şi fibre eferente care merg spre talamus. Stratul cenuşiu profund este format din neuroni mari, cu dendrite şi sinapse numeroase. Din acesta şi din stratul cenuşiu mijlociu pleacă fibrele eferente ale coliculului superior. Sub stratul cenuşiu profund, fibrele eferente formează ultimul strat din structura coliculilor superiori, stratul medular profund.

Între cei doi coliculi se află comisura coliculilor superiori, formată din fibre care îi unesc (asociaţie) şi din fibre eferente, care se încrucişează înainte de a-i părăsi. Superior de ea, în imediată apropiere, se găseşte comisura posterioară a creierului.

De la coliculii superiori la corpii geniculaţi laterali, de partea respectivă, se întind braţele coliculilor superiori, formate în cea mai mare parte din fibre derivate din calea optică (tractul geniculotectal) şi fibre corticotectale, care vin din scoarţa lobului occipital.

Coliculii cvadrigemeni inferiori. Sînt mai mici decît cei superiori şi cu structură mult mai simplă. În alcătuirea lor intră un singur nucleu compact, cu dispoziţie oblică, format din celule multipolare mari şi mici, numit nucleul coliculului inferior. În el se termină o parte din fibrele lemniscului lateral. Între aceşti doi coliculi se găseşte comisura coliculilor inferiori, cu fibre care îi unesc şi fibre provenite din lemniscul lateral, care se încrucişează la acest nivel. De la coliculii inferiori la corpii geniculaţi mediali se întind braţele coliculilor inferiori, formate mai ales din fibre ale lemniscului lateral.

Conexiunile tectului sînt următoarele: Fibrele aferente coliculilor superiori vin prin tracturi numite:

— tractul spinotectal care este foarte redus la om, deoarece o parte mare din funcţiile sale au fost preluate de tractul spinotalamic. Prin el vin excitaţii proprioceptive din musculatura trunchiului;

— tractul nucleotectal care conţine fibre care vin mai ales din nucleul senzitiv al trigemenului şi care merg în sus prin partea dorsală a tegmentului. Prin aceasta se transmit excitaţii proprioceptive din musculatura cefei şi a globilor oculari;

— fibre reduse ca număr mai vin prin tractturile vestibulotectal, reticutectal, nigrotectal, cerebelotectal (prin pedunculii cerebeloşi superiori), talamotectal, palidotectal şi habenulotectal.

— Fibrele retinotectale sînt şi ele mai reduse la om şi au probabil rol în reflexele care ajută la formarea imaginilor pe macula în mecanismul vederii.

Fibrele geniculotectale vin de la corpul geniculat lateral şi nu se opresc în coliculii superiori, ci trec la nucleii pretectali unde fac sinapsă, iar apoi, prin comisura posterioară, la nucleul interstiţial şi la urmă la nucleul oculomotor.

Fibrele corticotectale controlează activitatea reflexă a coliculilor superiori. Ele fac parte din sistemul corticofugal, din ariile optomotorii occipitale 18 şi 19, acestea la rîndul lor avînd conexiuni cu ariile optomotorii frontale care coordonează mişcările voluntare ale globulilor oculari. Plecate din ariile 18 şi 19, fibrele occipitotectale străbat în sens descendent radiaţiile optice (Gratiolet), trec prin partea sublenticulară a capsulei interne şi ajung, prin braţul coliculului superior, la coliculii superiori. Se pare că aceste fibre se încrucişează în partea inferioară a coliculilor. Scoarţa cerebrală, prin intermediul acestor fibre şi al coliculilor superiori, coordonează mişcările teleokinetice, mişcările automate de urmărire a obiectelor în mişcare, proiecţia obiectelor în vederea centrală, reflexele de acomodare şi convergenţă.

Fibrele aferente ale coliculilor inferiori vin în cea mai mare parte din lemniscului lateral. Mai primesc probabil fibre din ariile acustice ale scoarţei temporale, care le controlează activitatea reflexă în funcţie de excitaţiile sonore.

Fibrele eferente ale tectului, mai puţine, merg spre centrii superiori, cum sînt fibrele tectohabenulare, tectotalamice şi tectocorticale (la scoarţa lobului occipital). Majoritatea lor formează tracturi descendente.

Tractul tectobulbar şi tectospinal cuprind fibre care pleacă mai cu seamă din coliculii superiori, trec în tegment printre nucleul roşu şi fasciculul longitudinal medial iar dorsal de decusaţia lui Forel se încrucişează, formînd decusaţia posterioară a tegmentului (Meynert). Mai departe merg anterior de fasciculul longitudinal, spre bulb şi măduvă. Fibrele acestor tracturi conduc impulsurile la nucleii motori ai globului ocular şi la alţi nuclei motori ai nervilor cranieni, precum şi la motoneuronii coarnelor anterioare ale măduvei.

Aceste tracturi formează principala cale a reflexelor optoacustice. Prin fibrele care merg la nucleul facialului se realizează reflexul de clipire; prin cele care ajung la nucleul accesorului se coordonează mişcările capului, iar prin cele care merg la măduvă, mişcările reflexe ale trunchiului şi membrelor, toate avînd ca punct de plecare excitaţiile optice şi acustice.

Tractul tectonuclear conduce impulsurile la nucleii motori ai globului ocular, coordonîndu-le mişcările reflexe la excitaţiile optoacustice, izolat sau în acelaşi timp cu acelea ale capului şi trunchiului. Alte fibre eferente formează tracturile tectorubric, tectonigral, tectocerebelos (prin pedunculii cerebeloşi superiori), tectopontin şi tectoreticular, acesta din urmă mergînd la formaţiunea reticulară pontobulbară; se mai descriu şi fibre scurte tectoreticulare.

DIENCEFALUL (diencephalon)

Diencefalul sau creierul intermediar derivă din vezicula interpusă între mezencefal — (mesencephalon) şi telencefal — (telencephalon). La omul adult, el este aproape în întregime acoperit de telencefal. Nu apare la suprafaţă decît prin faţa sa inferioară, la nivelul bazei creierului.

Diencefalul apare deasupra zonei de integraţie, reprezentată prin tectul mezencefalic (lamina tecti). La început, el realizează un gen rudimentar de coordonare a impresiilor extero- şi interoceptive. Tot la nivelul lui are loc o legătură între reglarea endocrină şi nervoasă a diferitelor funcţii ale organismului. În cursul evoluţiei, diencefalul cîştigă din ce în ce mai mult în importanţă, concomitent cu începuturile dezvoltării telencefalului. În diencefal se edifică un centru coordonator al vieţii vegetative, iar pe de altă parte el preia, încetul cu încetul, rolul de integraţie a mezencefalului, în ceea ce priveşte relaţiile cu mediul exterior.

Diencefalul la adult se împarte în două porţiuni: talamencefalul (thalamencephalon) şi hipotalamusul (hypothalamus). Talamencefalul provine din zona veziculei diencefalice, situată deasupra şanţului hipotalamic, deci din lama alară, iar hipotalamusul din regiunea situată sub el, adică din lama fundamentală.

TALAMENCEFALUL (thalamencephalon)

Este o masă cenuşie voluminoasă, situată de o parte şi de alta a liniei mediane, formînd pereţii laterali ai ventriculului mijlociu (ventriculus tertius). Are o formă ovoidă, cu extremitatea mare aşezată posterior. Pe lîngă porţiunea principală, mai mult sau mai puţin omogenă la primul aspect: talamusul, numit încă şi stratul optic, talamencefalul mai cuprinde încă două formaţiuni: epitalamusul (epithalamus) şi metatalamusul (metathalamus). Epitalamusul este aşezat dorsal şi posterior. Metatalamusul, care la mamifere se află — după cum îi arată şi numele — înapoia talamusului, ajunge la om sub extremitatea posterioară a acestuia. Epitalamusul cuprinde epifiza şi aparatul habenular, iar metatalamusul corpii geniculaţi.

Talamusul (thalamus)

Raporturi. Din punctul de vedere al raporturilor talamusului i se consideră patru feţe: superioară (dorsală), inferioară (ventrală), laterală, medială şi două extremităţi: anterioară şi posterioară. Două dintre feţe: cea superioară (dorsală) şi

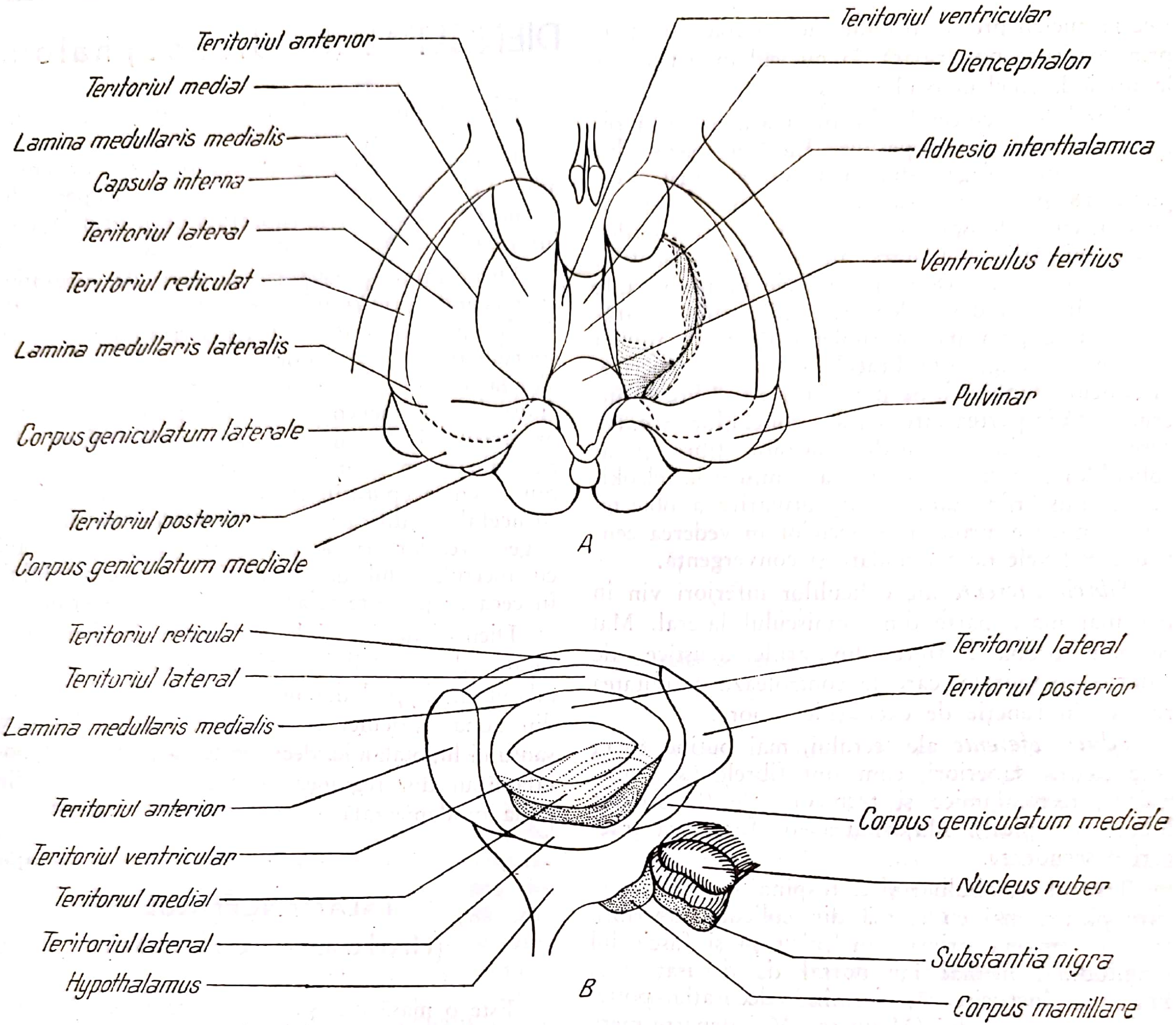
Teritoriul anterior
Teritoriul medial
Lamina medullaris medialis
Capsula interna
Teritoriul lateral
Teritoriul reticulat
Lamina medullaris lateralis
Corpus geniculatum laterale
Teritoriul posterior
Corpus geniculatum mediale
Teritoriul ventricular
Diencephalon
Adhesio interthalamica
Ventriculus tertius
Pulvinar
A
Teritoriul reticulat
Teritoriul lateral
Lamina medullaris medialis
Teritoriul anterior
Teritoriul ventricular
Teritoriul medial
Teritoriul lateral
Hypothalamus
Teritoriul lateral
Teritoriul posterior
Corpus geniculatum mediale
Nucleus ruber
Substantia nigra
Corpus mamillare
B

Fig. 323. Schemă arătînd raporturile feţei superioare (*A*) şi feţei mediale a talamusului (*B*).

cea medială sînt ventriculare. Celelalte două sînt ascunse. Dintre extremităţi, extremitatea anterioară este ascunsă, iar cea posterioară proemină în răspîntia ventriculului lateral.

Talamusul este în întregime acoperit de telencefal şi de terminaţiunea trunchiului cerebral. În cursul dezvoltării, pedunculii cerebrali (pedunculi cerebri) ajung sub straturile optice, mascînd faţa lor inferioară. Pe de altă parte, veziculele telencefalice, situate la început pe laturile diencefalului (numit din această cauză şi creierul intermediar), ajung la urmă să-l învelească şi să adere de faţa lui laterală şi superioară. Faţa laterală a talamusului aderă de corpul striat al telencefalului. La nivelul feţei superioare a talamusului aderenţa se face cu peretele subţire medial al veziculei telencefalice, reprezentat prin aria coroidiană. Aceasta delimitează ventriculul lateral. În consecinţă, o parte din faţa superioară a talamusului va fi în raport cu ventriculul lateral. A doua faţă ventriculară este cea medială, care participă la formarea ventriculului median.

Faţa superioară (dorsală) (fig. 323 A) este limitată lateral de şanţul optostriat cu stria terminalis, care o separă de nucleul caudat (nucleus caudatus). Şanţul optostriat este parcurs de vena corpului striat (vena thalamostriata) şi de tenia semicirculară (stria terminalis), ambele acoperite de epiteliul ependimar (lama cronoasă a unor autori), care se continuă medial cu lamina affixa. Tenia semicirculară (stria terminalis) este un fascicul subţire de fibre, care plecînd de la nucleul amigdalian înconjură partea inferioară, posterioară şi superioară a talamusului. Se termină în regiunea spaţiului perforat anterior (substantia perforata anterior) şi a septului pelucid (septum pellucidum). Medial, faţa superioară este separată de faţa medială prin stria medulară (stria medullaris thalami).

Faţa superioară (dorsală) a talamusului este acoperită de o lamă subţire de substanţă albă numită stratul zonal (stratum zonale). Ea este parcursă în diagonală de un şanţ, de-a lungul căruia sînt dispuse plexurile coroide ale ventriculului lateral (plexus choroideus ventriculi lateralis) şi care din această cauză poartă denumirea de şanţul coroidian. Şanţul împarte faţa superioară în două triunghiuri, unul anterolateral, iar altul posteromedial. Triunghiul anterolateral prezintă o umflătură, numită tuberculul anterior (tuberculum anterius thalami), care corespunde grupului de nuclei anteriori ai talamusului (nucleus anterior thalami). Triunghiul anterolateral face parte din planşeul prelungirii frontale a ventriculului lateral (cornu anterius). În realitate, la acest nivel, planşeul este format de resturile ariei coroidiene, care sub forma unei membrane ependimare subţiri, acoperă triunghiul anterolateral. Triunghiul posteromedial este acoperit de pînza coroidă superioară (tela choroidea ventriculi tertii) şi deasupra de trigonul cerebral — (fornix). Pînza coroidă se întinde transversal pînă la şanţurile coroidiene, unde se continuă cu plexurile coroide (plexus choroideus ventriculi lateralis), care parcurg aceste şanţuri.

Pe partea medială a feţei superioare a talamusului există o zonă puţin denivelată, aşezată sub planul triunghiului medial. Această zonă denivelată se numeşte trigonul habenulei (trigonum habenulae) şi formează un mic triunghi cu baza posterioară. Pe muchia dorsomedială a straturilor optice, la limita dintre faţa medială şi cea dorsală trece un mănunchi de fibre, care poartă denumirea de stria medullaris thalami. Ea începe în apropierea găurii interventriculare a lui Monro (foramen interventriculare) şi mergînd în direcţia posterioară se lăţeşte, alcătuind tocmai trigonul habenulei (trigonum habenulae). Partea posterioară a striei medulare poartă denumirea de habenula. În aria lui se află o mică proeminenţă, tuberculul habenulei, care este determinată de prezenţa unui nucleu cenuşiu — nucleul habenulei (nucleus habenulae). Cele două strii medulare se unsec într-o bandă transversală (commissura habenularum). De comisura habenulei este legată epifiza prin două lamele, care se numesc frîurile epifizei (habenulae).

Unii autori descriu epifizei trei perechi de pedunculi. Striile medulare sînt numite pedunculii anteriori ai epifizei. Pedunculii mijlocii sînt două mici cordoane transversale, care plecînd de la epifiză se îndreaptă înspre straturile optice, de-a lungul marginii superioare a comisurii albe posterioare (commissura posterior). Ar mai exista şi pedunculii inferiori, care pleacă de la epifiză, coboară oblic înainte, încrucişează anterior comisura posterioară şi se pierd în talamus.

Faţa medială (fig. 323 B) a talamusului este verticală, aşezată în plan sagital. Ea formează peretele lateral al ventriculului III. Cele două straturi optice sînt legate între ele prin adhaesio interthalamica (comisura cenuşie). Sudura dintre straturile optice este voluminoasă la mamiferele inferioare. La primate şi la om ea este reprezentată doar de o punte redusă, de substanţă cenuşie, care uneori poate lipsi.

Faţa medială este delimitată în sus de stria medulară, iar în jos de şanţul hipotalamic.

Faţa laterală a talamusului este ascunsă şi convexă în toate sensurile. Ea este coperită, ca şi faţa inferioară, de o lamă subţire, de substanţă cenuşie, care se numeşte stratul reticular, fiindcă este fenestrată de numeroasele fascicule de fibre care vin sau pleacă de la talamus la acest nivel. Faţa laterală este în raport, în sus, cu trunchiul nucleului caudat (nucleus caudatus), care i se alătură, iar mai jos cu capsula internă (capsula interna), mai ales cu braţul ei posterior (crus posterius). Prin intermediul acesteia, faţa laterală a talamusului vine în raport cu faţa dorsomedială a nucleului lentiform (nucleus lentiformis).

Faţa inferioară a talamusului este separată de terminaţiunea pedunculilor cerebrali (pedunculus cerebri), prin regiunea suboptică sau subtalamică. Această regiune alcătuieşte frontiera sau pragul diencefalomezencefalic. În partea anterioară, sub straturile optice se insinuează puţin din formaţiunile hipotalamice.

Extremitatea anterioară a talamusului este mai mică decît cea posterioară şi este foarte apropiată de cea de partea opusă. Ea este înconjurată de partea laterală de capul nucleului caudat (caput nuclei caudati) şi în parte de stîlpii anteriori ai trigonului cerebral (columna fornicis). Cu aceştia din urmă delimitează gaura interventriculară (foramen interventriculare, Monro), prin care trec (subependimar) plexurile coroide ale ventriculilor laterali (plexus choroideus ventriculi lateralis), continuîndu-se cu plexurile ventriculului mijlociu (plexus choroideus ventriculi tertii). Ceva mai jos, extremitatea anterioară este încrucişată transversal de comisura albă anterioară (commissura anterior), care se îndreaptă către capul nucleului caudat şi regiunea sublenticulară.

Extremitatea posterioară a straturilor optice este liberă în parte şi proemină în răspîntia ventriculilor laterali (pars centralis). Ea este voluminoasă, rotunjită şi poartă denumirea de pulvinar. Din cauza direcţiei oblice a axului mare a talamusurilor, cele două extremităţi posterioare sînt mult mai îndepărtate între ele ca cele anterioare. Extremitatea posterioară a talamusului este înconjurată de stîlpii posteriori ai trigonului cerebral (crus fornicis) şi de plexurile coroide (plexus choroideus ventriculi lateralis). Pe faţa inferioară a pulvinarului apar în relief cei doi corpi geniculaţi ai metatalamusului.

Metatalamusul (metathalamus)

Metatalamusul este alcătuit din cei doi corpi geniculaţi: corpul geniculat lateral (corpus geniculatum laterale) şi corpul geniculat medial (corpus geniculatum mediale) (fig. 323 A). Cel lateral este mai vechi din punct de vedere filogenetic ca cel medial. La început el are aproape aceeași lungime ca și talamusul și se întinde lateral de acesta. Mai tîrziu se reduce în dimensiuni și ajunge pe fața (ventrală) a stratului optic. Corpul geniculat medial apare mai bine conturat doar la mamifere. La primate, corpii geniculați se găsesc înapoia talamusului, fapt pentru care au fost denumiți metatalamusul. La om, ei se află sub extremitatea posterioară a straturilor optice.

Corpii geniculați laterali se prezintă ca niște proeminențe din masa talamusului. La ei se termină rădăcinile tracturilor optice (tractus opticus), iar pe de altă parte sînt în legătură cu tuberculii cvadrigemen anterior prin intermediul brațului anterior (brachium colliculi superioris). Corpul geniculat medial este mai mic ca precedentul și de culoare mai închisă. Anterior se termină în el rădăcina medială a tractului optic, iar posterior se continuă cu brațul posterior (brachium colliculi inferioris), care îl leagă de tuberculul cvadrigemen omonim.

Nucleii talamusului și metatalamusului

Talamusul este o masă cenușie voluminoasă subdivizată într-o serie de grupuri de nuclei, alcătuite la rîndul lor din alți nuclei secundari, de dimensiuni variabile. Criteriile de individualizare a nucleilor sînt: cito-, mieloarhitectura și conexiunile lor.

În interiorul talamusului se dispun lame de substanță albă (laminae medullares thalami), care contribuie la separarea nucleilor (fig. 324). Astfel, lama medulară internă separă nucleul medial al talamusului (nucleus medialis thalami), de nucleul lateral (nucleus lateralis thalami). Fiecare din acești nuclei are o porțiune superioară și una inferioară, respectiv dorsală și ventrală.

În interiorul lamei medulare, se află o serie de grupuri celulare, cunoscute sub numele de nucleii intralaminari (nuclei intralaminares thalami). Lama medulară internă se bifurcă în partea ei anterosuperioară, brațele rezultate înconjurînd nucleul anterior (nucleus anterior thalami). Dedesubtul nucleului anterior și celui lateral se întinde grupul important și voluminos al nucleilor ventrali (nucleus ventralis thalami). După unii autori, nucleii ventrali reprezintă în realitate subgrupa inferioară a nucleului lateral.

Extremitatea posterioară a straturilor optice* este ocupată de nucleii posteriori, situați la nivelul pulvinarului. La nivelul feței mediale a talamusului se grupează cîțiva nuclei, alcătuind teritoriul sau nucleii ventriculari. Amintim în sfîrșit nucleul reticular, situat la nivelul zonei reticulare, care înconjură fața laterală și în parte fața inferioară a stratului optic.

Grupurile celulare din zona reticulară reprezintă niște nuclei accesorii, pentru diferitele subgrupe ale nucleului lateral; fiecare pentru subgrupa în dreptul căreia se găsește. Zona reticulară este separată de nucleul lateral prin lama medulară externă.

Cu toate că se face o distincție între talamus și metatalamus, totuși, în descrierea nucleilor talamici trebuie înglobați și nucleii reprezentați de

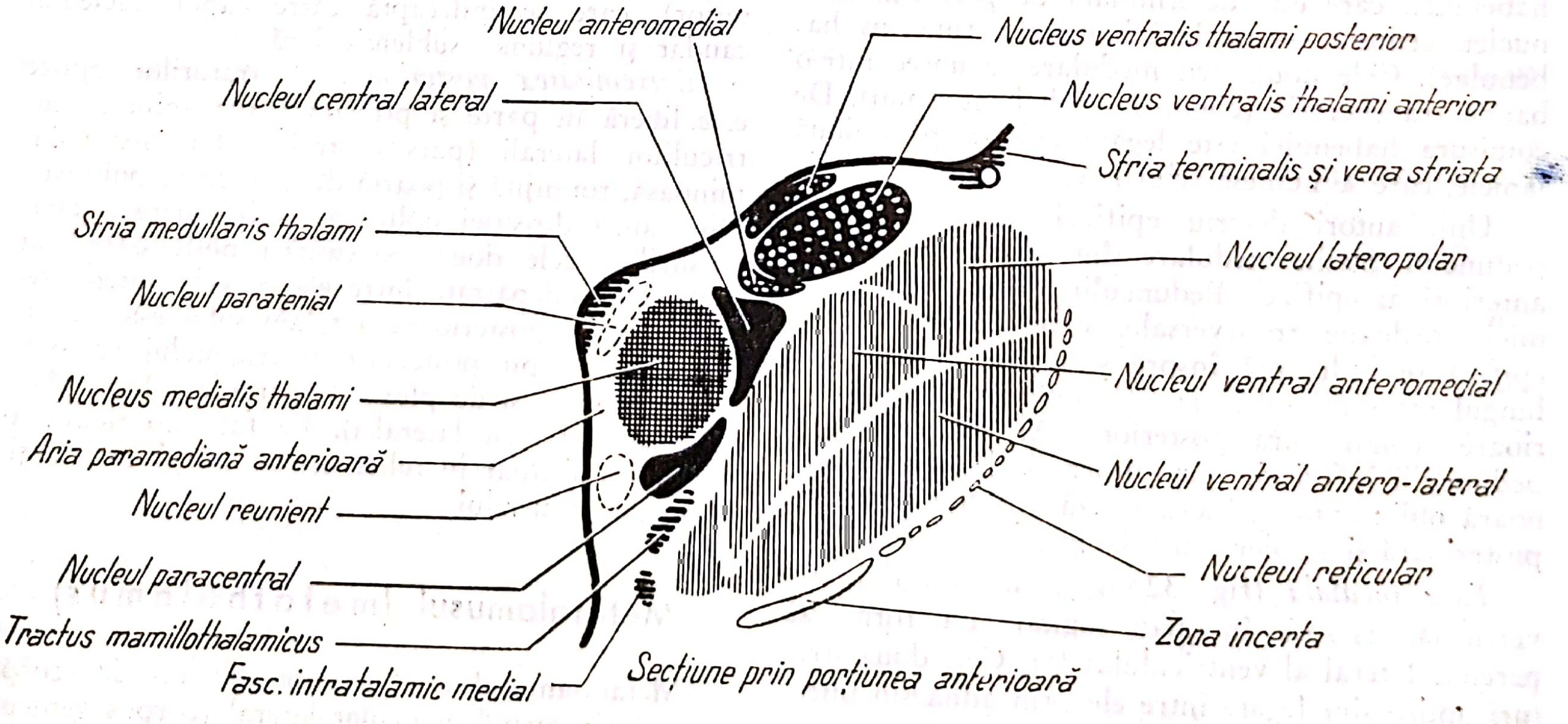
Nucleul anteromedial
Nucleul central lateral
Stria medullaris thalami
Nucleul paratenial
Nucleus medialis thalami
Aria paramediană anterioară
Nucleul reunient
Nucleul paracentral
Tractus mamillothalamicus
Fasc. intratalamic medial
Secțiune prin porțiunea anterioară
Nucleus ventralis thalami posterior
Nucleus ventralis thalami anterior
Stria terminalis și vena striata
Nucleul lateropolar
Nucleul ventral anteromedial
Nucleul ventral antero-lateral
Nucleul reticular
Zona incerta

Fig. 324. Secțiune schematică prin extremitatea anterioară a talamusului pentru a demonstra nucleii care-l compun.

---

* Altă denumire pentru talamus.

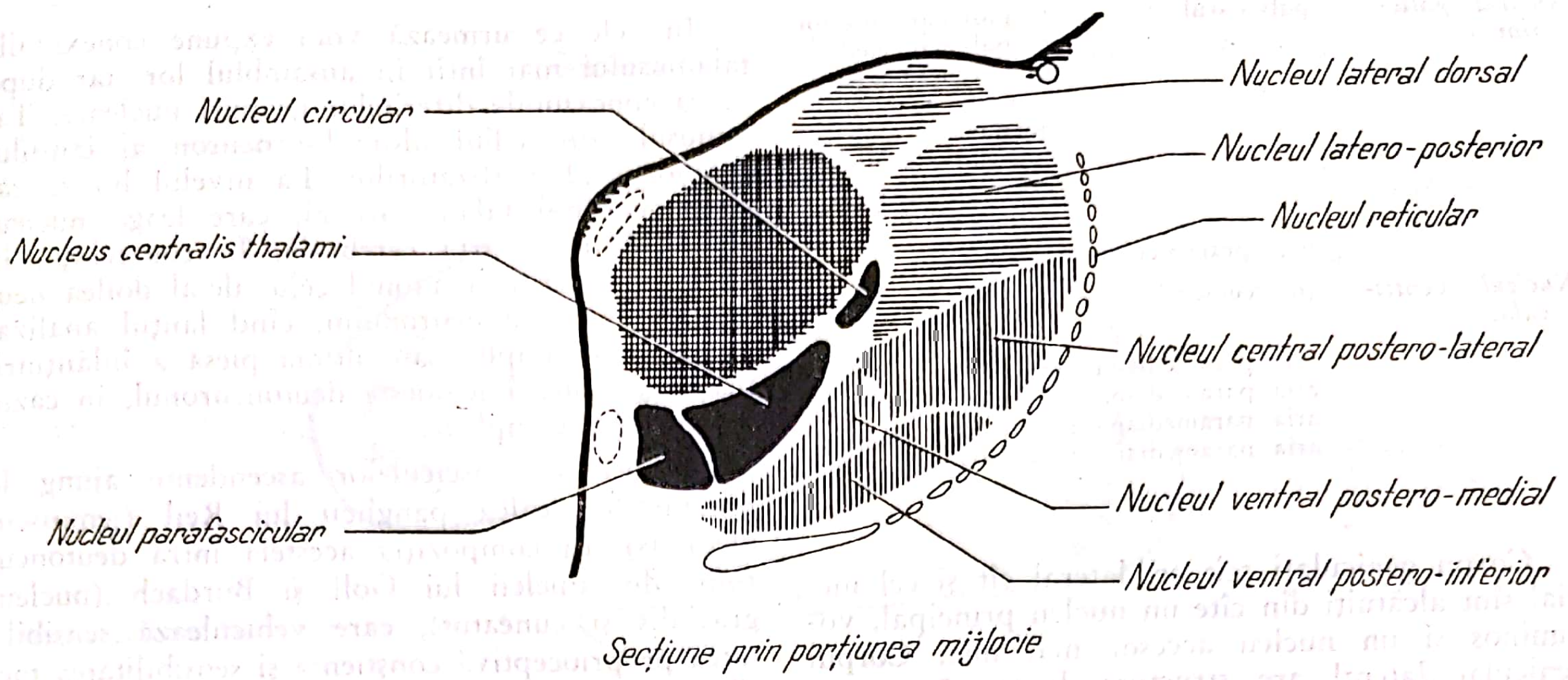
Nucleul lateral dorsal
Nucleul circular
Nucleul latero-posterior
Nucleul reticular
Nucleus centralis thalami
Nucleul central postero-lateral
Nucleul ventral postero-medial
Nucleul parafascicular
Nucleul ventral postero-inferior
Secţiune prin porţiunea mijlocie

Fig. 325. Secţiune schematică prin porţiunea mijlocie a talamusului pentru a demonstra nucleii care-l compun.

corpii geniculaţi: nucleul corpului geniculat medial (nucleus corporis geniculati medialis) şi nucleul corpului geniculat lateral (nucleus corporis geniculati lateralis).

În privinţa raporturilor reciproce dintre diverşii nuclei ai talamusului trebuie să mai precizăm că ei se îmbracă concentric, ca foile unei cepe (fig. 325). Ca dimensiuni, cel mai mic este nucleul ventricular. El este învelit de nucleul medial, acesta de nucleul lateral, fiecare fiind mai voluminos ca precedentul. Nucleul reticular, incomparabil mai subţire ca celelalte, formează o coajă subţire periferică, mai întinsă însă în suprafaţă decît formaţiunile pe care le acoperă. Nucleul anterior se află într-o scobitură formată de nucleul medial şi lateral, iar pulvinarul, cu forma sa rotunjită, acoperă extremitatea posterioară a celor doi nuclei precedenţi. Corpii geniculaţi se află sub pulvinar.

În rezumat putem spune că talamusul cuprinde următorii nuclei (mai corect grupuri nucleare):

— nucleul anterior (n. anterior thalami);
— nucleul medial (n. medialis thalami);
— nucleul ventral (n. ventralis thalami);
— nucleul lateral (n. lateralis thalami);
— nucleul posterior;
— nucleul ventricular;
— nucleul reticular;
— nucleii intralaminari (n. intralaminares thalami);
— nucleul corpului geniculat medial (n. corporis geniculati medialis);
— nucleul corpului geniculat lateral (n. corporis geniculati lateralis).

Nomenclatura internaţională nu aminteşte dintre aceştia nucleul posterior, ventricular şi reticular, după cum se poate vedea din lipsa denumirilor latineşti corespunzătoare. Nici nucleii ventrali nu sînt înglobaţi în nucleul lateral, ci amintit separat. În schimb, centrul median al lui Luys este menţionat ca un nucleu independent, sub termenul de nucleus centralis thalami. După mulţi autori, acest nucleu face parte topografic din nucleul medial, iar din punct de vedere funcţional din nucleii intralaminari.

Am precizat mai înainte că aşa-numiţii nuclei ai talamusului sînt în realitate grupuri de nuclei. Dăm în cele ce urmează un tabel cuprinzînd subdiviziunile acestor nuclei:

Nucleul anterior (N. anterior thalami)	n. anteroventral n. anterodorsal n. anteromedial n. paratenial	
Nucleul medial (N. medialis thalami)	porţiunea magnocelulară porţiunea parvocelulară	
Nucleul lateral (N. lateralis thalami)	nucleul laterodorsal nucleul lateroposterior	
Nucleul ventral N. ventralis thalami	n. ventral posterior (n. ventralis thalami post.)	n. ventral postero-lat. n. ventral postero-med. n. ventral postero-inf. n. arcuat
	n: ventral intermediar (n. ventralis thalamis intermedius)	
	n. ventral anterior (n. ventralis thalami anterior)	n. lateropolar n. ventral antero-lat. n. ventral antero-med.
Nucleii intralaminari N. intralaminares thal.	n. circular	n. central lateral n. paracentral
	n. central (n. centromedian Luyş) (n. centralis thalami) n. parafascicular	

Nucleul posterior	pulvinarul	n. pulvinar anterior n. pulvinar medial n. pulvinar lateral n. pulvinar inferior porţiunea compactă a pulvinarului porţiunea radiată a pulvinarului
	n. suprageniculat	
Nucleul ventricular	(n. reuniens)	
	aria paramediană anterioară aria paramediană intermediară aria paramediană inferioară aria paramediană posterioară	

Corpii geniculaţi atît cel lateral cît şi cel medial sînt alcătuiţi din cîte un nucleu principal, voluminos şi un nucleu accesor mai mic. Corpul geniculat lateral are structură laminară.

CONEXIUNILE TALAMUSULUI

Talamusul este un mare centru senzitiv subcortical. El reprezintă o staţie de întrerupere obligatorie pentru căile tuturor formelor de sensibilitate, în drumul lor spre zona superioară de integraţie — scoarţa cerebrală. De la această regulă există o singură abatere, reprezentată prin căile olfactive, care ating cortexul direct, fără să mai treacă prin talamus. Ca valoare funcţională, talamusul este un centru senzitiv subordonat scoarţei cerebrale.

Diferiţii nuclei ai straturilor optice primesc fibre aferente şi emit fibre eferente. Trebuie să precizăm însă de la început că nu toate fibrele eferente au o destinaţie corticală. Unele se termină în nucleii cenuşii subcorticali. După locul de terminaţiune a fibrelor eferente deosebim în talamus nuclei cu proiecţie corticală şi nuclei cu proiecţie subcorticală.

Legătura dintre scoarţă şi nucleii din prima categorie are loc nu numai în sens talamocortical (fasc. thalamocorticales), ci şi invers, în sens corticotalamic (fasc. corticothalamici). Prin aceste legături, nucleii talamici şi cîmpurile corticale pe care se proiectează sînt solidarizate în unităţi funcţionale. Leziunile corticale provoacă degenerescenţa nucleilor corespunzători. Excitaţia experimentală fie a scoarţei, fie a nucleilor talamici provoacă modificări electrice în cealaltă componentă a cuplului. Între talamus şi nucleii subcorticali în schimb, conexiunile au loc într-o singură direcţie, şi anume în direcţia talamonucleară. Căile mari ascendente se termină în nucleii cu proiecţiune corticală. S-a observat însă că aproape toate aceste căi trimit colaterale şi înspre nucleii cu proiecţie subcorticală. În consecinţă, aceste căi impresionează concomitent atît scoarţa cît şi nucleii bazali.

În cele ce urmează vom expune conexiunile talamusului mai întîi în ansamblul lor, iar după aceea conexiunile diferitelor grupuri nucleare. Talamusul este sediul ultimului neuron al lanţului ascendent al analizatorilor. La nivelul lui se găseşte neuronul talamocortical, care leagă nucleul respectiv de scoarţa cerebrală. În consecinţă, în talamus se termină axonul celui de-al doilea neuron, cel al deutoneuronului, cînd lanţul analizatorului este simplu, sau ultima piesă a înlănţuirii neuronale care înlocuieşte deutoneuronul, în cazul căilor mai complexe.

Majoritatea fasciculelor ascendente ajung la talamus pe calea panglicii lui Reil (lemniscus medialis). În compoziţia acesteia intră deutoneuronii din nucleii lui Goll şi Burdach (nucleus gracialis şi cuneatus), care vehiculează sensibilitatea proprioceptivă conştientă şi sensibilitatea tactilă epicritică. Căile sensibilităţii exteroceptive din teritoriul medular — fasciculele spinotalamice-alcătuiesc o altă componentă a panglicii: lemniscus spinalis. Sensibilitatea extero- şi proprioceptivă din domeniul nervilor cerebrali, precum şi sensibilitatea gustativă şi vestibulară trece de asemenea prin lemniscul medial. Fibrele provenite din nucleul senzitiv al trigemenului formează panglica trigeminală (lemniscus trigeminalis).

Prin porţiunea laterală a panglicii lui Reil (lemniscus lateralis) trec fibrele deutoneuronului auditiv spre metatalamus. Tot în metatalamus se termină deutoneuronul căii vizuale, care ajunge pînă acolo prin tractul optic (tractus opticus). Conexiunile cerebeloase ajung la talamus prin intermediul pedunculilor cerebeloşi superiori (pedunculus cerebellaris superior).

De la talamus pleacă spre scoarţa cerebrală un număr foarte mare de fibre, care împreună cu fibrele care leagă scoarţa de talamus alcătuiesc radiaţiile talamice (corona radiata) (fig. 326). Elementele sale componente sînt aşezate la început în apropierea suprafeţei straturilor optice, deci în partea medială a capsulei interne. De acolo pătrund în centrul oval şi se îndreaptă spre faţa profundă a scoarţei cerebrale.

În cadrul radiaţiilor talamice se disting, după direcţia fibrelor, diferiţi pedunculi. Se descriu un peduncul superior, inferior, anterior şi posterior. Pedunculul anterior trece prin braţul anterior al capsulei interne spre lobul frontal. Pedunculul superior se îndreaptă spre circumvoluţiile pre- şi postcentrală (gyrus pre- şi postcentralis) şi regiunile învecinate, trecînd prin braţul posterior al capsulei interne (crus posterius capsulae internae), înapoia fasciculului piramidal. Această regiune unde se despart căile urmate de sensibilitatea tactilă, auditivă şi vizuală se numeşte senzitivă. Pedunculul posterior realizează legătura dintre talamus şi lobul occipital, precum şi zonele învecinate ale lobului parietal şi temporal. Pedunculul inferior

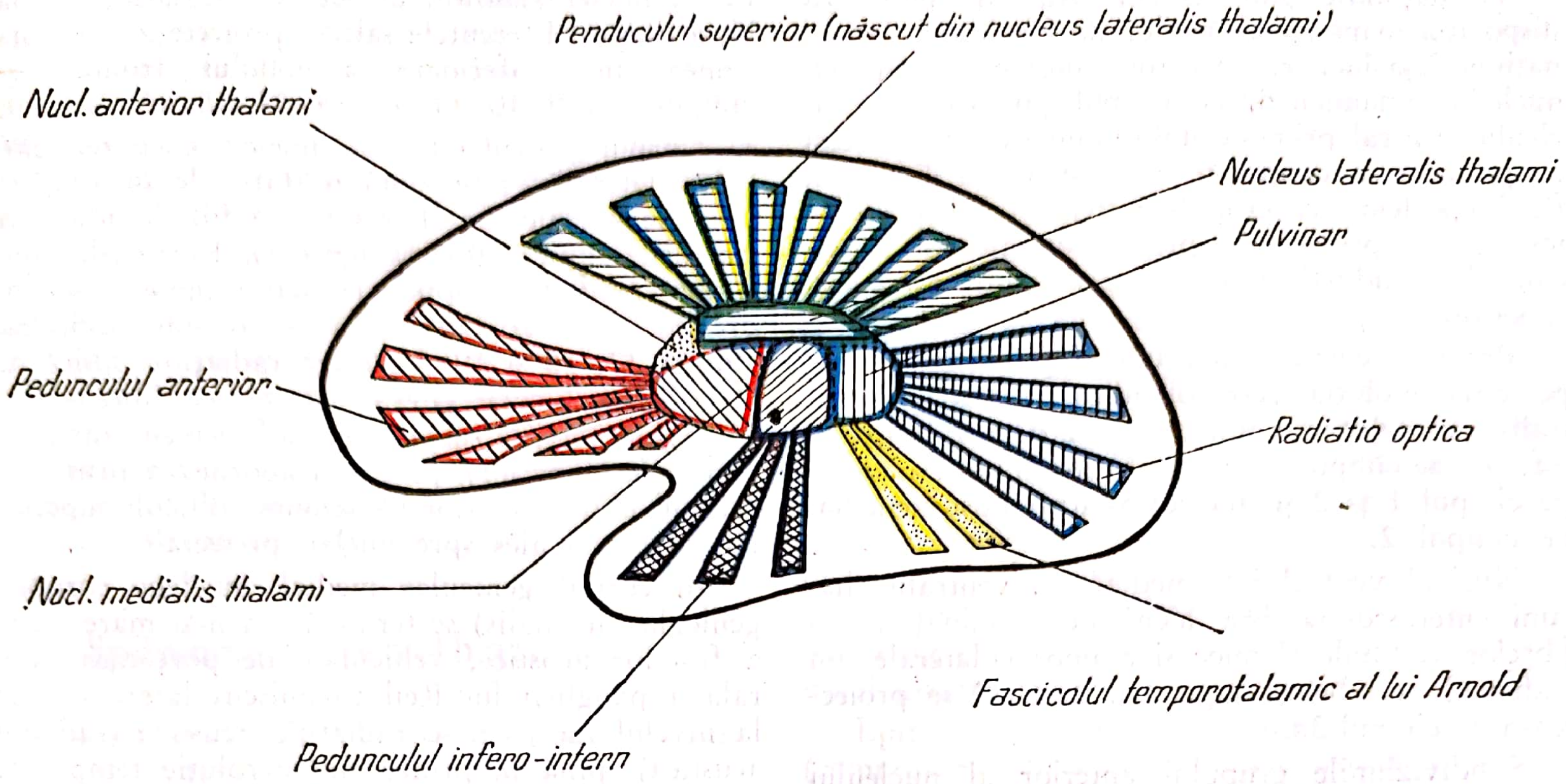
Penduculul superior (născut din nucleus lateralis thalami)
Nucl. anterior thalami
Nucleus lateralis thalami
Pulvinar
Pedunculul anterior
Radiatio optica
Nucl. medialis thalami
Fascicolul temporotalamic al lui Arnold
Pedunculul infero-intern

Fig. 326. Pedunculii talamici.

străbate porţiunea sublenticulară a capsulei interne (pars sublentiformis capsulae internae) şi se pierde în lobul temporal şi lobul insulei.

Radiaţiile optice (radiatio optica) leagă corpul geniculat lateral (corpus geniculatum laterale), de scoarţa vizuală de pe buzele scizurei calcarine (sulcus calcarinus). În drumul lor, aceste radiaţii se află la început în zona retrolenticularăa capsulei interne (pars retrolentiformis capsulae internae). De acolo iau o direcţie anterolaterală, pe urmă, în interiorul lobului temporal cotesc, formînd cotul temporal al radiaţiilor şi se îndreaptă posterior, lateral de prelungirea sfenoidală şi occipitală a ventriculilor laterali (cornu inferius şi cornu posterius). Înapoia prelungirii occipitale radiaţiile optice descriu un al doilea cot — cotul occipital — şi se pierd în buzele scizurii calcarine.

Radiaţiile acustice (radiatio acustica) leagă corpul geniculat medial (corpus geniculatum mediale) de aria auditivă a primei circomvoluţii temporale (gyrus temporalis superior, gyri temporales transversi [Heschhl]). Şi ele trec la început prin porţiunea retrolenticulară a capsulei interne, deasupra căilor vizuale. Pe urmă descriu un cot cu direcţia superioară şi, în sfîrşit, se termină în faţa profundă a scoarţei.

Pe lîngă căile ascendente care se termină în talamus şi pe lîngă legăturile talamocorticale situate în continuare, talamusul mai are şi multiple legături subcorticale.

Talamusul are conexiuni cu corpul striat. Există fibre talamolenticulare, talamocaudate şi fibre cu direcţie inversă, striotalamice, care provin mai ales de la nucleul lentiform. Prin intermediul acestor conexiuni, talamusul acţionează asupra căilor descendente ale sistemului extrapiramidal, care pornesc sau sînt în legătură cu nucleii mai sus amintiţi ale corpului striat. Pe de altă parte, talamusul reprezintă un nucleu important pe traiectul unor circuite corticostriotalamocorticale, corticostriorubrotalamocorticale şi corticopontocerebelotalamocorticale, prin intermediul cărora se exercită un control cortical al activităţii motoare.

Amintim, în fine, legăturile descendente ale talamusului cu nucleul roşu (nucleus ruber), cu substanţa reticulată a trunchiului cerebral, precum şi puţinele fibre talamice ale fasciculului rubroolivar sau fasciculul central al calotei (tractus tegmentalis centralis).

Conexiunile talamohipotalamice vor fi studiate la hipotalamus.

Conexiunile nucleilor cu proiecţie corticală. Nucleii cu proiecţie corticală se împart în două grupuri: nuclei de releu şi nuclei de asociaţie.

Nucleii de releu. Componentele panglicii lui Reil (lemniscus medialis), abordează grupul posterior al nucleilor ventrali (n. ventralis thalami).

Fasciculele spinotalamice (tr. spinothalamicus) se termină în nucleul ventral posteroinferior. În nucleul ventral posteromedial (nucleul arcuat) se termină fibrele panglicii lui Reil, care vehiculează sensibilitatea exteroceptivă din teritoriul nervilor craniali: fibrele nucleotalamice, cunoscute şi sub numele de panglica trigeminală (lemniscus trigeminalis). Porţiunea principală a panglicii lui Reil (lemniscus medialis), şi anume fibrele bulbotalamice se pun în contact cu nucleul ventral posterolateral.

Formaţiunile panglicii lui Reil îşi păstrează dispoziţia mănunchiurilor lor de fibre şi la terminaţiune, aşa încît există o somatotopie şi la nivelul nucleilor talamici. Deci, grupul posterior al nucleului ventral primeşte impresiuni exteroceptive şi proprioceptive conştiente prin panglica lui Reil. Pe lîngă lemnisc, grupul posterior mai primeşte incitaţii proprioceptive prin colaterale din fasciculul longitudinal posterior, pedunculii cerebeloşi superiori etc.

Proiecţia corticală a grupului posterior se face pe circumvoluţia retrorolandică (gyrus postcentralis), în felul următor: nucleul ventral posteroinferior pe cîmpul 3b, nucleul ventral posterolateral pe cîmpul 1 şi 2 şi nucleul ventral posteromedial pe cîmpul 2.

Nucleul ventral intermediar (n. ventralis thalami intermedius) este locul de terminaţiune a fibrelor vestibulotalamice şi a unor colaterale din pedunculii cerebeloşi superiori. Nucleul se proiectează pe cîmpul 3a.

Subdiviziunile grupului anterior al nucleului ventral (n. ventralis thalami anterior) sînt în legătură cu căile cerebeloase, care trec prin pedunculul cerebelos superior şi cu eferenţele globului palid. În nucleul ventral anterolateral (porţiunea posterioară), se termină fibrele de provenienţă cerebeloasă, cuprinse în pedunculii cerebeloşi superiori (pedunculus cerebellaris superior). Somatotopiei nucleilor cerebeloşi îi corespunde o somatotopie analogă a acestui teritoriu a talamusului. Segmentul posterior al nucleului ventral anterolateral se proiectează pe cîmpul motor 4. Porţiunea anterioară a nucleului primeşte fibre palidotalamice, pe care le proiectează pe zona premotoare — cîmpul 4a şi 4b. Alte aferenţe palidotalamice ajung la nucleul lateropolar şi de acolo sînt transmise de asemenea zonei premotoare — cîmpul 6 şi 4S.

La nucleul ventral anteromedial ajung aferenţe de la nucleul interstiţial (nucleul fasciculului longitudinal medial), precum şi de la cerebel. Impulsurile sosite de la ele se pare că se proiectează în cîmpul 8 — aria oculară — şi sînt în legătură cu motilitatea globului ocular.

Conexiunile nucleului reticulat nu sînt prea bine cunoscute. Căile care abordează nucleii ventrali se pare că trimit colaterale şi la fragmentul zonei reticulate, situat în dreptul acestora.

Nucleii anteriori (nucleus anterior thalami) sînt în legătură cu hipotalamusul şi cu aparatul olfactiv. Ei primesc aferenţe de la tuberculii mamilari — fasciculul mamilotalamic — (tr. mamilothalamicus), de la centrii olfactivi bazali şi de la nucleii hipotalamici. Eferenţele nucleilor anteriori se termină în circumvoluţia corpului calos (gyrus cinguli), în cîmpurile 32 şi 24.

Nucleul medial al talamusului primeşte aferenţe din zona spaţiului perforat posterior (fossa interpeduncularis), de la globul palid, nucleul amigdalian, precum şi de la ceilalţi nuclei diencefalici: nuclei ventrali, nuclei ventriculari şi de la hipotalamus. Eferenţele sale se proiectează pe porţiunea anteroinferioară a lobului frontal — cîmpurile 8, 9, 10, 11, 13, 14, 44, 45, 46, 47.

Corpul geniculat lateral (nucleus corporis geniculati lateralis) reprezintă o staţie de întrerupere pe căile vizuale. La el se termină fibrele aduse de tracturile optice (tractus opticus). Eferenţele constituind radiaţiile optice (radiatio optica), se îndreaptă spre zona vizuală a lobului occipital: cîmpul 17, 18 şi 19. Pe lîngă radiaţiile optice de la corpul geniculat lateral mai pleacă fibre — cu rol reflex — spre tuberculii cvadrigemeni anteriori (colliculus superior), pe care-l abordează prin braţul coliculului anterior (brachium colliculi superioris), dar mai ales spre nucleii pretectali.

În corpul geniculat medial (nucleus corporis geniculati medialis) se termină cea mai mare parte a fibrelor acustice, vehiculate de porţiunea laterală a panglicii lui Reil (lemniscus lateralis). De la nivelul lui pornesc radiaţiile acustice (radiatio acustica), pînă la prima circumvoluţie temporală (gyrus temporalis superior), cîmpurile 41 şi 42. Pe lîngă lemniscul lateral, corpul geniculat medial mai primeşte fibre şi de la tuberculii cvadrigemeni posteriori (colliculus inferior). De asemenea, se mai termină la nivelul lui fibrele comisurii lui Gudden, care, trecînd prin tracturile şi chiasma optică, uneşte corpii geniculaţi mediali şi tuberculii cvadrigemeni posteriori de o parte cu cei de partea opusă.

Nucleii de asociaţie. Nucleii de asociaţie nu primesc aferenţe dinafara diencefalului; fibrele care se termină aici provin de la ceilalţi nuclei talamici.

Nucleii laterali (nucleus lateralis thalami), nucleul laterodorsal şi lateroposterior primesc aferenţe de la nucleii ventrali şi de la nucleul medial. Fibrele lor eferente se proiectează pe scoarţa lobului parietal (cîmpurile 5 şi 7).

În nucleii pulvinarului se termină fibre provenind de la corpii geniculaţi (nn. corporis geniculati), dar ei sînt în legătură şi cu alţi nuclei talamici. Ei trimit fibre înspre scoarţa cerebrală, la nivelul parietal — cîmpul 7, 39, lobul temporal — cîmpul 37 şi lobul occipital — cîmpul 17, 19.

Nucleii cu proiecţiune subcorticală. Nucleii intralaminari primesc fibre aferente de la cerebel (nucleul dinţat — nucleus dentatus şi nucleii dinţaţi accesorii — nucleus emboliformis) şi colaterale din calea bulbotalamică (lemniscus medialis) şi din fasciculul longitudinal posterior (fasciculus longitudinalis dorsalis). Fibrele lor eferente se îndreaptă înspre corpul striat (corpus striatum), capul nucleului caudat (nucleus caudatus), putamen, globul palid, nucleul parafascicular şi spre nucleul medial al talamusului.

Conexiunile nucleilor ventriculari sînt încă destul de puţin precizate. Ei trimit eferenţe la hipotalamus şi la mezencefal. Se pare că au legături și cu fasciculul longitudinal posterior al lui Schütz (fasciculus longitudinalis dorsalis).

Talamencefalul provine din lama alară a veziculei diencefalice. Lama fundamentală a diencefalului dă naștere la o zonă întinsă transversal, la nivelul bazei encefalului. Porțiunea mediană a acestei zone formează peretele inferior al ventriculului mijlociu și se numește hipotalamus. Porțiunea laterală se găsește sub straturile optice și poartă denumirea de regiunea suboptică sau subtalamică. Cu toate că cele două formații se află în continuitate, și chiar se interpătrund atît din punct de vedere morfologic cît și funcțional, trebuie să se facă o deosebire între regiunea suboptică, atașată sistemului extrapiramidal, și hipotalamusul care reprezintă un centru vegetativ superior.

Epitalamusul (epithalamus)

Epitalamusul este alcătuit din două porțiuni, fără legături funcționale aparente între ele: din epifiza (corpus pineale) și din aparatul habenular. Aparatul habenular (trigonul habenulei — trigonum habenulae), stria medulară (stria medullaris thalami) și pedunculii epifizei (habenula și commissura habenularum) l-am descris o dată cu fața superioară a talamusului în care se integrează (fig. 327).

Epifiza este dezvoltată printr-o evaginație a tavanului diencefalic, de unde și-a și luat numele de epifiză — excrescență superioară —, în opoziție cu hipofiza — escrescența inferioară a diencefalului. Epifiza se prezintă ca un corpuscul de forma unui con turtit de sus în jos, cu baza îndreptată anterior. Ea a fost comparată cu un con de brad, care i-a adus numele de glanda pineală sau de conarium. Epifiza este așezată între spleniul corpului calos (splenium corporis callosi), care se află deasupra și tuberculii cvadrigemeni anteriori (collicus superior), care se găsesc dedesubt. Spațiul dintre tuberculii cvadrigemeni anteriori se mai numește și patul glandei pineale.

Epifiza este legată de comisura habenulară (commissura habenularum), prin frîurile ei — habenulele. Ea este înconjurată din toate părțile

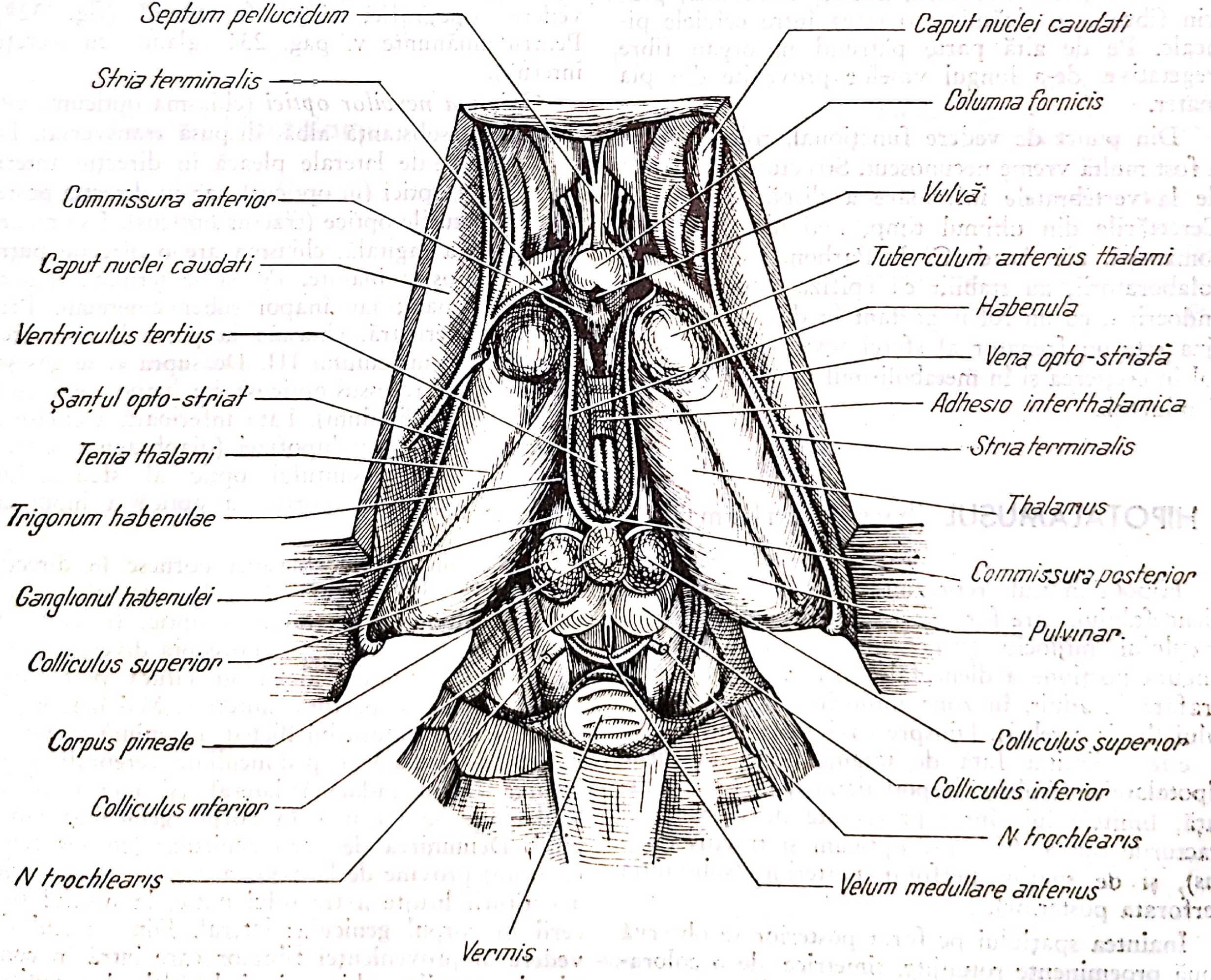
Septum pellucidum
Stria terminalis
Commissura anterior
Caput nuclei caudati
Ventriculus tertius
Șanțul opto-striat
Tenia thalami
Trigonum habenulae
Ganglionul habenulei
Colliculus superior
Corpus pineale
Colliculus inferior
N trochlearis
Vermis
Caput nuclei caudati
Columna fornicis
Vulvă
Tuberculum anterius thalami
Habenula
Vena opto-striată
Adhesio interthalamica
Stria terminalis
Thalamus
Commissura posterior
Pulvinar
Colliculus superior
Colliculus inferior
N trochlearis
Velum medullare anterius

Fig. 327. Regiunea epitalamică.

— exceptînd baza — de pia mater. Baza priveşte înainte, spre cavitatea ventriculului mijlociu (ventriculus tertius). Acesta trimite o prelungire în mijlocul ei, care împarte glanda — incomplet — într-o lamă superioară şi într-una inferioară. Prelungirea se numeşte recesul pineal (recessus pinealis). Sub recesul pineal se află comisura posterioară, iar inferior de aceasta, orificiul apeductului lui Sylvius (aqueductus cerebri). Deasupra bazei superioare a epifizei se găseşte o altă evaginaţie a ventriculului, care poartă denumirea de recesul suprapineal (recessus suprapinealis).

În ceea ce priveşte structura, epifiza este alcătuită din celule pineale, grupate în mici lobuli, separaţi între ei de tracturi conjunctivovasculare. Între celulele pineale se găsesc celule nevroglice. Fibrele gliale pătrund în septele conjunctivovasculare, aşa încît la nivelul epifizei separaţia dintre formaţiile tisulare de provenienţă ecto- şi mezodermală nu este aparentă. În structura glandei survin modificări involutive, după vîrsta de 7 ani. După 14 ani apar în interiorul epifizei concreţiuni calcare, care se înmulţesc cu vîrsta (acervulus).

Epifiza are conexiuni nervoase. Din aparatul habenular (stria medulară, nucleul habenulei) provin fibre care alcătuiesc o reţea între celulele pineale. Pe de altă parte pătrund în organ fibre vegetative, de-a lungul vaselor provenite din pia mater.

Din punct de vedere funcţional, rolul epifizei a fost multă vreme necunoscut. Structura senzorială de la vertebratele inferioare a dispărut complet. Cercetările din ultimul timp, mai ales ale şcolii româneşti, ale Acad. C. I. Parhon, St. Milcu şi colaboratorii, au stabilit că epifiza este o glandă endocrină, cu un rol important în dezvoltare. Epifiza este un frenator al sferei sexuale şi joacă un rol în creşterea şi în metabolismul protidic, glucidic şi mineral.

HIPOTALAMUSUL (hypothalamus)

Hipotalamusul reprezintă partea ventrală a diencefalului, care formează totodată podeaua ventriculului mijlociu (ventriculus tertius). El este singura porţiune a diencefalului, care apare la suprafaţă la adult, în zona mijlocie a bazei encefalului (basis cerebri). Dinspre cavitatea ventriculară el este delimitat faţă de talamus prin şanţurile hipotalamice (sulcus hypothalamicus). La suprafaţă, limitele lui sînt reprezentate de chiasma şi tracturile optice (chiasma opticum şi tractus opticus), şi de spaţiul perforat posterior (substantia perforata posterior).

Înaintea spaţiului perforat posterior se observă două proeminenţe rotunjite, simetrice, de o coloraţie albicioasă, numite tuberculii mamilari (corpus mamillare). Ele alcătuies porţiunea mamilară a hipotalamusului. Înaintea tuberculilor mamilari, peretele bazal al encefalului este bombat în direcţia inferioară. Această zonă bombată se numeşte tuber cinereum. Dinspre cavitatea ventriculară, tuberul este concav şi reprezintă un punct decliv al ventriculului mijlociu. Tuber cinereum se continuă macroscopic dincolo de limitele diencefalului, cu formaţiunile din jur. Astfel, pe deasupra chiasmei optice el este în continuitate cu lama terminală (lamina terminalis), iar peste tracturile optice cu substanţa nervoasă a spaţiului perforat anterior. Pe deasupra tuberculilor mamilar se află în legătură cu spaţiul perforat posterior. De partea cea mai declivă a lui tuber cinereum se prinde tulpina pituitarei, de care este legată hipofiza (hypophysis). Partea iniţială a tulpinei este excavată. Ea are forma unei pîlnii care se numeşte infundibul (infundibulum), şi care continuă în jos excavaţia tuberului. Pe urmă, tulpina pituitară se transformă într-un cordon plin, de direcţie uşor oblică, în jos şi înainte, de care se găseşte atîrnată hipofiza.

Hipofiza (hypophysis) sau glanda pituitară este o glandă cu secreţie internă, care este strîns legată de hipotalamus nu numai din punct de vedere topografic, ci şi funcţional (fig. 328). Pentru amănunte v. pag. 231 (glande cu secreţie internă).

Chiasma nervilor optici (chiasma opticum) este o lamă de substanţă albă, dispusă transversal. De la colţurile sale laterale pleacă în direcţie anterioară nervii optici (n. opticus), iar în direcţie posterioară tracturile optice (tractus opticus). Examinată pe secţiunea sagitală, chiasma are o direcţie puţin oblică în jos şi înainte. Pe ea se termină înainte lama terminală, iar înapoi tuber cinereum. Prin faţa sa superioară, chiasma ia parte la formarea planşeului ventriculului III. Deasupra ei se găseşte recesul optic (recessus opticus), iar înapoia ei infundibulul (infundibulum). Faţa inferioară a chiasmei se găseşte pe cortul hipofizei (diaphragma sellae), imediat înapoia şanţului optic al sfenoidului. Chiasma alcătuieşte porţiunea optică a hipotalamusului.

De la unghiurile chiasmei pornesc în direcţia posterioară două benzi de substanţă albă, care poartă denumirea de tracturile optice (tractus opticus). De la origine ele se îndreaptă divergent spre pedunculii cerebrali, alcătuind latura posteromedială a spaţiului perforat anterior. Mai înapoi pătrund în despicătura lui Bichat, înconjură faţa inferioară şi medială a pedunculilor cerebrali şi se bifurcă într-o rădăcină laterală şi una medială. Rădăcinile se termină în corpii geniculaţi omonimi. Denumirea de corp geniculat (corpus geniculatum) provine de la asemănarea cu un genunchi a cotiturii bruşte a tractului optic, la nivelul trecerii în corpul geniculat lateral. Din punctul de vedere al provenienţei fibrelor care intră în constituţia nervilor chiasmei şi bandeletelor optice,

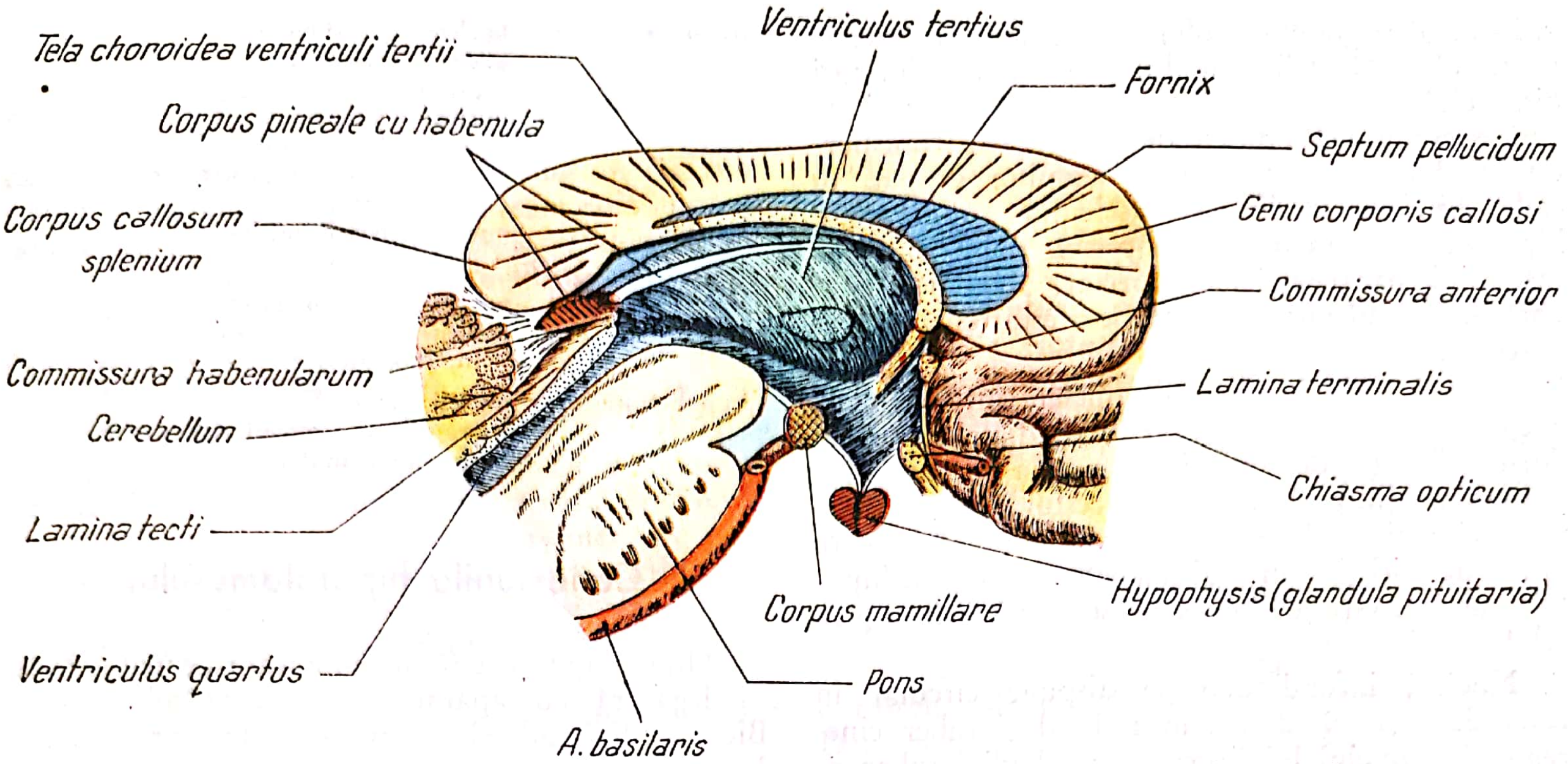
Tela choroidea ventriculi tertii
Ventriculus tertius
Fornix
Corpus pineale cu habenula
Septum pellucidum
Corpus callosum splenium
Genu corporis callosi
Commissura anterior
Commissura habenularum
Lamina terminalis
Cerebellum
Chiasma opticum
Lamina tecti
Hypophysis (glandula pituitaria)
Corpus mamillare
Ventriculus quartus
Pons
A. basilaris

Fig. 328. Secţiune sagitală prin creier demonstrînd ventriculul III şi regiunea hepotalamică.

aceste formaţiuni reprezintă fasciculele exteriorizate ale sistemului nervos central. Ele reprezintă calea urmată de axonii deutoneuronilor căii optice.

Nucleii hipotalamusului

Nucleii vegetativi ai hipotalamusului se găsesc dispuşi mai ales subependimar, în apropierea cavităţii ventriculului al III-lea. Limitele extraventriculare ale hipotalamusului le-am văzut la descrierea macroscopică a regiunii. Intraventricular, limitele lui sînt marcate în sus de şanţul hipotalamic al lui Monro (sulcus hypothalamicus), iar în jos de şanţul tuberoinfundibular (nu întotdeauna vizibil), care separă tuber cinereum de infundibulul tulpinei hipofizare (infundibulum).

Nucleii hipotalamusului se împart în patru grupuri principale, fiecare cuprinzînd mai mulţi nuclei. Distingem grupul anterior, mijlociu, lateral şi posterior (fig. 329). Grupul mijlociu şi lateral sînt simetrice, aşa încît în total hipotalamusul cuprinde şase grupuri nucleare.

Grupul anterior este alcătuit din nucleul supraoptic (nucleus supraopticus) şi nucleul paraventricular (nucleus paraventricularis). Unii mai descriu şi un nucleu preoptic. Nucleul supraoptic se găseşte deasupra chiasmei şi tracturilor optice, pe care le întovărăşeşte pînă la nivelul porţiunii mijlocii a lui tuber cinereum. Nucleul paraventricular este aşezat ceva mai sus, fiind situat între stîlpul

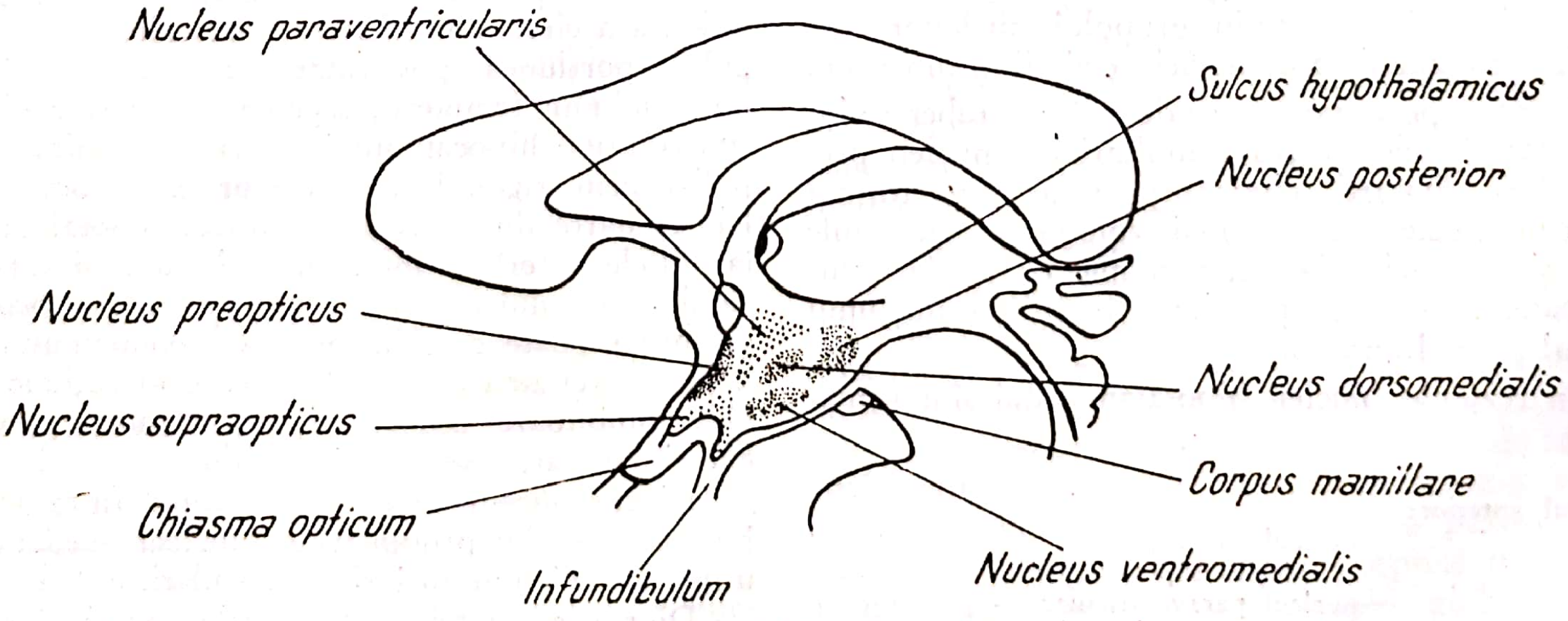
Nucleus paraventricularis
Sulcus hypothalamicus
Nucleus posterior
Nucleus preopticus
Nucleus dorsomedialis
Nucleus supraopticus
Corpus mamillare
Chiasma opticum
Nucleus ventromedialis
Infundibulum

Fig. 329. Nucleii hipotalamusului.

anterior al trigonului (columna fornicis) şi peretele ventricular. Nucleii grupului anterior sînt formaţi din celule destul de voluminoase, cu activitate neurosecretorie. Produsele de secreţie sînt transportate la hipofiză, de-a lungul axonilor grupaţi în căile neurosecretorii — fasciculul supraopticohipofizar — (tractus supraopticohypophysialis) şi fasciculul paraventriculohipofizar. Regiunea ocupată de grupul nucleilor anteriori este foarte bogat vascularizată.

Grupul mijlociu cuprinde nucleul infundibular, nucleul ventromedial (n. ventromedialis), nucleul dorsomedial (n. dorsomedialis) şi aria hipotalamică posterioară (n. posterior). Tot acestui grup ar aparţine cei mai mediali dintre nucleii tuberali, care vor fi descrişi şi la grupul nucleilor laterali ai hipotalamusului. Grupul mijlociu este caracterizat prin celule mici.

Nucleul infundibular se dispune circular în zona de legătură dintre infundibul şi tuber cinereum. La nivelul lui lipseşte stratul glial subependimar, fapt care uşurează schimburile cu lichidul cerebrospinal. Nucleul ventromedial este aşezat dorsal de precedentul şi este nucleul cel mai voluminos al tuberului. Nucleul dorsomedial se află dorsal şi puţin posterior de cel ventromedial. Aria hipotalamică posterioară ocupă porţiunea posterioară a grupului nuclear. De la ea pleacă eferenţe descendente spre trunchiul cerebral şi măduva spinării.

Grupul lateral este format din nucleii ariei hipotalamice laterale: nucleul tuberomamilar şi nuclei tuberali laterali (nuclei tuberales).

Nucleul tuberomamilar se întinde pe toată lungimea zonei laterale. El se află lateral şi posterior de stîlpul anterior al trigonului cerebral. O porţiune a sa din imediata apropiere a stîlpului poartă denumirea de nucleul perifornical. Nucleii laterali ai tuberului formează grămezi celulare bine delimitate, care se întind de la nivelul tracturilor optice (de deasupra lor) pînă în apropierea planşeului ventriculului III, proeminînd uneori în jumătatea posterioară a suprafeţei tuber cinereului. Cei mai mediali aparţin grupului nucleilor mediali, sub denumirea de nucleii mediali ai tuberului.

Grupul posterior cuprinde nucleii tuberculilor mamilari (nuclei corpis mamillaris) şi nucleii premamilari. Fiecare tubercul mamilar este format dintr-un nucleu medial mai voluminos, cu celule mici şi un nucleu lateral mai mic cu celule voluminoase. Nucleii premamilari se disting într-unul dorsal şi unul anterior.

În rezumat, nucleii hipotalamusului sînt următorii:

Grupul anterior:	nucleul supraoptic (nucleus supraopticus) nucleul paraventricular (n. paraventricularis) nucleul preoptic
Grupul mijlociu:	nucleul infundibular nucleul dorsomedial (n. dorsomedialis) nucleul ventromedial (n. ventromedialis) aria hipotalamică posterioară (n. posterior) nucleii tuberali mediali (n. tuberales)
Grupul lateral:	nucleul tuberomamilar nucleii tuberali laterali (n. tuberales)
Grupul posterior:	nucleii tuberculilor mamilari (n. corporis mamilaris) nucleii premamilari

Conexiunile hipotalamusului

Hipotalamusul este un important centru nervos, în legătură cu aparatul organovegetativ. După Bîcov şi Konradi el constituie veriga intermediară între talamus şi scoarţa cerebrală, pe de o parte, şi sistemul nervos vegetativ, pe de alta. Impulsurile aferente sosesc la hipotalamus din toate direcţiile, mai ales de la nivelul scoarţei — direct sau indirect — şi de la nivelul straturilor optice. Excitaţia nucleilor hipotalamici acţionează asupra neuronilor sistemului organovegetativ. Actele reflexe executate de organele inervate de acest sistem sînt realizate, în consecinţă, cu participarea hipotalamusului. El are un rol coordonator asupra unor sectoare ale vieţii vegetative, ca: circulaţia, termoreglarea, digestia, excreţia, sfera sexuală etc. Pe de altă parte, hipotalamusul are o mare influenţă şi asupra sistemului endocrin, prin intermediul hipofizei, în reglarea secreţiei căreia joacă un rol important.

Căile aferente sînt numeroase. Hipotalamusul stă în legătură cu scoarţa cerebrală prin fibrele corticohipotalamice. Acestea provin din lobul frontal şi temporal şi mai ales din riencefal. Mai precis, fibrele corticohipotalamice iau naştere din zona premotoare — cîmpurile 6, 9 11 şi din aşa-numita scoarţă viscerală, cuprinzînd: porţiunea anterioară a circumvoluţiei corpului calos (gyrus cinguli), porţiunea posterioară a lobului orbitar, polul lobului temporal, segmentul anterior al circumvoluţiei hipocampului (gyrus parahippocampalis), prin trigonul cerebral (fornix) şi lobul insulei. O parte din fibre ating direct hipotalamusul, iar altele suferă o întrerupere în nucleii talamusului, a septului pelucid şi în zona incerta. Scoarţa cerebrală poate exercita asupra hipotalamusului o acţiune excitatoare sau inhibitoare. O acţiune mai ales inhibitoare asupra hipotalamusului pare să exercite scoarţa veche, riencefalul.

Dintre nucleii talamusului trimit fibre înspre hipotalamus în primul rînd nucleul medial, pe urmă nucleii anteriori şi ventriculari.

Dintre aferenţele subcorticale menţionăm fibrele care provin de la: corpul striat, globus pallidus (prin ansa lenticulară şi fasciculul lenticular), nucleul hipotalamic al lui Luys, zona incerta şi nucleul amigdalian (prin stria terminală).

În hipotalamus mai sosesc aferenţe din regiunea calotei trunchiului cerebral, mai ales de la substanţa reticulară. Există fibre directe spinohipotalamice, care desprinzîndu-se din fasciculele spinotalamice, duc la hipotalamus impulsuri provenite din teritoriul visceral. Mai amintim fibre din fasciculul central al calotei, care ajung la tuberculii mamilari prin pedunculii lor.

Hipotalamusul este în legătură cu aparatul vizual prin rădăcina retinohipotalamică a chiasmei optice. Fibrele care alcătuiesc această rădăcină provin din celulele vegetative ale retinei trec prin nervii optici, chiasma optică şi abordează hipotalamusul prin lama terminală. Ele se termină în parte în nucleul paraventricular şi infundibular, iar în parte ating — prin tulpina pituitară — lobul posterior al hipofizei. Prin aceste legături, impresiile luminoase pot influenţa sistemul vegetativ atît direct cît şi prin intermediul hipofizei.

Hipotalamusul are legături importante şi cu substanţa reticulară a trunchiului cerebral. Unii autori chiar ataşează substanţei reticulate, pe lîngă nucleii nespecifici ai talamusului, şi subtalamusul şi hipotalamusul posterior. După alţii, aceste formaţiuni, fără să facă parte integrantă din sistemul reticular stau însă sub imediata lui influenţă.

Prin intermediul substanţei reticulare, hipotalamusul stă în legătură cu sistemul activator descendent, care transmite la scoarţa cerebrală pe această cale secundară, nespecifică, o serie de excitaţii somatice şi viscerele, senzitive şi senzoriale de toate categoriile.

Căile eferente sînt multiple şi se întind atît în direcţie ascendentă cît şi descendentă. Hipotalamusul este legat de talamus printr-o serie de fibre hipotalamotalamice, care în mare parte sînt continuate prin fibre talamocorticale. Acest sistem are o foarte mare importanţă, realizînd legătura ascendentă dintre hipotalamus şi scoarţa cerebrală. Amintim în categoria legăturilor hipotalamotalamice fasciculul mamilotalamic al lui Vicq d'Azyr. Acesta provine din nucleul medial al tuberculilor mamilari, în care se termină pe de altă parte stîlpul anterior al trigonului (columna fornicis). Fasciculul lui Vicq d'Azyr, după un scurt traiect ascendent, se bifurcă într-o ramură anterioară şi una posterioară. Ramura anterioară (tractus mamillothalamicus) se termină în nucleii anteriori ai talamusului, care se proiectează la rîndul lor pe circumvoluţia corpului calos (gyrus cinguli). Ramura posterioară alcătuieşte fasciculul mamilotegmental fasciculus mamillotegmentalis), care inflectîndu-se posterior se îndreaptă către substanţa cenuşie din jurul apeductului lui Sylvius şi nucleul interpeducular (nucleus interpeduncularis). Mai jos, ramura posterioară se mai pune în legătură cu formaţiuni ale calotei mezencefalice şi pontice. Această ramură mamilotegmentară se pare că realizează o legătură cu sistemul motor extrapiramidal.

Hipotalamusul este legat de epitalamus prin fibre hipotalamohabenulare şi de hipofiză prin fasciculul supraopticohipofizar (tractus supraopticohypophysialis), fasciculul paraventriculohipofizar şi fasciculul tuberoinfundibular.

Hipotalamusul are conexiuni cu corpul striat în ambele sensuri; pe lîngă fibre striatohipotalamice există şi fibre hipotalamostriate.

Sub denumirea de fibre periventriculare (fibrae periventriculares) se descriu fibre care îşi au originea în hipotalamus, descind prin calota peduncculară şi formaţia reticulară a protuberanţei pînă la nivelul bulbului.

Fasciculul longitudinal dorsal al lui Schütz (fasciculus longitudinalis dorsalis) reprezintă o importantă cale eferentă a hipotalamusului. El porneşte din jumătatea posterioară a hipotalamusului şi fibrele sale posedă o teacă subţire de mielină. Trece sub apeductul lui Sylvius, de o parte şi de alta a liniei mediane, şi coboară în trunchiul cerebral. Fasciculul trimite fibre la tuberculii cvadrigemeni (lamina tecti), la toţi nucleii vegetativi ai trunchiului cerebral, la nucleii motori ai rombencefalului şi la substanţa cenuşie din sînul apeductului lui Sylvius (aqueductus cerebri). Pe lîngă acestea, fasciculul lui Schütz ar mai cuprinde, după unii, în porţiunea sa anterioară şi fibre de legătură dintre talamus şi hipotalamus, precum şi fibre ascendente din nucleul solitar (nucleus tractus solitarii). În continuarea fasciculului longitudinal dorsal s-a mai descris un mănunchi de fibre amielinice, care coboară în substanţa cenuşie priependimară a măduvei spinării. Acest fascicul paraependimal ar avea un rol în inervaţia organelor genitale.

REGIUNEA SUBOPTICĂ

Regiunea suboptică sau subtalamică se găseşte la nivelul feţei inferioare a straturilor optice. Ea reprezintă de fapt zona de trecere dintre mezencefal şi prozencefal, este frontiera sau pragul diencefalomezencefalic. Din punct de vedere structural conţine atît fascicule care traversează regiunea în toate sensurile, cît şi formaţiuni cenuşii, care din punct de vedere embriologic provin din lama fundamentală a veziculei diencefalice.

Topografia regiunii se prezintă, în mod schematic, în felul următor (fig. 330). În continuarea stratului reticular al talamusului, ca o îngroşare a extremităţii lui inferointerne, se află o lamă de substanţă cenuşie, care poartă denumirea de zona incerta. Dedesubtul ei se găseşte un nucleu de forma unei lentile biconvexe — nucleul subtalamic al lui Luys — (nucleus subthalamicus). În partea laterală se prelungeşte sub straturile optice porţiunea medială a nucleului lentiform — globul palid (globus pallidus), care din punct de vedere embrio-

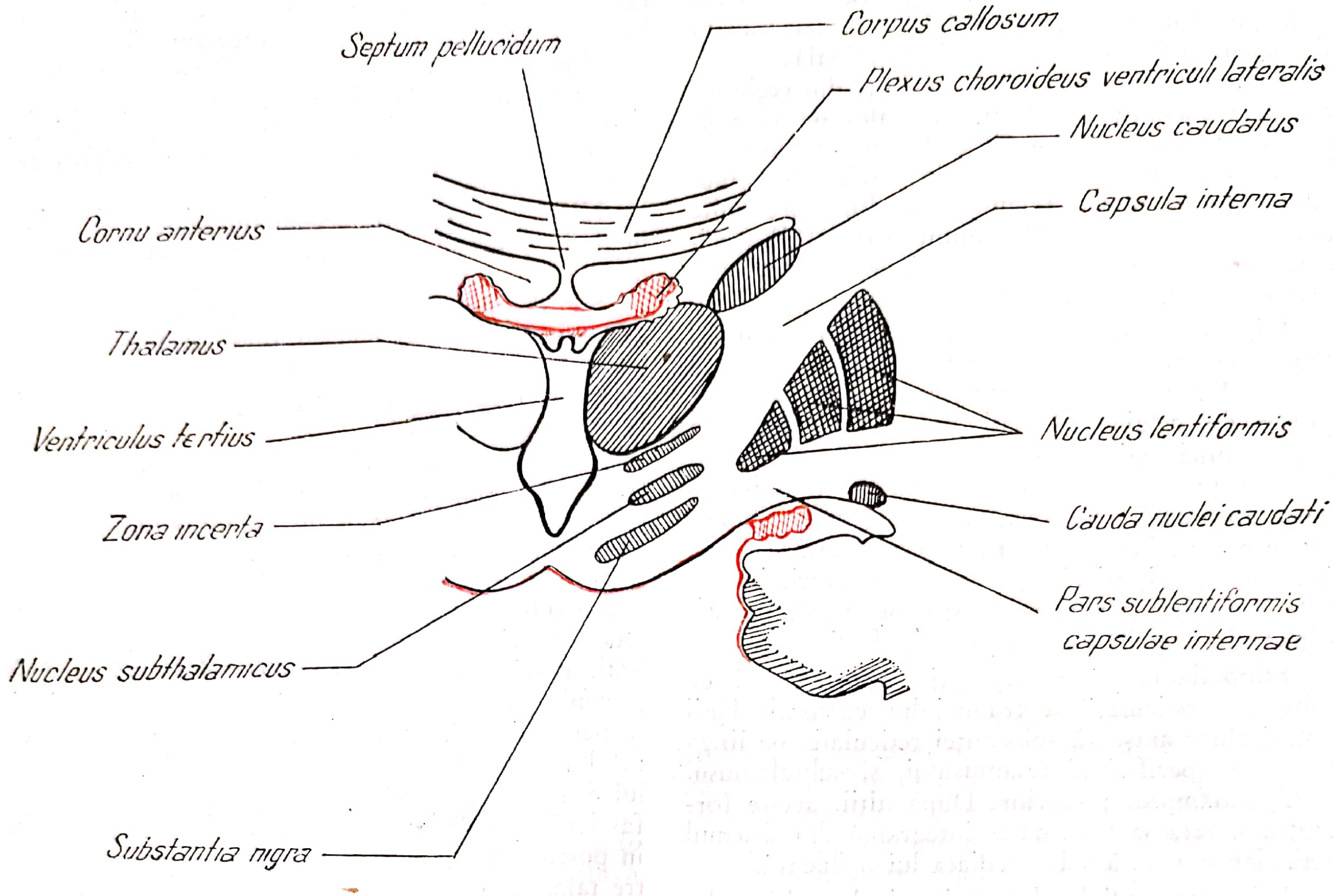
Septum pellucidum
Corpus callosum
Plexus choroideus ventriculi lateralis
Nucleus caudatus
Capsula interna
Cornu anterius
Thalamus
Ventriculus tertius
Nucleus lentiformis
Zona incerta
Cauda nuclei caudati
Pars sublentiformis capsulae internae
Nucleus subthalamicus
Substantia nigra

Fig. 330. Regiunea suboptică (schemă).

logic provine din diencefal, iar din punct de vedere funcţional aparţine ansamblului de nuclei extrapiramidali ai pragului diencefalomezencefalic.

În partea posterioară a regiunii suboptice se observă extremitatea anterioară a nucleului roşu (nucleus ruber) şi a lui locus niger — (substantia nigra).

În ceea ce priveşte substanţa albă, piciorul peduncular continuă la acest nivel capsula internă. Pe traiectul fasciculelor lungi de proiecţie se observă striaţii transversale, formate de mănunchiurile de fibre ale sistemului extrapiramidal şi din căi corticobulbare, care traversează partea inferioară a capsulei interne (formaţiunea în dinţi de pieptene a capsulei interne).

Între nucleul subtalamic şi peretele ventriculului mijlociu se găseşte o zonă, care poartă denumirea de cîmpul H, al lui Forel. Acest cîmp este traversat de lemniscul medial şi de fasciculele spinotalamice. Lateral, cîmpul lui Forel este divizat prin prezenţa zonei incerte în două subdiviziuni: cîmpul H_1 şi H_2. Cîmpul H_1 se află între talamus şi zona incertă şi este traversat de fasciculul talamic. Cîmpul H_2 este delimitat de zona incertă şi nucleul subtalamic, şi conţine fasciculul lenticular.

Formaţiunile cenuşii ale regiunii suboptice aparţin sistemului motor extrapiramidal.

Globul palid (globus pallidus) reprezintă macroscopic partea internă a nucleului lenticular (nucleus lentiformis). Este separat de putamen prin lama medulară externă (lamina medullaris lateralis). Masa globului palid este subdivizată prin lama medulară internă (lamina medullaris medialis) în două fragmente, medial şi lateral.

Înglobarea putamenului şi a globului palid într-o singură formaţiune nu este corespunzătoare, întrucît după cum am arătat, cele două componente ale nucleului lenticular au origine şi rol funcţional diferit.

Globul palid primeşte fibre aferente de la scoarţa cerebrală — cîmpul 4 şi 6, nucleii intralaminari ai talamusului, tectul mezencefalic, corpul striat, nucleul subtalamic, substanţa neagră, formaţia reticulară a trunchiului cerebral, hipotalamus, oliva bulbară şi nucleii nervului vestibular.

Fibrele sale eferente abordează: talamusul (nucelul ventral), nucleul subtalamic, nucleul roşu, oliva bulbară, formaţiunea reticulară şi nucleul interstiţial. Conexiunile se fac prin intermediul ansei lenticulare, a fasciculului lenticular, fasciculului talamic şi a fasciculului central al calotei.

Globul palid este un centru motor al sistemului extrapiramidal, care este supus acţiunii frenatoare a corpului striat.

Nucleul subtalamic al lui Luys (nucleus subthalamicus) are forma unei lentile biconvexe. În sus vine în raport cu zona incerta, prin cîmpul H_2. Extremitatea sa anterioară se întinde pînă la un plan frontal, trecînd prin tuberculii mamilari, iar extremitatea sa posterioară se apropie de locus niger. El este compus dintr-o porţiune medială cu celule mici şi dintr-una laterală, formată din celule mari. Prima ar aparţine sistemului vegetativ, şi numai cea de-a doua aparatului extrapiramidal.

Nu se cunosc complet conexiunile nucleului subtalamic. Există legături în ambele direcţii cu putamenul, talamusul, nucleul roşu, locus niger şi hipotalamus. Se pare că există, de asemenea, legături directe cu scoarţa cerebrală fie prin fibre speciale, fie prin colateralele altor căi. Nucleul subtalamic este legat şi de cel de partea opusă.

Zona incerta este o lamă subţire de substanţă cenuşie, care, după cum am văzut, împarte cîmpul lui Forel în două cîmpuri secundare. Ea este alungită sub talamus în direcţie anteroposterioară şi este legată lateral de lama reticulară a talamusului. Dedesubtul ei se găseşte nucleul subtalamic.

Conexiunile şi rolul funcţional al zonei incerte sînt puţin cunoscute. S-au descris colaterale ale căilor piramidale, care s-ar termina în ea. Au fost semnalate legături cu talamusul, nucleul subtalamic, hipotalamusul, precum şi cu formaţiunile comisurii mai mici din apropiere. Eferenţele zonei incerta se pare că se îndreaptă spre tectul mezencefalic, calota pedunculară, oliva bulbară şi nucleii nervilor trunchiului cerebral.

S-au mai descris în regiunea suboptică nucleul ansei lenticulare şi nucleul cîmpului lui Forel. După cum am subliniat la început, toate formaţiunile cenuşii ale regiunii suboptice sînt ataşate sistemului motor extrapiramidal, reprezentîndu-i etajul diencefalic.

VENTRICULUL al III-lea

(ventriculus tertius)

Ventriculul al III-lea sau ventriculul mijlociu se dezvoltă din cavitatea veziculei diencefalice şi reprezintă deci ventriculul creierului intermediar. După cum am arătat însă, la dezvoltarea embriologică, cavitatea centrală a diencefalului nu este închisă din toate părţile de acesta din urmă. Ea este completată în partea anterioară de lama terminală a telencefalului. Această lamă uneşte cele două vezicule telencefalice şi totodată închide înainte cavitatea celui de-al treilea ventricul. La adult, segmentul telencefalic al ventriculului este reprezentat de spaţiul cuprins între cele două orificii interventriculare şi de către lama terminală (lamina terminalis).

Ventriculul III comunică înapoi cu ventriculul IV (ventriculus quartus), prin apeductul lui Sylvius (aqueductus cerebri) iar înainte cu cei doi ventriculi laterali (ventriculus lateralis), prin găurile interventriculare ale lui Monro (foramen interventriculare). Din această cauză, el a fost numit cavitatea comună a ventriculilor.

Ventriculul mijlociu este un spaţiu îngust median, vertical, situat între cele două straturi optice. I se pot descrie 6 pereţi: superior (dorsal), inferior (ventral), anterior, posterior şi 2 pereţi laterali.

Pereţii laterali prezintă un şanţ cu direcţie anteroposterioară şi curb cu concavitatea superioară. Acest şanţ se numeşte şanţul hipotalamic al lui Monro (sulcus hypothalamicus), se întinde din dreptul orificiului apeductului lui Sylvius pînă la gaura interventriculară, şi separă faţa medială a talamului, situată deasupra, de hipotalamus, care se găseşte dedesubtul lui. Feţele mediale ale talamusurilor sînt unite între ele prin comisura moale sau cenuşie, adeziunea intertalamică (adhesio interthalamica). Hipotalamusul formează în mare o pîlnie, care după ce a participat la formarea peretelui lateral, se continuă în peretele inferior.

Peretele inferior (ventral) sau planşeul ventriculului este excavat. Punctul lui cel mai decliv este reprezentat de infundibulul (infundibulum) care se continuă în jos cu tulpina glandei pituitare. Pîlnia peretelui inferior are un perete posterior mai oblic şi unul anterior mai vertical. Planşeul este alcătuit în porţiunea posterioară de pedunculii cerebrali (pedunculus cerebri) şi de substanţa perforată posterioară (substantia perforata posterior) a fosei interpedunculare (fossa interpeduncularis).

Înaintea lor se observă slaba proeminenţă intraventriculară a corpilor mamilari, iar şi mai înainte tuber cinereum. În centrul tuberului se află infundibulul. În partea cea mai anterioară a planşeului ventricular se găseşte faţa superioară a chiasmei optice.

Peretele superior (dorsal) propriu-zis sau tavanul este format din membrana tectoria a ventriculului III. Aceasta reprezintă placa dorsală a veziculei diencefalice, care a rămas nedezvoltată. Deasupra membranei tectoria se întinde pînza coroidă (tela choroidea ventriculi tertii), iar peste aceasta trigonul cerebral (fornix). După cum am văzut, aceste două formaţiuni se întind şi peste faţa dorsală a unei porţiuni a straturilor optice. În partea posterioară, fornixul este sudat de corpul calos (corpus callosum). În grosimea pînzei coroide se găsesc plexurile coroide ale ventriculului mijlociu (plexus choroideus ventriculi tertii) şi ceva mai dorsolateral, venele cerebrale interne — venele lui Galien (v. cerebri magna).

Peretele anterior este alcătuit de lama terminală, care deasupra comisurei albe anterioare (commissura anterior) se continuă în sus cu lama rostrală a corpului calos. Înapoia părţii superioare a lamei terminale trece comisura anterioară, care are o direcţie transversală şi proemină puternic în cavitatea ventriculară. Părăsind ventriculul, se îndreaptă în direcţie laterală spre capul nucleului caudat. Înapoia comisurii se aşază pe peretele anterior cei doi stîlpi anteriori ai trigonului — coloanele fornixului (columnae fornicis). Aceştia sînt la început uniţi pe linia mediană. Pe urmă diverg, abordînd fiecare extremitatea anterioară a stratului optic respectiv. Cele două coloane ale fornixului împreună cu comisura anterioară delimitează un spaţiu triunghiular, în realitate în fund de sac, care a fost numit vulvă. În partea inferioară a peretelui anterior, deasupra chiasmei optice se găseşte un alt fund de sac al ventriculului, recesul optic (recessus opticus).

Peretele posterior prezintă orificiul superior al apeductului lui Sylvius (aqueductus cerebri), ca o mică pîlnie, cu deschizătura anterodorsală. Deasupra orificiului se întinde transversal comisura posterioară (comissura posterior). În dreptul ei, epiteliul ependimar prezintă organul subcomisural. Peste comisura posterioară se află epifiza. În legătură cu aceasta am descris anterior alte două evaginaţii ale cavităţii ventriculare: recesul pineal şi recesul suprapineal.

Cavităţile ventriculare sînt căptuşite cu un epiteliu ependimar (ependyma), unistratificat, cubic sau prismatic. Celulele prezintă cili vibratili, iar prin polul lor bazal emit o prelungire care intră în constituţia membranei bazale. La nivelul infundibulului, epiteliul ependimar nu este continuu, ceea ce pare să reprezinte un indiciu morfologic pentru schimburi de substanţe dintre nucleii infundibulului şi lichidului cerebrospinal.

În alte locuri se observă îngroşări şi chiar plisări ale ependimului, cu o mai bogată vascularizaţie a ţesutului subependimar. Probabil că şi la aceste niveluri au loc schimburi de substanţe dintre elementele nervoase şi lichidul cerebrospinal. Asemenea zone se găsesc în ventriculul III, pe peretele lateral, înapoia adeziunii intertalamice.

O altă formaţiune a ependimului ventriculului mijlociu este organul subcomisural. El este format de o zonă aşezată în dreptul comisurii posterioare (commissura posterior), unde celulele epiteliului ependimar sînt foarte înalte. Spre deosebire de celulele din alte regiuni, în loc de cili vibratili mici şi numeroşi, fiecare din celulele organului subcomisural posedă doar un singur cil mai voluminos. Celulele conţin la nivelul polului lor apical numeroase granule de mucopolizaharide. În ţesutul glial subependimar se observă numeroase capilare, precum şi fibre nervoase amielinice. La multe vertebrate de la suprafaţa organului subcomisural se desprinde un produs cuticular sub forma unui filament lung, fibra lui Reissner, care în lichidul cerebrospinal coboară prin apeduct şi ventriculul IV pînă în canalul ependimar, pe care-l parcurge pe o distanţă variabilă.

Organul subcomisural există aproape la toate mamiferele. La om există la embrion şi la nou-născut, dar regresează şi dispare complet în cursul primului an. Uneori pot persista din el mici insule. Fibra lui Reissner lipseşte la om. Nu se cunoaşte precis semnificaţia funcţională a organului subcomisural. Dintre toate ipotezele emise, mai verosimilă pare să fie aceea care îi atribuie un rol în legătură cu metabolismul apei.

FORMAŢIUNEA RETICULARĂ

(Formatio reticularis)

Formaţiunea reticulară ocupă spaţiile dintre nucleii şi tracturile nervoase care străbat tegmentul mezencefalopontin şi regiunea bulbului cuprinsă între olive şi planşeul ventriculului al IV-lea. Superior, ea se întinde pînă în diencefal — în regiunea talamusului, a hipotalamusului posterior şi subtalamică, iar inferior pînă în măduva spinării, unde cuprinde substanţa cenuşie periependimară şi cea de la baza coarnelor anterioare, laterale şi posterioare (fig. 331).

Ţinînd seama de forma, mărimea neuronilor şi de topografia corpusculilor Nissel, Olszewski (1949, 1954) descrie 98 de nuclei ai formaţiunii reticulare. Ei ar fi foarte constanţi în scara filogenetică, iar topografia şi citostructura lor ar fi asemănătoare la iepure, pisică, maimuţă şi om. Brodal (1957) se ocupă de citoarhitectonica unor anumiţi nuclei ai formaţiunii reticulare şi de corelaţiile lor funcţionale. El studiază nucleul reticular lateral, nucleul reticular paramedian şi nucleul reticular al tegmentului pontin, care au strînse legături cu cerebelul şi afirmă că, în afară de aceştia, în formaţiunea reticulară se pot deosebi nuclei ai celor două treimi mediale şi nuclei ai treimii laterale.*

Nucleul reticular lateral sau nucleul funiculului lateral (nucleus funiculi lateralis) este situat lateral şi inferior de oliva bulbară (fig. 332). În partea posterioară, el fuzionează cu formaţiunea reticulară a acestei regiuni şi este bine delimitat în celelalte părţi. El primeşte fibre abundente din măduva spinării, care vin la partea numită parvo- şi magnocelulară, unde au o anumită somatotopie; din nucleii vestibulari ar veni fibre la partea numită subtrigeminală; de la scoarţa cerebrală vin fibre la partea magnocelulară în regiunea ei dorsorostrală, unde nu vin fibre din măduvă; se cunosc mai puţin fibrele care vin de la cerebel şi nucleul roşu.

Fibrele eferente merg homolateral prin corpii restiformi la cerebel, în cea mai mare parte la vermis şi mai puţine la emisferele cerebeloase. Fibrele din partea parvo- şi magnocelulară merg la ariile de proiecţie spinală ale cerebelului şi la lobul paramedian, unde cunosc o anumită somato-

---

* Nici unul din aceştia nu a fost omologat în N.I.

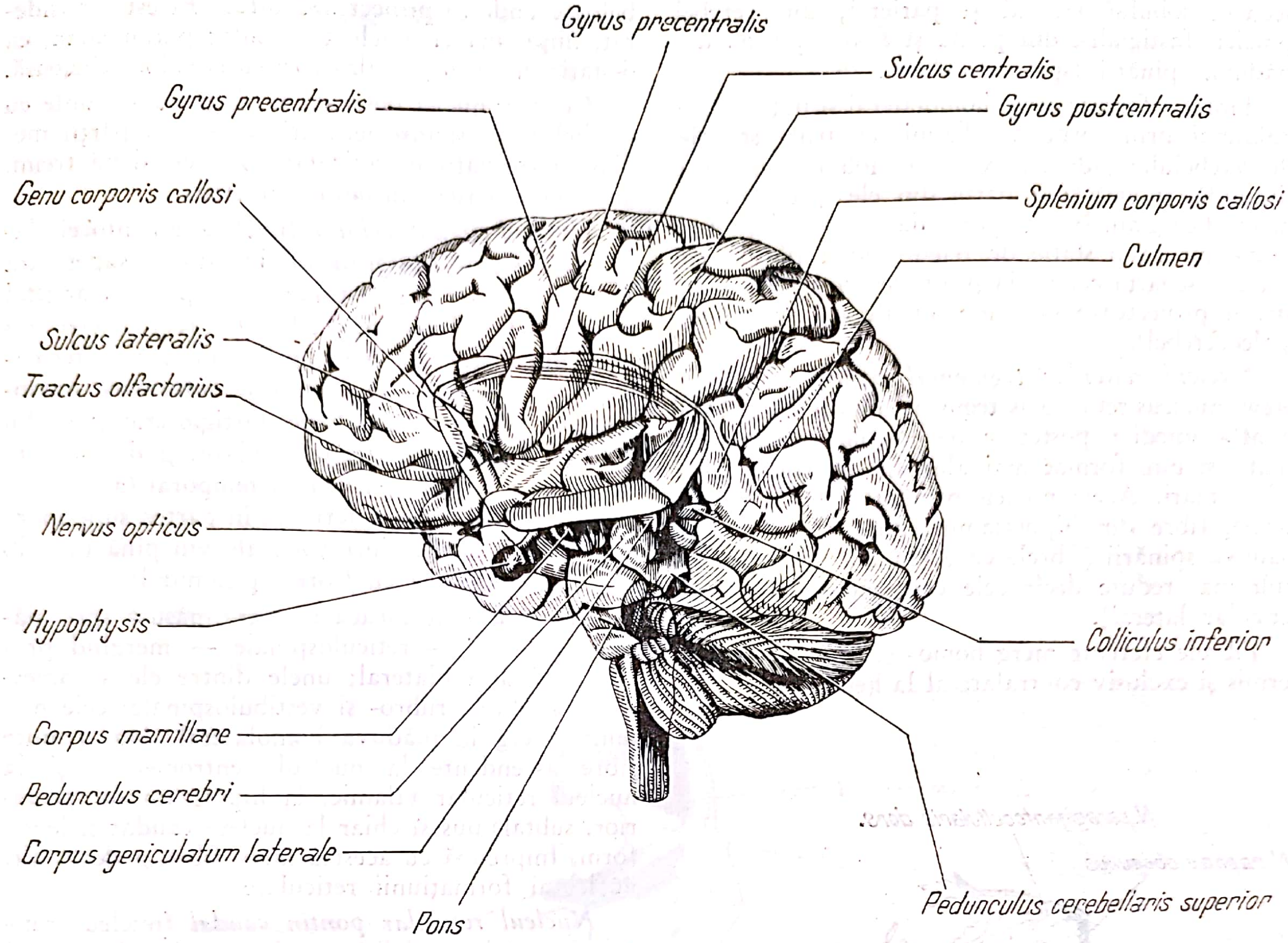
Gyrus precentralis
Sulcus centralis
Gyrus precentralis
Gyrus postcentralis
Genu corporis callosi
Splenium corporis callosi
Culmen
Sulcus lateralis
Tractus olfactorius
Nervus opticus
Hypophysis
Colliculus inferior
Corpus mamillare
Pedunculus cerebri
Corpus geniculatum laterale
Pedunculus cerebellaris superior
Pons

Fig. 331. Aria de răspîndire a formaţiunii reticulare.

topie; fibre din partea subtrigeminală ar merge la lobul nodulofloccular. Fibrele venite din scoarţa cerebrală se proiectează la nivelul emisferelor cerebeloase. Deci, partea sa parvo- şi magnocelulară poate fi considerată ca o staţie de releu, pe calea transmiterii impulsurilor spinocerebeloase.

Nucleul reticular paramedian (nucleus reticularis paramedianus) este situat posterior de oliva bulbară, de o parte şi alta a liniei mediane. Este format din neuroni mari şi mijlocii, dispuşi în trei grupuri celulare: un grup ventral, unul dorsal şi altul accesor. El primeşte fibre corticofugale din

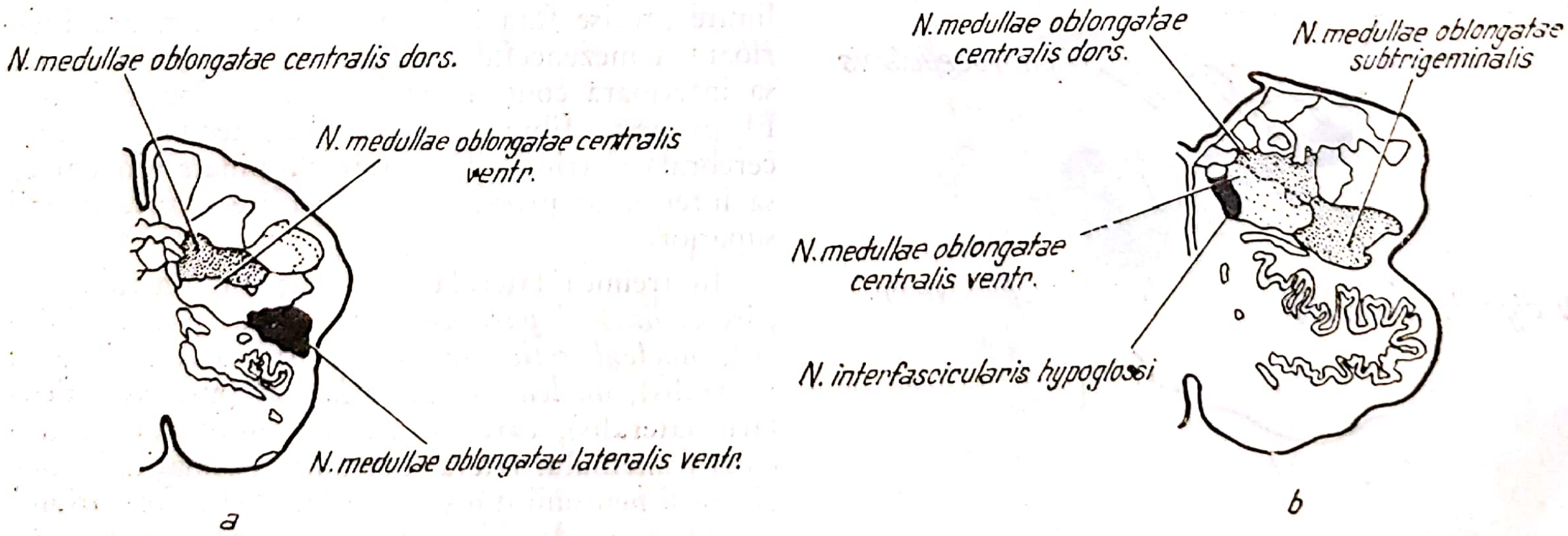
N. medullae oblongatae centralis dors.
N. medullae oblongatae centralis ventr.
N. medullae oblongatae lateralis ventr.
a
N. medullae oblongatae centralis dors.
N. medullae oblongatae subtrigeminalis
N. medullae oblongatae centralis ventr.
N. interfascicularis hypoglossi
b

Fig. 332. Formaţia reticulară a bulbului:
a — secţiune la nivelul nucleilor gracil şi cuneat; *b* — secţiune la nivelul maximei desfăşurări a olivei.

scoarța lobului frontal și parietal; din cerebel (nucleii fastigiali), din punte și foarte puține din măduva spinării (spinoreticulare).

Fibrele eferente merg homolateral și puține contralateral prin corpii restiformi, la ariile spinale ale cerebelului (adică la vermisul lobului anterior, piramidă, uvulă) și o parte din ele, probabil, la nucleii fastigiali. Nucleul reticular paramedian este considerat ca o stație de releu pentru fibrele venite din scoarța cerebrală și alți centri superiori, pe care le proiectează pe ariile spinale ale cerebelului (paleocerebel).

Nucleul reticular tegmental pontin — Bechterew (nucleus reticularis tegmenti pontis) (fig. 337) se află imediat posterior de nucleii proprii ai punții și este format mai ales din neuroni multipolari mari. Acest nucleu primește fibre corticofugale, fibre din hipotalamus, din cerebel și din măduva spinării (fibrele care vin din măduvă sînt mult mai reduse decît cele care merg la nucleul reticular lateral).

Fibrele eferente merg homo- și contralateral la vermis și exclusiv contralateral la hemisferele cerebeloase unde se proiectează difuz. El este considerat, împreună cu nucleul reticular paramedian, ca o stație de releu pe calea corticoreticulocerebeloasă.

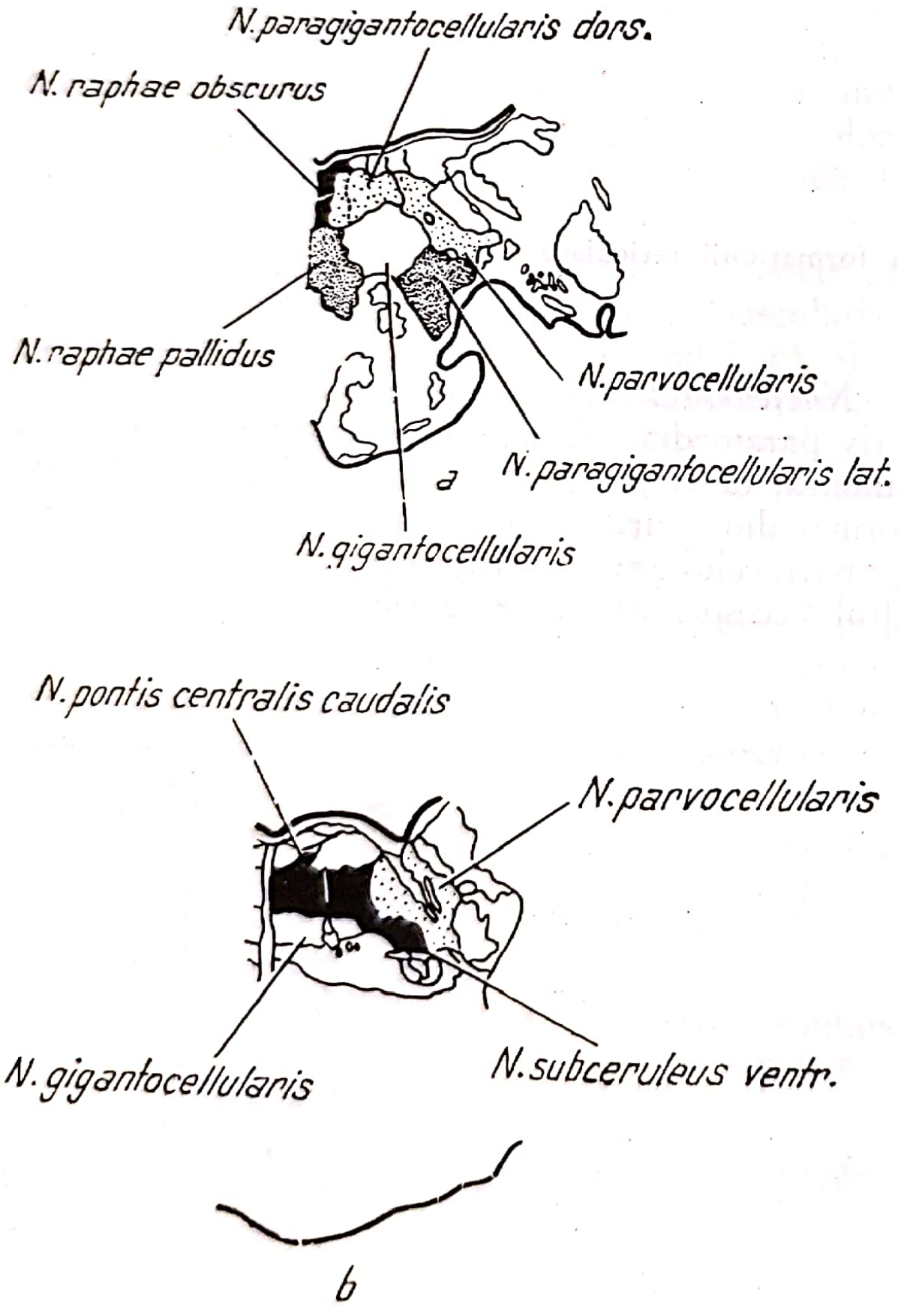

Fig. 333. Formația reticulară a punții:
a — secțiune la nivelul de trecere între bulb și punte; *b* — secțiune prin mijlocul punții.

Cei trei nuclei descriși, pe lîngă conexiunile cu cerebelul, au strînse legături cu nucleii părții mediale a formațiunii reticulare. În cele două treimi mediale se găsesc următorii nuclei:

Nucleul gigantocelular (nucleus gigantocellularis) este situat posterior de jumătatea superioară a olivei bulbare și se întinde în sus pînă în dreptul nucleului facialului (pag. 333). La acest nucleu vin fibre din măduva spinării prin funiculul anterolateral și se termină în partea sa inferioară homolateral; mai primește fibre fastigioreticulare din cerebel, din tectum (tectoreticulare) și din scoarța cerebrală a lobului parietal și temporal (ariile senzorio-motorii), care se termină în partea superioară a nucleului; aceste fibre corticale vin pînă în bulb și punte împreună cu fibrele piramidale.

Fibre eferente pleacă în mare măsură spre măduva spinării — reticulospinale — mergînd prin funiculul anterolateral; unele dintre ele se amestecă cu fibrele rubro- și vestibulospinale; cele mai multe merg la măduvă homolateral. Mai trimite fibre ascendente la nucleul centromedian și la nucleul reticular talamic, la hipotalamusul posterior, subtalamus și chiar la nucleul caudat și lentiform. Împreună cu acestea merg fibre și de la alți nuclei ai formațiunii reticulare.

Nucleul reticular pontin caudal (nucleus reticularis pontis caudalis) se află superior de nucleul gigantocelular și este format din neuroni mari și mici (fig. 337). Primește și el fibre spinoreticulare în partea sa rostrală, de asemenea fibre fastigioreticulare din cerebel, fibre tectoreticulare și din scoarța cerebrală, asemănător cu nucleul gigantocelular. Fibrele sale eferente merg la măduvă în cea mai mare parte (reticulospinale) și de asemenea unele merg ascendent spre centrii superiori.

Nucleul reticular pontin oral (nucleus reticularis pontis oralis) nu este bine delimitat în partea inferioară de nucleul precedent, iar superior nu are limite precise față de formațiunea reticulară inferioară a mezencefalului (fig. 334, 337). În partea sa inferioară conține celule gigante, dar mai rare. El primește fibre de la cerebel, tectum, scoarța cerebrală și trimite fibre reticulospinale din partea sa inferioară; probabil trimite fibre și spre centrii superiori.

În treimea laterală a formațiunii reticulare se găsesc: ***nucleul parvocelular*** (nucleus parvocellularis), ***nucleul reticular ventral*** (nucleus reticularis ventralis), ***nucleul reticular lateral*** (nucleus reticularis lateralis), care nu trebuie confundat cu nucleul funiculului lateral din bulb. Formațiunile nucleare și neuronii din treimea laterală a formațiunii reticulare nu dau fibre lungi ascendente și descendente. De remarcat că în această parte nu se găsesc nici celule gigante, ca în cele două treimi mediale

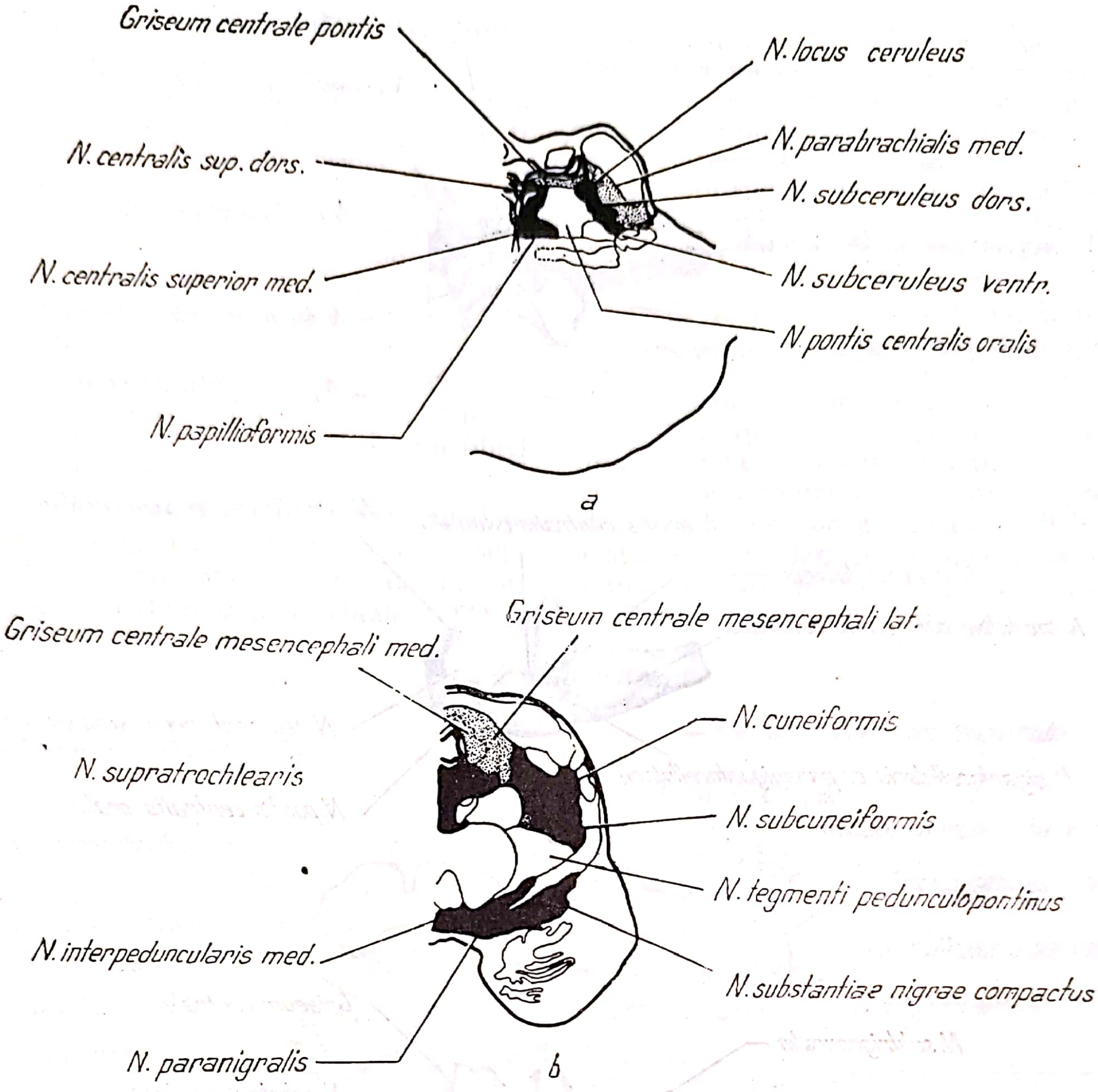
Griseum centrale pontis
N. locus ceruleus
N. centralis sup. dors.
N. parabrachialis med.
N. subceruleus dors.
N. centralis superior med.
N. subceruleus ventr.
N. pontis centralis oralis
N. papilliformis
a
Griseum centrale mesencephali lat.
Griseum centrale mesencephali med.
N. cuneiformis
N. supratrochlearis
N. subcuneiformis
N. tegmenti pedunculopontinus
N. interpeduncularis med.
N. substantiae nigrae compactus
N. paranigralis
b

Fig. 334. Formaţia reticulară din istmul mezencefalului (*a*) şi din mezencefal (*b*).

(fig. 333). Axonii neuronilor din treimea laterală se îndreaptă de obicei orizontal spre nucleii porţiunii mediale, iar dendritele lor merg lateral spre tracturile sensitivosenzoriale specifice, cu a căror colaterale fac sinapse. De aceea se crede că această porţiune a formaţiunii reticulare s-a adaptat mai mult pentru funcţiunile receptive şi de asociaţie. Ea ar influenţa măduva şi centrii superiori prin intermediul porţiunii mediale. Între cele două părţi ale formaţiunii reticulare nu există totuşi o delimitare precisă morfofuncţională, deoarece se cunosc şi fibre spinoreticulare, care ajung în porţiunea medială, la nucleul gigantocelular, pontin caudal etc.

Legătura între nucleii formaţiunii reticulare ar fi de două feluri, una polisinaptică — prin neuroni cu axoni scurţi, perioadă de latenţă lungă şi conducere înceată a impulsurilor şi alta paucisinaptică — prin neuroni cu axoni lungi, perioadă

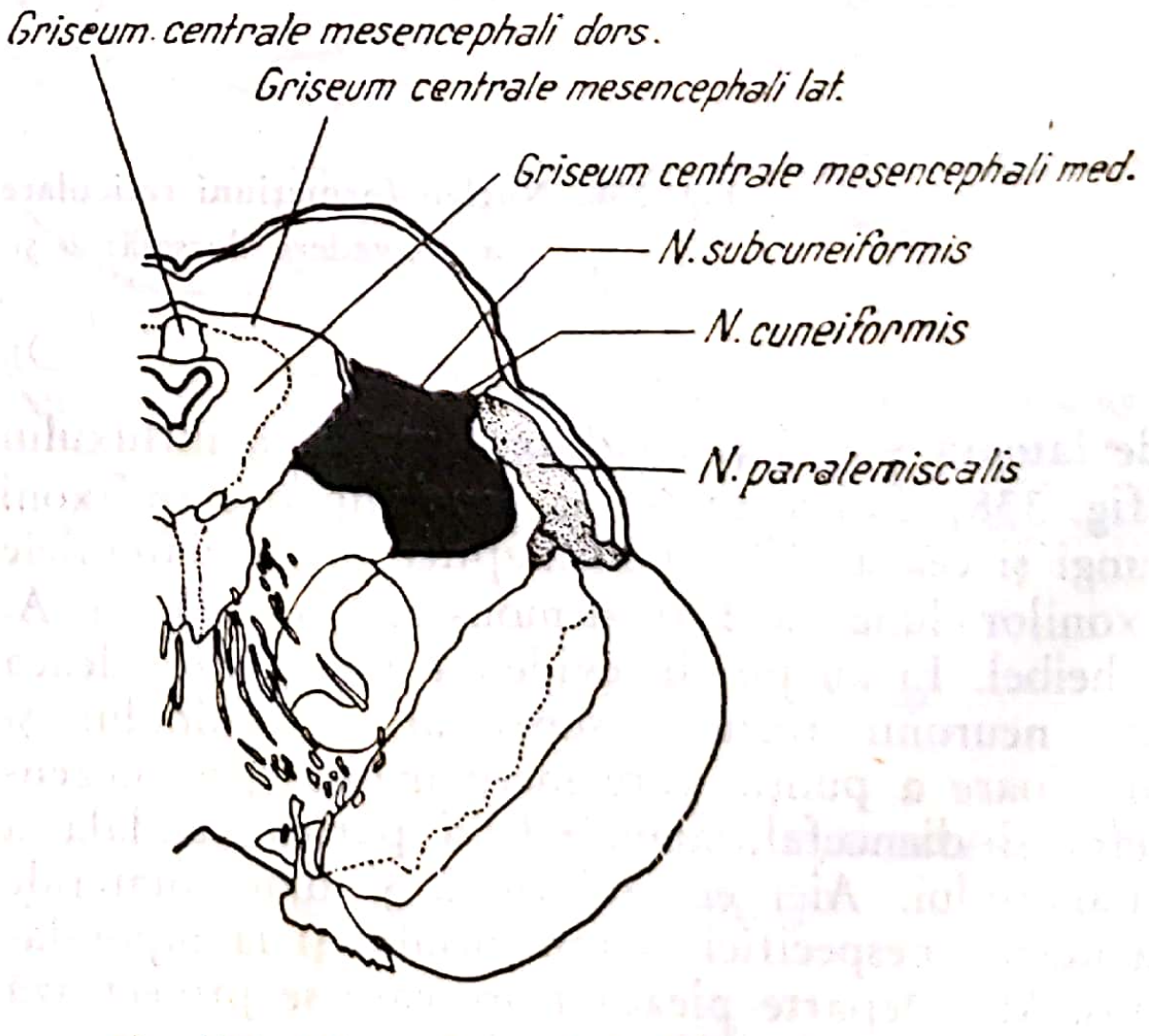
Griseum centrale mesencephali dors.
Griseum centrale mesencephali lat.
Griseum centrale mesencephali med.
N. subcuneiformis
N. cuneiformis
N. paralemiscalis

Fig. 335. Formaţia reticulară a mezencefalului.

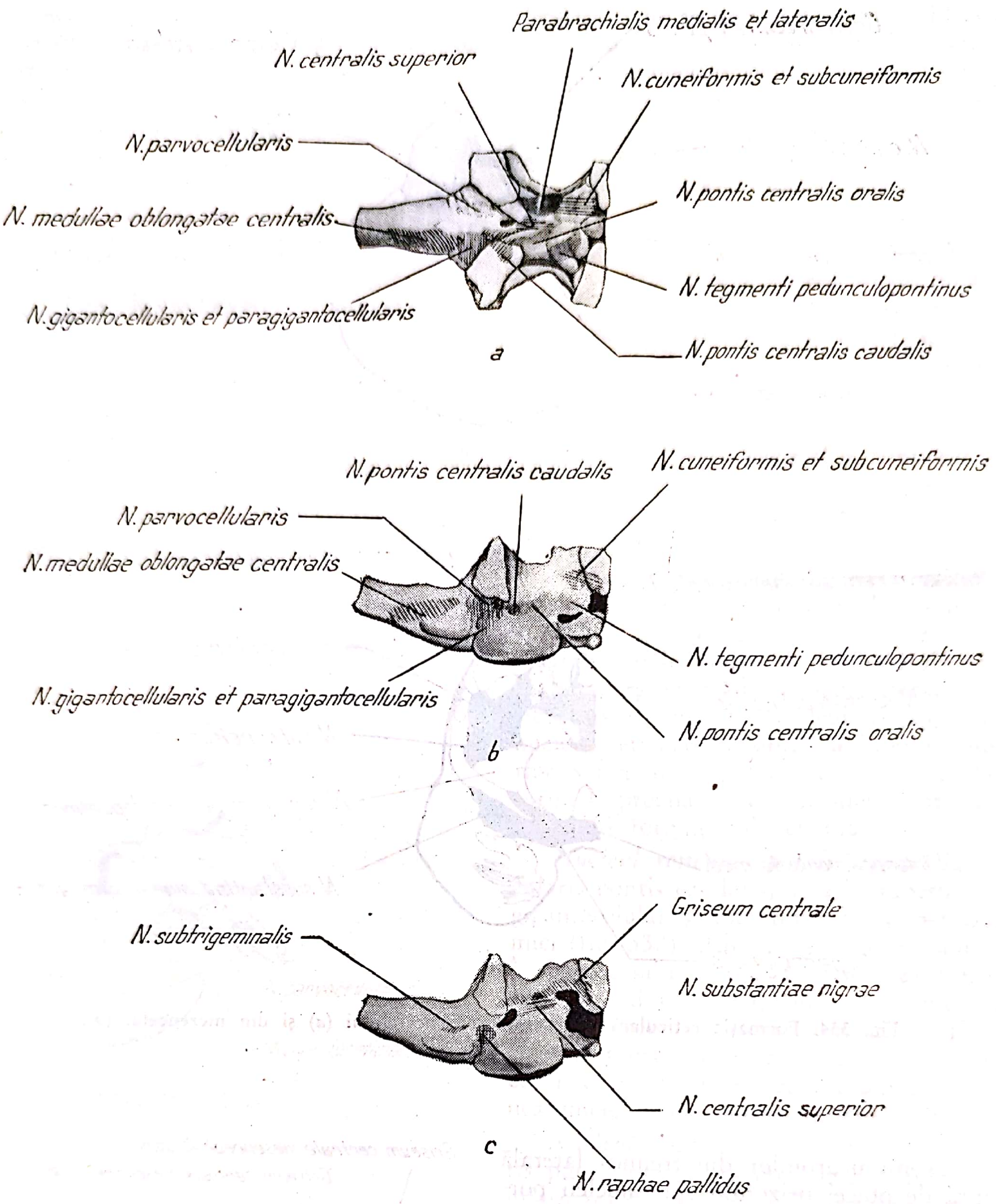
Parabrachialis medialis et lateralis
N. centralis superior
N. cuneiformis et subcuneiformis
N. parvocellularis
N. medullae oblongatae centralis
N. pontis centralis oralis
N. tegmenti pedunculopontinus
N. gigantocellularis et paragigantocellularis
a
N. pontis centralis caudalis
N. pontis centralis caudalis
N. cuneiformis et subcuneiformis
N. parvocellularis
N. medullae oblongatae centralis
N. tegmenti pedunculopontinus
N. gigantocellularis et paragigantocellularis
N. pontis centralis oralis
b
Griseum centrale
N. subtrigeminalis
N. substantiae nigrae
N. centralis superior
c
N. raphae pallidus

Fig. 336. Nucleii formaţiuni reticulare a trunchiului cerebral şi conexiunile lor: *a* — vedere dorsală; *b* şi *c* — vedere laterală dreaptă.

de latenţă scurtă şi conducere rapidă a influxului (fig. 338). Existenţa căilor paucisinpatice cu axoni lungi şi cea a căilor polisinaptice prin colateralele axonilor lungi a fost demonstrată de M. şi A. Scheibel. Ei au pus în evidenţă axoni care pleacă din neuronii regiunii superioare a bulbului şi inferioare a punţii, care merg în sus spre mezencefal şi diencefal, ajungînd în partea caudală a talamusului. Aici ei se bifurcă şi dau colaterale la nucleii nespecifici ai talamusului şi la hipotalamus. Mai departe pleacă fibre care se proiectează pe scoarţa cerebrală.

CONEXIUNILE ŞI ROLUL FORMAŢIUNII RETICULARE

Fibrele aferente ale formaţiunii reticulare

Formaţiunea reticulară primeşte incitaţii pe toată întinderea ei din căile senzitivosenzoriale ale sistemului nervos central, din nucleii nervilor cerebrali, cerebel, nucleul roşu, substanţa neagră, tectum, talamus, hipotalamus, din nucleii de la bază şi din scoarţa cerebrală.

1. Din măduva spinării, incitaţiile vin atît prin colateralele căilor senzitive specifice, cum ar fi: tractul spinotalamic, lemniscul medial etc., cît şi fibre spinoreticulare directe, care urcă prin funiculul anterolateral al măduvei.

2. Din nucleii senzitivi ai nervilor cranieni merg la formaţiunea reticulară fibrele nucleoreticulare. Acestea pot fi fie fibre directe, ca cele care pleacă din nucleul senzitiv al trigemenului, fie colaterale ale axonilor acestor nuclei, cum ar fi cele din nucleul tractului solitar şi din nucleii vestibulari. Din nucleii vestibulari se şi descriu fibrele tractului vestibuloreticular (fig. 338).

3. Incitaţiile viscerale culese de nervii splahnici s-a dovedit că ajung la extremitatea rostrală (superioară) a formaţiunii reticulare, iar de aici sînt transmise mai departe scoarţei cerebrale.

4. Excitaţiile senzoriale vizuale, plecate din retină, pot ajunge şi ele la scoarţa cerebrală, nu numai pe calea optică specifică, ci şi printr-o cale reticulară nespecifică, care le împrăştie difuz în scoarţa cerebrală.

5. Formaţiunea reticulară are strînse legături cu rinencefalul. S-a dovedit că excitaţiile olfactive se pot transmite şi ele scoarţei cerebrale pe calea sistemului reticular talamic difuz. Probabil că legăturile se fac prin hipotalamus şi formaţiunea reticulară a tegmentului mezencefalic, prin centrul median al lui Luys şi partea medială a nucleului dorsomedian al talamusului.

6. Excitaţiile auditive pot ajunge şi ele la capătul diencefalic al formaţiunii reticulare, chiar atunci cînd s-a interceptat calea acustică, specifică prin distrugerea corpilor geniculaţi mediali. Din formaţiunea reticulară diencefalică, incitaţiile sînt transmise scoarţei cerebrale, difuz, pe calea reticulară.

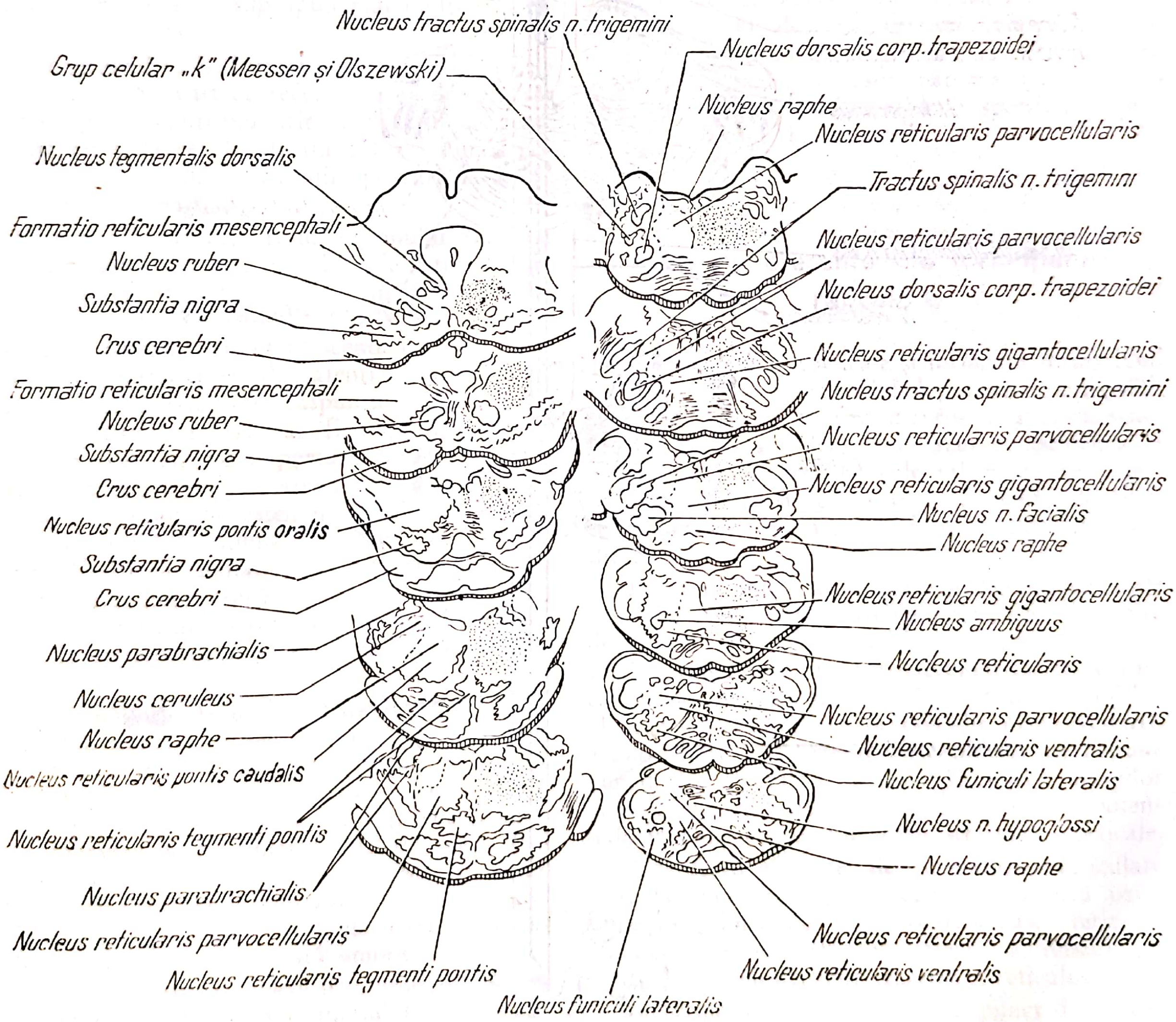
Nucleus tractus spinalis n. trigemini
Grup celular „k" (Meessen şi Olszewski)
Nucleus dorsalis corp. trapezoidei
Nucleus raphe
Nucleus reticularis parvocellularis
Nucleus tegmentalis dorsalis
Tractus spinalis n. trigemini
Formatio reticularis mesencephali
Nucleus reticularis parvocellularis
Nucleus ruber
Substantia nigra
Nucleus dorsalis corp. trapezoidei
Crus cerebri
Nucleus reticularis gigantocellularis
Formatio reticularis mesencephali
Nucleus tractus spinalis n. trigemini
Nucleus ruber
Nucleus reticularis parvocellularis
Substantia nigra
Crus cerebri
Nucleus reticularis gigantocellularis
Nucleus n. facialis
Nucleus reticularis pontis oralis
Nucleus raphe
Substantia nigra
Crus cerebri
Nucleus reticularis gigantocellularis
Nucleus ambiguus
Nucleus parabrachialis
Nucleus reticularis
Nucleus ceruleus
Nucleus reticularis parvocellularis
Nucleus raphe
Nucleus reticularis ventralis
Nucleus reticularis pontis caudalis
Nucleus funiculi lateralis
Nucleus reticularis tegmenti pontis
Nucleus n. hypoglossi
Nucleus raphe
Nucleus parabrachialis
Nucleus reticularis parvocellularis
Nucleus reticularis parvocellularis
Nucleus reticularis tegmenti pontis
Nucleus reticularis ventralis
Nucleus funiculi lateralis

Fig. 337. Secţiuni transversale succesive prin bulb, punte şi mezencefal, pentru a arăta nucleii reticulari de la diferite nivele.

Incitaţiile pe care formaţiunea reticulară le primeşte, după cum au fost descrise mai sus, s-a demonstrat că sînt transmise scoarţei cerebrale fie pe cale talamică, prin porţiunea ventromediană a talamusului, cu întrerupere şi în alţi nuclei talamici, fie pe cale extratalamică, directă, prin subtalamus, hipotalamus şi capsula internă (fig. 338).

I. Din cele expuse pînă aici reiese că stimulii senzitivosenzorali se pot transmite scoarţei cerebrale atît pe căile lor specifice, care îi proiectează

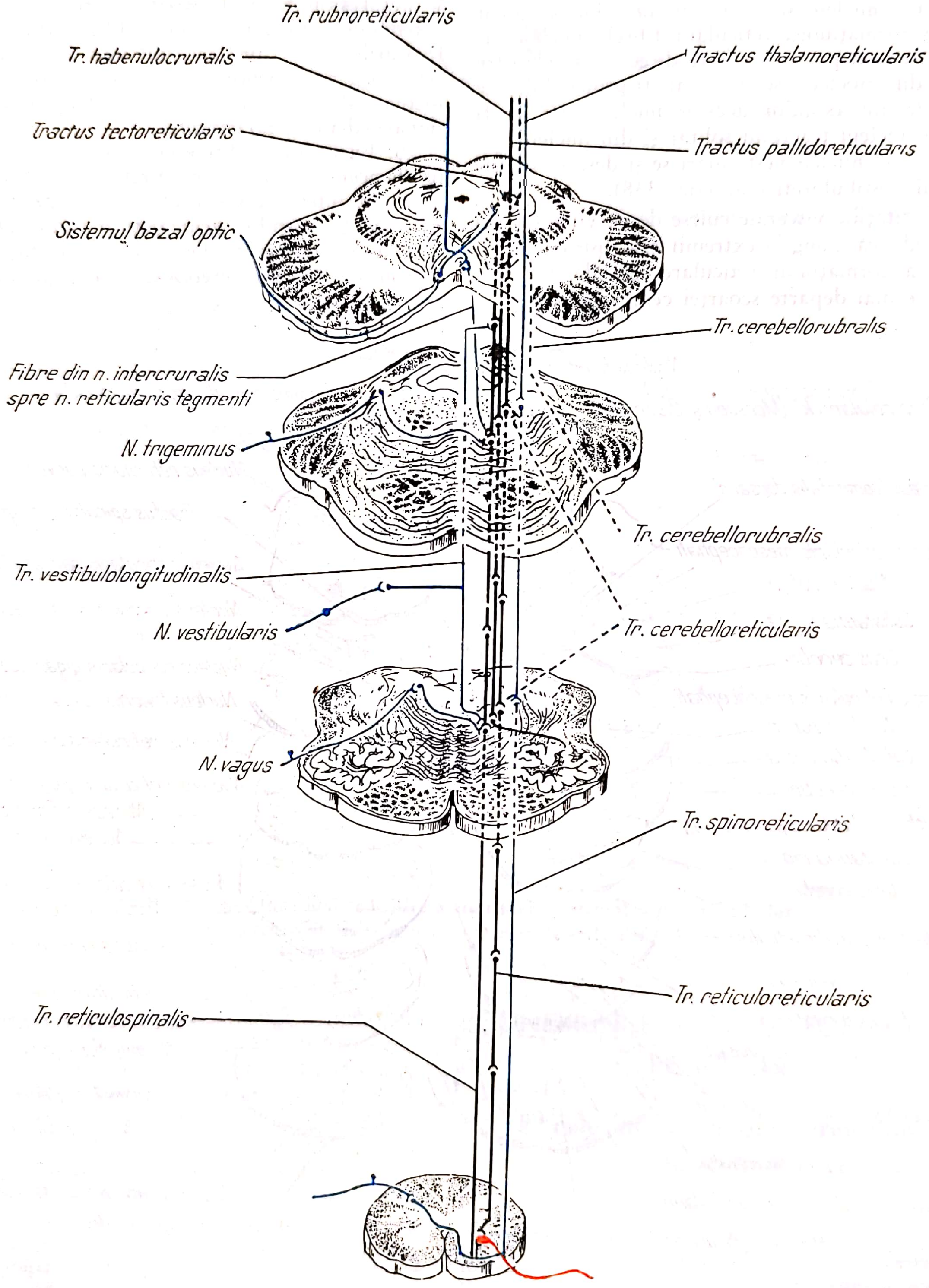
Tr. rubroreticularis
Tr. habenulocruralis
Tractus thalamoreticularis
Tractus tectoreticularis
Tractus pallidoreticularis
Sistemul bazal optic
Tr. cerebellorubralis
Fibre din n. intercruralis spre n. reticularis tegmenti
N. trigeminus
Tr. cerebellorubralis
Tr. vestibulolongitudinalis
N. vestibularis
Tr. cerebelloreticularis
N. vagus
Tr. spinoreticularis
Tr. reticuloreticularis
Tr. reticulospinalis

Fig. 338. Conexiunile formaţiei reticulare din trunchiul cerebral.

pe ariile corticale respective, cît şi prin intermediul căii derivate nespecifice a formaţiunii reticulare, care îi proiectează pe scoarţa cerebrală în mod difuz. Această a doua cale a fost numită sistemul reticular activator ascendent, a cărui bază structurală o constituie fibrele lungi ale formaţiunii reticulare. Probabil că sînt folosiţi şi neuroni cu axoni scurţi, fapt argumentat de propagarea mai lentă a incitaţiilor. Fibrele ascendente lungi iau naştere în cele două treimi mediale ale formaţiunii reticulare bulbare, pontine, mezencefalice. În mezencefal, fibrele ascendente lungi sînt cuprinse în majoritatea lor în regiunea centrală a tegmentului.

Substratul anatomic al transmiterii incitaţiilor prin sistemul reticular activator ascendent este acelaşi pentru toate felurile de stimuli, adică aceeaşi neuroni primesc şi transmit la scoarţă stimuli senzitivi periferici, ca şi stimuli viscerali sau senzoriali (vizuali, auditivi, olfactivi). Cu alte cuvinte, la anumite unităţi neuronale, din formaţiunea reticulară converg şi se suprapun mai mulţi stimuli, de origine diferită.

Se consideră că în formaţiunea reticulară există neuroni cu cîmp vast de recepţie şi că descărcarea acestora poate contribui atît la funcţiunea generalizată cît şi la cea localizată a formaţiunii reticulare, în raport de conexiunile pe care le au cu alţi neuroni (Amassian).

În ceea ce priveşte rolul sistemului reticular activator ascendent, spre deosebire de sistemele senzitivosenzoriale specifice, cu rol în perceperea şi discriminarea fină a stimulilor pe care îi conduc la scoarţă, sistemul reticular ascendent declanşează la nivelul scoarţei cerebrale „atenţia", fără de care discriminarea senzitivă şi răspunsul eferent adecvat al scoarţei cerebrale ar fi imposibile. Acest sistem ar avea un rol important şi în orientarea şi electivitatea atenţiei, care se explică în felul următor. În timp ce sistemul reticular activator ascendent întăreşte stimulii plecaţi din anumiţi receptori periferici somatici sau viscerali, el nu întăreşte stimulii care pleacă — în acelaşi timp — din ceilalţi receptori, din cauza fenomenului de ocluzie. Astfel, în sfera atenţiei va intra numai un anumit stimul.

Rolul important al formaţiunii reticulare în menţinerea stării de veghe se explică prin descărcările tonice plecate din formaţiunea reticulară, care sînt transmise scoarţei cerebrale. Dar, trebuie precizat că nu numai aceasta, ci însăşi scoarţa cerebrală intervine în menţinerea stării de veghe. Rezistenţa la somn din timpul zilei este unul din argumentele care explică intervenţia scoarţii cerebrale în starea de veghe. Pe lîngă aceştia mai intervin şi alţi factori de natură umorală.

Reacţia de trezire corticală, produsă de un stimul senzitiv, reprezintă răspunsul fazic la excitarea sistemului reticular activator ascendent. Există însă şi factori umorali care influenţează mecanismul de trezire. Astfel, în hipotermie, anoxie şi hipotensiune, mecanismul de trezire este mult diminuat. Între reacţia de trezire produsă printr-o stimulare electrică a formaţiunii reticulare şi cea produsă de un stimul periferic senzitiv sau senzorial s-a constatat că există o deplină identitate.

II. Pe lîngă sistemul reticular activator ascendent s-au sistemul talamic difuz care transmite scoarţei cerebrale incitaţii din formaţiunea reticulară, producînd fenomenul de trezire sau de întreţinere a tonusului de excitabilitate corticală, se mai descrie un sistem reticular talamic de recrutare, numit astfel din cauză că excitarea lui produce fenomenul de recrutare şi modificări electroencefalografice, ca în somn. Astfel, dacă se excită nucleii nespecifici ai talamusului, din lama medulară internă (nucleul paracentral, parafascicular, centrul median al lui Luys, nucleii liniei mediane, nucleul reticular şi nucleul ventral anterior), cu frecvenţă joasă şi prelungită, în amplitudinea undelor bioelectrice corticale apar variaţii periodice, care se caracterizează prin amplitudini care cresc progresiv, apoi descresc din nou, prezentînd aşa-numitul „fenomen de recrutare", cu modificări pe electroencefalogramă, asemănătoare cu cele din somn. Excitarea nucleilor talamici specifici nu produce fenomenul de recrutare.

Fibrele eferente ale formaţiunii reticulare

Fibrele reticulocorticale şi influenţa formaţiunii reticulare prin intermediul lor asupra activităţii scoarţei cerebrale au fost descrise o dată cu sistemul reticular ascendent. S-a văzut de asemenea că ele ajung la scoarţă pe cale talamică sau extratalamică. În acest sens s-ar putea vorbi de fibre reticulotalamocorticale şi fibre reticulocorticale directe.

Legătura între aceste fibre şi celulele corticale s-ar face prin sinapse axodendritice, spre deosebire de fibrele sistemelor senzitivosenzoriale specifice, care se leagă prin sinapse axosomatice. Se afirmă că fibrele specifice se termină în stratul al IV-lea al scoarţei cerebrale, fapt dovedit prin excitarea acestor fibre şi culegerea potenţialelor de acţiune numai din stratul al IV-lea. Excitarea nucleilor nespecifici ai talamusului permite culegerea potenţialelor bioelectrice din toate straturile corticale.

Alte fibre eferente ale formaţiunii reticulare merg la centrii extrapiramidali şi se descriu astfel fibre reticulotectale, reticulocerebeloase, reticuloolivare, care merg la oliva inferioară, reticulonucleare, la nucleii nervilor cranieni şi reticulospinale.

În formaţiunea reticulară, din punct de vedere funcţional, pe lîngă sistemul reticular ascendent se mai descrie aşadar şi un sistem reticular descendent, care prin fibrele reticulospinale influenţează motoneuronii somatici şi vegetativi din măduva spinării, exercitînd asupra acestora un control permanent.

Influenţa impulsurilor caudale transmise de acest sistem se manifestă prin inhibarea sau facilitarea răspunsurilor motoneuronilor medulari, mai ales în privinţa activităţi reflexelor tonice şi posturale şi, de asemenea, prin efecte inspiratorii-expiratorii şi efecte presoare-depresoare asupra circulaţiei sanguine. Ar exista deci un sistem reticular descendent inhibitor şi altul facilitator.

Sistemul reticular descendent inhibitor conduce impulsurile plecate, mai ales din regiunea anterioară şi medială a formaţiunii reticulare bulbare. S-a observat că excitarea acestei regiuni produce atît inhibiţia activă a reflexelor spinale, inhibiţia rigidităţii prin decerebrare, cît şi aceea a mişcărilor declanşate de excitaţia ariilor motorii ale cortexului cerebral. O excitaţie slabă produce efectul inhibitor homolateral, pe cînd excitaţia puternică îl produce bilateral. Tot experimental s-a dovedit că excitarea nucleilor de la bază (centrii extrapiramidali) şi a cerebelului măreşte efectul inhibitor al formaţiunii reticulare bulbare. Această influenţă se transmite prin fibrele palidoreticulare şi cerebeloreticulare.

Sistemul reticular descendent facilitator conduce impulsurile plecate din partea laterală a formaţiunii reticulare bulbare şi pontomezencefalice din substanţa cenuşie centrală şi talamus (nucleii nespecifici). Excitarea acestor regiuni facilitează reflexele spinale şi ale altor centri inferiori, precum şi mişcările produse prin excitarea ariilor motorii corticale. Sistemul vestibular, care prin fibrele vestibulospinale facilitează reflexul de extenzie, se încadrează şi el în sistemul reticular facilitator. S-ar putea ca această influenţă să se exercite şi prin fibrele vestibuloreticulare şi mai departe prin cele reticulospinale.

Sistemul reticular descendent intervine în mare măsură în realizarea reflexelor de apucare, de mişcare a capului, în mişcările ritmice ale buzelor şi limbii, în supt şi lins, în activitatea muşchilor centurii scapulare, în mişcările ritmice ale membrelor superioare, în formele de ţinută, în mers, de poziţie şi în alte mişcări reflexe medulare sau comandate de centrii motori superiori.

Acţiunea sa inhibitoare şi facilitatoare nu este autonomă, ci este întreţinută prin stimuli de la receptorii periferici, prin influenţa centrilor nervoşi superiori, mai cu seamă aceea a cerebelului şi scoarţei cerebrale.

Punerea în evidenţă a influxurilor reticulare descendente aduce multă claritate în interpretarea tulburărilor de tonus şi a repartiţiei sale după leziuni ale trunchiului cerebral, ale cerebelului sau scoarţei cerebrale. Aşa se explică de ce leziuni mari în punte pot produce hipotonie musculară şi nu rigiditate, datorită întreruperii sistemului reticular facilitator.

Influenţa formaţiunii reticulare asupra funcţiunilor vegetative

Formaţiunea reticulară exercită o influenţă crescută prin intermediul hipotalamusului posterior şi fibrelor reticulospinale asupra funcţiunilor vegetative ale organismului. Excitaţia ei produce efecte inspiratorii-expiratorii, presoare-depresoare asupra circulaţiei, efecte pe tubul digestiv etc.

În substanţa reticulară bulbopontină, experimental s-a precizat la pisică topografia centrilor respiratori şi se crede că localizarea lor este asemănătoare la om. Funcţiunile respiratorii ale acestei regiuni pot fi influenţate prin reflexe supraetajate ale centrilor superiori, care se întind pînă la nivelul scoarţei cerebrale (fig. 339).

În bulb, ocupînd cele două treimi superioare ale substanţei reticulare, şi posterior de olivele inferioare se găseşte, de o parte şi alta a liniei mediane, centrul inspirator; el ar corespunde unei părţi din nucleul paramedian şi din cel gigantocelular. Posterior de centrul inspirator se află centrul expirator, care lateral include şi nucleul parvocelular, iar medial ocupă partea dorsală şi superioară a nucleului gigantocelular, adică aceea care nu este cuprinsă în centrul inspirator.

În formaţiunea reticulară a tegmentului pontin superior se găseşte centrul pneumotaxic. Între centrii respiratori de aceeaşi parte şi cei de partea opusă există conexiuni strînse, fapt de mare importanţă în sincronizarea mişcărilor respiratorii. Dacă se face o secţiune longitudinală mediosagitală a bulbului, întreruperea conexiunilor bilaterale dintre centri produce asincronizarea mişcărilor respiratorii de o parte şi de alta. În activitatea lor, centrii inspirator şi expirator au la bază principiul inervaţiei reciproce.

Fibrele reticulospinale plecate din centrii respiratori merg prin funiculul anterior şi partea ventrală a celui lateral la neuronii motori ai nervului frenic şi nervilor intercostali (C_3—C_5 şi T_2—T_6) din măduvă.

Funcţiunea ritmică a cenrilor respiratori este coordonată, în mod normal, pe cale chimică, prin modificări ale pH-ului sanguin — în funcţie de concentraţia CO_2, excitant normal al centrului respirator — şi printr-o serie de mecanisme reflexe, cum sînt: reflexul Hering-Breuer, reflexul pneumotaxic, reflexele sinocarotidian şi aortic etc.

Reflexul Hering-Breuer reglează, împreună cu cel pneumotaxic, ritmicitatea descărcărilor centrilor respiratori.

El constă în aceea că distensia plămînilor din inspiraţie prin stimuli conduşi de nervul vag inhibă centrul inspirator, declanşîndu-se expiraţia.

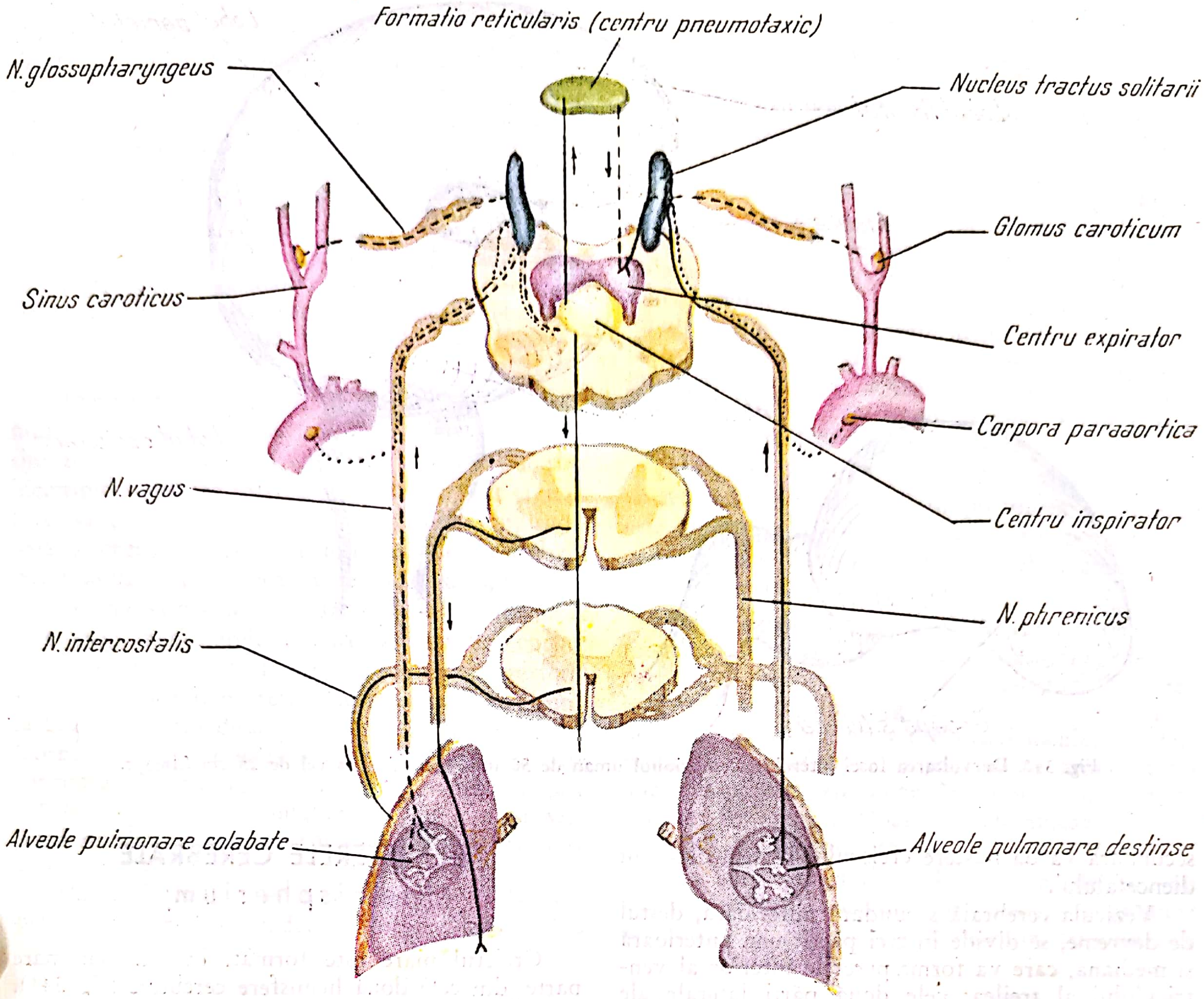
Formatio reticularis (centru pneumotaxic)
N. glossopharyngeus
Nucleus tractus solitarii
Glomus caroticum
Sinus caroticus
Centru expirator
Corpora paraaortica
N. vagus
Centru inspirator
N. phrenicus
N. intercostalis
Alveole pulmonare colabate
Alveole pulmonare destinse

Fig. 339. Schema reflexului respirator Hering-Braeuer.

Reflexul Hering-Breuer este acela care intervine în respirație în mod normal.

Reflexul pneumotaxic nu intervine în mod normal în respirație și se realizează astfel: pH-ul acid excită centrul inspirator, iar de la acesta pleacă excitații la centrul pneumotaxic, care dă naștere la impulsuri ce merg la centrul expirator. Excitația centrului expirator inhibă centrul inspirator, care nu va mai trimite excitații la centrul pneumotaxic, iar acesta nu mai trimite impulsuri la centrul expirator, care încetează să funcționeze. Centrul inspirator, nemaifiind inhibat de cel expirator, trimite din nou excitații centrului pneumotaxic și se reîncepe ciclul. Creșterea frecvenței impulsurilor inhibitoare va crește frecvența mișcărilor respiratorii, și invers.

În formațiunea reticulară bulbară se găsesc centrii cardioinhibitori și cardioacceleratori; de asemenea, centrii vasoconstrictori și vasodilatatori, care sînt influențați de centrii hipotalamici și influențează la rîndul lor centrii vasomotori medulari. Tonusul musculaturii netede a tubului digestiv și altor organe este influențat prin impulsurile reticulospinale etc.

Toate exemplele date explică efectele vegetative produse prin stimularea formațiunii reticulare și deci influența ei asupra funcțiunilor vegetative ale organismului.

TELENCEFALUL (Telencephalon)

Generalități. Prosencefalul sau creierul anterior se divide în două vezicule secundare, dintre care una, cea mai anterioară, este vezicula cerebrală anterioară secundară (sau terminală) și din ea va lua naștere ulterior telencefalul; a doua veziculă

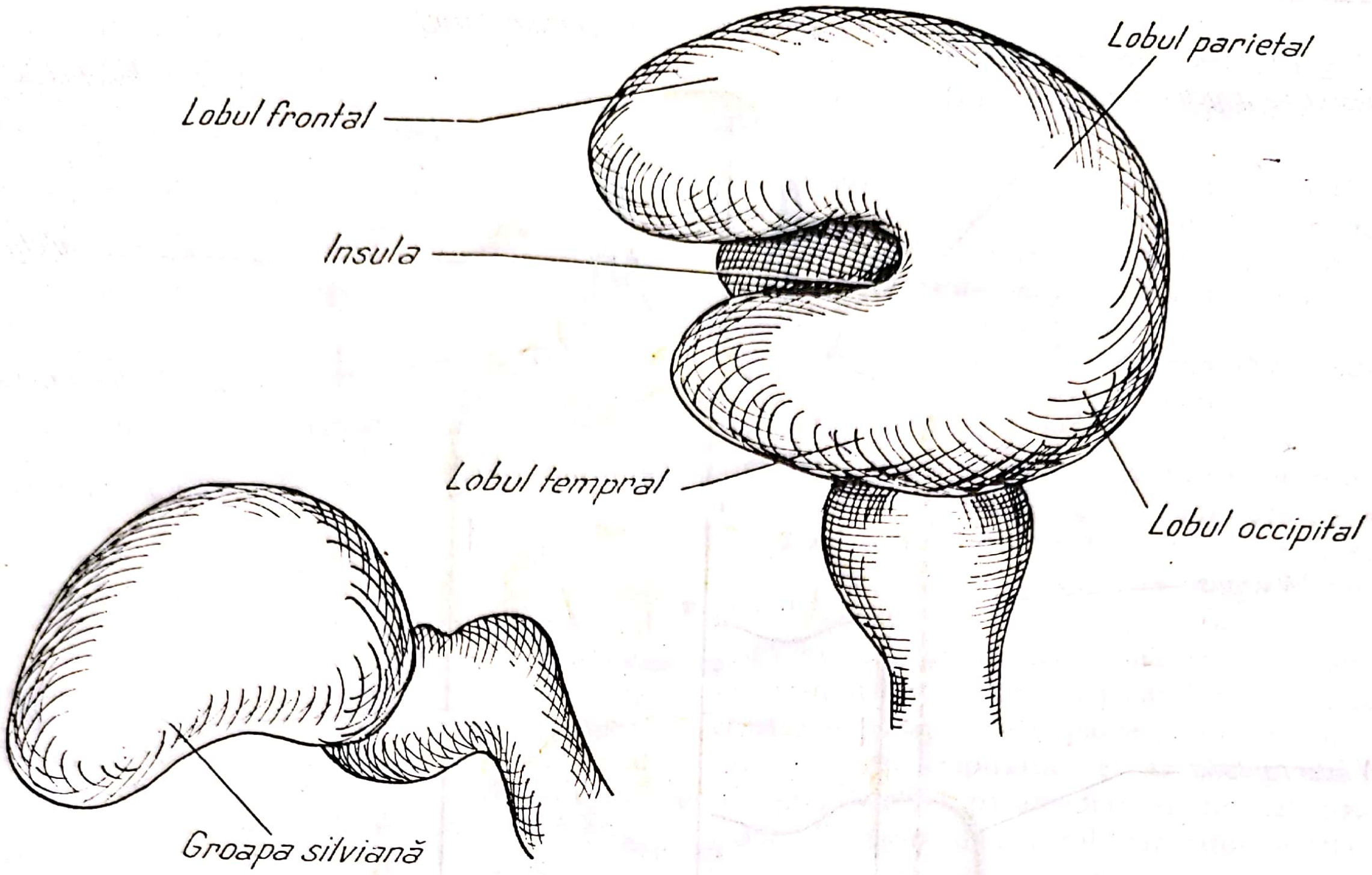

Fig. 340. Dezvoltarea fosei laterale la embrionul uman de 50 mm (stînga) şi la cel de 25 cm (dreapta).

secundară va da naştere creierului intermediar sau diencefalului.

Vezicula cerebrală secundară anterioară, destul de devreme, se divide în trei părţi: una anterioară şi mediană, care va forma peretele anterior al ventriculului al treilea; cele două părţi laterale ale aceleeaşi vezicule vor forma doi muguri, aşezaţi de o parte şi de alta a liniei mediane, cuprinzînd înăuntru cîte o cavitate. Aceşti muguri sînt veziculele emisferice, care dau ulterior naştere hemisferelor cerebrale, iar cavităţile din grosimea lor vor deveni ventriculii laterali.

Creşterea veziculelor hemisferice ia un ritm mai lent pe partea laterală şi inferioară, pe cînd anterior, superior şi posterior de această zonă, peretele veziculelor creşte mult mai rapid.

În acest fel, în porţiunea mijlocie şi inferioară a feţei externe rămîne o depresiune: este groapa silviană (fossa lateralis) (fig. 340). În jurul acestei gropi silviene, vezicula hemisferică se dezvoltă mai amplu şi, cum anterior este împiedicată de a creşte, îi rămîne posibilă dezvoltarea mai ales către partea posterioară. În acest fel înţelegem cum telencefalul vine şi se aşază peste restul sistemului nervos şi mai ales peste diencefal.

Telencefalul sau creierul mare vine să acopere restul sistemului nervos şi în acest drum a înglobat o parte din diencefal (nucleii talamici şi ventriculul III cerebral), în aşa fel, încît este destul de greu să se găsească bariera separatoare.

HEMISFERELE CEREBRALE
(Hemispherium)

Creierul mare este format, în cea mai mare parte, din cele două hemisfere cerebrale (fig. 341). La adult are forma unui ovoid cu extremitatea posterioară mai mare decît cea anterioară, avînd în medie următoarele dimensiuni:

	sex masc.	*sex fem.*
lungime	17 cm	16 cm
lărgime	14 cm	13 cm
înălţime	13 cm	12,5 cm

Greutatea creierului variază cu vîrsta şi sexul. Astfel, dacă vom considera greutatea creierului la un copil de 1 an, ea este de două ori şi jumătate mai mare decît a nou-născutului; la vîrsta de 6 ani el atinge proporţia de 85% din greutatea creierului de adult. Această creştere în greutate, în primă copilărie, este consecutivă procesului de mielinizare. La dult, greutatea creierului în medie este de 1,380 g la bărbat şi 1,250 g la femeie, cu mari variaţii, atît în plus cît şi în minus.

Este demn de reţinut faptul că, în măsura în care organismul înaintează în vîrstă, greutatea creierului scade (*Gray*) şi că, în plus, după

Broca, hemisfera dreaptă este ceva mai grea decît cea stîngă. Creierul este conţinut în interiorul cutiei craniene şi vine în raport cu peretele osos, prin intermediul pachi- şi leptomeningei. Partea sa superioară, convexă, este în raport cu faţa endocraniană a bolţii; această parte a fost numită *convexitatea creierului;* partea sa inferioară se aşază pe baza craniului în etajul anterior şi mijlociu al ei, pe cînd partea sa posterioară se aşază pe faţa superioară a cortului creieraşului, cort care separă loja cerebrală de loja cerebeloasă. Această parte inferioară a creierului este baza lui (fig. 342).

Hemisferele cerebrale (hemispherium) formează cea mai mare parte din creierul mare. Ele sînt în număr de două (dreaptă şi stîngă) şi sînt incomplet separate între ele printr-un şanţ sagital. Este şanţul interhemisferic sau fisura longitudinală a creierului (fissura longitudinalis cerebri). Acest şanţ, în porţiunea sa mijlocie, se opreşte în profunzime la nivelul unei lame de substanţă albă, care leagă hemisferele şi care se numeşte corpul calos. Anterior şi posterior, şanţul interhemisferic separă complet hemisferele de la convexitate pînă la bază. În afară de această legătură sau comisură (corpul calos) a creierului, se mai găsesc şi alte formaţiuni comisurale. Hemisfera cerebrală are forma unei prisme triunghiulare sau a unui segment de sferă şi îi descriem trei margini, trei feţe şi două extremităţi.

Marginile hemisferei sînt orientate astfel: superioară, laterală şi medială. *Marginea superioară* este curbă cu concavitatea în jos şi se întinde de la polul frontal la cel occipital, separînd faţa laterală de cea medială. Ea vine în raport cu marginea convexă a coasei creierului şi cu sinusul longitudinal superior.

Marginea laterală sau inferioară (fig. 343) se întinde de la polul frontal la cel occipital, separînd faţa laterală de cea inferioară. Ea este neregulată şi are o porţiune anterioară, corespunzătoare lobului frontal, una mijlocie corespunzătoare lobului temporal, separate între ele prin şanţul lateral (Sylvius) care trece de pe faţa inferioară pe faţa laterală a hemisferei. Ultima porţiune a marginei laterale corespunde lobului occipital şi se aşază pe cortul creieraşului.

Marginea medială (fig. 342) separă faţa inferioară de cea medială şi în porţiunea sa mijlocie este curbă cu concavitatea înăuntru, porţiune corespunzătoare formaţiunilor interhemisferice ale bazei creierului.

Feţele hemisferei. Suprafaţa exterioară a hemisferei cerebrale este brăzdată de o serie de şanţuri (sulci cerebri), care separă porţiuni în relief, numite circumvoluţii (gyri cerebri). Aceste accidente de formă nu apar din capul locului. În dezvoltarea telencefalului, după cum ne arată anatomia comparată, ele apar în măsura în care ne ridicăm în scara zoologică şi culminează cu bogăţia lor la creierul uman.

Din acest punct de vedere, animalele care au scoarţa cerebrală netedă, fără nici o depresiune sau relief, au fost numite lisencefale, pe cînd cele

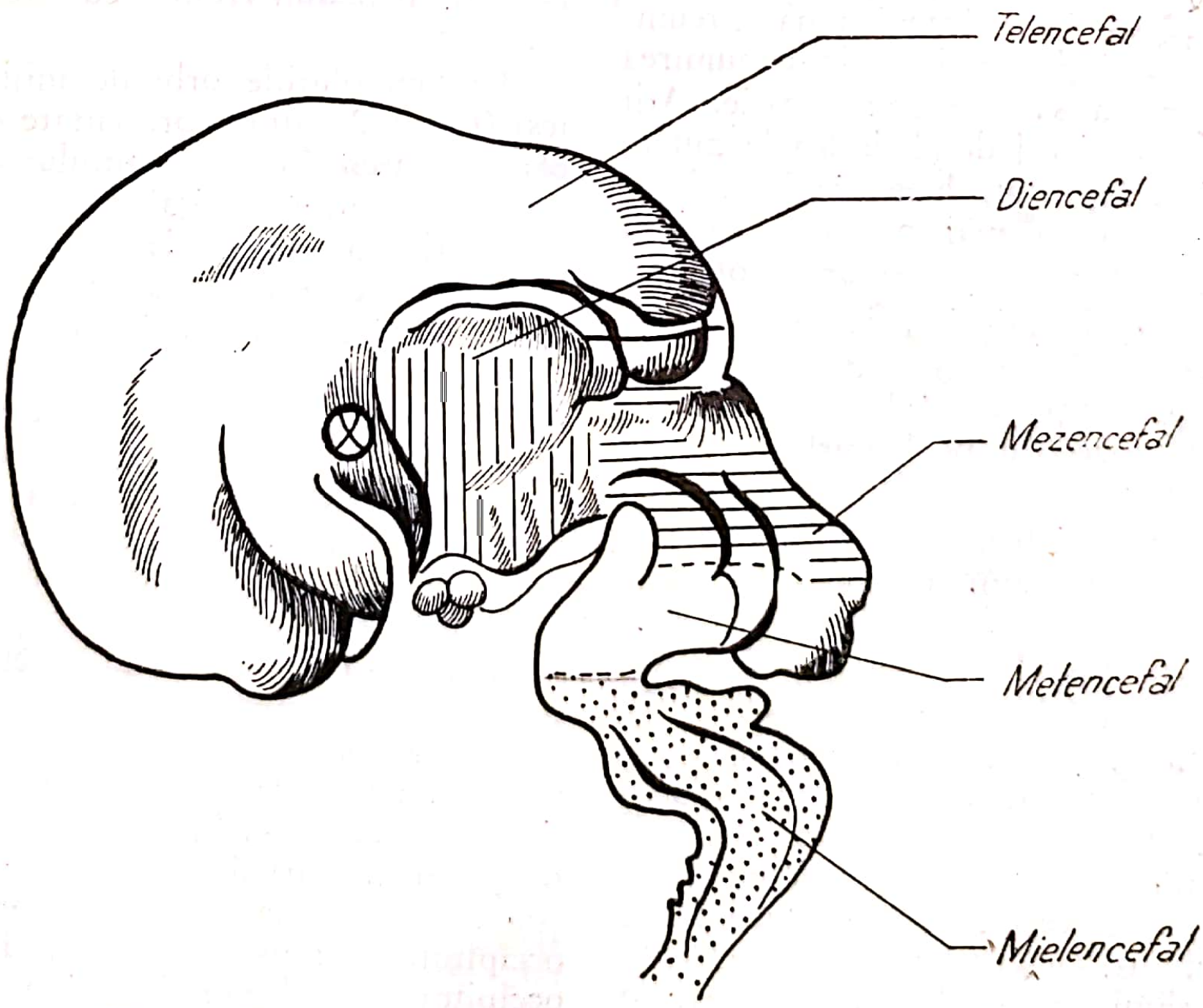

[illegible]

talamus
metatalamus
epitalamus
hipotalamus

punte
cerebel

bulb

Fig. 341. Dezvoltarea veziculelor cerebrale la embrionul de 70 mm.

care au scoarţa încreţită au fost numite girencefale.

Şi creierul uman are în dezvoltarea sa o perioadă cînd se prezintă ca lisencefal, pentru ca apoi să ia aspectul girencefal. Astfel, pînă la sfîrşitul lunii a patra a vieţii intrauterine, creierul uman este neted şi numai după aceea apar în anumite locuri depresiuni care se întind şi iau forma de şanţuri.

Este important de cunoscut faptul că şanţurile ce apar primele sînt cele mai importante şi ele vin să delimiteze în hemisferă cîmpuri mai largi, cu o anumită structură histologică, probabil în legătură cu funcţiile pe care le deservesc. Ele constituie în acest caz limite între zone funcţionale ale creierului şi sînt numite *scizuri sau şanţuri limitante*. Exemplu avem şanţul lateral (Sylvius), central (Rolando) etc. Ele sînt primele care apar: *sînt şanţuri de ordin primar*.

Suprafaţa exterioară a hemisferei este divizată în lobi prin şanţuri interlobare sau scizuri. Dar în fiecare lob găsim un număr mai mic sau mai mare de şanţuri mai reduse ca adîncime, care apar în urma celor primare şi care delimitează o circumvoluţie de alta a aceluiaşi lob. Acestea se numesc *şanţuri intergirale (şanţuri de ordinul II)*, circumvoluţia cerebrală fiind numită şi gyrus. Unele circumvoluţii însă prezintă la suprafaţa lor şanţuri care le împart în pliuri secundare. Aceste şanţuri se numesc *scobituri sau şanţuri intragirale* şi sînt ultimele care apar.

Şi circumvoluţiile cerebrale prezintă cîteva particularităţi. Astfel, o circumvoluţie a unui lob poate fi legată cu o circumvoluţie a lobului vecin printr-un pliu de substanţă cenuşie care se numeşte pliu de trecere. Dacă pliul leagă două circumvoluţii vecine din acelaşi lob, i se dă denumirea de pliu de anastomoză sau de comunicaţie. Atît primul tip de pliu cît şi cel de-al doilea le putem găsi mai aproape de suprafaţa hemisferei, deci superficiale, iar altele, ceva mai profund, într-un şanţ de exemplu, şi acestea sînt pliuri profunde.

În general, dispoziţia pliurilor la om nu este fixă, ci ele variază de la un individ la altul, ba chiar mai mult, dispoziţia morfologică şi girencefalizarea nu este simetrică pe hemisfere; există doar o simetrie relativă.

Suprafaţa exterioară a hemisferei cerebrale este împărţită de cele trei margini, în trei feţe orientate astfel: faţa inferioară (facies inferior cerebri), faţa medială (facies medialis cerebri), şi faţa superolaterală (facies superolateralis cerebri).

+ *Faţa inferioară* (fig. 342) este faţa care se sprijină pe etajul orbitar şi temporal al endobazei, iar posterior pe cortul creieraşului. Această faţă este neregulată şi divizată în două părţi, de întindere inegală, de către un şanţ interlobar: este şanţul lateral (Sylvius) (sulcus lateralis) (fig. 342). Ea pleacă din unghiul lateral al spaţiului perforat anterior şi apoi se îndreaptă către marginea laterală a hemisferei, descriind o curbă cu concavitatea posterioară. Şanţul lateral (Sylvius) trece la locul unde pătrimea anterioară a feţei inferioare se uneşte cu trei pătrimi posterioare şi divide această faţă în două porţiuni: una mai mică anterioară sau presilviană şi alta mai întinsă posterioară sau retrosilviană.

Porţiunea anterioară este lobul orbitar şi este aşezat pe tavanul orbitei şi lama ciuruită a etmoidului. Acest lob corespunde feţei inferioare a lobului frontal şi prezintă şanţuri (sulci orbitales) şi circumvoluţii variabile.

Şanţul orbital medial sau drept (sulcus olfactorius) are o direcţie anteroposterioară, relativ paralelă cu scizura interhemisferică şi se întinde de la unghiul anterior al spaţiului perforat anterior pînă la aproximativ 1,5 cm distanţă de polul frontal al lobului; în extremitatea sa anterioară se află bulbul olfactor şi, în continuare, tractul olfactor, motiv pentru care este cunoscut şi sub numele de şanţul olfactor.

Şanţul orbital lateral este inconstant şi îl întîlnim către marginea laterală a lobului; este mai mic decît cel medial.

Şanţul cruciform (fig. 342) rar realizează forma de H şi mai des apare ca o depresiune între şanţul orbital lateral şi medial şi de la el pleacă relativ radiar trei, patru scobituri.

Circumvoluţia orbitală medială este cuprinsă între fisura interhemisferică şi şanţul olfactor. Este aproape rectilinie şi mai poartă numele de gyrus rectus.

Circumvoluţia orbitală laterală este situată în afara şanţului orbital lateral şi se continuă pe faţa laterală a lobului frontal cu circumvoluţia a III-a frontală.

Circumvoluţiile orbitale mijlocii (gyri orbitales) (fig. 342), sînt reprezentate de circumvoluţiile care se găsesc în jurul şanţului cruciform şi între cele două şanţuri orbitale.

Porţiunea retrosilviană a feţei inferioare se mai numeşte şi lobul temporooccipital (fig. 342) şi este situat în groapa temporală a bazei craniului şi pe cortul creieraşului. El se întinde de la şanţul lateral (Sylvius) pînă la extremitatea posterioară a hemisferei şi este străbătut de două şanţuri cu direcţia anteroposterioară. Sînt şanţurile occipitotemporale lateral (sulcus occipitotemporalis) şi medial sau colateral (sulcus collateralis) (fig. 342).

Aceste şanţuri împart porţiunea retrosilviană în două fîşii de substanţă cerebrală: circumvoluţiile occipitotemporale, dintre care una situată între cele două şanţuri, este circumvoluţia occipitotemporală laterală (gyrus occipitotemporalis lateralis) şi cea cuprinsă între şanţul colateral (occipitotemporal medial) şi marginea medială a hemisferei este circumvoluţia occipitotemporală medială (gyrus occipitotemporalis medialis). În afara şanţului occipitotemporal lateral rămîne o altă fîşie de substanţă cerebrală, care este însă continuarea pe faţa

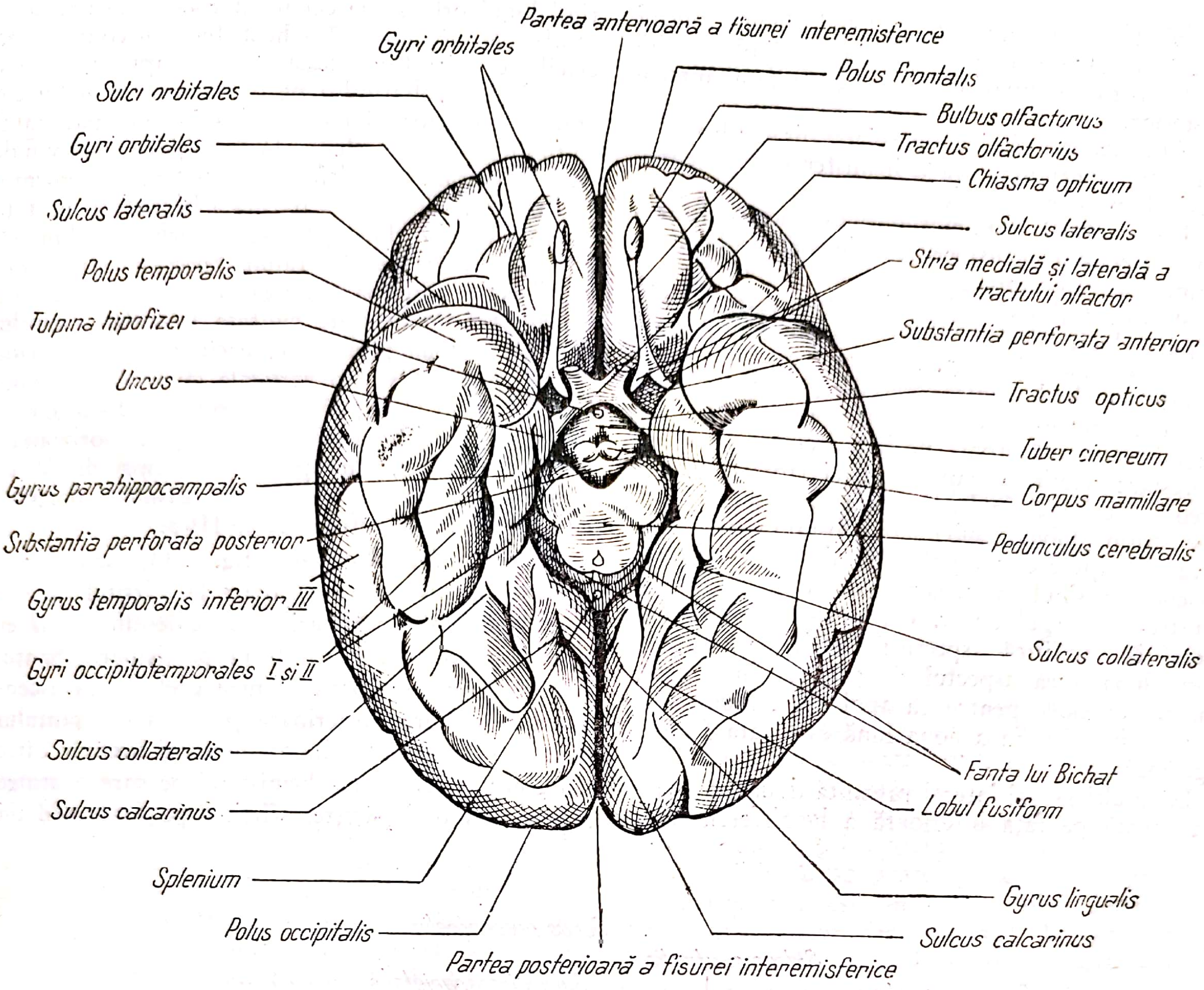
Partea anterioară a fisurei interemisferice
Gyri orbitales
Sulci orbitales
Gyri orbitales
Sulcus lateralis
Polus temporalis
Tulpina hipofizei
Uncus
Gyrus parahippocampalis
Substantia perforata posterior
Gyrus temporalis inferior III
Gyri occipitotemporales I și II
Sulcus collateralis
Sulcus calcarinus
Splenium
Polus occipitalis
Polus frontalis
Bulbus olfactorius
Tractus olfactorius
Chiasma opticum
Sulcus lateralis
Stria medială și laterală a tractului olfactor
Substantia perforata anterior
Tractus opticus
Tuber cinereum
Corpus mamillare
Pedunculus cerebralis
Sulcus collateralis
Fanta lui Bichat
Lobul fusiform
Gyrus lingualis
Sulcus calcarinus
Partea posterioară a fisurei interemisferice

Fig. 342. Fața inferioară a emisferelor cerebrale.

inferioară a circumvoluției a III-a temporale de pe fața laterală a lobului temporal.

Circumvoluția occipitotemporală laterală (fig. 342) este o circumvoluție flexuoasă, mai largă la mijloc decît la extremități și, prin asemănare cu un fus, este cunoscută și sub numele de lobul fusiform.

Circumvoluția occipitotemporală medială (fig. 342) prezintă o porțiune anterioară și una posterioară de mărime inegală. Este cu mult mai mare porțiunea sa anterioară care se delimitează de cealaltă printr-un plan frontal care trece prin spleniul corpului calos.

Porțiunea anterioară sau circumvoluția hipocampului (gyrus parahippocampalis) este cuprinsă între șanțul occipitotemporal medial și despicătura lui Bichat. La partea posterioară circumvoluția hipocampului se continuă cu segmentul posterior al circumvoluției occipitotemporale mediale (gyrus lingualis) pe de o parte, iar pe de altă parte, ea trimite un pliu către circumvoluția corpului calos (pliul de trecere temporolimbic al lui Broca) și, în acest fel, leagă circumvoluția corpului calos de circumvoluția hipocampului, realizînd marea circumvoluție limbică a lui Broca.

La partea sa anterioară prezintă un relief, sub forma de con, numit cîrligul sau uncusul hipocampului (uncus). La baza lui se află un șanț anteroposterior, care îi permite izolarea și care se numește șanțul uncusului.

La partea anterioară a circumvoluției hipocampului și în grosimea uncusului se găsește un nucleu de substanță cenușie, care este o dependență din scoarța cerebrală: este nucleul amigdalian (corpus amygdaloideum), înfundat în profunzime și, ca dovadă, avem continuitatea între el și scoarța cerebrală a lobului occipitotemporal.

În ceea ce privește porțiunea posterioară a circumvoluției occipitotemporale mediale, este bine să reținem că ea se întinde de la extremitatea posterioară a circumvoluției hipocampului și pînă la scizura calcarină de pe fața medială a lobului occipital. Se mai numeşte şi lobul lingual (gyrus lingualis). Acesta este separat în două pliuri, lingual superior şi inferior, de către un şanţ anteroposterior.

Faţa laterală (facies superolateralis cerebri) este cea mai importantă faţă a hemisferei prin centrii corticali pe care îi conţine.

Este cuprinsă între marginea superioară şi marginea laterală a hemisferei şi se întinde de la polul frontal la cel occipital.

Această faţă cuprinde trei şanţuri care o divid în patru lobi: Scizura lui Sylvius sau şanţul lateral (sulcus lateralis) (fig. 343) este cea mai mare scizură, ea fiind printre cele dintîi care apar la embrion. Într-adevăr, la sfîrşitul primei luni de viaţă intrauterină, apare pe hemisfera cerebrală o depresiune numită groapa silviană (fossa lateralis cerebri) (fig. 340). Substanţa corticală din fundul ei va forma lobul insulei, iar substanţa din jurul ei va da naştere circumvoluţiilor din jurul groapei silviene. În sînul ei, scoarţa cerebrală va forma claustrul şi corpul striat. Cu timpul însă, şanţul lateral îşi modifică aspectul: astfel, de unde în prima lună avea aspectul de groapă, în a treia lună se curbează, pentru ca apoi să se alungească în sus şi îndărăt. În a noua lună este gata format (fig. 343).

La adulţi şanţul lateral prezintă două porţiuni: una situată pe faţa inferioară a hemisferei, limitînd lobul orbital de cel temporooccipital; a doua se află pe faţa laterală a hemisferei în continuarea celeilalte, şi pe faţa aceasta se îndreaptă uşor oblic ascendent, străbătînd-o pe o lungime de 8—9 cm (ramus posterior). Ea se termină în lobul parietal şi în fundul ei trec vasele cerebrale mijlocii, care vin de pe faţa laterală a hemisferei. Acest şanţ în momentul în care trece de pe faţa bazală a hemisferei pe faţa laterală trimite două prelungiri: prima prelungire, *prelungirea orizontală* (ramus anterior) (fig. 343), cu direcţia anterioară lungă de 2—3 cm se află la limita feţei orbitare cu faţa laterală a lobului frontal; a doua prelungire, *prelungirea ascendentă* (ramus ascendens) sau verticală (fig. 343), se duce înainte şi în sus pe o lungime de 2—3 cm şi delimitează împreună cu prelungirea orizontală (ramus anterior) un spaţiu în formă de V cu unghiul deschis în sus, în care găsim o porţiune din circumvoluţia frontală a III-a.

Scizura lui Rolando (fig. 343) sau şanţul central (sulcus centralis) apare la sfîrşitul lunei a cincea şi, prin localizările corticale din jurul ei, capătă o importanţă cu totul particulară. Şanţul central începe în spaţiul dintre prelungirea ascendentă şi ramura posterioară principală a şanţului lateral, se îndreaptă sinuos în sus şi îndărăt către marginea superioară a hemisferei pe care o atinge şi mai des o depăşeşte, sfîrşind pe faţa medială

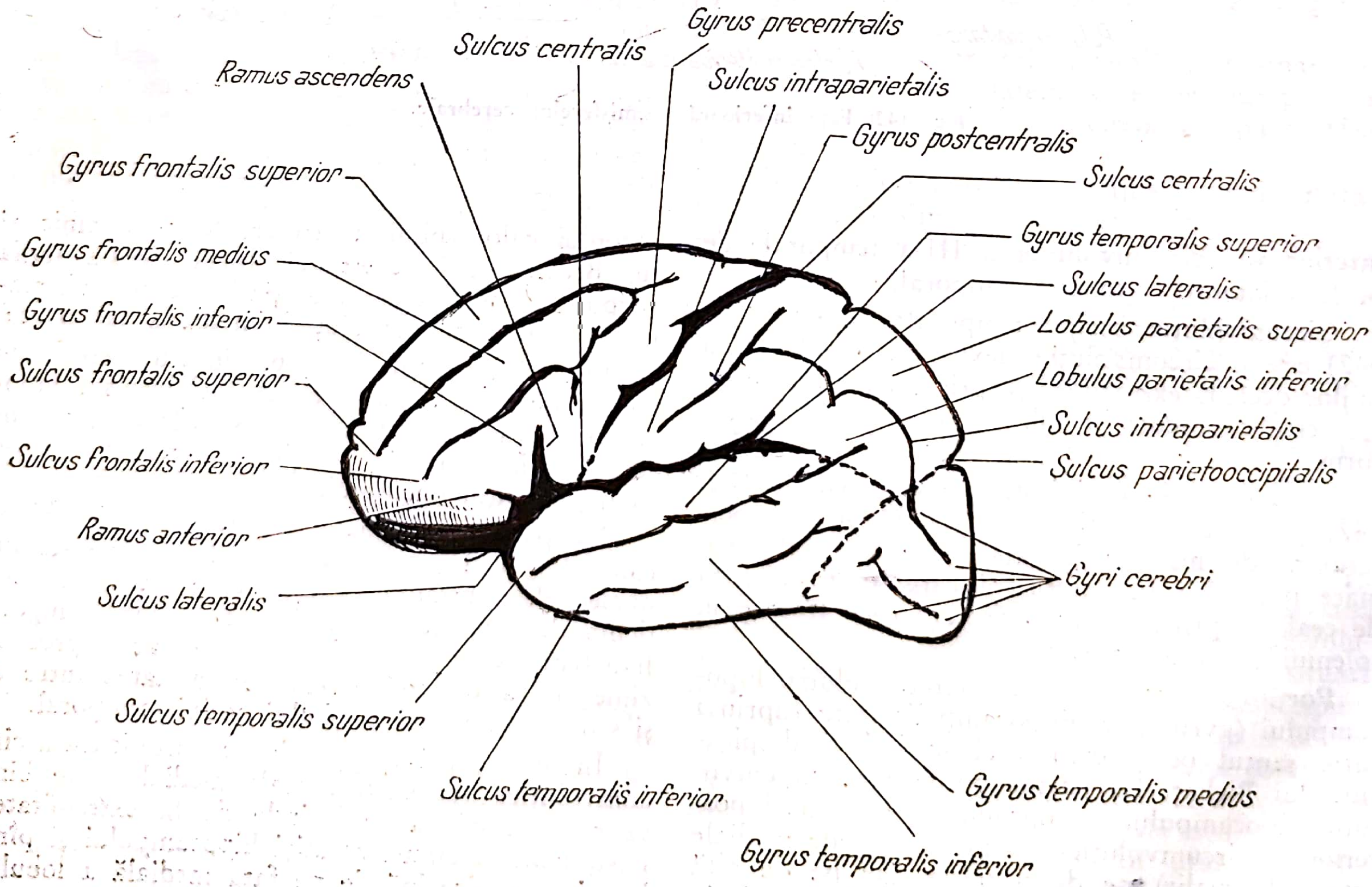
Gyrus precentralis
Sulcus centralis
Ramus ascendens
Sulcus intraparietalis
Gyrus postcentralis
Gyrus frontalis superior
Sulcus centralis
Gyrus frontalis medius
Gyrus temporalis superior
Sulcus lateralis
Gyrus frontalis inferior
Lobulus parietalis superior
Sulcus frontalis superior
Lobulus parietalis inferior
Sulcus intraparietalis
Sulcus frontalis inferior
Sulcus parietooccipitalis
Ramus anterior
Gyri cerebri
Sulcus lateralis
Sulcus temporalis superior
Sulcus temporalis inferior
Gyrus temporalis medius
Gyrus temporalis inferior

Fig. 343. Faţa laterală a emisferelor cerebrale.

a ei. Ea trece pe fața medială a hemisferei puțin îndărătul mijlocului marginii superioare. Atît la extremitatea sa superioară cît și la cea inferioară este înconjurată de o cută de anostomoză care leagă circumvoluția dinaintea șanțului central cu cea dindărătul lui. Pliul superior poartă denumirea de lobulul paracentral (lobulus paracentralis), iar cel inferior de opercul rolandic (compus din operculum frontale, fronto-parietale și temporale).

*Scizura perpendiculară externă** (fig. 343) este cel mai simplu șanț din șanțurile primare ale feței laterale și apare tot la cinci luni. La om are forma unei mici depresiuni, către partea posterioară a feței laterale și pe marginea superioară a hemisferei. Ea separă lobul parietal de cel occipital dar numai în porțiunea superioară, deoarece mai jos sînt cîteva cute de trecere. Existența acestor trei șanțuri împarte fața laterală a hemisferei în patru lobi: frontal, temporal, parietal și occipital.

Lobul frontal (lobus frontalis)

Se află situat înaintea șanțului central și este delimitat în jos de marginea laterală a hemisferei și în sus de marginea superioară a hemisferei, margini la nivelul cărora circumvoluțiile de pe fața laterală a lobului se continuă cu circumvoluțiile feței mediale și ale feței orbitale a lobului. Fața laterală a lobului frontal prezintă două șanțuri anteroposterioare, șanțul frontal superior și inferior (sulcus frontalis superior și inferior) (fig. 343). Aceste șanțuri pleacă de la partea anterioară a feței laterale și, înainte de a ajunge la șanțul central, fiecare se bifurcă într-un braț ascendent și altul descendent. Din reunirea mai mult sau mai puțin complexă a acestor brațe rezultă un al treilea șanț paralel cu cel central și situat înaintea lui: este șanțul precentral (sulcus precentralis). Între aceste trei șanțuri se delimitează patru circumvoluții frontale.

a) Circumvoluția frontală primă (gyrus frontalis superior) (fig. 343), cuprinsă între șanțul frontal superior și marginea superioară a hemisferei, depășește polul frontal pentru a se duce pe fața orbitală, cum de altfel depășește și marginea superioară a hemisferei pentru a trece pe fața sa medială.

b) Circumvoluția frontală a doua (gyrus frontalis medius) (fig. 343) are direcția anteroposterioară ca și prima circumvoluție frontală și este cuprinsă între șanțul frontal superior și cel inferior. Anterior, ea se continuă pe fața orbitală a lobului, iar posterior ajunge pînă la circumvoluția precentală sau prerolandică. Leziunile acestei circumvoluții provoacă tulburării în mișcările conjugate ale globilor oculari.

c Circumvoluția frontală a treia sau circumvoluția lui Broca (gyrus frontalis inferior) se găsește sub șanțul frontal inferior; în ea pătrund cele două prelungiri ale șanțului lateral. Această circumvoluție are trei porțiuni: anterioară, mijlocie și posterioară care pot fi delimitate astfel: porțiunea anterioară (pars orbitalis) este așezată în fața prelungirii anterioare a șanțului lateral, pe cînd cea mijlocie (pars triangularis) se află între cele două prelungiri ale șanțului lateral. Toată porțiunea din circumvoluție care rămîne îndărătul porțiunii mijlocii, poartă numele de piciorul circumvoluției frontale a treia și este importantă pentru că aici în hemisfera stîngă în dreptul ei se găsește centrul motor al vorbirii articulate. Este zona lui Broca (pars opercularis). Această porțiune posterioară a circumvoluției frontale a treia prezintă variații multiple și, între altele, uneori este străbătută de un șanț oblic în sus și îndărăt. Este șanțul diagonal al lui Eberstaller; existența lui mărește suprafața centrului vorbirii.

d) Circumvoluția frontală a patra sau frontală ascendentă (fig. 343), prerolandică sau precentrală (gyrus precentralis) este cuprinsă între șanțul precentral și șanțul central. Este foarte importantă, deoarece la acest nivel, în celulele gigante ale lui Betz, își au originea fibrele groase ale tractului motor (tractul piramidal sau cerebrospinal). Dacă limita sa posterioară este bine determinată, nu același lucru se poate spune despre limita sa anterioară, care este mai puțin bine determinată din cauza cutelor care o leagă de extremitatea posterioară a frontalei I, II și III. Extremitatea sa inferioară este legată de extremitatea inferioară a circumvoluției postcentrale, printr-un pliu de trecere între lobul frontal și cel parietal. Acest pliu înconjură extremitatea inferioară a șanțului central și se numește opercul rolandic sau pliul frontoparietal inferior (operculum frontoparietale). Același aspect prezintă și extremitatea superioară, care, prin pliul frontoparietal superior (lobulul paracentral, lobulus paracentralis) leagă extremitatea superioară a aceleiași circumvoluții de circumvoluția postcentrală.

Lobul temporal (lobus temporalis)

Situat la partea mijlocie și inferioară a feței laterale a hemisferei este delimitat în sus de către șanțul lateral, iar în jos de marginea laterală a hemisferei. Fața externă a lui este împărțită de două șanțuri anteroposterioare în trei circumvoluții. Șanțurile sînt: temporal superior și temporal inferior.

Șanțul temporal superior (sulcus temporalis superior) (fig. 343) este constant, pleacă dindărătul polului temporal și se îndreaptă apoi în sus și îndărăt, sfîrşind în lobul parietal, la nivelul pliului curb (gyrus angularis). În acest drum, şanţul temporal superior este paralel cu şanţul lateral.

---

* Neomologată în N. I.

Şanţul temporal inferior (sulcus temporalis inferior) (fig. 343) este aşezat sub primul şanţ, merge paralel cu el şi este întrerupt din loc în loc, prin diverse cute anastomotice.

Între aceste şanţuri şi limitele lobului temporal sînt cuprinse trei circumvoluţii: temporala I, II şi III.

Circumvoluţia temporală I (gyrus temporalis superior) (fig. 343) sau temporală superioară este aşezată imediat sub şanţul lateral, iar la extremitatea sa posterioară se continuă cu lobul parietal. La partea sa superioară, această circumvoluţie este înzestrată cu o serie de pliuri. Aceste pliuri se numesc circumvoluţiile temporale transverse sau circumvoluţiile lui Heschl (gyri temporales transversi), la nivelul cărora se găseşte localizat centrul auzului.

Circumvoluţia a doua temporală (gyrus temporalis medius) (fig. 343) este cuprinsă între şanţurile temporale şi la partea posterioară se continuă cu pliul curb.

Circumvoluţia temporală a treia (gyrus temporalis inferior) (fig. 343) sau circumvoluţia inferioară este situată sub al doilea şanţ temporal şi trece şi pe lobul temporooccipital, întinzîndu-se pînă la şanţul occipitotemporal. La extremitatea sa posterioară se continuă cu circumvoluţia a treia occipitală şi uneori poate exista între ele o scobitură numită scobitura preoccipitală.

Lobul parietal (lobus parietalis)

Deasupra şanţului lateral şi îndărătul şanţului central se găseşte lobul parietal, care este limitat în sus de marginea superioară a hemisferei. În ceea ce priveşte limita sa posterioară este dată de scizura perpendiculară externă* şi în continuare de o linie artificială care prelungeşte direcţia scizurii perpendiculare externe pînă la marginea hemisferei.

Pe acest lob găsim un şanţ important numit intraparietal (sulcus intraparietalis). Acest şanţ începe în unghiul dintre şanţul central şi şanţul lateral şi se îndreaptă către marginea superioară a hemisferei mergînd parelel cu şanţul central. Înainte de a ajunge la această margine, el îşi schimbă direcţia, îndreptîndu-se posterior şi mergînd de această dată aproape paralel cu marginea superioară a hemisferei. În dreptul punctului unde el îşi schimbă direcţia, emite o prelungire ascendentă care se îndreaptă către marginea superioară a hemisferei, este prelungirea ascendentă a şanţului intraparietal. Deosebim astfel la şanţul intraparietal două porţiuni: una paralelă cu şanţul central (şanţul retrorolandic sau postcentral, sulcus postcentralis) şi alta paralelă cu marginea superioară a hemisferei. Această ultimă porţiune emite de asemenea o prelungire ascendentă (şanţul parietal transvers al lui Brissaud) înaintea scizurii perpendiculare externe; mai importantă decît această prelungire ascendentă este cea descendentă (şanţul intermediar al lui Jensen), care se duce în circumvoluţia parietală inferioară.

Circumvoluţiile parietale sînt în număr de trei: parietala ascendentă, parietala superioară şi parietala inferioară.

Circumvoluţia parietală ascendentă (fig. 343) (postrolandică sau postcentrală, gyrus postcentralis) este cuprinsă între şanţul central şi porţiunea verticală a şanţului intraparietal. În acest gyrus se găseşte localizat centrul sensibilităţii generale. Extremitatea superioară a acestei circumvoluţii este unită cu extremitatea superioară a circumvoluţiei frontale ascendente printr-un pliu de trecere frontoparietal superior sau lobulul paracentral; la extremitatea ei inferioară se uneşte cu extremitatea inferioară a circumvoluţiei frontale ascendente prin pliul de trecere frontoparietal inferior sau operculul rolandic.

Circumvoluţia parietală superioară (lobulus parietalis superior) (fig. 343), lobulul parietal superior, este o circumvoluţie cu direcţia anteroposterioară cuprinsă între marginea superioară a hemisferei cerebrale şi porţiunea anteroposterioară a şanţului intraparietal. La partea sa anterioară se leagă de circumvoluţia postcentrală, iar la partea posterioară, printr-o cută anastomotică, pe sub scizura perpendiculară externă se leagă de circumvoluţia occipitală superioară.

Circumvoluţia parietală inferioară (lobulus parietalis inferior) (lobulul parietal inferior) se găseşte îndărătul şi dedesubtul şanţului intraparietal. Se leagă anterior de piciorul circumvoluţiei frontale ascendente, iar posterior, înconjurînd extremitatea posterioară a şanţului lateral, se leagă de prima circumvoluţie temporală. Este pliul parietotemporal al lui Broca (gyrus supramarginalis). În această circumvoluţie, şanţul intraparietal trimite şanţul intermediar al lui Jensen, care împarte circumvoluţia parietală inferioară în două părţi: una anterioară de acest şanţ, lobulul marginal superior al lui Gratiolet sau gyrus supramarginalis, alta posterioară şanţului lui Jensen: pliul curb (gyrus angularis).

Pliul curb este deci pliul de legătură dintre circumvoluţia parietală inferioară şi temporală a doua şi care înconjură extremitatea posterioară a şanţului temporal superior. Circumvoluţiile din jurul lui formează lobulul pliului curb* şi în acesta înglobăm lobulul marginal superior (gyrus supramarginalis), pliul curb (gyrus angularis) şi extremitatea posterioară a circumvoluţiei a doua temporale.

---

* Neomologată în N. I.

* Neomologat în N.I., întrebuinţat doar în nomenclatura franceză.

Lobul insulei (insula)

Este un lob care se află situat în fundul şanţului lateral. El este acoperit de buzele acestui şanţ care, dacă le îndepărtăm, ne lasă să vedem o ridicătură de formă triunghiulară: acesta este lobul insulei lui Reil (insula). Lobul insulei este acoperit de marginea inferioară a lobului frontal şi parietal, precum şi de prima circumvoluţie temporală. Acest lob este delimitat prin trei şanţuri: unul anterior, aproape vertical, care îl separă de lobul frontal; al doilea superior care separă baza insulei de operculul frontoparietal şi, în sfîrşit, şanţul posteroinferior, care îl separă de prima circumvoluţie temporală. Şanţul anterior nu se continuă cu cel posterior din cauza unui pliu de trecere frontoinsular şi temporoinsular. Pe faţa sa laterală, insula este străbătută de un şanţ oblic în jos şi înainte. Este marele şanţ al insulei * sau şanţul longitudinal care divide lobul în două părţi.

Porţiunea situată anterior de acest şanţ prezintă trei circumvoluţii: anterioară, mijlocie şi posterioară (gyri breves insulae), iar porţiunea posterioară a acestui şanţ se numeşte lobul posterior şi are numai două circumvoluţii, din care cea mai caudală se numeşte gyrus longus insulae.

Lobul occipital

Porţiunea de pe faţa laterală a hemisferei care rămîne îndărătul unei linii ce uneşte scizura perpendiculară externă cu marginea inferioară a lui, aparţine lobului occipital. Acest lob este delimitat superior şi inferior de marginile respective ale hemisferei şi suprafaţa sa este brăzdată de două şanţuri anteroposterioare: şanţul occipital superior * (interoccipital) şi şanţul occipital inferior *. Între aceste şanţuri şi marginile hemisferei sînt cuprinse trei circumvoluţii longitudinal aşezate în ordinea următoare: Circumvoluţia occipitală întîia *, paralelă cu marginea superioară a hemisferei; circumvoluţia occipitală a doua *, cuprinsă între cele două şanţuri occipitale şi circumvoluţia occipitală a treia *, cuprinsă între şanţul occipital inferior şi marginea externă a hemisferei.

Faţa medială a hemisferei cerebrale (facies medialis cerebri)

Este separată de faţa similară a celuilalt hemisfer prin coasa creierului mare. După îndepărtarea ei, lărgind scizura interhemisferică (fissura longitudinalis cerebri), remarcăm o lamă de substanţă albă care trece transversal de la o hemisferă la cealaltă. Este corpul calos, una din formaţiunile interhemisferice pe care le vom analiza ulterior. Dacă facem o secţiune mediosagitală prin corpul calos separăm cele două hemisfere şi faţa lor medială este accesibilă studiului morfologic.

Pe această faţă remarcăm prezenţa corpului calos şi a formaţiunilor situate sub el. Atît la partea sa anterioară, superioară cît şi la partea posterioară a corpului calos, se află un număr de şanţuri şi circumvoluţii. Şanţurile feţei mediale sînt în număr de trei:

Scizura calosomarginală (sulcus cinguli) (fig. 344), pornită de sub genunchiul corpului calos, se îndreaptă apoi posterior, mergînd relativ paralel cu corpul calos; cînd ajunge în dreptul extremităţii posterioare a corpului calos (spleniul corpului calos), ea schimbă direcţia şi se îndreaptă către marginea superioară a hemisferei pe care o depăşeşte. Această scizură emite prelungiri secundare, între care menţionăm: şanţul paracentral *, care ia naştere din scizura calosomarginală înainte ca aceasta să sfîrşească. El se duce către marginea superioară a hemisferei: şanţul supraorbitar * al lui Broca, şanţ care se desprinde în dreptul genunchiului corpului calos şi se duce oblic în sus şi înainte; prelungirea posterioară *, care ia naştere în momentul în care scizura calosomarginală se îndreaptă către marginea superioară a hemisferei. Ea continuă direcţia acesteia şi se opreşte la pliul parietolimbic posterior al lui Broca, care se află imediat în faţa şanţului parietooccipital.

Scizura calcarină (sulcus calcarinus) (fig. 344) este o scizură importantă. Ea pleacă de la polul occipital, merge uşor ascendent pînă la scizura perpendiculară internă (parietooccipitală), după care se îndreaptă în jos către spleniul corpului calos, sfîrşind la nivelul pliului temporolimbic al lui Broca.

Scizura perpendiculară internă (sulcus parietooccipitalis) (fig. 344) sau parietooccipitală este continuarea pe faţa medială a scizurii perpendiculare externe. Ea se termină în scizura calcarină, sub spleniul corpului calos.

Lobii şi circumvoluţiile feţei mediale. Scizurile descrise mai sus împart faţa medială a hemisferei în doi lobi şi două circumvoluţii. O primă circumvoluţie este circumvoluţia corpului calos (gyrus cinguli), lobul corpului calos al lui Broca, cuprins între şanţul corpului calos (sulcus corporis callosi) de deasupra feţei superioare a corpului calos şi sulcus cinguli; ea pleacă de sub rostrul corpului calos şi, înconjurînd corpul calos, se leagă prin pliul temporolimbic (isthmus gyri cinguli) cu hipocampul; este legată şi cu circumvoluţia frontală superioară prin pliul frontolimbic.

---

* Neomologat în N.I.

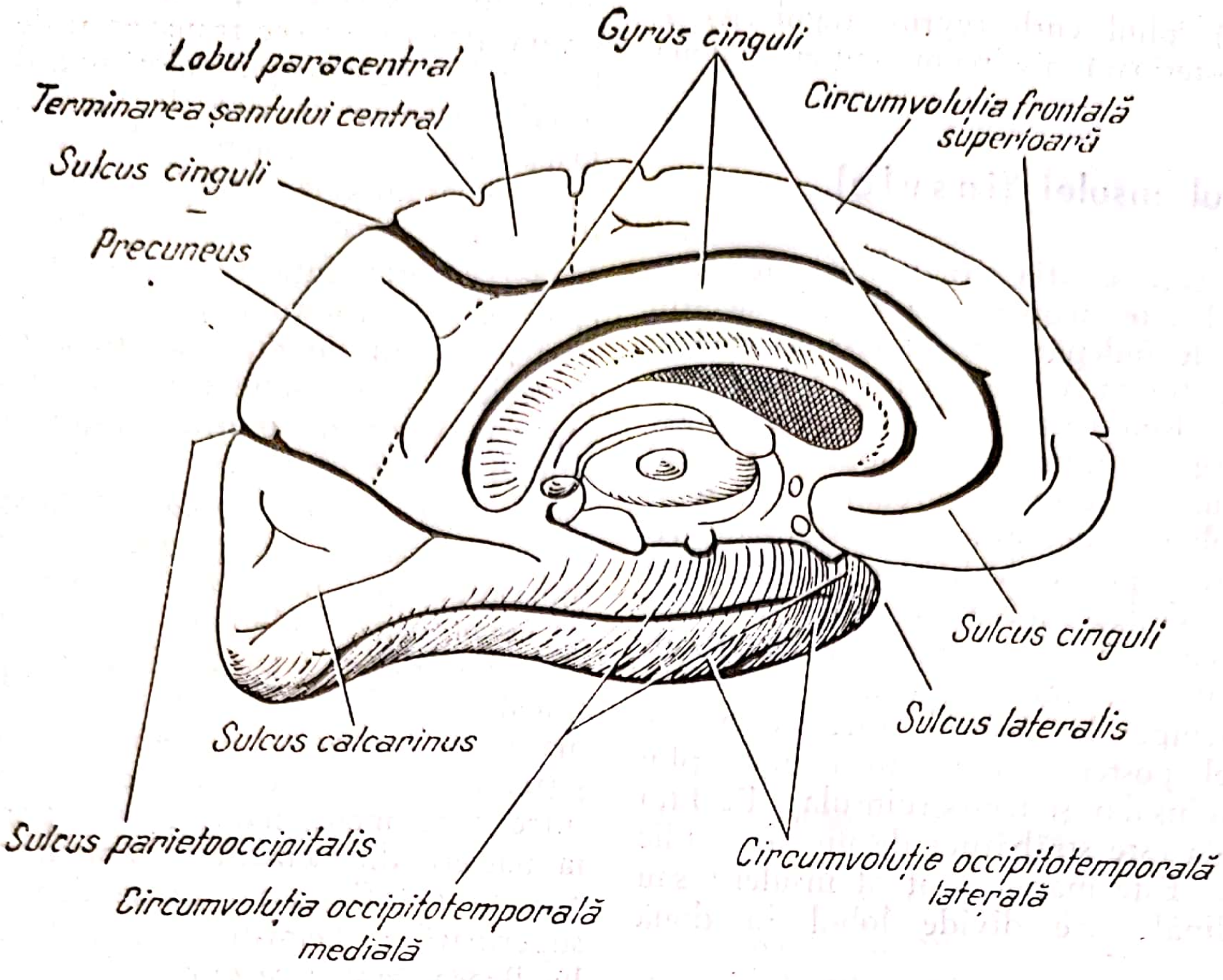
Gyrus cinguli
Lobul paracentral
Terminarea şanţului central
Circumvoluţia frontală superioară
Sulcus cinguli
Precuneus
Sulcus cinguli
Sulcus lateralis
Sulcus calcarinus
Sulcus parietooccipitalis
Circumvoluţie occipitotemporală laterală
Circumvoluţia occipitotemporală medială

Fig. 344. Faţa medială a emisferei cerebrale.

A doua circumvoluţie a feţei mediale este circumvoluţia frontală internă[*] (fig. 344), situată deasupra scizurii calosomarginale, care nu este altceva decît porţiunea din circumvoluţia frontală superioară care încalecă faţa medială. Porţiunea din circumvoluţia frontală internă cuprinsă între şanţul paracentral şi porţiunea terminală a scizurii calosomarginale (sulcus cinguli) a fost numită lobulul paracentral, care face legătura superioară între circumvoluţiile frontală ascendentă şi parietală ascendentă (gyrus pre- şi postcentralis).

Lobii feţei mediale a hemisferei sînt: cuneusul şi precuneusul.

Lobul cuneus este de forma triunghiulară şi este cuprins între şanţul parietooccipital şi şanţul calcarin, iar baza sa este formată de marginea superioară a hemisferei. Din vîrful lui pleacă uneori un pliu de trecere care îl leagă de partea posterioară a circumvoluţiei corpului calos (gyrus cinguli); este pliul de trecere cuneolimbic al lui Broca[*].

Lobul precuneus sau patrulater (fig. 344), după forma sa este delimitat superior de marginea superioară a hemisferei, anterior de porţiunea terminală a scizurii calosomarginale (sulcus cinguli), posterior de şanţul parietooccipital, iar în jos de prelungirea posterioară a scizurii calosomarginale (sulcus cinguli).

FORMAŢIUNILE INTERHEMISFERICE

Între cele două hemisfere cerebrale se găseşte un număr de formaţiuni care le leagă între ele şi care au fost numite comisuri interhemisferice. Aceste formaţiuni interhemisferice sînt:

Corpul calos (corpus callosum)

Este o largă comisură între cele două hemisfere. Se prezintă ca o lamă de substanţă albă patrulateră transversală, lungă de 8—10 cm, şi lată la partea anterioară de 1 cm, iar la partea posterioară de 2 cm, cu o grosime în medie de 1 cm, cu execpţia extremităţii sale posterioare, unde atinge 1,5 şi 1,8 cm. El este aşezat în fundul fisurii interhemisferice şi se întinde între cele două hemisfere, numai în porţiunea lor mijlocie. Pentru a ne da seama de aspectul, întinderea şi morfologia sa, este necesar să-l vedem cum se prezintă pe o secţiune mediosagitală şi una frontală a creierului. Pe secţiunea mediosagitală, corpul calos are forma unei lame curbate, atît la extremitatea anterioară cît şi la cea posterioară, pe cînd pe secţiune frontală se prezintă ca o lamă concavă transvesal, în fundul fisurii interhemisferice şi deasupra ventriculilor laterali; ea este curbă în sens transversal cu deschiderea în sus.

---

[*] Neomologate în N.I.

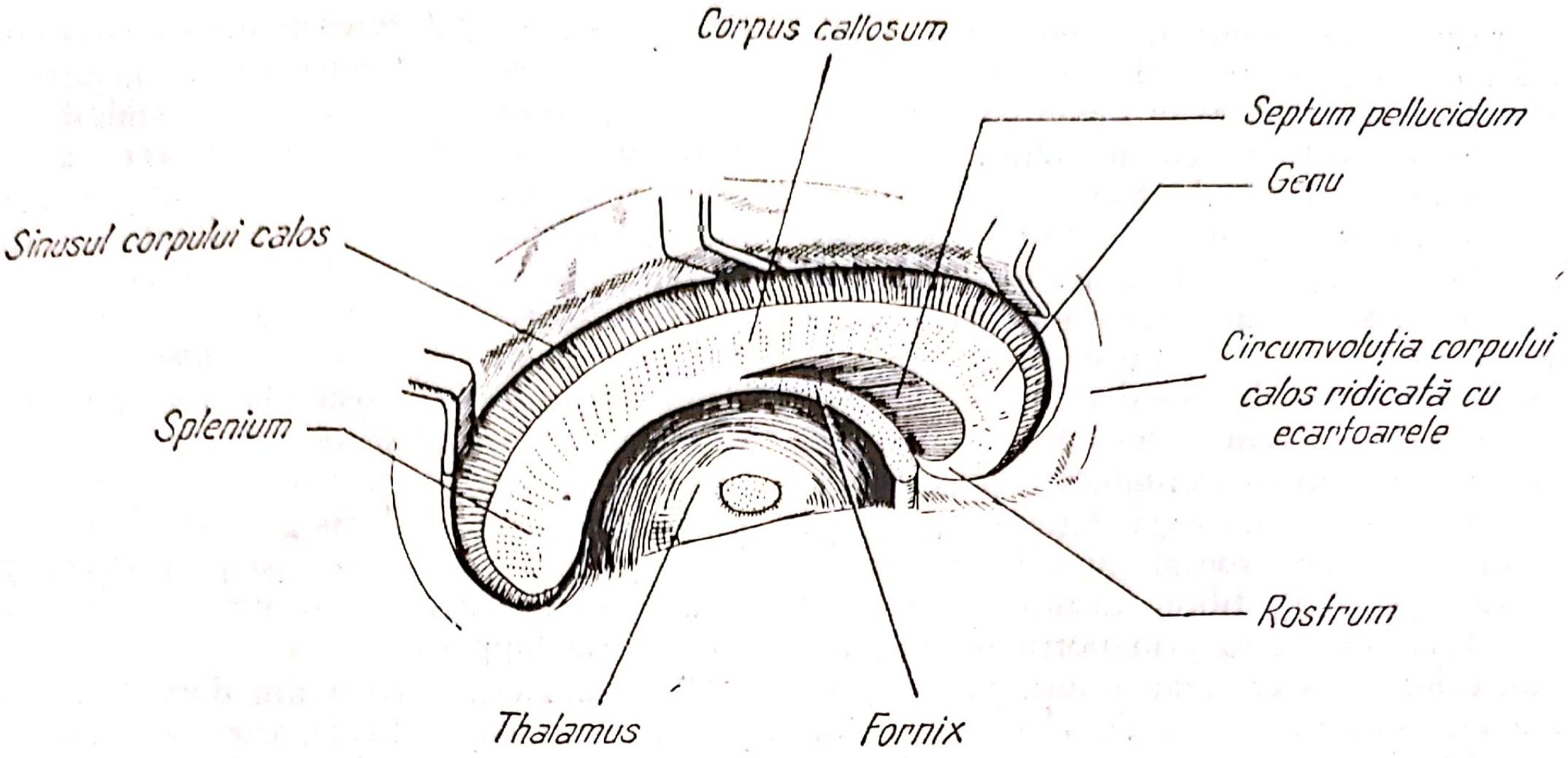

Fig. 345. Înfățișarea corpului calos pe secțiune sagitală.

Corpului calos îi descriem o față superioară sau convexă în sens longitudinal, una inferioară sau concavă, două margini laterale și două extremități (anterioară și posterioară). Fața superioară (fig. 345) este convexă în sens anteroposterior și ușor concavă în sens transversal. Este acoperită de o lamă de substanță cenușie, numită indusium griseum, iar de o parte, și de alta a liniei mediane și imediat în vecinătatea ei, această față este parcursă în sens anteroposterior de două cordoane flexuoase, subțiri și albe, numite nervii lui Lancisi sau tractusurile albe (stria longitudinalis medialis și lateralis). Lateral de tractusurile albe se văd tractusurile cenușii sau iduseum griseum, care au aceeași direcție anteroposterioară. Această față superioară corespunde pe linia mediană fundului fisurii interhemisferice și este în raport cu marginea inferioară a coasei creierului, vasele cerebrale anterioare și cu circumvoluția corpului calos (gyrus cinguli); între această circumvoluție și corpul calos există un spațiu care poartă numele de sinusul corpului calos.*

Fața inferioară (fig. 346) este concavă în sens anteroposterior și convexă în sens transversal. Pe linia mediană, ea dă inserția formațiunii lamelare, numită septum pellucidum, care se așază sagital între corpul calos și fornix. Lateral de inserția lui septum pellucidum, fața inferioară a corpului calos formează tavanul ventriculului lateral; către partea sa posterioară, această față fuzionează cu fornixul.

Extremitatea anterioară (fig. 345) sau genunchiul corpului calos (genu corporis callosi) se oprește la o distanță de 3 cm de polul frontal; ea este curbă și se termină pe peretele anterior al ventriculului III cerebral printr-o porțiune mai subțiată, numită ciocul corpului calos (rostrum corporis callosi). Pe partea anterioară a acestui genunchi se văd două cordoane în continuarea nervilor lui Lancisi și care, ajungînd la ciocul corpului calos, iau denumirea de pedunculii corpului calos (gyrus paraterminalis); de aici, ei se îndreaptă oblic în afară și iau denumirea de bandeletă diagonală * care sfîrșește în hipocamp.

Extremitatea posterioară (fig. 345) a corpului calos sau bureletul lui Reil sau splenium corporis callosi apare ca un cordon transversal gros de 1,5 cm, situat cam la 6—7 cm de polul occipital și îndoit în jos. El se așază deasupra corpilor cuadrigemeni și a glandei epifize, formînd buza superioară a despicăturii cerebrale a lui Bichat. Pe acest splenium se continuă nervii lui Lancisi și indusium griseum, printr-o bandă subțire numită fasciola cinerea (gyrus fasciolaris) și apoi cu corpul gudronat (fascia dentata) care se duce în hipocamp.

Nervii lui Lancisi, prin genunchiul corpului calos și bandeleta diagonală, ajung la hipocamp, precum de altfel ajunge și fasciola cinerea și fascia

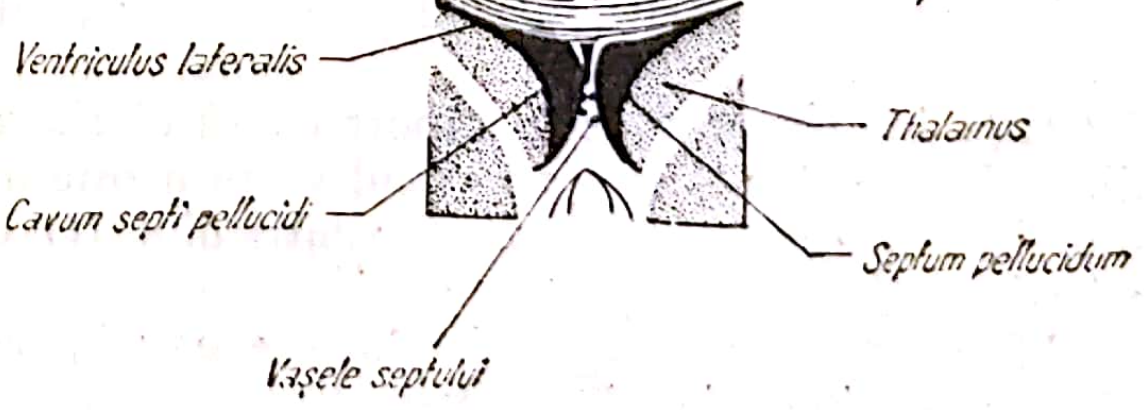

Fig. 346. Secțiune frontală prin emisferele cerebrale la nivelul septului pelucid.

---

* Neomologat în N. I.

dentata. Rezultă că, fiind în continuare, realizează o bandă care ia forma de semiinel, care înconjură corpul calos pe faţa sa superioară. Această formaţiune este restul unei circumvoluţii atrofiate, numită circumvoluţia intralimbică.

Corpul calos este format din fibre care leagă cele două hemisfere; sînt fibre transversale care pleacă de la scoarţa unei hemisfere la scoarţa celeilalte hemisfere. Fibrele transversale care trec prin ciocul corpului calos se duc lateral în prelungirile frontale ale ventriculilor laterali şi leagă feţele orbitare ale lobilor frontali, după cum fibrele care trec prin genunchi leagă feţele medială şi laterală ale unui lob frontal cu cele de partea opusă. Acest grup de fibre formează forcepsul anterior. Fibrele care trec prin porţiunea mijlocie a corpului calos leagă cea mai întinsă parte a unei hemisfere cu cealaltă şi, pe de altă parte, împreună cu fibrele din splenium, contribuie la formarea tavanului ventriculilor laterali (cornul sfenoidal şi occipital). Fibrele care iau parte la formarea acestui acoperiş alcătuiesc tapetum.

Prin splenium trec încă fibre care leagă cei doi poli occipitali, fibre care au forma unei anse deschise posterior şi care alcătuiesc forcepsul posterior. Aceste fibre proemină pe peretele inferiomedial al prelungirii occipitale a ventriculului lateral şi acest relief a fost denumit bulbul prelungirii occipitale a ventriculului lateral.

Fornixul

Denumit şi bolta cu patru stîlpi a lui Winslow sau trigonul cerebral este o lamă de substanţă albă, de forma triunghiulară pe secţiune, aşezată sub corpul calos şi deasupra talamusului şi ventriculului mijlociu (fig. 345). El este boltit, cu concavitatea în jos şi la extremitatea sa posterioară fuzionează prin faţa superioară cu corpul calos; pe măsură ce ne apropiem de unghiul său anterior, el se depărtează de corpul calos şi în acest spaţiu rezultat prin depărtarea lor, vine să se plaseze, în plan sagital, septum pellucidum, lamă subţire, care separă între ei ventriculii laterali.

Din punct de vedere morfologic deosebim fornixului două feţe, două margini şi trei unghiuri.

Faţa superioară vine în raport cu corpul calos, iar pe linia mediană se inseră pe ea septum pellucidum; de o parte şi de alta a lui ea este liberă şi formează o parte din planşeul ventriculilor laterali.

Faţa inferioară vine în raport cu vălul choroidian al celui de-al 3-lea ventricul şi, prin intermediul lui, cu nucleii talamici şi ventriculul III cerebral.

Marginile sînt dreaptă şi stîngă şi dau inserţia plexurilor choroide ale ventriculilor laterali, de unde şi numele de tenia fornicis. Unghiurile sînt în număr de trei: unul anterior şi două posterioare. Din unghiul anterior pleacă două cordoane, stîlpii anteriori (columna fornicis), care se duc înainte şi în jos, depărtîndu-se unul de altul; ei înconjură extremitatea anterioară a talamusului respectiv şi delimitează cu el gaura lui Monro (foramen interventriculare), iar apoi trec posterior de comisura albă anterioară, pe peretele anterior al ventriculului III cerebral şi ajung în corpii mamilari din spaţiul optopeduncular. Din cele două unghiuri posterolaterale pleacă de asemenea cîte un stîlp, stîlpii posteriori (crus fornicis) mai voluminoşi şi turtiţi; ei coboară îndărătul talamusului, se îndoaie şi se îndreaptă apoi înainte, pentru a se continua pe planşeul porţiunii sfenoidale a ventriculului lateral, unde se continuă cu fimbria hippocampi.

Fornixul este format din două feluri de fibre:

a) fibre longitudinale, care se condensează pe margini în cordoane, în continuarea cărora se găsesc stîlpii anteriori şi posteriori (columnae şi crura); în acest fel, fibrele longitudinale leagă cornul lui Ammon de nucleul mamilar, în afară de alte fibre care ajung în bulbul olfactiv;

b) fibre transversale, care se întind de la o margine la alta, sînt vizibile pe faţa interioară şi ele leagă un corn al lui Ammon cu congenerul său. Direcţia lor şi asemănarea cu corzile unei lire le-au atras denumirea de fibrele lirei, psalterium Davidi, sau corpul psaloid, astăzi înlocuită cu cea mai corectă denumire de commissura fornicis.

Comisura albă anterioară (commissura anterior)

Este formată dintr-un fascicul de fibre care leagă un lob temporal de altul, trecînd prin peretele anterior al ventriculului III cerebral, imediat înaintea stîlpilor anteriori ai trigonului cerebral. Ea conţine şi fibre care leagă între ei bulbii olfactori.

STRUCTURA HEMISFERELOR CEREBRALE (sectiones telencephali)

Fiecare hemisferă cerebrală este formată din substanţa cenuşie şi substanţa albă. În plus, în grosimea ei se găseşte o cavitate plină cu lichid cerebrospinal, diverticul al cavităţii ependimare primitive, numit ventricul lateral.

Substanţa cenuşie a hemisferei

Secţiunile sagitale şi frontale făcute prin hemisfera cerebrală ne arată că substanţa cenuşie se dispune astfel: un strat de substanţă cenuşie periferică:

este scoarţa cerebrală sau pallium; un strat de substanţă cenuşie situată în porţiunea mijlocie şi bazală a hemisferei, la locul de unire a hemisferei cu diencefalul: este corpul striat.

Scoarţa cerebrală sau pallium (cortex cerebri) constituie factorul principal care — prin complexitatea lui — asigură superioritatea omului. Complexitatea aceasta structurală este rezultatul unei perfecţionări filogenetice, determinate de influenţa condiţiilor de viaţă, iar complexitatea ei funcţională, îndeosebi la om, este consecutivă funcţiei de aparat receptor, capabil să analizeze şi să sintetizeze în mod variat diferitele excitaţii care vin la ea, precum şi reacţiile care pleacă de la ea prin aparatul efector, către un viscer sau un organ somatic.

Scoarţa cerebrală derivă din bolta veziculelor cerebrale secundare anterioare şi are la început o structură omogenă; ulterior însă, structura se modifică simţitor şi se perfectează în aşa fel încît diferă de la o zonă la alta. În general, scoarţa cerebrală are o grosime variabilă între 1,25 şi 4 mm; ea este mai groasă în dreptul circumvoluţiei postcentrale şi se subţiază cu cît ne apropiem de polul frontal sau occipital, unde ajunge la 1,4—1,2 mm. Grosimea ei este mai mare în creştetul circumvoluţiei decît în fundul şanţurilor, iar pe de altă parte, cu vîrsta, scoarţa cerebrală pierde din grosimea ei.

Scoarţa cerebrală are la om o suprafaţă medie de 180 000—220 000 mm^2 şi cuprinde în grosimea ei un număr aproximativ de 14 miliarde celule. Acest număr considerabil de celule nervoase nu se găsesc aglomerate în mase nucleare, după cum am văzut în etajele subcorticale ale sistemului nervos central, ci ele sînt aşezate stratificat — caracteristică a regiunilor de integrare — pe toată întinderea scoarţei. Ea ocupă un volum variabil între 450—500 cm^3. Scoarţa cerebrală este deci o lamă stratificată, foarte complexă, atît prin stratificarea orizontală a elementelor nervoase cît şi prin striaţia verticală pe care o prezintă. Dar această stratificare prezintă variaţii regionale ilustrate atît de evoluţia filogenetică, cît şi de cea ontogenetică. Astfel, anatomia comparată ne arată că arhicortexul (hipocamp, cornul lui Ammon, nucleul amigdalian etc.) apar cu mult înaintea altor părţi din scoarţa cerebrală.

Această primă porţiune, fiind cea mai veche, a fost denumită de Brodman *archipallium,* adică scoarţa veche, spre deosebire de restul scoarţei cerebrale, care, fiind de dată mai recentă, a fost numit *neopallium.* Archipallium prezintă însă şi o dispoziţie structurală mai simplă, scoarţa fiind formată din trei pături şi a fost numită de către Vogt şi Economo allocortex; neopallium are o structură fundamentală cu şase straturi, căreia cei doi autori de mai sus i-au spus isocortex.

În dezvoltarea ontogenetică observăm că la fătul uman de 6 luni scoarţa cerebrală conţine trei pături: pătura moleculară superficială, formată din fibre tangenţiale; pătura granulară sau intermediară formată din celule nervoase mici şi pătura infragranulară sau profundă formată din celule nervoase mari. Această structură pe trei straturi persistă în hipocamp la adult, pe cînd restul scoarţei cerebrale, isocortexul, în ultimele luni ale vieţii intrauterine se îngroaşă, deoarece, în pătura granulară şi infragranulară se diferenţiază alte pături, care vin să completeze structura scoarţei. În acest fel, izocortexul la om este format din şase straturi sau pături, variabile de la o regiune la alta, prin grosimea lor, abundenţa sau morfologia celulelor care le compun. Aceste pături sînt:

1) *Pătura moleculară* (lamina zonalis) (fig. 347, I), cea mai superficială, formată dintr-un strat de fibre cu teaca de mielină (plexul lui Exner) care merg paralel cu suprafaţa. Pe lîngă aceste fibre ea conţine şi celule nervoase piriforme (celulele lui Cajal), orientate paralel cu suprafaţa.

2) *Pătura granulară externă* (lamina corpuscularis) (fig. 347, II) care conţine un număr de celule de volum mic, dar cu nucleu mare.

3) *Pătura piramidală* (lamina pyramidalis) (fig. 347, III). Această pătură prezintă o oarecare deosebire în ceea ce priveşte partea sa superficială, unde aflăm celulele piramidale tipice, faţă de lama sa profundă sau internă care prezintă celule piramidale mari, deosebite de la o regiune la alta; în partea sa profundă este străbătută de o bandă

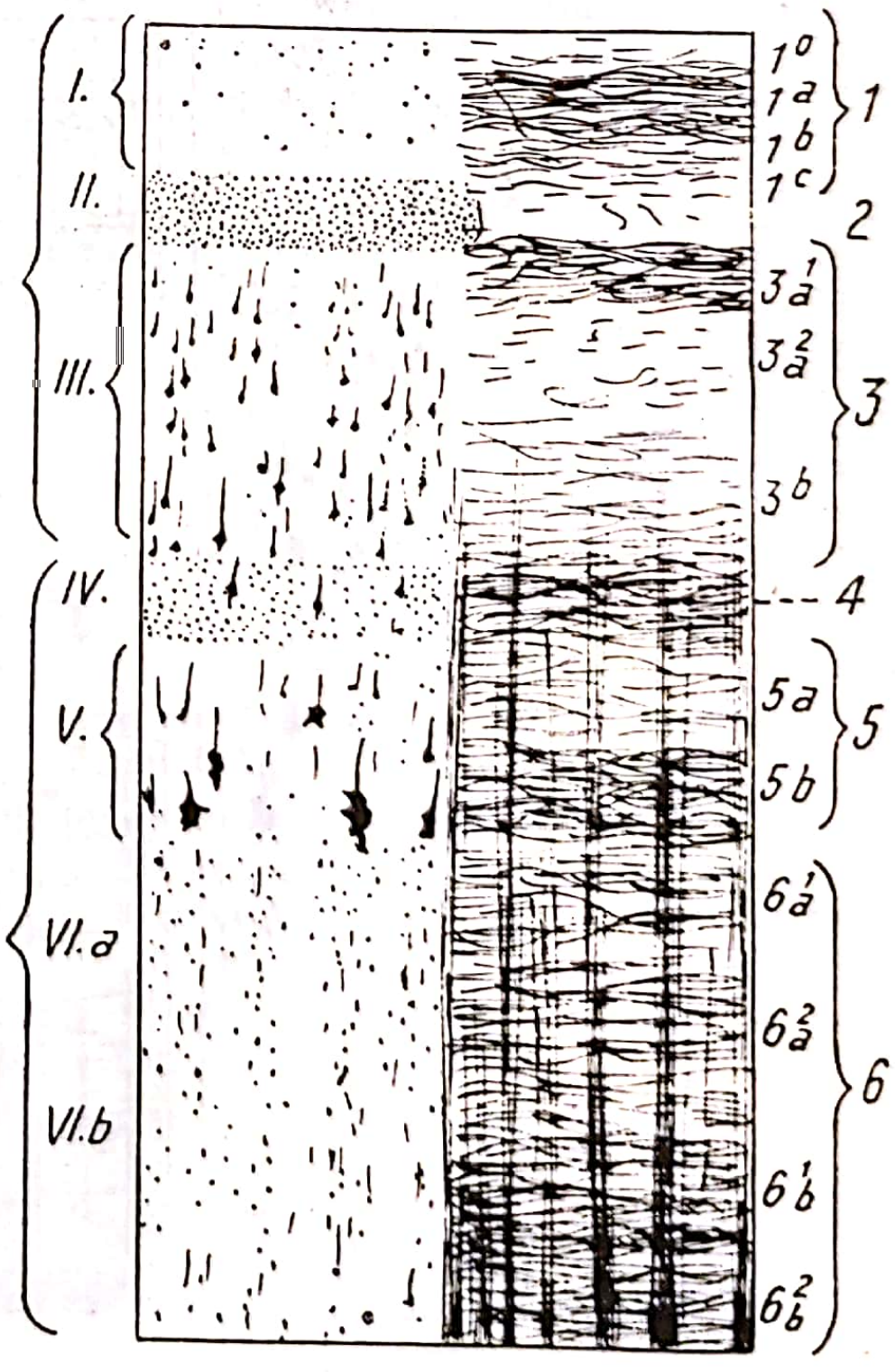

Fig. 347. Cito- şi mieloarhitectonica scoarţei cerebrale homotipice.

formată de fibre şi denumită stria externă a lui Baillarger.

4) *Pătura granulară internă* (lamina granularis) (fig. 347, IV) subţire şi formată din celule stelate mici, a căror axoni scurţi de altfel se termină fie în grosimea ei, fie în pătura piramidală. Celulele acestei pături sînt variabile de la o zonă la alta a izocortexului.

5) *Pătura ganglionară* (lamina ganglionaris) (fig. 347, V) conţine celulele piramidale, care în zona motorie sînt „gigante". Ele au fost descrise de către Betz şi îi poartă numele. În alte zone ale izocortexului, aceste celule piramidale sînt înlocuite cu celule mari stelate (de exemplu, zona vizuală). În această pătură, în anumite locuri, ca şi în pătura piramidală, se află o bandă formată din fibre paralele cu suprafaţa. Este stria internă a lui Baillarger.

Variaţia de densitate a celulelor acestei zone permite să se distingă, după unii autori, o lamă superficială şi o alta profundă.

6) *Pătura polimorfă* (lamina multiformis) (fig. 347, VI a, VI b) este formată din celule fusiforme, al căror ax este perpendicular pe suprafaţa scoarţei. Prin această pătură trec fibre care vin sau pleacă de la păturile mai superficiale şi aceste fibre împart celulele păturii polimorfe în coloane. La rîndul lor, dendritele celulelor acestei pături se duc spre suprafaţă, pe cînd axonii lor pătrund în substanţa albă a hemisferei.

În grosimea scoarţei, în afară de tipurile de celule din structura celor şase pături (citoarhitectonia scoarţei), găsim şi fibre formate, pe de o parte de către cele ce vin sau pleacă de la scoarţă, iar pe de altă parte de fibrele celulelor din scoarţă, care fac legătura între diversele etaje. Studiul acestor fibre (mieloarhitectonia scoarţei) ne arată că se aşază şi ele pe straturi, formînd anumite plexuri, striuri sau lame, care corespund stratigrafic cu păturile scoarţei. Aceste fibre sînt de două categorii: fibre verticale şi fibre orizontale.

Fibrele verticale sînt fibrele care leagă celulele din scoarţa circumvoluţiilor cu nucleii aşezaţi de-a lungul sistemului nervos central şi unele din ele au rol corticofug, iar altele corticopet. *Fibrele orizontale* se grupează într-un număr de lame şi corespund precis anumitor straturi citologice ale scoarţei. Astfel avem:

1) *Lama tangenţială* (fig. 348, 1) sau plexul tangenţial al lui Exner, care ocupă pătura moleculară.

2) *Lamina disfibrosa* (fig. 348, 2), strat sărac în fibre şi care corespunde stratului extern al păturii granulare.

3 *Stria lui Kaes-Bechterew* (fig. 348, 3), care este situată în regiunea cu totul superficială a

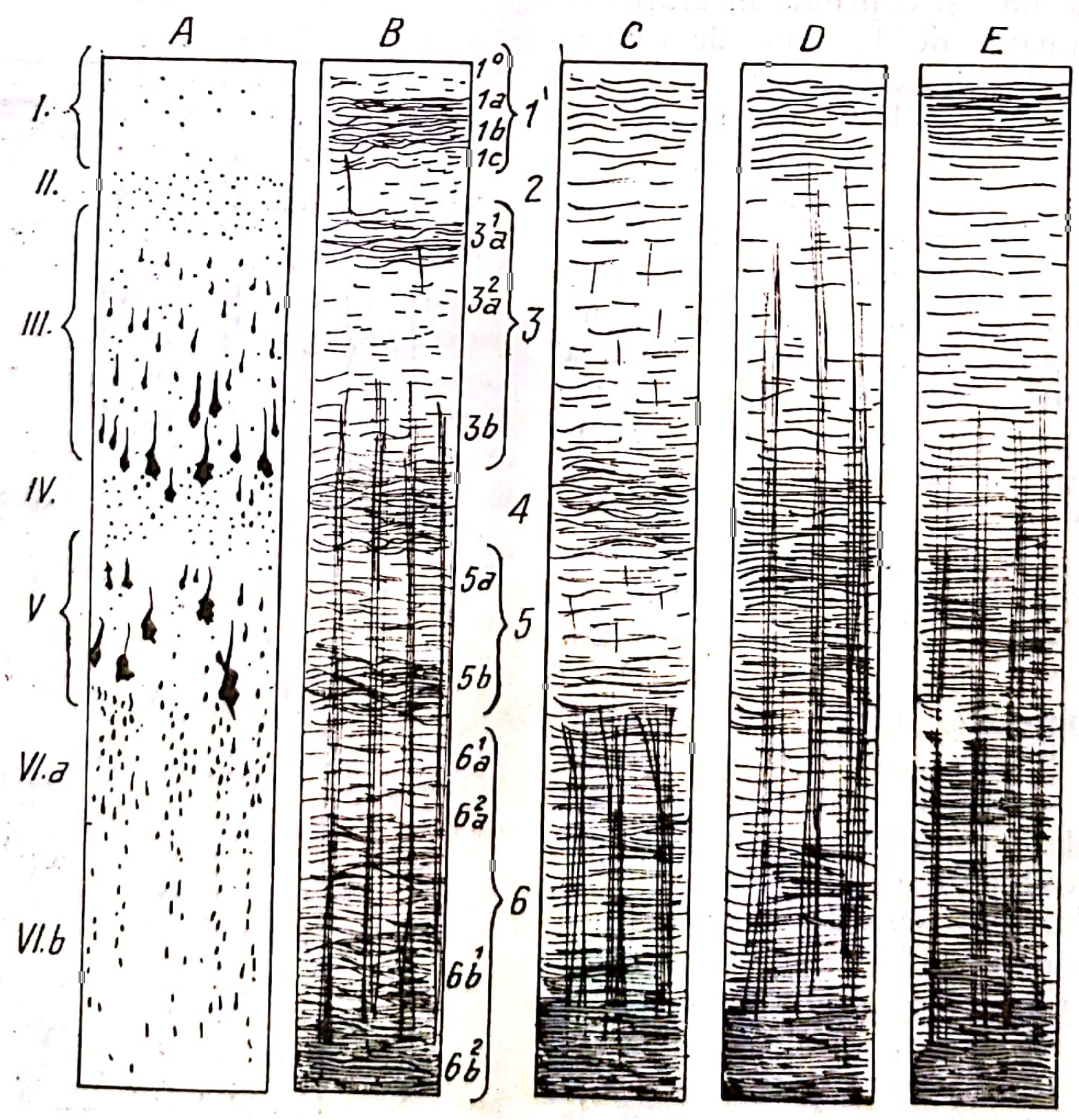

Fig. 348. *A*, *B* — lito- şi mieloarhitectonica scoarţei cerebrale homotipice, în comparaţie cu: *C* — scoarţa infraradiată, *D* — scoarţa supraradiată şi *E* — scoarţa euradiată.

păturii piramidale, pe cînd restul grosimii păturii piramidale este foarte sărac în fibre orizontale.

4) *Stria externă a lui Baillarger* (fig. 348, 4) este groasă, densă şi se situează în pătura granulară internă.

5) *Lama interstriată* redusă în fibre se află în stratul superficial al păturii ganglionare (fig. 348, 5 a), pe cînd la partea profundă a acestei pături se găseşte *stria internă a lui Baillarger* (fig. 348, 5 b). Această strie, spre deosebire de cea externă a lui Baillarger, este mai redusă şi poate lipsi în unele locuri.

6) *Lama infrastriată* se situează în pătura polimorfă şi fibrele ei sînt din ce în ce mai reduse în măsura în care ne apropiem de substanţa albă a hemisferelor (fig. 348, 6).

Vogt, urmărind existenţa, individualitatea sau absenţa celor două striuri ale lui Baillarger, a descris un tip de scoarţă bistriat, unul unistriat, şi în sfîrşit, cînd lipsesc amîndouă, tipul astriat. Pe de altă parte, în grosimea scoarţei găsim, în afara fibrelor mielinice descrise mai sus, şi o serie de fibre amielinice. Primele sînt foarte abundente şi din această abundenţă deducem şi importanţa conexiunilor pe care le stabilesc.

Variaţiile de structură ale scoarţei

Izocortexul nu este omogen. După cum stratificaţia în şase pături este conservată sau nu, Brodmann împarte izocortexul în două tipuri: homotipic şi heterotipic.

1) **Izocortexul homotipic** cuprinde cea mai mare parte din scoarţă şi se caracterizează prin stratificarea clasică. Din izocortexul homotipic fac parte:

a) Tipul frontal sau piramidal granular, caracterizat prin celule piramidale voluminoase, dense, care alcătuiesc un strat III şi V clar, evident. Straturile granulare sînt şi ele vizibile, dar puţin dezvoltate.

b) Tipul parietal, înzestrat cu celule granulare mai dense şi mai voluminoase, pe cînd celulele piramidale din straturile III şi V sînt mai puţin tipice.

c) Tipul polar se întîlneşte în cei doi poli frontal şi occipital şi se caracterizează prin straturi granulare subţiri şi micşorarea globală a celulelor tuturor straturilor.

2) **Izocortexul heterotipic.** Se caracterizează prin absenţa unora din straturi. Se deosebeşte:

a) Izocortexul heterotipic agranular, cu absenţa celulelor granulare, care sînt înlocuite de celule piramidale mijlocii şi mari. Asemenea structură caracterizează scoarţa motorie din circumvoluţia precentrală.

b) Izocortexul heterotipic granular este caracterizat prin dezvoltarea preponderentă a straturilor granulare, care invadează straturile III şi V. Celulele granulare par a ocupa toată scoarţa. Această scoarţă heterotipică se mai numeşte şi koniocortex şi ea se întîlneşte în toate zonele senzitive şi senzoriale ale scoarţei pe care le caracterizează.

Allocrotexul are o arhitectonică tipică, simplă, cu două straturi de celule: un strat superficial granular cu funcţie receptorie şi un strat profund piramidal cu o funcţie efectorie. Între aceste două varietăţi principale, izocortex şi allocortex nu există o graniţă fixă. Mai mult, autorii sovietici, bazîndu-se pe studii de filogenie şi ontogenie, au demonstrat că izocortexul derivă şi se perfecţionează din allocortexul primitiv.

Ariile corticale

Studiul scoarţei cerebrale a fost făcut de o serie de autori, Gennari, Betz, Bechterew, Brodmann von Economo, care au observat că nu toată scoarţa posedă o structură asemănătoare. Astfel, observînd nu numai variaţiile stratigrafice de la o zonă la alta, ci ţinînd cont şi de variaţiile în grosime ale păturilor celulare, de densitatea celulară, de variaţiile de volum şi numerice, precum şi de orientarea celulelor, s-au putut deosebi în scoarţa cerebrală zone mai mult sau mai puţin întinse şi deosebite structural între ele. Aceste zone au fost numite cîmpuri corticale sau arii corticale. Prin studierea lor s-a putut alcătui o hartă a ariilor corticale, precizate de Brodmann (fig. 349) care a descris peste 50 de arii şi Economo a cărui hartă prezintă peste 100 de arii.

Aceste arii sînt unele cu funcţie efectorie, iar altele receptorii, şi aceasta după proeminenţa unora din păturile celulare din structura lor. Astfel, celulele piramidale şi fusiforme sînt celulele efectorii şi, acolo unde ele predomină faţă de celelalte tipuri, vor forma o arie cu funcţie mai ales efectorie. Celulele granulare sînt celulele care primesc diversele incitaţii de la periferie sau din straturile profunde ale scoarţei şi de aceea ele vor imprima caracterul receptor ariilor în care predomină. În sfîrşit, celulele din stratul I, II şi chiar III care se găsesc aproape în întreaga scoarţă sînt straturile de asociaţie. De aceea, şi în special în scoarţa creierului omenesc, funcţia de asociaţie aparţine întregului neocortex.

Pe fiecare din lobii hemisferelor se găsesc numeroase cîmpuri sau arii indicate prin numere de ordine. Astfel, în lobul frontal, găsim între altele ariile 4 şi 6 situate pe circumvoluţia frontală superioară şi mai ales pe frontala ascendentă (precentrală). Aceste arii au rol efector şi axonii celulelor piramidale de aici vor forma în parte căile păturii piramidale, pe cînd restul grosimii păturii piramidale este foarte sărac în fibre orizontale.

4) *Stria externă a lui Baillarger* (fig. 348, 4) este groasă, densă şi se situează în pătura granulară internă.

5) *Lama interstriată* redusă în fibre se află în stratul superficial al păturii ganglionare (fig. 348, 5 a), pe cînd la partea profundă a acestei pături se găseşte *stria internă a lui Baillarger* (fig. 348, 5 b). Această strie, spre deosebire de cea externă a lui Baillarger, este mai redusă şi poate lipsi în unele locuri.

6) *Lama infrastriată* se situează în pătura polimorfă şi fibrele ei sînt din ce în ce mai reduse în măsura în care ne apropiem de substanţa albă a hemisferelor (fig. 348, 6).

Vogt, urmărind existenţa, individualitatea sau absenţa celor două striuri ale lui Baillarger, a descris un tip de scoarţă bistriat, unul unistriat, şi în sfîrşit, cînd lipsesc amîndouă, tipul astriat. Pe de altă parte, în grosimea scoarţei găsim, în afara fibrelor mielinice descrise mai sus, şi o serie de fibre amielinice. Primele sînt foarte abundente şi din această abundenţă deducem şi importanţa conexiunilor pe care le stabilesc.

Variaţiile de structură ale scoarţei

Izocortexul nu este omogen. După cum stratificaţia în şase pături este conservată sau nu, Brodmann împarte izocortexul în două tipuri: homotipic şi heterotipic.

1) **Izocortexul homotipic** cuprinde cea mai mare parte din scoarţă şi se caracterizează prin stratificarea clasică. Din izocortexul homotipic fac parte:

a) Tipul frontal sau piramidal granular, caracterizat prin celule piramidale voluminoase, dense, care alcătuiesc un strat III şi V clar, evident. Straturile granulare sînt şi ele vizibile, dar puţin dezvoltate.

b) Tipul parietal, înzestrat cu celule granulare mai dense şi mai voluminoase, pe cînd celulele piramidale din straturile III şi V sînt mai puţin tipice.

c) Tipul polar se întîlneşte în cei doi poli frontal şi occipital şi se caracterizează prin straturi granulare subţiri şi micşorarea globală a celulelor tuturor straturilor.

2) **Izocortexul heterotipic.** Se caracterizează prin absenţa unora din straturi. Se deosebeşte:

a) Izocortexul heterotipic agranular, cu absenţa celulelor granulare, care sînt înlocuite de celule piramidale mijlocii şi mari. Asemenea structură caracterizează scoarţa motorie din circumvoluţia precentrală.

b) Izocortexul heterotipic granular este caracterizat prin dezvoltarea preponderentă a straturilor granulare, care invadează straturile III şi V. Celulele granulare par a ocupa toată scoarţa. Această scoarţă heterotipică se mai numeşte şi koniocortex şi ea se întîlneşte în toate zonele senzitive şi senzoriale ale scoarţei pe care le caracterizează.

Allocrotexul are o arhitectonică tipică, simplă, cu două straturi de celule: un strat superficial granular cu funcţie receptorie şi un strat profund piramidal cu o funcţie efectorie. Între aceste două varietăţi principale, izocortex şi allocortex nu există o graniţă fixă. Mai mult, autorii sovietici, bazîndu-se pe studii de filogenie şi ontogenie, au demonstrat că izocortexul derivă şi se perfecţionează din allocortexul primitiv.

Ariile corticale

Studiul scoarţei cerebrale a fost făcut de o serie de autori, Gennari, Betz, Bechterew, Brodmann von Economo, care au observat că nu toată scoarţa posedă o structură asemănătoare. Astfel, observînd nu numai variaţiile stratigrafice de la o zonă la alta, ci ţinînd cont şi de variaţiile în grosime ale păturilor celulare, de densitatea celulară, de variaţiile de volum şi numerice, precum şi de orientarea celulelor, s-au putut deosebi în scoarţa cerebrală zone mai mult sau mai puţin întinse şi deosebite structural între ele. Aceste zone au fost numite cîmpuri corticale sau arii corticale. Prin studierea lor s-a putut alcătui o hartă a ariilor corticale, precizate de Brodmann (fig. 349) care a descris peste 50 de arii şi Economo a cărui hartă prezintă peste 100 de arii.

Aceste arii sînt unele cu funcţie efectorie, iar altele receptorii, şi aceasta după proeminenţa unora din păturile celulare din structura lor. Astfel, celulele piramidale şi fusiforme sînt celulele efectorii şi, acolo unde-ele predomină faţă de celelalte tipuri, vor forma o arie cu funcţie mai ales efectorie. Celulele granulare sînt celulele care primesc diversele incitaţii de la periferie sau din straturile profunde ale scoarţei şi de aceea ele vor imprima caracterul receptor ariilor în care predomină. În sfîrşit, celulele din stratul I, II şi chiar III care se găsesc aproape în întreaga scoarţă sînt straturile de asociaţie. De aceea, şi în special în scoarţa creierului omenesc, funcţia de asociaţie aparţine întregului neocortex.

Pe fiecare din lobii hemisferelor se găsesc numeroase cîmpuri sau arii indicate prin numere de ordine. Astfel, în lobul frontal, găsim între altele ariile 4 şi 6 situate pe circumvoluţia frontală superioară şi mai ales pe frontala ascendentă (precentrală). Aceste arii au rol efector şi axonii celulelor piramidale de aici vor forma în parte căile

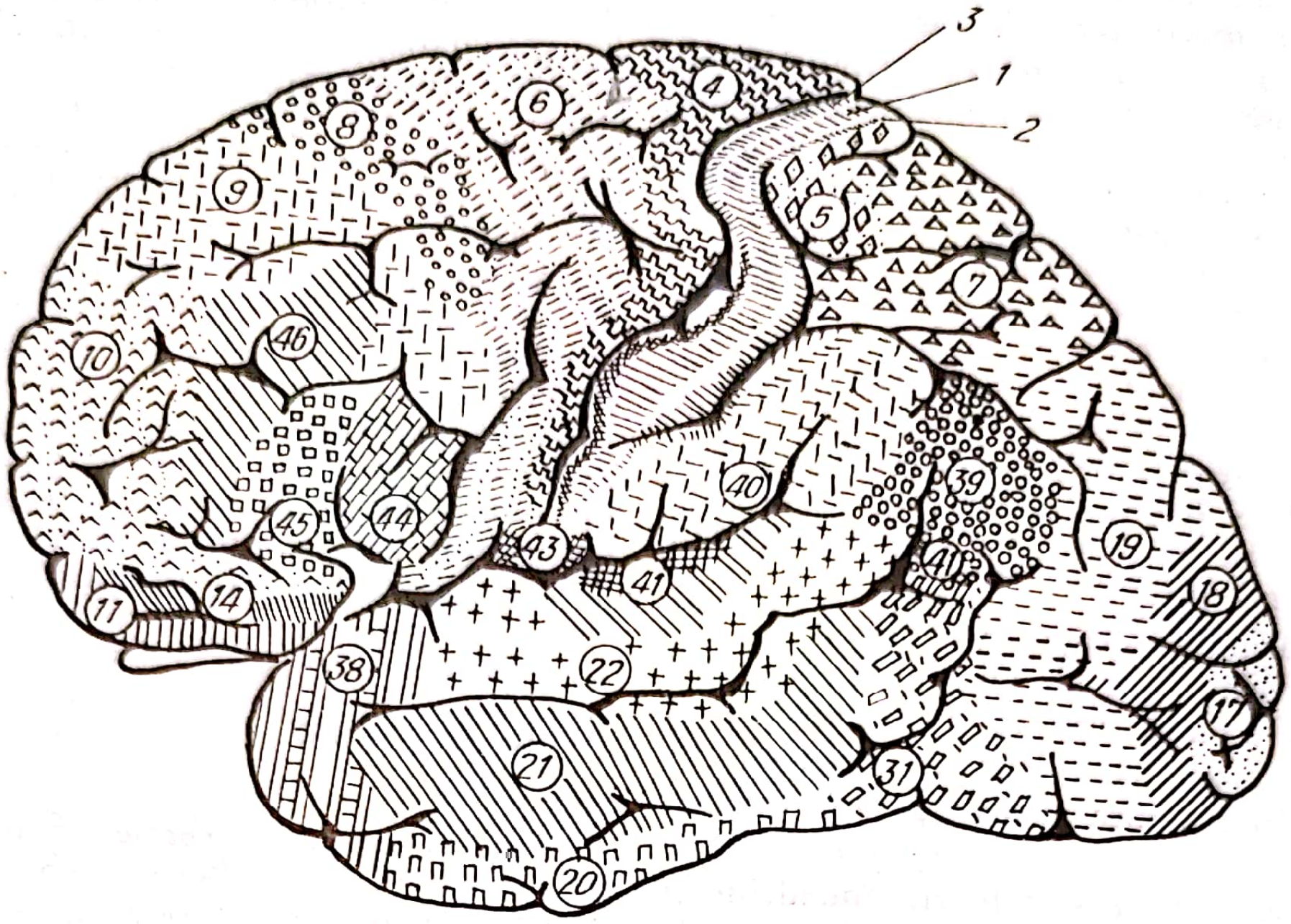

Fig. 349. Harta citoarhitectonică a emisferei stîngi (după Brodman).

cerebrospinale (piramidale). Excitarea unor zone din aceste arii provoacă contracţii izolate ale unor grupe de muşchi.

S-a precizat că în ariile 4 şi 6 se găsesc grupele de neuroni care comandă musculatura striată. În aria 4 şi în porţiunea ei superioară se găsesc neuronii, care comandă muşchii membrelor inferioare. În porţiunea ei mijlocie se găsesc neuronii care comandă mişcările trunchiului, iar în porţiunea ei inferioară se găsesc neuronii care comandă mişcările membrelor superioare şi ale capului.

În circumvoluţia frontală a treia se găsesc ariile 45 şi 44, către partea mijlocie aria 45 şi către partea posterioară, corespnuzător piciorului frontalei a 3-a, aria 44; din punct de vedere funcţional, aceste cîmpuri sînt legate de coordonarea mişcărilor în raport cu limbajul articulat.

În lobul parietal, pe versantul anterior al circumvoluţiei postcentrale, se găseşte aria 3, în care se termină aferenţele de tact, termice şi dureroase. Îndărătul ariei 3 se găsesc ariile 1, 2 şi 5 legate de localizări aferente.

În lobul temporal, pe circumvoluţiile transverse ale lui Heschl se găsesc ariile 41 şi 42, iar pe circumvoluţia temporală I, aria 22. Aceste arii sînt importante, pentru că aici se află zona corticală receptorie a auzului.

În lobul occipital, pe ambele buze ale scizurii calcarine, se găseşte cîmpul 17, aria striată, unde ajung să se proiecteze recepţiile plecate de la nivelul retinei. Astfel, pe buza superioară a scizurii calcarine se proiectează imaginile provenite din jumătatea superioară a retinei, pe buza inferioară a aceleiaşi scizuri se proiectează imaginile provenite din jumătatea inferioară a retinei şi, în sfîrşit, către partea posterioară a scizurii calcarine se proiectează imaginile maculare.

Tendinţa de a limita stabil, prin graniţe precise, ariile corticale, este greşită. Dacă o trecere bruscă de la o arie la alta se întîlneşte în archipallium, în neopallium, cîmpurile au între ele zone sau regiuni de trecere. Aceste regiuni de trecere se accentuează în măsura în care se dezvoltă fetusul şi sînt mai bine precizate după naştere. De asemenea, eronat s-a apreciat că fiecare arie corticală este legată de o funcţie caracteristică. S-a dovedit că, de fapt, localizările funcţionale din scoarţa cerebrală nu respectă riguros limitele citoarhitectonice ale unei arii sau alta.

Prin urmare, întreaga scoarţă reprezintă o vastă suprafaţă de recepţie, în care deosebim regiuni de recepţie sintezo-analizatoare pentru receptorii periferici. Fiecare din aceste regiuni are o porţiune centrală unde se realizează analiza şi sinteza superioară şi o porţiune periferică unde analiza şi sinteza sînt posibile, dar numai în forma lor cea mai elementară. Aceste părţi periferice ale diferitelor regiuni se întrepătrund reciproc, „se împletesc intim între ele" (I. P. Pavlov). Nu există în scoarţa cerebrală regiuni speciale de asociaţie, deoarece activitatea asociativă este o calitate funcţională a întregei scoarţe (I. P. Pavlov).

Nucleii telencefalului

Nucleii telencefalului înglobează masele cenuşii din grosimea hemisferei cerebrale. Ei cuprind:

1) **Corpul striat** (corpus striatum) (fig. 350) este format din două mase de substanţă cenuşie, de formă şi cu situaţie deosebită. Aceste două mase sînt nucleul caudat şi nucleul lenticular, legaţi între ei prin punţi de substanţă nervoasă albă.

a) Nucleul caudat (nucleus caudatus) (fig. 350) are forma de potcoavă sau virgulă aşezată aproximativ în plan sagital, cu concavitatea anterior şi cu extremităţile inegale ca volum, cea anterioară şi superioară fiind mai mare decît cea inferioară. El este situat pe partea superolaterală a talamusului pe care îl primeşte în concavitatea sa. Acest nucleu are o lungime de 7 cm şi o lăţime de aproximativ 2 cm, la nivelul extremităţii anterioare, care se reduce la 3—4 mm, la nivelul extremităţii sale inferioare. Astfel, aceasta pare mai subţiată şi poartă numele de coada nucleului caudat (cauda nuclei caudati), pe cînd cealaltă ia numele de capul nucleului (caput nuclei caudati). Nucleul caudat este turtit de sus în jos şi îi descriem două extremităţi (capul şi coada) între care se găseşte corpul nucleului caudat (corpus nuclei caudati).

Extremitatea anterosuperioară sau capul nucleului caudat. Este limitată posterior printr-un plan vertical care trece prin orificiul lui Monro. Capul prezintă o faţă superioară acoperită de ependim, care ia parte la formarea podelei prelungirii frontale (cornului frontal) a ventriculului lateral în care proeminä, pe cînd a doua faţă, cea inferioară corespunde spaţiului perforat anterior, unde determină un relief numit coliculul nucleului caudat. În partea anterioară, faţă inferioară a capului nucleului caudat este legată de nucleul lentiform printr-o bandă de substanţă cenuşie, legătură care corespunde părţii posterioare a lobului frontal. Aceasta nu este singura legătură; desigur,

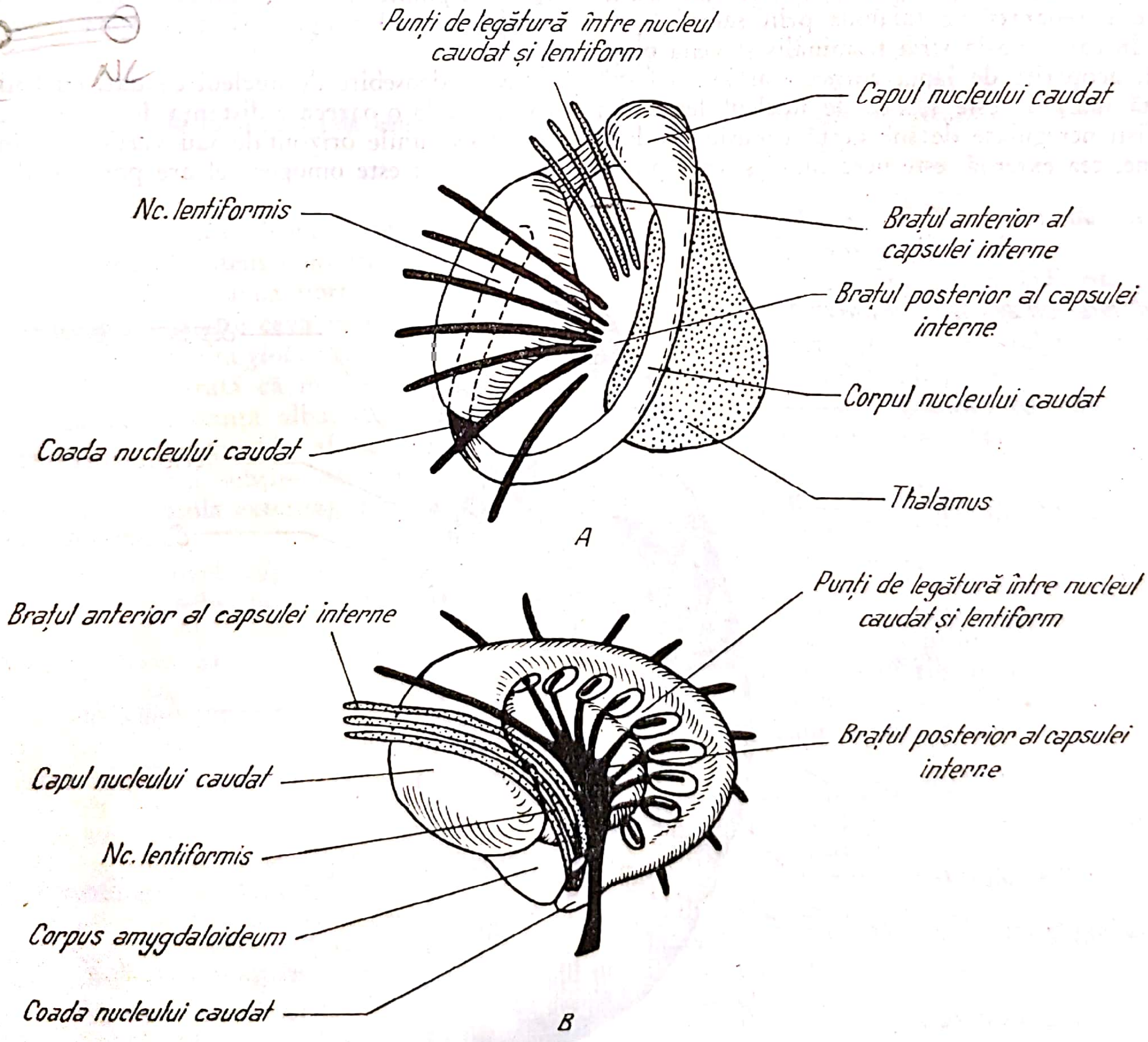
Punţi de legătură între nucleu caudat şi lentiform
Capul nucleului caudat
Nc. lentiformis
Braţul anterior al capsulei interne
Braţul posterior al capsulei interne
Corpul nucleului caudat
Coada nucleului caudat
Thalamus
A
Punţi de legătură între nucleul caudat şi lentiform
Braţul anterior al capsulei interne
Braţul posterior al capsulei interne
Capul nucleului caudat
Nc. lentiformis
Corpus amygdaloideum
Coada nucleului caudat
B

Fig. 350. Corpul striat în raporturile lui cu talamusul:
A — **văzut cranial;** *B* — **văzut medial.**

ea este cea mai masivă, spre deosebire de altele mai mici, situate dedesubtul ei. Capul nucleului este separat în partea laterală de al doilea nucleu al corpului striat (nucleul lentiform), prin braţul anterior al capsulei interne, care numai îndărătul punţilor cenuşii caudolenticulare face o separaţie mai netă.

Trunchiul nucleului caudat (corpus nuclei caudati) se întinde de la planul care trece prin orificiul lui Monro şi pînă la extremitatea posterioară a talamusului. El este turtit de sus în jos şi îndoit la extremitatea posterioară a talamusului, unde se continuă cu coada sa.

Îi descriem o faţă superioară sau ventriculară, care ia parte la formarea planşeului ventriculului lateral pînă la nivelul răspîntiei ventriculare. Ea este situată imediat în afara şanţului optostriat şi proemină pe acest planşeu. Faţa inferioară, concavă sau capsulară, corespunde capsulei interne, şi îndeosebi braţului posterior al capsulei, care o separă de nucleul lentiform.

Aceste feţe sînt limitate atît înăuntru cît şi în afară de către o margine; înăuntru, marginea medială este separată de talamus prin şanţul optostriat, în care se află stria terminalis şi vena optostriată, acoperite de lama cornee (lamina affixa). Această margine este legată de nucleul lenticular prin fîşii neregulate de substanţă cenuşie. A doua margine, cea externă, este neregulată şi corespunde locului unde se uneşte tavanul cu podeaua prelungirii frontale a ventriculului lateral. În afara acestei uniri, ea vine în raport cu substanţa albă a hemisferei cerebrale (centrul oval).

Extremitatea inferioară sau coada nucleului caudat (cauda nuclei caudati). Continuă corpul nucleului şi, înconjurînd lateral extremitatea posterioară a talamusului, se subţiază şi se duce la tavanul prelungirii sfenoidale a ventriculului lateral. Între ea şi nucleul lentiform, deci deasupra ei, se află o bandă albă: este segmentul sublenticular al capsulei interne.

Extremitatea anterioară a cozii nucleului caudat se termină îndărătul nucleului amigdalian şi aici este un loc unde se văd legăturile între nucleii telencefalici. Acest loc a fost numit confluentul cenuşiu al bazei.

b) **Nucleul lentiform** (nucleus lentiformis). (fig. 351). Este al doilea component al corpului striat. El este aşezat lateral şi dedesubtul nucleului caudat, deasupra prelungirii sfenoidale a ventriculului lateral, în plină substanţă albă a hemisferei. El corespunde spre suprafaţă groapei silviene şi insulei care îl acoperă şi are forma unei lentile biconvexe.

Spre deosebire de nucleul caudat, nucleul lentiform este la o oarecare distanţă de ventriculul lateral şi secţiunile orizontale sau verticale prin el ne arată că nu este omogen; el are porţiuni deosebite

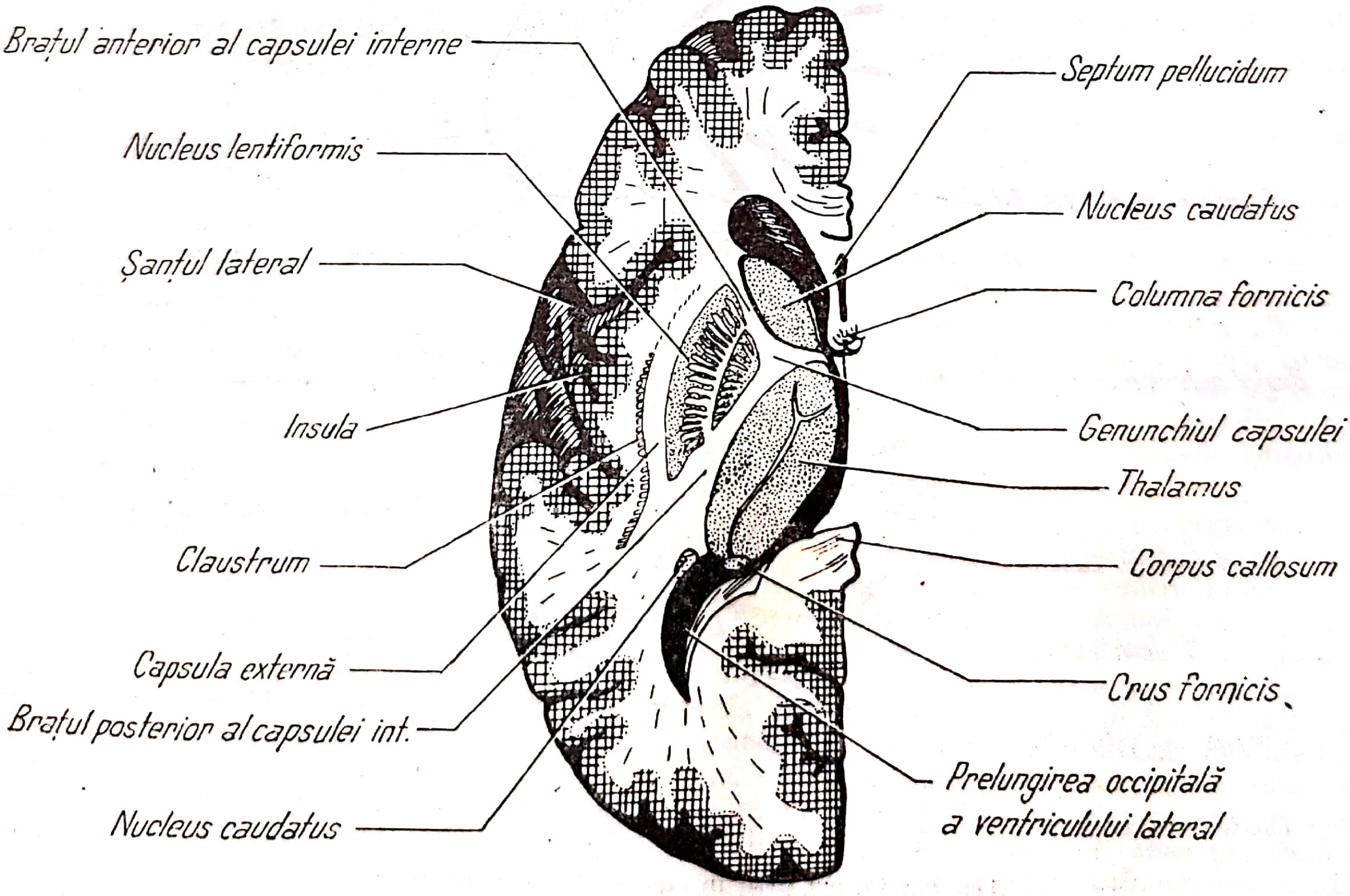
Braţul anterior al capsulei interne
Nucleus lentiformis
Şanţul lateral
Insula
Claustrum
Capsula externă
Braţul posterior al capsulei int.
Nucleus caudatus
Septum pellucidum
Nucleus caudatus
Columna fornicis
Genunchiul capsulei int.
Thalamus
Corpus callosum
Crus fornicis
Prelungirea occipitală a ventriculului lateral

Fig. 351. Secţiune orizontală prin emisfera cerebrală pentru a demonstra nucleii bazali.

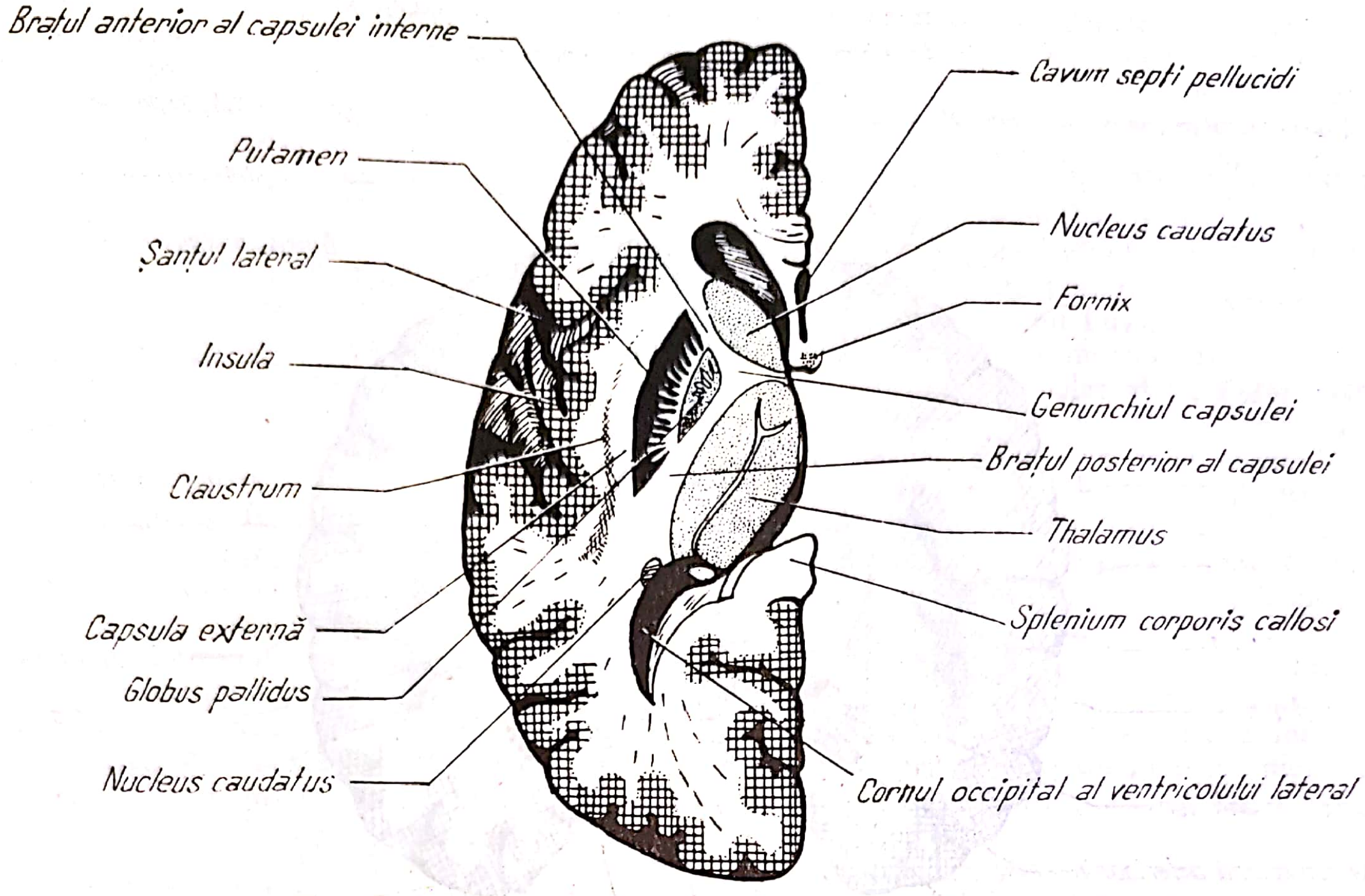

Fig. 352. Secţiune orizontală prin emisfera cerebrală (raporturile nucleilor bazali cu ventriculul lateral).

prin intensitatea coloraţiei. Vom deosebi o porţiune mai mare şi laterală, intens colorată cenuşiu, care se numeşte *putamen;* a doua porţiune este situată medial de putamen şi este ceva mai palidă, motiv pentru care a fost numită *globus pallidus* (fig. 352). Aceleaşi secţiuni ne arată că medial de nucleu se află o bandă de substanţă albă, capsula internă, care îl separă de talamus; în afara lui există de asemenea o lamă mai subţire de substanţă albă, capsula externă (capsula externa), care-l separă de claustrum.

La partea anterioară, superioară şi posterioară el vine în raport cu substanţa albă a hemisferei, pe cînd la partea sa inferioară, către anterior, are un şanţ prin care trece comisura albă anterioară (commissura anterior), care se duce în lobul temporal, pe sub capul nucleului caudat, legînd cei doi nuclei amigdalieni între ei. Amănuntele de formă şi mai ales de raporturi ale nucleului lentiform, nu pot fi studiate decît după exemplul clasicilor, prin secţiuni orizontale, sagitale sau frontale. Astfel, o secţiune orizontală ni-l arată de formă triunghiulară, cu baza laterală şi cu vîrful medial. În afara lui se succed, mergînd lateral, capsula externă, claustrum şi apoi altă bandă de substanţă albă subcorticală, numită capsula extrema[*], în afara căreia se află substanţa cenuşie a insulei (fig. 352). O secţiune frontală ni-l arată, de asemenea, de formă triunghiulară, cu baza laterală, dar în plus ni se clarifică raporturile părţii sale inferioare. Această faţă corespunde unei regiuni numită regiunea sublenticulară.

Regiunea sublenticulară[*] (fig. 353) este o zonă de substanţă albă care se aşază între nucleul lentiform, pe de o parte, şi tavanul prelungirii sfenoidale a ventriculului lateral, pe de altă parte; mai anterior ventriculului, regiunea sublenticulară separă nucleul lentiform de scoarţa circumvoluţiilor orbitale.

Această regiune este delimitată anterior şi posterior de limitele respective ale nucleului lentiform; înăuntru se continuă cu regiunea hipotalamică, iar în afară cu substanţa albă a lobului temporal. Ea cuprinde două părţi: una anterioară şi alta posterioară, separate între ele printr-un plan vertical care ar trece imediat posterior de chiasma nervilor optici şi care în profunzime ar întîlni nucleul caudat la unirea treimei anterioare cu cele două treimi posterioare.

Regiunea sublenticulară anterioară aşezată între nucleul lentiform şi lobul orbital este formată din trei etaje aşezate astfel:

1) Etajul superior format din substanţa albă, este reprezentat de fibrele sublenticulare care formează două fascicule: ansa lenticulară (ansa lenticularis), formată din fibre care leagă nucleul lentiform cu regiunea hipotalamică, talamusul, nucleul subtalamic al lui Luys, nucleul roşu şi *comisura lui*

---

[*] Neomologată în N. I.

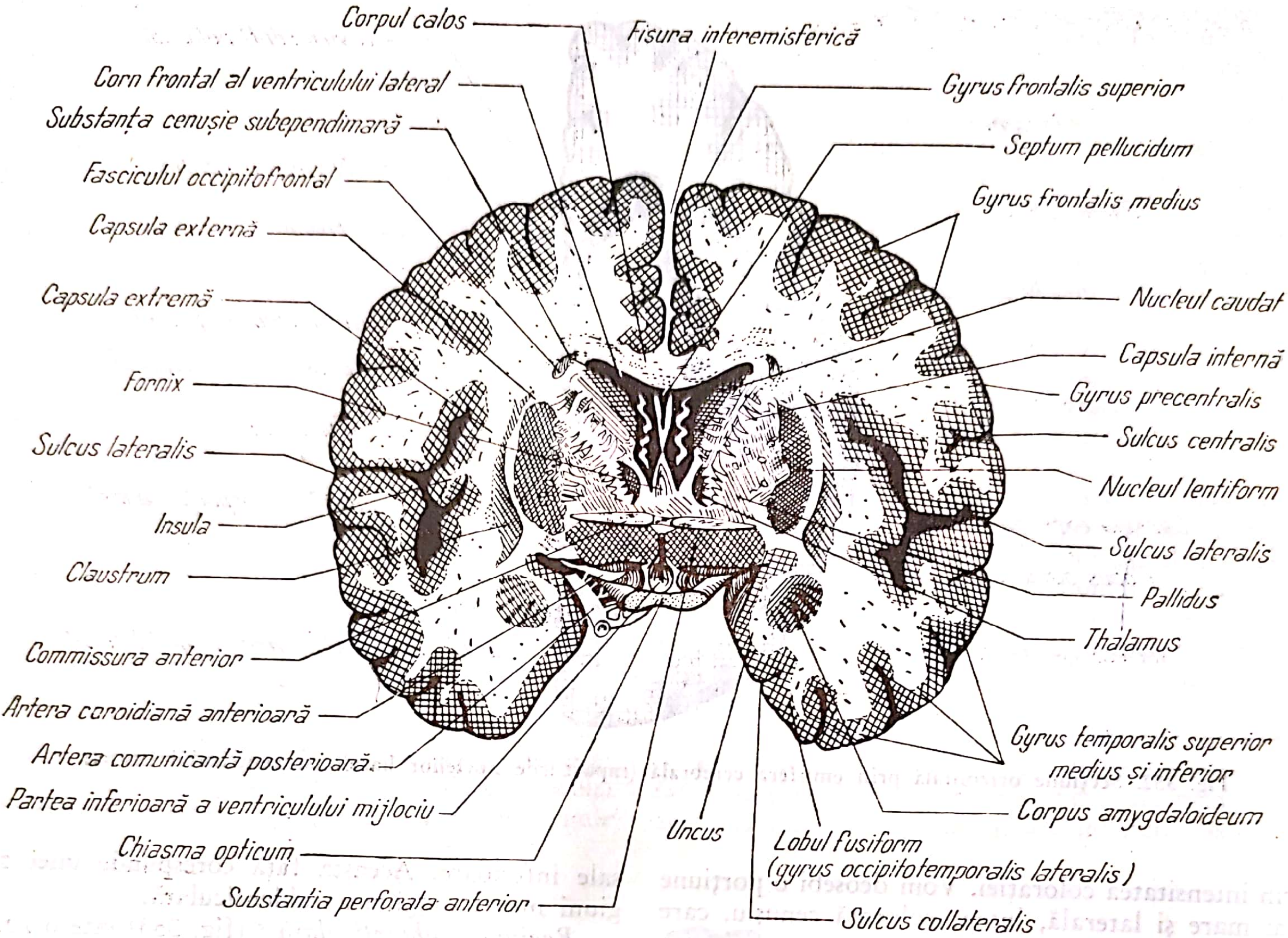
Corpul calos
Corn frontal al ventriculului lateral
Substanţa cenuşie subependimară
Fasciculul occipitofrontal
Capsula externă
Capsula extremă
Fornix
Sulcus lateralis
Insula
Claustrum
Commissura anterior
Artera coroidiană anterioară
Artera comunicantă posterioară
Partea inferioară a ventriculului mijlociu
Chiasma opticum
Substantia perforata anterior
Fisura interemisferică
Gyrus frontalis superior
Septum pellucidum
Gyrus frontalis medius
Nucleul caudat
Capsula internă
Gyrus precentralis
Sulcus centralis
Nucleul lentiform
Sulcus lateralis
Pallidus
Thalamus
Gyrus temporalis superior medius şi inferior
Corpus amygdaloideum
Uncus
Lobul fusiform (gyrus occipitotemporalis lateralis)
Sulcus collateralis

Fig. 353. Secţiune frontală prin emisferele cerebrale.

Meynert (commissurae supraopticae), formată din fibre interlenticulare.

2) Etajul mijlociu este format din mici grămezi de celule nervoase aglomerate într-o masă cenuşie subţire, ca o placă largă şi lungă de 2 cm. Este _substanţa nenumită a lui Reichert._* Către marginea sa medială ea se continuă cu nucleii din regiunea tuberală a hipotalamusului, pe cînd de pe faţa sa superioară, grupele de celule se insinuează între putamen şi pallidum.

3) Etajul inferior este format din substanţa albă alcătuită din fibrele pedunculului inferomedial al talamusului.

Regiunea sublenticulară posterioară corespunde segmentului sublenticular al capsulei interne (pars sublentiformis capsulae internae). Ea este de culoare albă şi este formată din fibre transverse care aparţin:

a) fasciculului temporopontin al lui Türck (tractus temporopontinus) a cărui origine este în circumvoluţia a 2-a şi a 3-a temporală şi se îndreaptă către pedunculul cerebral, unde ocupă o cincime laterală a porţiunii bazilare a pedunculului cerebral.

b) fasciculul temporotalamic* al lui Arnold, a cărui origine este în partea anterioară a circumvoluţiilor occipitotemporale, de unde trece dinainte îndărăt, deasupra fasciculului temporopontin al lui Türck, ia parte la formarea cîmpului lui Wernicke şi se îndreaptă posterior şi medial, sfîrşind mai cu seamă în pulvinar şi mai puţin în corpul geniculat lateral.

Structura corpului striat. Studiile histologice făcute pe corpul striat arată o diferenţă între constituţia nucleului pallidus, pe de o parte, şi a nucleului caudat şi putamen, pe de altă parte. Această diferenţă constă în faptul că majoritatea celulelor nervoase din nucleul caudat şi putamen sînt mici şi cu puţine fibre nervoase; pallidus conţine celule nervoase voluminoase, asemănătoare neuronilor striomotori din măduvă care au numeroase fibre cu mielină. Aceste fibre cu mielină formează lama medulară externă care separă pallidus de putamen.

Pe lîngă considerentul de ordin histologic, pallidus se deosebeşte de rest şi prin faptul că el apare atît în specie cît și la individ, mai înaintea nucleilor putamen și caudat. A fost numit pentru acest motiv paleostriatum, pe cînd ceilalți doi neostriatum.

---

* Neomologată în N. I.

Conexiunile corpului striat sînt conexiuni intrinseci ~~și extrinseci~~. *Conexiunile intrinseci.* În aceste conexiuni trebuie să vedem fibrele care leagă între ei componenții corpului striat: nucleul caudat, putamenul și globus pallidus. De remarcat că, ordinea în care au fost înșirați constituenții striatului corespunde și sensului în care circulă influxul nervos. De aici rezultă că globus pallidus primește influxul de la putamen și nucleul caudat și, prin urmare, se află sub controlul acestora. *Conexiunile extrinseci* la rîndul lor se pot deosebi în fibre aferente și fibre eferente.

1) *Fibrele aferente* sînt: corticostriate*, care multă vreme au fost contestate; astăzi li se admite din ce în ce mai mult existența. Ele ar porni din scoarța lobului frontal (ariile 4 s și 8 s) și ar avea un rol frenator asupra striatului. Astfel, unii autori (Bucy) au descris recent și existența unui circuit inhibitor (fig. 354) al mișcărilor „anormale“ (v. mai jos). Acest circuit începe de la nivelul scoarței lobului frontal (ariile 4 s și 8 s) și se îndreaptă către nucleul caudat. Prin intermediul pallidului pornesc fibre către talamus și nucleul lui Luys, de la care alte fibre se reîntorc la scoarța motorie din ariile 6 și 4.

Acest circuit inhibitor este capabil să frîneze deslănțuirea mișcărilor inutile, anormale, cu punct de plecare în zona motorie a scoarței reprezentate de ariile 4 și 6. Ruperea circuitului produce o liberare a zonei motorie, și deci apariția mișcărilor involuntare anormale, de exemplu tremurături sau mișcări mai ample și dezordonate (coreoatetozice).

2) *Fibre eferente* pornesc în majoritatea lor prin globus pallidus și se grupează în următoarele fascicule:

a) Ansa lenticulară (ansa lenticularis) care constituie fasciculul cel mai de seamă. El este format din fibre caudate, putaminale și pallidale, care se condensează în lamele medulare intralenticulare, apoi la partea sublenticulară a nucleului lentiform. Acolo se situează în regiunea sublenticulară anterioară, de unde se îndreaptă spre înăuntru, trecînd în fața brațului posterior al capsulei interne, de aici fibrele sale se desfac în trei direcții: anterioare pentru regiunea hipotalamică; mijlocii pentru nucleii talamici; posterioare pentru regiunea subtalamică (nucleul lui Luys, nucleul roșu și formațiunea reticulară a mezencefalului).

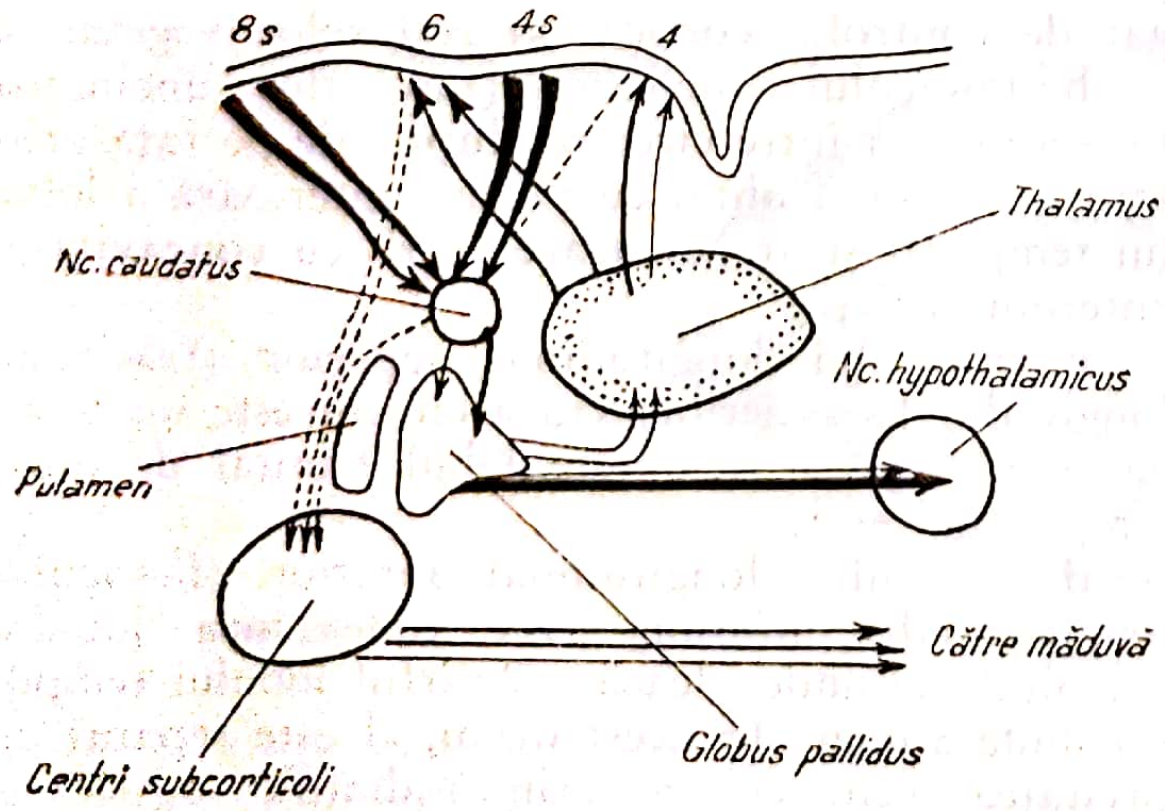

Fig. 354. Circuite reverberante cortico-subcorticale.

b) Fasciculul lenticular al lui Forel* este format din fibre de proveniență pallidală; el se îndreaptă medial, trece prin zona incerta, intră în brațul posterior al capsulei interne pentru a ajunge în nucleul lui Luys de aceeași parte, iar alte fibre în hemisfera de partea opusă.

c) Fibrele strioluisiene, care leagă globus pallidus cu corpul lui Luys.

d) Fibrele strionigrice, care au originea în vîrful lui globus pallidus, de aceea se mai numesc și fasciculul pallidal al vîrfului. El se îndreaptă în jos și înăuntru și sfîrșește în locus niger. Recent s-a dovedit că legătura pleacă și de la locus niger la striat.

e) Fibrele strioolivare pornesc din pallidus și se duc prin fasciculul central al tegmentului în oliva bulbară.

f) Fibrele striotalamice cuprind fibrele lenticulotalamice și caudatotalamice.

g) Fibrele comisurale (pars dorsalis commissurae supraopticae) trec prin comisura lui Meynert, de la un globus pallidus la celălalt. În afară de fibrele intrapalidale, în aceeași comisură intră și fibrele provenite din substanța nenumită a lui Reichert.

În acest fel vedem cum îndeosebi globus pallidus se pune în legătură cu nucleii motori situați mai caudal: oliva bulbară, nucleul roșu etc., de la care alte fibre vor pleca către măduvă. Corpul striat ne apare astfel ca un centru și o importantă etapă de releu a căii extrapiramidale.

Date fiziologice asupra corpului striat. Din punct de vedere funcțional, corpul striat este considerat ca un centru subcortical de reglare a mișcărilor.

Acțiunea motorie a sistemului striopalidal este descrisă de autori sub forma unei triple acțiuni:

a) acțiune motorie;
b) rol în tonusul muscular;
c) rol frenator al mișcărilor involuntare.

Acțiunea motorie se manifestă mai ales asupra mișcărilor automate sau asupra mișcărilor voluntare automatizate prin obișnuință. Astfel ar fi mersul, vorbirea, scrisul sau alte acte, ca masticația etc.

Aceste mișcări însă, chiar automate, sînt în permanență sub controlul scoarței cerebrale, care reglează prin impulsuri excitatorii și mai ales inhibitorii, actele amintite.

---

* Neomologate în N. I.

* Neomologat în N. I.

Rolul în tonusul muscular constă într-o acţiune frenatorie asupra excitaţiilor tonice care determină tonusul de atitudine. În acest fel, distrucţii care se produc la nivelul lui globus pallidus şi locus niger, prilejuind lipsa acţiunii frenatorii asupra excitaţiilor tonice, determină o stare de contractură musculară, care a fost numită contractură sau rigiditate extrapiramidală.

Rolul frenator se exercită asupra mişcărilor involuntare şi se manifestă prin împiedicarea mişcărilor inutile sau lipsite de obiectiv. Corpul striat îşi îndeplineşte această funcţie, deoarece se găseşte pe circuitul inhibitor cortical mai sus amintit. Ori de cîte ori este abolită această acţiunea frenatoare, apar mişcări sub forma de tremurături sau mişcări mai ample şi dezordonate.

2) *Nucleul amigdalian* (corpus amygdaloideum) este al doilea component al nucleilor telencefalici. El este situat în plină substanţă albă a lobului temporal şi este unit înăuntru cu scoarţa circumvoluţiei hipocampului. El este de origine telencefalică, dar cu valoare funcţională rinencefalică (olfactivă). Are forma unei migdale şi este separat în sus de nucleul lentiform prin regiunea sublenticulară posterioară, iar mai posterior, în strîns raport de vecinătate cu coada nucleului caudat; este aşezat deasupra tavanului prelungirii temporale a ventriculului lateral. Acest nucleu are o serie de conexiuni formate din fibre aferente şi eferente.

a) *Fibrele aferente* sînt formate de: stria olfactorie laterală şi medială a tractului olfactor; striae terminales; indusium, care se continuă prin gyrus fasciolaris, fascia dentata şi bandeleta lui Giacomini pînă în nucleul amigdalian.

b) *Fibrele eferente* par a merge la talamus şi marea circumvoluţie limbică, luînd următorul drum: stîlpul posterior, corpul şi stîlpul anterior al fornixului, tuberculii mamilari (corpus mamillare) şi fasciculul mamilotalamic al lui Vicq d'Azyr. În afară de aceasta, cei doi nuclei amigdalieni mai sînt uniţi între ei prin fibre comisurale, care trec prin fornix, dar mai cu seamă prin comisura albă anterioară.

3) *Claustrum* (antezidul) este al treilea nucleu al telencefalului. El are forma unei lame de substanţă cenuşie, aşezată între putamen şi scoarţa insulei, el fiind separat de putamen printr-o bandă de substanţă albă, numită capsula externă, iar de scoarţa insulară printr-o altă bandă de substanţă albă, numită capsula extremă. * Claustrum este mai gros la partea sa inferioară şi anterioară. Nu se cunosc conexiunile sale.

Substanţa albă a hemisferelor

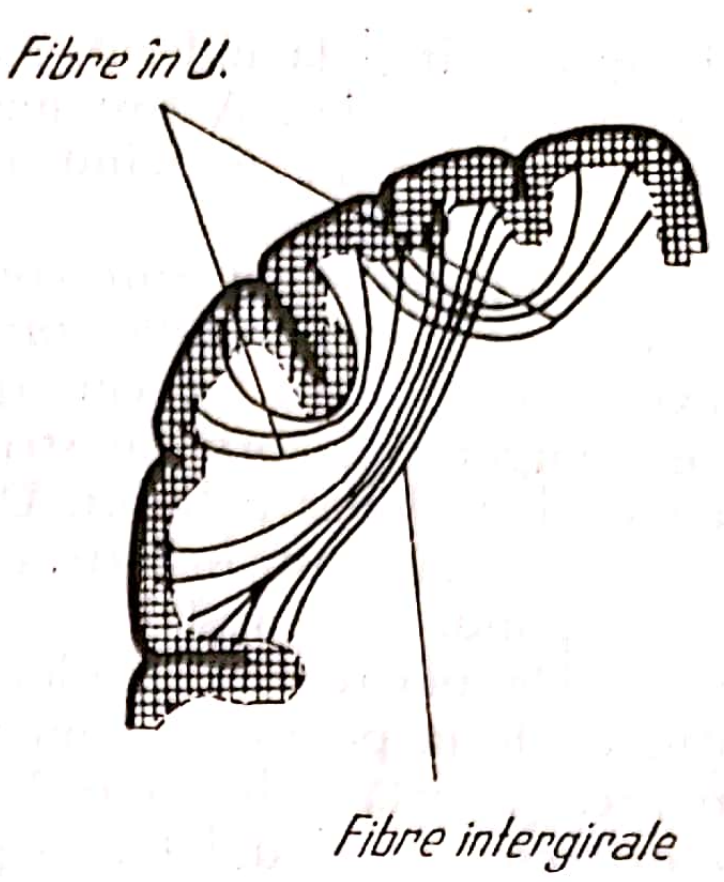

Fig. 355. Fibre de asociaţie scurte.

Substanţa albă a hemisferelor se mai numeşte şi centrul oval (centrum semiovale). Pe secţiuni orizontale, frontale şi sagitale, ea umple tot spaţiul dintre scoarţă, corpul striat şi diencefal. Această substanţă albă este formată din fibre cu mielină. Aceste fibre au o anumită dispoziţie şi mai ales un rol funcţional anumit. Deosebim astfel:

1) **Fibrele de asociaţie** (tractus nervosi associationis), care sînt de două feluri: fibre de asociaţie scurte şi lungi.

Fibrele de asociaţie scurte (fibrae arcuatae cerebri) (fig. 355) numite şi fibrele arcuate ale lui *Arnold* sau fibrele în U ale lui *Meynert*, sau fibrele proprii ale circumvoluţiilor, pot fi intracorticale sau imediat subcorticale. Ele unesc circumvoluţiile vecine şi trec de la o circumvoluţie la alta pe sub şanţul care le separă; se găsesc pe toată scoarţa cerebrală.

Fibrele de asociaţie lungi (fig. 356) sînt fibre care, legînd zone mai îndepărtate una de alta, dar pe aceeaşi hemisferă, se condensează în fascicule mai mult sau mai puţin distincte. Deosebim cinci fascicule:

a. *cingulum* sau fasciculul longitudinal al circumvoluţiei limbice se găseşte profund aşezat în marea circumvoluţie limbică; el conţine fibre care leagă lobul frontal cu partea anterioară a lobului temporooccipital sau, mai precis, leagă spaţiul perforat anterior cu cornul lui *Ammon*. Este legat de controlul cortical al reflexelor vegetative;

b. fasciculul unciform (fasciculus uncinatus) face asociaţia între circumvoluţiile de pe faţa orbitară a lobului frontal cu partea anterioară a lobului temporal şi are un traect curb cu concavitatea anteroinferioară;

c. fasciculul longitudinal superior (fasciculus longitudinalis superior) sau arciform este un fascicul voluminos care uneşte lobul frontal de lobul temporoparietal;

d. fasciculul longitudinal inferior (fasciculus longitudinalis inferior) face conexiunea lobului occipital, de unde pleacă, cu vîrful lobului temporal unde ajunge. În acest drum, el este separat de cavitatea ventriculară prin radiaţiile optice şi tapetum;

---

* Neomologate în N. I.

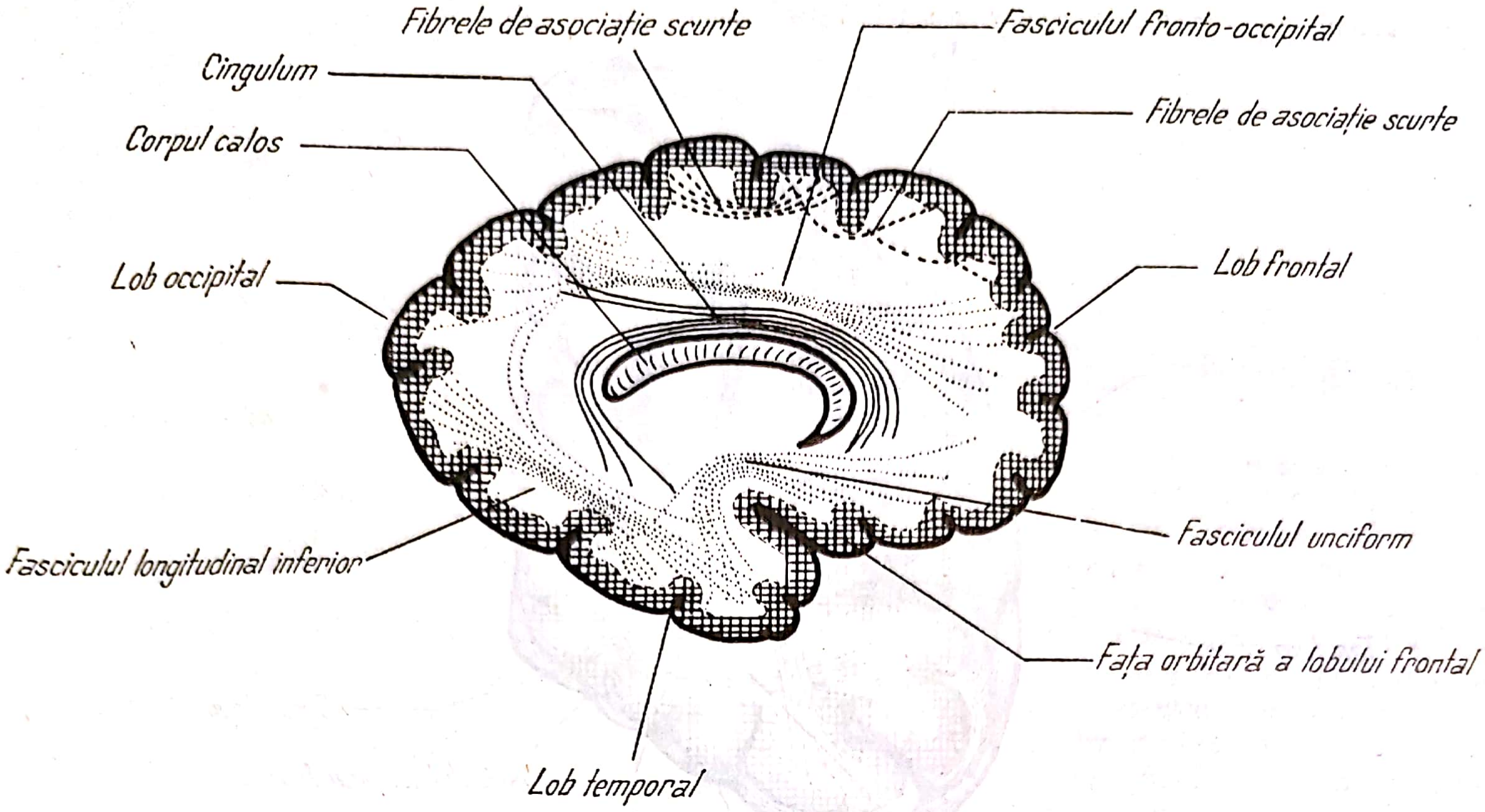
Fibrele de asociație scurte
Fasciculul fronto-occipital
Cingulum
Fibrele de asociație scurte
Corpul calos
Lob occipital
Lob frontal
Fasciculul longitudinal inferior
Fasciculul unciform
Fața orbitară a lobului frontal
Lob temporal

Fig. 356. Fibre de asociație lungi.

e. fasciculul frontooccipital al lui *Forel* stabilește legătura între lobul frontal, temporal și occipital (fig. 357). Pentru a ajunge din lobul frontal în cel occipital, el trece pe sub fasciculul longitudinal superior, pe marginea laterală a nucleului caudat, deci lateral de ventriculul hemisferic; cînd ajunge în dreptul răspîntiei ventriculare, o parte din fibrele lui se duc pe peretele superolateral al prelungirii sfenoidale a ventriculului lateral, formînd tapetum (fig. 358);

2) **fibrele comisurale** sînt fibrele conținute în formațiunile interhemisferice (fig. 359);

3) **fibrele de proecție ale scoarței** pornesc din toată scoarța cerebrală și pătrund în centrul oval convergînd în jos și înăuntru către capsula internă. În acest drum, fibrele de proiecție se întretaie cu fibrele comisurale și se concentrează în partea medială a centrului oval într-un fascicul voluminos și compact, numit *coroana radiată*. Această formațiune se situează între fibrele corpului calos și fas-

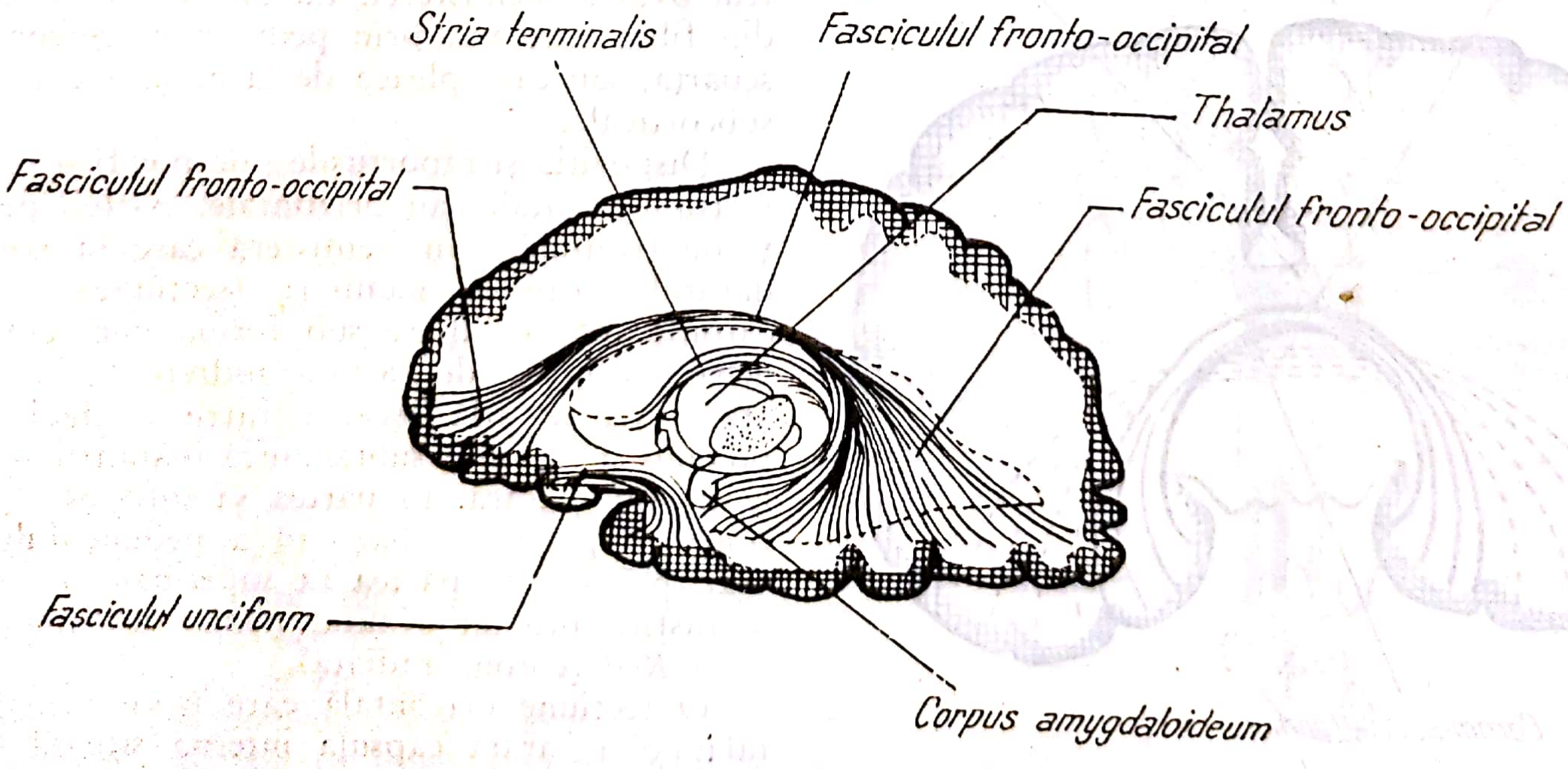
Stria terminalis
Fasciculul fronto-occipital
Thalamus
Fasciculul fronto-occipital
Fasciculul fronto-occipital
Fasciculul unciform
Corpus amygdaloideum

Fig. 357. Secțiune sagitală prin creier pentru a demonstra fibre de asociație între lobul frontal și lobul temporal.

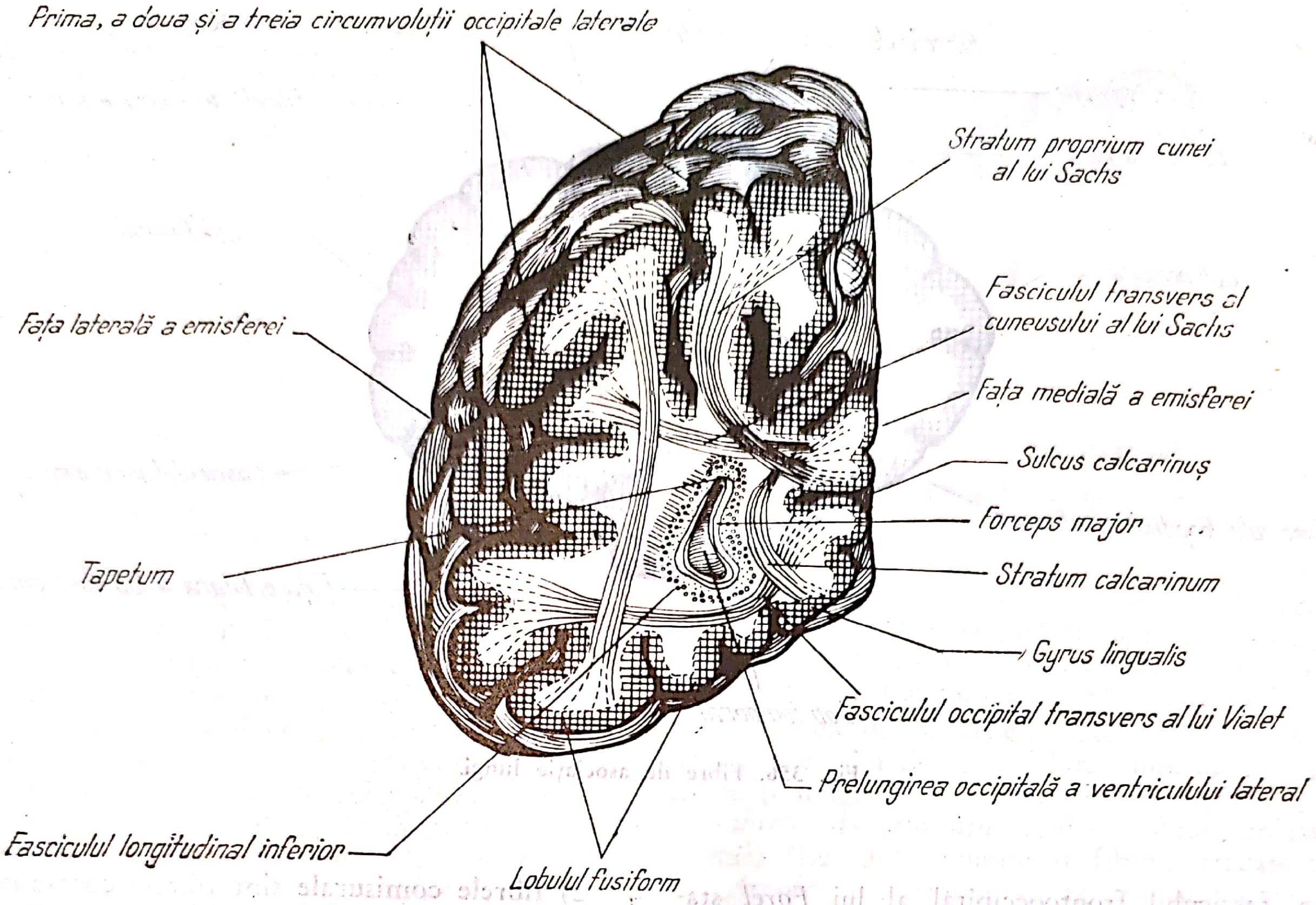
Prima, a doua şi a treia circumvoluţii occipitale laterale
Stratum proprium cunei al lui Sachs
Fasciculul transvers al cuneusului al lui Sachs
Faţa laterală a emisferei
Faţa medială a emisferei
Sulcus calcarinus
Forceps major
Tapetum
Stratum calcarinum
Gyrus lingualis
Fasciculul occipital transvers al lui Vialet
Prelungirea occipitală a ventriculului lateral
Fasciculul longitudinal inferior
Lobulul fusiform

Fig. 358. Secţiune frontală prin lobul occipital pentru a demonstra diverse fibre de asociaţie locale.

ciculul frontooccipital al lui *Forel* înăuntru, şi fasciculul longitudinal superior în afară. La partea sa inferioară, fibrele sînt mai bine condensate într-un mănunchi care intră între nucleul talamocaudat şi lentiform, prin urmare în capsula internă.

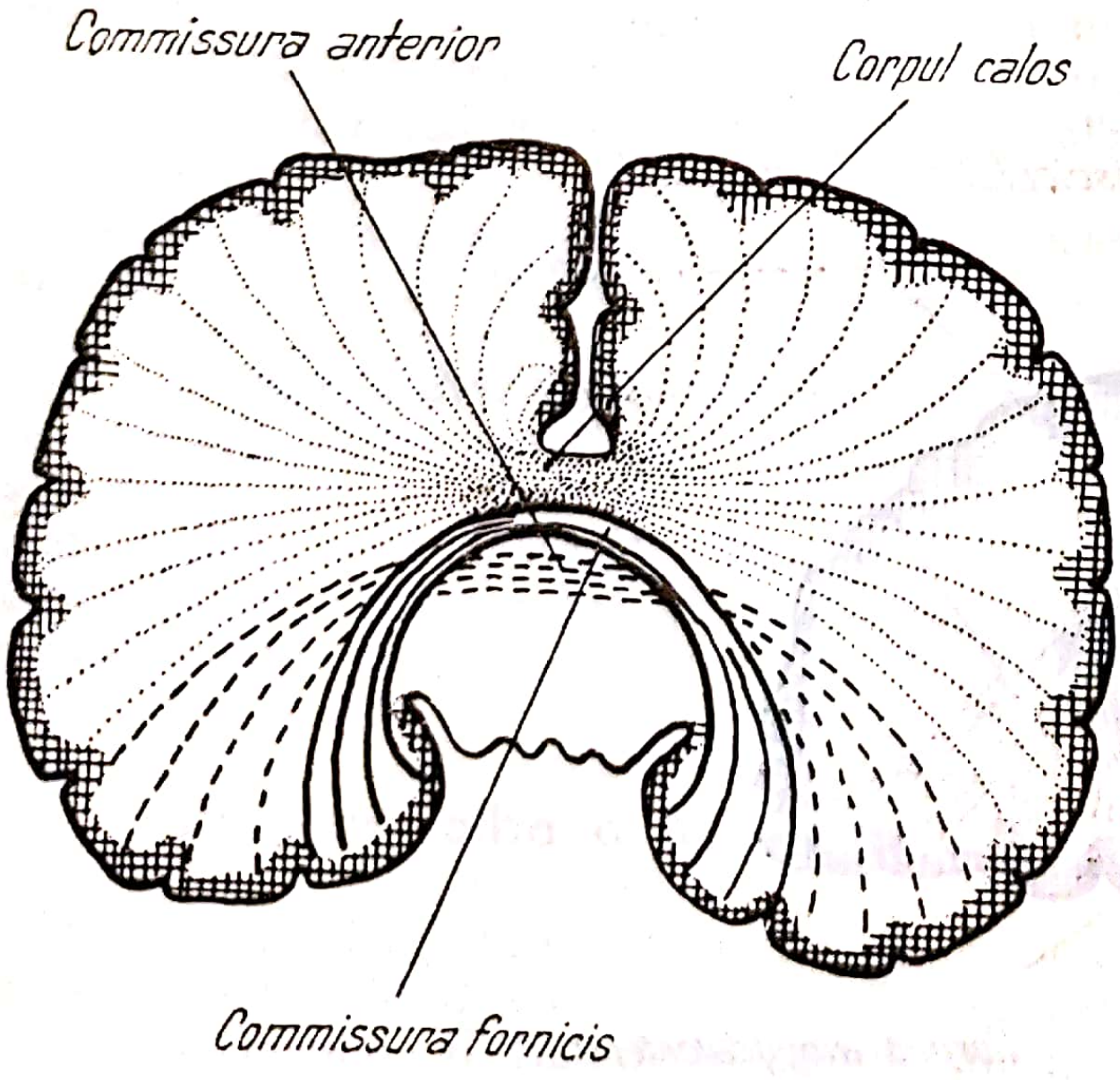
Commissura anterior
Corpul calos
Commissura fornicis

Fig. 359. Schema comisurilor cerebrale.

Fibrele de proiecţie (tractus nervosi projectionis).

Capsula internă. Capsula internă este o lamă de substanţă albă groasă de 5—10 mm, situată între nucleul lentiform în afară şi nucleul talamocaudat înăuntru. Anterior şi inferior, ea este limitată de o punte de substanţă cenuşie care leagă extremitatea anterioară a nucleului caudat cu aceea a nucleului lentiform; în jos ea se continuă cu pedunculul cerebral, iar în sus şi îndărăt cu centrul oval al hemisferei. Ea este formată îndeosebi din fibre care vin prin pedunculul cerebral către scoarţă, sau care pleacă de la aceasta către etajele subcorticale.

Dispoziţia şi raporturile sale pot fi urmărite pe secţiuni frontale sau orizontale. Astfel, pe o secţiune frontală prin hemisferă care să treacă îndărătul corpilor mamilari (secţiunea *Charcot*), capsula internă apare sub forma unei lame albe, groasă în medie de 18 mm, îndreptată în sus şi în afară. Ea se află aşezată între nucleul caudat, talamus şi regiunea subtalamică înăuntru şi nucleul lentiform înafară. În partea sa inferioară se continuă cu porţiunea bazilară a pedunculului cerebral, pe cînd la partea sa superioară fibrele sale se răsfiră într-un evantai numit coroana radiată a lui *Reil* (corona radiata).

O secţiune orizontală care trece prin nucleul talamic ne arată capsula internă situată de asemenea între nucleii menţionaţi mai sus, dar acum nu se mai prezintă ca o lamă oblică în sus şi în afară, ci ca o lamă îndoită în unghi cu deschiderea laterală, şi în această deschidere este cuprins nucleul lentiform (fig. 351, 352).

Astfel, ea ne prezintă două segmente corespunzătoare celor două margini ale unghiului, dintre care unul va fi braţul sau segmentul anterior, iar al doilea braţul sau segmentul posterior; locul unde se unesc poartă numele de porţiune intermediară sau genunchiul capsulei.

Braţul anterior (crus anterius capsulae internae) este oblic înainte şi lateral şi este cuprins între faţa anterosuperomedială a nucleului lentiform şi capul nucleului caudat. Este porţiunea lenticulocaudată, lungă în medie de 2 cm, străbătută în partea sa anteroinferioară de punţile de substanţă cenuşie lenticulocaudată. El se continuă în sus cu substanţa albă a lobului frontal.

Braţul posterior (crus posterius capsulae internae) este oblic în afară şi îndărăt (fig. 360). El este aşezat între talamus înăuntru şi faţa posteromedială a nucleului lentiform în afară. Este porţiunea lenticulooptică. Fiind mai lungă decît braţul anterior, ea depăşeşte posterior limita nucleului lentiform pe o lungime de 12—15 mm. Această porţiune a fost numită porţiunea retrolenticulară a capsulei interne (pars retrolentiformis capsulae internae) şi ea este cuprinsă între pulvinar şi coada nucleului caudat înăuntru, iar în afară se pierde în substanţa albă din hemisferă.

Genunchiul capsulei (genu capsulae internae) sau regiunea intermediară se găseşte între braţul anterior şi braţul posterior şi este delimitat de capul nucleului caudat şi talamus înăuntru, iar în afară vine în raport cu vîrful nucleului lentiform.

Dacă vom urmări aspectul capsulei interne pe o secţiune orizontală, care să treacă prin regiunea subtalamică, constatăm că braţul anterior nu mai există la acest nivel, iar braţul posterior ne apare curb înăuntru şi corespunde îndeosebi nucleului lui *Luys*, iar mai jos lui locus niger. În afară, acest braţ corespunde nucleului lentiform şi fibrelor ansei lenticulare care îl înconjură pentru a ajunge în regiunea subtalamică. Porţiunea din braţul posterior situată sub nivelul nucleului lentiform se numeşte porţiunea *sublenticulară* a capsulei interne (pars sublentiformis capsulae internae).

Capsula internă este formată din fibre cu mielină care pot fi schematic sintetizate astfel:

A. *fibre care unesc scoarţa cerebrală cu pedunculul cerebral.* Sînt fibrele cerebro- sau corticopedunculare (fibre motorii) şi se deosebesc în două grupe:

fibrele căii motorii principale sînt formate de axonii celulelor motorii din scoarţă şi se aşază în două tracturi: unul care leagă scoarţa motorie cu nucleii de origine a nervilor motori ai feţii şi gîtului şi care formează tractul geniculat sau corticonuclear (tractus corticonuclearis), al doilea tract este format din fibrele ce leagă scoarţa motorie cerebrală cu neuronii striomotori din cornul ventral al măduvei; este tractul cortico- sau cerebrospinal (tractus corticospinalis).

Tractul geniculat (corticonuclear) ia naştere în operculul rolandic la nivelul treimii inferioare a circumvoluţiunii frontale ascendentă (precentrală) şi se îndreaptă către capsula internă unde ocupă partea posterioară a braţului anterior, apoi genunchiul şi după aceea partea cea mai anterioară a braţului posterior (fig. 360). El are o direcţie oblică de sus în jos şi dinafară înăuntru, intrînd de desubtul capsulei interne, în porţiunea bazilară a pedunculului cerebral.

Tractul corticospinal are originea în circumvoluţia frontală ascendentă (precentrală) deasupra originii tractului geniculat şi din alte arii corticale, de unde, prin substanţa albă a hemisferei intră capsula internă, ocupînd 4/5 posterioare din braţul posterior, apoi se răsuceşte pe axă, dinafară înăuntru şi intră în cele 3/5 mijlocii ale porţiunii bazilare din pedunculul cerebral (fig. 360).

Fibrele căii motorii secundare sînt fibrele care alcătuiesc calea motorie corticopontocerebeloasă (tractus corticopontini); ele iau naştere în scoarţa feţei laterale a lobului temporal şi formează un tract numit *tractul temporopontin al lui Türck* sau corticoprotuberanţial posterior al lui *Meynert* (tractus temporopontinus). Acest tract se îndreaptă înăuntru către nucleul lentiform, trece pe sub el în regiunea sublenticulară posterioară şi, cînd ajunge în dreptul vîrfului acestui nucleu, se îndoaie în jos, îndărătul braţului posterior al capsulei interne; de acolo intră şi ocupă cincimea laterală a porţiunii bazilare a pedunculului cerebral.

B. *Fibre care unesc scoarţa cerebrală cu nucleii bazali.* În acest grup intră atît fibrele care pleacă de la, cît şi cele care vin către scoarţa cerebrală. Aceste fibre sînt:

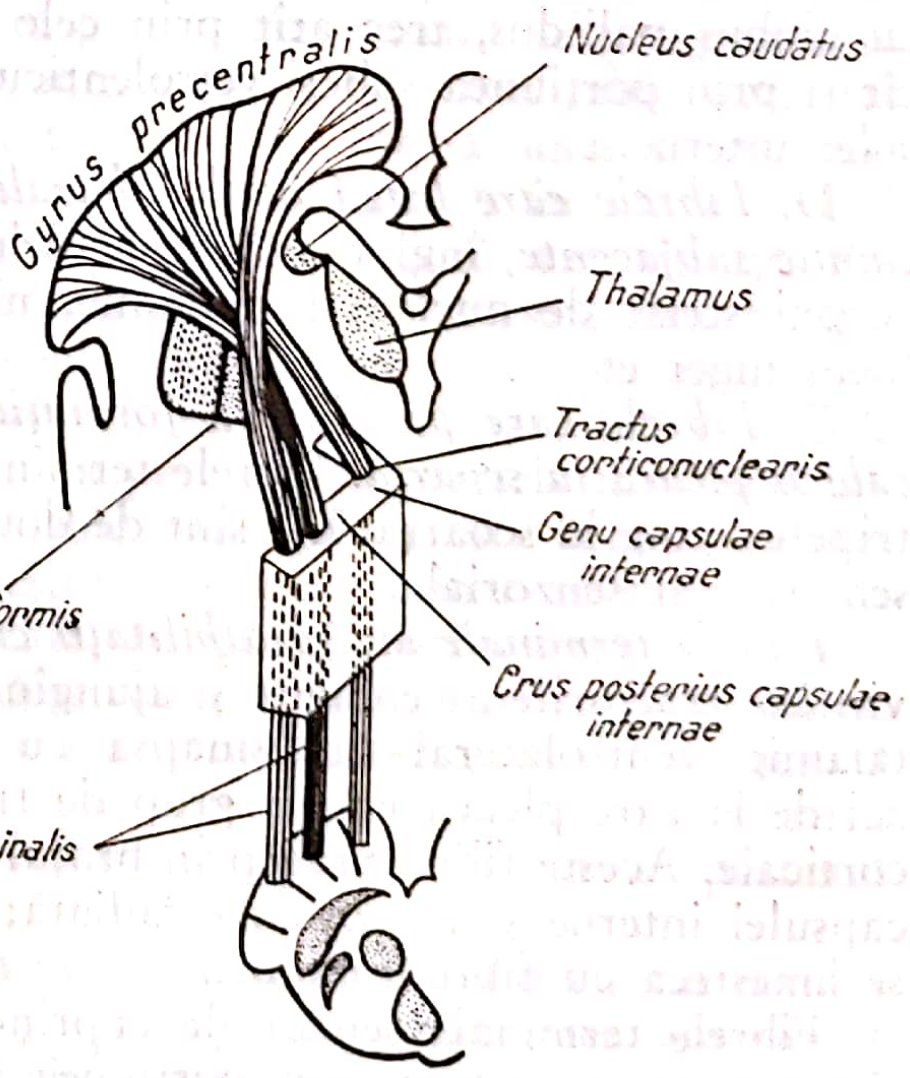

Fig. 360. Tractul corticonuclear şi corticospinal în prezentare schematică.

Fibrele cerebrotalamice și talamocorticale (fasciculus corticothalamicus și fasciculi thalmocorticales). Ele intră în formarea celor patru pedunculi ai talamusului; *pedunculu anterior** ale cărui fibre unesc scoarța cerebrală frontală cu nucleul dorsomedian al talamusului, merge orizontal prin brațul anterior al capsulei interne. *Pedunculul posterior** este format din radiațiile optice ale lui *Gratiolet* care pornesc din corpul geniculat lateral și pulvinar și trec orizontal prin segmentul retrolenticular al capsulei interne, pentru a sfîrși pe buzele scizurii calcarine. *Pedunculul superior** unește nucleii ventrali ai talamusului cu scoarța lobului parietal și a regiunii circumvoluțiunii centrale, și trece răsfirîndu-se deasupra segmentului posterior al capsulei interne. *Pedunculul inferior* (pedunculus thalami inferior) decompozabil în alți doi pedunculi, și aceștia sînt: pedunculul inferomedial care unește partea anterioară a lobului temporal cu talamusul și pedunculul postero-inferior sau temporotalamic al lui *Arnold* care leagă zona temporooccipitală cu fața inferioară a pulvinarului. Ambii acești pedunculi trec prin segmentul sublenticular a capsulei interne.

*Fibrele cerebronigrice** iau naștere în scoarța rolandică și amestecîndu-se cu fibrele tractului geniculat, trec prin genunchiul capsulei interne, sfîrșind în locus niger.

*Fibrele cerebrorubrice** provin din scoarța lobului frontal, parietal și temporal pe care le leagă cu nucleul roșu. Situația lor în capsula internă nu este pe deplin lămurită.

C. *Fibrele care unesc nucleii bazali între ei.* După nucleii pe care îi unesc, iau numele de: fibre talamolenticulare care, unind talamusul cu nucleul lentiform, trec prin brațul posterior al capsulei interne; fibre caudatotalamice care, unind nucleul caudat cu talamusul, trec prin brațul anterior; fibre caudatolenticulare care, unind nucleul caudat cu globus pallidus, trec atît prin cele două brațe cît și prin porțiunea sub și retrolenticulară a capsulei interne.

D. *Fibrele care leagă nucleii bazali de formațiunile subjacente,* înglobează fasciculele care leagă corpul striat de nucleul subtalamic, nucleul roșu, locus niger etc.

E. *Fibrele care provin din formațiile subcorticale și pleacă la scoarță.* Fibrele terminale sau centripete ajung la scoarță. Ele sînt de două categorii: senzitive și senzoriale.

Fibrele terminale ale senzibilității cutanate provin din tracturile ascendente și ajungînd la nucleul talamic ventrolateral fac sinapsa cu celulele de aci de la care pleacă un alt grup de fibre talamocorticale. Aceste fibre merg prin brațul posterior al capsulei interne și în coroana radiată; fibrele sale se amestecă cu fibrele motorii.

Fibrele terminale senzoriale cuprind: a. fibrele căii vizuale care trec prin porțiunea retrolenticulară a capsulei interne și apoi prin partea posterioară a coroanei radiate, pînă la scoarța calcarină (area striata); b. fibrele auditive care ajung pe calea lemniscusului lateral pînă la corpul geniculat medial respectiv. De aici, exonii celulelor din corpii geniculați mediali ajung la scoarța lobului temporal.

Alături de fibrele de proecție și cele terminale, trebuie să menționăm faptul că rinencefalul are și el un grup de fibre de proiecție care însă nu intră în coroana radiată. Astfel fibrele de proiecție ale rinencefalului sînt: a. fibrele de proiecție ale lobului olfactor și septum pellucidum (formînd fasciculul septotalamic și stria terminalis); b. fibrele de proiecție ale hipocampului, cornul lui *Ammon* și fascia dentata, fibre care compun sistemul fibrelor longitudinale din fornix; c. fibrele circumvoluției limbice care trimit o parte din fibre în fornix și altă parte în capsula internă.

Sintetizînd și localizînd topografic fibrele din diferitele porțiuni ale capsulei interne, putem spune: — brațul anterior cuprinde pedunculul anterior al talamusului, încrucișat de fibrele caudatolenticulare, talamocaudate și striotalamice, iar către partea superioară a lui conține o parte din fibrele fasciculului geniculat; genunchiul capsulei interne cuprinde: fasciculul geniculat, fibrele pallidotalamice și corticonigrice; — brațul posterior: fibrele căii motorii principale, fibrele talamostriate, pallidotalamice și pedunculul superolateral al talamusului, iar în partea sa inferioră conține fibrele fasciculului temporopontin; — porțiunea retrolenticulară conține; radiațiile optice ale lui *Gratiolet,* care se întîlnesc cu cele motorii (cîmpul lui *Wernicke);* — porțiunea sublenticulară: fasciculul temporopontin al lui *Türck,* iar îndărătul acestuia fasciculul temporotalamic al lui *Arnold.*

Ventriculii cerebrali laterali

În fiecare hemisferă cerebrală se găsește o cavitate neregulată care poartă numele de ventricul lateral. Fiecare ventricul lateral este o continuare a ventriculului diencefalic prin orificiul diencefalic al lui Monro (foramen interventriculare) și mai departe prin apeductul lui Sylvius (aqueductus cerebri) cu ventriculul IV cerebral.

Ventriculii laterali sînt pereche, simetrici în raport cu planul median și situați în partea inferioară și medială a hemisferei. Între ei sînt despărțiți pe linia mediană de septum pellucidum, iar în interior sînt căptușiți de ependim; în lumenul lor se află lichid cerebrospinal.

Din punct de vedere embriologic, ei reprezintă cavitățile mugurilor hemisferici și iau după dezvoltare forma unei cavități asemănătoare cu o potcoavă așezată în jurul corpului striat.

Fiecare ventricul lateral începe în lobul frontal, la aproximativ 3 cm de polul frontal și deasupra

---

* Neomologate în N. I.

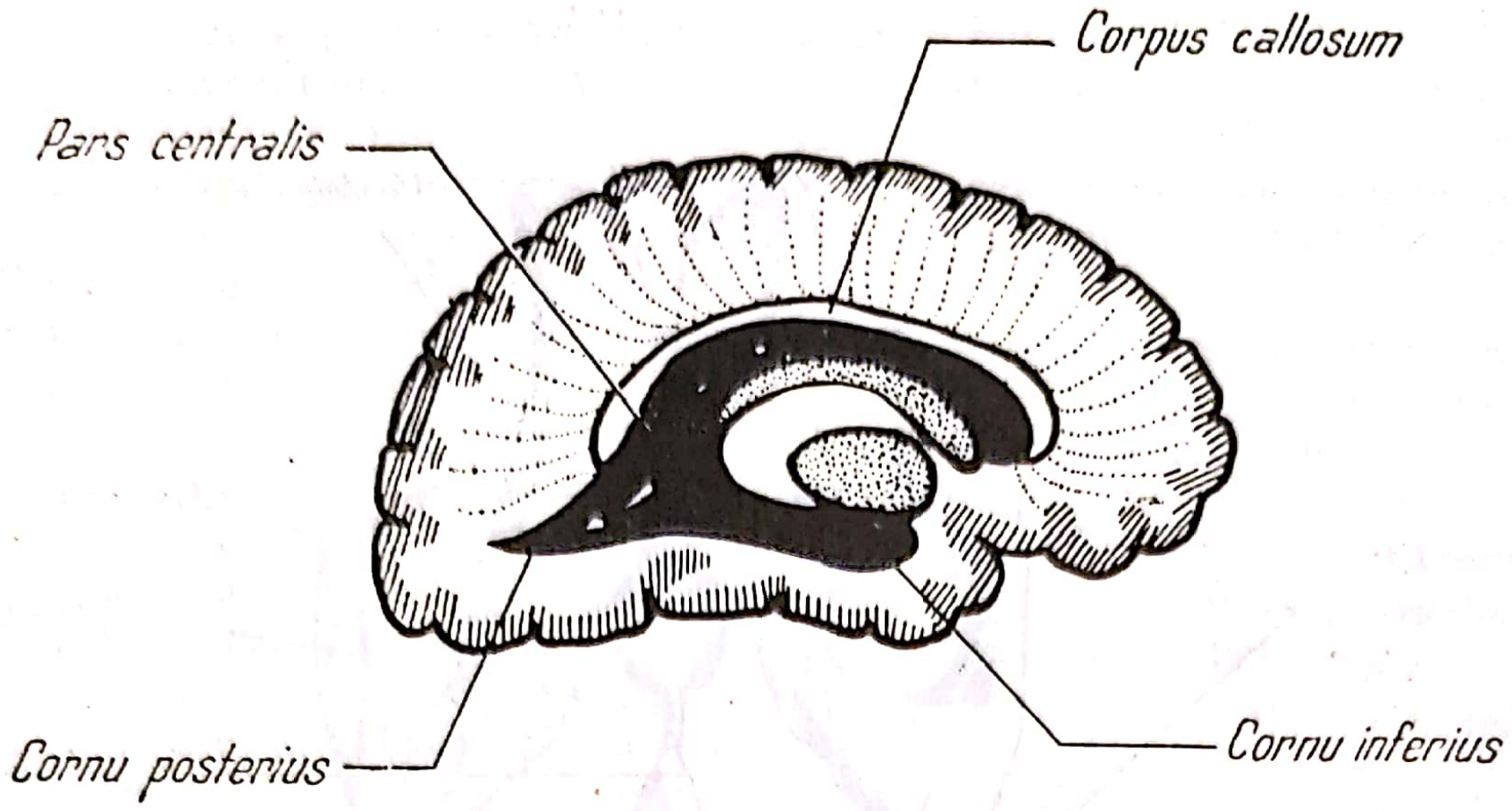

Fig. 361. Secţiune sagitală prin emisfera cerebrală pentru a demonstra porţiunile ventricului lateral.

extremităţii anterioare a nucleului caudat. De aici el se îndreaptă îndărăt şi cînd ajunge în dreptul părţii posterioare a talamusului, îl înconjură şi îşi face drum în sînul lobului temporal, în grosimea căruia sfîrşeşte la aproximativ 2 cm de polul temporal (fig. 361).

În dreptul curburii pe care o face la nivelul extremităţii posterioare a păturilor optice, el trimite în lobul occipital o prelungire care se termină la aproximativ 2,5 cm de polul occipital.

În acest fel, ventriculului lateral i se poate descrie o *porţiune anterioară* sau cornul frontal (cornu anterius) care se întinde de la extremitatea anterioară a ventriculului pînă la partea posterioară a talamusului; o porţiune occipitală (sau cornul occipital (cornu posterius) situată în lobul occipital şi în sfîrşit una situată în lobul temporal, porţiunea temporală (sfenoidală) sau cornul temporal (cornu inferius).

Toate aceste porţiuni, cu situaţie deosebită topografic, au un punct comun, punctul de unde ele diverg în spre lobii respectivi, şi acest punct situat în dreptul extremităţii posterioare a talamusului a fost denumit răspîndia ventriculară (pars centralis).

Porţiunea frontală sau cornul frontal (cornu anterius) este o cavitate alungită (7 cm) şi turtită de sus în jos. Ea are doi pereţi, două margini şi două extremităţi (fig. 362). Unul din pereţi, tavanul cornului frontal este format de faţa inferioară a corpului calos; al doilea perete, podeaua cornului, este format de faţa superioară a nucleului caudat (cap şi corp) şi de şanţul optostriat. Mai înăuntru acest perete este format de faţa superioară a trigonului cerebral (fornix). De-a lungul marginii laterale a trigonului cerebral (tenia fornicis) se inseră plexurile choroide laterale (plexus choroideus ventriculi lateralis).

Marginile cornului anterior sînt: una externă formată din întîlnirea marginii laterale a corpului calos cu nucleul caudat, iar cea medială este margine numai către partea sa posterioară şi corespunde unirii dintre corpul calos şi fornix, pe cînd mai anterior unde fornixul se depărtează de corpul calos şi se interpune septum pellucidum, acesta formează mai mult un perete medial decît o margine în această parte a cornului frontal. Extremitatea anterioară a cornului frontal corespunde feţei posterioare a genunchiului corpului calos care o şi limitează. Ea se curbează pe capul nucleului caudat.

Între extremitatea anterioară a tuberculului talamusului şi stîlpul anterior al fornixului se delimitează orificiul lui Monro (foramen interventriculare), prin care ventriculul lateral comunică cu ventriculul diencefalic. Extremitatea posterioară a cornului frontal ajunge la nivelul răspîntiei ventriculare (pars centralis).

Porţiunea posterioară sau cornul occipital (cornu posterius) începe la nivelul răspîntiei ventriculare (pars centralis), de unde pătrunde în lobul occipital, descriind o curbă cu concavitatea medială (fig. 361, 362). El sfîrşeşte la aproximativ 2,5 cm de polul occipital şi pe măsură ce se depărtează de răspîntia ventriculară se şi îngustează. O secţiune frontală (fig. 358) prin lobul occipital ne arată acest corn sub forma unei despicături oblice de sus în jos şi dinăuntru în afară, avînd doi pereţi, două margini şi două extremităţi. Pereţii sînt orientaţi unul superolateral şi este format de fibre provenite din corpul calos (forcepsul posterior şi tapetum), iar mai în afară de radiaţiile optice. Al doilea perete este peretele inferomedial, care spre deosebire de celălalt este convex şi prezintă două ieşituri separate printr-un şanţ. Prima ieşitură, aşezată în partea superioară a acestui perete, este determinată de fibrele corpului calos, care alcătuiesc forcepsul posterior, a doua, aşezată sub cealaltă, este determinată de fundul scizurii calcarine şi a fost denumită calcar avis (pintenul de cocoş).

Cele două margini ale cornului occipital rezultă din reunirea pereţilor, iar extremitatea anterioară începe la nivelul răspîntiei ventriculare, pe cînd cea posterioară sfîrşeşte subţiindu-se la 2,5 cm de polul occipital (fig. 363).

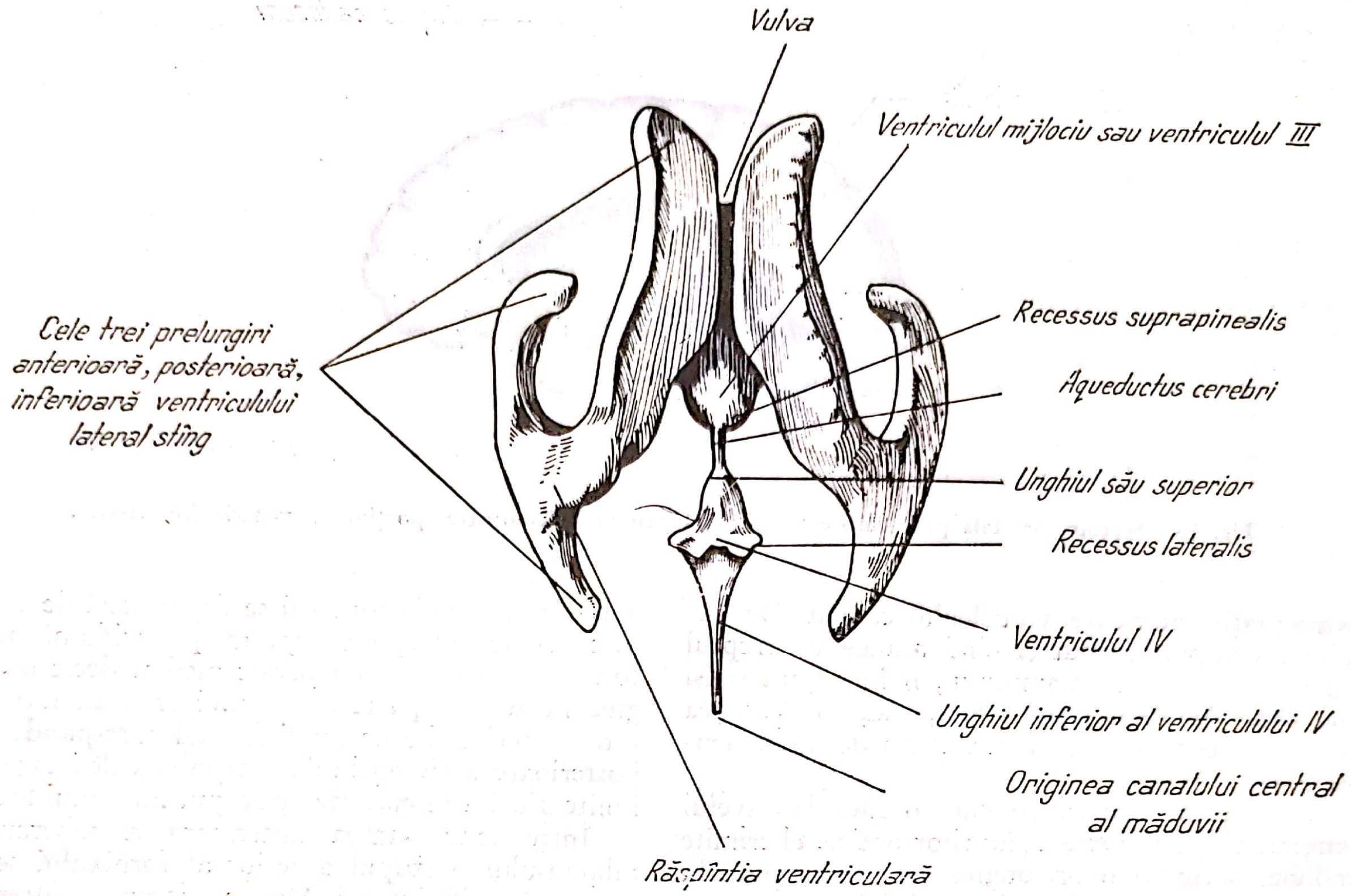
Vulva
Ventriculul mijlociu sau ventriculul III
Cele trei prelungiri anterioară, posterioară, inferioară ventriculului lateral sting
Recessus suprapinealis
Aqueductus cerebri
Unghiul său superior
Recessus lateralis
Ventriculul IV
Unghiul inferior al ventriculului IV
Originea canalului central al măduvii
Răspîntia ventriculară

Fig. 362. Mulaj al ventriculelor cerebrale obţinut cu aliaj uşor fuzibil.

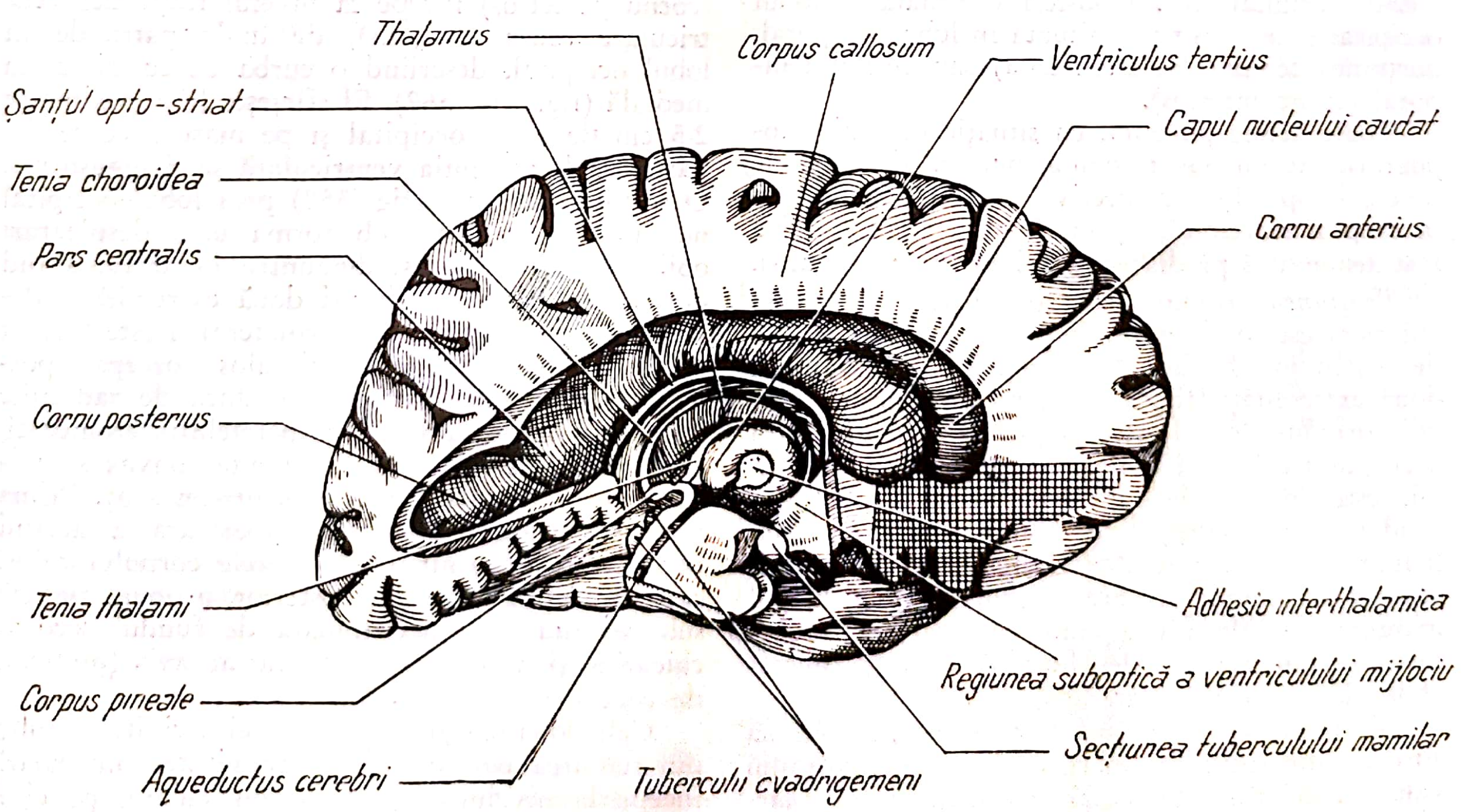
Thalamus
Corpus callosum
Ventriculus tertius
Şanţul opto-striat
Capul nucleului caudat
Tenia choroidea
Cornu anterius
Pars centralis
Cornu posterius
Tenia thalami
Adhesio interthalamica
Regiunea suboptică a ventriculului mijlociu
Corpus pineale
Secţiunea tuberculului mamilar
Aqueductus cerebri
Tuberculii cvadrigemeni

Fig. 363. Secţiune sagitală prin creier pentru a demonstra raporturile ventriculului lateral.

Porţiunea inferioară sau cornul temporal (sfenoidal) (cornu inferius) este ultima porţiune a ventriculului lateral şi de la nivelul răspîntiei se duce în grosimea lobului temporal, înconjurînd extremitatea posterioară a talamusului. El este delimitat de doi pereţi. Peretele superior este format din următoarele elemente, urmărite dinăuntru în afară: partea inferioară a nucleului talamic, a striei terminale, coada nucleului caudat şi tapetum.

Peretele inferior sau podişul cornului prezintă trei reliefuri cu o formă de arc de cerc, unul situat în concavitatea celuilalt. Astfel, pornind dinafară înăuntru primul pe care-l întîlnim este cornul lui Ammon, înăuntru şi în concavitatea lui se aşază *fimbria* şi ultimul este fascia dentata. Cornul lui Ammon (*hippocampus*) are forma unui cordon cu o extremitate anterioară mai voluminoasă care se continuă cu substanţa albă a lobului temporal şi, la extremitatea sa posterioară el se uneşte cu corpul calos, stîlpul posterior al trigonului cerebral şi baza lui calcar avis. *Fimbria hippocampi* sau corpul bordant este o lamă de substanţă albă îngustă aşezată înăuntrul cornului lui Ammon cu care se continuă de altfel în afară (fig. 364). Extremitatea sa anterioară se continuă cu uncusul hipocampului (*uncus*), pe cînd cea posterioară cu stîlpul posterior al fornixului (crus fornicis). *Fascia dentată* sau corpul dinţat (corpul gudronat) (gyrus dentatus)* este ultimul element din planşeul cornului temporal ventricular. El este de culoare cenuşie şi se aşază în unghiul dintre fimbria, care este deasupra şi circumvoluţia hipocampului care este dedesubt.

La extremitatea sa anterioară gyrus dentatus se continuă printr-o bandeletă subţire care se termină în jurul uncusului hipocampului; este bandeleta lui Giacomini (fig. 365). La extremitatea sa posterioară el se continuă cu fasciola cinerea (gyrus fasciolaris) care vine de pe spleniul corpului calos, pe a cărui faţă superioară se leagă cu indusium.

În cavitatea ventriculului lateral se află lichidul cerebrospinal. Din descrierea făcută rezultă că lichidul cerebrospinal ventricular ar veni direct în contact cu diversele formaţiuni pe care le-am înşirat ca formînd pereţii ventriculari (fig. 366). În realitate însă peste aceste formaţiuni se aşterne o lamă epitelială, ependimul, şi care de fapt formează peretele ventricular. Ependimul se continuă în dreptul fisurii coroidiene (v. dezvoltarea) şi este împins de pia mater cu vasele care constituie plexurile choroide (plexus choroideus ventriculi lateralis) în spre lumenul ventricular.

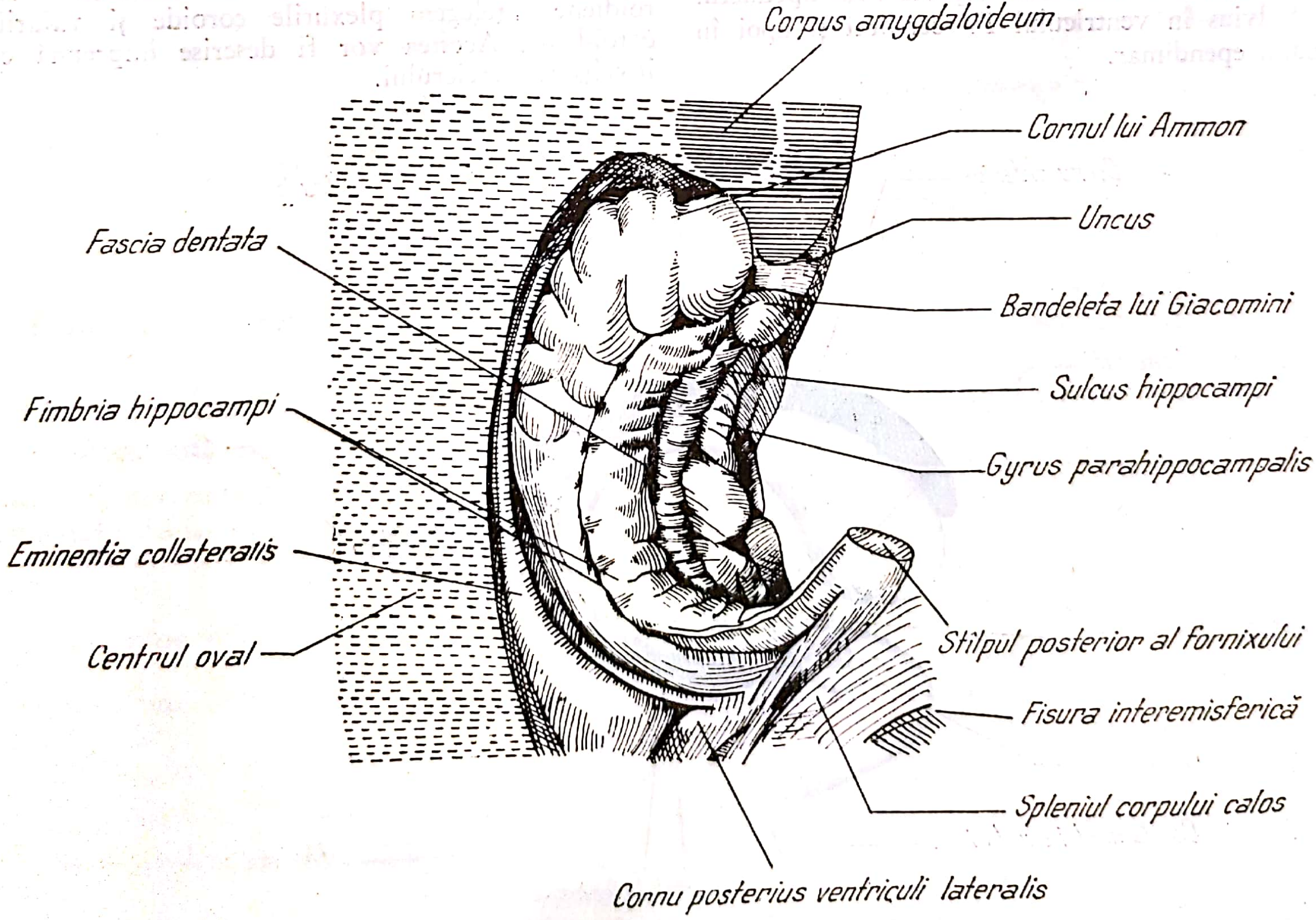
Corpus amygdaloideum
Cornul lui Ammon
Uncus
Bandeleta lui Giacomini
Sulcus hippocampi
Gyrus parahippocampalis
Fascia dentata
Fimbria hippocampi
Eminentia collateralis
Centrul oval
Stîlpul posterior al fornixului
Fisura interemisferică
Spleniul corpului calos
Cornu posterius ventriculi lateralis

Fig. 364. Planşeul cornului posterior al ventriculului lateral.

---

* Termenul omologat în nom. internaţională.

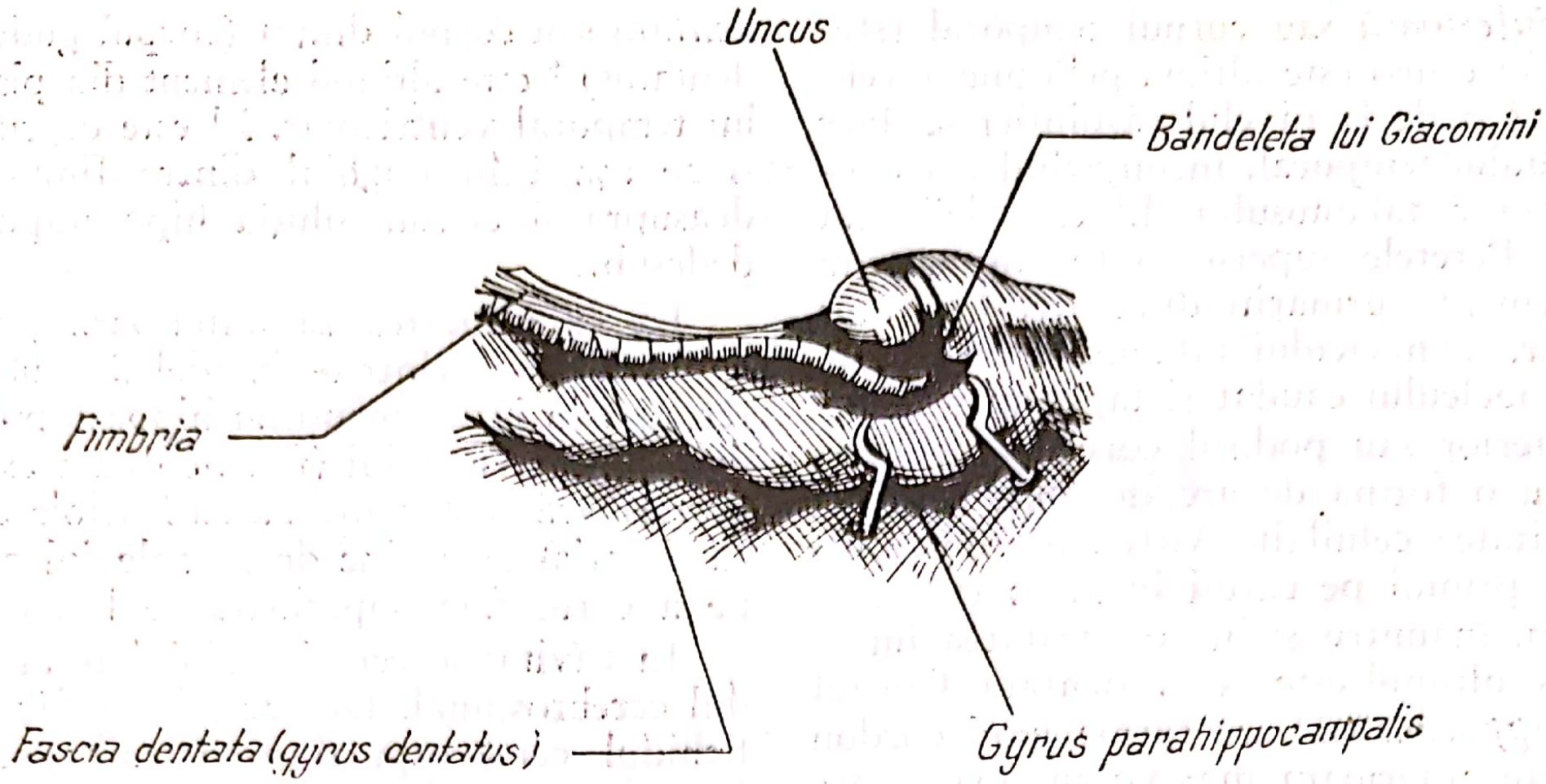
Uncus
Bandeleta lui Giacomini
Fimbria
Fascia dentata (gyrus dentatus)
Gyrus parahippocampalis

Fig. 365. Girul hipocampului îndepărtat cu cîrlige pentru a permite punerea în evidenţă a fimbriei, fasciei dentate şi bandeletei Giacomini.

Ependimul şi lichidul ventricular. Toate cavităţile sistemului nervos central, de la canalul ependimar pînă la ventriculii laterali, sînt căptuşite în interiorul lor de o membrană epiteliată numită ependim. Ea căptuşeşte cavităţile ventriculilor laterali, apoi prin gaura lui Monro (foramen interventriculare) intră şi căptuşeşte ventriculul III cerebral, de aici trece mai departe prin apeductul lui Sylvius în ventriculul IV cerebral şi apoi în canalul ependimar.

Ependimul este format dintr-un strat de celule epiteliale aşezate pe o lamă de ţesut nevroglial; prin intermediul acesteia ependimul aderă de formaţiunile nervoase care se găsesc în jurul cavităţilor respective. Înspre lumenul cavităţilor, ependimul are o suprafaţă liberă, regulată şi este în contact cu lichidul ventricular.

Formaţiunile coroidiene. Prin formaţiuni coroidiene înţelegem plexurile coroide şi vălurile coroidiene. Acestea vor fi descrise împreună cu învelişurile creierului.

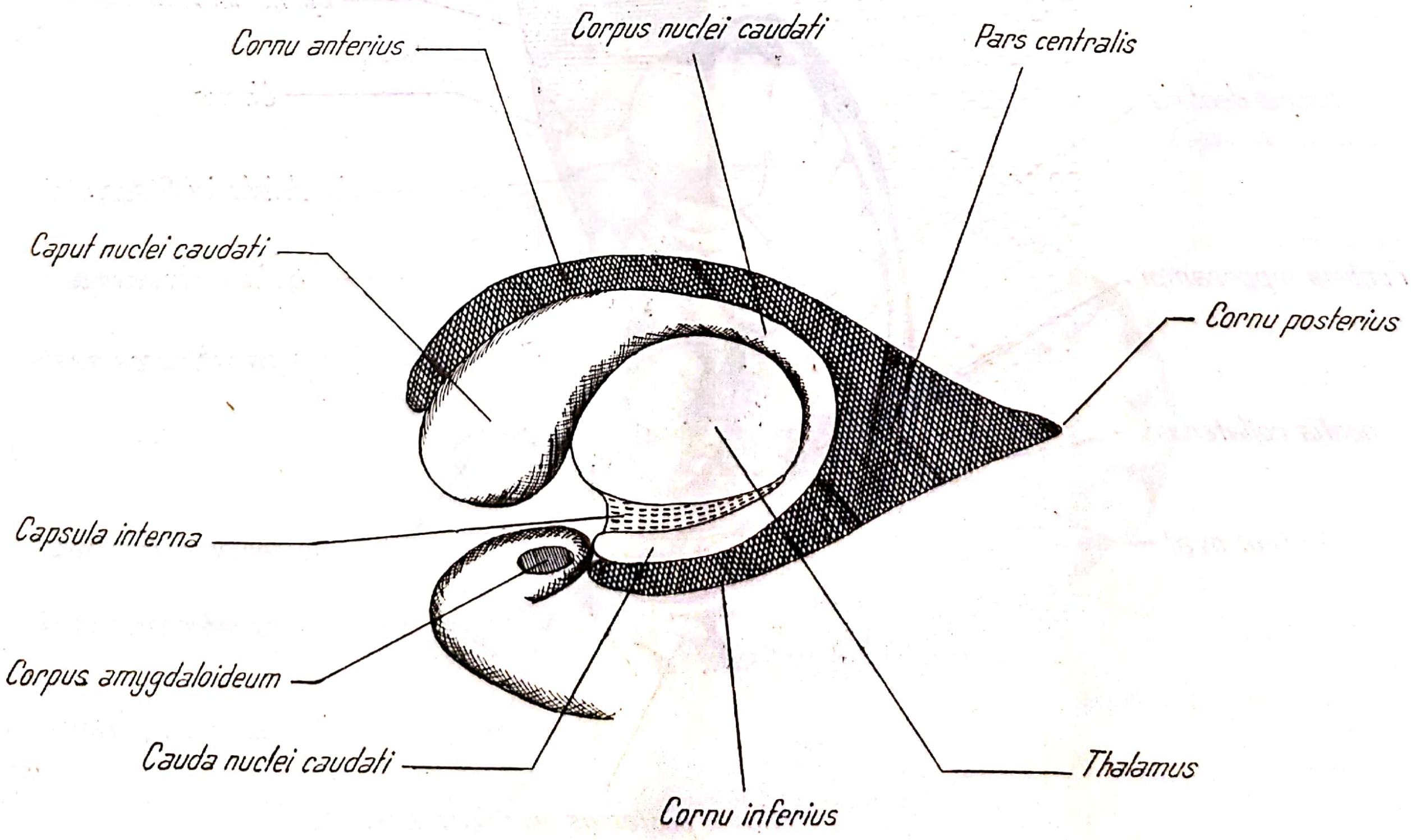
Cornu anterius
Corpus nuclei caudati
Pars centralis
Caput nuclei caudati
Cornu posterius
Capsula interna
Corpus amygdaloideum
Cauda nuclei caudati
Thalamus
Cornu inferius

Fig. 366. Schemă arătînd raporturile ventriculului lateral cu nucleii bazei.

Fisura transversă a creierului
(Fanta cerebrală a lui Bichat)

Se numeşte despicătura lui Bichat (fissura transversa cerebri) un şanţ profund impar şi simetric care este situat la baza creierului şi de-a lungul căruia pia mater se insinuiază între hemisferă şi diencefal. Acest şanţ are forma unei lungi curbe cu concavitatea îndreptată înainte. Partea sa mijlocie se află situată sub spleniul corpului calos, iar cele două extremităţi corespund spaţiului perforat anterior şi aici par a continua şanţul lateral. Cu toate că despicătura cerebrală a lui Bichat este continuă, îi distingem o porţiune mediană şi două porţiuni laterale.

Porţiunea mediană are o direcţie transversală şi este delimitată în sus de spleniul corpului calos, iar în jos de corpii quadrigemeni. Ea este ocupată de pînza coroidiană a ventriculului diencefalic şi pe aici ies venele lui Galien.

Porţiunile laterale sînt delimitate în sus de pedunculii cerebrali şi de corpii geniculaţi medial şi lateral. În jos ea este delimitată de circumvoluţia hipocampului. De-a lungul acestor părţi laterale a despicăturii cerebrale a lui Bichat se insinuează pia mater pentru a da naştere mai departe la două cordoane vasculare, plexurile coroide, care pătrund în ventriculul lateral. S-a crezut mult timp că despicătura cerebrală a lui Bichat le conduce în ventriculii creierului: partea mijlocie, în ventriculul mijlociu, părţile laterale în ventriculii laterali. O asemenea afirmaţie este inexactă. Ventriculul mijlociu este închis la nivelul bazei de către ependim şi, de asemenea, la nivelul porţiunii laterale a despicăturii cerebrale găsim ependimul care închide prelungirea sfenoidală a ventriculului lateral.

Prin urmare, la nivelul despicăturii cerebrale nu are loc o comunicare între sistemul ventricular şi exterior, deoarece se interpune ependimul (fig. 367).

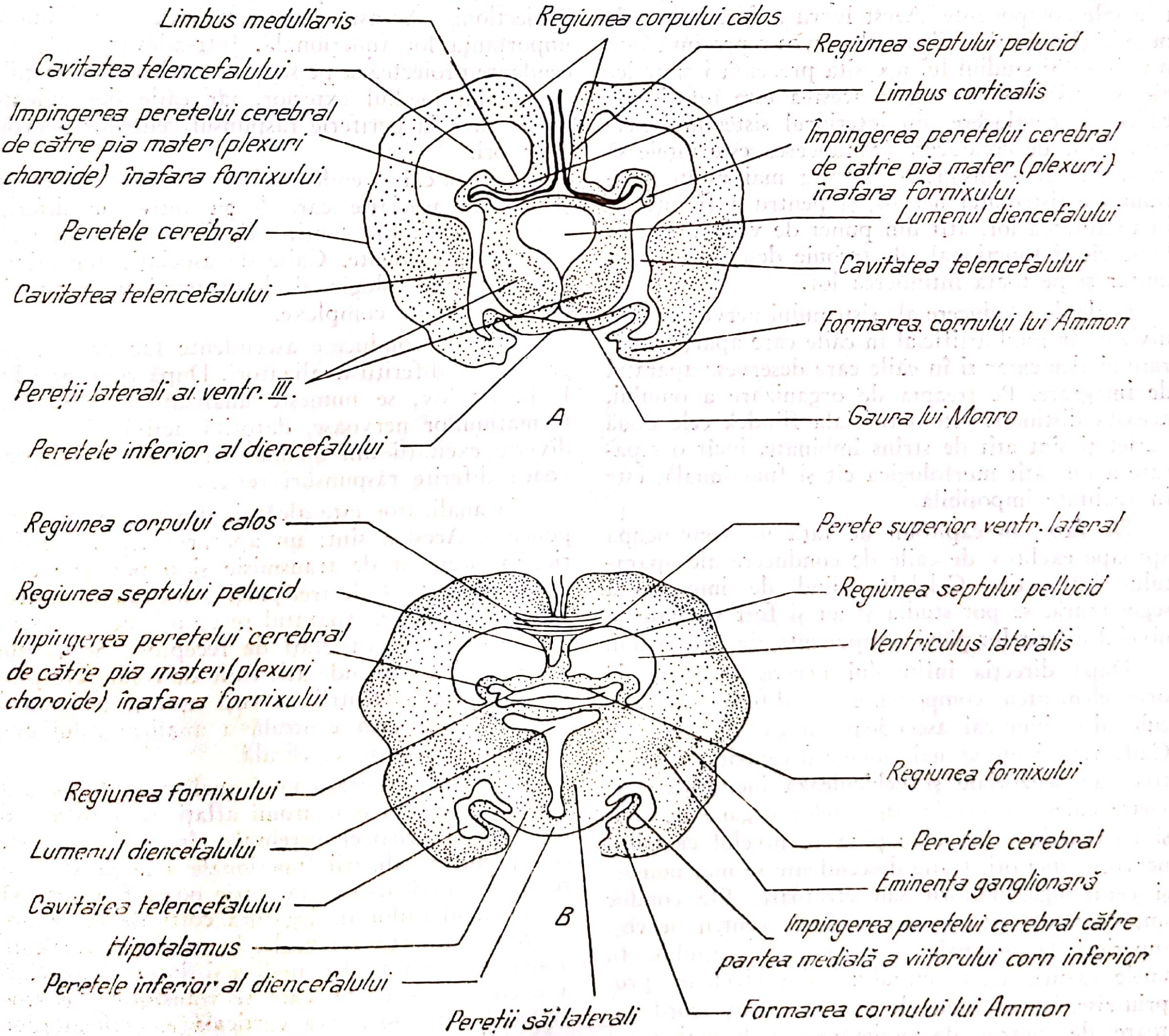
Limbus medullaris
Regiunea corpului calos
Regiunea septului pelucid
Cavitatea telencefalului
Limbus corticalis
Impingerea peretelui cerebral de către pia mater (plexuri choroide) înafara fornixului
Impingerea peretelui cerebral de catre pia mater (plexuri) înafara fornixului
Lumenul diencefalului
Peretele cerebral
Cavitatea telencefalului
Cavitatea telencefalului
Formarea cornului lui Ammon
Pereții laterali ai ventr. III.
A
Gaura lui Monro
Peretele inferior al diencefalului
Regiunea corpului calos
Perete superior ventr. lateral
Regiunea septului pelucid
Regiunea septului pellucid
Impingerea peretelui cerebral de către pia mater (plexuri choroide) înafara fornixului
Ventriculus lateralis
Regiunea fornixului
Regiunea fornixului
Lumenul diencefalului
Peretele cerebral
Eminența ganglionară
Cavitatea telencefalului
B
Impingerea peretelui cerebral către partea medială a viitorului corn inferior
Hipotalamus
Peretele inferior al diencefalului
Formarea cornului lui Ammon
Pereții săi laterali

Fig. 367. Dezvoltarea plexurilor coroide şi ventriculilor:
A — embrion de 20 mm; *B* — embrion de 40 mm.

De aceea nu este exact să spunem că pia mater devenind pînză coroidiană a celui de-al treilea ventricul şi plexuri coroide ale ventriculului lateral pătrunde realmente în aceste cavităţi; în realitate, pînza coroidiană se întinde deasupra lamei ependimare care formează acoperişul celui de-al treilea ventricul, iar plexurile coroidiene ridică ependimul în loc de a-l perfora, alunecînd între el şi substanţa cerebrală, dar rămînînd constant în afara cavităţii ventriculare.

CĂILE DE CONDUCERE ALE SISTEMULUI NERVOS CENTRAL

(Tractus systematis nervosi centralis)

În cursul capitolelor anterioare, sistemul nervos central a fost studiat fragmentat în segmentele sale componente. Acest lucru a fost impus de necesităţi didactice. Sistemul nervos reprezintă însă o unitate, şi studiul lui necesită prezentări sintetice ale materialului. Una din acestea este înfăţişarea căilor de conducere din interiorul sistemului nervos. Căile de conducere (conducerea este înţeleasă în sensul de transmisie) parcurg mai multe porţiuni ale sistemului nervos, şi pentru a fi înţelese în totalitatea lor, atît din punct de vedere morfologic cît şi funcţional, ele trebuie descrise în mod unitar şi pe toată întinderea lor.

Căile de conducere ale sistemului nervos au fost divizate în mod artificial în căile care aparţin aparatului elementar şi în căile care deservesc aparatul de integrare. Pe treapta de organizare a omului, această distincţie este artificială fiindcă cele două varietăţi sînt atît de strîns îmbinate, încît o separare a lor, atît morfologică cît şi funcţională, este în realitate imposibilă.

De fapt, în capitolul de faţă ne vom ocupa aproape exclusiv de căile de conducere ale aparatului integrativ. Celelalte fiind de importanţă segmentară, se pot studia şi au şi fost studiate la nivelul diferitelor părţi componente ale nevraxului.

După direcţia influxului nervos care circulă prin elementele componente ale diferitelor fascicule, deosebim căi ascendente şi căi descendente. Căile ascendente se mai numesc şi centripete, senzitive sau senzoriale şi vehiculează incitaţiile nervoase culese la nivelul diferitelor organe de simţ şi terminaţiuni nervoase pînă la nivelul centrilor nervoşi superiori. Căile descendente se mai numesc şi centrifuge, motorii sau efectoare. Ele conduc impulsuri de natură variată de la centrii nervoşi superiori la organele efectoare ale corpului. În unele cazuri, aceste impulsuri sînt efectoare propriu-zise, iar în altele ele sînt mai mult coordonatoare, de control, de moderare sau de activare a excitabilităţii periferice.

Căile de conducere ale aparatului integrativ se mai numesc căi de proiecţie — tractus nervosi projectionis. Această denumire vrea să sublinieze importanţa lor funcţională. Într-adevăr, căile ascendente proiectează pe scoarţa cerebrală excitaţiile culese din mediul exterior, iar căile descendente proiectează la periferie răspunsul centrilor nervoşi superiori.

Pe lîngă căi ascendente şi descendente mai există şi căi de asociaţie care leagă între ele diferiţi centri nervoşi. Ele conţin atît fibre ascendente cît şi fibre descendente. Căile de asociaţie reprezintă substratul morfologic al desfăşurării unor activităţi funcţionale complexe.

Căile de conducere ascendente fac parte integrantă din diferiţii analizatori. După concepţia lui I. P. Pavlov, se numeşte analizator „totalitatea formaţiunilor nervoase, datorită activităţii cărora diverse excitaţii din mediul extern şi intern provoacă diferite răspunsuri reflexe“.

Un analizator este alcătuit din trei părţi componente. Acestea sînt: un aparat receptor periferic, un segment de transmisie şi o porţiune centrală, corticală. Cele trei părţi constituie un sistem funcţional unitar. Aparatul receptor este reprezentat de diversele varietăţi de receptori. Segmentul de transmisie cuprinde atît căile de conducere propriu-zise cît şi centrii nervoşi aşezaţi pe traseul acestor căi. Partea centrală a analizatorului este formată de scoarţa cerebrală.

În cursul activităţii unui analizator, la început reacţionează numai neuronii aflaţi pe o zonă mai restrînsă a scoarţei cerebrale, în regiunea care corespunde localizării funcţionale a analizatorului respectiv. Însă această excitaţie poate fi transmisă de-a lungul căilor de legătură corticale la oricare neuron al scoarţei cerebrale. În porţiunea corticală a analizatorilor are loc analiza şi sinteza superioară a excitaţiei nervoase, care se transformă în senzaţie. Tot în porţiunea corticală a analizatorilor se încadrează şi neuronii care asigură reacţia prin care scoarţa răspunde la excitaţiile primite. „Emisferele (se înţelege scoarţa cerebrală) sînt ocupate în întregime de centri de percepţie, adică de terminaţiunile cerebrale ale analizatorilor" (Pavlov). Deosebim un analizator cutanat, intern (interoceptiv), motor, vizual, auditiv, gustativ şi olfactiv.

CĂILE ASCENDENTE

Căile ascendente, care vehiculează diferitele forme ale sensibilităţii sînt alcătuite din înlănţuiri de neuroni. În mod schematic se deosebesc trei neuroni: protoneuronul, deutoneuronul şi neuronul talamocortical.

Primul neuron se mai numeşte *protoneuron* sau neuron ganglionar şi îşi are sediul într-un ganglion anexat la un nerv cranian sau în ganglionii spinali ai nervilor spinali (fig. 368). Prelungirea periferică a protoneuronului se pune în contact pe calea diferiţilor nervi, fie cu suprafaţa — externă sau internă —, fie cu celulele senzoriale ale organelor de simţ. Prelungirea sa centrală intră în nevrax şi se termină, făcînd sinapsa cu celule dintr-un nucleu al substanţei cenuşii.

În acest nucleu, considerat nucleul de terminare a nervului respectiv, se găseşte al doilea neuron — *deutoneuronul.* Prelungirile sale dendritice se articulează cu protoneuronul. Prelungirea axonică se îndreaptă către straturile optice — talamusul. Din alăturarea mai multora iau naştere fascicule ale sistemului nervos central. Ele se termină în contact cu grupurile celulare ale talamusului ventral, posterolateral şi posteromedial.

În talamus se află al treilea neuron, *neuronul talamocortical.* Axonul acestuia se îndreaptă către scoarţa cerebrală, unde se termină căile ascendente, la nivelul celulelor corticale.

Ceea ce am expus este însă doar o schemă. Există căi ascendente care posedă într-adevăr numai trei neuroni. În alte cazuri însă, în loc de un singur neuron, între primul şi al treilea, deutoneuronul este înlocuit de o înlănţuire de mai multe celule nervoase. La anumite fascicule, calea nu conduce direct la straturile optice, ci este deviată, trecînd prin cerebel. Totuşi, cu această rezervă, schema celor trei neuroni este valabilă şi se poate aplica la aproape toate căile sensibilităţii. Singura excepţie este reprezentată prin căile olfactoare,

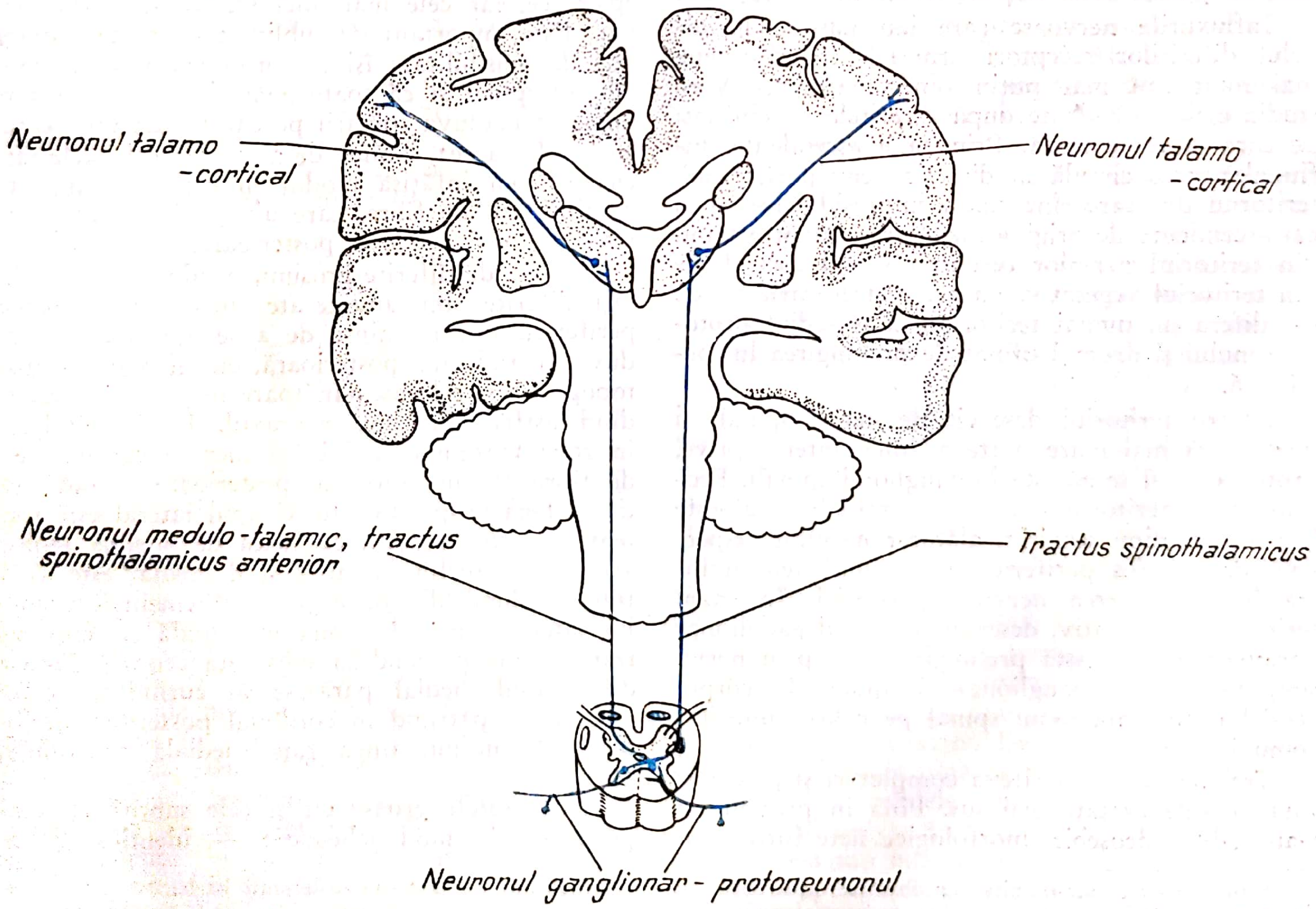
Neuronul talamo -cortical
Neuronul talamo -cortical
Neuronul medulo-talamic, tractus spinothalamicus anterior
Tractus spinothalamicus
Neuronul ganglionar - protoneuronul

Fig. 368. Calea exteroceptivă.

care posedă numai doi neuroni şi care nu trec prin talamus.

Porţiunea periferică a analizatorilor, receptorii, se clasifică în *exteroceptori*, care primesc excitaţiile mediului extern, şi *interceptorii*, care percep modificările mediului intern.

Exteroceptorii cuprind: receptorii cutanaţi — tactili, termici, dureroşi, auditivi, vizuali, olfactivi şi gustativi. Cu toate că aceştia doi din urmă se găsesc în interiorul porţiunii iniţiale ale aparatelor respirator şi digestiv, şi deci, luaţi în sensul strict al cuvîntului ar fi interoceptori, ei sînt impresionaţi totuşi de substanţe introduse din mediul exterior, situat în imediata lor apropiere şi deaceea sînt consideraţi exteroceptori. Interoceptorii cuprind receptorii interni propriu-zişi, al viscerelor şi ţesuturilor în general, receptorii aparatului locomotor — proprioreceptorii — şi receptorii de poziţie — aparatul vestibular.

Atît la sensibilitatea exteroceptivă cît şi la cea proprioceptivă se disting două varietăţi de senzaţii: protopatice şi epicritice. Sensibilitatea protopatică este difuză, neprecisă. Este o formă mai primitivă a sensibilităţii faţă de cea epicrită, care este fină, discriminativă. Cu ajutorul acestor senzaţii epicritice ne putem da seama de localizarea precisă şi felul excitaţiilor recepţionate, ne dăm seama de dimensiunile corpurilor în raport cu spaţiul, ne putem doza mişcările cele mai fine * etc.

Influxurile nervoase care iau naştere la nivelul diferiţilor receptori urmează căi distincte, mai mult sau mai puţin bine conturate. Vom studia căile ascendente după diferitele sensibilităţi pe care le vehiculează. Prin căile ascendente, influxul nervos circulă în direcţia centripetă. După teritoriul din care sînt culese impresiile distingem căi ascendente de origine medulară, căi provenind din teritoriul nervilor cerebrali şi căi ascendente din teritoriul vegetativ. La aceste trei varietăţi de căi diferă nu numai teritoriul, ci şi sediul protoneuronului şi drumul urmat de prelungirea lui periferică.

Pentru teritoriul deservit de nervii spinali şi pentru cea mai mare parte a zonei interoceptive, protoneuronul se găseşte în ganglionii spinali. Protoneuronul teritoriului nervilor craniali se găseşte într-un ganglion senzitiv, alăturat nervilor respectivi. Prelungirea periferică a primului neuron intră în compunerea nervilor periferici. În cazul teritoriului vegetativ, deservit de lanţul ganglionar paravertebral, această prelungire trece prin nervii simpatici, lanţul ganglionar şi ajunge la corpul celulelor din ganglionul spinal pe calea ramurilor comunicante.

Trebuie să facem cîteva completări şi precizări faţă de cele arătate mai sus. Pînă în prezent nu s-au stabilit deosebiri morfologice nete între neuronii senzitivi somatici şi vegetativi din ganglionii spinali. Totuşi, după unele păreri, aceştia din urmă ar fi mai mici faţă de ceilalţi şi mai întunecaţi.* Unii nervi senzoriali nu au ganglioni comparabili cu cei craniospinali. La nervul optic şi olfactiv protoneuronii sînt răspîndiţi pe o suprafaţă mare, în grosimea retinei şi a mucoasei olfactoare. La aceşti nervi nu găsim deci un ganglion senzitiv propriu-zis.

Vom expune căile ascendente după teritoriul lor de provenienţă.

CĂILE ASCENDENTE DE ORIGINĂ MEDULARĂ

Protoneuronii tuturor căilor ascendente ale măduvei îşi au sediul în ganglionii spinali. Aceşti neuroni sînt pseudounipolari. Prelungirea lor unică după un scurt traiect se bifurcă într-o ramură periferică mai groasă şi una centrală mai subţire. Ramura groasă merge la periferie, de-a lungul nervilor spinali, pînă la nivelul unui receptor, de la care preia excitaţia. Ramura subţire trece în rădăcina posterioară şi pe calea ei ajunge în măduvă.

Celulele ganglionului spinal sînt de două categorii. Cele mai voluminoase aparţin sensibilităţii epicritice, iar cele mai mici sensibilităţi protopatice. Este important de subliniat că toate variantele de sensibilitate îşi au protoneuronul în ganglionul spinal şi că toate genurile de sensibilitate ajung la măduva spinării pe calea rădăcinii posterioare. De aceea, înainte de a analiza diferitele fascicule, vom înfăţişa modul în care se comportă contingentul de fibre, care ajunge la măduvă, pe traiectul unei rădăcini posterioare.

Fibrele de diferite grosimi, conducînd sensibilităţi diferite sînt amestecate între ele în nervii periferici. Puţin înainte de a se apropia de măduvă, în rădăcina posterioară, ele îşi schimbă însă topografia şi cele asemănătoare se grupează, abordînd astfel împreună nevraxul. La pătrunderea în zona marginală a lui Lissauer în contingentul de fibre al unei rădăcini posterioare se pot distinge două grupe diferite. Grupul lateral este format din *fibre subţiri*, cu teaca de mielină redusă sau chiar amielinice, iar grupul medial este alcătuit în schimb din *fibre groase*. Elementele grupului lateral rămîn în zona marginală şi după un traiect scurt pătrund în substanţa cenuşie. Fibrele din grupul medial părăsesc în curînd zona lui Lissauer şi pătrund în cordonul posterior, aşezîndu-se la început lîngă faţa medială a cornului posterior.

Atît fibrele groase cît şi cele subţiri se comportă — în mod schematic — identic. Ele se bifurcă într-o ramură ascendentă şi una descendentă. Ramura descendentă este scurtă la ambele categorii. După un traiect redus — cuprinzînd un neuromer ea intră în substanţa cenuşie a coarnelor posterioare, punîndu-se în contact cu grupurile celulare de la acest nivel. Există însă printre fibrele descendente şi unele mai lungi, care, alăturîndu-se celor de provenienţă endogenă, intră în compoziţia fasciculului triunghiular (fasciculus, triangularis), al bandeletei periferice dorsale (fasciculus septomarginalis) şi al virgulei lui Schultze (fasciculus semilunaris [f. interfascicularis]).

---

* În realitate aşa-numita sensibilitate epicritică îşi datorează calităţile sale fenomenelor de retroaferente despre care va fi vorba mai departe.

* Prind mai puternic coloranţii bazici.

Ramurile ascendente ale fibrelor din grupul lateral rămîn în zona lui Lissauer şi după un traiect corespunzînd la 1—2 neuromere pătrund în substanţa cenuşie a cornului posterior. Ramurile ascendente care provin din grupul medial de fibre alcătuiesc aşanumitul fascicul radicular (cîte unul de rădăcină). Fasciculul radicular este situat la început de partea medială a cornului posterior şi lipit de acesta. Pe măsură ce se urcă, el se deplasează din ce în ce mai mult înspre linia mediană, aflîndu-se succesiv în fasciculul gracilis, iar pe urmă în fasciculul cuneatus.

Elementele componente ale fasciculului radicular se termină diferit, după lungimea lor. Deosebim trei categorii de fibre: scurte, mijlocii şi lungi. *Fibrele ascendente scurte* se desprind din fasciculul radicular cînd acesta se află încă lîngă cornul lateral şi se termină după un traiect de 1—2 cm în substanţa cenuşie a cornului posterior. După cum vedem comportamentul lor este asemănător cu cel al fibrelor ascendente ale grupului lateral. *Fibrele ascendente mijlocii* părăsesc fasciculul radicular în regiunea fasciculului cuneatus. Ele se îndreaptă lateral şi se termină după un drum de 5—7 cm în contact cu celulele coloanei lui Clarke — nucleus thoracicus — sau în zona corespunzătoare acesteia. *Fibrele ascendente lungi* nu se opresc în măduva spinării, ci depăşesc limitele acestui segment. Ele se termină în doi nuclei situaţi în bulb: nucleus gracilis şi cuneatus.

Fibrele ascendente de diferite categorii au o caracteristică foarte importantă. Ele emit pe tot traiectul lor o serie de colaterale. Aceste colaterale pătrund şi ele în substanţa cenuşie a măduvei şi se pun în contact cu celule motoare, efectoare, homo- şi heterolaterale, de la niveluri diferite, fie direct, fie mai ales prin intermediul unor celule de asociaţie. Numărul acestor colaterale este foarte mare, şi cu ajutorul lor se realizează o reţea extrem de vastă de legături dintre căile aferente şi cele eferente ale măduvei spinării. Aceste legături reprezintă căi de difuziune a influxului nervos, căile activităţii reflexe. Trebuie să precizăm însă că în cursul activităţii nervoase obişnuite nu sînt întrebuinţate concomitent toate legăturile morfologice existente — extrem de numeroase —, ci numai o parte din ele, în concordanţă cu necesităţile efectuării diferitelor acte reflexe.

Legea lui Bell-Magendie stabileşte că totalitatea fibrelor aferente ale măduvei spinării trec prin rădăcinile posterioare. Contrar acestei afirmaţii s-a observat că şi prin rădăcinile anterioare trec cîteva fibre centripete. Acestea vehiculează forme difuze de sensibilitate profundă de apăsare şi de durere.

Calea sensibilităţii tactile

Receptorii periferici sînt reprezentaţi de corpusculii lui Meissner — corpuscula tactus, discurile lui Merkel — menisci tactus, terminaţiile nervoase din jurul foliculilor piloşi, corpusculii lui Vater-Pacini — corpuscula lamellosa şi corpusculul lui Herbst.

Protoneuronul se găseşte în ganglionul spinal (fig. 369). Prelungirea sa centrală pătrunde în măduvă unde se comportă după două modalităţi. Sensibilitatea tactilă poate urma o cale directă, homolaterală, prin cordonul posterior, sau o cale încrucişată, prin cordonul anterior. Calea homolaterală este utilizată de sensibilitatea tactilă fină, discriminativă, epicritică, prin cordonul posterior, pe cînd forma mai simplă, vagă, neprecisă, protopatică, trece după încrucişare prin cordonul anterior. Aici vom descrie mai întîi această cale.

Prelungirea centrală a protoneuronului se termină în contact cu grupurile celulare situate la periferia coarnelor posterioare. Aceste celule reprezintă al doilea neuron senzitiv, deutoneuronul. Neuritul deutoneuronului urcă 4—5 segmente (în fasciculul longitudinal al cornului posterior) şi pe urmă se încrucişează în comisura albă, trecînd în cordonul anterior de partea opusă. (Unii susţin că încrucişarea ar avea loc în comisura cenuşia). Aici devine ascendent şi intră în constituţia fasciculului spinotalamic anterior — (tractus spinothalamicus anterior). Fasciculul spinotalamic anterior se găseşte în porţiunea mijlocie a cordonului anterior, la distanţă atît de suprafaţă cît şi de cornul anterior. Lateral, peste fibrele radiculare anterioare, se continuă cu fasciculul spinotalamic lateral. Fasciculul spinotalamic anterior urcă prin măduvă şi trunchiul cerebral, unde intră în constituţia panglicii lui Reil (lemnicus medialis), şi se termină în talamus. În talamus se găseşte al treilea neuron, neuronul talamocortical (fig. 369). Acesta conduce excitaţia pînă la scoarţa cerebrală a lobului parietal (gyrus postcentralis), unde ea este percepută şi se transformă în senzaţie tactilă.

Lanţul neuronal nu este aşa simplu după cum l-am descris mai înainte. De multe ori deutoneuronul nu se întinde pînă la talamus, ci se termină în contact cu celulele substanţei reticulare. De aici impulsul nervos trece mai departe, prin intermediul uneia sau mai multor celule reticulare, tot la corpii optici (thalamus). Fasciculul sau mai bine-zis fibrele poartă denumirea de spinoreticulo-

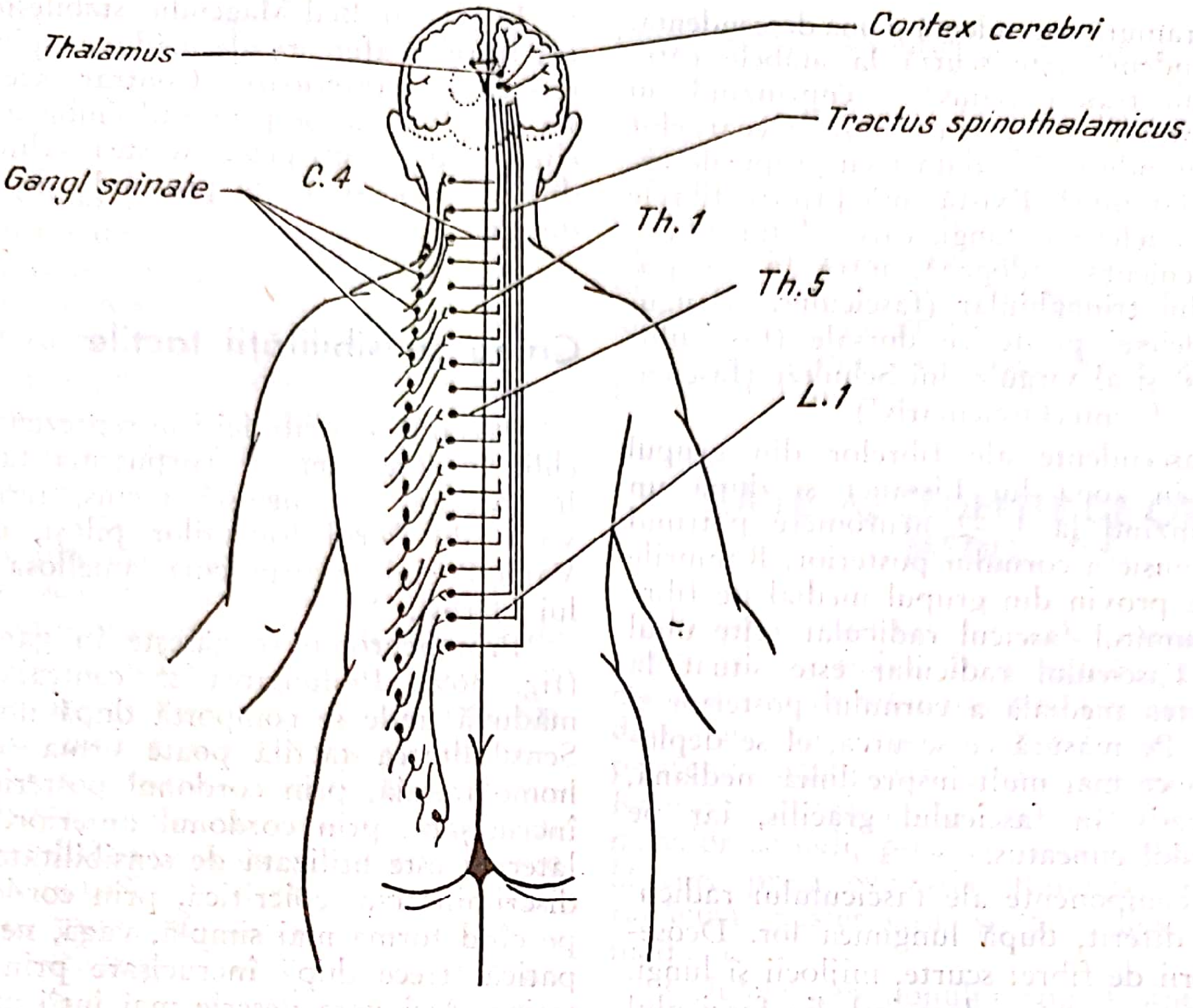

Fig. 369. Raportul între rizomer şi mielomer la calea exteroceptivă.

talamice. Ultimul neuron al acestei căi este, de asemena, un neuron talamocortical.

Sensibilitatea tactilă epicritică fină, discriminitivă trece prin fasciculele cordonului posterior — fasciculus gracilis şi cuneatus. Această cale este deci homolaterală în măduvă şi se încrucişează doar la nivelul bulbului.

Calea sensibilităţii termice şi dureroase

Excitaţiile de frig sînt recepţionate de corpusculii lui Krause, iar cele de căldură de corpusculii lui Ruffini. Sensibilitatea dureroasă nu are corpusculi receptori specializaţi. Aceste excitaţii sînt culese direct de terminaţiuni nervoase libere. Se presupune încă că impresiile tactile şi termice prea intense pot declanşa, de asemenea, o sensibilitate dureroasă, percepută de corpusculii specifici acestor forme ale senzaţiilor exteroceptive.

Protoneuronul căii termoalgezice este un neuron unipolar din ganglionii spinali. Prelungirea sa periferică se întinde, pe calea nervilor periferici, înspre suprafeţele receptoare. Prelungirea centrală intră în măduva spinării, prin şanţul colateral posterior. Trece prin zona marginală a lui Lissauer şi se termină în contact cu celulele din substanţa cenuşie a capului corpului posterior.

Deutoneuronul care se găseşte aici trimite un axon care se încrucişează în comisura albă (după alţii în cea cenuşie) şi se îndreaptă înspre cordonul lateral de partea opusă. Prelungirile deutoneuronilor căii termoalgezice alcătuiesc fasciculul spinotalamic lateral — tractus spinothalamicus lateralis. Acesta se găseşte în jumătatea anterioară a cordonului lateral, fiind despărţit de suprafaţa nevraxului prin fasciculul lui Gowers (tractus spinocerebellaris anterior). Înainte se continuă cu fasciculul spinotalamic anterior. Neuritul deutoneuronului se termină la nivelul talamusului. Multe fibre nu ajung însă pînă la nivelul talamusului, ci se pun în contact cu celulele substanţei reticulare, ca şi în cazul căii precedente. Una sau mai multe celule restabilesc legătura cu talamusul. Deci şi fasciculul spinotalamic lateral are elemente spinoreticulotalamice. Ultimul neuron este cel talamocortical, care se termină în contact cu nucleul analizator termoalgezic al scoarţei lobului parietal.

Calea sensibilităţii proprioceptive

Sensibilitatea proprioceptivă informează în fiecare clipă sistemul nervos central despre starea de repaus sau de activitate a aparatului locomotor. Receptorii sînt reprezentaţi prin: corpusculi tendinoşi, fusurile musculare, terminaţiunile nervoase libere în muşchi şi corpusculii lui Vater-Pacini (corpuscula lamellosa). Proprioceptivitatea urmează două căi. Una, conştientă, trece direct prin măduvă şi trunchiul cerebral pînă la talamus şi de acolo la scoarţa cerebrală. Varianta inconştientă urmează în schimb un drum deviat şi ajunge la talamus trecînd prin cerebel. Unele fibre, în loc să fie îndrumate înspre cerebel, abordează oliva bulbară pe calea fasciculului spinoolivar. Protoneuronul este o celulă unipolară din ganglionul spinal. Prelungirea periferică este în legătură cu zonele de recepţie. Prelungirea centrală intră în măduvă prin şanţul colateral posterior. În măduvă fibrele care vehiculează această sensibilitate fac parte din cele groase care se aşază în fasciculul cuneat, medial de cornul posterior, iar pe urmă în fasciculul gracilis (fig. 370). Ele sînt reprezentate prin fibrele ascendente lungi, care pe calea fasciculelor senzitive ale cordonului posterior traversează toată lungimea măduvei spinării şi se termină în nucleii gracilis şi cuneatus din bulb.

Deutoneuronul se află tocmai în aceşti nuclei. Prelungirea centrală a deutoneuronului traversează linia mediană şi încrucişîndu-se cu cele contralaterale devine ascendentă în antimerul opus al trunchiului cerebral, alcătuind o mare parte din lemniscul medial (fig. 370). Pe calea acestuia ajunge la talamus, unde se pune în legătură cu al treilea neuron.

Al treilea neuron este cel talamocortical. Plecînd din nucleii straturilor optice neuritul acestui neuron se termină în regiunea pre- şi postcentrală a scoarţei cerebrale. Experienţele efectuate în laboratoarele lui Pavlov au stabilit că zona motoare a scoarţei cerebrale este zona de proiecţie corticală a receptorilor musculari. (G. P. Konradi).

Reluăm calea sensibilităţii proprioceptice pentru a aduce cîteva precizări. La nivelul măduvei spinării, mănunchiul de fibre ascendente lungi, care a pătrus printr-o rădăcină posterioară, se aşază pe faţa medială a cornului posterior. Mănunchiul următor de fibre care soseşte prin rădăcina posterioară suprajacentă, comportîndu-se în acelaşi fel, împinge pe cel precedent în direcţie medială, spre septul median posterior (fig. 371). Fenomenul repetîndu-se incontinuu, de jos în sus determină o anumită topografie a fibrelor din cordoanele posterioare. Pe o secţiune transversală oarecare, fibrele provenite de la rădăcinile inferioare vor fi aşezate mai medial, iar cele provenite de la rădăcinile superioare mai lateral (legea lui Kahler). În regiunea cervicală superioară, de exemplu, lîngă septul median posterior sînt aşezate fibrele din regiunea sacrată, mai lateral cele din regiunea lombară şi toracică, iar cele din regiunea cervicală

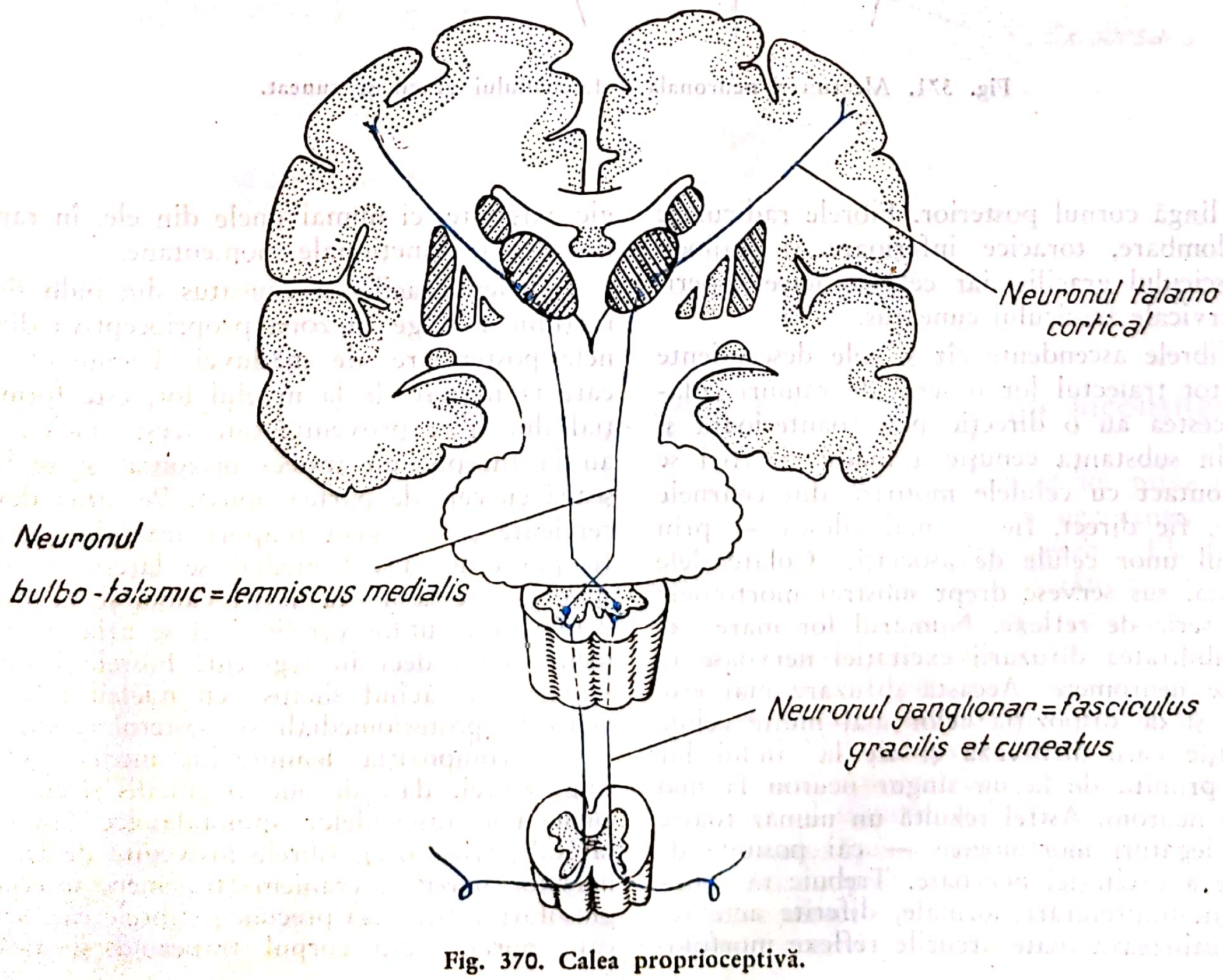
Neuronul talamo-cortical
Neuronul bulbo-talamic = lemniscus medialis
Neuronul ganglionar = fasciculus gracilis et cuneatus

Fig. 370. Calea proprioceptivă.

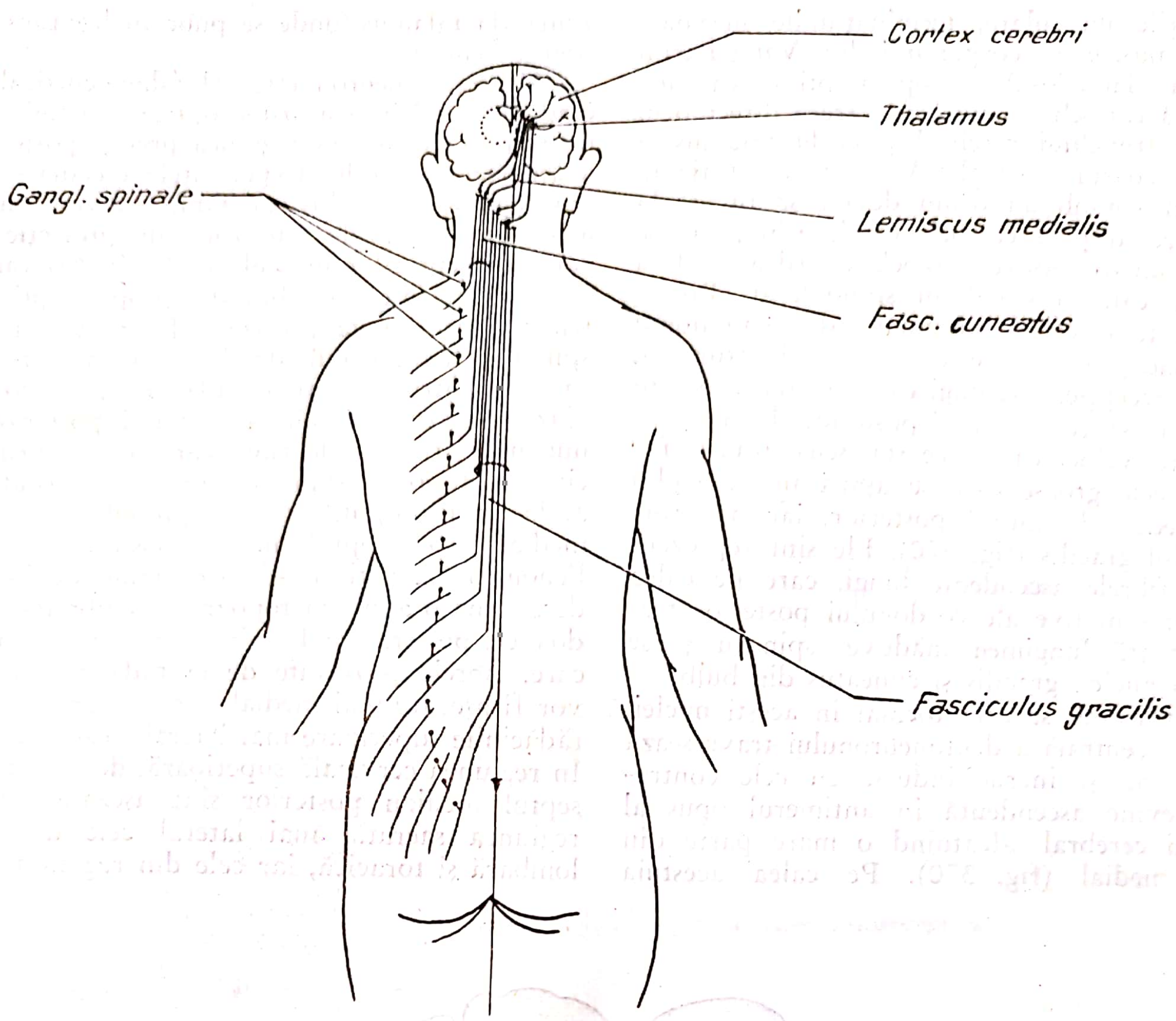

Fig. 371. Alcătuirea neuronală a fasciculului gracil şi cuneat.

se găsesc lîngă cornul posterior. Fibrele radiculare sacrate, lombare, toracice inferioare şi mijlocii ocupă fasciculul gracilis, iar cele toracice superioare şi cervicale fasciculul cuneatus.

Atît fibrele ascendente cît şi cele descendente emit, pe tot traiectul lor o serie de ramuri colaterale. Acestea au o direcţie posteroanterioară şi pătrund în substanţa cenuşie a măduvei. Aici se pun în contact cu celulele motoare din coarnele anterioare, fie direct, fie — mai adesea — prin intermediul unor celule de asociaţie. Colateralele descrise mai sus servesc drept substrat morfologic pentru o serie de reflexe. Numărul lor mare explică posibilitatea difuzării excitaţiei nervoase la mai multe neuromere. Această difuzare mai este potenţată şi de dispoziţia celor mai multe celule de asociaţie care difuzează şi ele la rîndul lor excitaţia primită de la un singur neuron la mai mulţi alţi neuroni. Astfel rezultă un număr foarte mare de legături morfologice — căi posibile de transmisie a excitaţiei nervoase. Trebuie să subliniem că în împrejurări normale, diferite acte reflexe nu utilizează toate arcurile reflexe morfologic existente, ci numai unele din ele, în raport cu necesităţile funcţionale momentane.

Nucleii gracilis şi cuneatus din bulb sînt formaţiuni analoge cu zona proprioceptivă din coarnele posterioare ale măduvei. Lemniscul medial, care ia naştere de la nivelul lor, este format iniţial din fibre provenite din aceşti nuclei. Fibrele au la început un traiect orizontal şi se încrucişează cu cele de partea opusă. Pe urmă devin ascendente şi se aşază înapoia tractului piramidal. În punte lemniscul medial se lăţeşte transversal şi se găseşte la limita dintre calotă şi bază. La nivelul pedunculilor cerebrali el se află înapoia lui locus niger, deci în tegment. Fibrele lemniscului se termină făcînd sinapsă cu nucleii talamusului ventrali, posteriomediali şi posterolaterali.

În compoziţia lemniscului medial intră, pe lîngă fibrele date de nucleii gracilis şi cuneatus şi elementele fasciculelor spinotalamice (anterior şi lateral), (fig. 372), fibrele provenite de la nucleii nervilor senzitivi cranieni (trigemen, intermediar, glosofaringian, vag) precum şi fibrele căii acustice, care pornesc din corpul trapezoid şi alcătuiesc

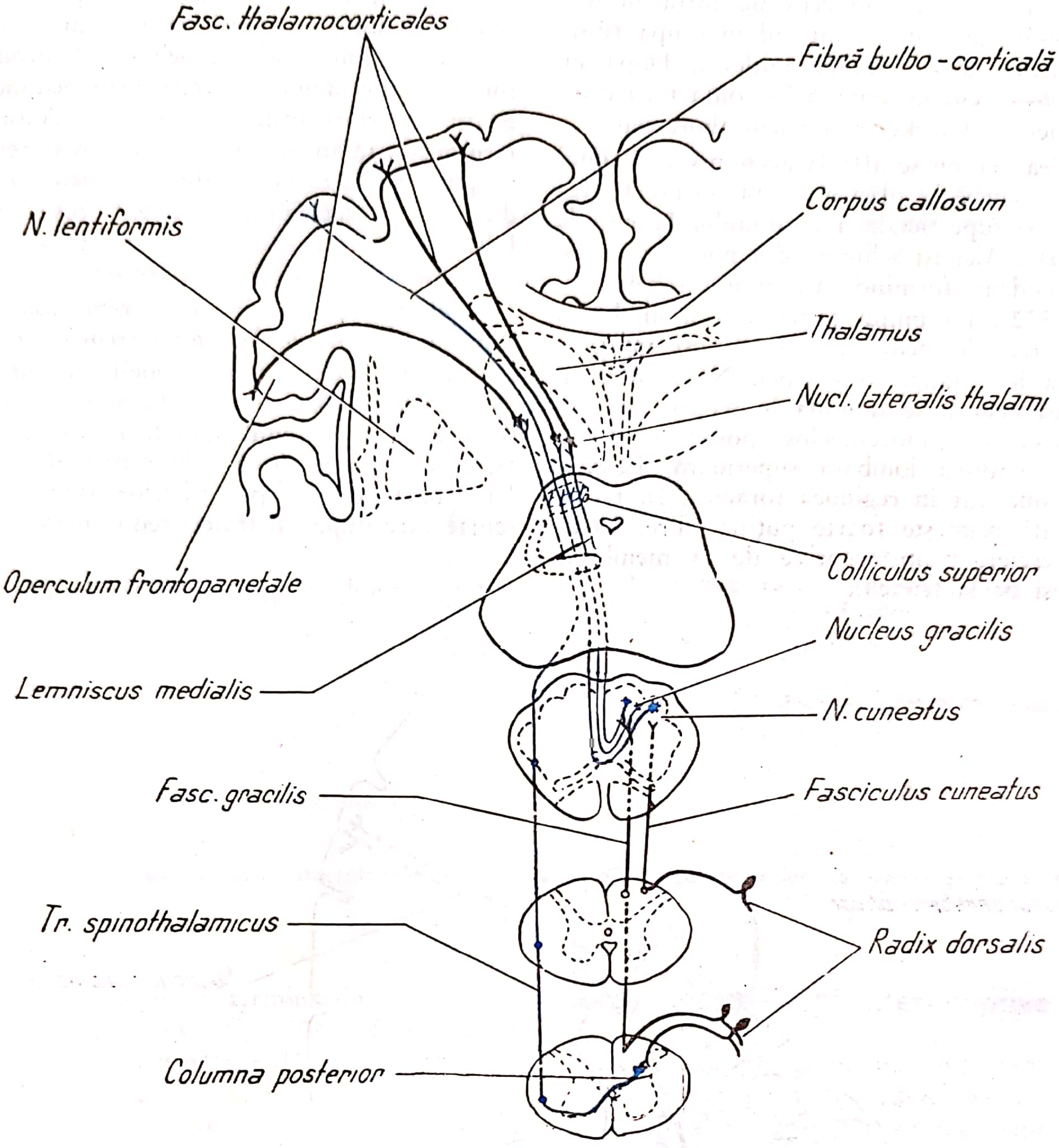
Fasc. thalamocorticales
Fibră bulbo-corticală
N. lentiformis
Corpus callosum
Thalamus
Nucl. lateralis thalami
Operculum frontoparietale
Colliculus superior
Nucleus gracilis
Lemniscus medialis
N. cuneatus
Fasc. gracilis
Fasciculus cuneatus
Tr. spinothalamicus
Radix dorsalis
Columna posterior

Fig. 372. Unele elemente componente ale lemniscului medial.

porţiunea laterală a lemniscului (lemniscus lateralis). Aceasta apare din regiunea superioară a punţii, devine evidentă în pedunculi şi se termină în metatalamus (corpii geniculaţi mediali). Pe lîngă neuriţii care intră în constituţia lemniscului medial, din nucleii gracilis şi cuneatus pornesc o serie de axoni care ajung la cerebel prin pedunculii cerebeloşi inferiori (penduculus cerebellaris inferior). Ei intră în categoria fibrelor arciforme — fibrae arcuatae, ca şi cei emişi în aceeaşi direcţie de nucleul lui von Monakow (nucleus cuneatus accessorius). Acest nucleu este echivalent coloanei lui Clarke.

Neuronul talamocortical trimite o prelungire care străbate braţul posterior al capsulei interne printre fibrele fasciculului piramidal, trece în coroana radiată prin centrul oval, şi ajunge la scoarţa cerebrală.

Căile proprioceptivităţii inconştiente

O parte din mesajele proprioceptive rămîn inconştiente şi înainte de a atinge centrii encefalici superiori sînt deviate prin cerebel. Ele furnizează cerebelului impresiunile în legătură cu activitatea aparatului locomotor. Aceste ştiri îi sînt necesare pentru a putea coordona diversele acţiuni musculare. În ceea ce priveşte dispozitivul morfologic deosebim o cale cerebeloasă directă şi una încrucişată la nivelul măduvei. Prima este reprezentată de fasciculul spinocerebelos posterior, iar a doua de fasciculul sipnocerebelos anterior.

Fasciculul spinocerebelos posterior (tractus spinocerebellaris posterior) se mai numeşte fasciculul cerebelos direct sau fasciculul lui Flechsig. Protoneuronul acestei căi se găseşte în ganglionul spinal (fig. 373). Prelungirea lui centrală intră în măduvă şi devine ascendentă intrînd în grupa fibrelor ascendente de o lungime mijlocie. După un traiect de 6—7 cm se termină în contact cu celulele coloanei lui Clarke — nucleus thoracicus.

Al doilea neuron se află la acest nivel. Axonul lui descrie o curbă în plan orizontal înspre partea posterioară şi superficială a cordonului lateral de aceeaşi parte. Aici îşi schimbă din nou direcţia şi devine ascendent, formînd fasciculul cerebelos direct (fig. 372). La limita superioară a măduvei, fasciculul trece în pedunculii cerebeloşi inferiori şi pe calea lor ajunge la cerebel. Neuritul celui de-al doilea neuron se termină în scoarţa cerebelului. Fasciculul spinocerebelos posterior apare de-abia în măduva lombară superioară. El este bine individualizat în regiunea toracică. În regiunea cervicală primeşte foarte puţine fibre. Vehiculează mesajele proprioceptive de la membrele inferioare şi de la trunchi.

După neuronul spinocerebelos urmează un neuron cerebelodentat care leagă scoarţa cerebeloasă cu nucleii dinţaţi ai cerebelului. Neuronul următor — dentotalamic — trece prin pedunculii cerebeloşi superiori înspre diencefal *. Axonul lui se termină în talamus, dar sînt numeroşi neuroni care se pun în legătură cu diverşi nuclei ai pragului diencefalomezencefalic (nucleul roşu mai ales). Ultimul neuron — talamocortical — realizează legătura căii cu scoarţa cerebrală.

Cea de-a doua cale spinocerebeloasă este reprezentată prin *fasciculul spinocerebelos anterior* sau încrucişat (tractus spinocerebellaris anterior), denumit încă şi fasciculul lui Gowers. Protoneuronul se află în ganglionul spinal. Prelungirea sa centrală intră în măduvă prin rădăcinile posterioare. Face parte din grupul fibrelor ascendente groase scurte care după un traiect redus intră în substanţa

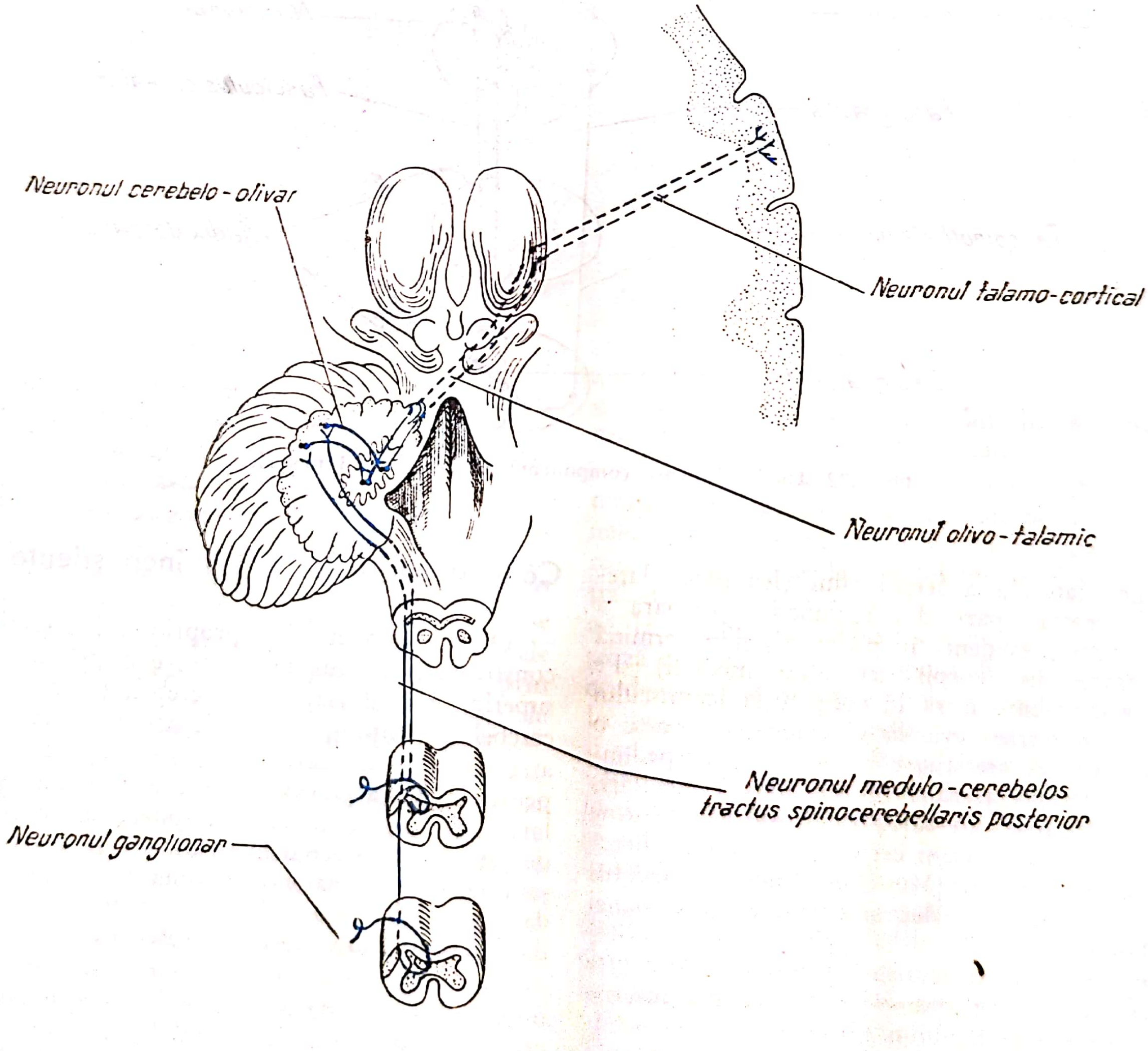
Neuronul cerebelo - olivar
Neuronul talamo-cortical
Neuronul olivo - talamic
Neuronul medulo - cerebelos
tractus spinocerebellaris posterior
Neuronul ganglionar

Fig. 373. Schema căilor cerebeloase.

---

* La nucleul reticulat al acestuia.

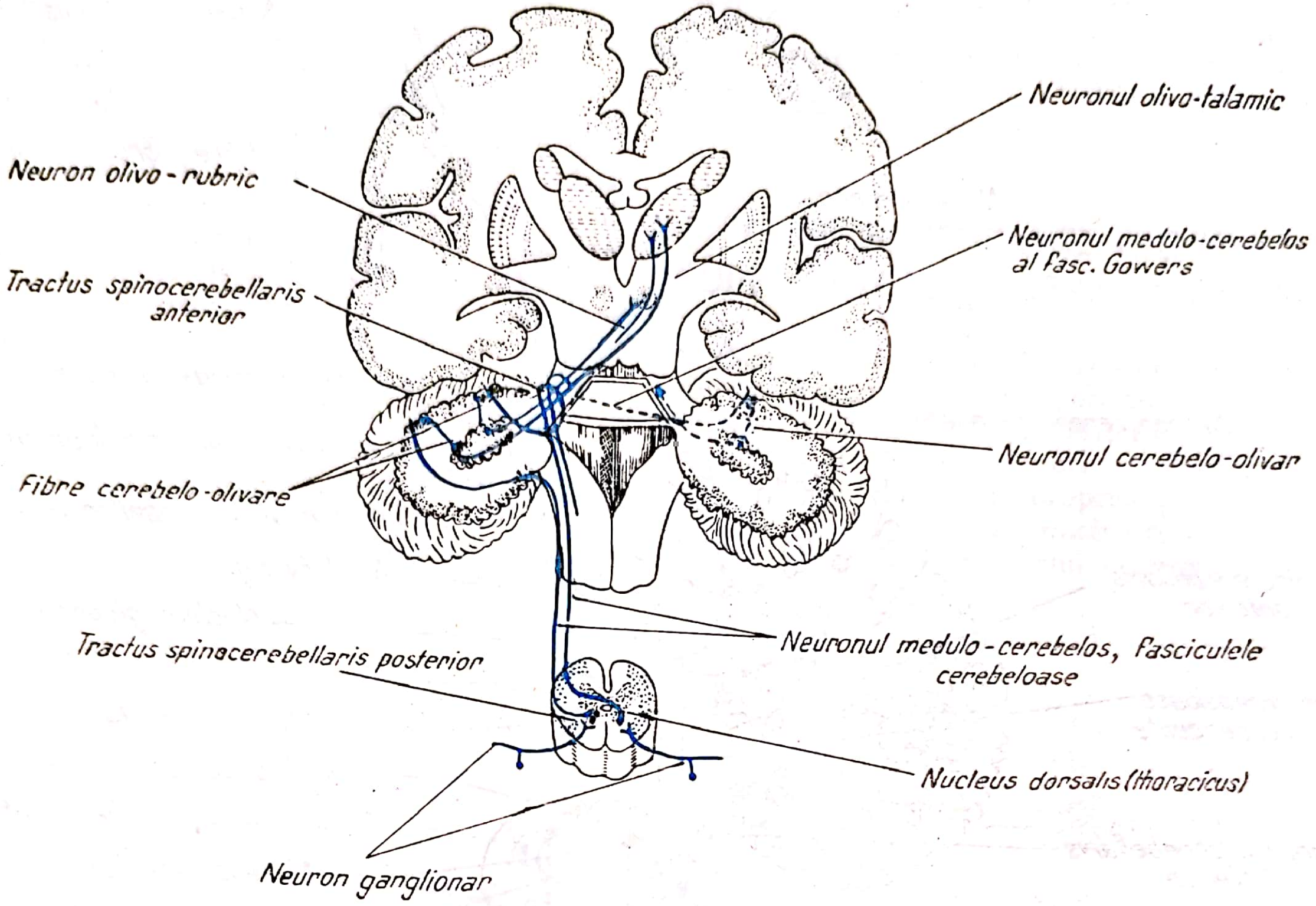
Neuronul olivo-talamic
Neuron olivo-rubric
Neuronul medulo-cerebelos al fasc. Gowers
Tractus spinocerebellaris anterior
Neuronul cerebelo-olivar
Fibre cerebelo-olivare
Tractus spinocerebellaris posterior
Neuronul medulo-cerebelos, fasciculele cerebeloase
Nucleus dorsalis (thoracicus)
Neuron ganglionar

Fig. 374. Comparaţie între tractul spinocerebelos anterior şi cel posterior, ca traiect şi raporturi.

cenuşie. Protoneuronul se termină în contact cu neuronul spinocerebelos (fig. 374). Pericarionul acestuia se află în partea laterală a bazei cornului posterior. Neuritul celulei spinocerebeloase se încrucişează cu cel heterolateral în comisura cenuşie anterioară şi se îndreaptă către partea superficială şi ventrală a cordonului lateral de partea opusă. Aici el devine ascendent şi intră în constituţia fasciculului lui Gowers, străbătînd măduva, bulbul, puntea, şi ajunge la cerebel pe calea pedunculilor cerebeloşi superiori. Fasciculul spinocerebelos anterior apare la nivelul primului neuromer lombar şi creşte din ce în ce mai mult în volum, pe măsură ce urcă. Transmite impresiuni proprioceptive de la nivelul trunchiului, a gîtului şi a membrului superior.

Neuronul spinocerebelos se pune în contact cu următorul neuron, cu sediul în scoarţa cerebeloasă (celulă Purkinje) (fig. 375). Acestuia îi urmează un neuron dentat cu neurit dentotalamic, care se încrucişează, trecînd din nou de partea opusă. Un ultim neuron, cel talamocortical, leagă şi această cale de scoarţa cerebrală.

Sensibilitatea proprioceptivă mai este condusă şi de un mic fascicul, *spinoolivar*, care urcă la oliva bulbară. Fibrele sale sînt amestecate cu cele ale fasciculului descendent olivospinal.

Calea sensibilităţii interoceptive

Receptorii viscerelor nu sînt încă prea bine cunoscuţi din punct de vedere morfologic. Experienţele fiziologice — din ultimul timp — au demonstrat că toate organele interne posedă receptori: chemoreceptori, baroceptori, termoceptori, algoceptori etc. Ca morfologie, interoceptorii se prezintă mai ales sub forma unor terminaţiuni nervoase libere, dispuse în diversele straturi ale organelor interne. Cercetările lui I. Niculescu au adus contribuţii importante la cunoaşterea morfologiei interoceptorilor.

Căile ascendente urmate de sensibilitatea viscerală nu sînt nici ele precizate încă. Protoneuronul se găseşte şi la această categorie a sensibilităţii în ganglionul spinal *. Prelungirea centrală a protoneuronului pătrunde prin mănunchiul de fibre a rădăcinilor posterioare în măduva spinării. Aici el se termină în contact cu deutoneuronul, care se află la nivelul bazei cornului posterior.

Sensibilitatea viscerală dureroasă urmează, după majoritatea părerilor, calea fasciculelor spinotalamice. Fibrele viscerale sînt dispersate în

---

* Unele cercetări au demonstrat protoneuroni cu sediul în simpaticul laterovertebral (v. mai departe).

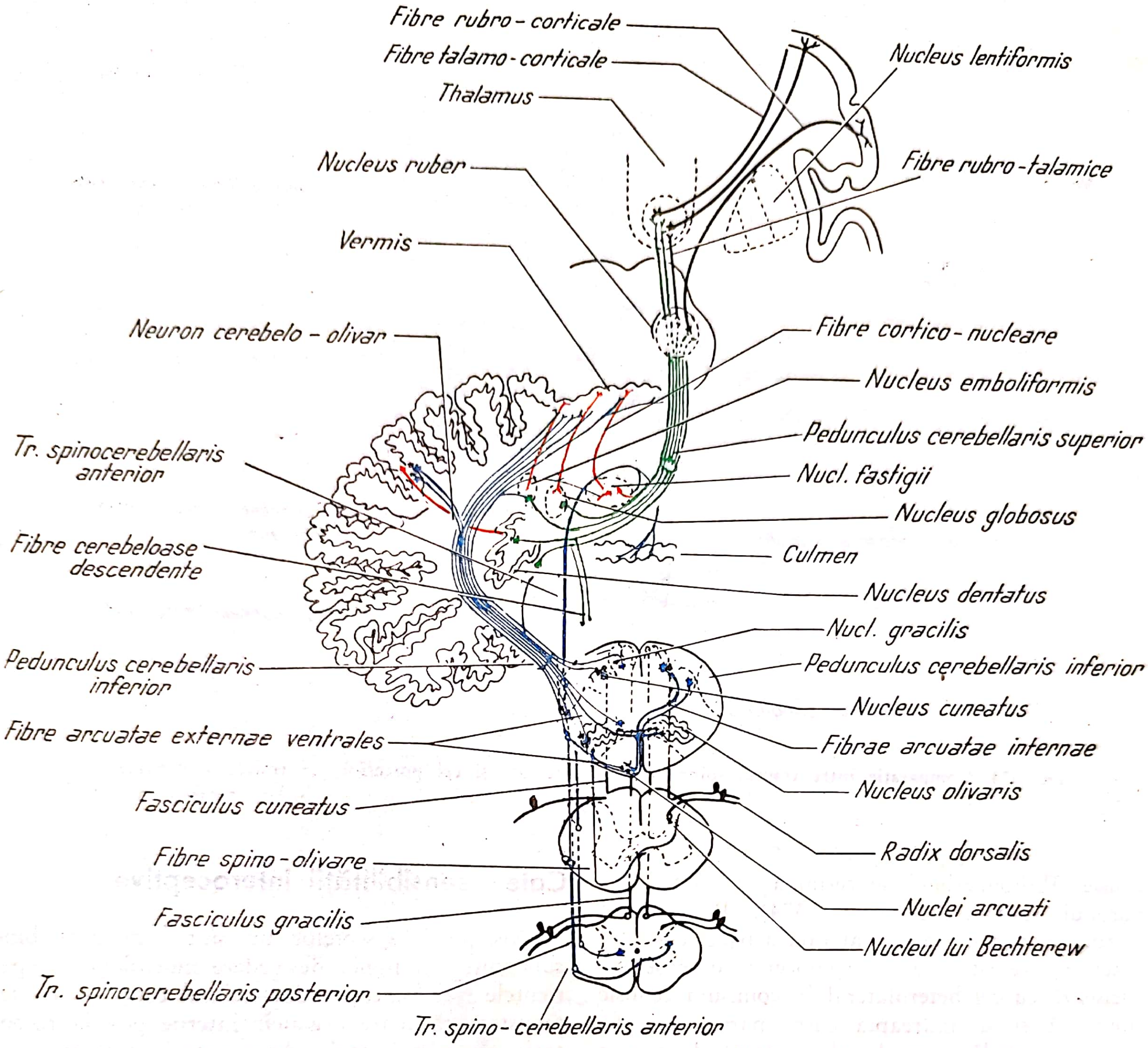
Fibre rubro-corticale
Fibre talamo-corticale
Thalamus
Nucleus lentiformis
Nucleus ruber
Fibre rubro-talamice
Vermis
Neuron cerebelo-olivar
Fibre cortico-nucleare
Nucleus emboliformis
Tr. spinocerebellaris anterior
Pedunculus cerebellaris superior
Nucl. fastigii
Nucleus globosus
Fibre cerebeloase descendente
Culmen
Nucleus dentatus
Nucl. gracilis
Pedunculus cerebellaris inferior
Pedunculus cerebellaris inferior
Nucleus cuneatus
Fibre arcuatae externae ventrales
Fibrae arcuatae internae
Nucleus olivaris
Fasciculus cuneatus
Radix dorsalis
Fibre spino-olivare
Nuclei arcuati
Fasciculus gracilis
Nucleul lui Bechterew
Tr. spinocerebellaris posterior
Tr. spino-cerebellaris anterior

Fig. 375. Conexiunile cerebelului.

ambele fasciule, trecînd atît prin cordonul anterior cît şi prin cel lateral. O altă deosebire faţă de fibrele sensibilităţii exteroceptive o constituie faptul că pe lîngă fibre încrucişate găsim şi fibre homolaterale. Foarte multe fibre nu ajung direct la talamus şi se întrerup în substanţă reticulară a trunchiului cerebral. Calea devine astfel spino-reticulotalamică. La nivelul substanţei reticulare, pe lîngă înlănţuiri de mai mulţi neuroni, care înlocuiesc o cale simplă spinotalamică, găsim şi numeroase conexiuni ale căii durerii viscerale cu diverşi nuclei din substanţa reticulară şi de la nivelul pragului diencefalomezencefalic, cu rol de arcuri reflexe. Pe de altă parte, multe din fibrele ascendente nu se îndreaptă către talamus, ci către hipotalamus.

Protoneuronul interoceptiv se poate pune în legătură în unele cazuri cu deutoneuronul căii dureroase exteroceptive. Acest lucru ne poate explica fenomenele de suprapunere a durerii provenite de la un organ intern cu o sensibilitate dureroasă superficială. Sensibilitatea viscerală de destindere şi dureroasă pare să aibă şi o altă cale, prin cordoanele senzitive posterioare ale măduvei spinării. Acesta este cazul pentru unele viscere pelviene, cum ar fi rectul şi vezica urinară.

Pe lîngă căile descrise anterior, care trec prin substanţa albă, s-a descris o cale a sensibilităţii interoceptive prin substanţa cenuşie periependimară. La acest nivel ar exista o înlănţuire de neuroni, a căror prelungiri nu părăsesc substanţa cenuşie, ci urcă în grosimea ei, în direcţia talamusului şi hipotalamusului. Conducerea sensibilităţii viscerale s-ar face din aproape în aproape, de la o celulă la alta, prin substanţa cenuşie vegetativă din jurul canalului ependimar.

Trebuie să mai semnalăm încă un fapt. Uneori sensibilitatea interoceptivă este condusă în drumul ei ascendent pe o distanţă oarecare prin lanţul simpatic paravertebral. Numai după acest parcurs calea intră prin ramurile comunicante în nervul spinal şi ajunge la măduva spinării prin intermediul rădăcinilor posterioare. În măduvă incitaţiile senzitive urmează una din căile descrise anterior.

Toţi interoceptorii sînt în legătură cu scoarţa cerebrală. Concepţiile lui Pavlov în legătură cu reprezentarea corticală a organelor interne au fost confirmate prin formarea de reflexe condiţionate şi prin experienţe de electroencefalografie. Nu se cunosc încă cu precizie zonele care corespund porţiunii corticale a analizatorului intern. Au fost evidenţiate ca avînd legătură cu căile interoceptive: zona premotoare din lobul frontal (ariile 6 şi 8), partea posterioară a lobului orbitar şi circumvoluţia corpului calos.

CĂILE ASCENDENTE PROVENITE DIN TERITORIUL NERVILOR CRANIENI

Mesagiile senzitive vehiculate de nervii cranieni provin în parte de la receptori asemănători cu cei pe care i-am întîlnit în teritoriile inervate de nervii spinali. Aceşti receptori culeg excitaţiile tactile, termice, dureroase, proprioceptive şi interoceptive de la nivelul extremităţii cefalice. Pe lîngă aceştia găsim însă la nivelul extremităţii cefalice

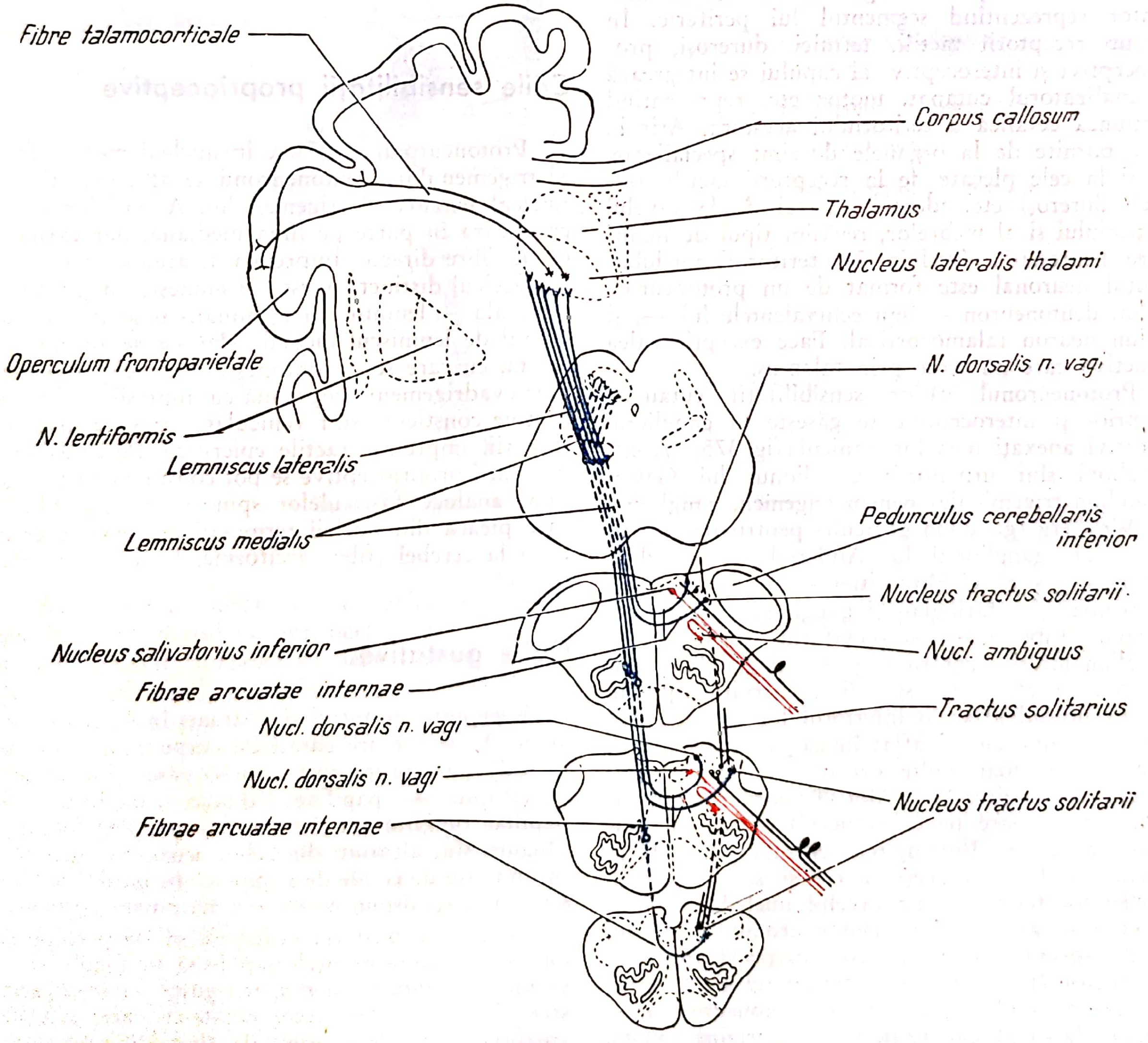
Fibre talamocorticale
Corpus callosum
Thalamus
Nucleus lateralis thalami
Operculum frontoparietale
N. dorsalis n. vagi
N. lentiformis
Lemniscus lateralis
Lemniscus medialis
Pedunculus cerebellaris inferior
Nucleus tractus solitarii
Nucleus salivatorius inferior
Nucl. ambiguus
Fibrae arcuatae internae
Tractus solitarius
Nucl. dorsalis n. vagi
Nucl. dorsalis n. vagi
Nucleus tractus solitarii
Fibrae arcuatae internae

Fig. 376. Conexiunile nucleului tractului solitar.

şi receptori specializaţi pentru a capta de la distanţă excitaţiile vizuale, auditive, olfactive, mai puţin cele gustative (care sînt tot de contact) şi pe cele în legătură cu orientarea capului în spaţiu.

Concentrarea organelor de simţ la nivelul extremităţii cefalice are loc în cursul evoluţiei filogenetice. Animalele se deplasează cu capul înainte şi deci iau contact cu stările schimbătoare ale mediului exterior înainte de toate prin acest segment al corpului. Concomitent tot la acest nivel se află şi porţiunea iniţială a aparatului digestiv şi respirator. În legătură cu aceste dispozitive se dezvoltă la nivelul extremităţii cefalice organe de simţ cu o înaltă specializare în recepţionarea excitaţiilor mediului înconjurător, pe care le captează în parte chiar de la distanţă (telereceptori). De la nivelul lor pleacă nervi senzoriali, care conduc incitaţiile nervoase pînă la scoarţa cerebrală.

Ca şi în cazul analizatorilor studiaţi pînă acum, organele de simţ specializate ale extremităţii cefalice fac parte integrantă din cîte un analizator reprezentînd segmentul lui periferic. În schimb receptorii tactili, termici, dureroşi, proprioceptivi şi interoceptivi ai capului se integrează în analizatorul cutanat, motor etc. reprezentînd porţiunea cefalică a teritoriului acestora. Atît la căile pornite de la organele de simţ specializate, cît şi la cele plecate de la receptorii tactili, termici, dureroşi etc. identici cu cei de la nivelul trunchiului şi al mebrelor, regăsim tipul de înlănţuire neuronală, întîlnit în teritoriul medular. Lanţul neuronal este format de un protoneuron, de un deutoneuron — sau echivalentele lui —, şi de un neuron talamocortical. Face excepţie calea olfactivă care nu trece prin talamus.

Protoneuronul căilor sensibilităţii cutanate, proprio- şi interoceptive se găseşte în ganglionii senzitivi anexaţi nervilor cranieni (fig. 375). Aceşti ganglioni sînt următorii: ganglionul lui Gasser (ganglion trigeminale) pentru trigemen, ganglionul lui Wrisberg (ganglion geniculi) pentru nervul intermediar, ganglionul lui Andersch — ganglion superius — şi al lui Ehrenritter — ganglion inferius — pentru glosofaringian şi ganglionul jugular — ganglion superius — şi plexiform sau nodos — ganglion inferius pentru vag. Aceşti ganglioni sînt identici cu ganglionii spinali ai nervilor spinali. Protoneuronul aflat în interiorul lor este, de asemenea, identic cu cel aflat în ganglionul spinal şi este de cele mai multe ori o celulă pseudounipolară. Prelungirea sa periferică abordează formaţiunile receptoare pe calea nervilor cranieni senzitivi sau mixti. Prelungirea centrală pătrunde în nevrax o dată cu aceşti nervi şi se termină în nucleii lor terminali. La nivelul nucleilor de terminaţie se află sediul deutoneuronului. Axonii deutoneuronilor intră în compoziţia fasciculelor ascendente (fig. 375). După varietatea de excitaţii pe care le conduc, prelungirile deutoneuronilor se alătură la urmă căii respective de origine spinală sau urmează un traiect diferite de aceasta.

Căile sensibilităţii tactile, termice şi dureroase

Protoneuronii se termină în nucleul senzitiv al trigemenului — nucleus sensorius superior nuclei trigemeni — şi nucleus tractus spinalis nuclei trigemini, şi nucleul solitar — nucleus tractus solitarii (fig. 377). Axonii deutoneuronilor pornind de aici se încrucişează pe linia mediană şi devin ascendenţi, îndreptîndu-se prin calota trunchiului cerebral în direcţia talamusului. În partea superioară a punţii se alătură fasciculelor spinotalamice şi ajung împreună cu acestea la straturile optice (nucleul arcuat), pe calea lemniscului trigeminal (fibrele nucleotalamice). Unele se termină în tuberculii cvadrigemeni — lamina tecti (fibre nucleo-tectale). Un contingent important de fibre se întrerupe în substanţa reticulară şi astfel o parte din această cale devine nucleoreticulotalamică. Din talamus porneşte ultimul neuron, cel talamocortical.

Căile sensibilităţii proprioceptive

Protoneuronii se găsesc în nucleul mezencefalic al trigemenului. Deutoneuronii se află mai ales în nucleul senzitiv al trigemenului. Axonii lor se încrucişează în parte pe linia mediană, dar există şi multe fibre directe. Împreună alcătuiesc la început un fascicul distinct. Acesta se numeşte panglica trigeminală — lemniscus trigeminalis şi se află dorsolateral de lemniscul medial. Mai sus se apropie de acesta, cu care se şi contopeşte la nivelul tuberculilor cvadrigemeni. Împreună cu impresiile proprioceptive conştiente sînt vehiculate, ca şi la măduva spinării, impresiile tactile epicritice. Pe calea sensibilităţii proprioceptive se pot considera ca formaţiuni analoge fasciculelor spinocerebeloase fibrele care pleacă din nucleii terminali ai nervilor cerebrali la cerebel (fibre arciforme, fibre nucleocerebelare).

Căile gustative

Receptorii gustativi sînt situaţi în mucoasa linguală. Ei sînt reprezentaţi de corpusculii gustativi — calyculus gustatorius, care se găsesc în papilele caliciforme — papillae vallatae, fungiforme — papillae fungiformes şi foliate — papillae foliatae. Mugurii sînt alcătuiţi din celule senzoriale speciale, înconjurate de celule de susţinere. În jurul celulelor senzoriale se dispun numeroase terminaţii nervoase.

Pentru ca excitaţia gustativă să fie percepută, este nevoie ca substanţele sapide să fie dizolvate şi să vină în contact cu mugurii gustativi în această stare. Excitaţiile sînt recepţionate de către celulele senzoriale, care le transmit la rîndul lor terminaţiunilor nervoase din jurul lor.

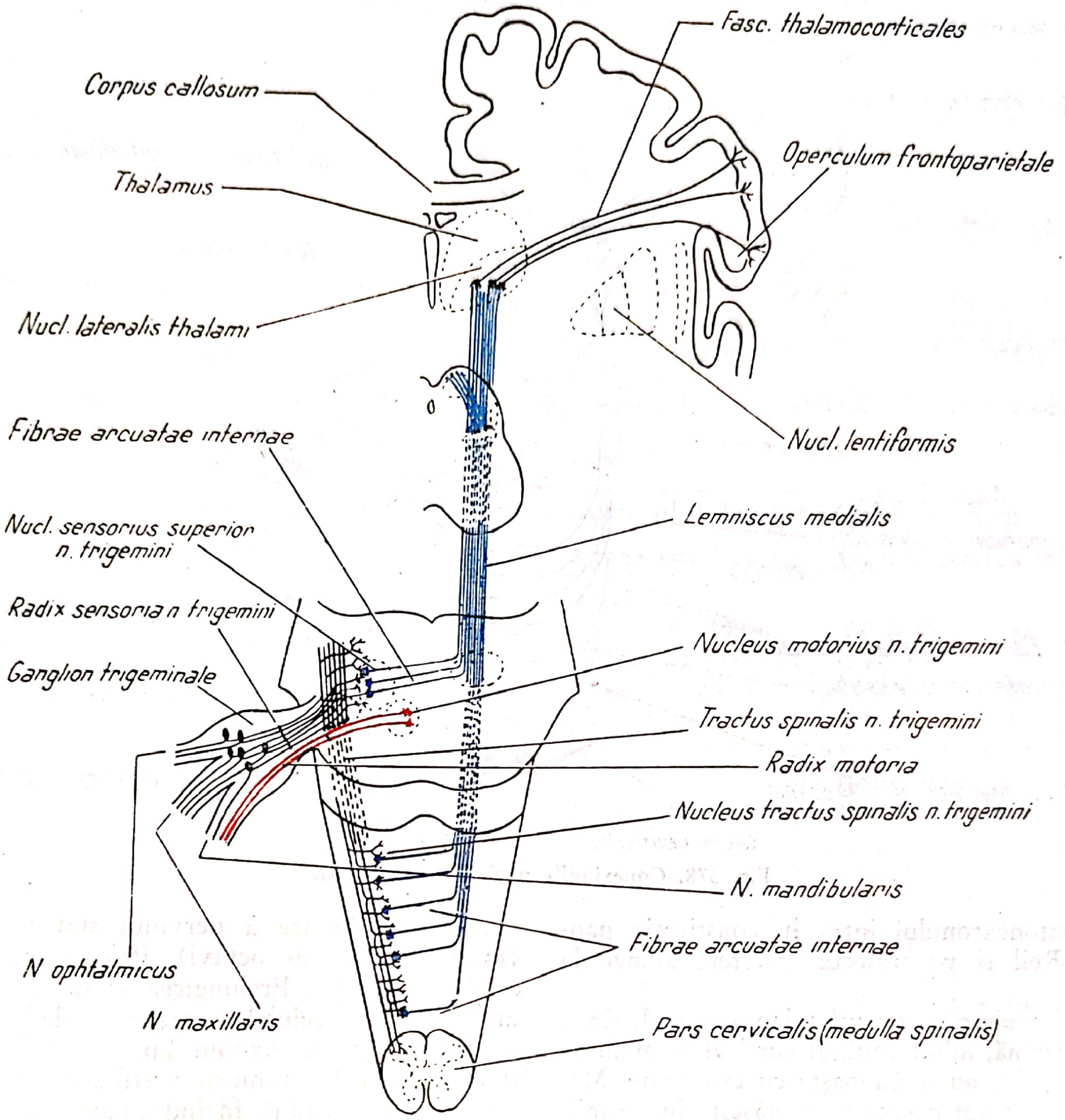
Fasc. thalamocorticales
Corpus callosum
Operculum frontoparietale
Thalamus
Nucl. lateralis thalami
Nucl. lentiformis
Fibrae arcuatae internae
Lemniscus medialis
Nucl. sensorius superior n. trigemini
Radix sensoria n. trigemini
Nucleus motorius n. trigemini
Ganglion trigeminale
Tractus spinalis n. trigemini
Radix motoria
Nucleus tractus spinalis n. trigemini
N. mandibularis
Fibrae arcuatae internae
N. ophtalmicus
N. maxillaris
Pars cervicalis (medulla spinalis)

Fig. 377. Conexiunile nucleilor senzitivi ai trigemenului.

Sensibilitatea gustativă este vehiculată de doi nervi: intermediarul lui Wrisberg — nervus intermedius şi glosifaringianul — nervus glossopharyngeus. În consecinţă, protoneuronul căii gustative se găseşte în ganglionii anexaţi acestora, în ganglionul geniculat — ganglion geniculi — pentru intermediar, şi în ganglionul lui Andersch şi ganglionul lui Ehrenritter — ganglion superius şi inferius — pentru glosofaringian. Intermediarul asigură inervaţia senzorială a celor 2/3 anterioare ale limbii, deci a papilelor fongiforme, pe cînd glosofaringianul inervează restul de 1/3 posterioară, unde se află papilele caliciforme şi foliate.

Prelungirea periferică a protoneuronului glosofaringianului ajunge la papilele gustative pe calea acestui nerv şi acolo se pune în contact cu celulele senzoriale respective. Prelungirea sa centrală intră în nevrax tot pe calea glosofaringianului şi se termină în nucleul tractului solitar — nucleus tractus solitarii. Aici se găseşte deutoneuronul gustativ şi din această cauză porţiunea nucleului care corespunde glosofaringianului şi mai sus intermediarului poartă denumirea de nucleul gustativ. Traiectul protoneuronului aparţinînd intermediarului este mai complicat. Plecînd de la corpul celular care se află în ganglionul geniculat, prelungirea periferică străbate a 2-a şi a 3-a porţiune a nervului facial, intră în coarda timpanului — chorda tympani — de acolo în nervul lingual — nervus lingualis — şi, pe calea acestuia din urmă ajunge la corpusculii gustativi din limbă. Prelungirea centrală a protoneuronului ajunge la nucleul solitar pe calea nervului intermediar al lui Wrisberg.

Deutoneuronul se află în nucleul solitar. Începînd de aici nu se cunoaşte încă cu precizie calea urmată de incitaţiile gustative. Se presupune că

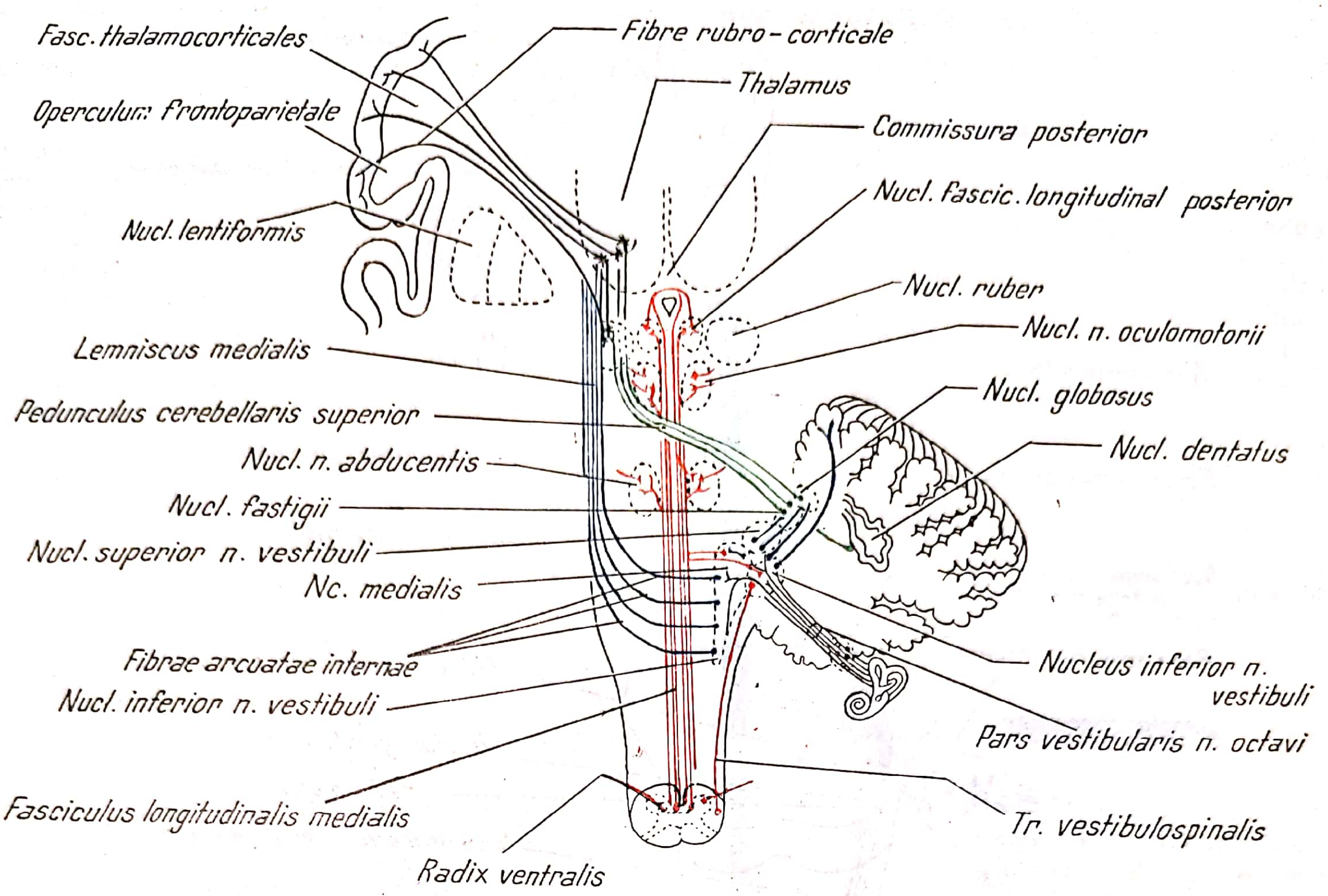
Fasc. thalamocorticales
Operculum frontoparietale
Nucl. lentiformis
Lemniscus medialis
Pedunculus cerebellaris superior
Nucl. n. abducentis
Nucl. fastigii
Nucl. superior n. vestibuli
Nc. medialis
Fibrae arcuatae internae
Nucl. inferior n. vestibuli
Fasciculus longitudinalis medialis
Radix ventralis
Fibre rubro-corticale
Thalamus
Commissura posterior
Nucl. fascic. longitudinal posterior
Nucl. ruber
Nucl. n. oculomotorii
Nucl. globosus
Nucl. dentatus
Nucleus inferior n. vestibuli
Pars vestibularis n. octavi
Tr. vestibulospinalis

Fig. 378. Conexiunile nucleilor vestibulari.

axonul deutoneuronului intră în constituţia panglicii lui Reil şi pe traiectul acesteia ajunge la talamus.

Al treilea neuron este cel talamocortical. Zona unde se termină, adică capătul cortical al analizatorului gustativ, nu se cunoaşte cu exactitate. Mai de mult, s-a crezut că acesta se găseşte în vecinătatea centrilor olfactori, în circumvoluţia hipocampului — gyrus parahippocampalis, şi în lobul fuziform — gyrus occipitotemporalis lateralis. Recent s-a ajuns la presupunerea că zona corticală este aşezată în partea inferioară a circumvoluţiei retrorolandice — gyrus postcentralis, în dreptul zonei motoare a musculaturii limbii din circumvoluţia precentrală — gyrus precentralis.

Căile vestibulare

Excitaţiile în legătură cu poziţia extremităţii cefalice în spaţiu sînt culese la nivelul aparatului vestibular din urechea internă — utricul — utriculus, sacul — sacculus şi canalele semicirculare — ductus semicirculares. Petele — maculae şi crestele acustice — cristae ampullares, sînt alcătuite din celule senzoriale şi celule de susţinere. Celulele senzoriale sînt acelea care recepţionează excitaţiile labirintice.

Protoneuronul căii vestibulare se află în ganglionul lui Scarpa — ganglion vestibular, anexat ramurii vestibulare a nervului statoacustic (pars vestibularis nervus octavi). Protoneuronul este o celulă bipolară *. Prelungirea sa dendritică se ramifică în jurul celulelor senzoriale, de la care preia excitaţia captată. Axonul lui ajunge la trunchiul cerebral pe calea ramurii vestibulare a perechii a VIII-a şi se termină făcînd sinapsa cu celule din nucleii vestibulari din podeaua ventriculului al IV-lea. Pătrunzînd în nevrax, fibrele nervului vestibular se împart în ramuri ascendente şi descendente (fig. 378). Ramurile ascendente merg direct şi încrucişat, mai ales la nucleul dorsal al lui Bechterew — nucleus vertibularis superior. Ramurile descendente, de asemenea, directe şi încrucişate se termină în nucleul medial al lui Schwalbe — (nucleus vestibularis medialis) şi în nucleul spinal al lui Roller — (nucleus vestibularis inferior). În nucleul lateral al lui Deiters (nucleus vestibulatis lateralis) se termină aproape exclusiv numai colateralele fibrelor precedente, aşa încît el nu poate fi considerat ca un nucleu terminal, ci mai de grabă ca unul de coordonare aşezat pe calea vestibulară. Există fibre vestibulare care merg direct la cerebel, fără să fie întrerupte la nivelul nucleilor.

Al doilea neuron al căilor vestibulare se găseşte în nucleii bulbari. Aparatul vestibular este o formaţiune veche din punct de vedere filogenetic, care s-a dezvoltat în legătură cu necesităţile de orientare a animalului în mediul înconjurător. Aceste funcţiuni au fost realizate printr-o serie de mecanisme reflexe. Ceea ce reprezintă caracteristica căilor vestibulare şi la om este multitudinea de legături cu formaţiunile învecinate, de conexiuni reflexe-motorii.

---

* Prezintă astfel caracteristica primitivă a protoneuronului senzitiv.

Fibrele provenite din nucleul lui Bechterew merg la cerebel şi se termină în scoarţa vermisului, a lobulilor pneumogastrici — flocculus, şi în nucleii acoperişului (nucleus fastigii). Fibrele provenite din nucleul medial şi spinal, precum şi colateralele precedentelor se pun în legătură cu substanţa reticulară a trunchiului cerebral şi cu nucleul lui Deiters.

De la nucleul lui Deiters coboară în măduvă fasciculul motor vestibulospinal (tractus vestibulospinalis). Alte fibre provenind din nucleii vestibulari, intră în constituţia fasciculului longitudinal medial — (fasciculus longitudinalis medialis). Pe calea acestuia, ele se pun în contact — homo şi heterolateral — cu nucleii motori ai nervilor muşchilor globului ocular, ai celorlalţi nervi craniali şi cu cei din măduva cervicală. Alte fibre stabilesc conexiuni cu nucleul fasciculului longitudinal medial (nucleus interstitialis), cu nucleii substanţei reticulare şi cu nucleul roşu al lui Stilling (nucleus ruber). Fibrele superioare ajung chiar la nucleul lentiform — nucleus lentiformis (globus pallidus) şi hipotalamus. Există numeroase fibre vestibulotectale, care se îndreaptă către tuberculii cvadrigemeni posteriori (colliculus inferior). Trebuie să subliniem că o caracteristică a conexiunilor nucleilor vestibulari cu celelalte formaţiuni este legătura în ambele sensuri. Acest lucru se referă mai ales la conexiunile cu cerebelul şi cu substanţa reticulară.

În rezumat, căile reflexe ale aparatului vestibular sînt reprezentate prin conexiunile cu cerebelul, fasciculul longitudinal medial, substanţa reticulară şi măduva spinării — fasciculul vestibulospinal.

Fasciculul longitudinal medial (Fasciculus longitudinalis medialis)

Este un fascicul important, de asociaţie a trunchiului cerebral. El reprezintă un sistem vechi din punct de vedere filogenetic, care se numără printre primele ce se mielizează la om. Fasciculul longitudinal medial se găseşte aşezat în trunchiul cerebral în tegment, în apropierea liniei mediane şi ventral de nucleii motori ai regiunii (fig 379). Se

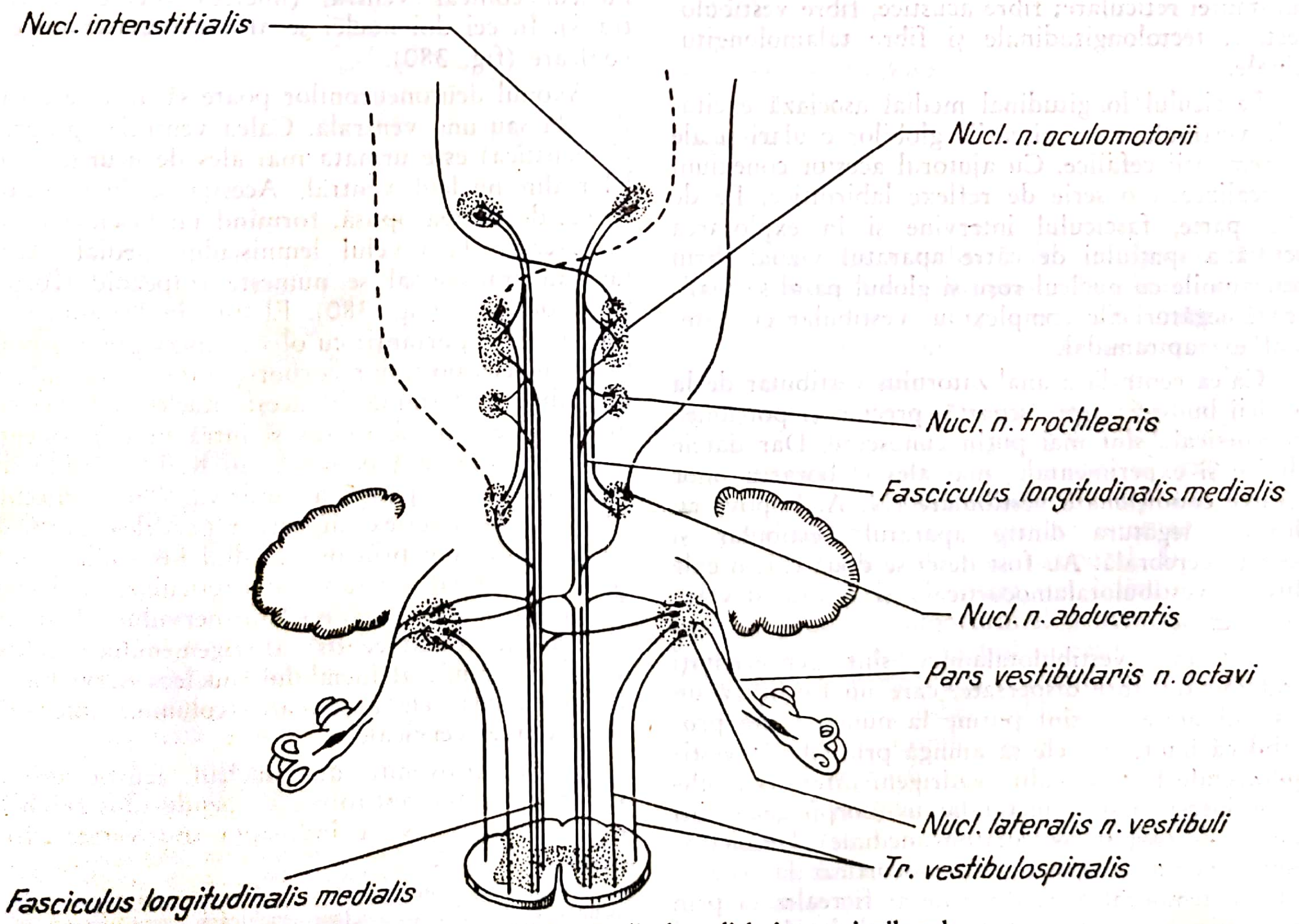
Nucl. interstitialis
Nucl. n. oculomotorii
Nucl. n. trochlearis
Fasciculus longitudinalis medialis
Nucl. n. abducentis
Pars vestibularis n. octavi
Nucl. lateralis n. vestibuli
Tr. vestibulospinalis
Fasciculus longitudinalis medialis

Fig. 379. Fasciculul longitudinal medial şi conexiunile sale.

întinde în sus pînă în apropierea diencefalului, iar în jos pînă în măduva cervicală, unde se află în partea profundă a cordonului anterior.

Fibrele fasciculului longitudinal medial asociază o serie de nuclei din trunchiul cerebral şi din măduva cervicală. O parte din ele provin din complexul vestibular. Aceste fibre devin ascendente şi descendente, cele mai multe rămînînd homolateral, dar altele trecînd de partea opusă. Fibrele ascendente se termină în contact, fie direct, fie prin intermediul substanţei reticulare, cu nucleii motori ai musculaturii globului ocular. Altele se pun în contact cu nucleul fasciculului longitudinal medial — nucleus interstitialis şi cu nucleul comisurii posterioare. Fibre ascendente importante ating nucleul roşu — nucleus ruber, unele chiar globul palid. Fibrele descendente ale fasciculului longitudinal medial se termină în legătură cu nucleul medular al nervului accesor — nucleus spinalis nervi accesorii, şi cu grupurile celulare motorii din coarnele anterioare ale măduvei cervicale, care inervează muşchii motori ai capului.

Se mai descriu în grosimea fasciculului longitudinal medial fibre care leagă substanţa reticulară, nucleul interstiţial şi nucleul lui Darkschewitsch (nucleus commissurae posterioris), cu coarnele anterioare ale măduvei cervicale; fibre care leagă nucleii lui Goll şi Burdach (nucleus gracilis şi cuneatus), şi cei ai nervilor cerebrali senzitivi cu nucleii substanţei reticulare; fibre acustice, fibre vestibulotectale, tectolongitudinale şi fibre talamolongitudinale.

Fasciculul longitudinal medial asociază excitaţiile vestibulare cu mişcările globilor oculari şi ale extremităţii cefalice. Cu ajutorul acestor conexiuni se realizează o serie de reflexe labirintice. Pe de altă parte, fasciculul intervine şi în explorarea activă a spaţiului de către aparatul vizual. Prin conexiunile cu nucleul roşu şi globul palid se realizează legături ale complexului vestibular cu sistemul extrapiramidal.

Calea centrală a analizatorului vestibular de la nucleii bulbari înspre scoarţă, precum şi porţiunea lui corticală sînt mai puţin cunoscute. Dar datele clinice şi experimentale, mai ales elaborarea unor reflexe condiţionate vestibulare (N. A. Popov) au dovedit legătura dintre aparatul vestibular şi scoarţa cerebrală. Au fost descrise două căi: o cale directă vestibulotalamocorticală şi o cale deviată prin cerebel.

Neuronii vestibulotalamici sînt reprezentaţi probabil de fibre dispersate, care nu formează un fascicul unitar şi sînt puţine la număr. Este probabil că multe din ele să ajungă prin fibrele vestibulotectale la tuberculii cvadrigeni inferiori (colliculus inferior) şi la metatalamus (corpii geniculaţi medial — corpus geniculatum mediale). De aici ar pleca axonul neuronului talamocorticat la scoarţa lobului temporal. Cealaltă cale ar fi realizată prin neuronii: vestibulocerebeloşi, cerebelotalamici şi talamocorticali. Capătul cortical al analizatorului vestibular se găseşte probabil în mai multe zone: în lobul temporal (primele circumvoluţii), în partea inferioară a lobului parietal şi în zona precentrală a lobului frontal.

Căile cochleare

Senzaţiile auditive sînt recepţionate de celule senzoriale speciale din melcul membranos (ductus cochlearis), de celulele auditive ale organului lui Corti (organum spirale).

Protoneuronul căii auditive sau cochleare este o celulă bipolară, care îşi are sediul în ganglionul spiral al lui Corti (ganglion spirale cochleae). Prelungirea dentritică a protoneuronului se pune în contact cu celula senzorială. Prelungirea centrală intră în constituţia ramurii cohleare a nervului auditiv (pars cochlearis nervus octavi). Aceste prelungiri părăsesc melcul la nivelul bazei columelei (basis modioli) traversează conductul auditiv intern (meatus acusticus internus), şi pe calea nervului auditiv (nervus statoacusticus, n. octavus), intră în trunchiul cerebral la nivelul fosetei laterale a bulbului. Aici fibrele nervului cohlear se pun în legătură cu doi nuclei: nucleul cohlear dorsal (tuberculul acustic) (nucleus cochlearis dorsalis) şi nucleul cohlear ventral (nucleus cochlearis ventralis). În cei doi nuclei se află deutoneuronii căii cohleare (fig. 380).

Axonul deutoneuronilor poate să urmeze o cale dorsală sau una ventrală. Calea ventrală (propriu-zis acustică) este urmată mai ales de neuriţii celulelor din nucleul ventral. Aceştia se încrucişează cu cei de partea opusă, formînd un fascicul întins transversal, la nivelul lemniscului medial. Acest fascicul transversal se numeşte trapezoid (corpus trapezoideum) (fig. 380). El este în legătură * cu doi nuclei importanţi: cu oliva superioară sau pontică (nucleus posterior corporis trapezoidei). Multe din fibre se termină în aceşti nuclei. Altele trec lîngă ei, se îndoaie în sus şi intră în componenţa porţiunii laterale a panglicii lui Reil — lemniscus lateralis — sau panglica auditivă. Oliva pontină este un centru reflex important pe calea auditivă. Ea are conexiuni prin intermediul fasciculului longitudinal medial şi a substanţei reticulare cu o serie de nuclei motori ca: nucleul nervului abducens (nucleus nervi abducentis), al trigemenului (nucleus nervi trigemini), al facialului (nucleus nervi facialis) şi cu coarnele anterioare (columna anterior), ale măduvei cervicale.

Fibrele provenite din nucleul acustic dorsal înconjură corpii restiformi — penduculus cerebellaris inferior — şi se îndreaptă transversal către

---

* Datorită fibrelor din amîndouă sursele: nucleus cochlearis dorsalis şi nucleus cochlearis ventralis. Primul are funcţie reflexă.

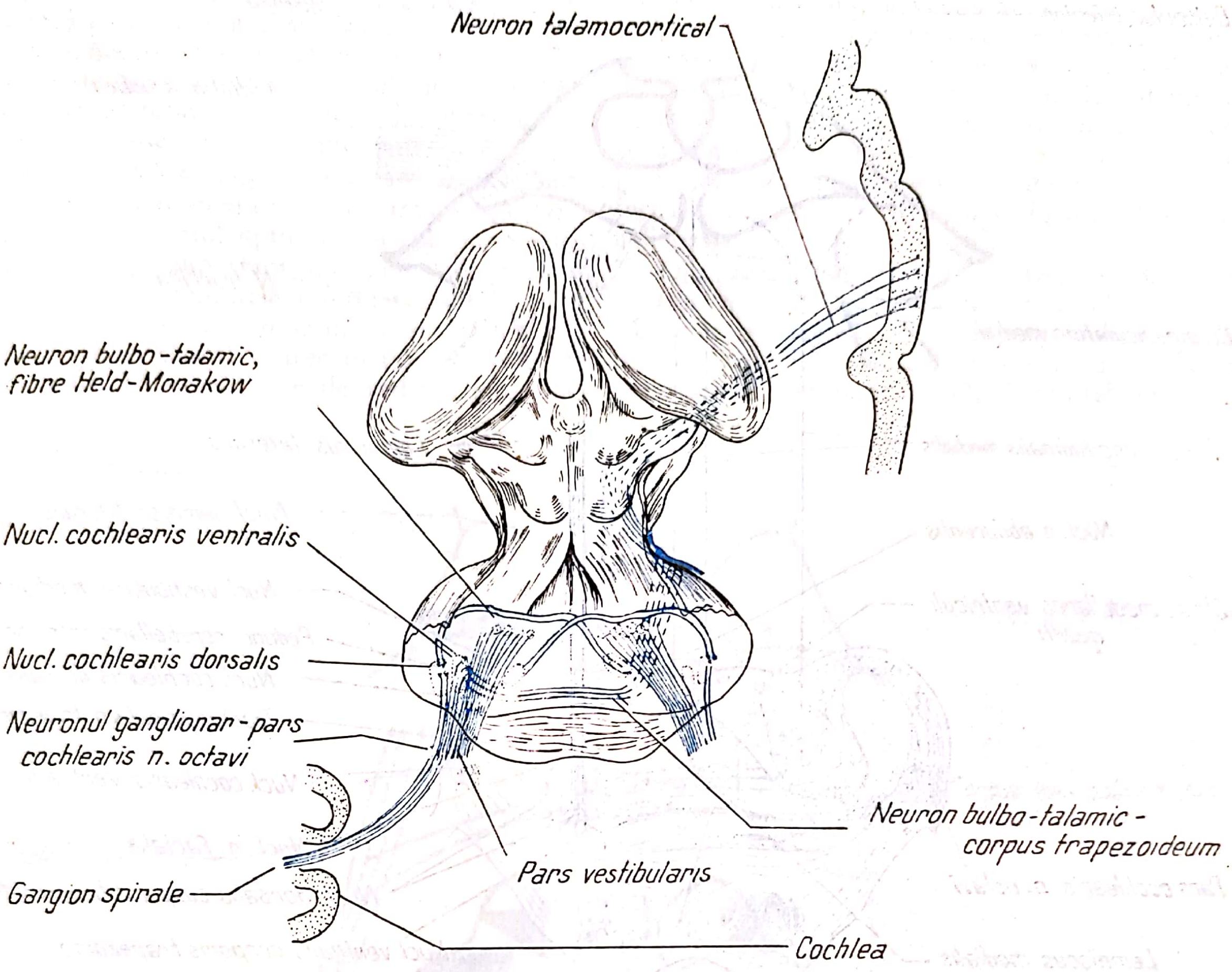
Neuron talamocortical
Neuron bulbo-talamic, fibre Held-Monakow
Nucl. cochlearis ventralis
Nucl. cochlearis dorsalis
Neuronul ganglionar - pars cochlearis n. octavi
Gangion spirale
Pars vestibularis
Neuron bulbo-talamic - corpus trapezoideum
Cochlea

Fig. 380. Calea acustică.

linia mediană. O parte din ele sînt mai superficiale, alcătuind în ansamblu fibrele Held-Monakow. Axonii celulelor nucleului acustic dorsal pătrund pînă la urmă la diverse niveluri în profunzime, şi se încrucişează pe linia mediană, trecînd în partea opusă*. Aici devin ascendente şi unindu-se cu fibrele asemănătoare provenite din nucleul ventral formează împreună porţiunea laterală a panglicii lui Reil. Lemniscul lateral mai este întărit şi cu fibre care provin din nucleii corpului trapezoid.

Porţiunea laterală a panglicii lui Reil sau panglica auditivă urcă prin trunchiul cerebral în direcţia tuberculilor cvadrigemeni inferiori (colliculus inferior) (fig. 381). Ea este aşezată lateral de panglica medială şi proemină chiar în suprafaţă la nivelul feţei laterale a pedunculilor cerebrali. O dată ajunsă la nivelul tuberculilor cvadrigemeni inferiori, panglica auditivă deviază lateral şi prin braţul conjunctival posterior (brachium colliculi inferioris) ajunge la corpul geniculat medial (corpus geniculatum mediale), unde se termină. Panglica auditivă trimite cîteva fibre directe şi o serie de colaterale care se termină în tuberculii cvadrigemeni inferiori. În corpii geniculaţi mediali se află ultimul neuron al căii auditive. Axonul lui străbate regiunea sublenticulară a capsulei interne — pars sublentiformis capsulae internae — şi se termină la nivelul lobului temporal. În rezumat, calea auditivă este formată din înlănţuirea a trei neuroni proto-, deutoneuronul şi neuronul talamocortical. Unele fibre făcînd succesiv sinapsă la nivelul olivei superioare, a nucleului propriu al lemniscului lateral, a tuberculilor cvadrigemeni inferiori, numărul neuronilor de pe calea acustică poate creşte pînă la 5—6.

Capătul cortical al analizatorului cohlear este reprezentat prin regiunea circumvoluţiilor transversale ale lui Heschl (gyri temporales transversi), de la nivelul primei circumvoluţii temporale (gyrus temporalis superior).

---

* Aceste fibre se întrerup în oliva metencefalică, resp. nucleul dorsal al corpului trapezoid, centru reflex legat direct de nucleul facialului şi motor al trigemenului, care pot acţiona asupra pavilionului urechii, timpanului şi scăriţei.

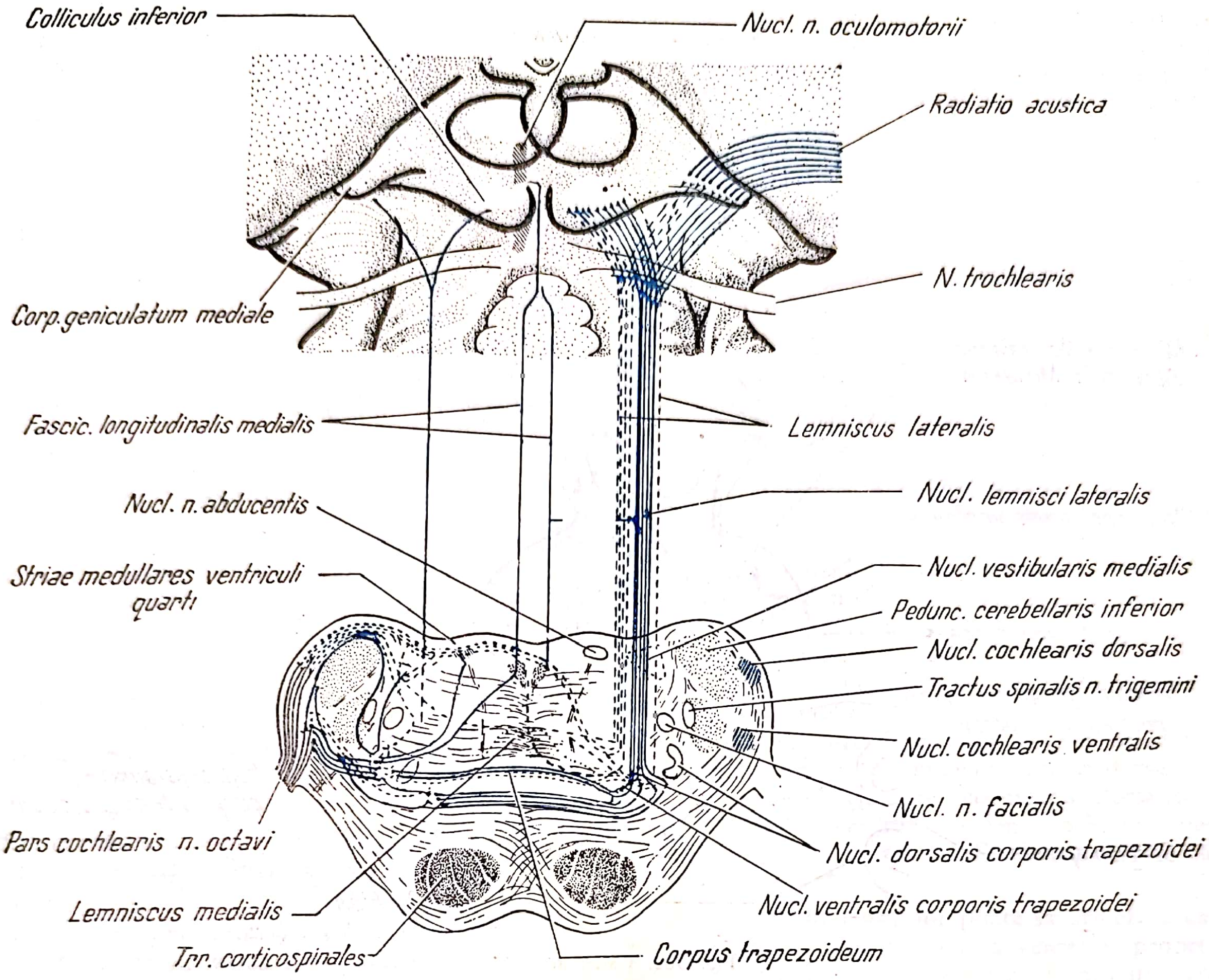
Colliculus inferior
Nucl. n. oculomotorii
Radiatio acustica
Corp. geniculatum mediale
N. trochlearis
Fascic. longitudinalis medialis
Lemniscus lateralis
Nucl. n. abducentis
Nucl. lemnisci lateralis
Striae medullares ventriculi quarti
Nucl. vestibularis medialis
Pedunc. cerebellaris inferior
Nucl. cochlearis dorsalis
Tractus spinalis n. trigemini
Nucl. cochlearis ventralis
Nucl. n. facialis
Pars cochlearis n. octavi
Nucl. dorsalis corporis trapezoidei
Nucl. ventralis corporis trapezoidei
Lemniscus medialis
Trr. corticospinales
Corpus trapezoideum

Fig. 381. Alcătuirea neuronală a corpului trapezoid şi a lemniscului lateral.

Căile optice

Senzaţiile optice sînt obţinute prin activitatea unui aparat complex, care reprezintă în esenţă o anexă a elementelor care recepţionează în ultima analiză excitaţiile vizuale. Aceste elemente sînt celulele vizuale, conurile şi bastonaşele din retină (stratum neuroepitheliale). După unii, ele sînt celule nervoase profund transformate.

Calea de transmisie a excitaţiilor vizuale este alcătuită, după modelul general al căilor ascendente din înlănţuirea a trei neuroni. Protoneuronul este reprezentat de celulele bipolare din retină (stratum ganglionare retinae). Prelungirea lor dentritică se pune în contact cu celulele vizuale de la care preiau excitaţia. Prelungirea axonică, îndreptată în sens opus se articulează cu dendritele celui de-al doilea neuron. Deutoneuronul este format de celulele ganglionare sau multipolare ale retinei (stratum ganglionare nervi optici). Ele au numeroase ramificaţii dendritice în legătură cu protoneuronul şi un lung axon. Aceşti axoni se alătură în stratul fibrelor nervoase, părăsesc globul ocular prin papilă (discus nervi optici) şi intră în constituţia nervului sau fasciculului optic (nervus opticus), a chiasmei (chiasma opticum) şi a tracturilor optice (tractus opticus), pe calea cărora ajunge pînă la al treilea neuron, talamocortical situat în corpii geniculaţi laterali.

Din cele arătate mai sus putem deduce că stratul celulelor bipolare reprezintă de fapt un ganglion senzitiv, desfăşurat în grosimea retinei. Nervul optic propriu-zis este reprezentat de axonii celulelor bipolare, care au valoarea unor rădăcini posterioare sau a fragmentului retroganglionar al unui nerv. Începînd de la acest nivel, căile optice se pot considera ca formaţiuni desprinse din sistemul nervos central. Stratul celulelor ganglionare echivalează cu un nucleu senzitiv din nevrax, iar nervul, chiasma şi tractul optic ca un fascicul ascendent exteriorizat.

O celulă bipolară se pune în contact cu mai multe celule vizuale (exceptînd regiunea petei galbene — macula). Mai multe celule bipolare sînt în legătură cu o singură celulă ganglionară. Astfel are loc o concentrare a excitaţiilor recepţionate. Pe de altă parte, prin intermediul celulelor orizontale şi amacrine se produce o asociere în suprafaţă a diferitelor circuite nervoase învecinate.

Axonii celulelor ganglionare, care se mai pot numi şi neuroni retinodiencefalici, traversînd nervul, chiasma şi tractul optic au un comportament special şi foarte important din punct de vedere funcţional. La vertebratele inferioare fibrele provenite de la un glob ocular se încrucişează în totalitatea lor prin chiasmă şi trec în tractul optic de partea opusă. La aceste animale vederea este monoculară, adică cîmpul vizual al celor doi ochi nu se intersectează. În schimb la vertebratele superioare cu vedere binoculară, care pot cuprinde zone mai mult sau mai puţin întinse din cîmpul vizual cu ambii ochi deodată, încrucişarea este numai parţială. La om, care are vederea binoculară cea mai perfectă, aproximativ doar jumătate din fibre se încrucişează, celelalte trec direct în tractul de aceeaşi parte.

Din cauza dispozitivului dioptric, jumătatea inferioară a retinei recepţionează impresiile venite de la jumătatea superioară a cîmpului vizual, iar jumătatea superioară pe cele sosite de la zonele inferioare ale acestuia (fig. 382). Tot astfel, jumătatea

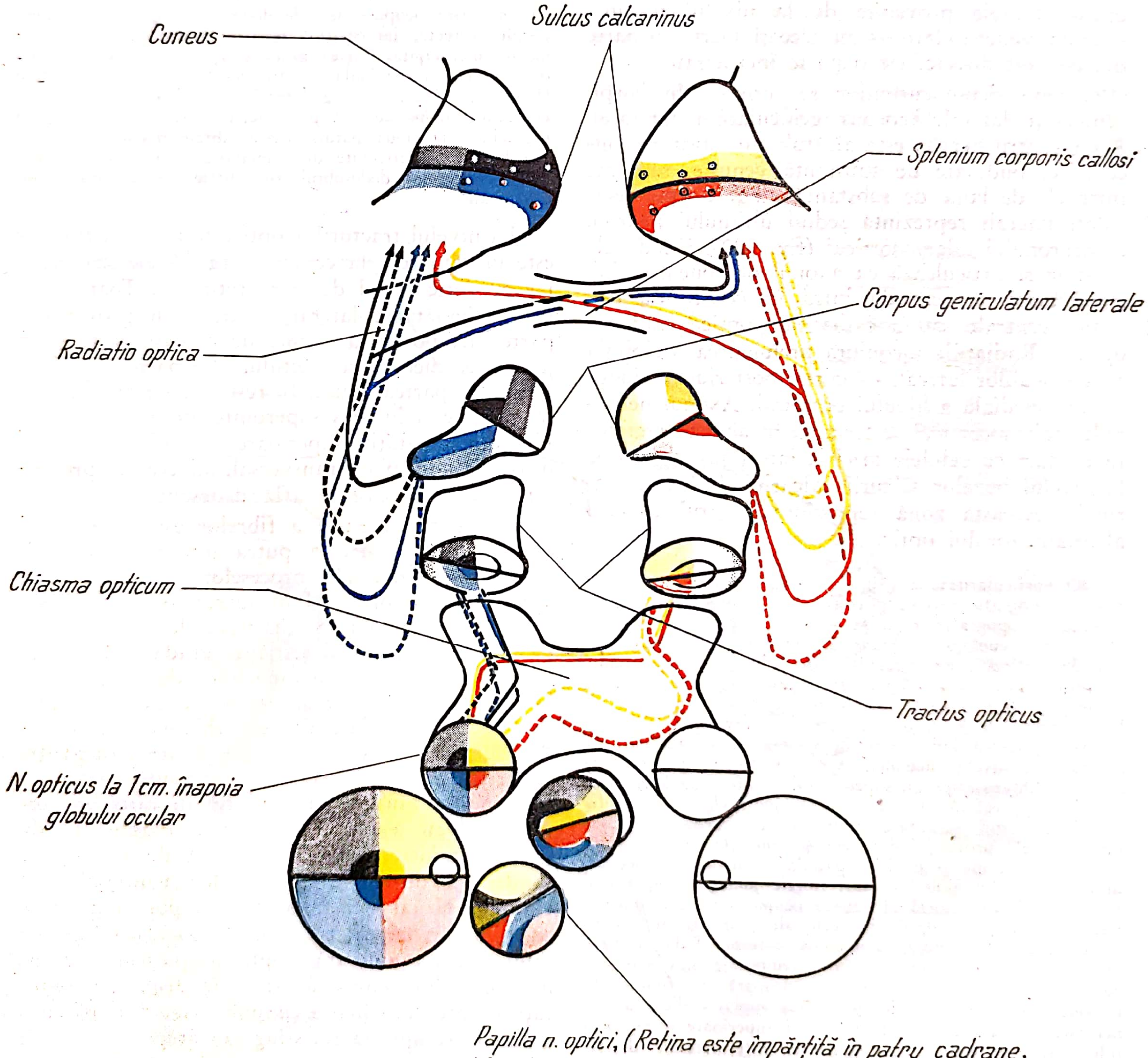
Sulcus calcarinus
Cuneus
Splenium corporis callosi
Corpus geniculatum laterale
Radiatio optica
Chiasma opticum
Tractus opticus
N. opticus la 1cm. înapoia globului ocular

Papilla n. optici, (Retina este împărţită în patru cadrane.
Macula este mai intens colorată.
Fibrele maculare : linii continui, restul fibrelor : linii întrerupte)

Fig. 382. Calea optică.

temporală a retinei priveşte segmentul nazal al cîmpului vizual, iar jumătatea sa nazală partea temporală a cîmpului. Axonii deutoneuronilor din segmentul temporal al retinei trec prin nervul optic şi chiasma optică direct în tractul optic de aceeaşi parte şi se termină în corpii geniculaţi homolaterali, deci nu se încrucişează. În schimb, axonii proveniţi din porţiunea nazală a retinei se încrucişează complet la nivelul chiasmei şi trec în tractul optic de partea opusă, care-i conduce pînă la corpul geniculat respectiv. Deci fiecare nerv optic conţine totalitatea fibrelor plecate de la un glob ocular, iar fiecare tract optic, fibrele provenite de la jumătatea temporală a ochiului de aceeaşi parte şi de la jumătatea nazală a ochiului de partea opusă. Fibrele provenite de la nivelul maculei — zona vederii clare — au aceeaşi soartă: o parte din ele sînt directe, iar o parte încrucişate.

Axonii deutoneuronilor se termină în corpii geniculaţi laterali (corpus geniculatum laterale). Acest centru nervos este alcătuit din straturi concentrice, ondulate de substanţă cenuşie, separate între ele de lame de substanţă albă. Corpii geniculaţi laterali reprezintă sediul ultimului neuron, al neuronului talamocortical (fig. 382). Dendritele acestuia se articulează cu axonul deutoneuronului. Prelungirea sa centrală intră în constituţia căii optice centrale sau a radiaţiilor optice (radiatio optica). Radiaţiile înconjură prelungirea occipitală a ventriculilor laterali — cornu posterius şi ajunge la faţa medială a lobului occipital. Axonul neuronului talamocortical se termină în această regiune, în contact cu celulele ariei striate (cîmpul 17) de la nivelul buzelor scizurii calcarine (sulcus calcarinus). Această zonă reprezintă capătul cortical al analizatorului optic.

O particularitate a căilor şi centrilor optici o constituie o topografie precisă şi constantă a fibrelor de origine retiniană, topografie care se păstrează pînă la scoarţă, chiar prin cuplajul efectuat la nivelul metatalamusului (fig 382). Prin acest mecanism, diferitele zone ale retinei se proiectează fidel asupra straturilor corpilor geniculaţi şi asupra zonei vizuale a scoarţei cerebrale. În mod arbitrar, suprafaţa receptoare a retinei se divizează în patru sectoare printr-o linie verticală şi una orizontală care se întretaie la nivelul maculei. Aceste sectoare sînt: superotemporal, inferotemporal, superonazal şi inferonazal. Această diviziune se referă atît la zona viziunii clare a maculei cît şi la restul suprafeţei retiniene. La nivelul nervului optic, fibrele provenite din cele 4 zone ale retinei ocupă în cele din urmă o poziţie spaţială identică. La început, după ieşirea din globul ocular, fibrele jumătăţii superioare a segmentului temporal al retinei ocupă porţiunea superolaterală a nervului optic, iar cele ale jumătăţii inferioare a segmentului temporal porţiunea inferomedială a nervului. Cele două grupe de fibre temporale sînt separate de o zonă oblică, în diagonală, ocupată de fibrele de provenienţă nazală. Şi aici jumătatea superomedială a zonei este formată de fibrele porţiunii superioare a segmentului nazal al retinei, iar jumătatea inferolaterală de fibrele porţiunii inferonazale. La extremitatea inferioară a zonei fibrelor nazale se grupează fibrele de provenienţă maculară. Ele alcătuiesc un ics (x) cu baza la periferie şi cu vîrful la centru. Centrul icsului este format de fibrele maculare nazale, superioare şi inferioare, iar periferia sus de fibrele maculotemporale superioare şi în jos de cele maculotemporale inferioare.

Pe măsură ce ne apropiem de chiazmă, situaţia diferitelor fascicule de fibre se schimbă. Fibrele maculare pătrund din ce în ce mai mult în profunzimea nervului şi se plasează pînă la urmă în centrul lui. Bandeleta diagonală a fibrelor nazale se etalează şi ocupă jumătatea medială a nervului optic, iar fibrele cu origine temporală superioare şi inferioare — pînă acum despărţite — se unesc într-un cîmp lateral. În urma acestor schimbări, nervul optic în apropierea chiasmei este format de un ax central de fibre maculare înconjurat de o manta periferică groasă de fibre provenite din restul retinei. Un plan vertical şi unul orizontal, care s-ar încrucişa în centrul nervului, îl împart în patru zone care cuprind fibre provenind din zonele omonime ale retinei şi ale maculei lutea.

În chiasma nervului optic se produc încrucişarea fibrelor nazale ale retinei. În consecinţă, părţile laterale ale chiasmei sînt ocupate de cele două fascicule de fibre temporale, directe, iar spaţiul median dintre ele de fibrele nazale încrucişate. Partea mijlocie a chiasmei este ocupată de pătura transversală a fibrelor maculare încrucişate (fig. 382). Acestea ating lateral fasciculele fibrelor neîncrucişate, iar pe de altă parte separă masa fibrelor nazale încrucişate în două pături. Peste fibrele maculare se află fibrele nazale provenite din jumătăţile superioare ale ambelor retine, iar dedesubtul lor fibrele din jumătăţile inferonazale.

La nivelul tracturilor optice topografia fibrelor este următoarea: la centru merg fibrele maculare, iar periferic restul de fibre retiniene. Toate acestea în jumătatea laterală a tractului provin din partea temporală a retinei de aceeaşi parte şi în jumătatea medială a tractului, din partea nazală a retinei de partea opusă. În rest, topografia fibrelor se menţine şi în sens superoinferior. Ceea ce provine din jumătăţile superioare ale retinelor se află deasupra unui plan transversal, iar ceea ce provine din cele inferioare se află dedesubt.

Topografia aceasta a fibrelor este importantă de cunoscut, pentru a putea interpreta anumite simptome clinice ale proceselor patologice care afectează căile optice. Distrugerea unui nerv optic dă cecitate unilaterală. În procesele lente progresive, cîmpul vizual se restrînge gradat, pe măsura interesării diferitelor mănunchiuri de fibre provenite din anumite zone ale retinei. O afecţiune care distruge părţile laterale ale chiasmei va cauza distrugerea fibrelor temporale şi deci dispariţia bilaterală a zonelor nazale ale cîmpului vizual — hemianopsie binazală. Interesarea de către un proces patologic a părţii mediane a chiasmei va da naştere la întreruperea fibrelor nazale, încrucişate şi deci a dispariţiei jumătăţilor temporale ale cîmpului vizual — hemianopsie temporală, asociată cu tulburări maculare (fibrele maculare încrucişate). Lezarea unui tract optic dă naştere la o hemianopsie homonimă, constînd în dispariţia jumătăţii drepte sau stîngi a cîmpului vizual, după cum a fost întrerupt tractul stîng sau drept.

Somatotopia fibrelor retiniene din tract se menţine şi în proiecţia lor pe corpii genunchiaţi laterali (fig. 382). Pe aceşti nuclei există o proiecţie punct cu punct a retinei, unde raporturile reciproce ale diferitelor zone retiniene (în sens superoinferior şi lateromedial) sînt aproximativ păstrate. Trebuie să specificăm însă că dimensiunile proiecţiei maculare ocupă aproximativ jumătate din masa totală a corpilor geniculaţi.

Zona de proiecţie corticală a regiunii maculare creşte şi mai mult, reprezentînd mai mult decît jumătate din aria vizuală a scoarţei. Somatotopia de pînă acuma a căilor optice este proiectată de către radiaţiile optice de pe corpii geniculaţi pe scoarţa cerebrală. Dacă ducem o orizontală prin macula lutea, excitaţiile luminoase recepţionate de jumătatea superioară a retinei, se proiectează pe buza superioară a scizurii calcarine, iar cele recepţionate de jumătatea ei inferioară, pe buza inferioară a scizurii. Pe de altă parte, regiunea proiecţiei maculare ocupă o zonă largă în partea posterioară a regiunii scizurii calcarine, pe cînd tot restul retinei se proiectează pe o zonă anterioară mai mică. Se pare că în zona de contact cele două cîmpuri se suprapun.

Analizatorul olfactor

Spre deosebire de ceilalţi analizatori, căile de conducere ale analizatorului olfactor nu trec prin talamus, ci ajung direct la scoarţa cerebrală. Explicaţia trebuie căutată probabil în vechimea filogenetică a acestui aparat.

Nu există celule epiteliale speciale modificate, nu există celule senzoriale pentru recepţia olfactivă. Excitaţiile olfactive sînt recepţionate direct de prelungirea periferică a protoneuronului (fig. 383). Protoneuronii se prezintă sub forma unor celule bipolare. Ele se găsesc răspîndite între celule epiteliale ale mucoasei pituitare din zona petei galbene — regio olfactoria tunicae mucosae nasi —. Această zonă echivalează deci cu un ganglion senzitiv desfăşurat în suprafaţă. Celulele bipolare au o prelungire dendritică scurtă şi o prelungire axonică mai lungă. Prelungirea dendritică proemină la suprafaţa mucoasei şi este elementul care

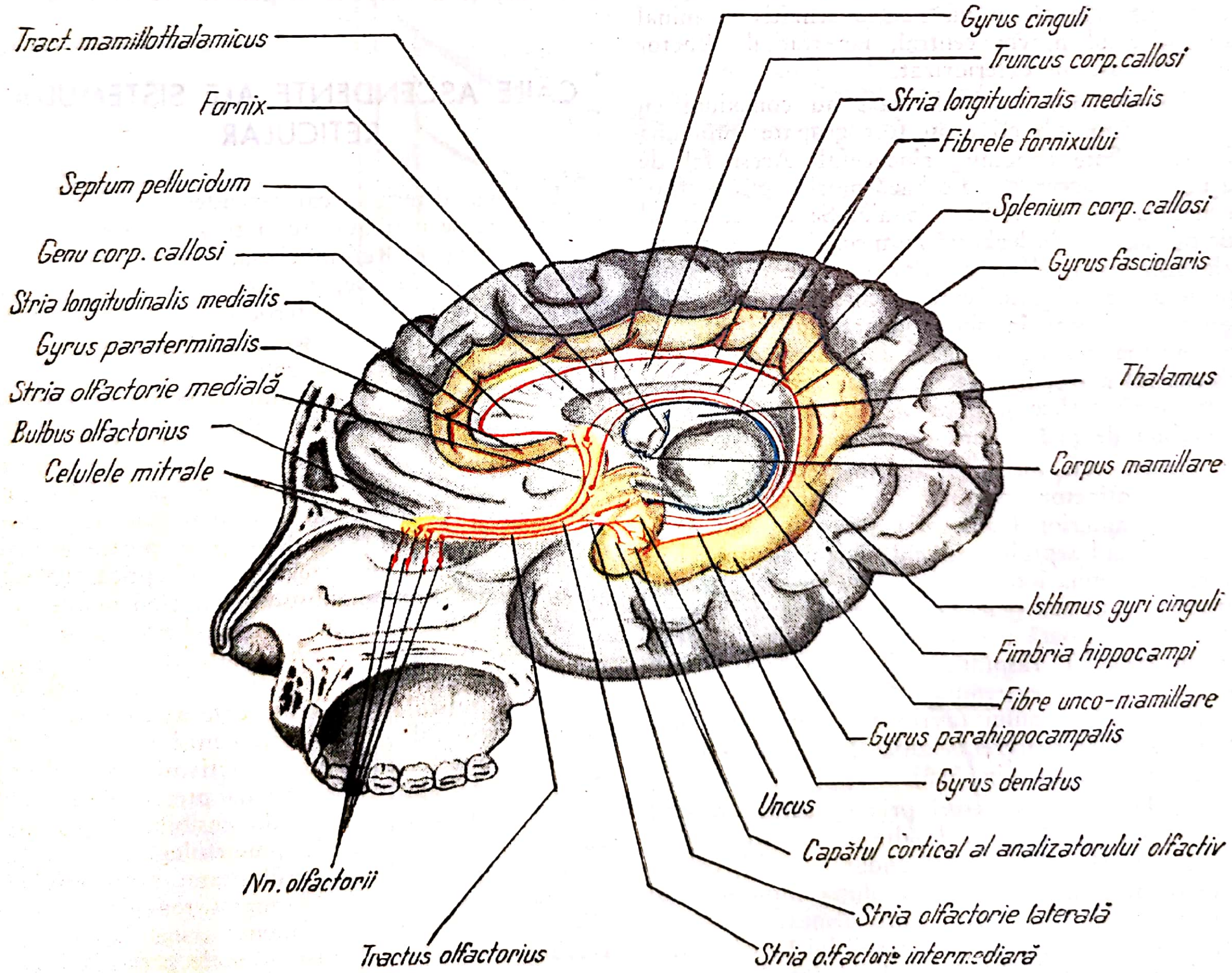
Tract. mamillothalamicus
Fornix
Septum pellucidum
Genu corp. callosi
Stria longitudinalis medialis
Gyrus paraterminalis
Stria olfactorie medială
Bulbus olfactorius
Celulele mitrale
Nn. olfactorii
Tractus olfactorius
Gyrus cinguli
Truncus corp. callosi
Stria longitudinalis medialis
Fibrele fornixului
Splenium corp. callosi
Gyrus fasciolaris
Thalamus
Corpus mamillare
Isthmus gyri cinguli
Fimbria hippocampi
Fibre unco-mamillare
Gyrus parahippocampalis
Gyrus dentatus
Uncus
Capătul cortical al analizatorului olfactiv
Stria olfactorie laterală
Stria olfactorie intermediară

Fig. 383. Mecanismul olfacţiei (schematic).

recepţionează excitaţiile olfactive. Totodată ea corespunde nervului olfactor propriu-zis.

Căile olfactive rezultă din înlănţuirea numai a doi neuroni, a protoneuronului cu deutoneuronul. Acesta ajunge prin axonul său direct la scoarţa cerebrală. Restul de neuroni care participă încă la conducerea excitaţiilor din aparatul olfactiv sînt în realitate neuroni de asociaţie a centrilor olfactivi primari cu cei secundari sau au valoarea unor căi reflexe.

Prelungirea dendritică a protoneuronului culege impresiile olfactive. Axonul lui intră în constituţia aşa-zişilor nervi olfactori — (nn. olfactorii), care în realitate echivalează cu rădăcina posterioară a nervilor spinali. Pe calea nervilor olfactori axonii protoneuronilor pătrund în bulbul olfactor, unde se termină în contact cu deutoneuronul.

Deutoneuronul este reprezentat de celulele mitrale din bulbul olfactor (bulbus olfactorius). Articulaţia dintre proto- şi deutoneuron poartă denumirea de glomerul olfactor. Axonul celulelor mitrale trece în constituţia tractului olfactor — tractus olfactorius, şi pe calea lui ajunge în centrii corticali olfactori primari. Totalitatea celulelor mitrale echivalează cu un nucleu senzitiv terminal din sistemul nervos central, iar tractul olfactor este un fascicul exteriorizat.

Formaţiunile cerebrale care au conexiuni cu fibrele căilor olfactive au fost grupate împreună într-o unitate denumită rinencefal. Acest fel de a prezenta lucrurile are o bază morfologică şi filogenetică, nu însă şi funcţională. Se cunosc destul de puţine date în legătură cu mecanismele corticale ale senzaţiilor olfactive, dar se pare că o mare parte a formaţiunilor care în cursul evoluţiei filogenetice au stat în slujba aparatului olfactor la om nu mai au nici o legătură cu aceasta. Vechiul rinencefal a fost invadat în multe locuri de structuri neoencefalice şi pare să aibă în aceste zone funcţiuni de altă natură decît cele olfactive.

Centrii olfactori corticali sînt reprezentaţi de: trigonul olfactor (trigonum olfactorium), spaţiul perforat anterior (substantia perforata anterior), şi ganglionul septului pelucid. Toate acestea alcătuiesc împreună lobul olfactor sau centrii olfactori primari. Unii autori leagă de aceşti centri şi extremitatea anterioară a circumvoluţiei corpului calos (gyrus cinguli), răspîntia olfactivă (area subcallosa) şi mai ales extremitatea anterioară a circumvoluţiei hipocampului (gyrus parahippocampalis). Aceste zone ar reprezenta capătul cortical al analizatorului olfactor (fig. 383).

De la centrii olfactori primari pleacă o serie de neuroni care îi leagă de alte zone corticale, denumite centri olfactori secundari. Astfel centrii primari sînt uniţi cu circumvoluţia hipocampului printr-un neuron al cărui axon urmează rădăcina medială a tractului olfactor, nervii lui Lancisi (stria longitudinalis medialis), fascicola cinerea (gyrus fasciolaris), fascia dentata (gyrus dentatus) şi bandeleta lui Giacomini. Acelaşi lucru se realizează pe calea trigonului cerebral (fornix) şi a fasciei dentata. De-a lungul teniei semicirculare (stria terminalis) axonul neuronilor din spaţiul perforat anterior ajunge la nucleul amigdalian (corpus amygdaloideum). Comisura albă anterioară (commissura anterior), şi trigonul cerebral realizează pe de altă parte căi comisurale transversale care asociază în această direcţie centrii olfactori.

Tot de formaţiunile olfactive sînt legate o altă serie de căi, care au valoarea unor căi reflexe. Din centrii primari pleacă prelungiri axonice, care traversînd planşeul ventriculului al IV-lea se îndreaptă către nucleii trunchiului cerebral şi ai măduvei cervicale. Aceşti axoni se pot întrerupe în tuberculii mamilari (corpus mamillare). Din nucleul septului pelucid pleacă o cale care ajunge, de asemenea, la formaţiunile din trunchiul cerebral, de-a lungul pedunculului anterior al epifizei (stria medullaris thalami) şi a fasciculului reflex al lui Meynert (fasciculus retroflexus). Semnalăm, în sfîrşit, legătura dintre circumvoluţia hipocampului şi tuberculii mamilari pe calea fasciei dentata (gyrus dentatus) şi a stîlpilor trigonului (crus fornicis).

CĂILE ASCENDENTE ALE SISTEMULUI RETICULAR

Pe lîngă diferitele căi ascendente, descrise anterior, care se mai numesc şi principale sau specifice (panglica lui Reil mediană, fasciculele spinotalamice, bulbotalamice, radiaţiile optice, panglica acustică, căile olfactive, interoceptive etc.) (fig. 384), excitaţiile senzitive şi senzoriale pot ajunge la scoarţa cerebrală şi pe o cale secundară, prin substanţa reticulară a trunchiului cerebral — substantia reticularis, formatio reticularis (v. pag. 370).

Substanţa reticulară are din punct de vedere topografic un segment bulbar, unul pontin şi unul peduncular. Pe lîngă acestea, mai nou se înglobează în formaţia reticulară şi o porţiune mai rostrală care cuprinde regiunea suboptică, partea posterioară a hipotalamusului şi nucleii nespecifici ai talamusului. Diferitele căi ascendente trecînd înspre talamus emit o serie de colaterale, care se pun în legătură cu substanţa reticulară. În interiorul substanţei reticulare există o cale ascendentă formată dintr-o înlănţuire de numeroşi neuroni, care se numeşte sistemul reticular activator ascendent. Această cale, spre deosebire de precedentele, este comună tuturor variantelor de sensibilitate. Cu alte cuvinte, aceleaşi formaţiuni morfologice pot conduce diferitele forme de sensibilitate: exteroceptivă, şi interoceptivă. De la formaţia reticulară, căile sistemului activator ascendent ajung la scoarţa cerebrală fie prin talamus — unde prezintă o întrerupere —, fie prin hipotalamus şi regiunea suboptică.

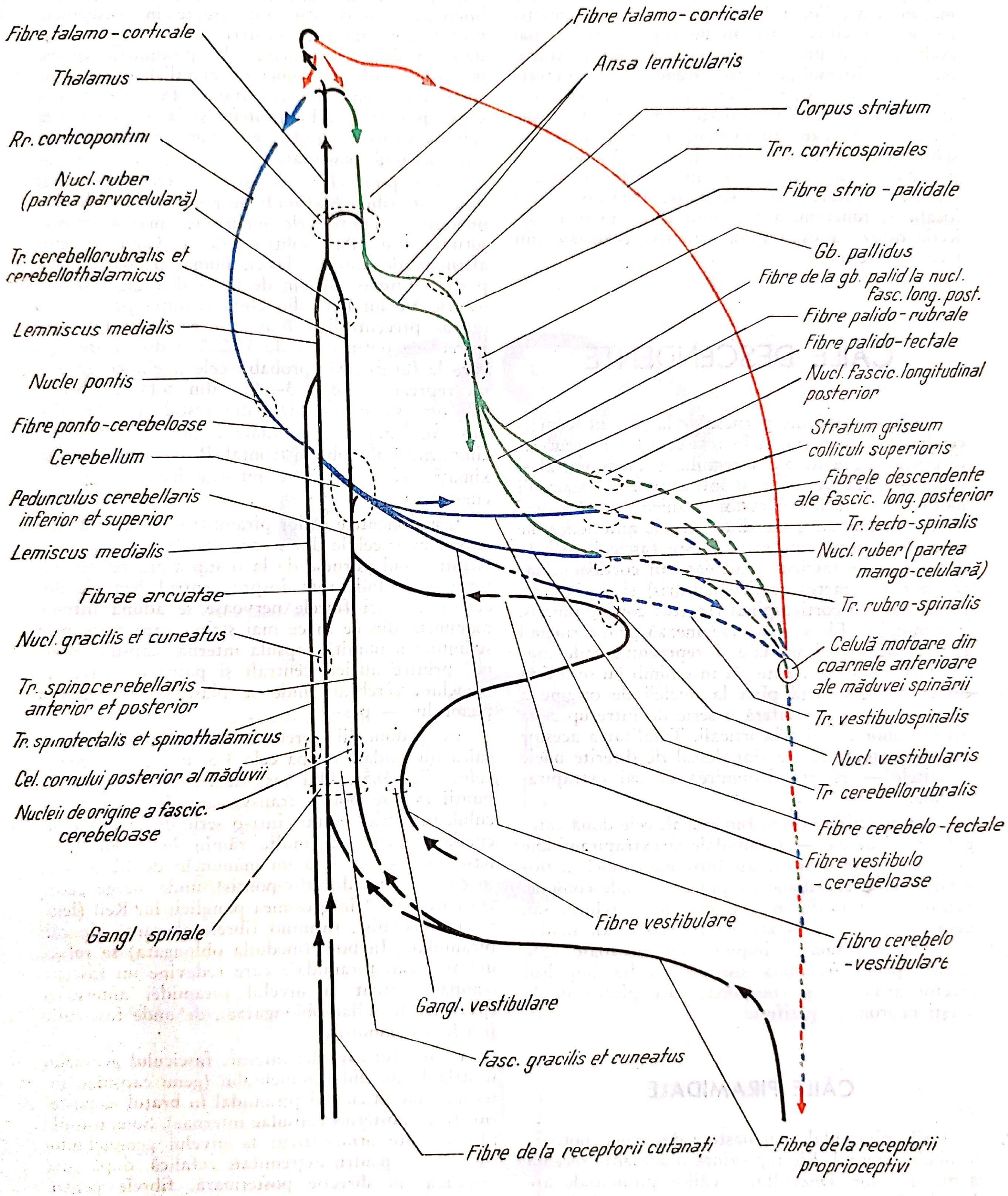
Fibre talamo-corticale
Thalamus
Rr. corticopontini
Nucl. ruber (partea parvocelulară)
Tr. cerebellorubralis et cerebellothalamicus
Lemniscus medialis
Nuclei pontis
Fibre ponto-cerebeloase
Cerebellum
Pedunculus cerebellaris inferior et superior
Lemiscus medialis
Fibrae arcuatae
Nucl. gracilis et cuneatus
Tr. spinocerebellaris anterior et posterior
Tr. spinotectalis et spinothalamicus
Cel. cornului posterior al măduvii
Nucleii de origine a fascic. cerebeloase
Gangl spinale
Fibre talamo-corticale
Ansa lenticularis
Corpus striatum
Trr. corticospinales
Fibre strio-palidale
Gb. pallidus
Fibre de la gb. palid la nucl. fasc. long. post.
Fibre palido-rubrale
Fibre palido-tectale
Nucl. fascic. longitudinal posterior
Stratum griseum colliculi superioris
Fibrele descendente ale fascic. long. posterior
Tr. tecto-spinalis
Nucl. ruber (partea mango-celulară)
Tr. rubro-spinalis
Celulă motoare din coarnele anterioare ale măduvei spinării
Tr. vestibulospinalis
Nucl. vestibularis
Tr cerebellorubralis
Fibre cerebelo-tectale
Fibre vestibulo-cerebeloase
Fibro cerebelo-vestibulare
Fibre vestibulare
Gangl. vestibulare
Fasc. gracilis et cuneatus
Fibre de la receptorii cutanați
Fibre de la receptorii proprioceptivi

Fig. 384. Conexiunile ascendente și descendente ale formațiunii reticulare.

Viteza de transmisie a impulsului nervos prin substanţa reticulară este foarte mică faţă de viteza mai mare a căilor ascendente specifice. În opoziţie cu căile specifice, care au un capăt cortical mai mult sau mai puţin circumscris, excitaţiile transmise prin sistemul activator ascendent al substanţei reticulare au o vastă distribuţie şi se proiectează aproape la toate ariile scoarţei cerebrale. Cercetările mai noi, care au evidenţiat aceste date, au subliniat din nou concepţiile lui I. P. Pavlov despre localizările funcţionale în scoarţa cerebrală. Pavlov a arătat că la scoarţă, pe lîngă zone cu o localizare funcţională mai limitată există şi o proiecţie difuză a excitaţiilor senzitivosenzoriale din mediul exterior.

CĂILE DESCENDENTE

Căile descendente pornesc de la nivelul scoarţei cerebrale. Unele străbat în traiectul lor descendent diferitele segmente ale sistemului nervos central şi ating — fără să sufere o întrerupere — neuronii motori din nucleii nervilor cranieni (nuclei nervorum cranialium), sau din coarnele anterioare ale măduvei (cornu anterius). Aceste fascicole poartă denumirea de fascicul geniculat sau corticonuclear sau bulbar (tractus corticonuclearis) şi de fascicul piramidal sau corticospinal (tractus corticospinalis, pyramidalis). Ele se mai desemnează prin termenul generic de căi piramidale şi reprezintă căile motricităţii voluntare. Alte căi în schimb nu se întind direct de la scoarţă pînă la nucleii de origine a nervilor motori, ci suferă o serie de întreruperi la nivelul unor centri subcorticali. Totalitatea acestor căi — cu toate că ele sînt destul de diferite unele de altele — poartă denumirea de căi extrapiramidale.

Din punct de vedere funcţional, cele două categorii mari de căi — piramidale şi extrapiramidale — sînt în fond intim legate între ele, ambele acţionînd în mod coordonat asupra căii finale comune, neuronii motori din nucleii nervilor cerebrali sau neuronii motori din coarnele anterioare ale măduvei. Din combinarea impulsurilor nervoase care circulă prin cele două sisteme rezultă impulsul efector armonios şi coordonat care pleacă de la aceşti neuroni la periferie.

CĂILE PIRAMIDALE

Căile piramidale iau naştere din zona motoare a lobului frontal. Ele reprezintă o achiziţie recentă a mamiferelor. Dezvoltarea căilor piramidale are loc în legătură cu dezvoltarea şi amplificarea scoarţei cerebrale. La mamiferele inferioare, căile piramidale bulbare sînt mai bine reprezentate decît cele spinale. Acestea din urmă nu parcurg toată lungimea măduvei şi sînt situate în cordoanele posterioare (funiculus posterior). Numai începînd de la carnivore şi primate calea piramidală ajunge în cordonul lateral (funiculus lateralis) concomitent cu o mai accentuată dezvoltare a fasciculelor senzitive posterioare. La primate şi la om porţiunea spinală a căii piramidale este mai voluminoasă decît fasciculul geniculat.

Căile piramidale ale omului conţin peste un milion de fibre. Mai mult de jumătate din ele sînt mielinizate. Dintre cele mielinizate, marea lor majoritate sînt fibre subţiri (90%). Contrar celor afirmate de autorii clasici, numai o foarte mică parte a fibrelor provin de la celulele gigantopiramidale ale lui Betz din circumvoluţia precentrală (gyrus precentralis). Numărul celulelor lui Betz întrece cu puţin cifra de 30 000 şi deci fibrele pe care le furnizează (probabil cele mielinice groase) nu reprezintă decît 3—4% din totalul fibrelor căii piramidale. O parte din restul fibrelor provin din celulele piramidale mijlocii şi mici din cîmpurile 4 ale lobului frontal. Provenienţa a aproximativ 40% din fibre nu este încă cu precizie cunoscută.

Componentele căilor piramidale reprezintă deci axonii unor celule din scoarţa cerebrală (fig. 385). Aceşti axoni pornesc de la o suprafaţă relativ întinsă şi se îndreaptă înspre centrul hemisferelor cerebrale. Aici fibrele nervoase se adună într-un mănunchi din ce în ce mai strîns, care trece prin strîmtoarea numită capsula internă (capsula interna) printre nucleii centrali şi pătrunde astfel în trunchiul cerebral, unde se plasează în regiunea piciorului — pes—.

În pedunculii cerebrali (pedunculus cerebri) calea piramidală ocupă cele 3/5 mijlocii ale piciorului (fig. 385). Mai jos, fibrele transversale ale punţii (fibrae pontis transversae) disociază fasciculul, pînă aici unitar, într-o serie de fascicule secundare. Cele mai multe rămîn în picior (pars basilaris pontis), însă un mănunchi de fibre trece în calotă (pars dorsalis pontis), unde merge „contra curentului“ în grosimea panglicii lui Reil (lemniscus medialis), formînd fibrele aberante ale căii piramidale. În bulb (medulla oblongata) se reface unitatea căii piramidale care redevine un fascicul compact, situat la nivelul piramidei anterioare (pyramis medullae oblongatae), de unde fasciculul şi-a luat denumirea.

La nivelul capsulei interne, fasciculul geniculat se află la nivelul genunchiului (genu capsulae internae), iar fasciculul piramidal în braţul ei posterior (crus posterius capsulae internae). Somatotopia fibrelor este următoarea: la nivelul genunchiului trec fibrele pentru extremitate cefalică, după care urmează, în direcţie posterioară, fibrele pentru membrul superior, trunchi şi membrul inferior. În pedunculii cerebrali calea piramidală ocupă partea mijlocie a piciorului. Fibrele pentru membrul inferior se află lateral, cele pentru trunchi la mijloc, iar cele pentru membrul superior medial. Această somatotopie a fibrelor dispare la nivelul punţii o dată cu disocierea fasciculului, dar reapare mai jos şi se poate recunoaşte clar în măduva cervicală superioară (medulla spinalis-pars cervicalis). Dacă luăm în considerare că la nivelul scoarţei frontalei ascendente musculatura membrului inferior este reprezentată în regiunea ei superioară (şi pe lobulul paracentral) iar de aici în direcţia descendentă urmează zonele de proiecţie ale trunchiului, membrului superior şi jos a extremităţii cefalice, ne putem da seama că în ansamblu calea piramidală suferă o torsiune în drumul ei descendent. Datorită acestui proces de torsiune, o fibră pentru membrul inferior care a luat naştere în regiunea superioară a circumvoluţiei prerolandice trece prin braţul posterior al capsulei interne, pentru ca să ajungă în cele din urmă într-o poziţie laterală la nivelul trunchiului cerebral şi a măduvei spinării.

La nivelul porţiunii inferioare a bulbului are loc încrucişarea fasciculului piramidal (decussatio pyramidum). 80—90% din fibre se încrucişează şi trec în cordonul lateral de partea opusă a măduvei (funiculus lateralis), unde coboară pînă în partea

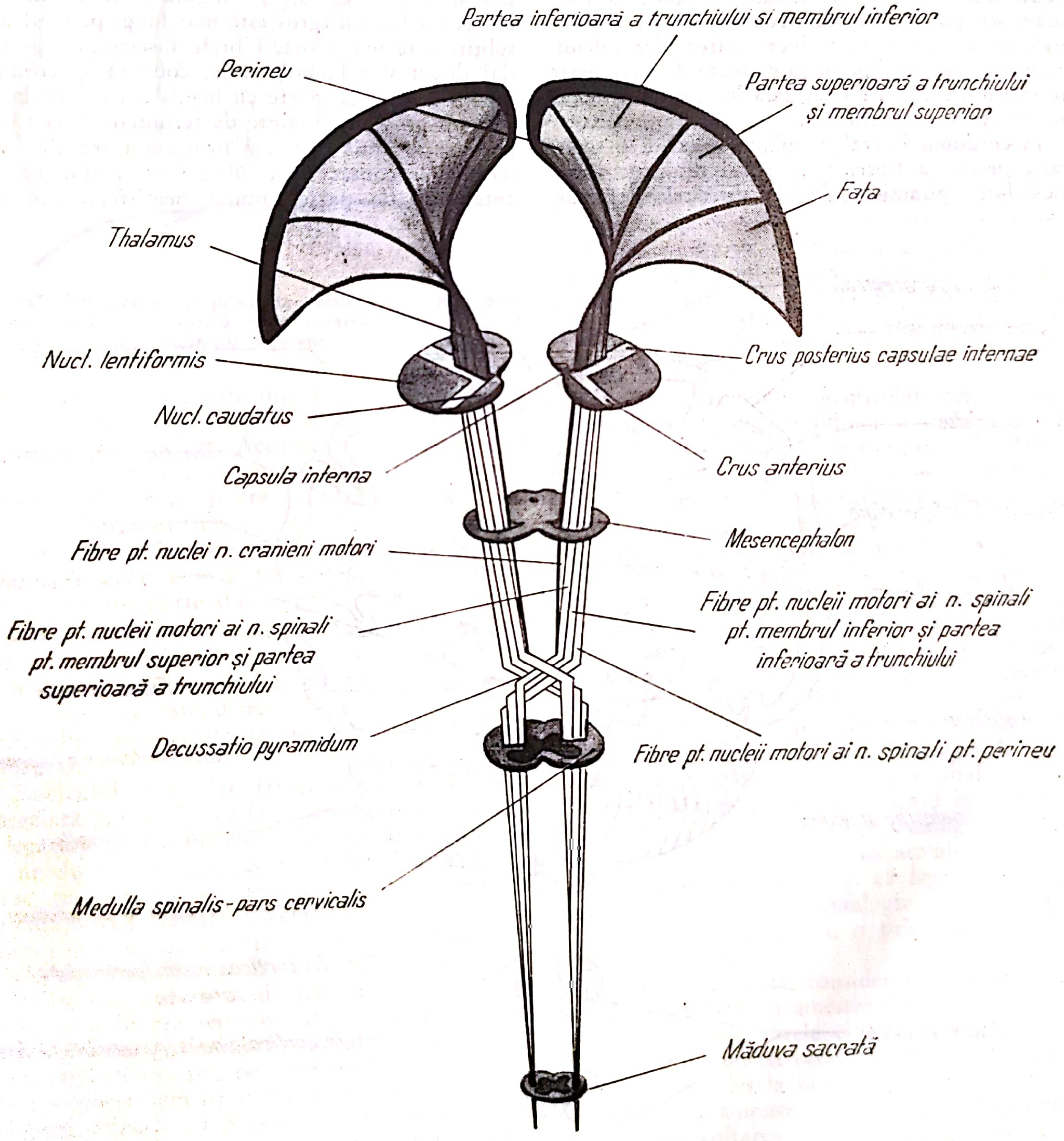
Partea inferioară a trunchiului și membrul inferior
Perineu
Partea superioară a trunchiului și membrul superior
Fața
Thalamus
Nucl. lentiformis
Crus posterius capsulae internae
Nucl. caudatus
Crus anterius
Capsula interna
Mesencephalon
Fibre pt. nuclei n. cranieni motori
Fibre pt. nucleii motori ai n. spinali pt. membrul inferior și partea inferioară a trunchiului
Fibre pt. nucleii motori ai n. spinali pt. membrul superior și partea superioară a trunchiului
Decussatio pyramidum
Fibre pt. nucleii motori ai n. spinali pt. perineu
Medulla spinalis-pars cervicalis
Măduva sacrată

Fig. 385. Schemă demonstrînd traiectul şi raporturile căii corticonucleare şi corticospinale.

inferioară a acesteia, sub denumirea de fasciculul piramidal încrucişat [tractus corticospinalis (pyramidalis) lateralis]. Restul de fibre alcătuiesc fasciculul piramidal direct [tractus corticospinalis (pyramidalis) anterior], care coboară în cordonul anterior de aceeaşi parte a planului mediosagital în care se aflau şi în trunchiul cerebral. Această modalitate de grupare a fibrelor nu este însă absolută. Se pare că fasciculul piramidal încrucişat poate conţine un număr destul de important de fibre homolaterale. La nivelul decusaţiei, primele fibre care se încrucişează sînt cele aflate într-o poziţie laterală în bulb (fibrele pentru membrul inferior). Pe urmă se încrucişează succesiv celelalte fibre, situate din ce în ce mai medial. Trebuie să semnalăm că pot exista numeroase variante individuale în ceea ce priveşte încrucişarea piramidelor. Proporţia fibrelor încrucişate poate fi mai mare sau mai mică şi poate fi inegală în cele două jumătăţi simetrice ale măduvei.

În cordonul lateral al măduvei există o topografie precisă a fibrelor în sensul că în grosimea fasciculului piramidal fibrele diferitelor grupuri musculare sînt grupate, alcătuind lamele subţiri. Aceste lamele sînt juxtapuse în cadrul fasciculului piramidal încrucişat, ca foile unei cepe, în aşa fel că fibrele pentru membrul inferior sînt mai laterale, după ele urmează fibrele pentru trunchi, iar fibrele pentru membrul superior sînt cele mai mediale, în apropierea substanţei cenuşii (fig. 386). Fibrele fasciculului piramidal încrucişat se termină în contact cu celulele motorii ale coarnelor anterioare de aceeaşi parte cu fasciculul considerat.

Fasciculul piramidal direct (tractus corticospinalis anterior) ocupă o zonă variabilă din cordonul anterior în raport cu numărul mai mare sau mai mic de fibre cuprinse în el. Tot în raport cu acest număr se pare că este şi lungimea fasciculului. De obicei un fascicul gros este mai lung, pe cînd unul subţire este mai scurt. Fibrele fasciculului piramidal direct sînt homolaterale, coboară în cordonul lateral de aceeaşi parte cu hemisfera cerebrală din care au provenit. Înainte de terminare însă fibrele traversează linia mediană prin comisura albă şi se termină în contact cu celulele motorii din coarnele anterioare de partea opusă hemisferei din care

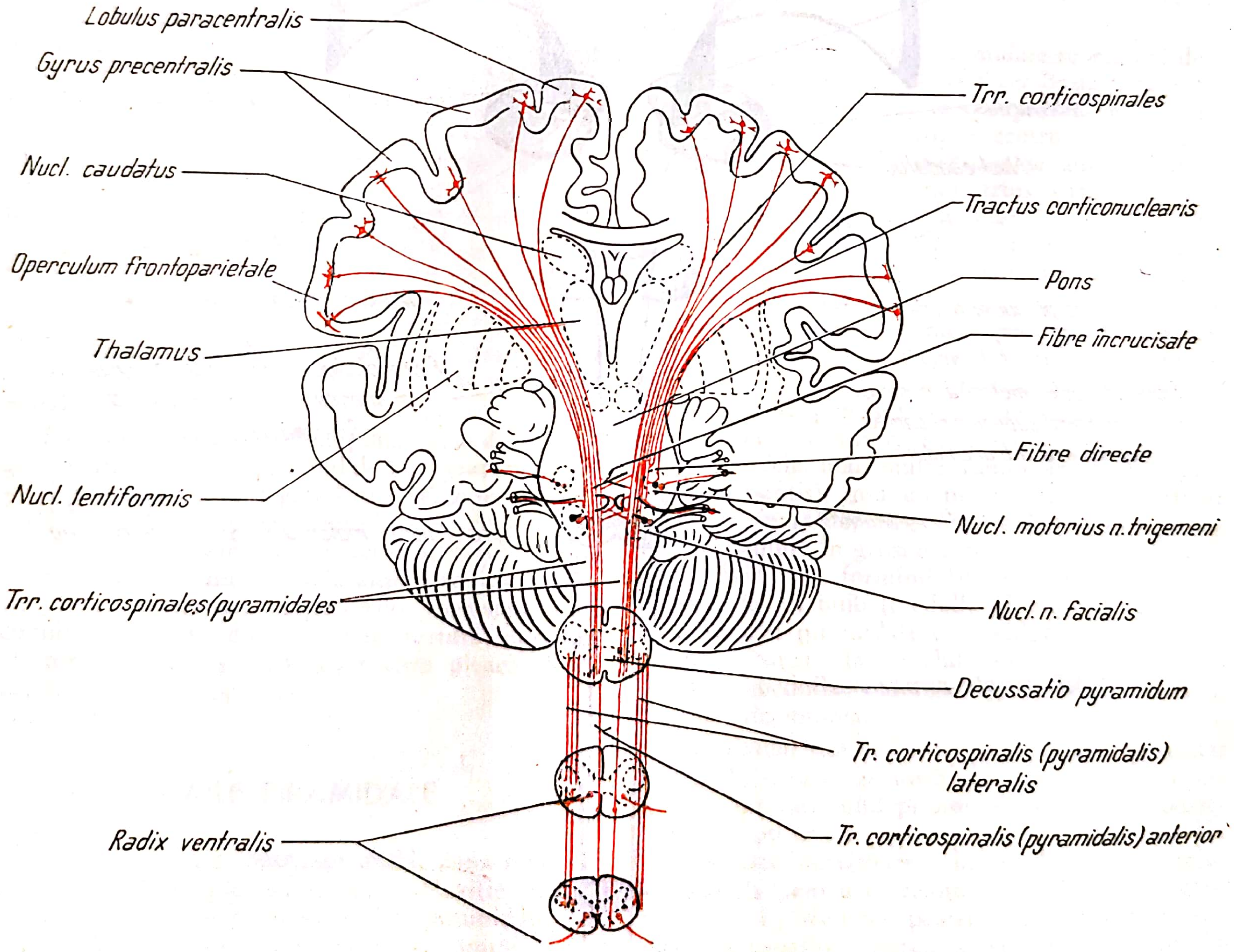
Lobulus paracentralis
Gyrus precentralis
Nucl. caudatus
Operculum frontoparietale
Thalamus
Nucl. lentiformis
Trr. corticospinales(pyramidales
Radix ventralis
Trr. corticospinales
Tractus corticonuclearis
Pons
Fibre încrucisate
Fibre directe
Nucl. motorius n. trigemeni
Nucl. n. facialis
Decussatio pyramidum
Tr. corticospinalis (pyramidalis) lateralis
Tr. corticospinalis (pyramidalis) anterior

Fig. 386. Distribuţia tractului corticonuclear şi corticospinal.

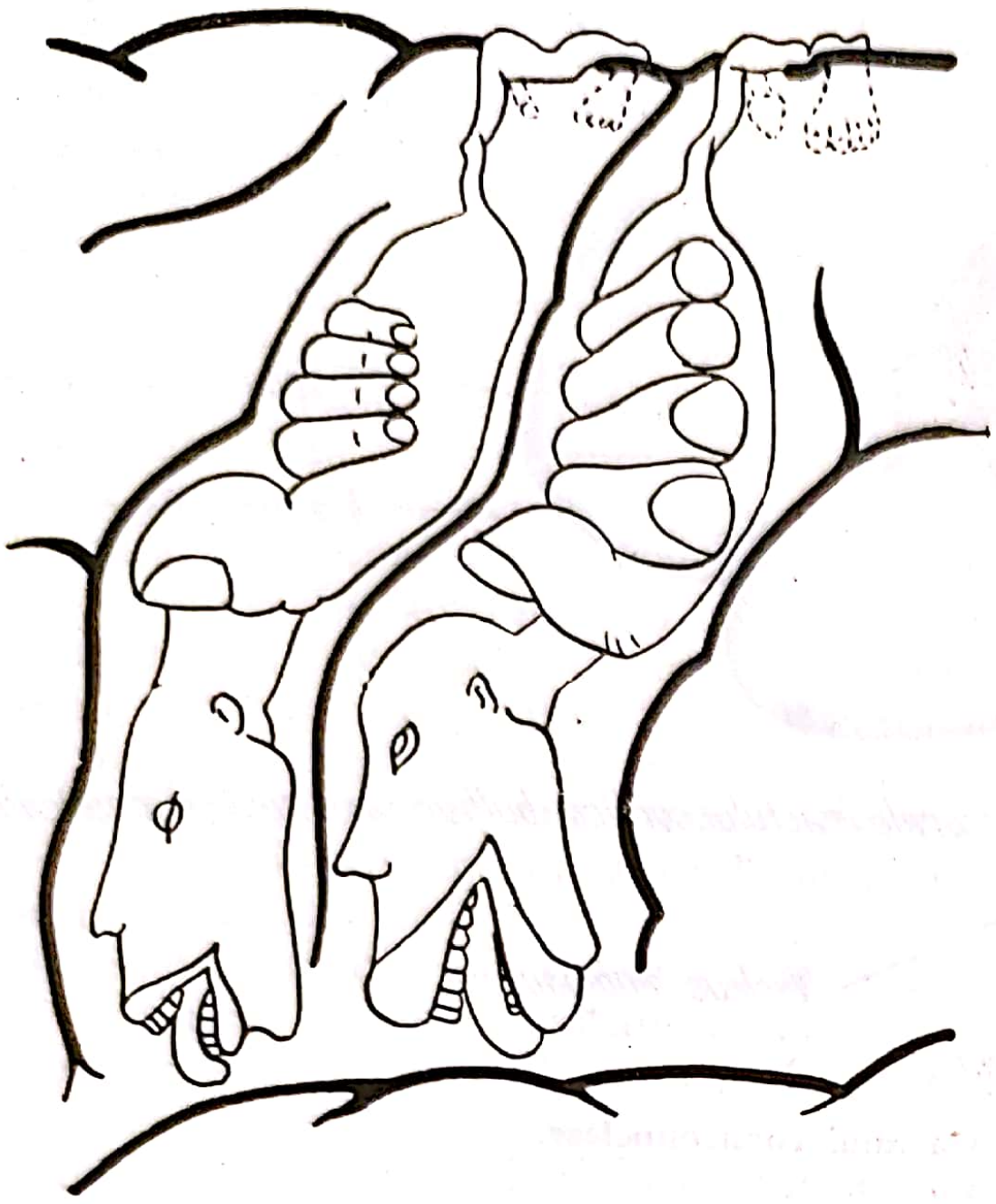

Fig. 387. **Localizările şi proiecţia periferiei pe girul pre- şi postcentral. Se constată reprezentarea preferenţială a anumitor segmente.**

provin. Deci în realitate nici fasciculul piramidal din cordonul anterior nu este direct, ci componentele lui se încrucişează. Această încrucişare nu este însă concentrată într-o zonă redusă ca la cel precedent, ci dispersată şi are loc etaj cu etaj, la nivelul terminaţiunii fibrelor. În ultimul timp, această terminaţiune încrucişată a fibrelor a fost contestată, dacă nu pentru totalitatea lor, cel puţin pentru o mare parte din ele.

Fibrele ambelor fascicule piramidale se pun în legătură cu celulele motoare din coarnele anterioare ale măduvei. Contactul, în covîrşitoarea majoritate a cazurilor, nu este direct, ci se realizează prin intermediul unor celule de asociaţie ale aparatului elementar.

Fasciculul geniculat (tractus corticonuclearis) reprezintă partea din căile piramidale care se pune în legătură cu nucleii motori ai nervilor cerebrali. La nivelul circumvoluţiei frontale ascendente — gyrus precentralis — reprezentarea corticală a musculaturii extremităţii cefalice are loc, nu în ordinea inversă succesiunii lor în poziţie verticală, ci în succesiunea lor reală, în sens superoinferior. Cercetări mai noi au evidenţiat atît în zona motoare cît şi în cea senzitivă din jurul scizurii lui Rolando (sulcus centralis) — un al doilea cîmp de reprezentări corticale, pe operculul frontoparietal inferior (operculum frontoparietale), ascuns în profunzimea scizurii lui Sylvius (sulcus lateralis). Pe cîmpul 2 senzitiv sau 4 motor, proiecţiile periferiei sînt reprezentate — în dimensiuni mult mai reduse — în ordinea succesiunii lor naturale în staţiunea verticală (fig. 387).

Fasciculul geniculat intră în regiunea capsulei interne pe care o străbate la nivelul genunchiului. Trece pe urmă în piciorul trunchiului cerebral pe care-l străbate pînă la anumite nivele, unde din el se desprind mănunchiuri de fibre, care se pun în contact cu nucleii motori ai nervilor cranieni (nuclei nervorum cranialium). Fibrele care merg la nucleul facialului (nucleus nervi facialis) se desprind din fasciculul genticulat şi se îndreaptă la nivelul punţii în contra curentului în grosimea panglicii lui Reil, sub denumirea de pes lemniscus. Fibrele fasciculului genticulat se încrucişează în parte, ca fasciculul piramidal, iar în parte rămîn homolaterale şi se epuizează în contact cu nucleii motori ai nervilor cranieni, deci cu nucleii nervilor: motor ocular (nucl. nervi oculomotorii), trochlear (nucl. nervi trochlearis); nucl. masticator (nucleus motorius nervi trigemeni), abducens (nucleus nervi abducentis), facial (nucleus nervi facialis), glosofaringian (nucleus nervi glossopharyngei), vag (nucl. nervi vagi), accesor (nucl. nervi accessorii) şi hipoglos (nucl. nervi hypoglossi) (fig. 388). Cele în legătură cu musculatura inervată de ramura inferioară a nervului facial şi de nervul hipoglos sînt aproape în totalitate încrucişate. Pentru ceilalţi nuclei există pe lîngă fibre încrucişate şi multe fibre care provin din hemisferele de aceeaşi parte.

Fibrele fasciculului genticulat pentru nucleii nervilor motori ai globului ocular pornesc din porţiunea posterioară a circumvoluţiei a 2-a frontale (gyrus frontalis medius) aria 8 — şi formează o entitate denumită de unii fasciculul oculocefalogir. Acest fascicul este separat la origine şi se confundă cu fasciculul geniculat la nivelul genunchiului capsulei interne. Mai jos, în punte, componentele fasciculului se separă din nou de calea principală şi trec în panglica lui Reil, intrînd în constituţia piciorului lemniscului. Fibrele fasciculului oculocefalogir se pun în contact, după încrucişare, cu nucleii perechilor III, IV şi VI, iar cele mai joase cu nucleul spinal al perechii XI (nucleus spinalis n. accessorii). Fasciculul oculocefalogir, în colaborare cu fasciculul longitudinal medial (fasciculus longitudinalis medialis) vehiculează impulsuri nervoase în legătură cu mişcările conjugate ale globilor oculari şi cu mişcările asociate ale capului (per. XI). Trebuie să specificăm că legătura dintre fibrele fasciculului oculocefalogir şi nucleii motori oculari nu se face direct, ci prin intermediul substanţei reticulare.

Calea piramidală, considerată în ansamblu, reprezintă de fapt un amestec de căi motorii. După cum am văzut, fibrele ei provin din mai multe sectoare ale scoarţei cerebrale. Pe de altă parte se pare că, mai ales la nivelul măduvei, între fibrele piramidale se amestecă şi fibre ale căilor extrapiramidale. Dezvoltarea din ce în ce mai mare a căilor piramidale în seria animală are loc paralel cu o

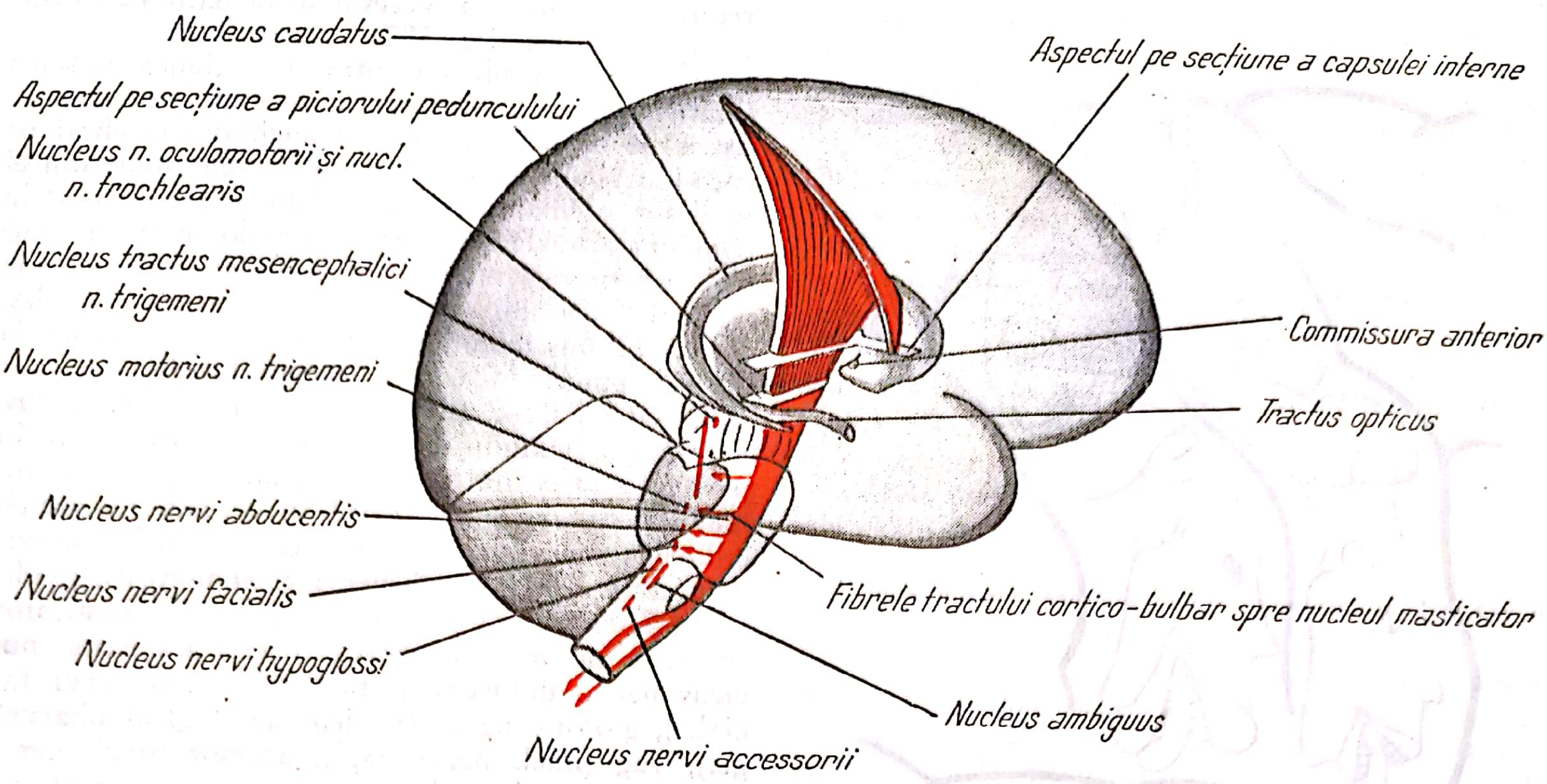
Nucleus caudatus
Aspectul pe secţiune a piciorului pedunculului
Nucleus n. oculomotorii şi nucl. n. trochlearis
Nucleus tractus mesencephalici n. trigemeni
Nucleus motorius n. trigemeni
Nucleus nervi abducentis
Nucleus nervi facialis
Nucleus nervi hypoglossi
Nucleus nervi accessorii
Aspectul pe secţiune a capsulei interne
Commissura anterior
Tractus opticus
Fibrele tractului cortico-bulbar spre nucleul masticator
Nucleus ambiguus

Fig. 388. Alcătuirea şi distribuţia tractului corticonuclear.

subordonare din ce în ce mai accentuată la scoarţă a motricităţii acestui sistem; la mamiferele inferioare întreruperea fasciculului piramidal nu are urmări însemnate, la om întreruperea fasciculului piramidal are drept urmare o suprimare completă a motricităţii voluntare.

După concepţia şcolii pavloviene, neuronii căii piramidale au mai mult valoarea unor neuroni de asociaţie, deci nu efectori, în sensul strict al cuvîntului. Elementul efector propriu-zis este celula motoare din cornele anterioare ale măduvei sau din nucleii motori ai nervilor cerebrali. Aşa-zisele mişcări voluntare nu sînt înnăscute, ci reprezintă o achiziţie a experienţei individuale. Pe măsură ce la animalul tînăr se instalează şi se dezvoltă funcţiile scoarţei cerebrale, aceasta primeşte în mod constant impulsuri proprioceptive de la aparatul locomotor. Contracţia unui grup muscular anumit este în mod constant înregistrată de anumite grupuri celulare ale analizatorului motor. Cu timpul se stabileşte o legătură temporară între excitaţia diferitelor celule corticale şi impulsul motor al celulelor nervoase efectoare propriu-zise. Prin închiderea corticală a acestui circuit ia naştere un reflex condiţionat. În cele din urmă aceste legături reflex condiţionate se fixează graţie unor legături morfologice, care leagă zona corticală a analizatorului motor de celulele motoare propriu-zise. Aceste legături sînt reprezentate de fibrele căii piramidale. Cu ocazia mişcărilor şi deprinderilor noi învăţate în cursul vieţii individului, legăturile dintre scoarţă şi celulele motoare se lărgesc şi se perfecţionează din ce în ce mai mult. Evoluţia filogenetică are o mare importanţă în formarea fasciculelor sistemului nervos central. Căile unor reflexe condiţionate, constant bătătorite de-a lungul generaţiilor, se fixează în cele din urmă sub forma unor căi morfologice bine definite.

Leziunile sistemului piramidal au repercusiuni care variază după locul unde are loc procesul morbid. Leziuni ale scoarţei dau tulburări motorii mai limitate, dat fiind întinderea mare a proiecţiei corticale a motricităţii. În schimb, procesele patologice la nivelul capsulei interne sînt deosebit de grave, întrucît, din cauza condensării căilor descendente într-un loc îngust, leziuni mici pot distruge un număr mare de fibre. De obicei, în urma leziunilor de la acest nivel survin hemiplegii * sau paralizii întinse. Distrugeri mai limitate ale fasciculelor piramidale la nivelul etajelor inferioare pot provoca paralizii care interesează un număr mai redus de muşchi, din cauza dispoziţiei somatotopice speciale din interiorul acestor căi.

CĂILE EXTRAPIRAMIDALE

Sub denumirea de căi extrapiramidale sînt cuprinse toate căile motorii, descendente, care nu fac parte din fasciculul piramidal sau geniculat. În cadrul lor putem distinge, din punct de vedere morfologic, două categorii de fascicule. Unele pleacă de la scoarţa cerebrală, iar altele din nucleii subcorticali. Această diferenţiere nu înseamnă însă că ultimele nu ar fi tot sub dependenţa cortexului.

---

* Paralizii de jumătate de corp, de obicei exceptînd faţa.

Scoarţa controlează şi coordonează activitatea formaţiunilor subcorticale şi deci ţine sub dependenţa sa şi căile care pleacă de la nivelul lor.

Din punct de vedere funcţional putem distinge, de asemenea, două categorii de căi subcorticale. Unele pleacă de la scoarţă şi după un traiect mai mult sau mai puţin complex, trecînd prin nucleii cenuşii subcorticali se întorc tot la scoarţa cerebrală. Altele în schimb, avînd acelaşi punct de plecare ca şi primele şi trecînd, de asemenea, prin nucleii subcorticali se îndreaptă către etajele inferioare ale sistemului nervos central, punîndu-se în legătură cu neuronii efectori propriu-zişi. Căile extrapiramidale sînt alcătuite din înlănţuirea unor fascicule scurte, fragmentare în opoziţie cu fibrele lungi ale fasciculului piramidal. Sistemul extrapiramidal nu este în legătură directă cu excitaţiile sosite din mediul exterior sau interior. Acestea îi parvin doar prin intermediul altor formaţiuni, ca scoarţa, diencefalul etc.

Sistemul piramidal este sistemul activităţii motorii voluntare. Sistemul extrapiramidal este un aparat motor involuntar. El intervine în controlul şi corectarea mişcărilor voluntare şi a tonusului muscular, atît în statică cît şi în dinamică. Acţiunea sistemului extrapiramidal se exercită atît asupra zonelor motorii din scoarţa cerebrală, cît şi asupra centrilor efectori din etajele inferioare.

Controlul cortical asupra activităţii motoare a diferitelor cîmpuri corticale se face prin intermediul a trei circuite, care trec prin nucleii subcorticali ai sistemului extrapiramidal. Din cîmpurile 4 şi 6 pleacă un circuit care trece prin putamen, globul palid, talamus şi se întoarce la cîmpurile 4, 48, 45 şi 6 (fig. 354). Acţiunea lui este de frînare a activităţii motorii. Lezarea acestei căi dă naştere la hiperkinezii şi tremurături, cu punctul de plecare din cîmpul 6.

Al doilea circuit porneşte din cîmpurile 4, 6 şi 8. Drumul lui trece prin nucleul palid, nucleul subtalamic al lui Luys (nucleus subthalamicus), locus niger (substantia nigra), nucleul roşu (nucleus ruber) şi talamus. De aci pleacă fibre care se termină în subdiviziunile cîmpului 4. Şi această cale are o acţiune inhibitoare asupra motricităţii. Cînd are loc o întrerupere a circuitului, regiunea prerolandică trimite prin intermediul fasciculului piramidal şi a substanţei reticulare, impulsuri către nervii motorii care provoacă tremurături în starea de repaus.

O ultimă cale pleacă, de asemenea, din cîmpurile 6 şi 8, trece prin nucleii punţii (nuclei pontis), scoarţa cerebeloasă (cortex cerebelli), nucleii dinţaţi (nucleus dentatus), talamus şi se termină în cîmpul 4. O variantă a circuitului urmează calea nucleilor dinţaţi accesorii (nucleus globosus şi emboliformis), a talamusului şi se termină în corpul striat (corpus striatum). Această cale potenţează impulsurile motorii corticale voluntare. Întreruperea ei cauzează tulburări în executarea mişcărilor fine, de precizie, care devin necoordonate, tremurătoare.

Căile corticale extrapiramidale

Calea motoare cerebeloasă este compusă din înlănţuirea următorilor neuroni: neuron corticopontin, pontocerebelos, cerebelodentat şi dento rubric (fig. 389). Zonele corticale care trimit fibre corticopontine nu sînt cu precizie cunoscute; se

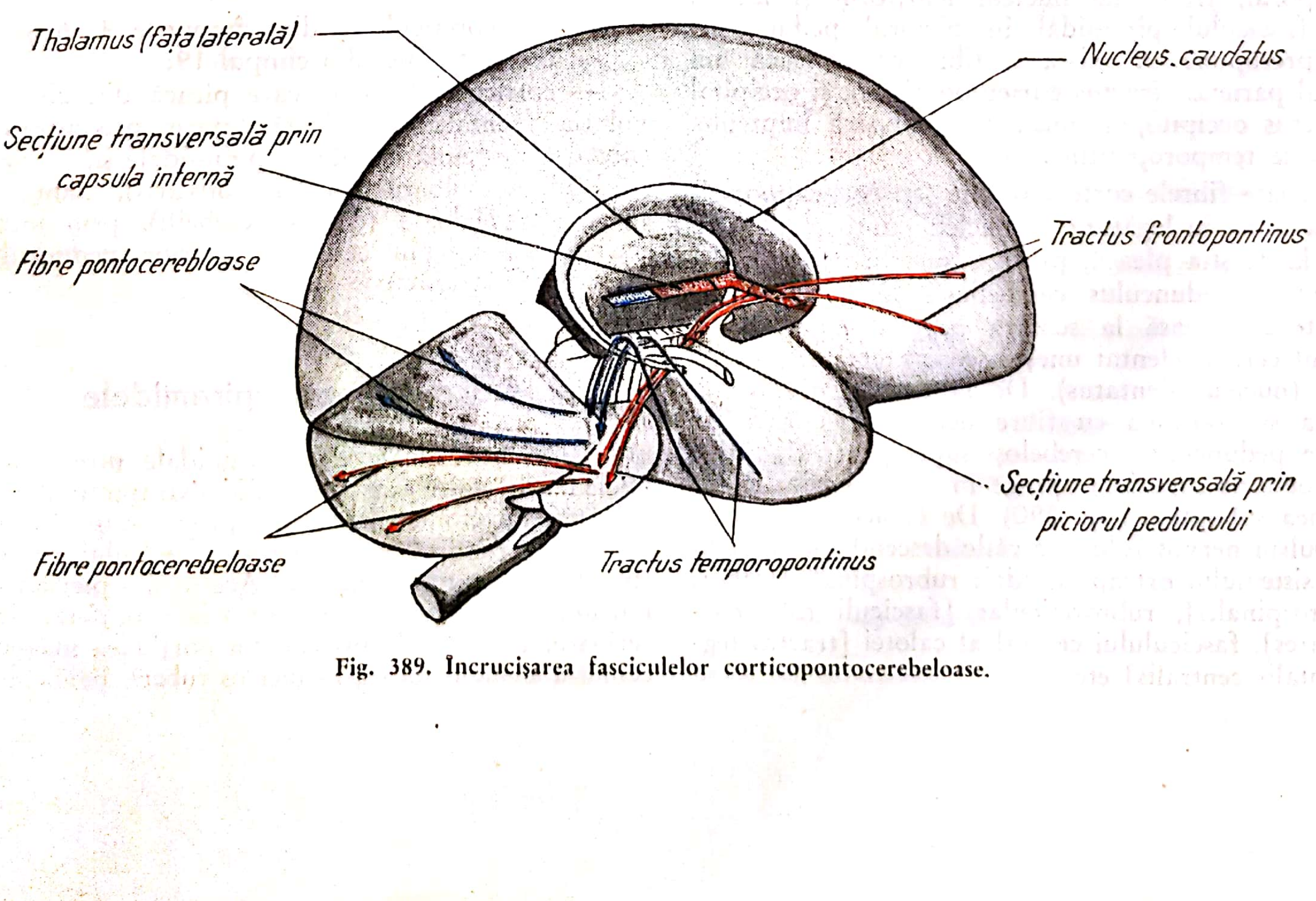

Fig. 389. Încrucişarea fasciculelor corticopontocerebeloase.

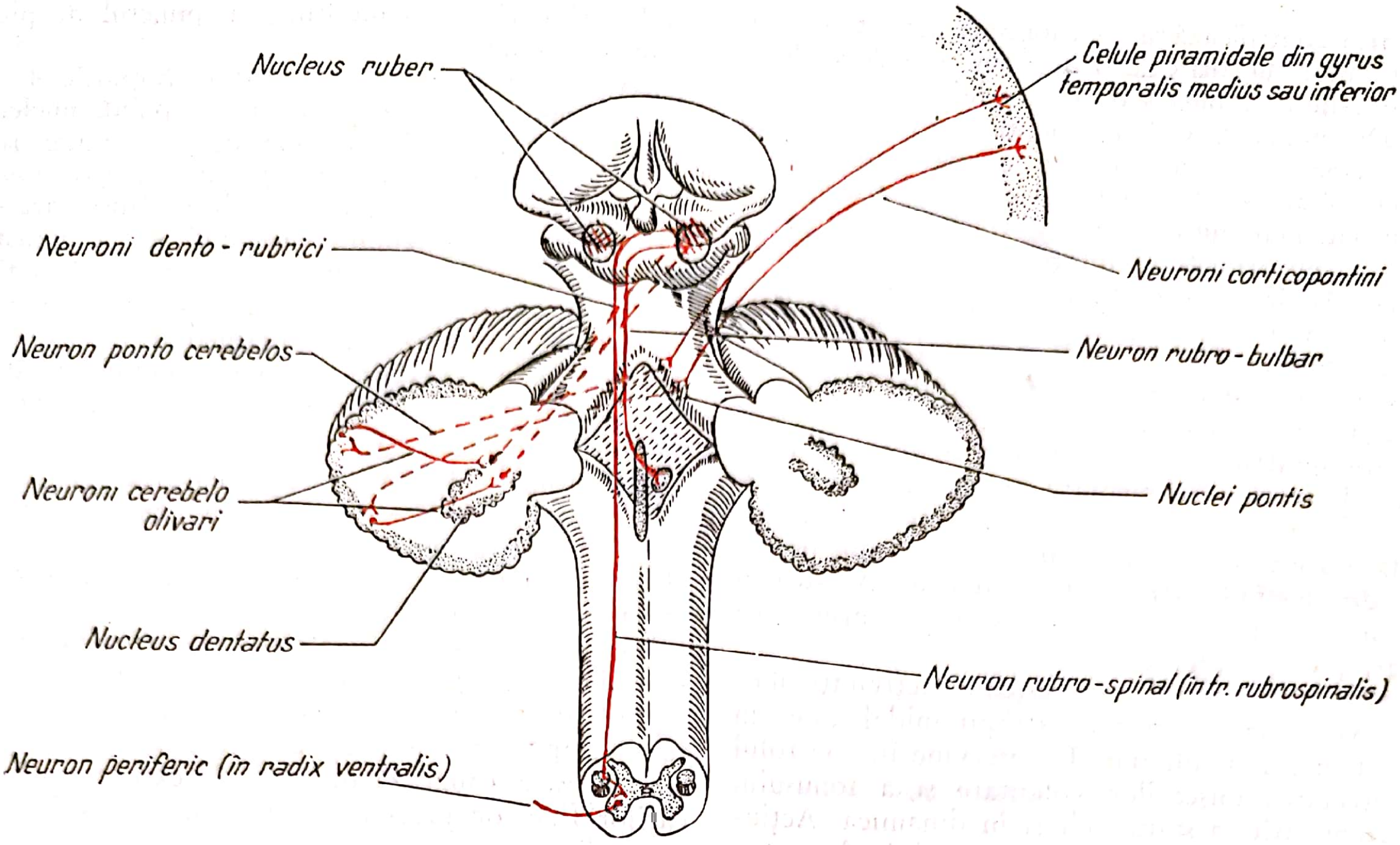

Fig. 390. Cale efectorie corticală derivată prin cerebel şi nucleul roş.

pare însă că toţi lobii encefalului dau naştere la asemenea formaţiuni. Se cunosc fibrele care pleacă din frontala ascendentă (gyrus precentralis) şi care merg pînă la punte împreună cu fibrele piramidale. Fasciculul frontopontin al lui Arnold (tractus frontopontinus) pleacă din zona premotorie şi coboară în piciorul pedunculului cerebral, medial de fasciculul piramidal. Fasciculul temporopontin al lui Türck (tractus temporopontinus) provine din lotul temporal, trece sub nucleul lentiform şi lateral de fasciculul piramidal în piciorul peduncular. Se presupune că există şi fibre care pleacă din lobul parietal (tractus parietopontinus), şi occipital (tractus occipitopontinus), care coboară împreună cu cele temporopontine.

Toate fibrele corticopontine (tr. corticopontini) se termină în legătură cu nucleii punţii (fig. 390). De la aceştia pleacă, prin pedunculii cerebeloşi mijlocii (pedunculus cerebellaris medius) o cale pontocerebeloasă la scoarţa neocerebelului. Neuronul cerebelodentat uneşte scoarţa cu nucleii dinţaţi (nucleus dentatus). De la aceştia din urmă, calea se continuă cu fibre dentorubrice care pe calea pedunculilor cerebeloşi superiori (pedunculus cerebellaris superior) ajunge în nucleul roşu şi regiunea suboptică (fig. 390). De la aceste niveluri, impulsul nervos foloseşte căile descendente motorii ale sistemului extrapiramidal: rubrospinal, [tractus rubrospinalis], rubroreticular [fasciculi rubroreticulares], fasciculului central al calotei [tractus tegmentalis centralis] etc.

Pe lîngă calea corticopontocerebeloasă, scoarţa cerebrală mai este legată prin căi descendente şi de alte formaţiuni. Au fost astfel descrise fibre:

— corticostriate, din cîmpurile 4s, 8s şi 2s pentru nucleul caudat şi din 4 şi 6 pentru putamen;

— corticopalidale, din cîmpurile 4 şi 6;

— corticorubrice, din cîmpurile 4, 4s, 6, 3 şi 5 (fig. 391);

— corticonigrice, din cîmpurile 4, 6 şi 8 (fig. 391);

— corticoreticulare, din cîmpurile 4, 6 şi 8;

— corticotectale, din cîmpul 19;

— corticocerebeloase, care pleacă din circumvoluţia frontală ascendentă (gyrus precentralis), coboară împreună cu fibrele piramidale şi, încrucişînd oliva bulbară (nucleus olivaris), ajung la scoarţa cerebeloasă (cortex cerebelli), prin intermediul pedunculului cerebelos inferior (pedunculus cerebellaris inferior).

Căile subcorticale extrapiramidale

Căile subcorticale extrapiramidale provin din nucleii subcorticali ai sistemului extrapiramidal şi coboară către nucleii motorii propriu-zişi. Există un singur fascicul mai lung — fasciculul rubrospinal (tractus rubrospinalis). Acesta şi-a pierdut la om importanţa pe care a avut-o la mamiferele inferioare. Fibrele sale provin din porţiunea magnocelulară a nucleului roşu (nucleus ruber). Fasciculul se încrucişează după ce a luat naştere şi coboară prin trunchiul cerebral într-o poziţie laterală. Ajungînd la nivelul măduvei spinării, se găseşte în cordonul lateral, înaintea fasciculului piramidal încrucişat. Fasciculul rubrospinal dă o serie de fibre pentru nucleii motori ai nervului facial şi trigemen şi se termină în contact cu celulele efectoare din coarnele anterioare ale măduvei spinării. Nu coboară de obicei mai jos de măduva toracică.

Partea parvocelulară a nucleului roşu dă naştere unor fibre care coboară la oliva bulbară (nucleus olivaris), împreună cu fibrele talamoolivare alcătuind partea cea mai importantă a *fasciculului central al calotei* (tractus tegmentalis centralis). Această cale este continuată mai jos, înspre măduva spinării de *fasciculul olivospinal.*

Fasciculul central al calotei (tractus tegmentalis centralis), este un fascicul complex, bine conturat

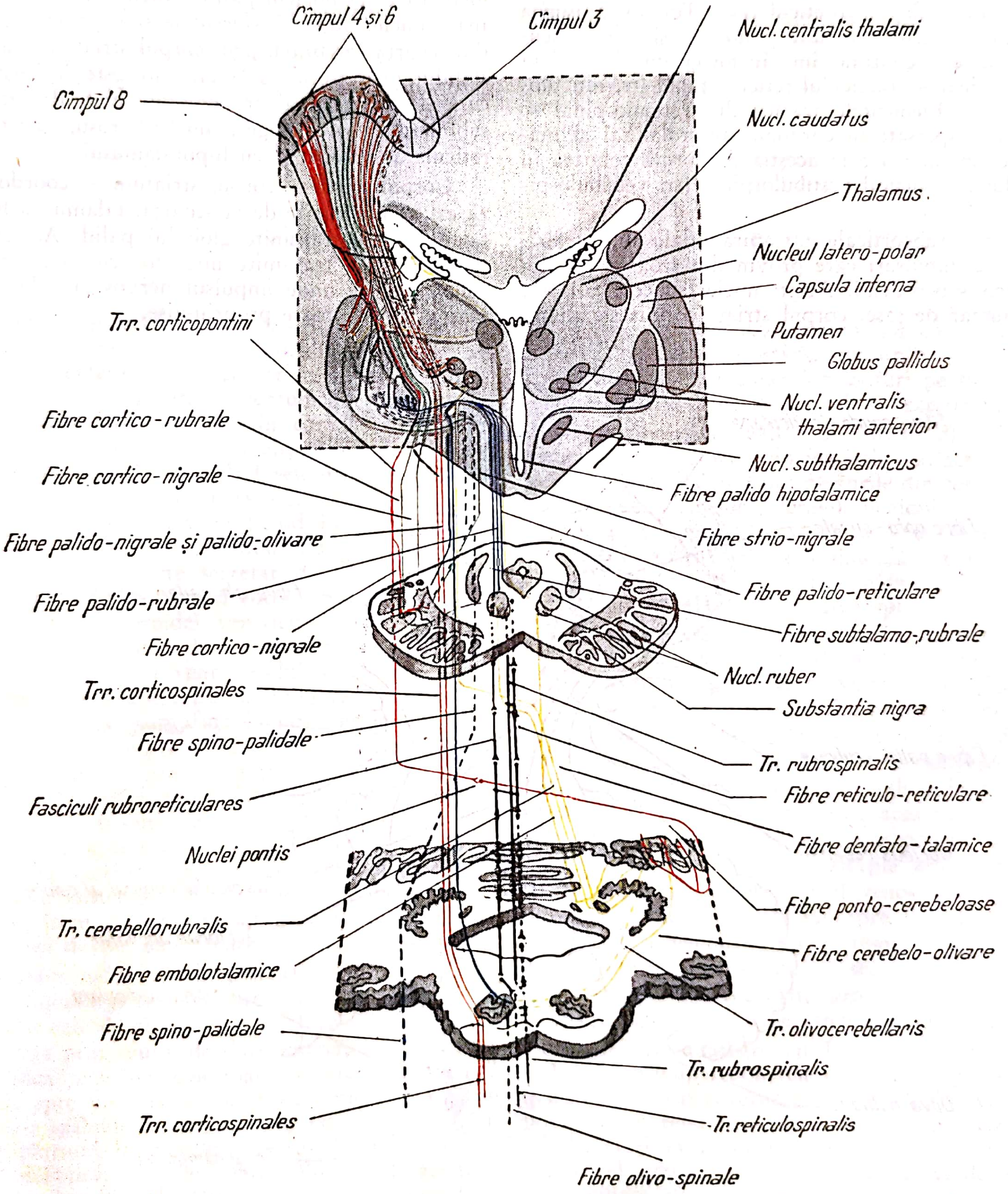
Cîmpul 4 şi 6
Cîmpul 3
Nucl. centralis thalami
Cîmpul 8
Nucl. caudatus
Thalamus
Nucleul latero-polar
Capsula interna
Trr. corticopontini
Putamen
Globus pallidus
Nucl. ventralis thalami anterior
Fibre cortico-rubrale
Nucl. subthalamicus
Fibre cortico-nigrale
Fibre palido hipotalamice
Fibre palido-nigrale şi palido-olivare
Fibre strio-nigrale
Fibre palido-reticulare
Fibre palido-rubrale
Fibre subtalamo-rubrale
Fibre cortico-nigrale
Nucl. ruber
Trr. corticospinales
Substantia nigra
Fibre spino-palidale
Tr. rubrospinalis
Fasciculi rubroreticulares
Fibre reticulo-reticulare
Nuclei pontis
Fibre dentato-talamice
Fibre ponto-cerebeloase
Tr. cerebellorubralis
Fibre cerebelo-olivare
Fibre embolotalamice
Tr. olivocerebellaris
Fibre spino-palidale
Tr. rubrospinalis
Trr. corticospinales
Tr. reticulospinalis
Fibre olivo-spinale

Fig. 391. Căi efectorii corticale extrapiramidale.

în calota trunchiului, cerebral (tegmentum), mai ales în etajele superioare. Fibrele care intră în compoziţia sa provin din globul palid, nucleul roşu, substanţa reticulară şi din oliva cerebeloasă. Ele se termină mai ales în oliva bulbară şi unele componente şi în substanţa reticulară. Se pare că în grosimea fasciculului central al calotei ar trece şi fibre ascendente.

Fibrele rubroolivare pot fi întrerupte prin substanţa reticulară, existînd în acest caz în cadrul fasciculului central al calotei neuroni rubroreticulari (fasciculi rubroreticulares). Tot în grosimea acestui fascicul trec fibre palido — şi rubroreticulare, care se continuă însă în jos cu un alt fascicul descendent — fasciculul reticulospinal (tr. reticulospinalis). Elementele fasciculului reticulospinal se găsesc dispersate în cordonul anterolateral al măduvei spinării. De la aceştia din urmă coboară în măduvă fasciculul vestibulospinal (tr. vestibulospinalis).

Căile subcorticale extrapiramidale sînt străbătute de impulsuri care provin din scoarţă sau din nucleii subcorticali. Aceşti nuclei subcorticali sînt în număr de şase: corpul striat (corpus striatum), globul palid (globus pallidus), nucleul subtalamic al lui Luys (nucleus subthalamicus), locus niger (substantia nigra), nucleul roşu al lui Stilling (nucleus ruber), şi nucleii centrali ai cerebelului (fig. 392). La aceşti nuclei se adaugă şi substanţa reticulară (substantia reticularis) a trunchiului cerebral.

Corpul striat poate fi socotit ca un mare centru de asociaţie a telencefalului. El este în legătură cu scoarţa cerebrală şi cu talamusul. Eferenţele sale merg toate la nucleul palid. Nucleul palid este un mare nucleu motor. Aferenţele sale provin mediat din scoarţa cerebrală, prin corpul striat şi talamus. Palidul prin fibrele sale eferente este în legătură cu ceilalţi nuclei ai trunchiului cerebral: nucleul subtalamic, locus niger, nucleul roşu, substanţa reticulară, precum şi cu hipotalamusul.

Corpul striat — corpus striatum — coordonează excitaţiile venite de la scoarţă, talamus şi hipotalamus şi le transmite globului palid. Acesta, la rîndul său, le transmite nucleilor cu care este în conexiune, de unde impulsul nervos ia calea formaţiunilor efectoare propriu-zise.

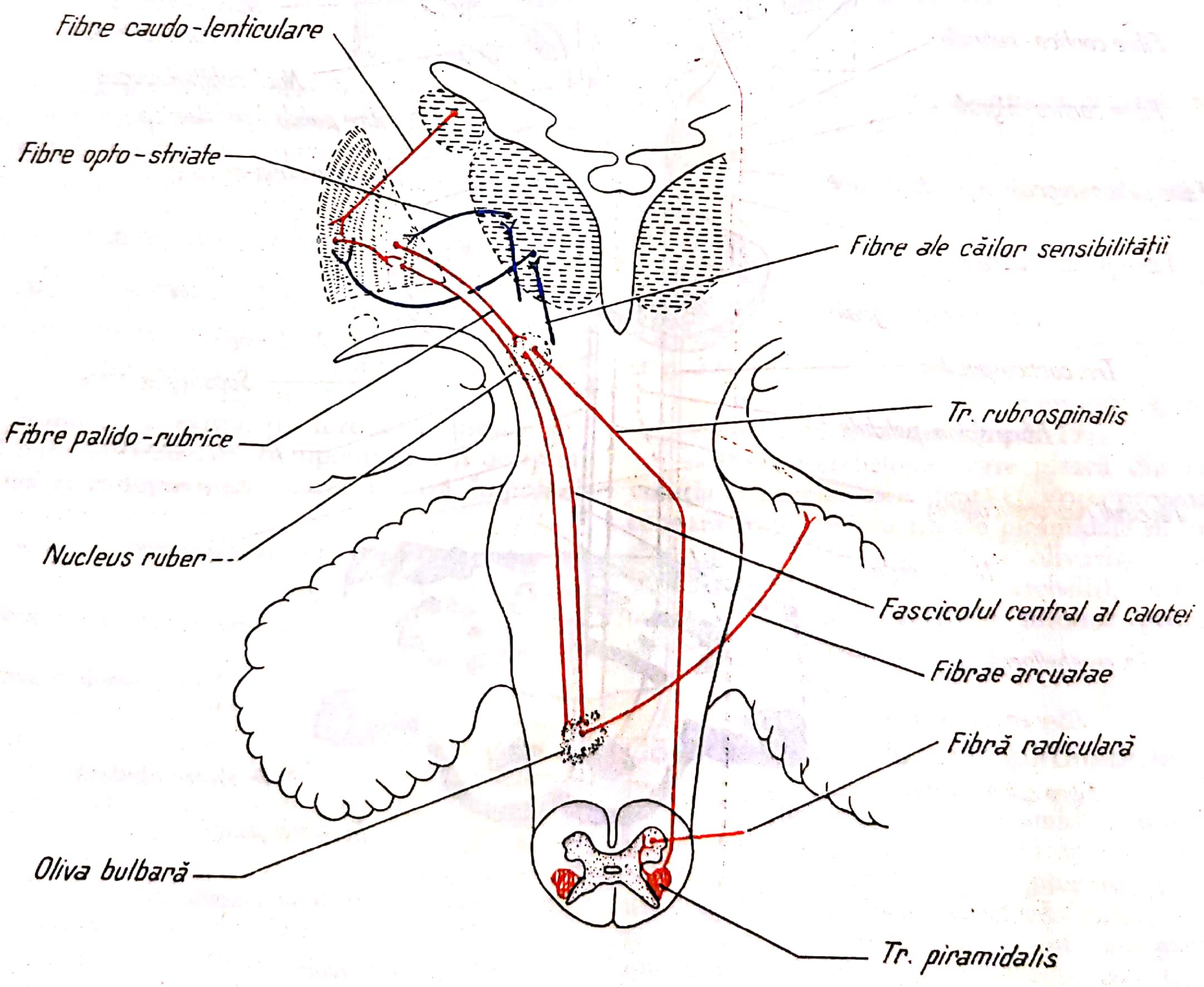

Fig. 392. Căi efectorii subcorticale extrapiramidale.

Nucleul roşu pe lîngă legăturile sale superioare cu nucleul subtalamic şi cu globul palid reprezintă o staţie importantă de întrerupere pe calea eferenţelor cerebeloase, care de aici, pot deveni atît ascendente, spre talamus şi cortex, cît şi descendente.

De la nucleii situaţi în zona graniţei diencefalo- mezencefalice, excitaţia extrapiramidală poate urma calea substanţei reticulare, formată din înlănţuiri multiple de neuroni. Menţionăm că pe de altă parte excitaţia poate trece şi prin fasciculele mai lungi, cum sînt fasciculii rubroolivo- şi reticulospinal.

Toate aceste căi extrapiramidale ajung în ultima analiză la celulele motoare, efectoare propriu-zise. Atît calea piramidală cît şi sistemul extrapiramidal se pun în legătură cu aceste celule prin intermediul unor neuroni intercalari. Aceleaşi celule mai primesc incitaţii şi de la o serie întreagă de căi reflexe ale aparatului elementar. În urma acestui fapt, celula efectoare din nucleii motori ai cornului anterior este supusă unor impulsuri multiple, din combinarea şi predominanţa cărora, rezultă impulsul care este transmis de calea motoare finală. Căile piramidale transmit mai ales impulsurile în legătură cu motricitatea voluntară. Prin căile extrapiramidale circulă impulsuri care asigură coordonarea şi armonizarea acestor mişcări, precum şi impulsuri în legătură cu tonusul muscular, atît în stare de repaus cît şi în stare de activitate.

MENINGELE (Meninges)

Creierul şi măduva spinării sînt acoperite de învelişuri, numite meninge (meninges). Clasic se disting la exterior pahimeningele (meningele tare), dura mater, iar la interior leptomeningele (meningele moale), arahnoida, şi în contact cu ţesutul nervos pia mater. Aceste învelişuri se interpùn între ţesutul nervos şi os. Ele feresc osul de eroziune prin presiunea ţesutului nervos şi constituie în acelaşi timp un sac plin cu lichid în care pluteşte acest din urmă ţesut. Lichidul poartă numele de cerebrospinal; el este secretat de dependinţe ale piei mater numite plexuri coroidiene ale ventriculelor (plexus choroidei ventriculorum); le umple mai întîi pe acestea din urmă, apoi prin găurile pînzei coroidiene a ventriculului al IV-lea (apertura mediana şi aperturae laterales ventriculi quarti) se revarsă la suprafaţă în jurul sistemului nervos central şi umple sacul alcătuit de meninge şi în particular de dura mater şi arahnoidă. Sistemul nervos este astfel suspendat în lichidul cerebrospinal şi se sprijină pe acesta, ca pe o pernă hidraulică. Este necesară o anumită presiune a L.C.S. (lichidului cerebrospinal) pentru buna funcţionare a S.N.C. (sistemul nervos central). Sub valoarea optimă (cam 20—30 cm apă), ca şi deasupra ei, presiunea devine dăunătoare.

Produs neîncetat de plexurile coroide, L.C.S. s-ar acumula şi ar crea presiuni mari dacă n-ar exista o cale de eliminare a sa. Într-adevăr L.C.S. se scurge prin sinusurile durei mater, prin urmare pe calea marilor colectoare venoase. Filtrarea L.C.S. spre sinusuri se face prin numeroase evaginări ale arahnoidei, numite vilozităţi arahnoidiene, care pătrund în sinusuri, disociind fibrele durei care alcătuiesc peretele sinusal. Vilozităţile acestea trebuie deosebite de alte produse ale arahnoidei, care se numesc granulaţii arahnoidiene ale lui Pacchioni (granulationes arachnoidales) şi care se află, ca şi vilozităţile, în preajma sinusurilor, disociază fibrele durei şi lasă chiar întipărituri pe os. Granulaţiile arahnoidiene nu au rol în excreţia L.C.S.

În modul acesta există un circuit al L.C.S.: secretat de plexurile coroidiene (cele mai active din acest punct de vedere fiind plexurile din cornul inferior al ventriculelor laterale), lichidul se adună mai întîi în ventricule, se revarsă la suprafaţa creierului în spaţiile dintre arahnoidă şi pia mater (subarahnoidiene) prin găurile pînzei coroidiene a ventriculului al IV-lea şi urcă spre sinusuri, în care se resoarbe de preferinţă (fig. 393). Există şi alte locuri de resorbţie, în afara sinusurilor. Astfel de locuri sînt plecările nervilor spinali şi craniali — cerebrali — prin găurile intervertebrale şi găurile bazei craniului. La aceste niveluri, dura mater formează o teacă care se prelungeşte pe mică distanţă în jurul nervului; arahnoida nu însoţeşte dura pe toată întinderea aceasta, dar ea trimite către dura aceleaşi vilozităţi pe care le-am descris la sinusuri. Prin vilozităţile arahnoidiene L.C.S. este evacuat spre plexul venos situat între arahnoidă şi teaca durală sau spre limfatice. Încercările de a demonstra un rol resorbtiv al plexurilor coroidiene, alături de cel secretor, au rămas fără rezultat. În rezumat, provenit din sînge, L.C.S. se întoarce în vase sanguine sau limfatice.

Foarte asemănătoare cu L.C.S. sînt umoarea apoasă, care umple camerele ochiului, şi perilimfa aparatului acustico-vestibular (fig. 393). Asemănarea nu se referă numai la compoziţia acestor lichide, ci şi la producţia, circulaţia şi resorbţia lor. Astfel, umoarea apoasă este secretată de procesele ciliare din camera posterioară, trece prin pupilă în camera anterioară şi se resoarbe la nivelul unghiului iridocornean prin spaţiile Fontana şi canalul lui Schlemm. O piedică în rezorbţie provoacă o creştere a presiunii intraoculare, ale cărei consecinţe sînt nefaste pentru vedere (glaucom). Perilimfa, la rîndul ei, este filtrată la nivelul reţelei capilare bogate care îmbracă în special canalele semicirculare şi este apoi transportată pînă sub dură şi către spaţiile subarahnoidiene, de-a lungul canalului endolimfatic şi al apeductului cohleei (ductus perilymphatici). Pe cale venoasă şi limfatică, endolimfa este astfel resorbită.

Din cele expuse reiese că învelişul mecanic şi funcţional cel mai de seamă al S.N.C. este L.C.S. Dincolo de acesta, la exterior se găseşte membrana subţire, numită arahnoidă, şi cea groasă, rezistentă, numită dura mater; înăuntru păturii lichide se găseşte pia mater, membrană subţire, în grosimea căreia se găsesc vasele care alimentează S.N.C. Din grosimea piei, vasele pătrund de obicei perpendicular în grosimea substanţei nervoase, solidarizînd astfel pia cu aceasta din urmă. Aderenţe mai întinse ale piei de suprafaţa creierului nu sînt însă normale. Arahnoida, la rîndul ei, trimite spre pia trabecule subţiri conjunctive, care compartimentează spaţiul subarahnoidian şi obligă L.C.S. să circule într-un adevărat labirint. Prin intermediul acestor trabecule, pia şi arahnoida sînt solidare; prezenţa L.C.S. între aceste două membrane şi subţirimea trabeculelor de solidarizare permit totuşi lesne separarea lor. Spre dură, arahnoida prezintă o suprafaţă netedă; între arahnoidă şi dură ia naştere astfel un spaţiu virtual necompartimentat, numit spaţiu subdural (cavum subdurale); numai la nivelul vilozităţilor şi granulaţiilor arahnoidiene, arahnoida este solidară cu dura, dar zonele acestea se întind numai în lungul sinusurilor durei mater.

La rîndul ei, dura mater aderă pe alocuri de os, cum ar fi creasta stîncii temporale, apofizele clinoide, aripile mici ale sfenoidului şi crista galli. Aderenţa este de asemenea puternică la nivelul circumferinţei găurii occipitale. În rest, şi mai ales în regiunea temporoparietală, dura este lax fixată de os şi toată zona aceasta se numeşte zona decolabilă *Gerard-Marchant.* În canalul rachidian dura mater este peste tot la mare distanţă de corpurile şi arcurile vertebrale, între dura spinală şi os există un spaţiu mai larg, numit epidural (cavum epidurale), în care se află în primul rînd un bogat plex venos, anastomozat cu un plex venos nu mai puţin bogat în afara arcurilor vertebrale: sînt plexurile venoase vertebrale interne şi externe.

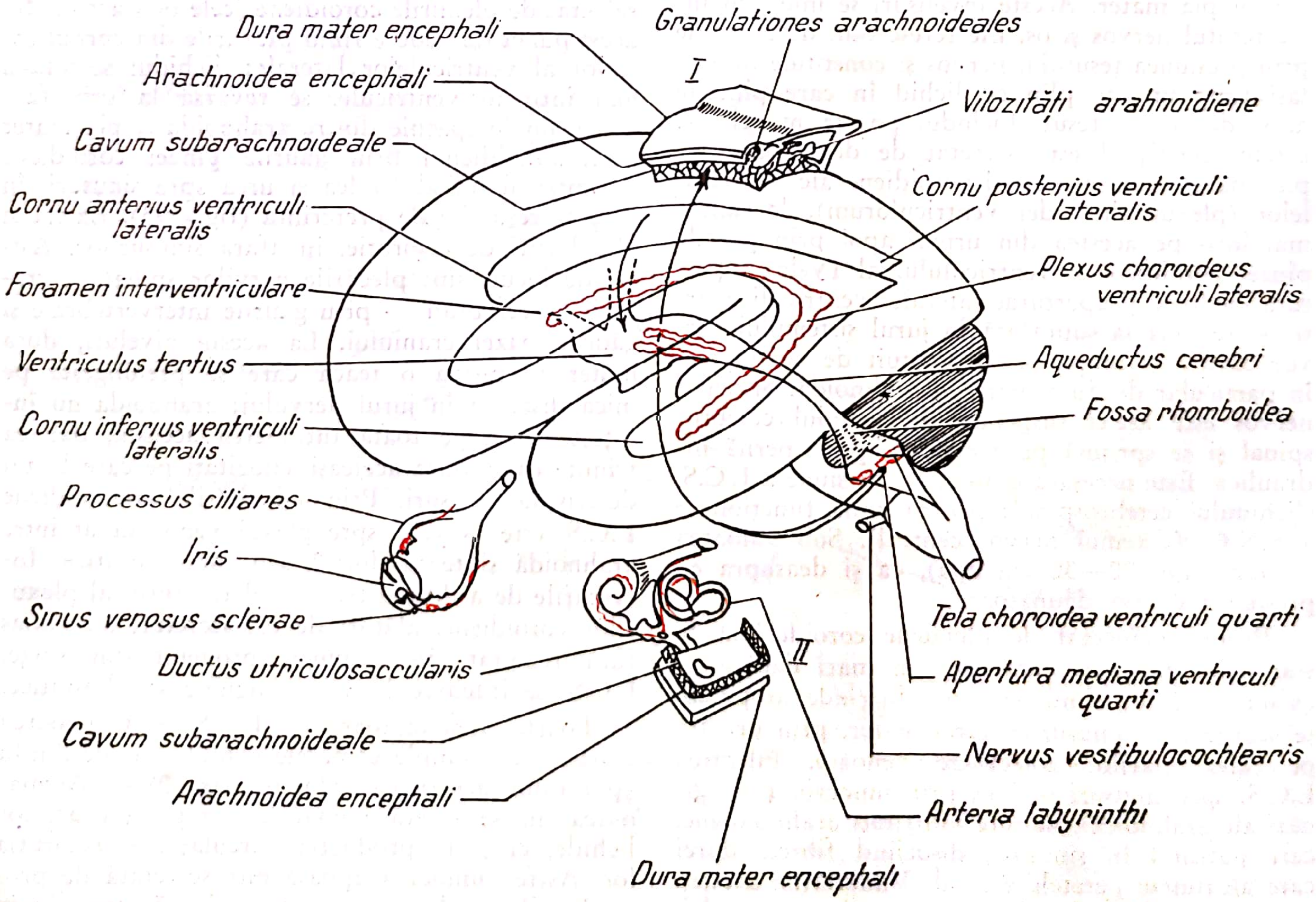
Dura mater encephali
Arachnoidea encephali
Cavum subarachnoideale
Cornu anterius ventriculi lateralis
Foramen interventriculare
Ventriculus tertius
Cornu inferius ventriculi lateralis
Processus ciliares
Iris
Sinus venosus sclerae
Ductus utriculosaccularis
Cavum subarachnoideale
Arachnoidea encephali
Dura mater encephali
Granulationes arachnoideales
I
Vilozităţi arahnoidiene
Cornu posterius ventriculi lateralis
Plexus choroideus ventriculi lateralis
Aqueductus cerebri
Fossa rhomboidea
Tela choroidea ventriculi quarti
Apertura mediana ventriculi quarti
Nervus vestibulocochlearis
Arteria labyrinthi
II

Fig. 393. Schema producţiei şi circulaţiei lichidului cerebrospinal şi a analogilor săi (umoarea apoasă, endo- şi perilimfa).

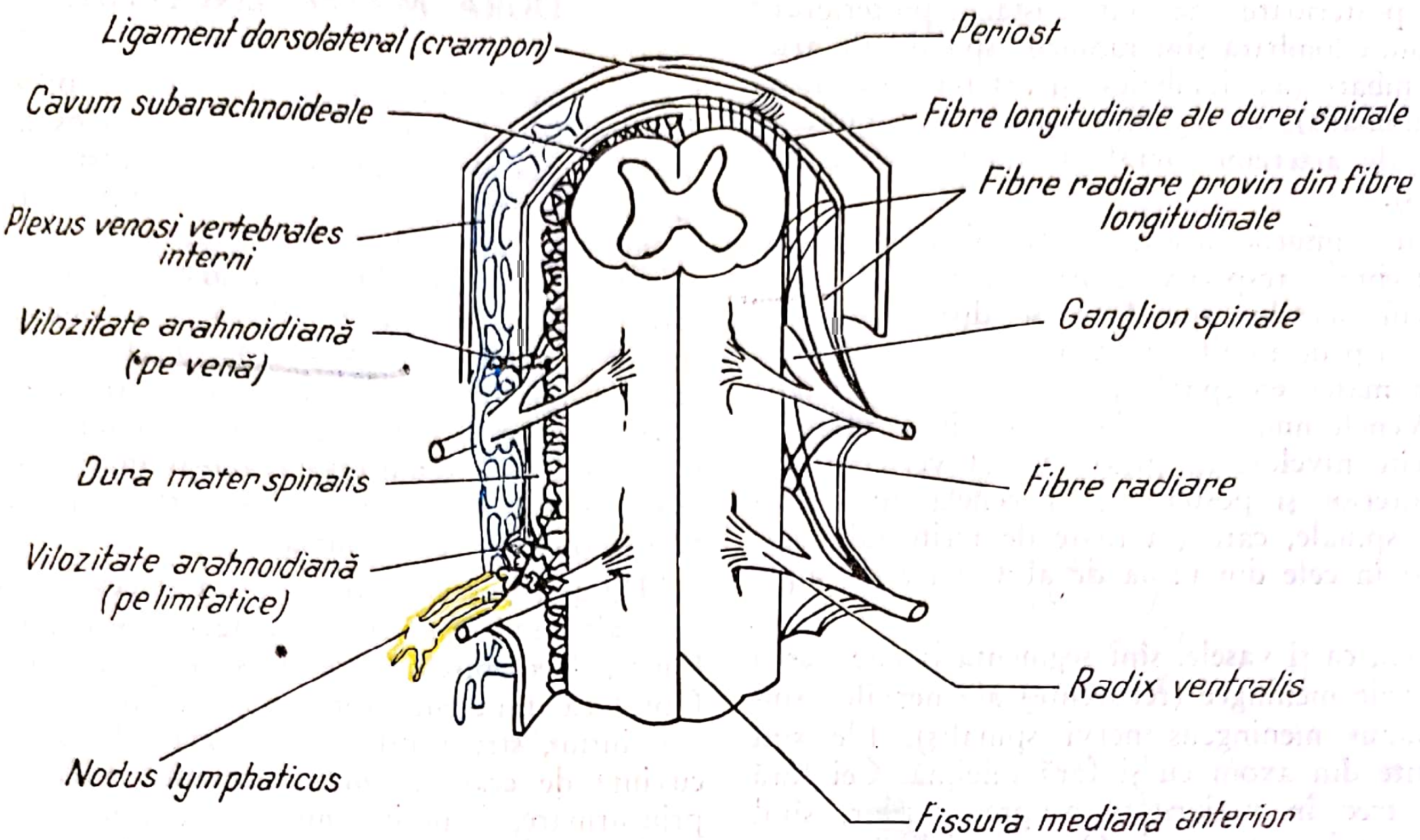
Ligament dorsolateral (crampon)
Cavum subarachnoideale
Plexus venosi vertebrales interni
Vilozitate arahnoidiană (pe venă)
Dura mater spinalis
Vilozitate arahnoidiană (pe limfatice)
Nodus lymphaticus
Periost
Fibre longitudinale ale durei spinale
Fibre radiare provin din fibre longitudinale
Ganglion spinale
Fibre radiare
Radix ventralis
Fissura mediana anterior

Fig. 394. Învelişurile măduvii spinării.

DURA MATER SPINALĂ
(Dura mater spinalis)

Situată în prelungirea caudală a durei mater encefalice, dura mater spinală se întinde caudal pînă la nivelul vertebrei a doua sacrale, de unde se continuă cu un fir de grosime mică pînă pe inserţia coccigiană (filum durae matris spinalis). Firul acesta formează teaca lui filum terminale al măduvii spinării. Dura mater spinalis este alcătuită din fibre colagene orientate, aşezate mai mult în lungul sacului dural. Există şi fibre transversale, perpendiculare pe cele dintîi, care se grupează între găurile prin care nervii spinali părăsesc sacul dural. La suprafaţă se întind asupra plecării nervului spinal, fibre radiare, formîndu-i teacă. Spre sacul dural, fibrele acestea radiare îşi schimbă direcţia şi se continuă longitudinal ascendent şi descendent printre fibrele longitudinale ale durei mater spinale (fig. 394). În linii mari se poate atribui durei mater calitatea de mecanostructură; fibrele circulare şi longitudinale se dispun într-adevăr pe linii izostatice, dar nu cu acea regularitate şi densitate pe care o pretinde teoria.

Solicitările pe care trebuie să le suporte dura spinală sînt complicate. Pe lîngă presiunea din interior care orientează fibrele pe direcţia circulară şi longitudinală, sacul dural mai suferă tracţiuni longitudinale atît în flexiunile cît şi în extensiile coloanei vertebrale, întrucît este fixat între foramen occipitale magnum şi coccix. Aceasta explică predominanţa fibrelor longitudinale.

Sacul dural mai este solicitat şi la nivelul găurilor prin care nervii spinali părăsesc dura mater; această solicitare determină orientările radiare, pe care le-am descris (fig. 395). Dar ca şi în restul organismului nici grosimea fibrelor, nici densitatea lor nu sînt proporţionale cu solicitarea.

Durata mater spinalis este irigată segmentar de ramuri arteriale de diferite origini; spre deosebire de dura mater encephali, aceste ramuri nu se distribuie numai osului şi învelişurilor, ci şi măduvei spinării înseşi. În regiunea cervicală ele provin din artera vertebrală, artera cervicală ascendentă şi artera intercostală supremă prin ramurile lor spinale (rami spinales); în regiunea toracică, ele sînt ramuri spinale ale arterelor inter-

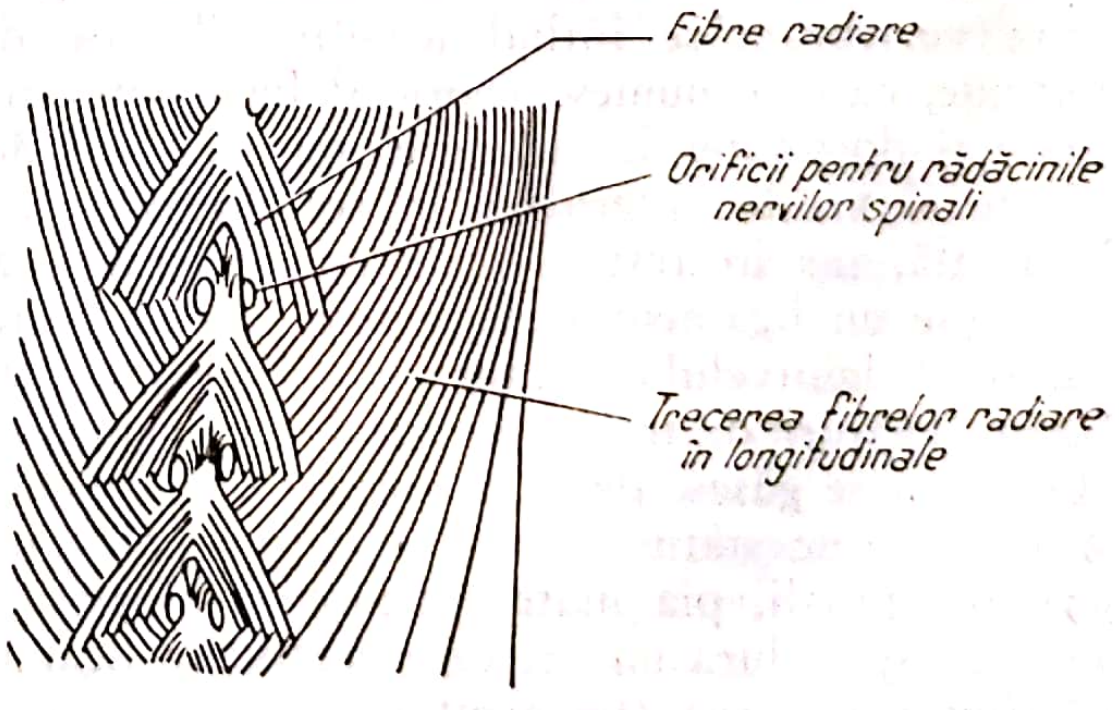
Fibre radiare
Orificii pentru rădăcinile nervilor spinali
Trecerea fibrelor radiare în longitudinale

Fig. 395. Structura funcţională a durei mater la porc (R. Puiu).

costale posterioare (aa. intercostales posteriores); în regiunea lombară sînt ramurile spinale ale arterelor lombare (aa. lumbales) şi arterei iliolombare (a. iliolumbalis); în regiunea sacrală sînt ramurile spinale ale arterelor sacrale laterale (aa. sacrales laterales).

Toate ramurile acestea pătrund prin găurile intervertebrale respectiv găurile sacrale pelviene, în lungul nervilor spinali şi se distribuie durei după un tip de ramificare asemănător cu cel găsit în dura mater encephali şi pe care-l vom studia acolo. Venele numeroase ale durei spinale se varsă la diferite niveluri în plexul venos vertebral intern (anterior şi posterior), în venele intervertebrale şi spinale, care ţin toate de teritoriul venei azigos şi în cele din urmă de al venei cave superioare.

Nervii, ca şi vasele, sînt segmentari; este vorba de ramurile meningee (recurente) ale nervilor spinali (ramus meningeus nervi spinalis). Ele sînt constituite din axoni cu şi fără mielină. Cei fără mielină trec în majoritate asupra vaselor, sînt, aşadar, nervi vasomotori. Cei cu mielină se distribuie durei spinale prin terminaţii libere şi incapsulate, care sînt organe receptoare. În dura spinală se pot găsi şi celule nervoase, mai ales în tecile pe care le furnizează nervilor spinali. Aceste celule sînt socotite drept celule ganglionare (senzitive) dislocate.

Limfatice adevărate ale durei nu există. Există însă spaţii strînse printre fibrele durei, pe care unii autori le numesc lacune limfatice; prin aceste lacune, spaţiul epidural (cavum epidurale) comunică eficace cu spaţiul subdural (cavum subdurale). La rîndul lor, lacunele se continuă cu vase adevărate limfatice, care se găsesc mai cu seamă în preajma nervilor spinali şi se termină în ganglionii limfatici (nodi lymphatici) cervicali profunzi, mediastinali posteriori, lumbali, sacrali.

Raporturile durei spinale cu arahnoida spinală au fost arătate mai sus. Cu acest prilej am definit spaţiul subdural (cavum subdurale). Am arătat, de asemenea, că dura spinală se găseşte la distanţă de os, de coloana vertebrală, cu care are doar raporturi mediate. Totuşi, între sacul dural şi coloana vertebrală se întind legături fibroase discontinue, care se numesc neoficial ligamente anterioare şi dorsolaterale ale durei spinale. Mai dezvoltate sînt cele anterioare în regiunea cervicală şi sacrală, iar în rest — cele dorsolaterale, care constituie un ligament dinţat extern sau un „sistem crampon" la nivelul durei toracolombare (fig. 394). Aceste legături dintre sacul dural şi coloana vertebrală nu se găsesc decît la om; de aici concluzia că se datoresc staţiunii verticale. Între rădăcinile nervilor spinali, pia mater trimite prelungiri discontinue spre dura mater, care alcătuiesc ligamentul dinţat (intern) (ligamentum denticulatum) şi despre care va fi vorba mai în amănunt la descrierea piei.

DURA MATER ENCEPHALI

La nivelul encefalului dura mater prezintă o faţă exterioară, care schimbă fibre cu osul, iar la desprinderea de os prezintă din această cauză o suprafaţă mată şi scămoşată şi o faţă interioară netedă şi lucioasă, pentru că este acoperită de un mezoteliu continuu. Dura spinală este în continuitate cu dura encefalică. Fibrele sale longitudinale trec la nivelul lui foramen occipitale magnum în compunerea foii interne a durei mater encefalice. Parte din aceste fibre ale durei spinale se prind însă solid de circumferinţa găurii mari occipitale şi de arcurile atlasului, fixînd astfel dura spinală la extermitatea ei cranială.

Dura mater encefalică — ca şi cea spinală — este alcătuită din fibre colagene orientate (Gr. Popa). Deosebirea între acestea două constă în faptul că dura encefalică sau craniană este legată mai intim, structural şi funcţional, de os, cu alte cuvinte de craniu. Dura encefalică funcţionează, prin urmare, ca periost intern al craniului, în timp ce dura spinală nu face acest oficiu, pentru coloana vertebrală. Dura mater encefalică trimite prelungiri care pătrund între diverse segmente ale encefalului, realizînd septuri atît în plan sagital cît şi în plan transversal (fig. 396). În planul median sagital se găseşte coasa creierului şi coasa cerebelului (falx cerebri şi falx cerebelli). În plan transversal se găseşte cortul cerebelului (tentorium cerebelli) şi diafragma şeii turceşti (diaphragma sellae). Aceste septuri se prind pe os acolo unde şi dura parietală aderă cel mai puternic de os: falx cerebri pe crista galli şi în lungul sinusului sagital superior; falx cerebelli pe creasta occipitală internă şi pe circumferinţa lui foramen magnum occipitale; tentorium cerebelli pe marginea superioară a stîncii temporalului (margo superior partis petrosae) şi pe apofizele clinoide posterioare (processus clinoideus posterior); diaphragma sellae pe apofizele clinoide şi pe corpul sfenoidului (corpus ossis sphenoidalis). În toate aceste locuri septurile se continuă bineînţeles cu dura parietală. Pe lîngă aceasta fibrele din falx cerebri şi falx cerebelli se continuă fără întrerupere cu fibrele din tentorium cerebelli.

Falx cerebri (fig. 396) pătrunde adînc în fisura irterhemisferică şi separă, prin urmare, feţele mediale ale hemisferelor cerebrale. La marginea sa aderentă, fibrele coasei creierului diverg şi cuprind între ele sinusul sagital. La marginea liberă, coasa creierului se găseşte pe toată întinderea deasupra corpului calos sau, în terminologia neuroanatomiştilor, dorsal de corpul calos. În această margine liberă este adăpostit sinusul sagital inferior. La locul de întîlnire a coasei creierului cu cortul cerebelului se găseşte sinusul drept (sinus rectus); la capătul anterior al acestui sinus se termină sinusul sagital inferior, iar la capătul posterior, sinusul drept se termină în confluentul si-

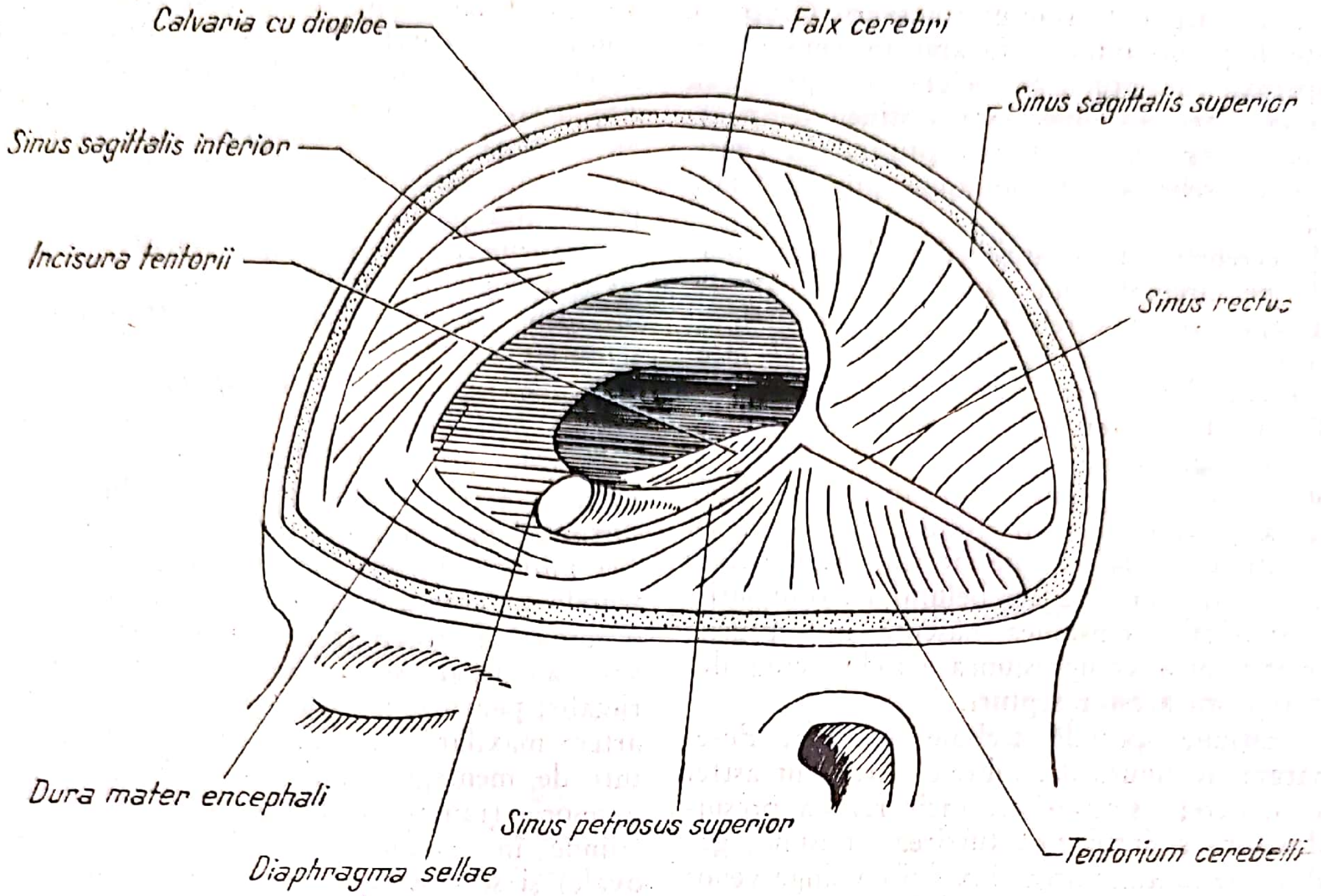

Fig. 396. Septurile durei mater encefalice.

nusurilor, teascul lui Herophyl (confluens sinuum), unde se termină şi sinusul sagital superior şi cel occipital de la inserţia coasei cerebelului. Confluentul sinusurilor drenează către sinusul transvers de la nivelul inserţiei cortului cerebelului pe solzul occipital.

Falx cerebelli este un sept median sagital de dimensiuni modeste, care desparte incomplet în două fosa cerebeloasă. El se găseşte între hemisferele cerebeloase, la mică distanţă de faţa inferioară a vermisului. La marginea lui aderentă, fibrele diverg pentru a cuprinde sinusul occipital.

Tentorium cerebelii (cortul cerebelului) (fig. 396) pătrunde adînc în fisura dintre hemisferele cerebrale şi cele cerebeloase. Marginea sa aderentă se găseşte la nivelul sinusului transvers şi al sinusului pietros superior, atît în dreapta cît şi în stînga. Marginea liberă înconjoară pedunculii cerebrali la nivelul tracturilor optice şi al corpilor cvadrigemeni superiori. Marginea liberă se află însă la distanţă apreciabilă de aceste formaţiuni nervoase. În această margine liberă nu se găsesc sinusuri ale durei mater. În spaţiul dintre marginea liberă a cortului cerebelos şi faţa dorsală a peduncului cerebral şi al pulvinarului, vena mare a lui Galien (vena cerebri magna) se îndreaptă către sinus rectus, în care se varsă alături de sinusul sagital inferior. Faţa superioară a cortului este în raport cu lobii occipitali ai hemisferelor cerebrale, iar faţa inferioară cu faţa superioară a hemisferelor cerebeloase (facies superior hemispherium cerebelli).

Diaphragma sellae închide superior cavitatea în care este aşezată hipofiza: şeaua turcească (sella turcica) (fig. 396). Marginea sa aderentă continuă dura care intră în constituţia sinusurilor cavernoase şi intercavernoase. Marginea liberă înconjură de jur împrejur tija hipofizei, prin care această glandă este legată de infundibul. În centrul diafragmei selare se găseşte, prin urmare, un orificiu (delimitat de marginea liberă) prin care trece tija hipofizei. Prin acest orificiu coboară în fosa hipofizei (fossa hypophyseos) doar pia purtătoare de vase, nu şi arahnoida. Faţa superioară a diafragmei selare este în raport cu chiasma optică înainte, cu tuberul îndărăt, iar faţa inferioară este în raport cu hipofiza.

Ca şi dura spinală, dura encefalică are o mecanostructură (fig. 397). Dura parietală este alcătuită din două rînduri de fibre încrucişate în unghi aproape drept. Fibrele septurilor sînt astfel orientate, încît rolul lor mecanic legat de rezistenţa mecanică a craniului este evident (fig. 397). Astfel, fibrele care intră în compunerea coasei creierului sînt corzi ale arcurilor închipuite de oasele bolţii craniului; ele se opun la turtirea bolţii şi au fost desemnate prin literele a, b şi c (Gr. Popa). Grupul a este anterior şi urcă de la crista galli la oasele parietale; grupul b este mijlociu şi coboară de la parietale prin grosimea cortului cerebelului la dura ce mărgineşte sinusul transvers. Grupul c porneşte de pe occipital, intră apoi în compunerea foii superioare a cortului cerebelului şi se prinde cu aceasta pe marginea superioară a stîncii temporalului; mai mult, unele fibre, căptuşind în continuare fosa cerebrală mijlocie, ajung pînă la fisura orbitală.

Falx cerebelli este alcătuită din fibre care pornesc de pe circumferinţa găurii mari occipitale, străbat apoi coasa cerebelului şi — schimbînd brusc direcţia — intră în compunerea foii inferioare a cortului; acesta este grupul de fibre e (Gr. Popa). El se termină pe apofizele clinoide posterioare (fig. 397).

Rolul mecanic al tuturor grupelor de fibre descrise (a, b, c, e) şi solidaritatea funcţională cu oasele bolţii craniului în special sînt demonstrate de rupturile de cort ale cerebelului în traumatismele obstetricale; tensiunea născută în septurile durei mater prin compresiunea oaselor craniului duce la ruptura acestor septuri.

O menţiune specială trebuie acordată durei care mărgineşte sinusurile. Fibrele durei sînt astfel dispuse în pereţii sinusurilor, încît rezistă presiunilor dinafară şi împiedică turtirea sinusului, garantînd astfel continuitatea fluxului de sînge venos prin aceste vase. Sinusurile, în special cele sagitale, mai prezintă şi alte dispozitive remarcabile sub raportul funcţiei lor mecanice. Pe de o parte, lumenul sinusurilor — în particular cel al sinusului sagital superior — este compartimentat de septuri incomplete, care proemină în interiorul lor, dirijînd fluxul sanguin spre capătul occipital al sinusului. În constituţia acestor septuri intră fibrele durei descrise anterior. De asemenea dispozitive este nevoie pentru că venele cerebrale superioare au — după cum vom vedea — un traiect şi o vărsare cu atît mai recurente cu cît sînt mai occipitale. Pe de altă parte, sinusurile — în special sinusul sagital superior — se lărgesc cu atît mai mult cu cît se apropie de vărsare; în felul acesta se creează un sorb care ajută la golirea tributarelor recurente (F. Kiss).

Vasele durei mater encephalice prezintă o dispoziţie deosebită, care a făcut obiectul a numeroase cercetări (Key, Retzius, 1875; Langer, 1877; Pfeifer, 1930). Arterele provin din mai multe surse: cel mai întins teritoriu îl are artera meningee mijlocie (arteria meningea media), care pătrunde în craniu prin foramen spinosum, trimite o ramură frontală (ramus frontalis) pentru dura fosei anterioare şi o ramură parietală (ramus parietalis) pentru dura fosei mijlocii a craniului. Din artera maxilară (a. maxillaris) * se desprinde, alături de meningeea mijlocie, o ramură meningee accesorie (ramus meningeus accessorius), care pătrunde în craniu prin orificiul oval (foramen ovale) şi se distribuie unei porţiuni mici de dură din fosa mijlocie a craniului, anastomozîndu-se cu ramura paretală a arterei meningee mijlocii.

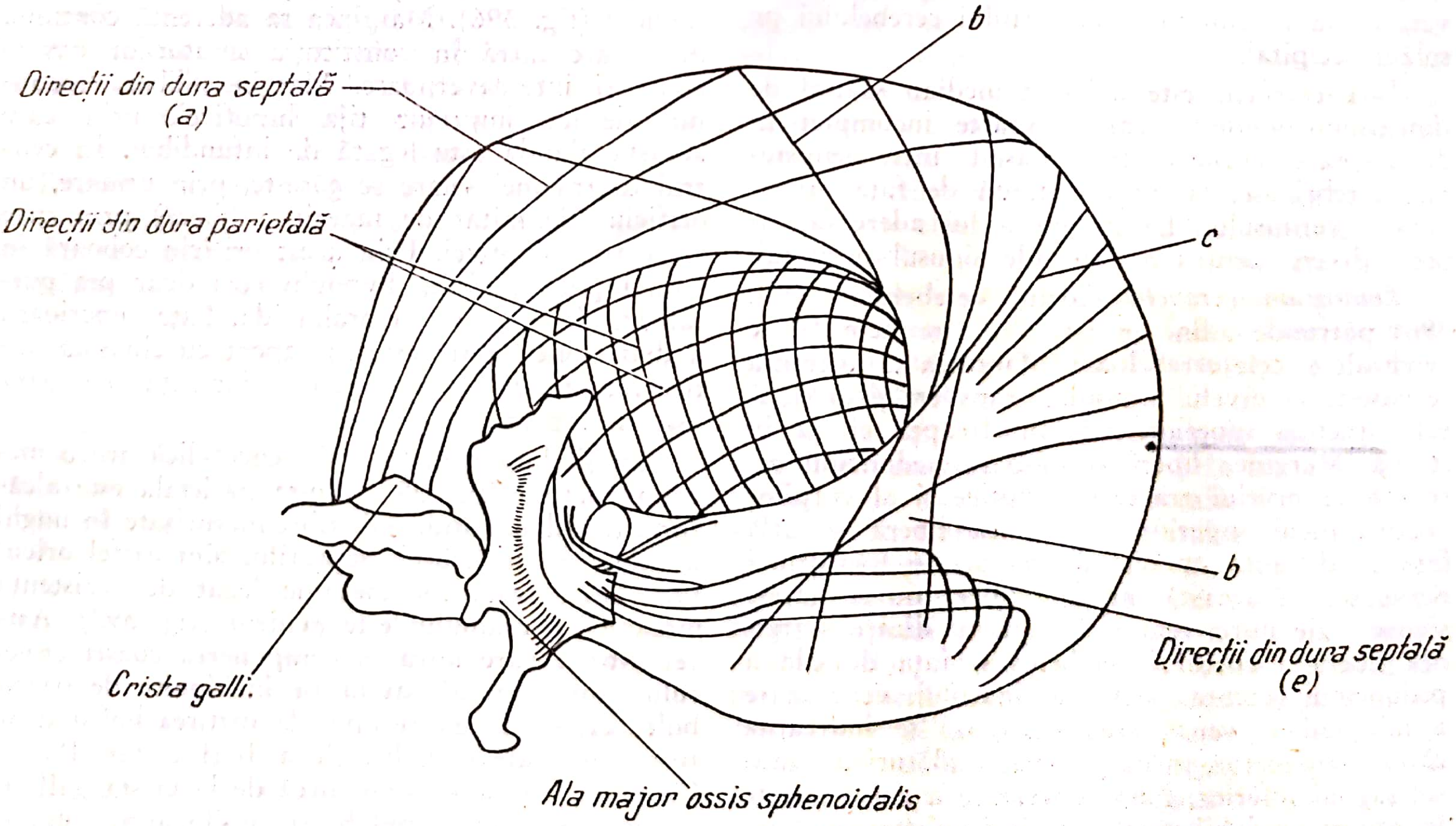
b
Direcţii din dura septală
(a)
Direcţii din dura parietală
c
b
Direcţii din dura septală
(e)
Crista galli
Ala major ossis sphenoidalis

Fig. 397. **Structura funcţională a durei mater encefalice (Gr. T. Popa).**

---

* În B.N.A. se spunea încă a. maxillaris interna, pentru că artera facială purta accesor numele de a. maxillaris externa, care a fost părăsit în N.I.

Prin orificiile lamei ciuruite a etmoidului, artera etmoidală anterioară, ramură a arterei oftalmice, trimite artera meningee anterioară (arteria meningea anterior), care irigă o mică porțiune din dura fosei anterioare, anastomozîndu-se cu ramura frontală a meningeei mijlocii. Din artera faringiană ascendentă, ramură a carotidei externe (mai rareori a celei interne sau a sinusului carotic), pleacă artera meningee posterioară (a. meningea posterior), care pătrunde de cele mai multe ori prin foramen jugulare și se distribuie durei din fosa posterioară a craniului; ea trimite peste stînca temporalului o ramură anastomotică pentru ramura parietală a arterei meningee mijlocii. Venele însoțesc de obicei cîte două arterele meningee. Ele prezintă neregularități de calibru, pe care le vom discuta mai jos (fig. 398). Venele meningee mijlocii se varsă în plexul pterigoidian (plexus pterygoideus), la care ajung prin foramen spinosum și prin plexul venos al găurii ovale (plexus venosus foraminis ovalis).

Septurile durei encefalice sînt irigate din aceleași surse ca dura parietală; în plus primesc ramuri din arterele cerebrale care se anastomozează cu ramurile meningee (Langer); în felul acesta, teritoriul vascular al conținătorului (craniu și meningele tari) nu este atît de absolut separat de teritoriul conținutului (encefal și meninge moi) pe cît se spune clasic. După cum vom vedea imediat, vasele meningee irigă și craniul, ceea ce demonstrează solidaritatea între craniu și dură.

Angioarhitectonica durei mater encefalice este interesantă prin problemele morfofuncționale pe care le pune. Arterele meningee, însoțite în general de cîte două vene, se divid dihotomic în ramuri din ce în ce mai subțiri și din ce în ce mai sinuoase. Sinuozitățile acestor vase se accentuează cu vîrsta, iar la vîrsta înaintată pe tot lungul ramurilor arteriale se formează adevărate gheme vasculare, ceea ce a dus la propunerea de a numi aceste vase „artere meandrice“ (fig. 399). Venele care însoțesc arterele meandrice au o înfățișare cu totul deosebită: situate de o parte și de alta a arterei, el se mulează pe sinuozitățile ei, pe fața care privește artera; sînt în schimb drepte pe fața opusă. În felul acesta, ele prezintă porțiuni dilatate și strîmtate, în raport cu meandrele arteriale. Arterele și venele descrise se găsesc în pătura externă a durei mater encefalice, care privește spre craniu.

Și mai în afară se găsește o rețea alcătuită din arteriole extrem de subțiri și vene foarte reduse în raport cu arteriolele. Acestea din urmă sînt firește ramuri ale meningeelor descrise mai sus. Arteriolele rețelei externe au traiect rectiliniu și se termină de-a dreptul în cîte o venulă groasă, care trimite spre o arteră o prelungire conică astfel ca să reducă diferența de calibru dintre arteriolă și venulă. De multe ori însă, asemenea prelungire nu există și arteriola intră terminolateral într-o dilatație a venei, așa încît ansamblul capătă înfățișarea de „cap de rață“ (fig. 400). Toată rețeaua aceasta, atît de caracteristică sub raport morfofuncțional, aparține acelei părți a durei encefalice care ține loc de periost al craniului *. Ea lipsește la dura spinală.

Mai înăuntrul ramificațiilor principale meningee, deci spre arahnoidă, se găsește o rețea de capilare și venule bizar conformate, care alimentează acea parte a durei encefalice care are valoare de seroasă. Rețeaua aceasta este alimentată de ramuri subțiri ale arterelor meandrice din pătura mijlocie. Ochiurile sale dreptunghiulare se dispun paralel cu fibrele durei mater. Vasele subțiri, de calibru capilar, prezintă umflături și



Fig. 398. Vasele durei mater encefalice. În plan profund palid se văd arterele meandrice și venele însoțitoare. În suprafață puternic desenate se văd vasele păturii profunde a durei (cu valoare de seroasă).

---

* De altfel între venele diploice și venele acestei rețele există numeroase anastomoze.

gîtuituri succesive, care le dă oarecare asemănare cu vasele limfatice *. Din loc în loc există colectoare venoase, dispuse perpendicular pe direcţia capilarelor, de calibru mai mare decît al capilarelor, neregulate, care drenează spre venele mari din planul mijlociu, alăturate arterelor meandrice (fig. 398). Reţeaua internă este, aşadar, alimentată de ramuri ale arterelor meandrice şi drenată de tributare ale venelor care însoţesc aceste artere. Semnificaţia funcţională a acestei reţele nu este cunoscută.

Terminăm expunerea angioarhitectonicii durei mater cu constatarea că la acest nivel există numeroase anastomoze arteriovenoase şi că reţeaua externă are peste tot caracterul unor asemenea anastomoze. Meandrele arterelor şi forma neobişnuită a venelor care le însoţesc reprezintă probabil dispozitive de propulsie a sîngelui venos (H. Schade, F. Kiss). Într-adevăr, se poate demonstra experimental că un tub care pulsează, închis într-un vas cu pereţii rigizi împreună cu un alt tub în care există lichid, comunică acestuia din urmă nu numai pulsaţiile, dar pune chiar în mişcare lichidul dintr-însul. Aşadar, dispozitivul meandric ar avea rostul de a asigura propulsia sîngelui în venele meningee.

Nervii durei mater encefalice provin în esenţă din nervul trigemen. Dura fosei anterioare este inervată de nervul etmoidal anterior, ramură a nervului nazociliar. Nervul maxilar dă o ramură meningee (ramus meningeus medius) pentru dura fosei mijlocii a craniului. Această ramură însoţeşte artera meningee mijlocie şi are un teritoriu aproape identic cu al arterei. Doar o mică parte a durei din fosa mijlocie de lîngă foramen ovale este inervată de ramura meningee (ramus meningeus) a nervului mandibular. Nervul oftalmic dă o ramură meningee (ramus tentorii) pentru cortul cerebelului, sinusurile transverse, sinusul drept şi vena lui Galien (vena cerebri magna). Dura fosei posterioare, cerebeloase, este inervată de o ramură meningee (ramus meningeus) a nervului vag, care se desprinde la nivelul găurii jugulare. Şi alţi nervi cranieni (cerebrali) dau ramuri meningee la trecerea prin găurile bazei craniului pentru regiunile învecinate acestor găuri (n. trohlear, glosofaringian, accesor şi chiar hipoglos).

---

* Cu care de altfel au şi fost confundate.

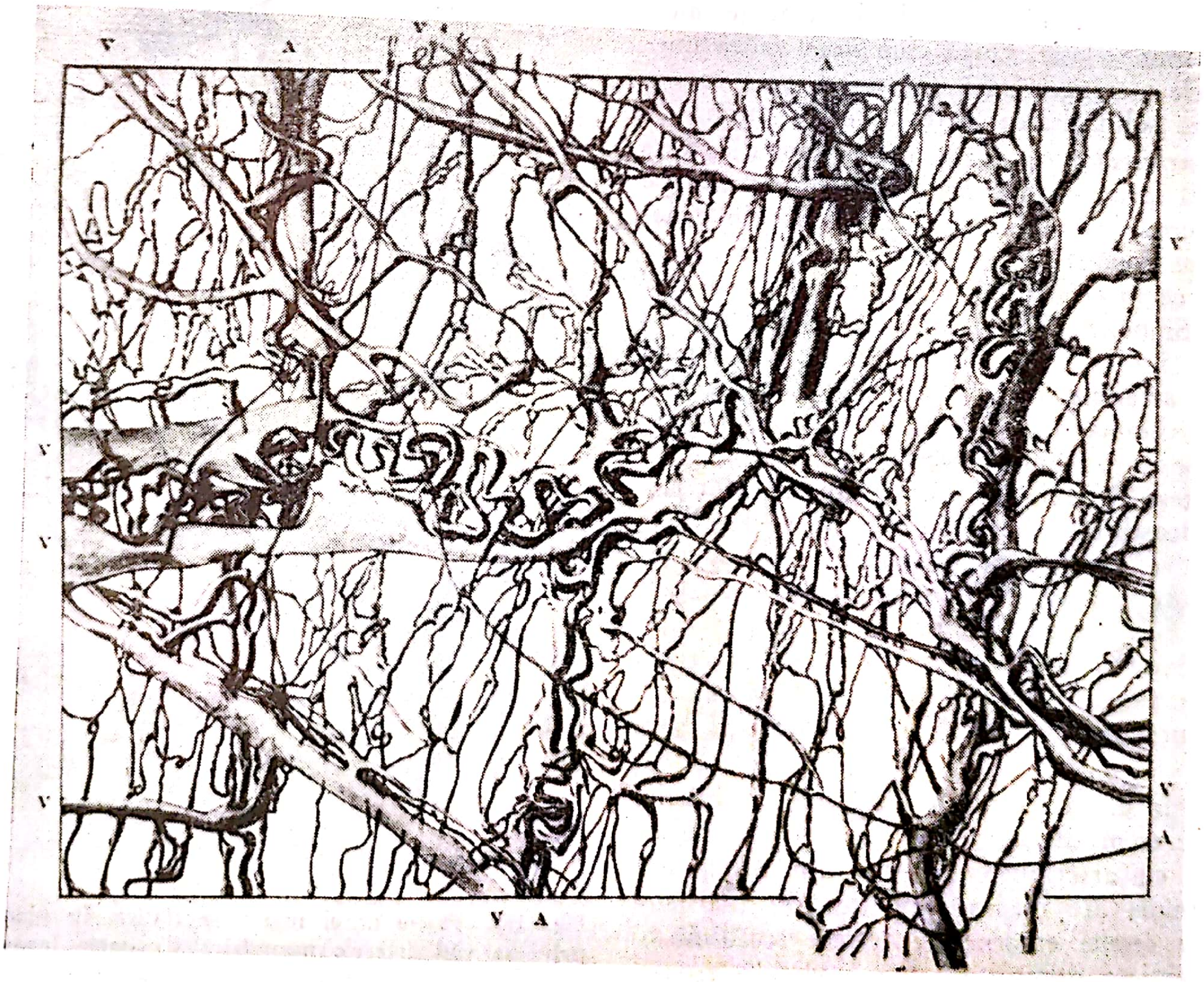

Fig. 399. Detaliu de structură a arterelor meandrice şi venelor însoţitoare (R. A. Pfeifer).

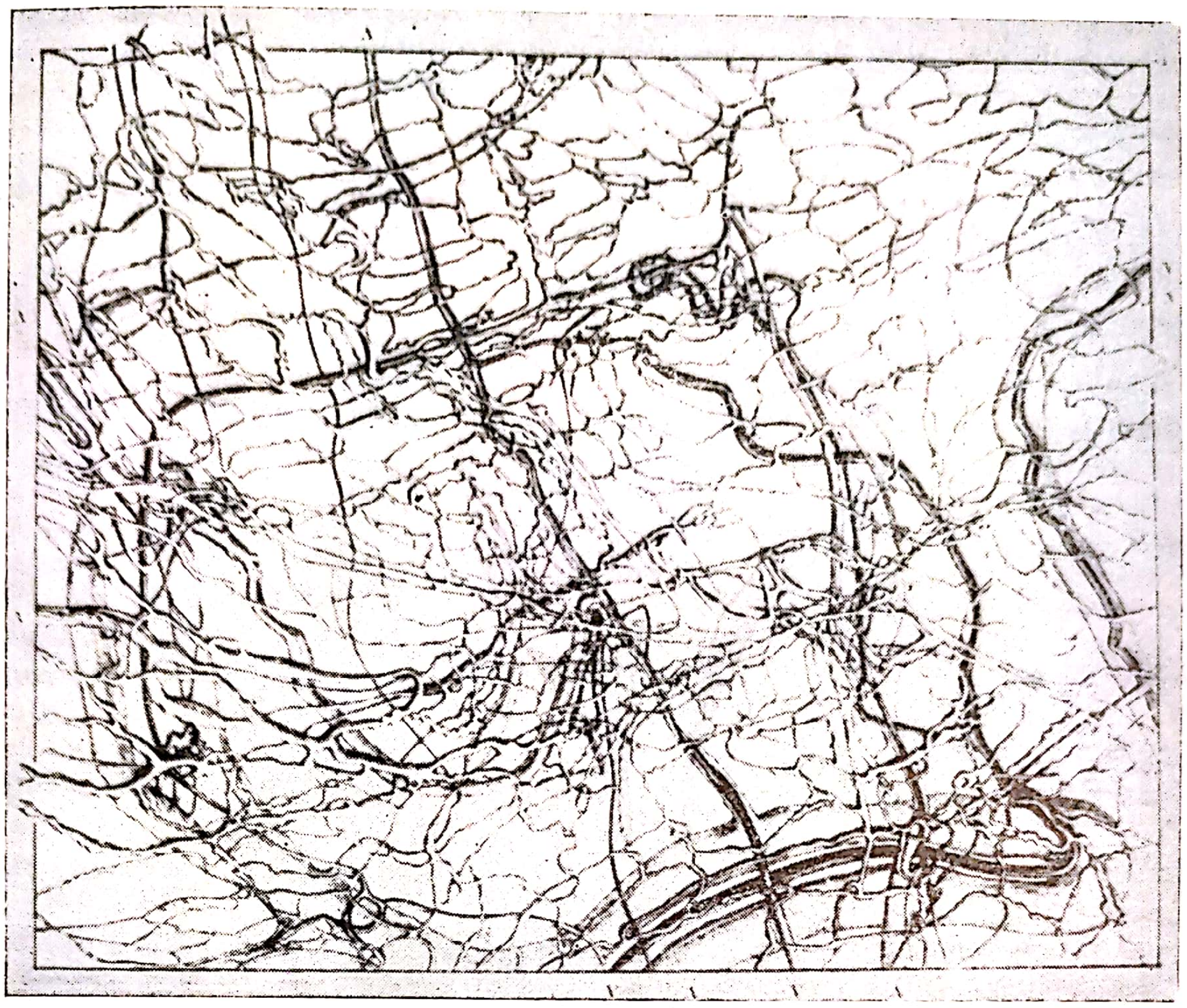

Fig. 400. Vasele din pătura superficială a durei (cu valoare de periost). Se văd joncţiunile arteriovenoase în „cioc de raţă". (R. A. Pfeifer).

ARAHNOIDA (Arachnoidea)

Concepţia mai veche despre arahnoidă, care era descrisă ca o membrană alcătuită din două foi, parietală şi viscerală, a fost părăsită. Foaia parietală a descripţiei mai vechi nu este decît foaia profundă, internă a durei mater. Aşadar, sub numele de arahnoidă se înţelege numai ceea ce se numea altădată foaia viscerală a arahnoidei. De asemenea, ceea ce altă dată era considerat spaţiu arahnoidian a devenit acum spaţiul subdural (cavum subdurale).

Astfel concepută, arahnoida are, întocmai ca şi dura, două porţiuni: spinală şi encefalică (arachnoidea spinalis şi arachnoidea encephali). Am arătat care sînt raporturile ei cu dura mater şi legăturile cu pia mater. Aici vom arăta că arahnoida encefalică, spre deosebire de pia mater, nu urmăreşte toate depresiunile de la suprafaţa creierului, ci se întinde pe deasupra lor, formînd punţi. Uneori, suprafeţele astfel subîntinse sînt mari, ca de exemplu suprafaţa între pedunculii cerebrali. În asemenea locuri lichidul cerebrospinal, aflat între arahnoidă şi pie, se acumulează, formînd aşanumite cisterne confluente sau lacuri subarahnoidiene (cisternae subarachnoidales) (fig. 401).

Trecînd la distanţă peste al IV-lea ventricul de la cerebel spre bulb, arahnoida dă loc la formarea cisternei cerebelomedulare (cisterna cerebellomedullaris). În cisterna cerebelomedulară putem pătrunde prin puncţie suboccipitală şi putem astfel recolta lichidul cerebrospinal. De asemenea, se poate realiza aici un drenaj al L.C.S. Cisterna interpedunculară (cisterna interpeduncularis) se găseşte între picioarele divergente ale pedunculilor cerebrali, pe faţa bazală a creierului, la nivelul substanţei perforate posterioare (substantia perforata posterior). Anterior de cisterna interpedunculară şi în continuare cu aceasta se găseşte cisterna chiasmatică (cisterna chiasmatis); arahnoida trece pe deasupra substanţei perforate anterioare (substantia perforata anterior) şi se prinde pe teaca nervului optic şi a chiasmei, determinînd formarea acestei cisterne. Ea se continuă lateral cu cisterna sylviană sau a fosei laterale (cisterna fossae lateralis cerebri), care începe, aşadar, pe faţa bazală a creierului şi se continuă pe faţa sa laterală sau convexă (facies superolateralis cerebri). Ea se

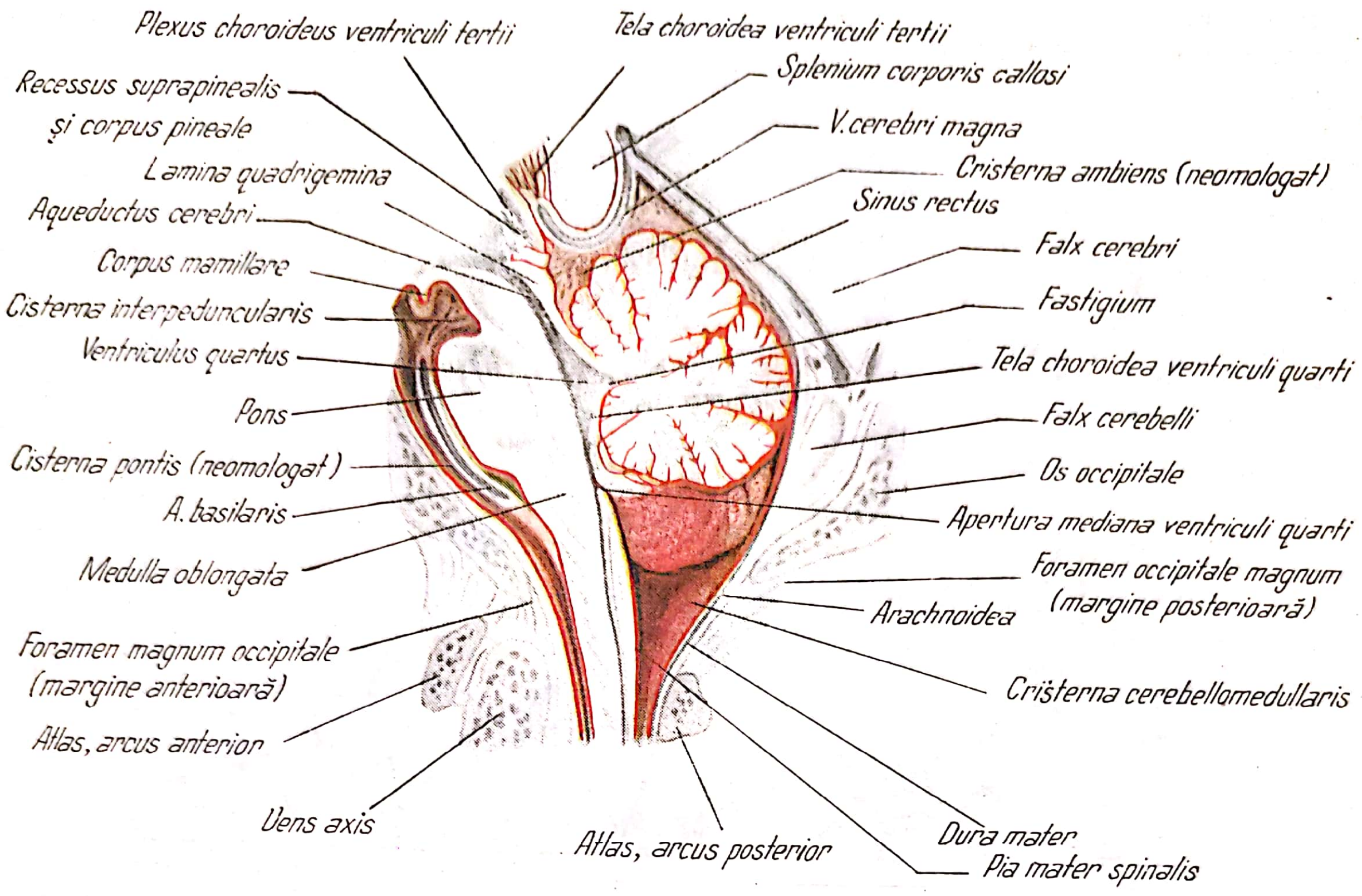
Plexus choroideus ventriculi tertii
Recessus suprapinealis
şi corpus pineale
Lamina quadrigemina
Aqueductus cerebri
Corpus mamillare
Cisterna interpeduncularis
Ventriculus quartus
Pons
Cisterna pontis (neomologat)
A. basilaris
Medulla oblongata
Foramen magnum occipitale
(margine anterioară)
Atlas, arcus anterior
Dens axis
Atlas, arcus posterior
Tela choroidea ventriculi tertii
Splenium corporis callosi
V. cerebri magna
Cristerna ambiens (neomologat)
Sinus rectus
Falx cerebri
Fastigium
Tela choroidea ventriculi quarti
Falx cerebelli
Os occipitale
Apertura mediana ventriculi quarti
Foramen occipitale magnum
(margine posterioară)
Arachnoidea
Cristerna cerebellomedullaris
Dura mater
Pia mater spinalis

Fig. 401. Schema cisternelor subarahnoidiene.

datoreşte faptului că arahnoida, trecînd de pe lobul frontal asupra celui temporal, sare ca o punte peste fosa laterală.

Structura arahnoidei şi a trabeculelor care o leagă de pia mater este simplă: peste o ţesătură subţire conjunctivă, alcătuită din fibrocite şi fibre colagene, se aşterne mezoteliul, care dă luciul caracteristic nu numai arahnoidei înseşi, ci şi trabeculelor care o leagă de pie. Arahnoida nu este vascularizată; prin arahnoidă şi trabeculele care o leagă de pia mater străbat vasele cerebrale. Problema inervaţiei nu este deocamdată rezolvată.

Arahnoida prezintă două feluri de formaţiuni: vilozităţile arahnoidiene, al căror rol rezorbtiv l-am cunoscut (fig. 393) şi granulaţiile arahnoidiene ale lui Pacchioni (granulationes arachnoidales), despre care s-a pretins în ultimul timp că ar fi baroceptori (F. Kiss). Granulaţiile arahnoidiene sînt evaginări ale arahnoidei, mai frecvente la nivelul sinusurilor (sagital superior, transvers, cavernos, pietros superior), la nivelul arterei meningee mijlocii şi al ramurilor sale, la trecerile nervilor prin baza craniului. Ele proemină în interiorul sinusurilor, fiind despărţite de torentul sanguin doar prin endoteliul sinusal. Numărul lor este în continuă creştere de la vîrsta fetală, cînd lipsesc cu totul, la vîrsta adultă, cînd există două pînă la trei sute. La vîrste înaintate numărul lor este şi mai mare.

PIA MATER

Pia mater este învelişul cel mai adînc al măduvei spinării şi creierului. Prin fibrele sale cele mai profunde ea aderă de pătura zonală a creierului. Ele alcătuiesc aşa-numita „intima pia". Prin fibrele sale superficiale ea se continuă cu trabeculele care străbat spaţiul subarahnoidian şi stabilesc legătura cu arahnoida. Pia mater este membrana purtătoare de vase a creierului şi măduvei spinării. Ca şi celelalte învelişuri ale sistemului nervos central, ea se împarte în pia mater spinalis şi pia mater encephali.

Un interes deosebit îl prezintă comportarea piei encefalice la nivelul membranelor epiteliale ale ventriculelor. Aici pia purtătoare de vase se alătură membranei epiteliale şi, împreună cu aceasta, alcătuieşte pînza coroidiană a ventriculului (tela choroidea ventriculi). Dacă smulgem pînza coroidiană, locul ei de inserţie pe substanţa nervoasă poartă numele de tenia telae. Vasele piale formează în grosimea pînzei coroidiene plexuri bogat anastomozate, care poartă numele de plexuri coroidiene (plexus choroideus ventriculi). Dintr-o reţea larg anastomozată de vase de calibru mai mare porneşte o reţea de vase cu ochiuri mult mai mici decît ale primei (fig. 402). S-a bănuit (F. Kiss) că primele sînt excretoare, în timp ce celelalte ar resorbi; noţiunea aceasta este departe de a fi bine stabilită. Reţeaua vasculară este îngropată într-un ţesut în care predomină elemente ale ţesutului reticulohistiocitar [*]. Epiteliul care acoperă plexurile şi le mărgineşte către cavitatea ventriculară este ciliat în primele perioade ale dezvoltării, dar pierde ulterior cilii; către cavitatea ventriculară celulele epiteliale prezintă o bordură, iar în interior incluzii care demonstrează rolul lor secretor. Înălţimea celulelor variază după starea funcţională: în faze active de secreţie înălţimea creşte, iar în fazele de secreţie redusă înălţimea scade. În interiorul plexurilor coroide se găsesc sferule calcare, numite psamoame. Ele se înmulţesc cu vîrsta.

Pia mater encefalică (pia mater encephali) dă plexurile coroidiene ale ventriculelor cerebrale. Pînza coroidiană a ventriculului al patrulea (tela choroidea ventriculi quarti) şi plexul coroidian al ventriculului al patrulea (plexus choroideus ventriculi quarti) se inserează pe tenia ventriculi quarti, care se află pe marginea medială a pedunculilor cerebeloşi inferiori divergenţi cranial şi pe fundul fisurii transverse a cerebelului. Pînza şi plexul coroid ale celui de al patrulea ventricul formează vălul medular posterior (velum medullare posterius), parte din tegmen ventriculi quarti. O spărtură mediană şi două laterale în vălul medular posterior (apertura mediana ventriculi quarti şi apertura lateralis ventriculi quarti, găurile lui Mangendie şi Luschka ale nomenclaturii vechi) realizează o comunicare între ventriculi şi spaţiul subarahnoidian, singura de altfel în tot sistemul nervos central.

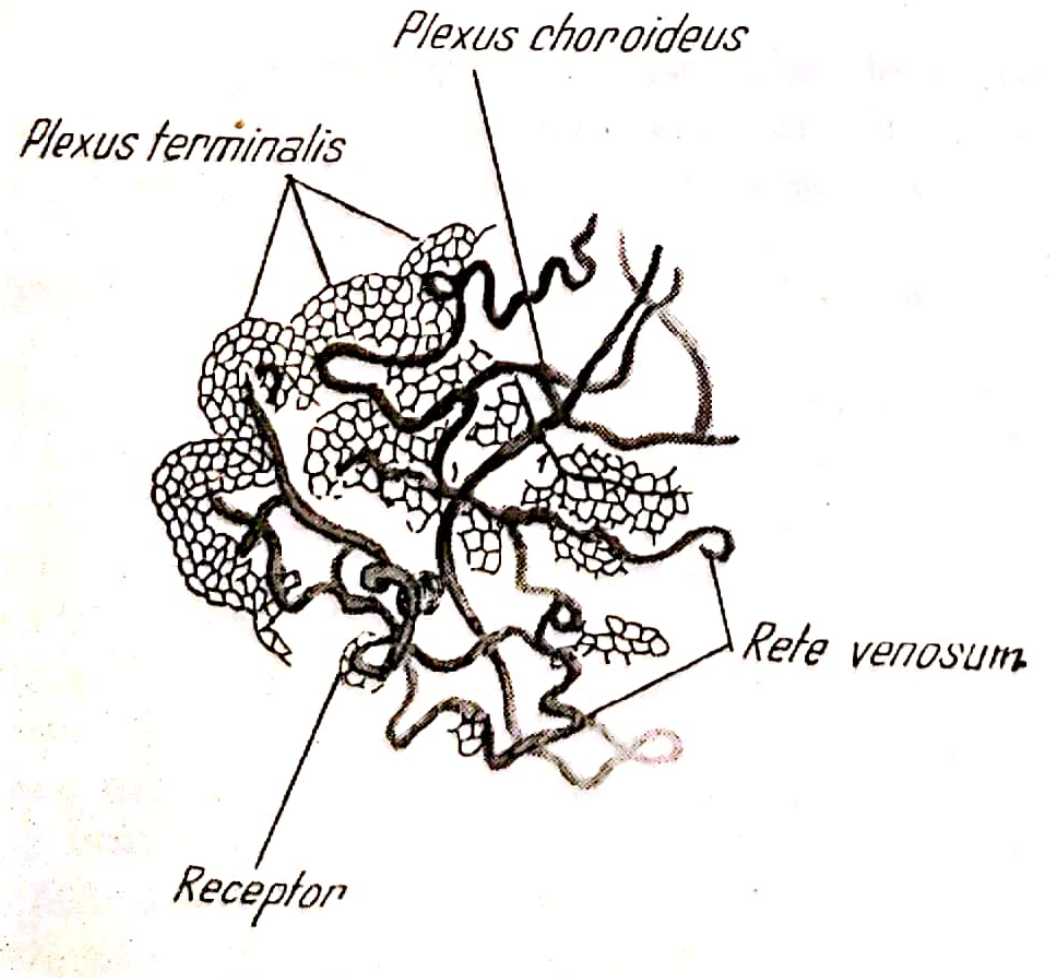

Fig. 402. **Alcătuirea plexurilor coroide (F. Kiss).**

Al treilea ventricul este închis dorsal (superior) de pînza coroidiană a celui de-al treilea ventricul (tela choroidea ventriculi tertii), în care pătrunde plexul coroid al ventriculului al treilea (plexus choroideus ventriculi tertii) (fig. 327); acesta bolteşte pînza spre interiorul ventriculului, de-a lungul a două linii paramediane. Smulgînd pînza şi plexul coroidian, rămîne pe talamus la dreapta şi la stînga cîte o dungă de inserţie a pînzei, (teniae thalami), aşezate medial de stria terminalis, de lamina affixa şi de tenia choroidea din şanţul optostriat. Între tenia thalami şi tenia choroidea faţa dorsală a talamusului este acoperită de pia şi arahnoidă, care înaintează între fornix şi talamus pînă la foramen interventriculare, unde pînza şi plexul coroidian ale celui de-al treilea ventricul se continuă cu pînza şi plexurile coroidiene ale ventriculilor laterali.

Acesta din urmă (plexus choroideus ventriculi lateralis) este inserat pe de o parte (medial) pe tenia choroidea din şanţul optostriat, iar pe de altă parte (medial), pe tenia fornicis, continuată şi pe fimbria hippocampi. Plexurile coroidiene ale ventriculului lateral înaintează în cornurile acestuia, fiind foarte abundente în particular la nivelul cornului inferior (sfenoidal, temporal), [**] unde are loc şi cea mai abundentă producţie de lichid cerebrospinal.

Pia mater spinală (pia mater spinalis) are aceleaşi caractere generale pe care le-am descris la pia mater encephali. Dependinţe ale piei mater spinale înaintează spre sacul dural şi se inserează pe acesta sub numele de ligament dinţat (ligamentum denticulatum). Ligamentul dinţat este festonat, aşa cum îl arată numele; dinţăturile au formă triunghiulară, cu baza spre pia, pe care au linie continuă de inserţie şi de care depind, iar vîrful spre dură, discontinuu, între locurile de ieşire a doi nervi spinali consecutivi. Structura lor este fibrilară, iar fibrilele orientate după laturile triunghiului se ancorează pe dura mater, împletindu-se cu fibrele acesteia din urmă. Cu ajutorul ligamentului dinţat şi al ligamentelor cervico- şi sacrodurale, măduva spinării este suspendată în interiorul sacului dural şi reţinută pe lîngă coloana corpurilor vertebrale, la distanţă de arcurile vertebrale, care ar putea avea o acţiune dăunătoare asupra măduvei dislocate în regiunea lor. În regiunea cervicală există, alături de ligamentul dințat puternic dezvoltat, o a doua legătură a piei cu dura mater, așezată îndărătul planului rădăcinilor posterioare, numită de aceea septum cervicale intermedium.

---

[*] Diverşi noduli descrişi aici, cum ar fi „insulele lui Cerletti“ alcătuite din plasmocite, sînt în majoritate produse patologice.

[**] Acolo formează aşa-numitul glomus choroideum.

Vasele proprii ale piei nu se limitează numai la vasele plexurilor coroide. Pia mater encefalică, ca și cea spinală, are vase proprii pe toată întinderea ei, ramuri ale vaselor cerebrale sau spinale, pe care le găzduiește. Pia mater nu este, prin urmare, numai o membrană de trecere pentru vasele cerebrale sau spinale; ea are vase proprii, care formează în interiorul membranei o bogată rețea de capilare sanguine. Nu au putut fi temeinic demonstrate capilare și vase limfatice în pia mater.

Pia mater este, de asemenea, bogat inervată. Mai toți nervii cranieni, cu excepția primilor doi și ai trigemenului, îi dau ramuri. În regiunea piei mater spinale, ramurile provin din rădăcinile posterioare ale nervilor spinali. S-au descris, de asemenea, ramuri provenind de-a dreptul din substanța nervoasă, la nivelul măduvei spinării, a nucleului dorsal al vagului din planșeul ventriculului al patrulea, al punții și al pedunculilor cerebrali. Pe lîngă acestea există fibre vegetative care formează plexuri în jurul vaselor din pia mater. Multe din ramurile nervilor cranieni și spinali mai sus citate intră și ele în alcătuirea acestor plexuri. În adventicea vaselor din grosimea piei există celule nervoase, formînd microganglioni, mai frecvenți la nivelul vaselor din plexurile coroide. Fibrele proprii ale piei sînt mai numeroase la baza creierului decît pe fața lui convexă, lucru explicabil, avînd în vedere originea lor din nervii cranieni. În pia mater spinală există aparate receptoare complexe, corpusculi incapsulați și neincapsulați, ca acei descriși la capitolul receptorilor.

Vasele destinate substanței nervoase, în trecere prin pia mater, au și ele plexuri nervoase adventiciale sau chiar intraparietale. De îndată ce pătrund în substanța nervoasă, ele pierd aceste plexuri și sînt, prin urmare, lipsite de nervi. Încercările de a demonstra nervi pe vasele intracerebrale nu sînt convingătoare. În traiectul lor intracerebral, vasele sînt în schimb înconjurate de o prelungire a cavității subarahnoidiene, numită spațiu Virchow-Robin *, căptușită, atît spre vas cît și spre substanța nervoasă, de celule „mezoteliale“, care provin din pia mater. De altfel, această căptușeală există numai la începutul traiectului intracerebral și se pierde apoi. După unii, spațiile perivasculare s-ar continua cu spațiile din jurul celulelor nervoase (W. His. 1865). Unitatea întregului sistem canalicular din jurul vaselor și celulelor nervoase a fost postulată, avînd în vedere lipsa unor căi limfatice propriu-zise la nivelul sistemului nervos central. Cercetări recente neagă existența acestor spații pe care le consideră artefacte de fixare.

---

* Neomologat în N.I.

SISTEMUL NERVOS PERIFERIC
(Systema nervosum periphericum)

NERVII CRANIENI (Nervi craniales)

Nervii cranieni sînt nervii care ies sau intră în encefal, trecînd prin găurile de la baza craniului şi distribuindu-se teritoriilor respective de la cap şi gît, iar prin ramurile lor vegetative la torace şi chiar la abdomen.

Ca şi nervii spinali, ei sînt aşezaţi într-o ordine craniocaudală, care a servit chiar de suport unora din teritoriile vertebrale ale craniului. Ca şi nervii, au rădăcini efectorii cu centrul în encefal şi rădăcini sensitive, receptori, cu centrul ganglionar asemănător ganglionilor spinali şi aşezat juxtacranian, înglobat în pereţii craniului sau chiar în craniu (V).

În genere se descriu 12 perechi de nervi cranieni numerotaţi de la I—XII, dar nu toţi aceşti nervi pot fi asemănaţi cu nervii spinali (fig. 403). În adevăr, dacă o parte din ei au structura unui nerv mixt, cu fibre motorii şi sensitive, V, VII, IX, X, alţii au numai fibre motorii ca III, IV, VI, XII, sau numai fibre senzoriale: I, II, VIII. Este de notat încă transformarea unora dintre nervii cranieni în nervi complecşi prin alipirea la trunchiul lor a unor fibre efectorii sau receptorii vegetative: III, V, VII, IX, X. Aceste fibre, deşi aparţin sistemului vegetativ, trebuie descrise din punct de vedere morfologic o dată cu nervii de care ţin.

Dacă în genere toţi anatomiştii sînt de acord cu numărul de 12 perechi de nervi cranieni, unele discuţii se mai duc însă în ce priveşte nervul intermediar al lui Wrisberg, pe care unii îl ataşează nervului VII (ca VII bis), iar alţii îl socotesc ca a 13-a pereche craniană. Acest nerv are fibre sensitive, senzoriale şi vegetative. Din punct de vedere embriologic, o parte din nervii cranieni devin secundar cranieni, prin înglobarea somitelor occipitale la craniu. Astfel este accesorul şi hipoglosul, care filogenetic pînă la amniote au aparţinut plexurilor cervicobrahiale şi apoi au fost înglobate în craniu. Teritoriile motorii sau senzitive ale unora dintre nervii cranieni fac parte din regiunea arcurilor branhiale. Astfel, trigemenul este nervul arcului mandibular, facialul este nervul arcului hioidian, glosofaringianul inervează arcul al treilea, iar vagul arcul al patrulea. Nervii olfactor, optic, acustico-vestibular, nervi senzoriali, au o dezvoltare şi o structură mai deosebită şi îi vom studia pe fiecare în parte în raport cu organele respective. De asemenea, nervii motorii ai ochiului vor fi studiaţi aici în raport cu funcţiile lor interesînd globul ocular. În ce priveşte teritoriile de distribuţie, numai trigemenul şi facialul sînt cranieni, glosofaringianul, accesorul, hipoglosul îşi întind ramurile lor la gît, iar vagul pătrunde în torace şi abdomen distribuind organelor de aici fibrele sale vegetative.

Din punctul de vedere al teritoriului encefalic căruia îi sînt ataşaţi direct nervii cranieni, ei pot fi împărţiţi în mai multe grupe: cel mai anterior, olfactorul, aparţine telencefalului, opticul aparţine diencefalului, oculomotorul şi trohlearul fac parte

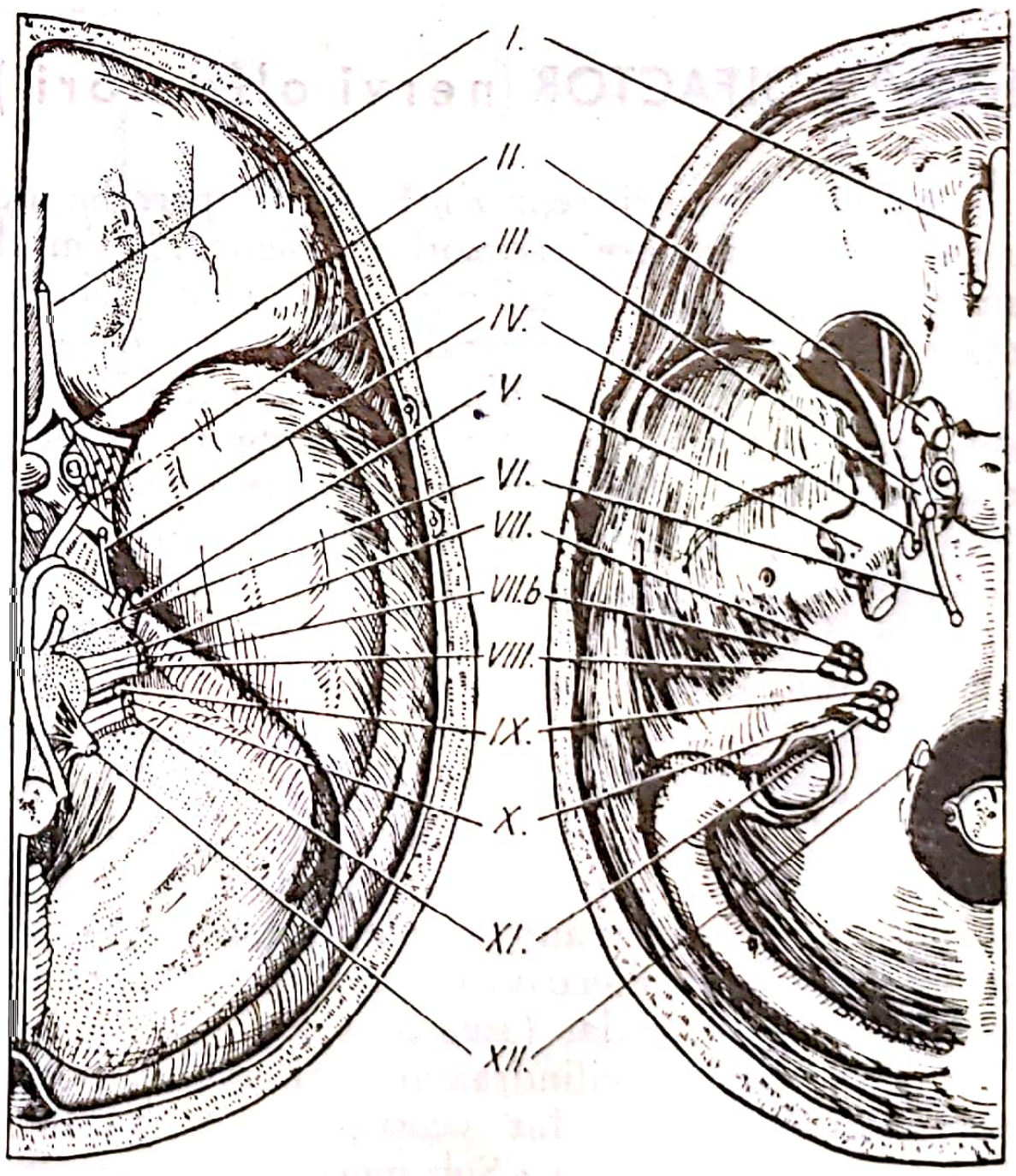

Fig. 403. Originea aparentă a nervilor cranieni. *În stînga* cu dura lăsată pe loc, *în dreapta* cu dura ridicată.

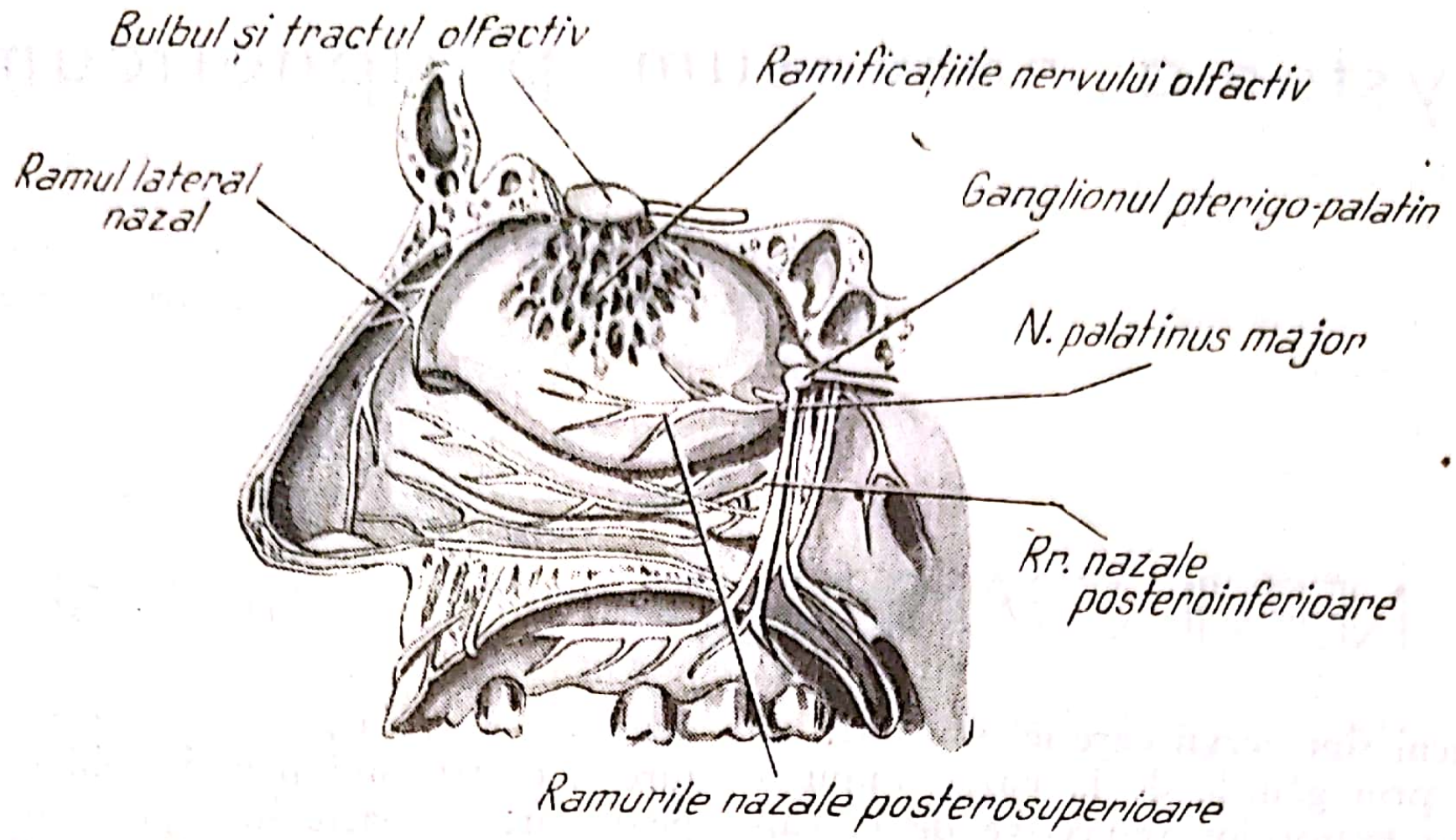
Bulbul și tractul olfactiv
Ramificațiile nervului olfactiv
Ramul lateral nazal
Ganglionul pterigo-palatin
N. palatinus major
Rr. nazale posteroinferioare
Ramurile nazale posterosuperioare

Fig. 404. Mucoasa olfactorie.

din mezencefal, trigemenul, abducensul și facialul iau naștere din metencefal iar acustico-vestibularul, glosofaringianul, vagul, accesorul și hipoglosul aparțin mielencefalului.

Deci numai olfactorul și opticul aparțin teritoriilor encefalului situate înaintea trunchiului cerebral. De altfel, acești doi nervi au și o structură mai deosebită, ei dezvoltîndu-se din prozencefal, în întregime pentru nervul optic și numai bulbul și tractul olfactor pentru nervul olfactor.

NERVUL OLFACTOR (nervi olfactorii)

Nervii olfactori reprezintă prima pereche de nervi cranieni, nervi senzoriali asigurînd simțul mirosului. Ei sînt excitați numai de substanțele în stare volatilă și s-au diferențiat filogenetic de gustativ o dată cu trecerea din mediul acvatic în mediul aerian. Originea reală se găsește în celulele olfactorii ale lui Schultze, din mucoasa pituitară. Mucoasa olfactorie este mai galbenă la culoare și se întinde de la lama ciuruită a etmoidului în jos, acoperind cornetul superior și porțiunea corespunzătoare din mucoasa septului nazal.

Celulele olfactoare se găsesc așezate chiar între celulele epiteliale ciliate ale mucoasei nazale și au prelungirile protoplasmatice întinse sub forma unor firișoare pînă la suprafață, astfel ca să poată fi impresionate de substanțele volatilizate. Aceste celule răspîndite în mucoasa olfactorie reprezintă un ganglion nervos etalat (asemenea ganglionului lui Corti). Prelungirile cilindraxonice ale acestor celule nervoase bipolare * sînt centripete și alcătuiesc fibrele nervului olfactor. Sub mucoasă, pe fața inferioară a lamei ciuruite a etmoidului, fibrele se unesc între ele, dînd impresia unui plex nervos (fig. 404). De fapt, cilindraxonii celulelor se unesc cîte mai mulți și alcătuiesc un număr de 12—20 fascicule laterale și 12—16 fascicule mediale. Aceste fascicule nervoase amielinice străbat orificiile lamei ciuruite (nervi terminales). Ele sînt parțial învelite de meninge, deoarece arahnoida se oprește la nivelul orificiilor lamei ciuruite. Fibrele nervoase merg la suprafața bulbului olfactor în pătura superficială și pătrund în zona glomerurală din pătura mijlocie a bulbului, unde arborizațiile fibrelor olfactoare se articulează cu arborizațiile celulelor mitrale din bulbul olfactor, formînd niște corpusculi sferoidali care se numesc glomeruli olfactori (fig. 405).

De la glomeruli începe teritoriul celulei mitrale, care este o celulă a bulbului olfactiv, deci centrală. Absența bulbilor olfactori, congenitală sau experimentală, este însoțită de anosmie, deși sînt citate în literatură rare cazuri de absența bulbilor olfactori la persoane care nu fuseseră lipsite de simțul mirosului (Claude Bernard).

NERVUL OPTIC (nervus opticus)

Nervii optici alcătuiesc a doua pereche de nervi cranieni. Spre deosebire de nervii olfactori, care sînt nervi periferici, nervii optici, împreună cu retina din care își iau originea, rezultă din vezicula optică, prelungire a diencefalului a cărei extremitate formează retina, iar pediculul formează nervul optic. Astfel nervul optic poate fi comparat cu bulbul și tractul olfactor, și nu cu nervul olfactor.

---

* Unipolare, după unii autori (Braus, Elze ș.a.), care nu vor să acorde calitatea de prelungire nervoasă cililor cu care sînt înzestrate, deși mai recent electroolfactograma a fost atribuită cililor (Ottoson, 1956).

Dimensiunea nervului optic este în funcţie de dezvoltarea globului ocular, de fapt de dezvoltarea retinei. Forma nervului optic este variată şi, de asemenea, încrucişarea fibrelor nervului optic la nivelul chiasmei diferă foarte mult în scara filogenetică, la vertebratele inferioare încrucişarea fiind totală. La om, fibrele care nu se încrucişează pot atinge aproape 2/4 din totalitatea fibrelor nervului optic.

Originea reală a nervului optic este, prin urmare, în retină, formaţiune a sistemului nervos central (fig. 406). Retina este un complex nervos din care vom extrage doar elementele necesare înţelegerii şi formării nervului optic. Conurile şi bastonaşele aşezate în pătura cea mai profundă a retinei în vecinătatea coroidei, sînt receptori specializaţi pentru lumină. Acestea se articulează cu prelungirile protoplasmatice ale celulelor bipolare, care alcătuiesc pătura granuloasă internă a retinei.

Prelungirile cilindraxonice ale celulelor bipolare fac sinapsa cu dentritele celulelor ganglionare care reprezintă adevărata origină a nervului optic. Celulele ganglionare multipolare sînt aşezate într-un strat unic (stratul celulelor ganglionare), pe suprafaţa retinei vizuale, şi numai împrejurul maculei lutea se pot aşeza în 8—10 straturi. Ele fiind transparente în stare normală, nu împiedică trecerea razelor spre păturile profunde. Prelungirile cilindraxonice ale celulelor ganglionare se îndreaptă convergînd către papila optică (discus opticus), formînd nervul optic. Astfel, la nivelul retinei, aparatul este reprezentat prin celulele cu conuri şi bastonaşe, celula bipolară ca neuron de asociaţie şi celula ganglionară ca neuron de transmisie prin fibrele sale cilindraxonice care alcătuiesc pînă la nivelul petei oarbe un nerv optic resfirat. Deci nervul optic diferă complet de structura celorlalţi nervi cranieni, fiind un derivat al sistemului nervos central şi avînd o structură histologică asemănătoare cu cea a fasciculelor nervoase centrale. Cu toate acestea, în organizarea generală a lui putem distinge, ca şi la celelalte organe de simţ, un neuron periferic (celula bipolară) şi un neuron central (celula ganglionară), de la care pleacă fibrele optice. Aceste fibre optice trec prin lamina cribrosa a coroidei şi scleroticei şi apar la partea posterioară a globului ocular la 3 mm înăuntru şi 1 mm deasupra polului posterior al globului ocular, de unde nervul se întinde pînă la unghiul anterolateral al chiasmei optice (fig. 407).

Deci trunchiul nervului optic se întinde de la polul posteroir al globului ocular pînă la chiasma

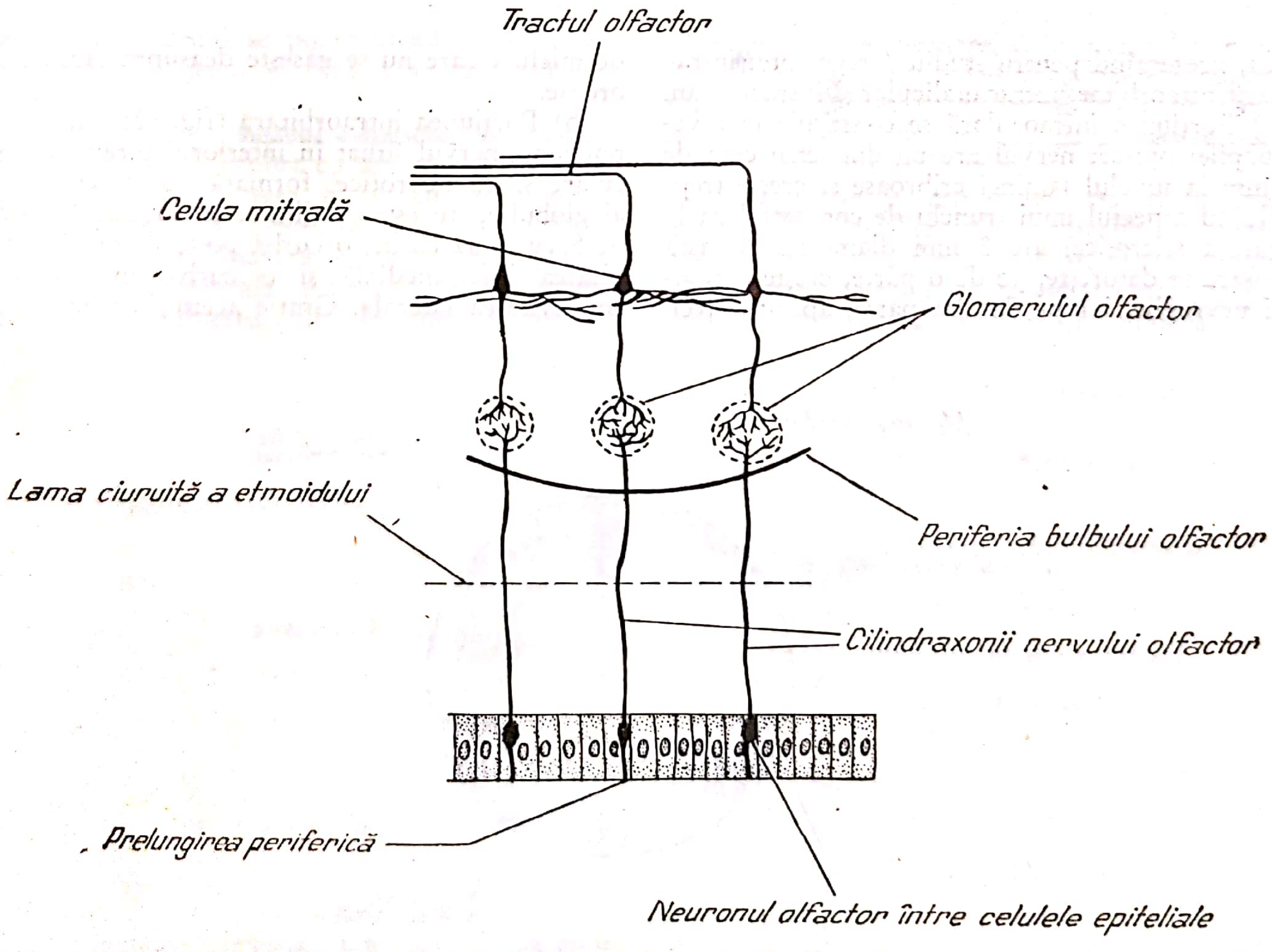
Tractul olfactor
Celula mitrală
Glomerulul olfactor
Lama ciuruită a etmoidului
Periferia bulbului olfactor
Cilindraxonii nervului olfactor
Prelungirea periferică
Neuronul olfactor între celulele epiteliale

Fig. 405. Primi doi neuroni ai căii olfactorii.

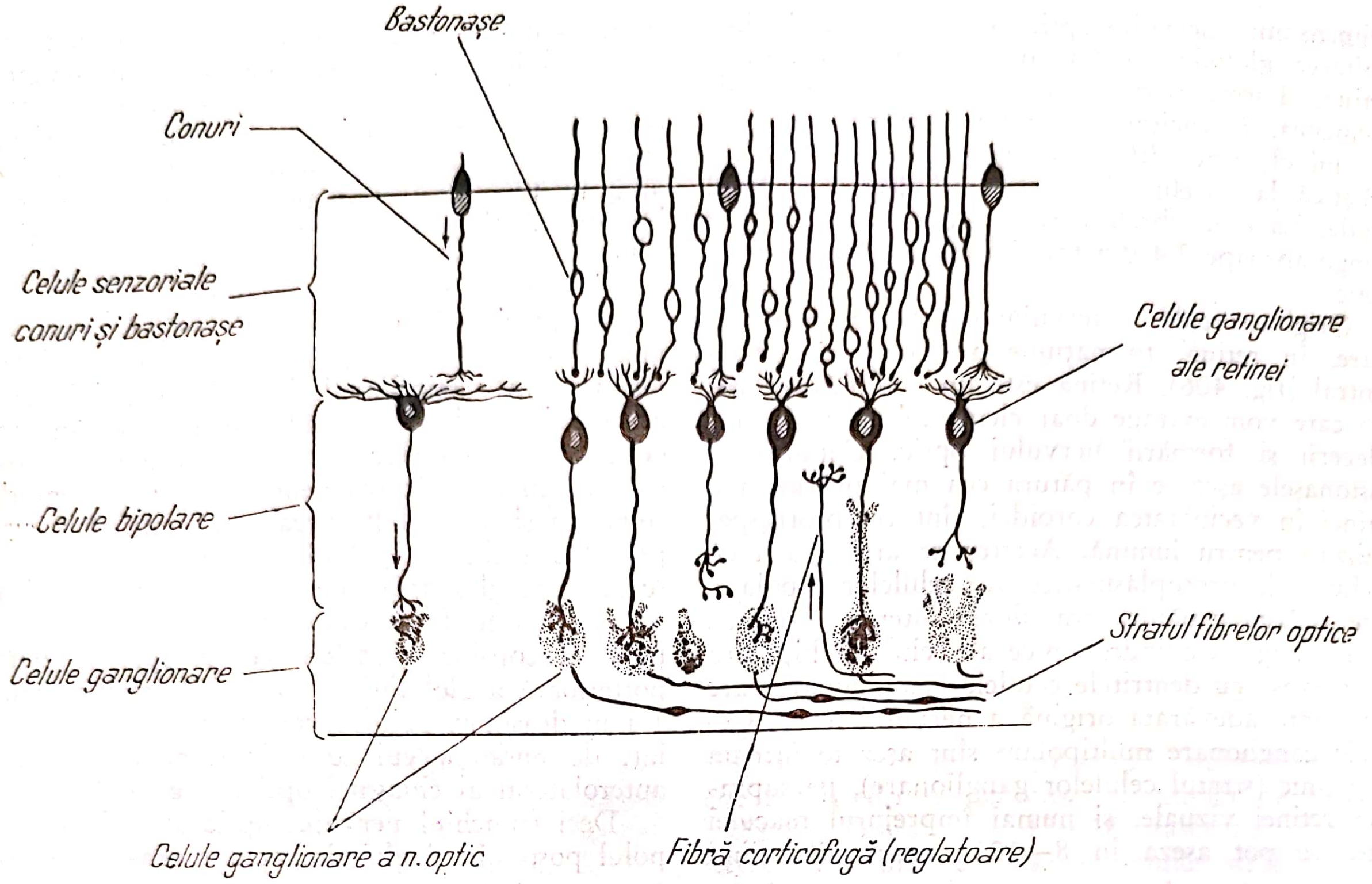
Bastonaşe
Conuri
Celule senzoriale conuri şi bastonaşe
Celule ganglionare ale retinei
Celule bipolare
Stratul fibrelor optice
Celule ganglionare
Celule ganglionare a n. optic
Fibră corticofugă (reglatoare)

Fig. 406. Alcătuirea neuronală a retinei.

optică, prezentînd pentru studiu 4 segmente: intraocular, intraorbitar, intracanalicular şi intracranian.

a) Porţiunea intraoculară se constituie la nivelul papilei optice; nervul are un diametru cam de 1,5 mm la nivelul laminei cribroase şi creşte treptat, luînd aspectul unui trunchi de con astfel că la suprafaţa scleroticei are 3 mm diametru. Această îngroşare se datoreşte, pe de o parte, creşterii ţesutului nevroglic, iar pe de altă parte, apariţiei tecii de mielină care nu se găseşte deasupra laminei cribroase.

b) Porţiunea intraorbitară (fig. 408). În această porţiune, nervul situat în interiorul piramidei musculare şi aponevrotice, formată de muşchii drepţi ai globului, nu este rectiliniu, ci ondulat în formă de S cu două curbe, o curbă posterioară cu concavitatea inferomedială şi o curbă anterioară cu concavitatea laterală. Graţie acestor curburi, polul

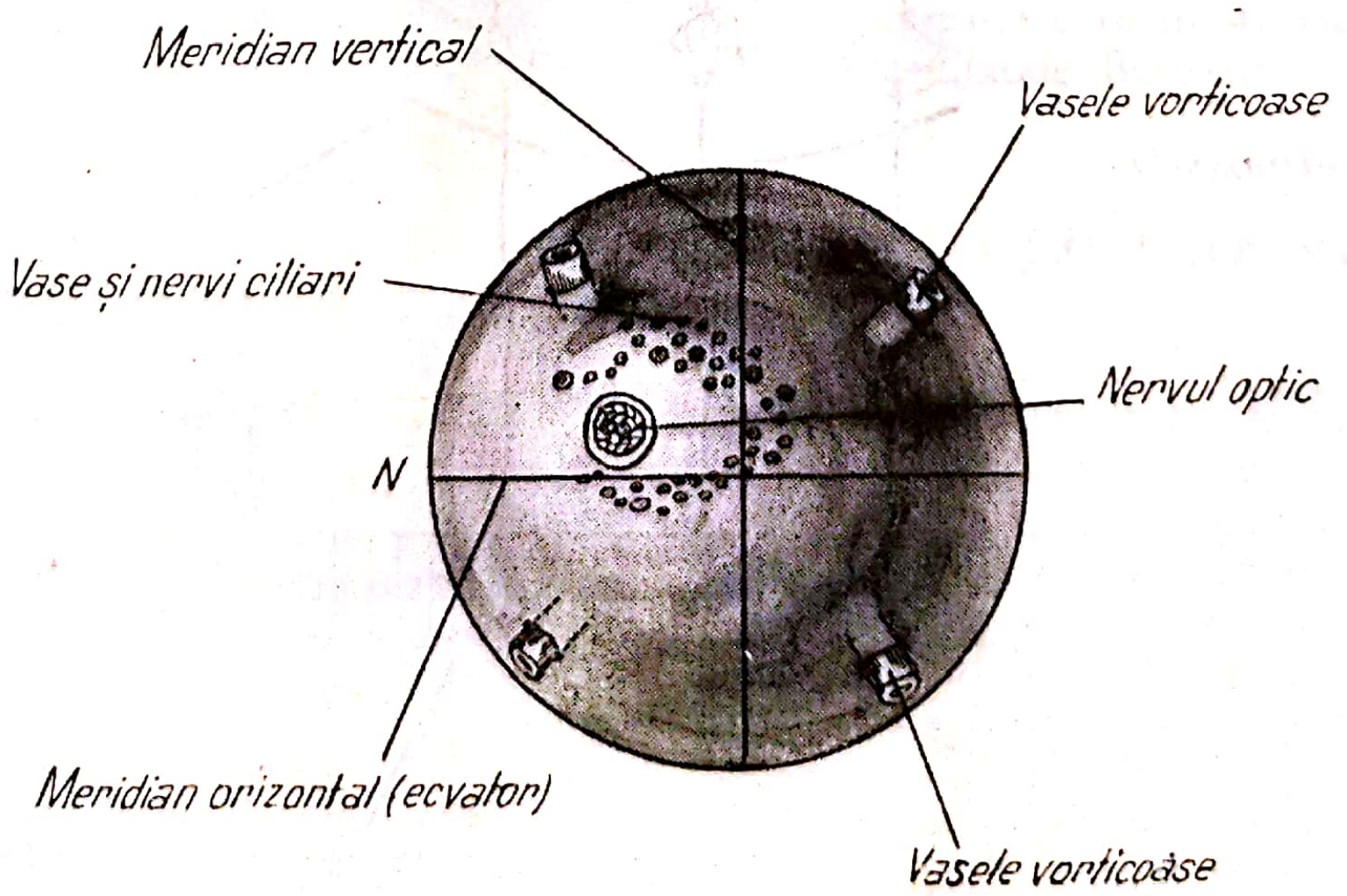
Meridian vertical
Vasele vorticoase
Vase şi nervi ciliari
Nervul optic
N
Meridian orizontal (ecvator)
Vasele vorticoase

Fig. 407. Globul ocular (bulbul văzut posterior după secţiunea nervului optic şi a mănunchiului vasculo-nervos ciliar).

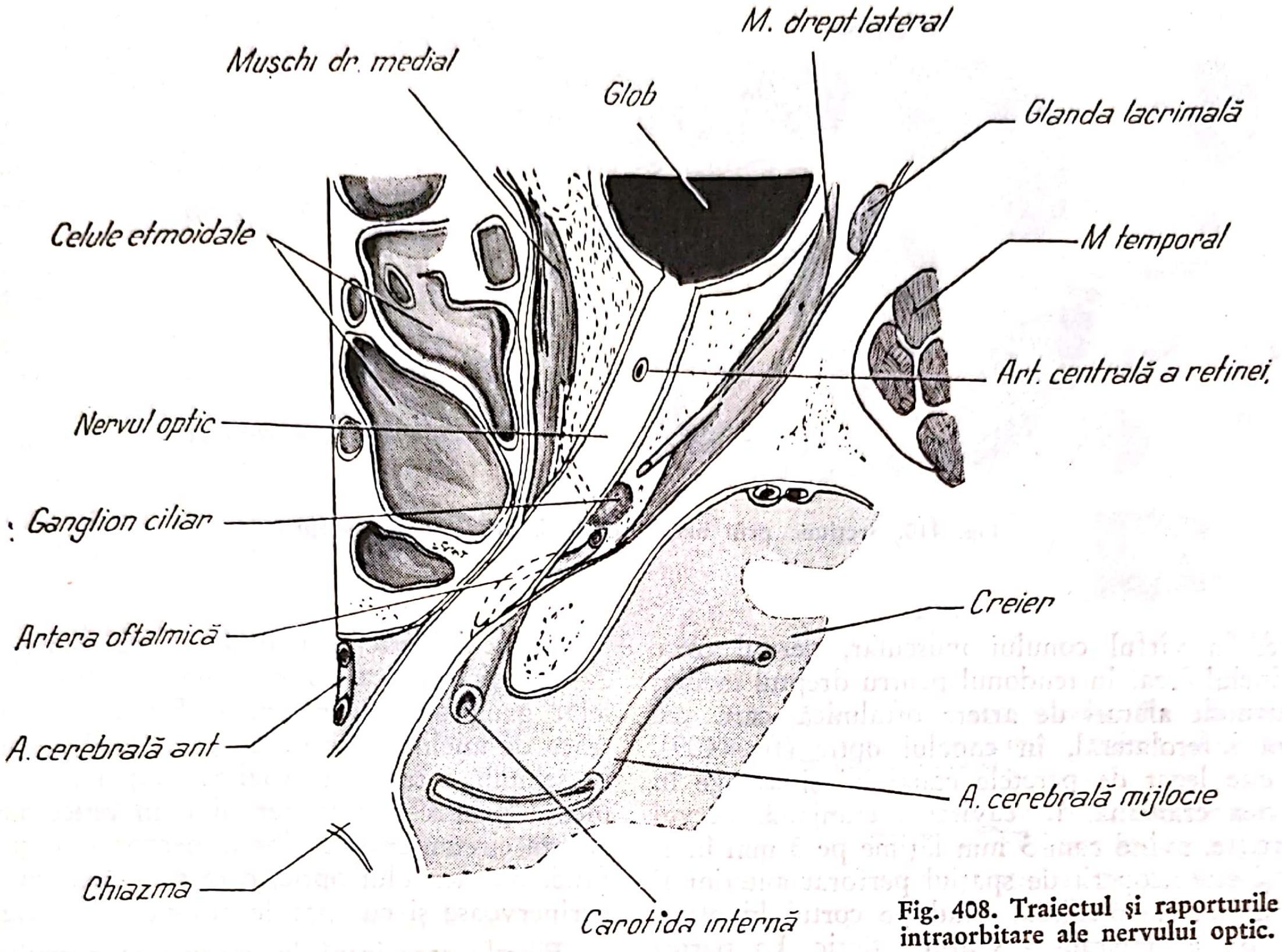
M. drept lateral
Muşchi dr. medial
Glob
Glanda lacrimală
Celule etmoidale
M temporal
Art. centrală a retinei
Nervul optic
Ganglion ciliar
Artera oftalmică
Creier
A. cerebrală ant
A. cerebrală mijlocie
Chiazma
Carotida internă

Fig. 408. Traiectul şi raporturile intraorbitare ale nervului optic.

posterior al globului se poate mişca în toate sensurile fără a fi jenat şi fără a se face tracţiuni pe nerv.

În acest segment, nervul e înglobat în grăsimea retrobulbară şi are raport cu artera şi vena oftalmică (fig. 409). El este încrucişat pe deasupra dinafară înăuntru de artera oftalmică, care dă ramuri astfel: două înafara nervului, artera lacrimală şi artera centrală a retinei; cinci deasupra nervului, supraorbitara, ciliarele scurte posterioare, ciliarele lungi posterioare, care pătrund împrejurul nervului optic prin sclerotică, arterele musculară superioară şi inferioară; patru înăuntrul nervului optic, etmoidala posterioară şi anterioară, palpebrala superioară şi inferioară.

Nervul este în raport pe faţa sa laterală cu ganglionul ciliar (fig. 408), ramurile sale aferente, rădăcina senzitivă din nazociliar, rădăcina motorie parasimpatică venită cu nervul oculomotor pe ramura pentru oblicul inferior şi ramurile eferente

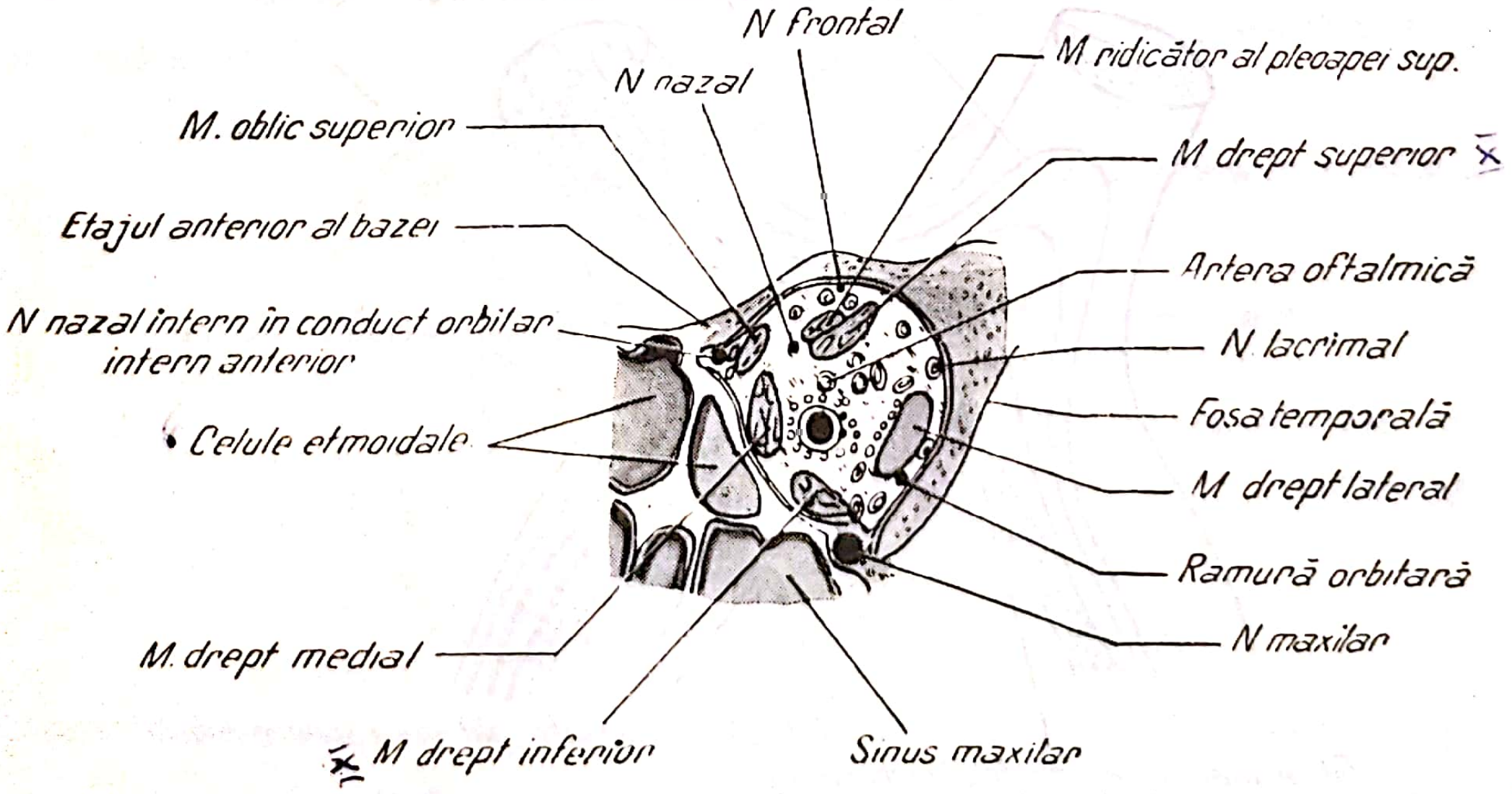
N frontal
N nazal
M ridicător al pleoapei sup.
M. oblic superior
M drept superior
Etajul anterior al bazei
Artera oftalmică
N nazal intern in conduct orbitar intern anterior
N lacrimal
Fosa temporală
Celule etmoidale
M drept lateral
Ramură orbitară
N maxilar
M. drept medial
M drept inferior
Sinus maxilar

Fig. 409. Secţiunea transversală prin orbita stîngă pentru a demonstra nervul optic în raporturile sale cu formaţii vecine.

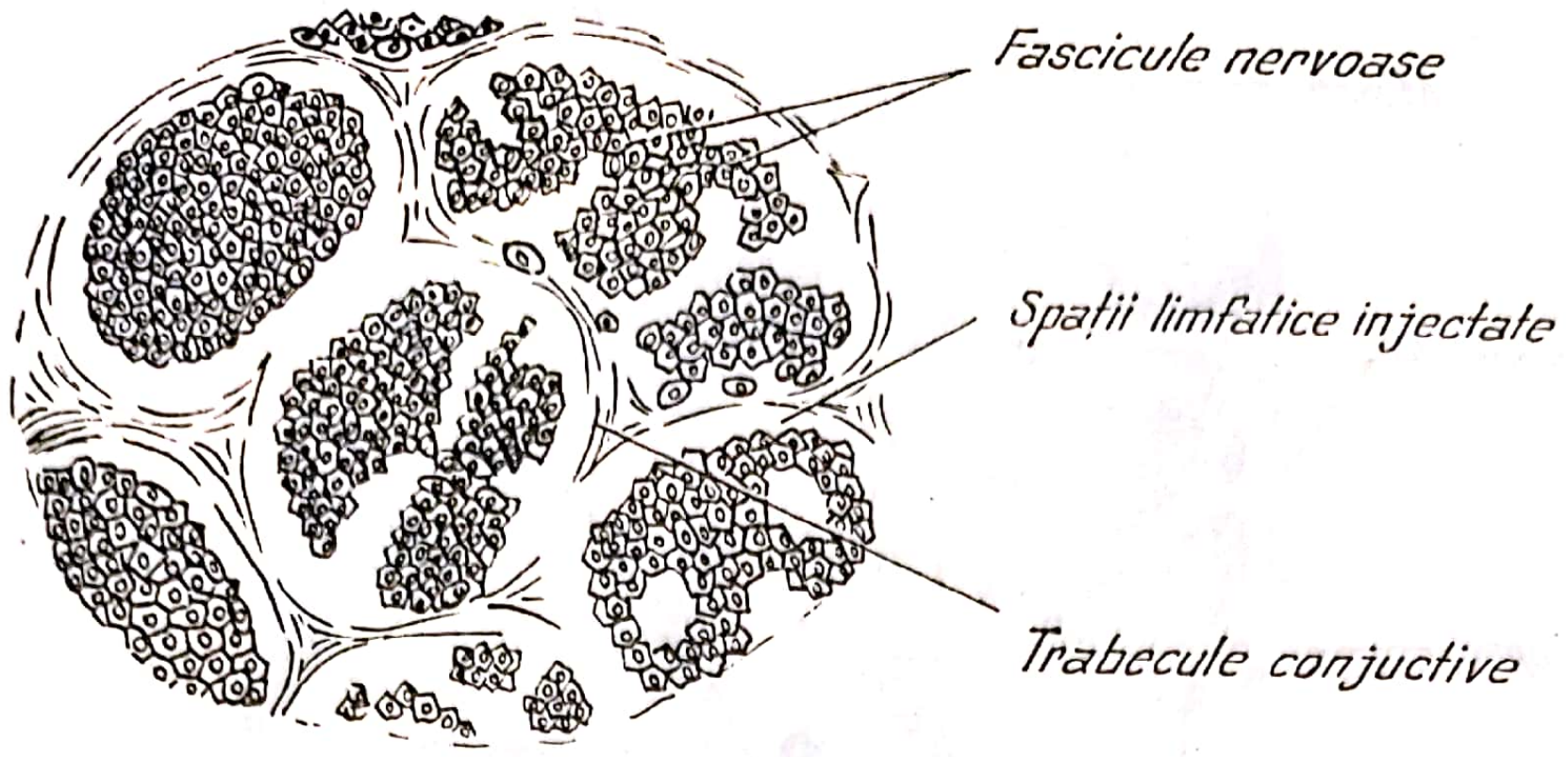
Fascicule nervoase
Spații limfatice injectate
Trabecule conjuctive

Fig. 410. Secțiune prin nervul optic la mărire microscopică.

ciliare. În vîrful conului muscular, nervul trece prin inelul creat în tendonul pentru dreptul medial şi pătrunde alături de artera oftalmică, care este situată inferolateral, în canalul optic (fig. 409). Aici este legat de peretele canalului şi ajunge în cavitatea craniană. În cavitatea craniană, nervul se turteşte, avînd cam 5 mm lăţime pe 3 mm înălţime şi este acoperit de spaţiul perforat anterior şi stria olfactorie medială, stînd pe cortul hipofizei şi pe partea laterală a şanţului optic. La partea inferolaterală se găseşte carotida internă şi originea arterei oftalmice. Meningele formează deasupra nervului, îndărătul canalului optic, un fel de cort, cortul nervului optic.

Structura. În structura nervului vom ţine seama de trunchiul nervos, de vasele centrale ale retinei şi de învelişurile meningeale.

Trunchiul este format din fibre foarte subţiri, 2—10 microni, care reprezintă cilindraxonii celulelor ganglionare din retină. Ele sînt învelite cu teaca de mielină, dar nu au teaca lui Schwann. Au în schimb o teacă nevroglică subpială de la care pleacă printre fibrele nervului un reticulum glial. Acesta circumscrie cu fibrele nervoase spaţiile limfatice ale nervului optic, care comunică cu spaţiile perinervoase şi cu spaţiile arahnoidiene (fig. 410).

Fibrele care intră în constituţia nervului optic formează două fascicule, direct şi încrucişat, fibrele directe nasc, din partea temporală a retinei ($^{1}/_{3}$ temporală), aproximativ 150 000 fibre. Fibrele încrucişate ies din $^{2}/_{3}$ nazale ale retinei, aproximativ 250 000 fibre. Fibrele maculare între cele două teritorii, corespunzînd maculei, cuprind circa 100 000 fibre, dintre care unele directe şi unele

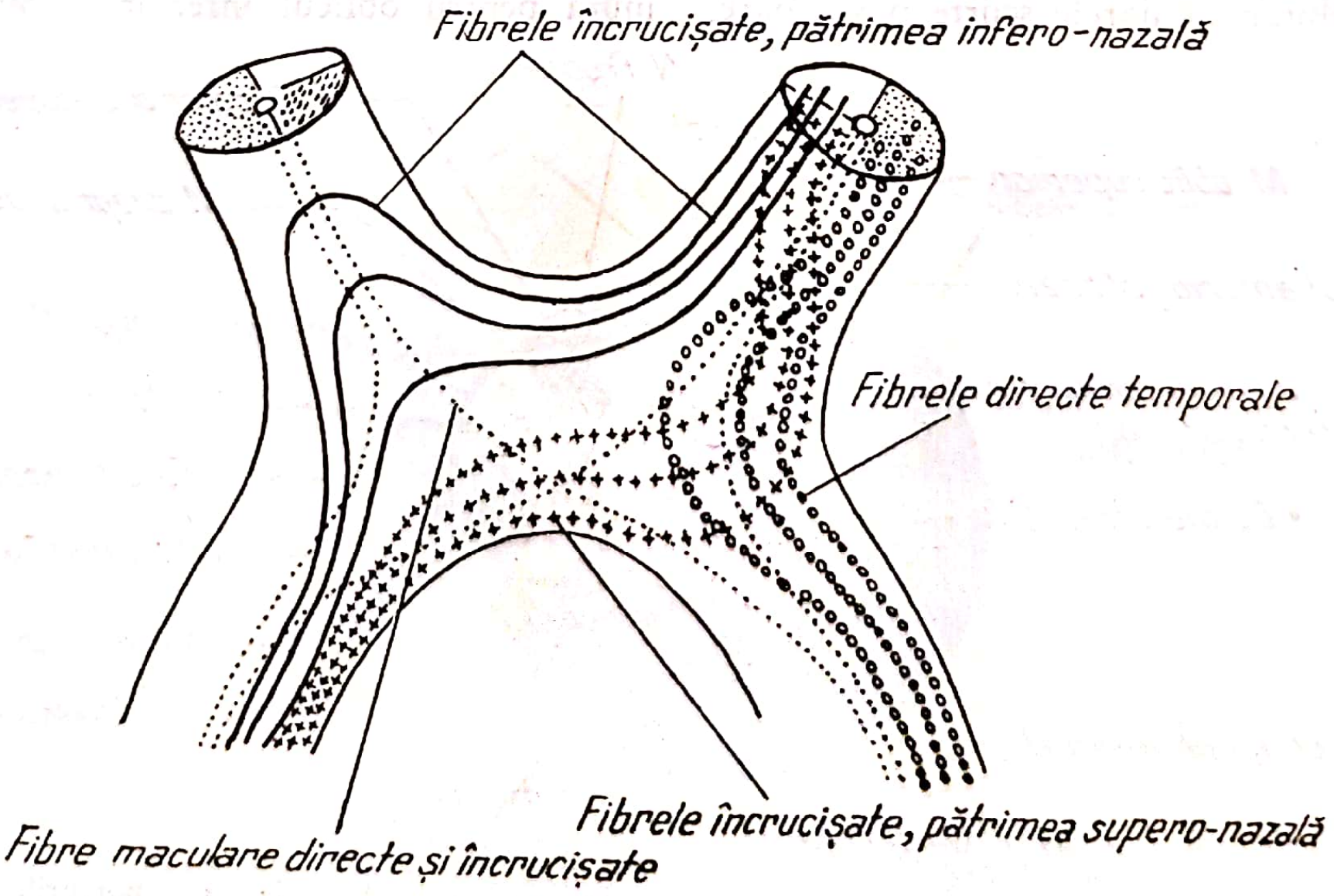
Fibrele încrucișate, pătrimea infero-nazală
Fibrele directe temporale
Fibrele încrucișate, pătrimea supero-nazală
Fibre maculare directe și încrucișate

Fig. 411. Traiectul fibrelor nervoase în chiasmă.

încrucişate. Fasciculele directe, încrucişate şi maculare ocupă în nervul optic, chiasmă şi tract, diferite poziţii (fig. 411), bine puse în evidenţă prin secţiuni transversale făcute la diferite niveluri.

Din figura 412 se poate vedea că fasciculul macular, situat temporal imediat îndărătul ochiului, tinde să devină central între fasciculul direct care se aşază lateral şi cel încrucişat care se aşază medial. Fibrele angajate în tractul optic înconjură pedunculul cerebral pe faţa inferioară şi ajung la partea posterolaterală a corpului optic (thalamus), unde se termină printr-un fascicul lateral principal în corpul geniculat lateral. Rădăcina medială merge spre comisura lui Gudden şi tuberculul cvadrigemen superior sau nucleul pretectal. Cercetări mai noi pe om au pus la îndoială existenţa rădăcinii mediale.

Tecile nervului optic sînt asemănătoare meningelor (fig. 413). În craniu, nervul este învelit de o teacă pială şi aşezat în spaţiile subarahnoidiene, dar în porţiunea canaliculară şi intraorbitară este învelit de cele trei foiţe meningeale. Teaca pială, prelungire a piei mater craniene, formează nevrilemul şi este separată de nervul optic printr-o teacă nevroglică. Anterior, la nivelul laminei cribroase se continuă cu foiţele profunde ale sclerotícii şi coroidei. Teaca mijlocie (vagina interna n. optici cuprinde teaca pială şi mijlocie) este o prelungire a arahnoidei craniene, iar anterior se continuă cu sclerotica. Teaca externă (vagina externa n. optici), durală este fibroasă şi se continuă la nivelul găurii optice cu dura craniană, iar anterior cu sclerotica.

+int - pială
+ mijl - arahnoidă
+ ext - dura

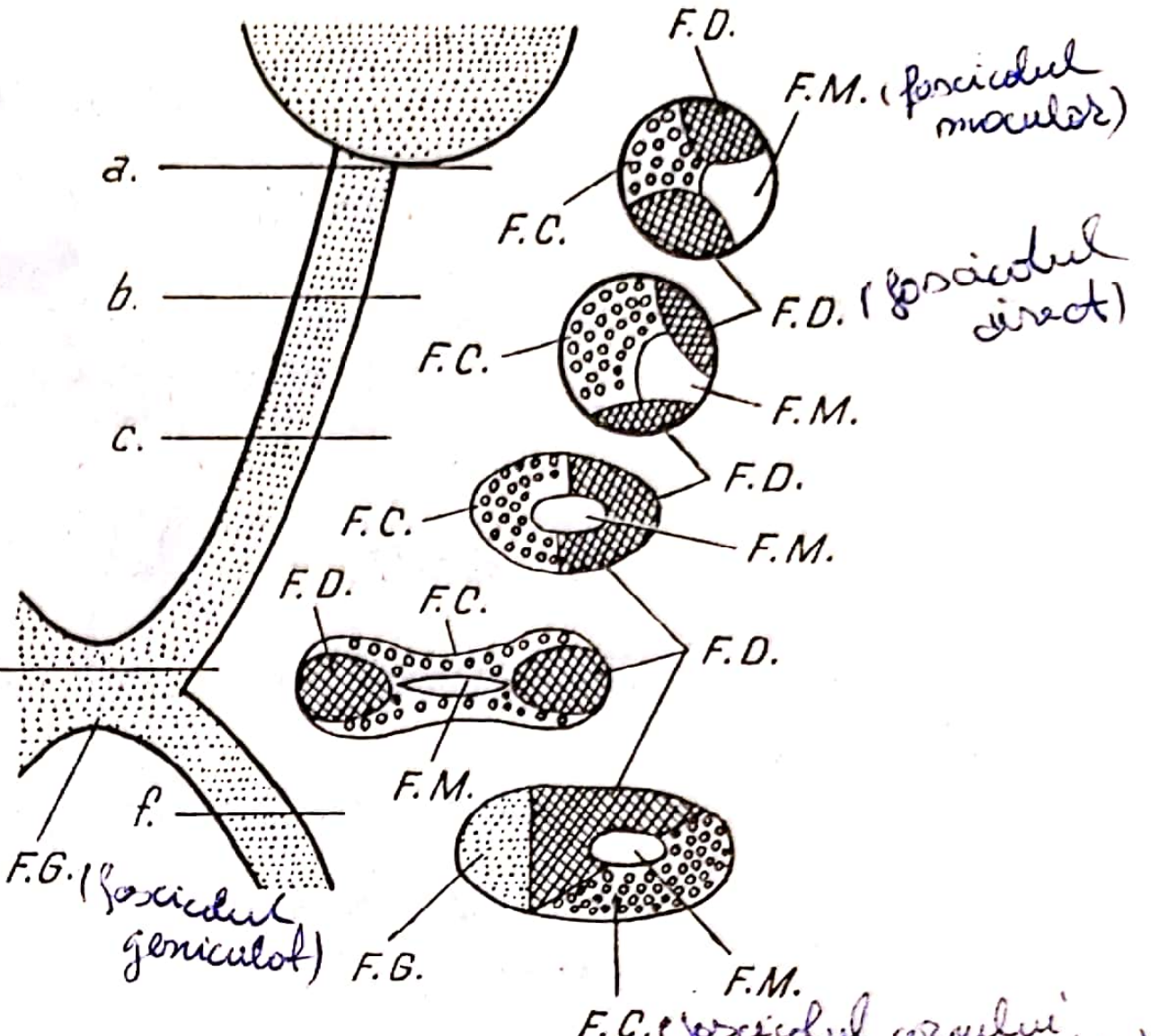
F.D.
F.M. (fasciculul macular)
a.
F.C.
b.
F.D. (fasciculul direct)
F.C.
F.M.
c.
F.D.
F.C.
F.M.
F.D.
F.C.
d.
F.D.
F.M.
f.
F.G. (fasciculul geniculat)
F.G.
F.M.
F.C. (fasciculul corpului optic)

Fig. 412. Schema dispoziţiei fibrelor din nervul optic, chiasma şi tractul optic, după originea din retină.

Vasele centrale ale retinei. Artera centrală a retinei pătrunde în trunchiul nervos la 1 cm îndărătul globului, merge puţin între faţa externă şi teaca pială, apoi pătrunde în centrul nervului pînă în centrul papilei, unde se bifurcă (fig. 414). Vena centrală are acelaşi traiect şi se varsă în vena oftalmică superioară. Nervul optic este irigat de artera centrală a retinei şi de ciliarele scurte şi primeşte chiar ramuri din cerebrala anterioară pentru segmentul intracranian. Vasele centrale ale retinei au fibre nervoase vasomotorii în teaca perivasculară.

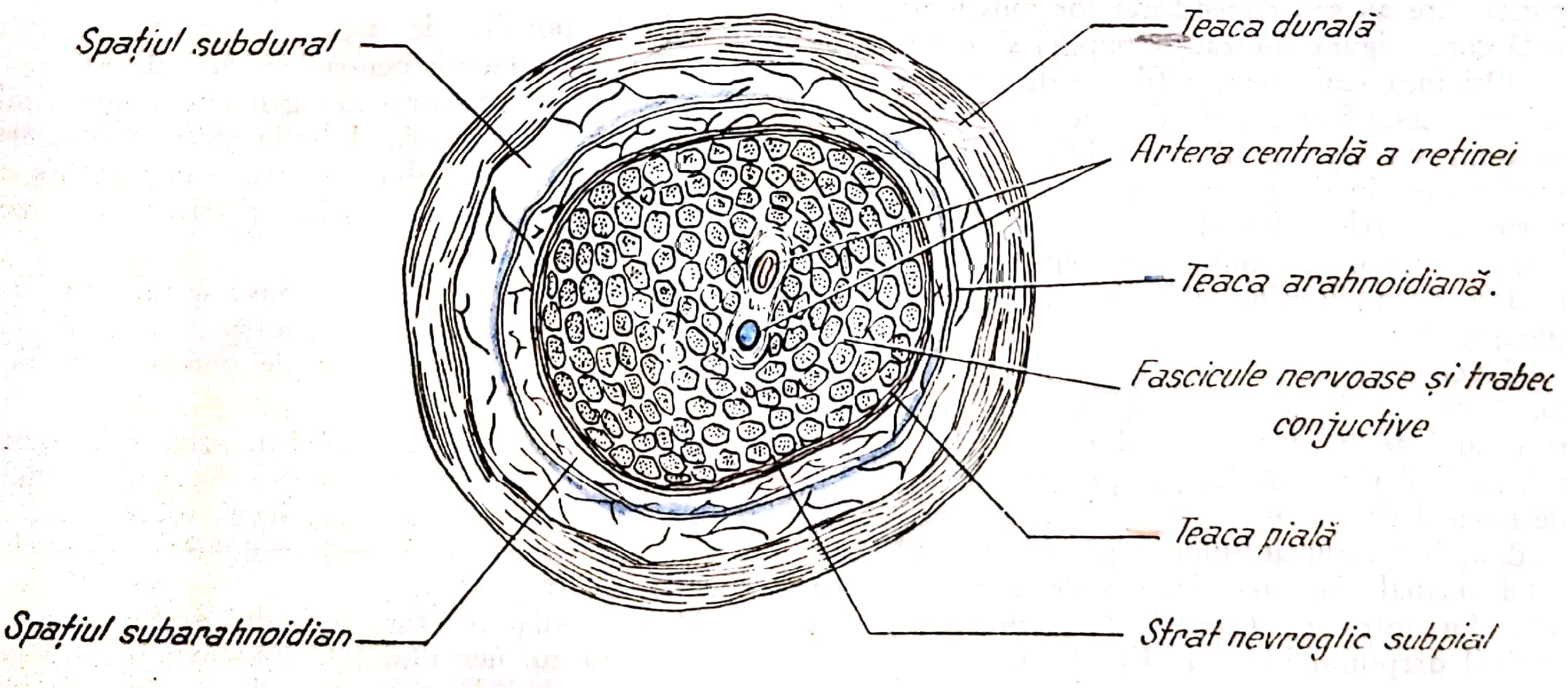
Spaţiul subdural
Teaca durală
Artera centrală a retinei
Teaca arahnoidiană.
Fascicule nervoase şi trabec conjuctive
Teaca pială
Spaţiul subarahnoidian
Strat nevroglic subpial

Fig. 413. Secţiune transversală prin nervul optic şi tecile sale.

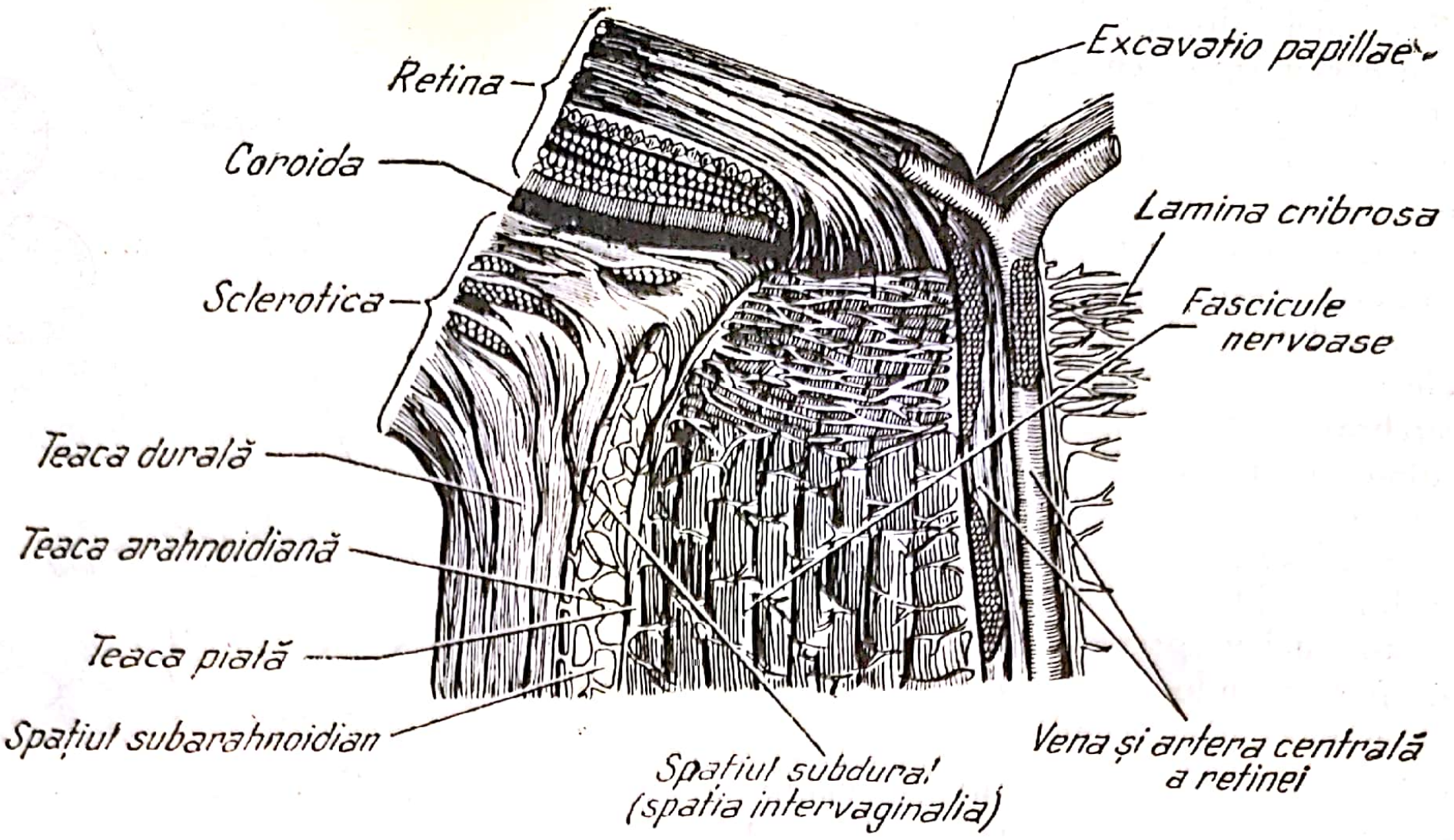

Fig. 414. Secţiune longitudinală prin nervul optic şi a tecilor sale.

NERVUL OCULOMOTOR
(nervus oculomotorius)

A treia pereche de nervi cranieni, împreună cu a patra şi a şasea pereche ar reprezenta corespondenţii rădăcinilor ventrale ale nervilor spinali. Nucleii lor de origine sînt situaţi ventral faţă de canalul ependimar, în coloana cenuşie a trunchiului cerebral, şi ar corespunde coloanei bazei coarnelor ventrale din măduva spinării. Dintre aceşti nervi, nervii III şi VI emerg ventral, iar IV face excepţie, emergînd dorsal lîngă frîul vălului medular anterior al lui Vieussens.

Nervul oculomotor, aşa cum îl arată numele, este motor şi lui i se mai adaugă efectori parasimpatici care au sub dependenţa lor musculatura netedă care asigură contracţia pupilei şi acomodarea.

Originea reală pentru fibrele destinate muşchilor se găseşte într-o serie de nuclei aşezaţi în mezencefal sub apeductul lui Sylvius (fig. 415). O mică parte din fibre sînt încrucişate. Cea mai mare parte a fibrelor sînt directe şi merg să asigure inervaţia motorie a muşchilor drept superior, drept medial, drept inferior, oblic inferior şi ridicătorul ploapei.

Nucleii corespunzători sînt aşezaţi pe o distanţă de 10—12 mm şi pe 3—4 mm lărgime rostrocaudal de la ventriculul al III-lea îndărăt, astfel: nucleul ridicătorului ploapei superioare, urmat de nucleul dreptului superior, situat îndărăt şi mai medial; îndărătul acestuia se găseşte nucleul dreptului medial, iar mai lateral de acesta, nucleul oblicului inferior. Caudal de acesta se găseşte nucleul dreptului inferior (fig. 415).

Între grupele din dreapta şi stînga se găseşte un nucleu central (nn. caudalis centralis), iar înaintea nucleilor nervului III şi situat mai dorsal se găseşte nucleul fibrelor parasimpatice, nucleul Edinger-Westphal (nucleus accessorius nervi oculomotorii).

Muşchii ridicător al ploapei şi oblic inferior primesc fibre directe. Dreptul superior primeşte fibre directe de la nucleul său şi încrucişate de la nucleul mijlociu. Dreptul medial şi dreptul inferior primesc fibre directe şi încrucişate (fig. 415).

Nucleul parasimpatic, aşezat înaintea nucleului striomotor, la marginea posterioară a celui de al III-lea ventricul, constă din două grupe celulare, una fotomotoare pentru mişcările pupilei şi mai înaintea acesteia, către vîrful ventriculului III, se găseşte centrul mişcărilor ciliare de acomodare (fig. 415).

Fibrele pornite de aici se alătură motorului ocular, apoi rădăcinii pentru oblicul inferior şi, în sfîrşit, ca rădăcină scurtă ajung în ganglionul oftalmic, unde fac sinapsă. Fibrele post-ganglionare, sub formă de fibre ciliare scurte, ajung la iris ca iridoconstrictoare şi la muşchii ciliari ca fibre acomodatoare.

Conexiuni cu alţi centri cenuşii se fac prin fasciculul longitudinal medial, pentru a face posibile mişcările reflexe, coordonate ale musculaturii globului.

Fibrele plecate de la nucleii de origine se adună în 10—11 trunchiuri care străbat fasciculul longitudinal medial, nucleul roşu, locus niger, şi apoi ies pe faţa medială a pedunculului cerebral în două grupe (fig. 416):

Unul imediat în afara spaţiului perforat posterior prin şanţul nervului III, altul mai înafară pe marginea medială şi faţa ventrală a pedunculului cerebral. Aceste două grupe se unesc pentru a

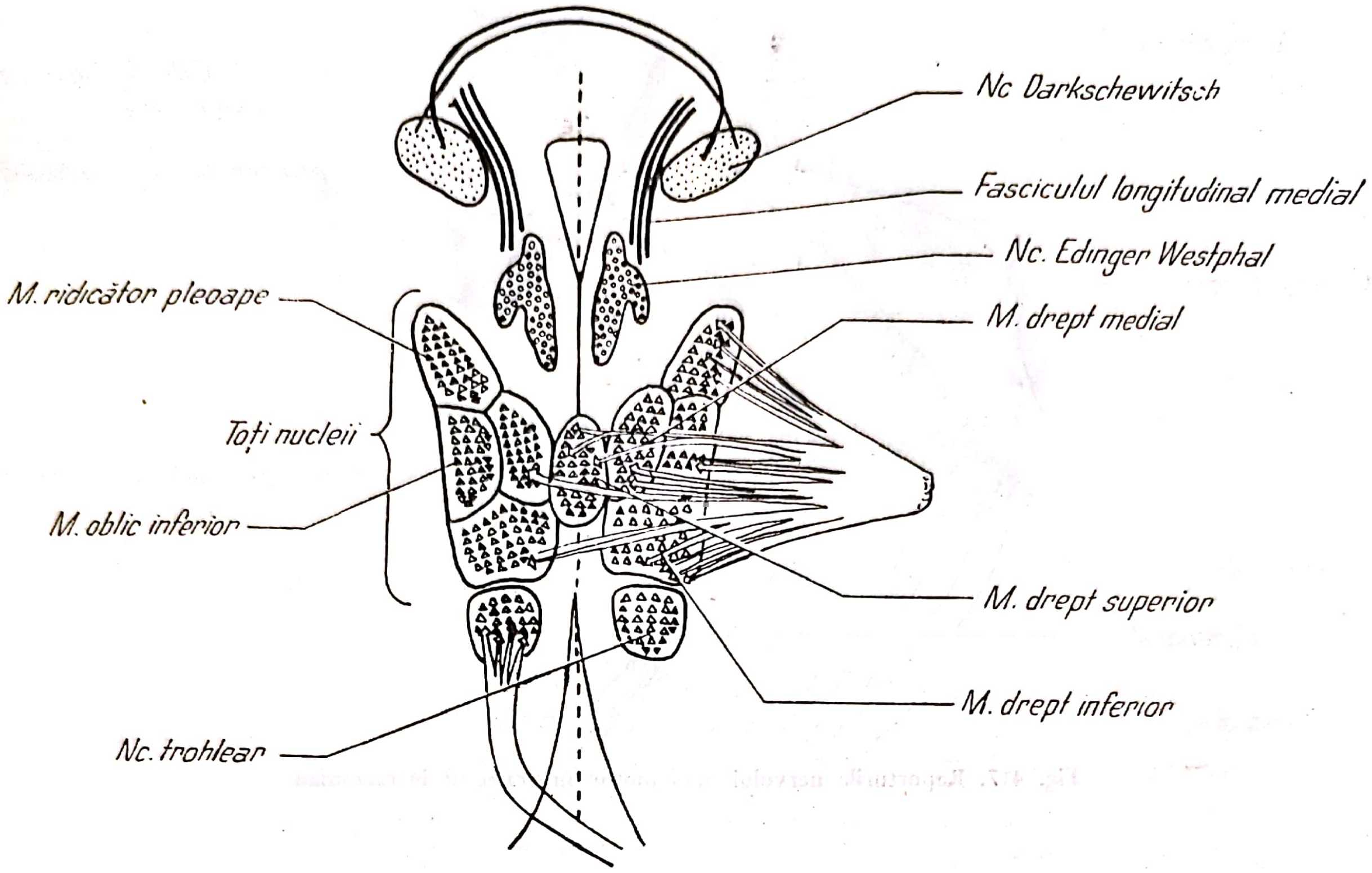
Nc Darkschewitsch
Fasciculul longitudinal medial
Nc. Edinger Westphal
M. drept medial
M. ridicător pleoape
Toți nucleii
M. oblic inferior
M. drept superior
M. drept inferior
Nc. trohlear

Fig. 415. Nucleii de origine ai nervului oculomotor.

forma un singur trunchi. Nervul se îndreaptă spre sinusul cavernos, mergînd la baza craniului în confluentul subarahnoidian inferior (cisterna interpeduncularis) înconjurat de o teacă a piei mater. La origine, nervul drept şi cel stîng se găsesc separaţi prin terminarea trunchiului bazilar, apoi se angajează între artera cerebeloasă superioară, îndărăt, şi artera cerebrală posterioară, înainte

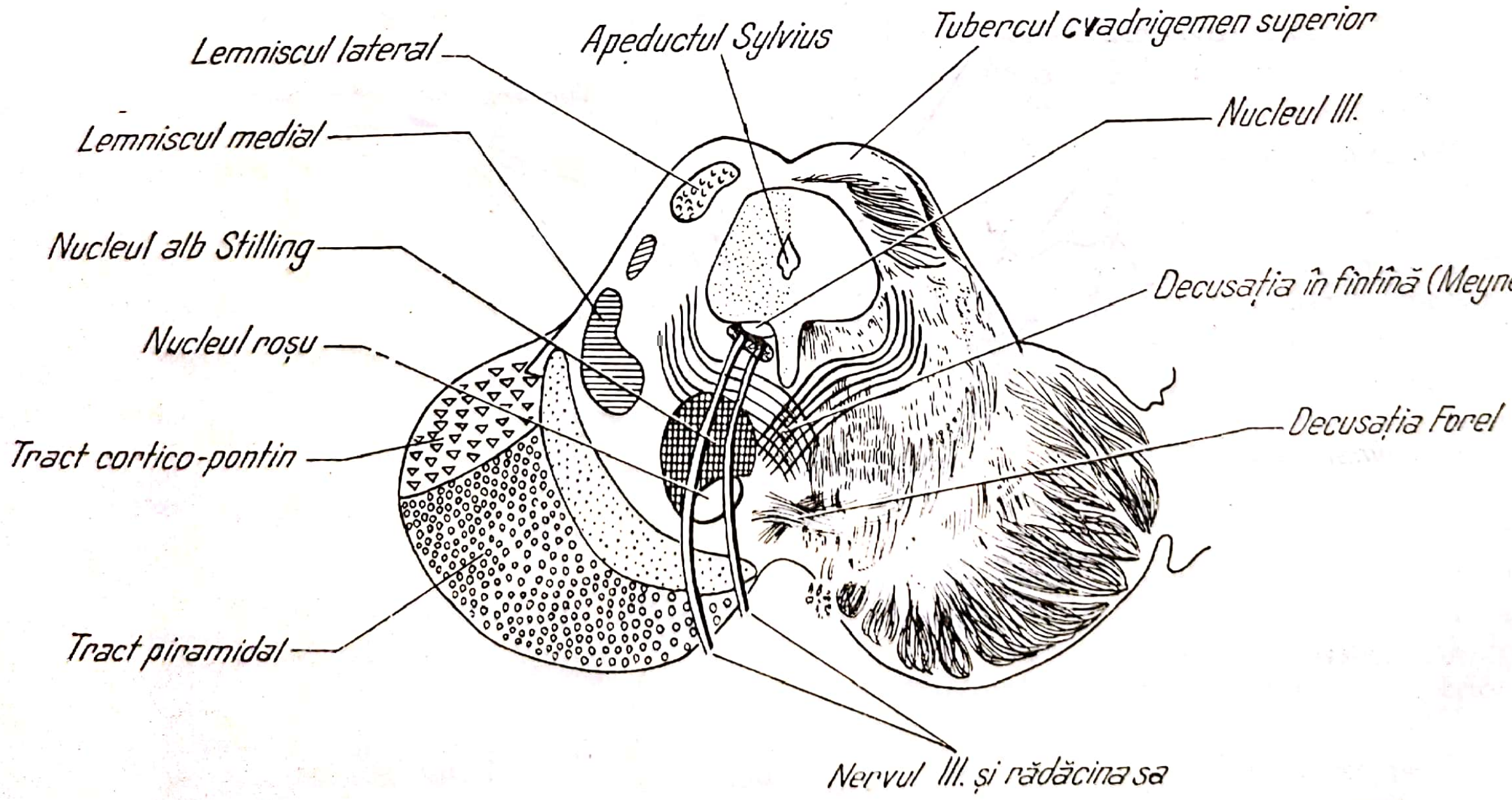
Lemniscul lateral
Apeductul Sylvius
Tubercul cvadrigemen superior
Nucleul III.
Lemniscul medial
Nucleul alb Stilling
Decusația în fîntînă (Meynert)
Nucleul roșu
Decusația Forel
Tract cortico-pontin
Tract piramidal
Nervul III. și rădăcina sa

Fig. 416. Secţiune prin mezencefal pentru a demonstra raporturile rădăcinii nervului oculomotor.

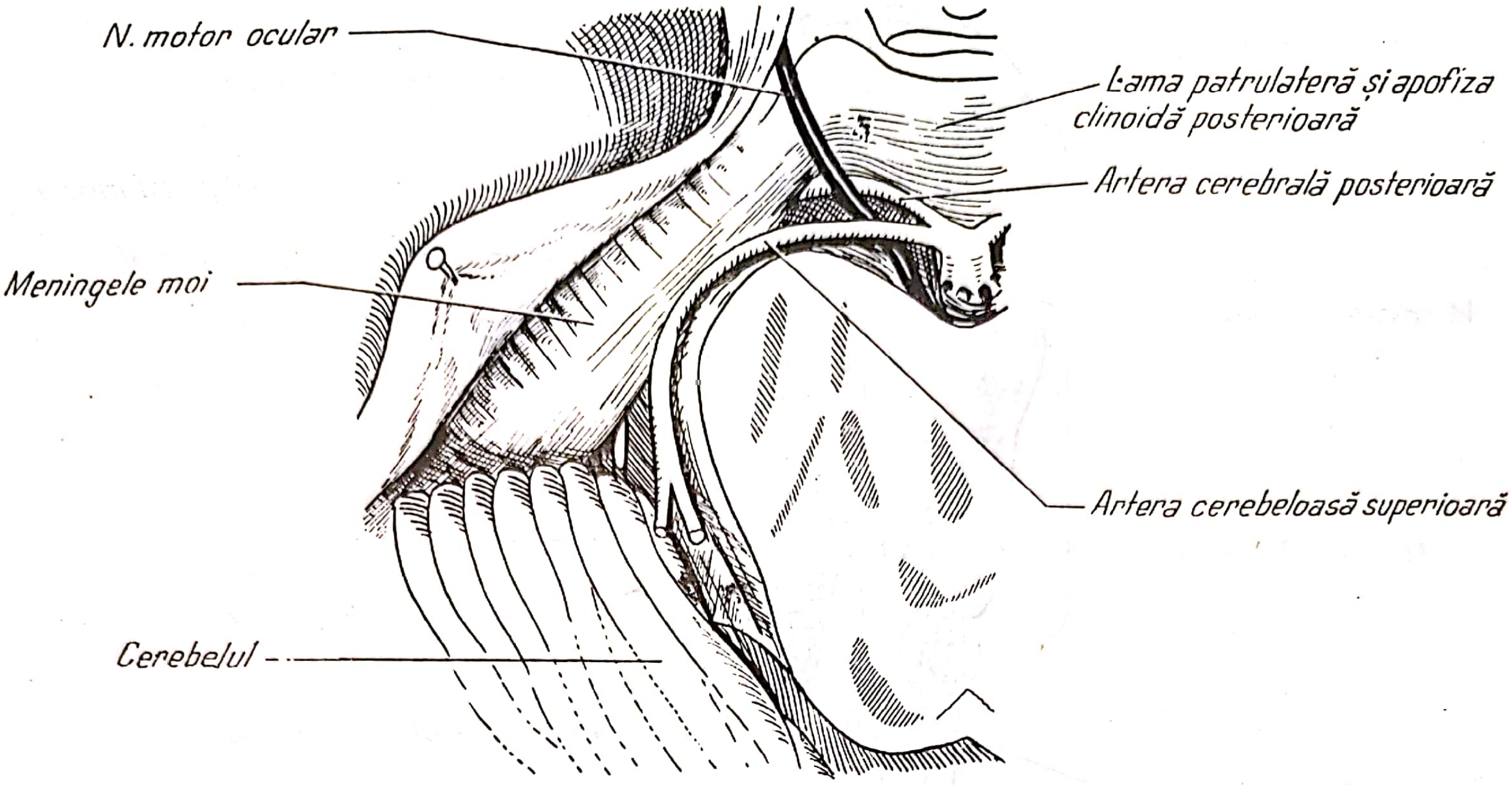
N. motor ocular
Lama patrulateră și apofiza clinoidă posterioară
Artera cerebrală posterioară
Meningele moi
Artera cerebeloasă superioară
Cerebelul

Fig. 417. Raporturile nervului oculomotor în traiectul intracranian.

(cea dintîi trecînd între nerv și pedunculul cerebral, fig. 417).

Mai înainte nervul este încrucișat de artera comunicantă posterioară, trece pe marginea superioară a lamei patrulatere și sub chiasmă, avînd în afară și de desupt nervul trohlear. Trece pe sinusul cavernos printre cele două circumferințe ale cortului creierașului, iar în peretele lateral al sinusului cavernos se îndreaptă oblic în jos și înainte spre fisura orbitală superioară (fig. 418). Se divide la acest nivel în două ramuri. În peretele sinusului cavernos, nervul este încrucișat de trohlear, care trece deasupra lui și de nervul oftalmic. Nervul maxilar este mai jos și mai la distanță. Carotida

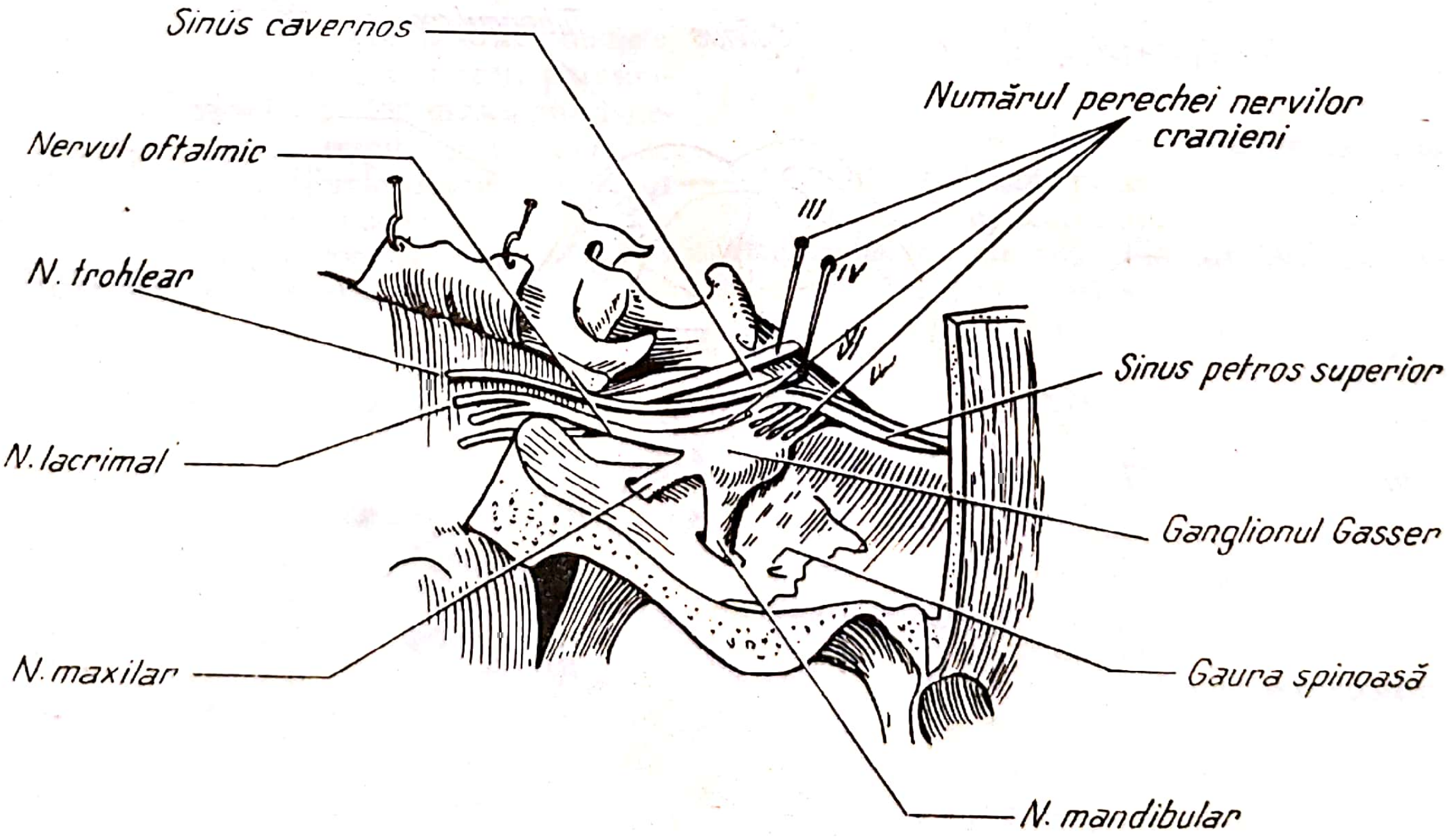
Sinus cavernos
Numărul perechei nervilor cranieni
III
IV
V
Nervul oftalmic
N. trohlear
Sinus petros superior
N. lacrimal
Ganglionul Gasser
Gaura spinoasă
N. maxilar
N. mandibular

Fig. 418. Raporturile nervului oculomotor în peretele lateral al sinusului cavernos.

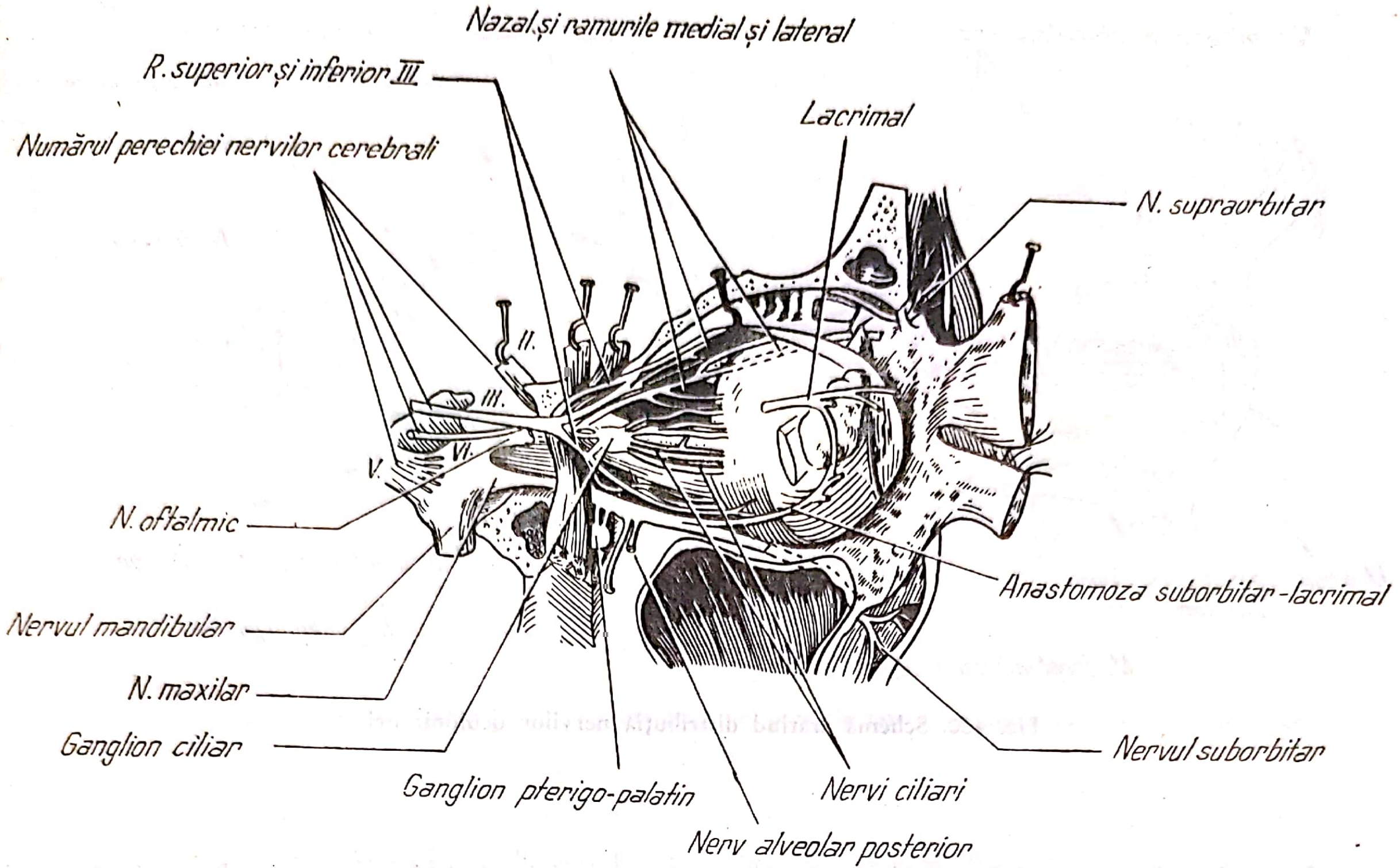
Nazal și ramurile medial și lateral
R. superior și inferior III
Numărul perechiei nervilor cerebrali
Lacrimal
N. supraorbitar
II.
III.
VI.
V.
N. oftalmic
Anastomoza suborbitar-lacrimal
Nervul mandibular
N. maxilar
Ganglion ciliar
Ganglion pterigo-palatin
Nervi ciliari
Nervul suborbitar
Nerv alveolar posterior

Fig. 419. Distribuția și raporturile nervului oculomotor în orbită.

internă și cu nervul abducens se găsesc în grosimea sinusului cavernos. Ajuns la nivelul fisurii orbitale superioare, ramurile lui, una superioară și una inferioară, trec prin inelul lui Zinn. Medial se găsește nervul nazociliar, iar lateral nervul abducens.

În orbită, ramura superioară se îndreaptă în sus, înainte și înăuntru, încrucișează artera oftalmică, trece deasupra nervului optic, ajunge pe fața profundă a mușchiului drept superior și dă ramuri pentru acest mușchi și pentru ridicătorul pleoapei superioare (fig. 419).

Ramura inferioară se împarte, la rîndul ei, în trei ramuri: o ramură scurtă pentru dreptul medial, o ramură pentru dreptul inferior și o ramură anterioară mai lungă, care se duce în oblicul inferior după ce a dat rădăcina scurtă parasimpatică (radix oculomotoria) pentru ganglionul oftalmic (fig. 419). Primește unele fibre simpatice de la plexul pericarotidian cavernos.

NERVUL TROHLEAR
(nervus trochlearis)

Este un nerv motor și singurul nerv cerebral care iese pe fața dorsală. El inervează un singur mușchi, oblicul superior (fig. 420). Fibrele lui sînt încrucișate. Nucleul lui e situat în calota pedunculară sub apeductul lui Sylvius, caudal față de nucleul oculomotor. Corespunde unui plan dus prin tuberculii cvadrigemeni posteriori. Nucleul are dimensiuni mici, de 1,5/1 mm, și stă pe fasciculul longitudinal medial.

Fibrele ce pleacă din nucleu descriu o potcoavă, se îndreaptă întîi în afară, apoi longitudinal dinainte înapoi, apoi din nou transversal dinafară înăuntru trec peste linia mediană, unde se încrucișează cu cele de partea opusă (fig. 421). Ele emerg la marginea posterioară a tuberculilor cvadrigemeni, de o parte și alta a frîului valvulei lui Vieussens (frenulum veli medullaris superioris).

Deci observăm că, deși este un nerv ventral, emergența sa e dorsală. De aici se îndreaptă în afară, în jos și înainte, înconjură fața laterală a pedunculului cerebral, ajunge la baza creierului, de unde se îndreaptă înainte și atinge sinusul cavernos. După ce pătrunde în peretele lateral al acestui sinus, încrucișînd nervul III, se duce spre fisura orbitală superioară. Trece în afara inelului lui Zinn (anulus tendineus communis), se îndreaptă spre marginea superioară a oblicului superior și se termină în el.

În etajul posterior, trohlearul stă pe fața superioară a pedunculului cerebelos superior și e aco-

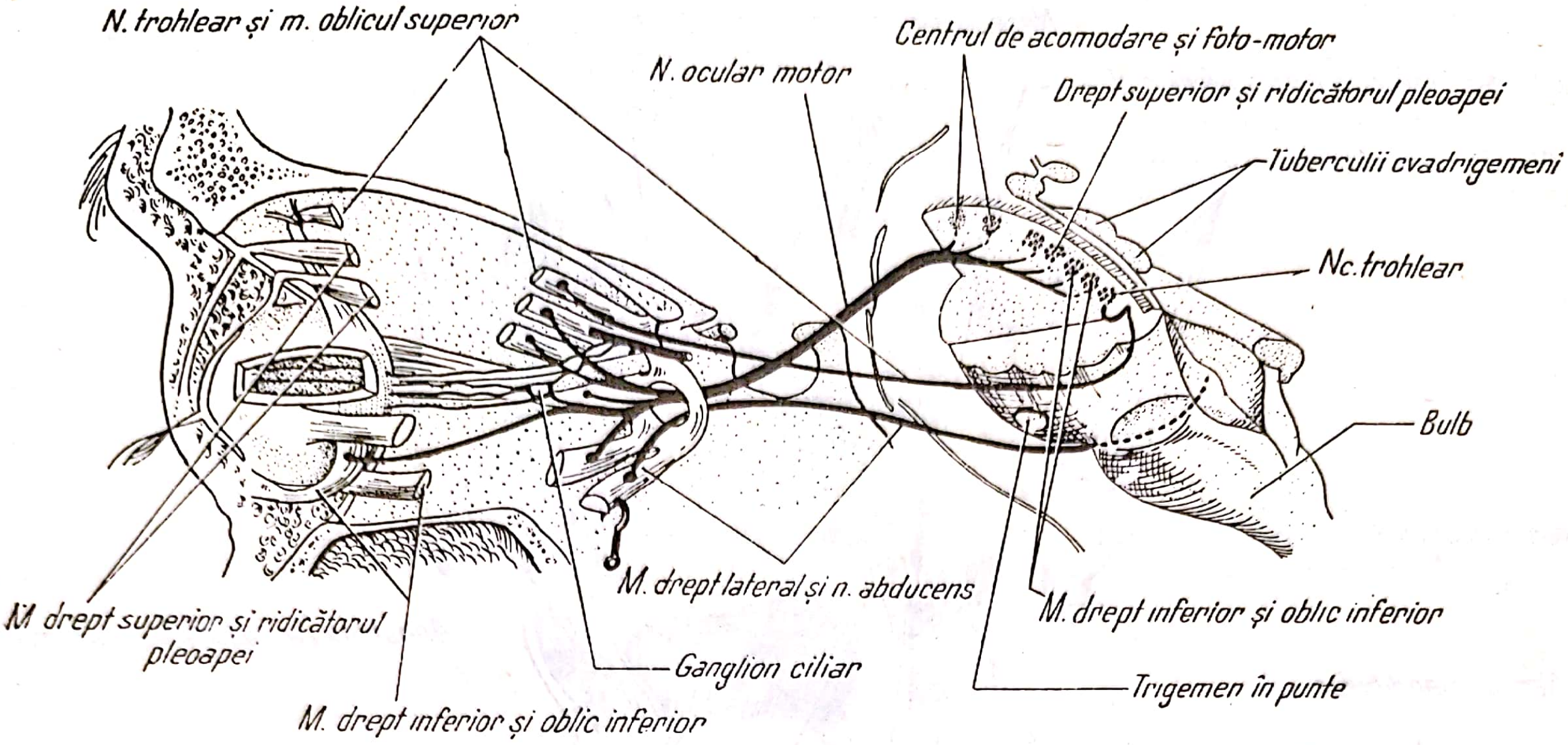
N. trohlear și m. oblicul superior
N. ocular motor
Centrul de acomodare și foto-motor
Drept superior și ridicătorul pleoapei
Tuberculii cvadrigemeni
Nc. trohlear
Bulb
M. drept inferior și oblic inferior
Trigemen în punte
M. drept lateral și n. abducens
Ganglion ciliar
M. drept superior și ridicătorul pleoapei
M. drept inferior și oblic inferior

Fig. 420. Schemă arătînd distribuția nervilor oculomotori.

perit de cerebel. Trece apoi între fața laterală a pedunculului cerebral și mica circumferință a cortului creierașului, dedesuptul tractului optic. Pătrunde în confluentul subarahnoidian inferior (cisterna interpeduncularis) între trohlear, care este înăuntru și oftalmic, care este înafară. Pătrunde în peretele sinusului cavernos, deasupra ganglionului semilunar (Gasser), și încrucișează nervul oculomotor la nivelul peretelui lateral al sinusului cavernos. În fisura orbitală este înlăuntru venei

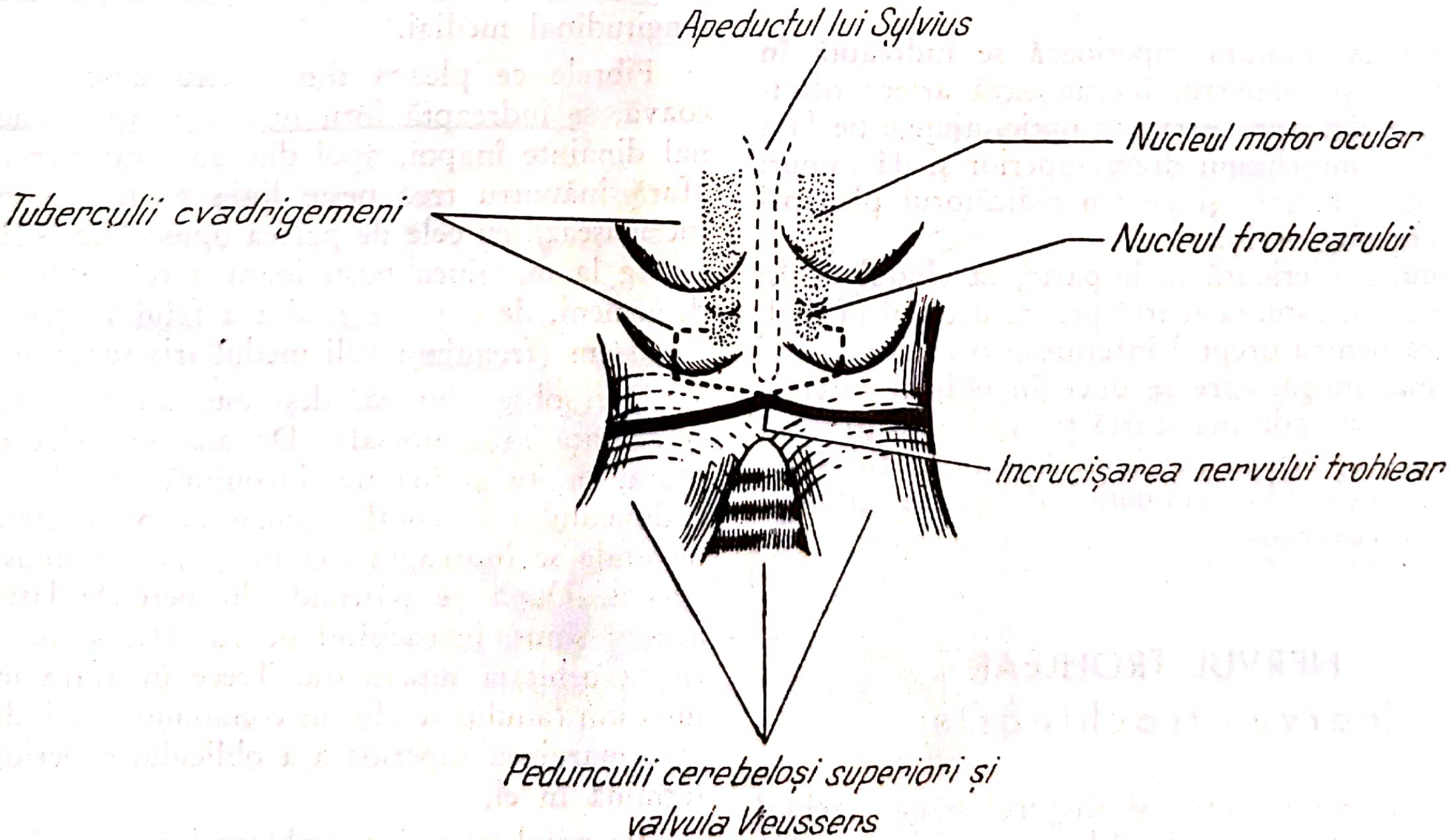
Apeductul lui Sylvius
Nucleul motor ocular
Tuberculii cvadrigemeni
Nucleul trohlearului
Incrucișarea nervului trohlear
Pedunculii cerebeloși superiori și valvula Vieussens

Fig. 421. Vedere asupra tectului mezencefalic pentru a demonstra originea și decusația nervului trohlear.

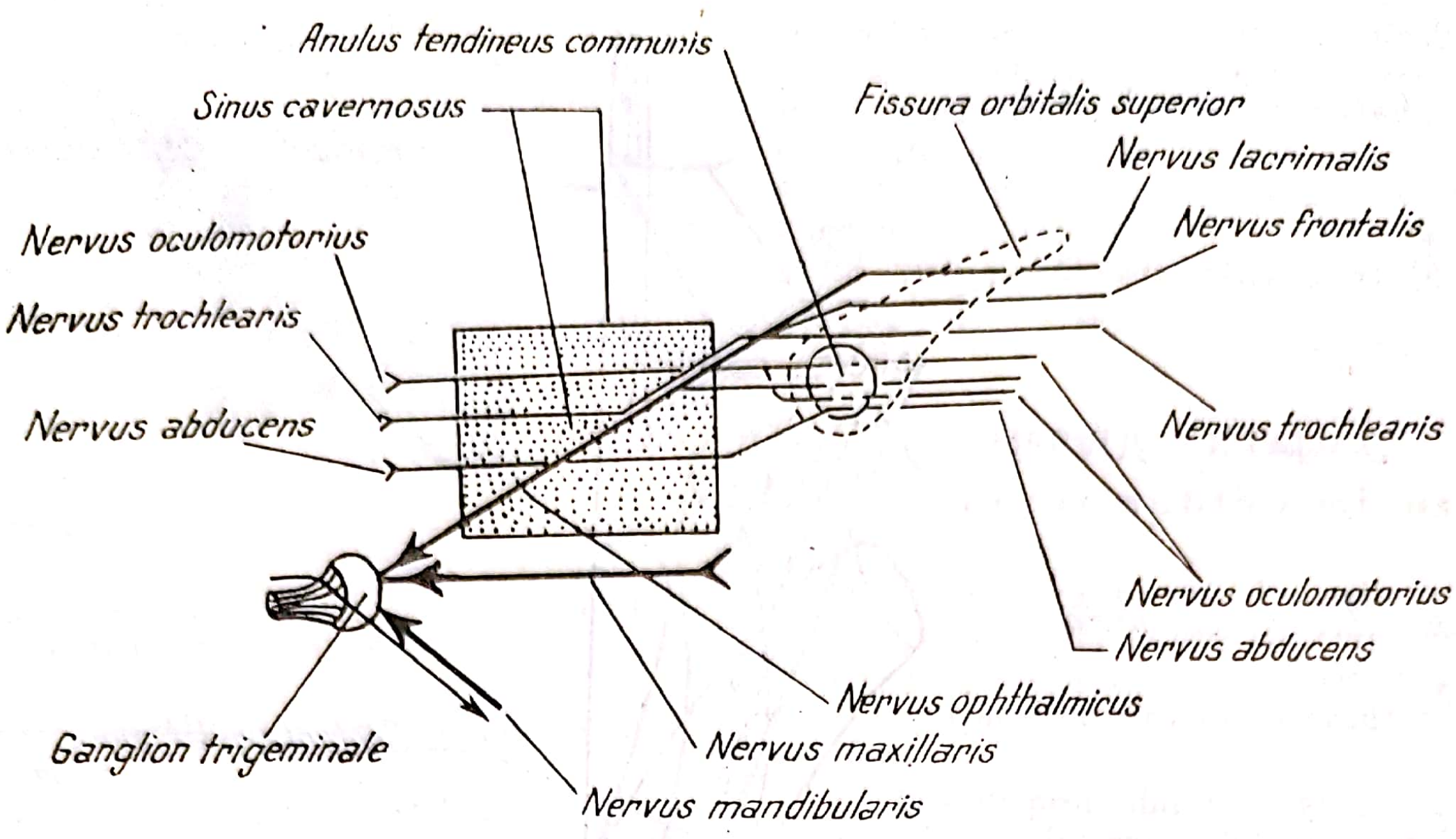
Anulus tendineus communis
Sinus cavernosus
Fissura orbitalis superior
Nervus lacrimalis
Nervus frontalis
Nervus oculomotorius
Nervus trochlearis
Nervus abducens
Nervus trochlearis
Nervus oculomotorius
Nervus abducens
Nervus ophthalmicus
Nervus maxillaris
Nervus mandibularis
Ganglion trigeminale

Fig. 422. Schemă arătînd raporturile nervilor oculomotori în peretele lateral al sinusului cavernos şi în orbită.

oftalmice şi a nervului frontal şi lacrimal. În orbită trece deasupra ridicătorului pleoapei superioare (fig. 422).

NERVUL TRIGEMEN
(nervus trigeminus)

Nervul trigemen, a cincea pereche de nervi cerebrali, este primul nerv din cei studiaţi pînă acum care seamănă cu un nerv spinal în ceea ce priveşte alcătuirea sa. În adevăr, este un nerv mixt în ceea ce priveşte structura sa şi prezintă o rădăcină mare laterală sau posterioară, senzitivă (radix sensoria), şi o rădăcină motorie, mai mică situată anterior şi medial (radix motoria).

Porţiunea senzitivă îşi are centrul neuronal în ganglionul lui Gasser (ganglion trigeminale), echivalent unui ganglion spinal şi care ulterior este înglobat în cutia craniană (fig. 423). Partea motorie îşi are originea într-un nucleu principal şi unul accesor (nucleus motorius nervi trigemini) situat în punte şi mezencefal şi corespunzător masei neuronale a cornului ventral al măduvei. El asigură inervaţia motorie a muşchilor masticatori derivaţi din primul arc branhial.

Originea reală a rădăcinii senzitive se găseşte în ganglionul semilunar (Gasser), situat într-o lojă osteofibroasă pe faţa anterosuperioară a stîncii. La acest ganglion vin prelungirile periferice care culeg excitaţiile extero- şi proprioceptive cefalice. Pentru o sistematizare didactică mai bună, ramurile ganglionului vor fi descrise ca pornind de la ganglion spre periferie şi dînd colaterale şi terminale prin cele trei trunchiuri: oftalmic, maxilar şi mandibular, căruia i se alătură şi nervul masticator.

De la ganglionul semilunar (Gasser) pleacă spre centrii encefalici rădăcina senzitivă a ganglionului, care pătrunde în punte la nivelul unde faţa ei ventrală se continuă cu pedunculul cerebelos mijlociu, loc pe unde, vom vedea, emerge şi rădă-

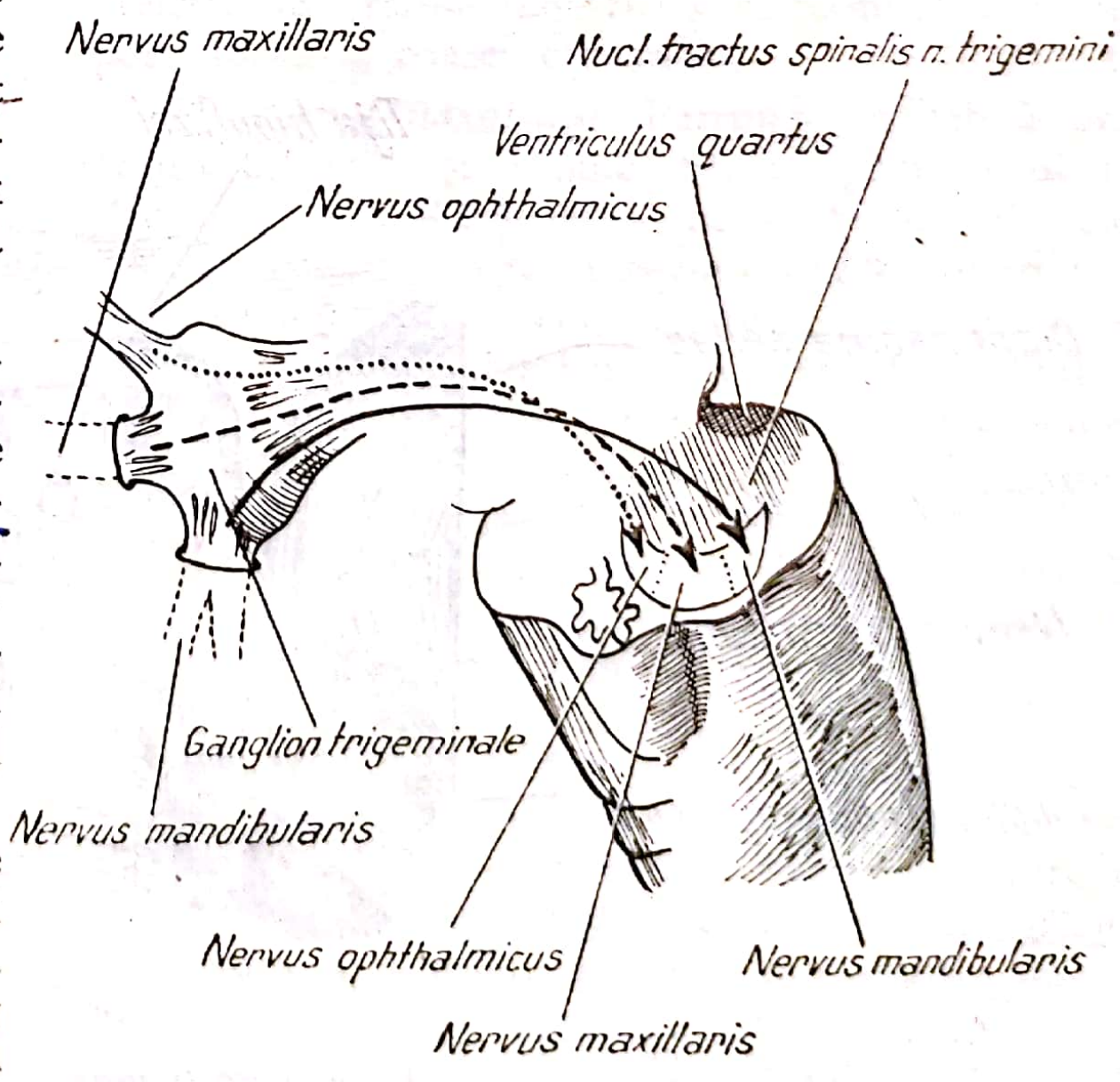
Nervus maxillaris
Nucl. tractus spinalis n. trigemini
Ventriculus quartus
Nervus ophthalmicus
Ganglion trigeminale
Nervus mandibularis
Nervus ophthalmicus
Nervus mandibularis
Nervus maxillaris

Fig. 423. Alcătuirea neuronală a rădăcinii senzitive a nervului trigemen.

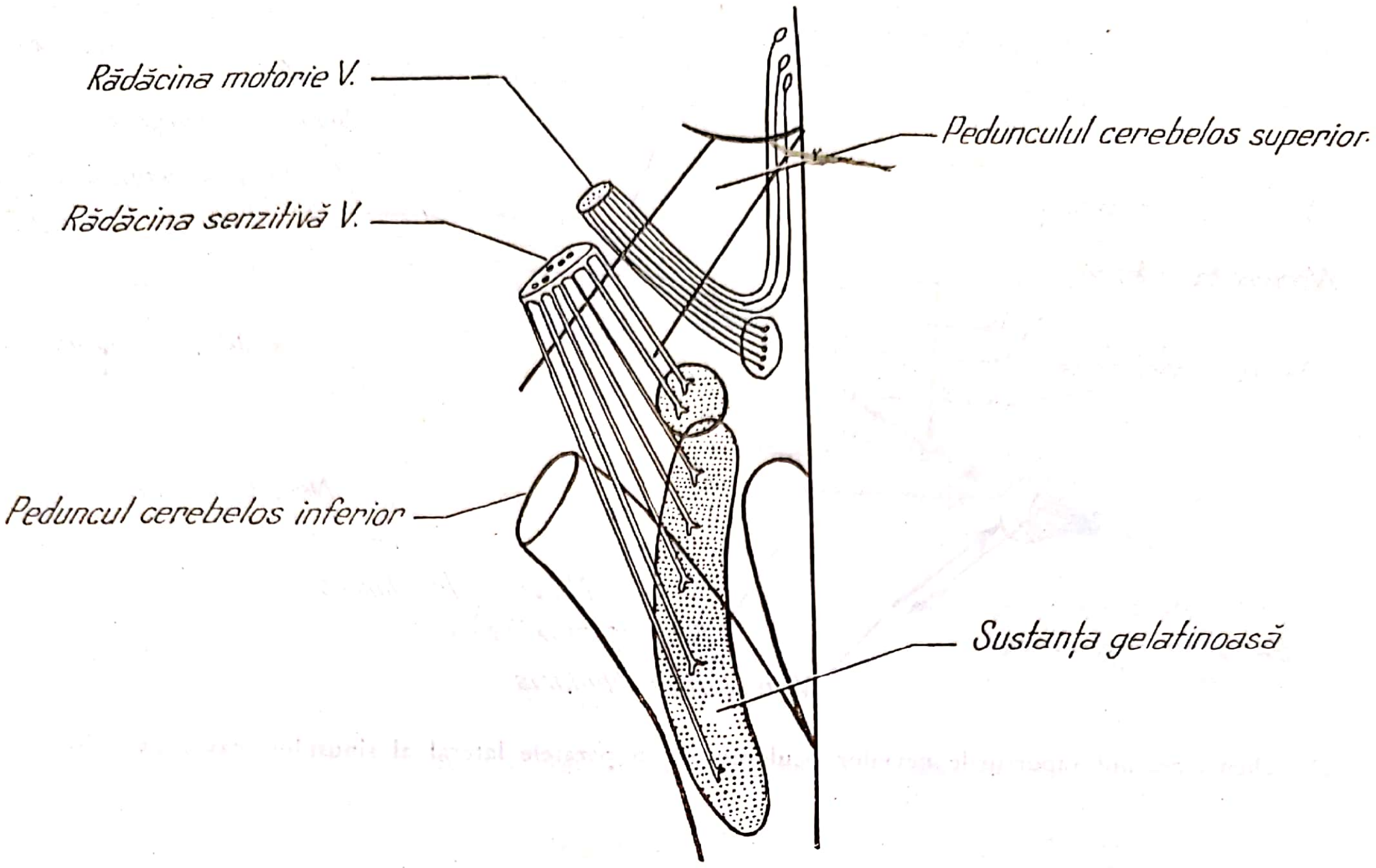
Rădăcina motorie V.
Rădăcina senzitivă V.
Pedunculul cerebelos superior
Peduncul cerebelos inferior
Sustanţa gelatinoasă

Fig. 424. Nucleii terminali şi de origine ai nervului trigemen.

cina motorie (fig. 424). Acest loc este socotit ca origine aparentă a nervului trigemen.

De la originea aparentă, rădăcinile se îndreaptă înainte şi în sus, trec peste marginea superioară a stîncii (incizura lui Gruber aproape de vîrful stîncii) şi pătrund printr-un orificiu osteofibros în cavum Meckeli, în care nervul îşi are situat ganglionul (lui Gasser) (fig. 425). De fapt, şi acest segment al nervului conţine fibre centripete senzitive care merg de la ganglion la punte şi fibre centrifuge motorii care vin de la nucleul pontin, trec pe sub ganglionul lui Gasser şi se alătură ramului mandibular. Deci în toată descrierea ce urmează va trebui să ţinem seama de direcţia de

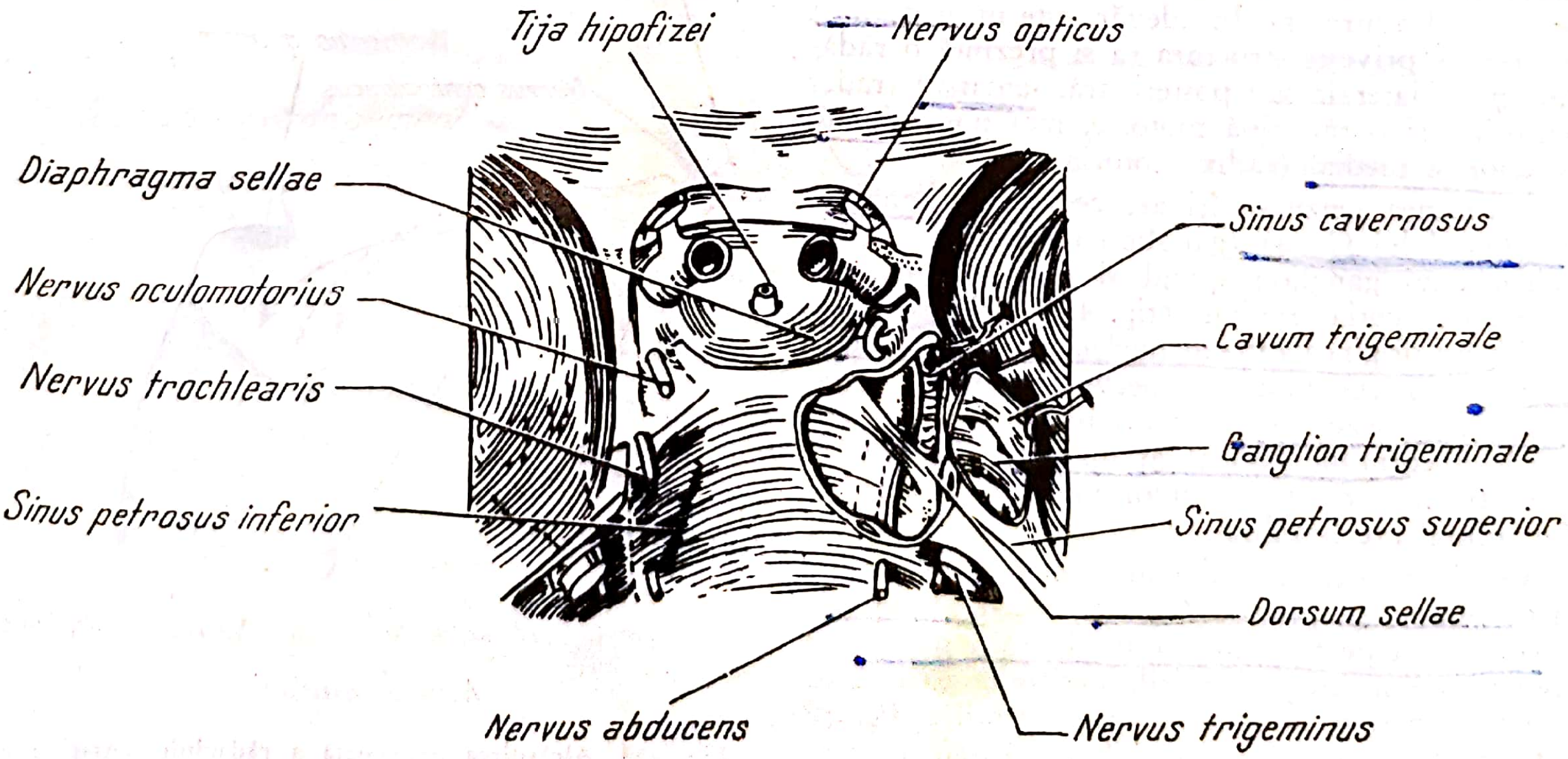
Tija hipofizei
Nervus opticus
Diaphragma sellae
Nervus oculomotorius
Nervus trochlearis
Sinus petrosus inferior
Sinus cavernosus
Cavum trigeminale
Ganglion trigeminale
Sinus petrosus superior
Dorsum sellae
Nervus abducens
Nervus trigeminus

Fig. 425. Raporturile ganglonului trigeminal (Gasser).

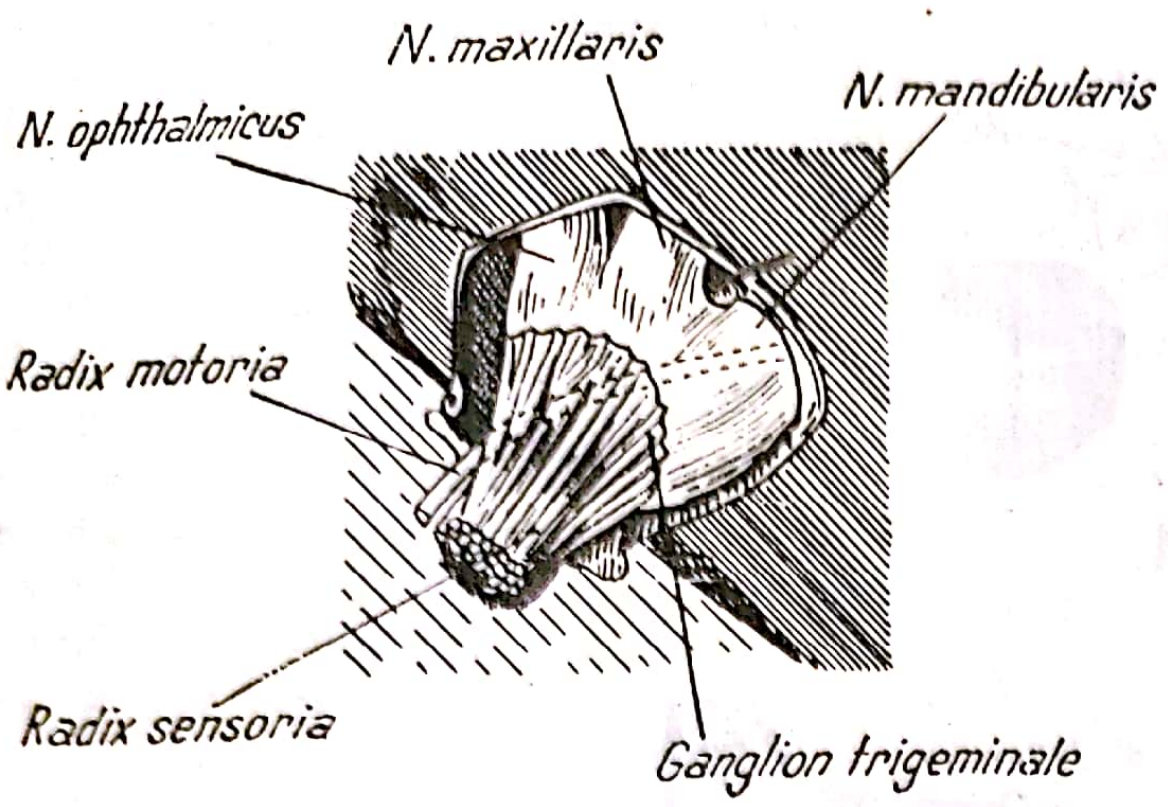

Fig. 426. Ganglionul trigeminal în cavitatea subdurală după ridicarea peretelui ei superior.

conducere a impulsului invers a ramurilor motorii și senzitive.

Ganglionul semilunar (Gasser) de pe rădăcina sensitivă a trigemenului se turtește în cavum Meckeli și devine triunghiular cu vîrful la marginea superioară a stîncii și baza îndreptată în afară (plex triunghiular) (fig. 426). Ganglionul este așezat în foseta descrisă pe fața anterioară a stîncii și învelit de un cort fibros format de dura mater (cavum trigeminale). Prin marginea sa convexă anterolaterală emite sau mai bine zis primește cele trei ramuri: oftalmic, maxilar, mandibular, care pentru înțelegere didactică vor fi considerate ca plecînd de la ganglionul semilunar și ramificîndu-se spre periferie. Trebuie notat că ganglionul semilunar (Gasser) nu aderă la stîncă, în schimb aderă la plafonul cavului lui Meckel (cavum trigeminale) și la margini, unde învelișul dural trimite prelungiri pe cele trei ramuri.

Rădăcina motorie se află dedesuptul ganglionului și se îndreaptă spre originea mandibularului (fig. 427). Prin peretele anterior al stîncii, ganglionul vine în raport cu carotida internă. Înăuntru este în raport cu fața laterală a sinusului cavernos, cu nervii care trec în peretele lateral al acestui sinus și cu organele care trec prin sinus. Loja ganglionului e acoperită de lobul temporal al hemisferei cerebrale. Ganglionul primește fibre simpatice de la plexul carotidian.

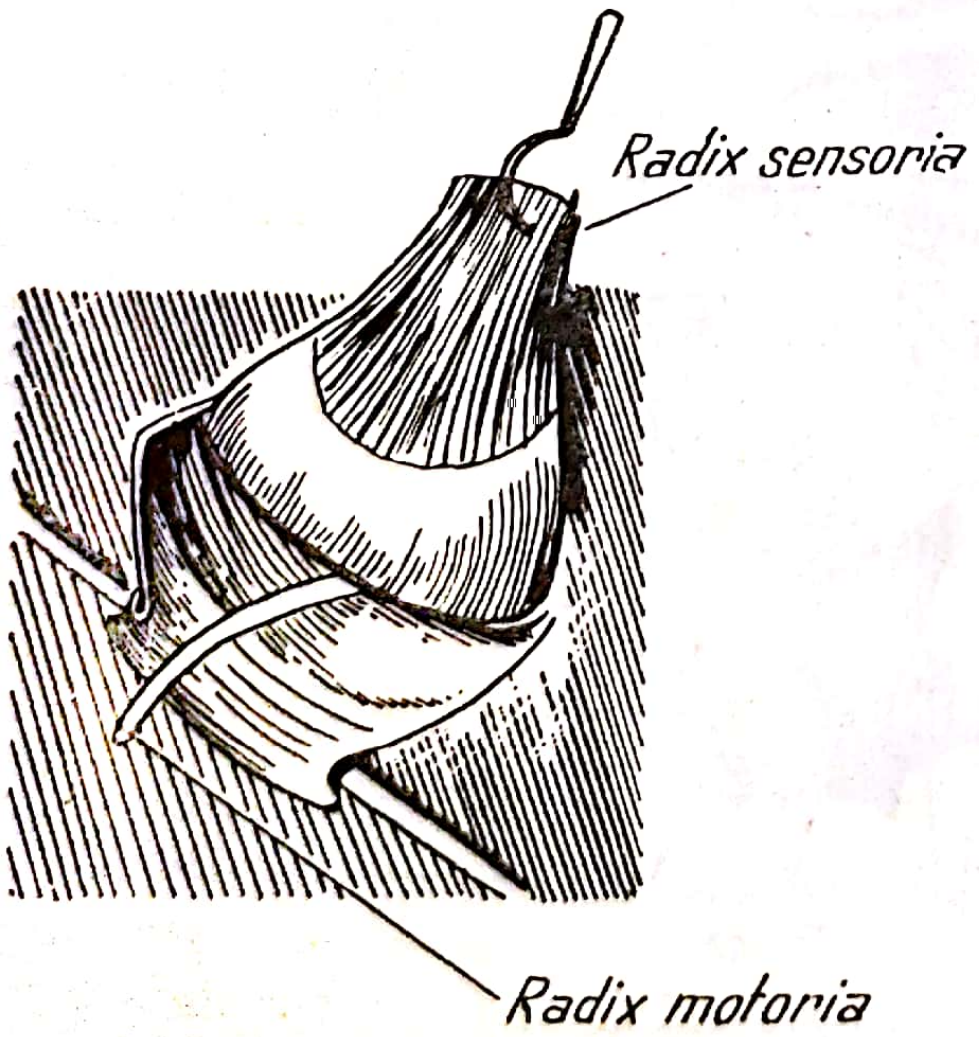

Fig. 427. Rădăcina motorie a nervului trigemen după ridicarea ganglionului trigeminal din cavul subdural.

NERVUL OFTALMIC
(nervus ophthalmicus)

Acest nerv, ca și nervul maxilar, este nerv exclusiv senzitiv. El se desprinde din unghiul medial al ganglionului trigeminal (Gasser) și este format din prelungirile periferice ale neuronilor acestui ganglion.

O dată desprins din acest ganglion, el se îndreaptă în sus, înainte și înăuntru, situîndu-se pe peretele lateral al sinusului cavernos (fig. 428 A). Ajunge astfel în fața fisurii orbitale superioare și aici se desface în trei ramuri terminale: o ramură medială sau nervul nazociliar, o ramură mijlocie sau nervul frontal și o ramură laterală sau nervul lacrimal (fig. 428 B). În traiectul său, pe peretele lateral al sinusului cavernos, nervul oftalmic se găsește lateral față de artera carotidă internă și nervul aducens și are deasupra sa nervul trohlear, iar dedesupt nervul oculomotor.

De asemenea, de pe traiectul său, nervul oftalmic trimite ramuri colaterale pentru meninge. Cel mai cunoscut dintre acestea este nervul recurent al lui Arnold, care, după ce s-a desprins din nervul oftalmic se îndreaptă îndărăt și inervează cortul creierușului (ramus tentorii) și se termină în partea posterioară a coasei creierului.

1) *Nervul nazociliar*. Pătrunde în orbită prin fisura orbitală, și anume trecînd prin inelul lui Zinn (fig. 428, 429). Ajuns în orbită nervul nazocilar se așează între mușchiul drept superior și fața superioară a nervului optic, îndreptîndu-se oblic înainte și înăuntru către peretele medial al orbitei. Ajuns pe acest perete, se îndreaptă înainte pînă în dreptul orificiului conductului etmoidal anterior, unde se împarte în două ramuri:

a) *nervul etmoidal anterior* (n. ethmoidalis anterior) pătrunde prin conductul etmoidal anterior, împreună cu artera etmoidală anterioară, și ajunge la baza craniului pe lama ciuruită a etmoidului. De aici el se angajează prin gaura etmoidală (rami nasales interni) și pătrunde în gropile nazale, unde dă ramurile nazale anterioare care se împart în două grupuri: unul medial, care inervează partea anterioară a septului nazal prin ramurile nazale mediale și peretele lateral al gropilor nazale, prin ramurile nazale laterale. Din această ultimă ramură pornește un mic nerv, cunoscut sub numele de nervul nazolobar (ramus nasalis externus), care

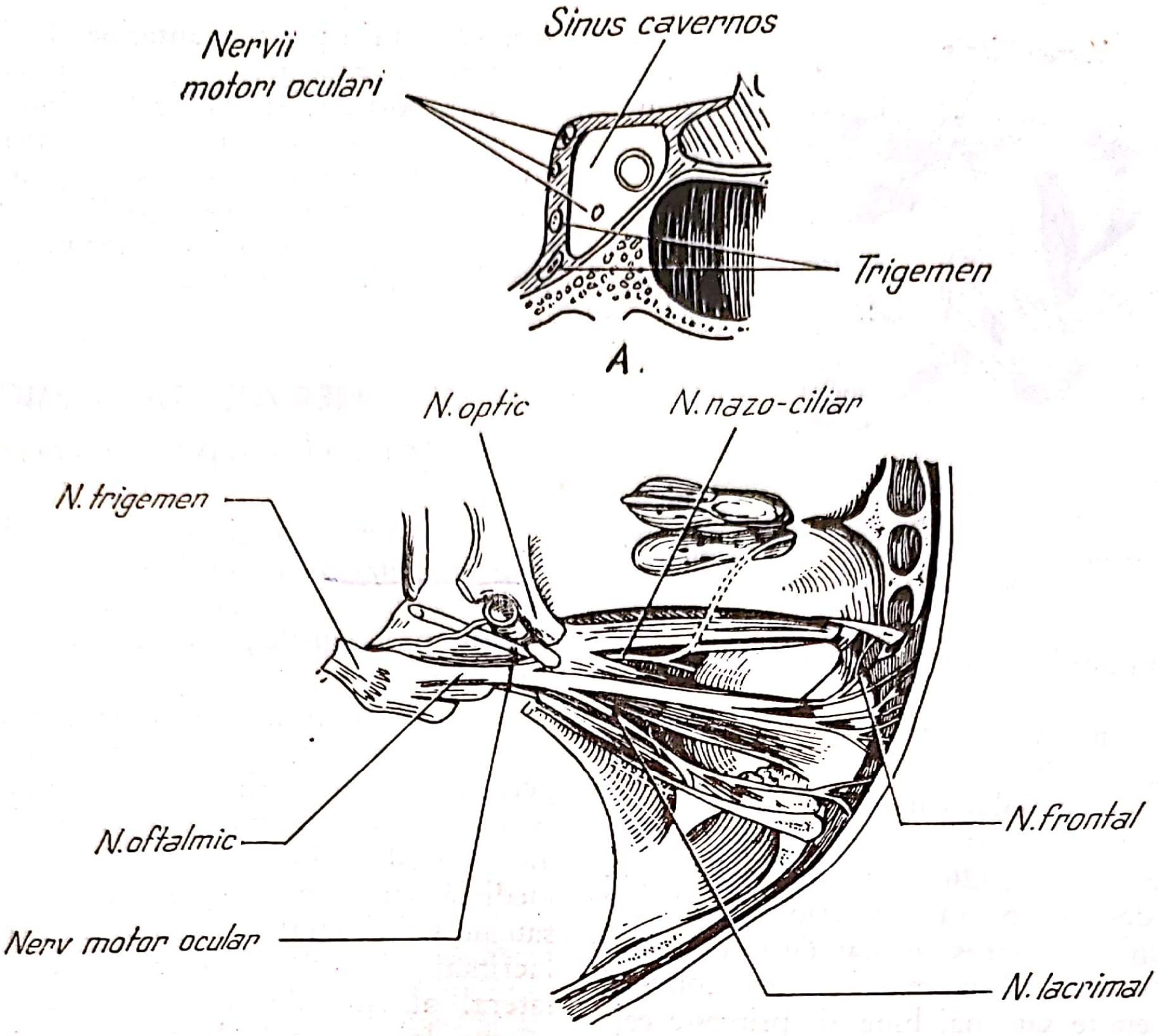
Sinus cavernos
Nervii motori oculari
Trigemen
A.
N. optic
N. nazo-ciliar
N. trigemen
N. oftalmic
Nerv motor ocular
N. frontal
N. lacrimal

Fig. 428. *A* — raporturile nervului oftalmic în peretele sinusului cavernos: *B* — nervul oftalmic pus în evidenţă prin ridicarea peretelui superior al orbitei.

înconjurînd marginea inferioară a oaselor nazale, ajunge superficial şi inervează senzitiv pielea lobului nasului.

Nervul nazal lateral (al doilea grup) (n. infratrochlearis) îşi continuă traiectul pe peretele medial al orbitei şi, îndreptîndu-se anterior, ajunge

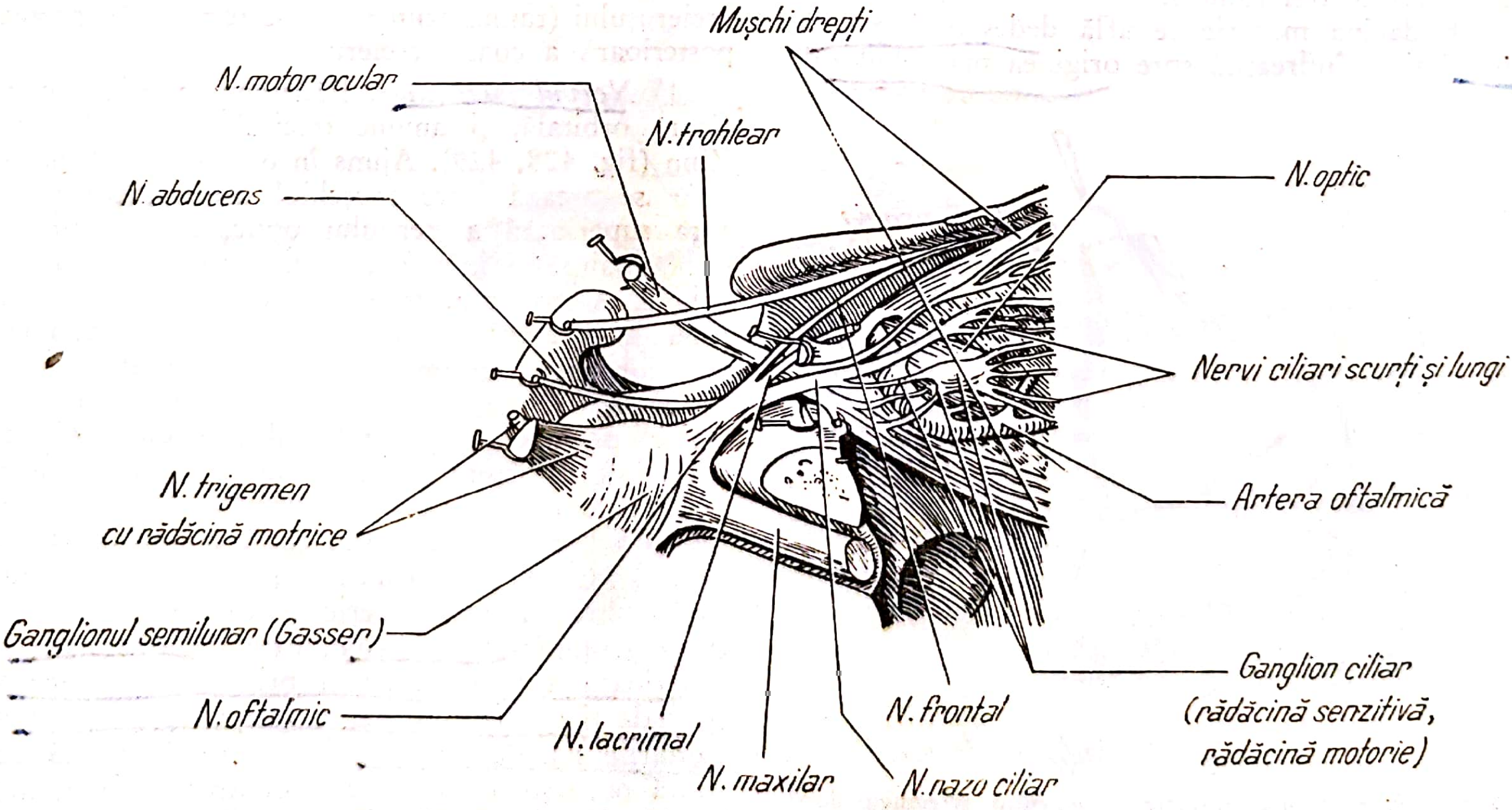
Muşchi drepţi
N. motor ocular
N. trohlear
N. abducens
N. optic
Nervi ciliari scurţi şi lungi
Artera oftalmică
N. trigemen cu rădăcină motrice
Ganglionul semilunar (Gasser)
N. oftalmic
N. lacrimal
N. maxilar
N. frontal
N. nazo ciliar
Ganglion ciliar (rădăcină senzitivă, rădăcină motorie)

Fig. 429. Conţinutul orbitei după ridicarea peretelui ei lateral.

la marginea medială a bazei orbitei, unde se împarte în mai multe ramuri, care se distribuie: căilor lacrimale, segmentului medial al pleoapelor (rami palpebrales) şi pielii părţii superioare a nasului (fig. 430).

În drumul său înainte de a se împărţi în cele două ramuri terminale, nervul nazociliar trimite şi ramuri colaterale. Acestea sînt: rădăcina lungă sau senzitivă a ganglionului oftalmic (ramus communicans cum ganglione ciliari), nervii ciliari lungi, care împreună cu ciliarii scurţi, ramuri eferente ale ganglionului oftalmic, vor pătrunde în globul ocular şi vor inerva senzitiv sclerotica, coroida, procesele ciliare, irisul şi corneea.

b) *Nervul etmoidal posterior* (sfenoetmoidal) (al lui Luschka) (n. ethmoidalis posterior) pătrunde prin conductul etmoidal posterior şi se distribuie mucoasei sinusului sfenoidal şi celulelor etmoidale.

2) *Nervul frontal* pătrunde în orbită prin fisura orbitală superioară, dar în afara inelului lui Zinn (fig. 429). Ajuns în orbită, el urmează un traiect posteroanterior de-a lungul tavanului cavităţii. Cu puţin înainte de a ajunge la marginea superioară a aditusului orbitei, se desface în ramuri:

a) *Nervul supraorbitar* sau frontalul extern (n. supraorbitalis) traversează gaura supraorbitară şi se termină apoi prin trei feluri de ramuri: ramuri ascendente sau frontale, pentru pielea regiunii frontale, ramuri descendente sau palpebrale, pentru pielea pleoapei superioare şi ramuri osoase, care pătrund în grosimea osului frontal şi inervează osul şi mucoasa sinusului frontal (fig. 429).

b) *nervul supratrohlear* iese din orbită între nervul supraorbitar, situat lateral, şi scripetele de reflexie a muşchiului oblic superior, situat medial,

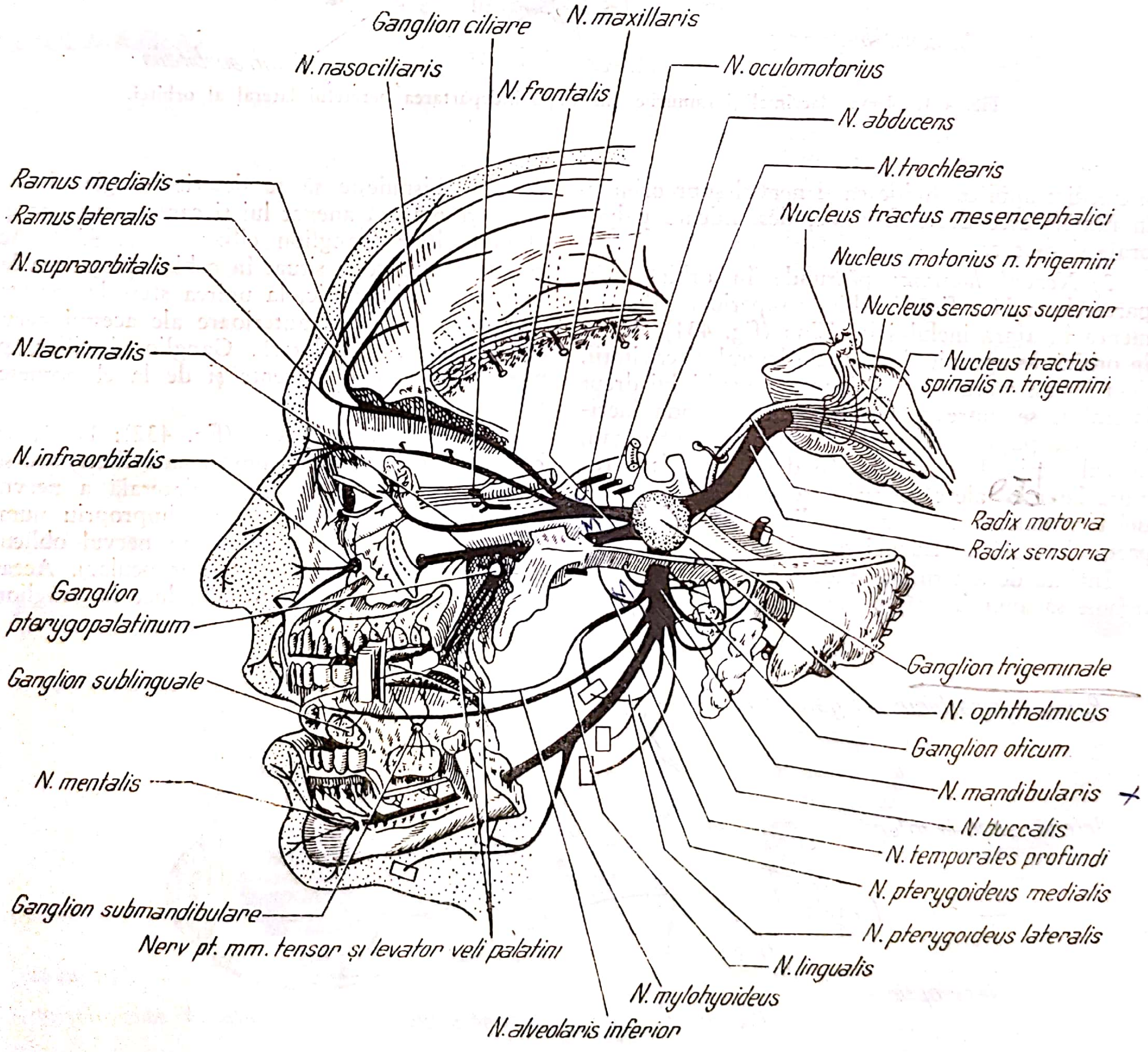
Ganglion ciliare
N. maxillaris
N. nasociliaris
N. frontalis
N. oculomotorius
N. abducens
N. trochlearis
Nucleus tractus mesencephalici
Nucleus motorius n. trigemini
Nucleus sensorius superior
Nucleus tractus spinalis n. trigemini
Ramus medialis
Ramus lateralis
N. supraorbitalis
N. lacrimalis
N. infraorbitalis
Ganglion pterygopalatinum
Ganglion sublinguale
N. mentalis
Ganglion submandibulare
Nerv pt. mm. tensor şi levator veli palatini
Radix motoria
Radix sensoria
Ganglion trigeminale
N. ophthalmicus
Ganglion oticum
N. mandibularis
N. buccalis
N. temporales profundi
N. pterygoideus medialis
N. pterygoideus lateralis
N. lingualis
N. mylohyoideus
N. alveolaris inferior

Fig. 430. Schema distribuţiei ramurilor nervului trigemen.

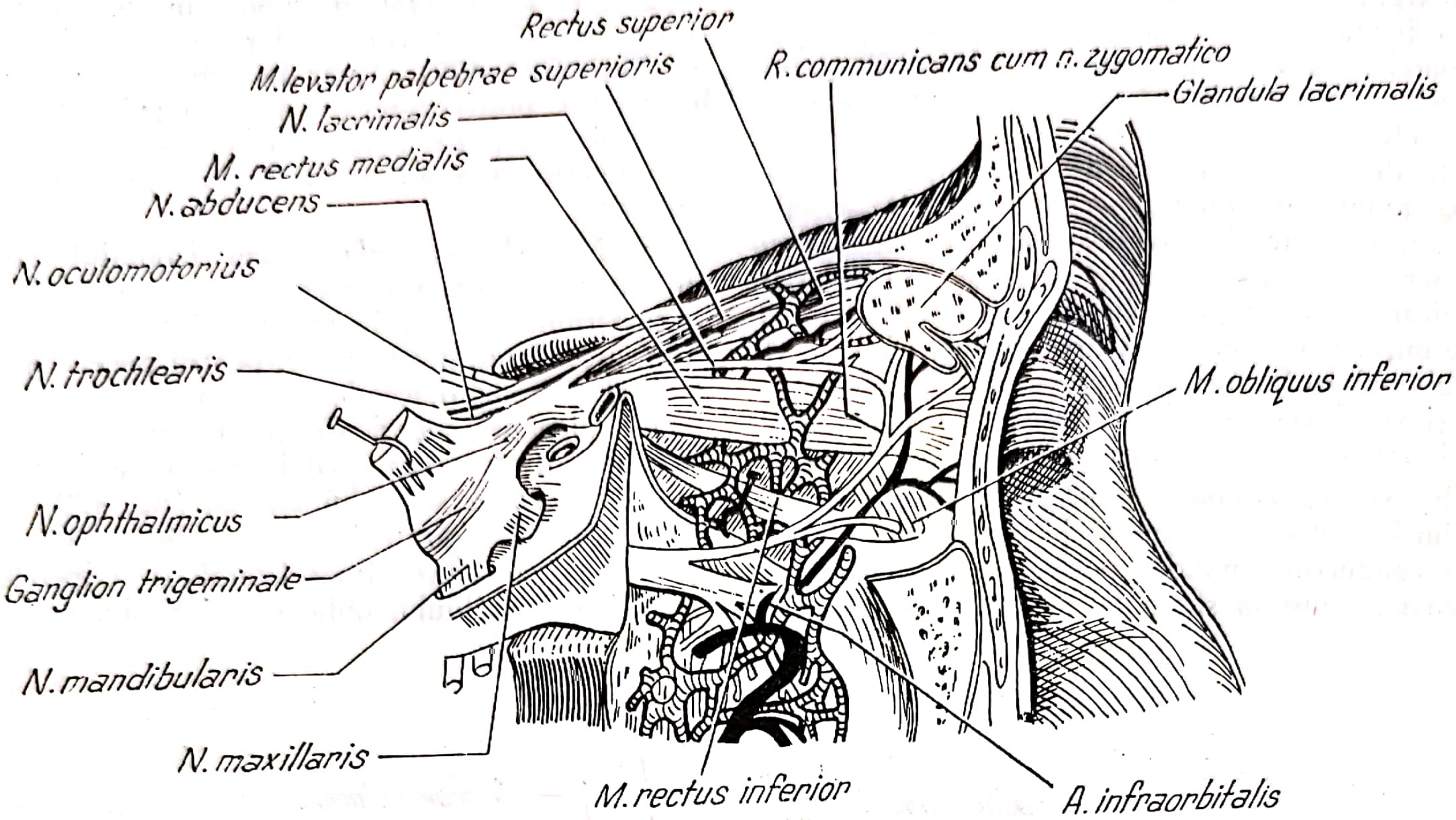
Rectus superior
M. levator palpebrae superioris
R. communicans cum n. zygomatico
Glandula lacrimalis
N. lacrimalis
M. rectus medialis
N. abducens
N. oculomotorius
N. trochlearis
M. obliquus inferior
N. ophthalmicus
Ganglion trigeminale
N. mandibularis
N. maxillaris
M. rectus inferior
A. infraorbitalis

Fig. 431. Nervul lacrimal și ramurile sale după îndepărtarea peretelui lateral al orbitei.

și imediat apoi se divide ca și nervul supraorbitar, în ramuri ascendente frontale, descendente palpebrale și osoase.

3) *Nervul lacrimal* pătrunde în orbită prin partea laterală a fisurii orbitale superioare, de asemenea în afara inelului lui Zinn (fig. 431). Ajuns în orbită, se apropie de peretele lateral al cavității, de-a lungul marginii superioare a mușchiului drept lateral și se îndreaptă înainte către glanda lacrimală. Cu puțin înainte de a ajunge la acest organ, nervul lacrimal se împarte în două ramuri: o ramură laterală, ale cărei firișoare se distribuie glandei lacrimale, și o ramură medială, care va inerva partea laterală a pleoapei superioare.

Înainte de a termina studiul nervului oftalmic, trebuie să amintim că, o dată cu nervul oftalmic, se mai obișnuiește să se descrie un glanglion, în oarecare măsură anexat lui și care se numește ganglionul ciliar (ganglion ciliare) (fig. 432). Acest ganglion se găsește situat în orbită, pe partea laterală a nervului optic, la unirea sfertului posterior cu cele trei sferturi anterioare ale acestui nerv și are o formă patrulateră. Ganglionul ciliar, primește trei ramuri aferente și de la el pornesc o serie de ramuri eferente.

Ramurile aferente sînt (fig. 432): 1) rădăcina lungă (r. communicans cum n. nasociliari) sau senzitivă, care este o ramură colaterală a nervului nazociliar; 2) rădăcina scurtă, impropriu numită motorie, care este o ramură din nervul oblicului inferior (ramura nervului motor ocular). Această rădăcină (radix oculomotoria) aduce la ganglionul

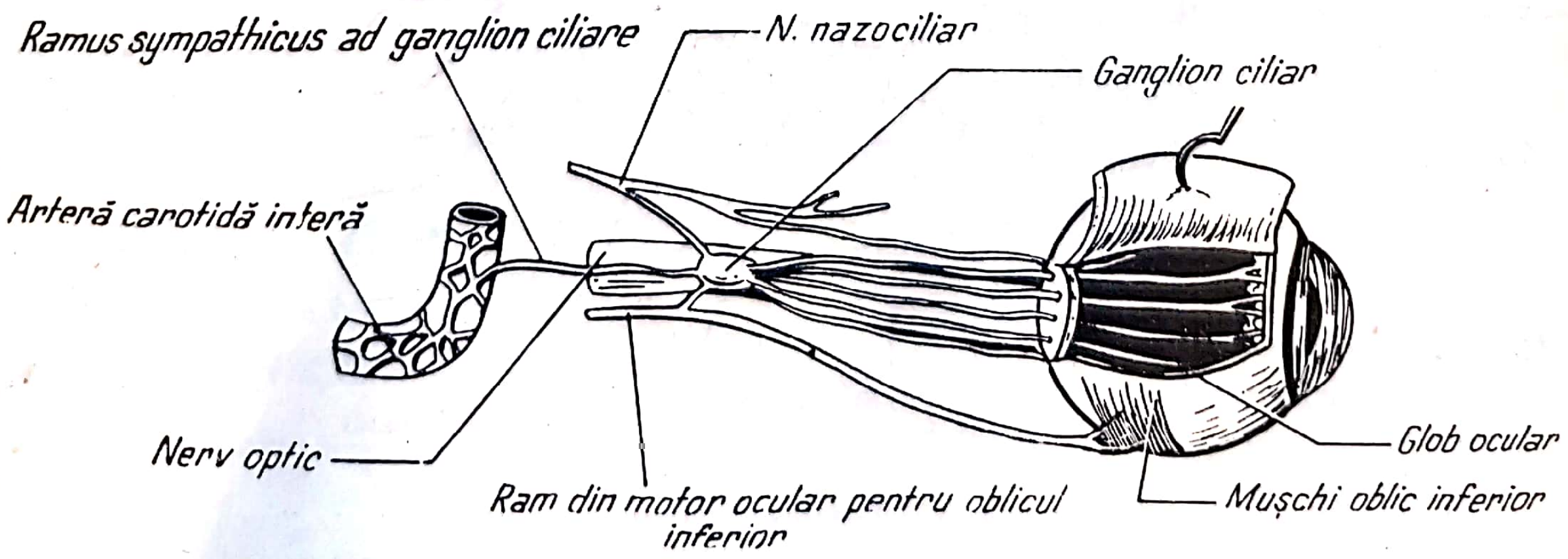
Ramus sympathicus ad ganglion ciliare
N. nazociliar
Ganglion ciliar
Arteră carotidă interă
Nerv optic
Glob ocular
Ram din motor ocular pentru oblicul inferior
Mușchi oblic inferior

Fig. 432. Ramurile aferente și eferente ale ganglionului ciliar.

ciliar fibre parasimpatice pornite de la nucleul pupilar din pedunculul cerebral şi care sînt iridoconstrictorii, deci micşorează pupila; 3) rădăcina simpatică (ramus sympathicus ad ganglion ciliare), care provine din plexul nervos simpatic ce înconjură carotida internă.

Ramurile eferente ale ganglionului ciliar sînt: nervii scurţi ciliari (nn. ciliares breves). Aceşti nervi pătrund în globul ocular şi ajung pînă la iris, pentru care aduc fibre iridoconstrictorii, deci care determină o micşorare a pupilei (miozis). În fond, nervii ciliari scurţi duc mai departe, de la ganglionul ciliar către musculatura circulară a irisului, influxul nervos, pornit de la nucleul pupilar către ganglionul ciliar prin fibre parasimpatice care se alătură nervului oculomotor şi apoi formează aşa-numita rădăcină scurtă a ganglionului ciliar. De aceea, ganglionul ciliar este un ganglion parasimpatic.

NERVUL MAXILAR (nervus maxillaris)

Nervul maxilar este un nerv exclusiv senzitiv, deoarece el este alcătuit numai din prelungiri periferice ale neuronilor din ganglionul semilunar (Gasser). Astfel, nervul maxilar pătrunde prin marginea convexă din ganglionul semilunar (Gasser) între oftalmic, care se găseşte înăuntrul său, şi nervul mandibular, situat lateral.

De aici el se îndreaptă dinapoi înainte şi dinăuntru în afară către gaura rotundă, pe unde părăseşte cutia craniană şi pătrunde în groapa pterigomaxilară, îndreptîndu-se în jos şi înainte, traversează oblic groapa amintită, se angajează prin fisura sfenomaxilară şi aici, schimbîndu-şi din nou direcţia pentru a deveni posteroanterior, se aşază pe peretele inferior al orbitei, într-un şanţ cunoscut sub numele de şanţ suborbitar. Străbate în întregime acest şanţ şi apoi iese prin orificiul suborbitar pentru a se termina printr-un buchet de ramuri destinate pielii obrazului (fig. 433).

Rezultă că se pot deosebi trei porţiuni ale nervului maxilar, şi anume:

1) O *porţiune craniană,* în care nervul are o direcţie posteroanterioară şi uşor oblică în afară (fig. 430). În acest segment nervul maxilar stă pe baza craniului, de care îl desparte o prelungire a durei mater, ce formează cavitatea lui Meckel. Deasupra sa se găseşte lobul temporal al creierului; medial se află nervul oftalmic, iar în afară se găseşte nervul mandibular.

2) *A doua porţiune,* în care nervul se găseşte în groapa pterigopalatină şi în care are o direcţie oblică în jos şi înainte. În acest segment, el este înconjurat de o grăsime semifluidă şi are, pe partea sa medială, un mic ganglion parasimpatic, ganglionul pterigopalatin (al lui Meckel) (ganglion pterygopalatinum (fig. 433). De asemenea în groapa pterigopalatină întîlnim, alături de nervul maxilar, terminarea arterei maxilare interne şi

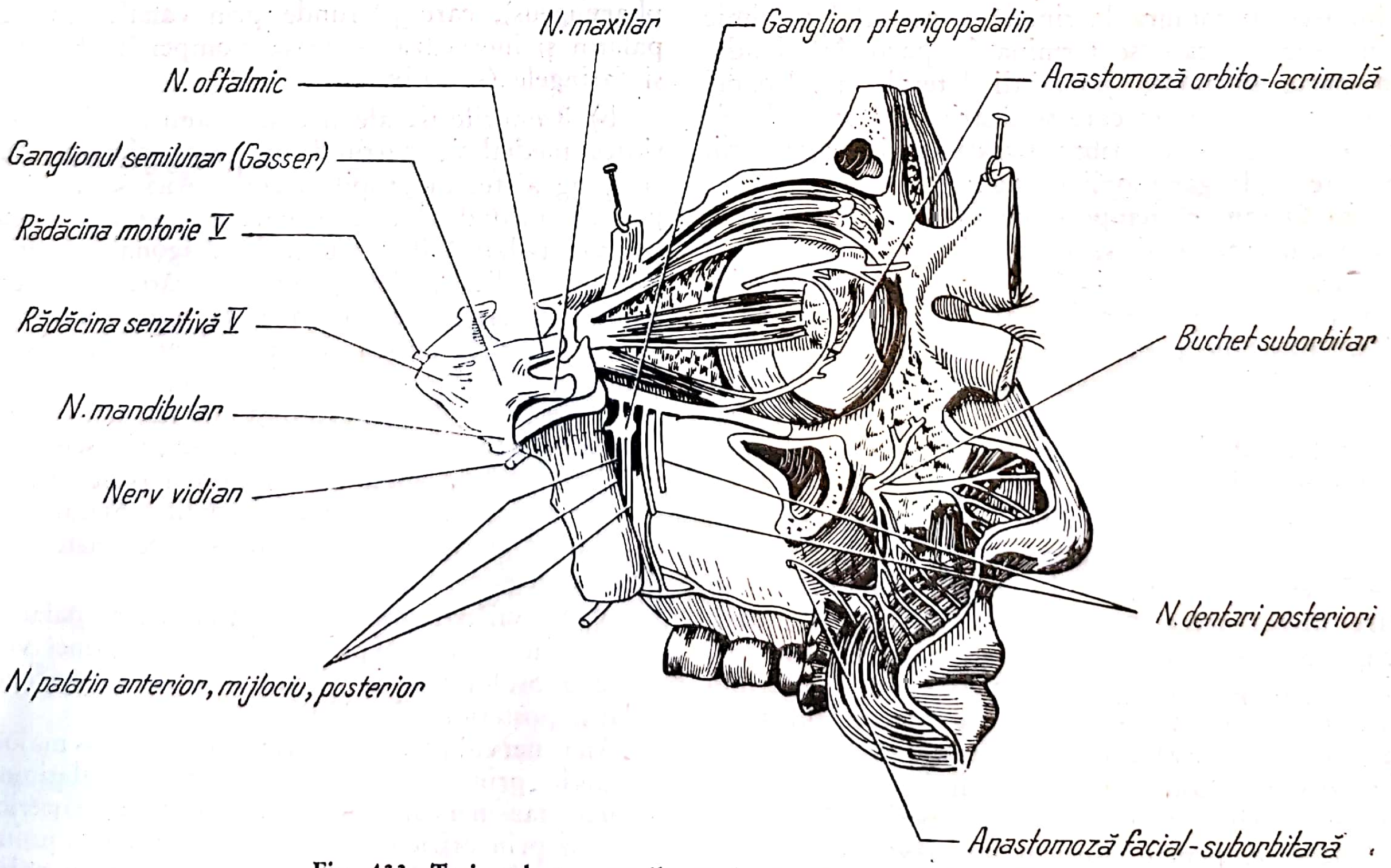

Fig. 433. Traiectul, raporturile şi distribuţia nervului maxilar.

cîteva ramuri colaterale care se desprind din segmentul terminal al acestei artere: artera vidiană, pterigopalatină, palatina descendentă şi sfenopalatina, aceasta din urmă fiind considerată ca ramură terminală a arterei maxilare.

3) *A treia porţiune* a nervului maxilar se găseşte pe peretele inferior al orbitei, în şanţul suborbitar (fig. 433). În acest segment, alături de nerv, se găseşte artera suborbitară (a. infraorbitalis), ramură a arterei maxilare. Artera şi nervul se găsesc situate pe podeaua orbitei, imediat deasupra tavanului sinusului maxilar. Uneori, cînd peretele superior al sinusului lipseşte, nervul maxilar vine în raport nemijlocit cu mucoasa sinusului maxilar. Acest raport explică durerile orbitare violente în unele cazuri de inflamaţie a sinusului maxilar.

În cursul traiectului său, nervul maxilar dă numeroase ramuri, colaterale şi terminale (fig. 430).

— Ramuri colaterale. Începînd de la ganglionul semilunar (Gasser), de unde ia naştere, şi pînă la gaura suborbitară, unde se termină, nervul maxilar dă următoarele ramuri colaterale:

1) O ramură meningeală (n. meningeus) care se desprinde din porţiunea craniană a nervului maxilar şi se distribuie durei mater din vecinătate.

2) O ramură orbitară (n. zygomaticus), care se desprinde din nervul maxilar dedesuptul găurii rotunde; pătrunde în orbită prin fisura orbitală inferioară şi, ajunsă pe peretele lateral al acestei cavităţi, se împarte în două ramuri:

a) O ramură lacrimopalpebrală (ramus communicans cum n. zygomatico) care se îndreaptă în sus şi înainte către glanda lacrimală, anastomozîndu-se cu ramura lacrimală a nervului oftalmic (fig. 433) şi care se termină în parte în glandă, în parte în pielea jumătăţii laterale a pleoapei superioare. Ramura care se distribuie glandei lacrimare, duce cu ea fibre parasimpatice secretorii, plecate de la ganglionii pterigopalatin.

b) O ramură temporomalară, care pătrunde în conductul malar şi se divide în două ramuri: o ramură zigomaticofacială (ramus zygomaticofacialis), care iese pe faţa laterală a osului zigomatic şi se distribuie pielii care o acoperă, şi o ramură temporală (ramus zygomaticotemporalis), care ajunge în groapa temporală şi se distribuie segmentului anterior al acestei regiuni, pe care o inervează senzitiv.

3) Nervii alveolari superiori şi posteriori (rami alveolares superiores posteriores), în număr de 2—3, se separă de nervul maxilar în momentul în care acesta trece prin fisura orbitală inferioară (fig. 433). Îndreptîndu-se în jos şi puţin înafară, ei coboară pe tuberozitatea maxilarului şi pătrund prin orificiile care se găsesc pe această tuberozitate ajungînd astfel în vecinătatea dinţilor. Aici, din grosimea osului maxilar trimit ramuri osoase pentru maxilar, alveolare pentru periostul alveolelor dentare, pentru dinţi şi mucoase, pentru mucoasa sinusului maxilar.

4) Nervul alveolar superior şi anterior (rami alveolares anteriores) naşte din maxilarul superior la circa 1 cm îndărătul găurii suborbitare. De aici, pătrunde în grosimea osului maxilar şi coboară în dreptul incisivilor, unde trimite un număr de ramuscule destinate dinţilor incisivi şi canini (plexus dentalis superior, rami dentales superiores), alveolelor dentare, gingiilor (rami gingivales superiores) osului maxilar şi pentru mucoasa canalului lacrimonazal.

5) Nervul pterigopalatin (nn. pterygopalatini) se desprinde din nervul maxilar în momentul în care acesta intră în fosa pterigopalatină. El se îndreaptă în jos şi înăuntru şi, după un traiect foarte scurt, ajunge în dreptul ganglionului pterigopalatin, trecînd pe faţa lui laterală. Aparent se pare că nervul acesta se termină în ganglion şi, pentru acest motiv, unii autori consideră nervul pterigopalatin ca avînd terminaţia în acest ganglion. În realitate, nervul sfenopalatin nu are cu acest ganglion decît raporturi de contiguitate şi îi trimite doar un redus număr de fibre, aşa-numitele rădăcini aferente ale ganglionului pterigopalatin.

Sub acest ganglion, nervul pterigopalatin se împarte într-un număr de ramuri terminale, care sînt:

a) Ramurile nazale laterale (rami nasales posteriores laterales) se angajează prin gaura sfenopalatină, împreună cu artera sfenopalatină şi, ajunse în gropile nazale, inervează mucoasa care înveleşte cornetele superior şi mijlocii (fig. 404). Din nervul acesta se mai desprinde din groapa pterigopalatină aşa-numitul nerv faringian al lui Bock (ramus pharyngeus), care pătrunde prin canalul pterigopalatin şi inervează mucoasa trompei lui Eustache şi faringele (senzitiv).

b) Ramurile nazale mediale (rami nasales posteriores mediales), pătrund în gaura sfenopalatină şi ajung astfel în gropile nazale. Aici se aşază pe peretele medial al foselor nazale; una din ramuri (n. nazopalatin) îl parcurge în diagonală, îndreptîndu-se oblic în jos şi înainte către conductul palatin anterior. Se angajază în acest conduct şi ajunge astfel la partea cea mai anterioară a bolţii palatine, unde se termină, inervînd senzitiv mucoasa regiunii. Din porţiunea sa nazală, trimite mucoasei nazale ramuri foarte subţiri, senzitive.

Este încă de notat că ramurile nazale laterale şi mediale au şi fibre parasimpatice plecate din ganglionul pterigopalatin şi care sînt destinate glandelor mucoasei nazale.

c) Nervii palatini, împreună cu artera palatină descendentă, coboară pe faţa laterală a lamei verticale a osului palatin şi ajung astfel la orificiul palatin posterior (fig. 433).

Aici, nervul palatin anterior (n. palatinus major) pătrunde prin acest orificiu (foramen palatinum majus), iar nervul palatin mijlociu şi posterior pătrund prin orificiile palatine accesorii (foramina palatina minora). În acest fel, toţi trei nervii palatini ajung la bolta palatină, unde se ramifică şi dau ramuri posterioare care inervează senzitiv mucoasa vălului palatin şi ramuri anterioare care distribuie mucoasei bolţii palatine în cele $^3/_4$ posterioare. Aceste ultime firişoare se împletesc cu ramurile nervului nazopalatin, care, după cum s-a arătat, pătrund prin gaura palatină anterioară, inervează pătrimea anterioară a mucoasei palatului dur.

Ramuri terminale. Ieşind din orificiul suborbitar, nervul maxilar ajunge în fosa canină a osului maxilar şi aici se împarte într-un mare număr de ramuri terminale, a căror totalitate formează buchetul suborbitar (n. infraorbitalis) (fig. 433). Acesta cuprinde trei grupe de ramuri: a) ramuri ascendente sau palpebrale (rami palpebrales inferiores), care inervează pleoapa inferioară; b) ramuri descendente sau labiale (rami labiales superiores) destinate buzei superioare; c) ramuri mediale sau nazale (rami nasales externi) care se termină în pielea aripei nasului.

Ca şi la nervul mandibular, pe faţa medială a nervului maxilar, în groapa pterigopalatină, se găseşte un ganglion nervos, numit ganglionul pterigopalatin sau ganglionul lui Meckel (fig. 434). De formă variabilă, ganglionul pterigopalatin (ganglion pterygopalatinum), măsoară cam 3—4 mm lungime şi cam tot atît în lărgime. Important de reţinut este faptul că la acest ganglion sosoesc ramuri aferente şi că de la el pleacă ramuri eferente.

Ramurile aferente sînt: 1) cîteva ramuri de la nervul pterigopalatin, aşa cum s-a arătat atunci cînd am descris acest nerv; 2) nervul vidian (nervus canalis pterygoidei); acest nerv pe care îl vom descrie pe larg mai tîrziu, este format din unirea a două ramuri nervoase: marele nerv pietros (ramura din facial) şi nervul pietros profund, ramură simpatică din plexul pericarotidian. Unirea acestor două ramuri se face în cutia craniană şi rezultă un nerv unic, cunoscut sub numele de nervul vidian (fig. 434).

Acesta iese din craniu prin gaura ruptă şi apoi, angajîndu-se prin conductul vidian, ajunge în groapa pterigopalatină, unde se termină în ganglionul pterigopalatin. Important de reţinut este faptul că nervul mare pietros şi apoi vidianul conţin fibre parasimpatice, destinate glandei lacrimale şi glandelor din mucoasa nazală. Aceste fibre parasimpatice fac sinapsă în ganglionul pterigopalatin.

Ramurile eferente sînt ramuri parasimpatice care se alătură ramurei zigomatice a maxilarului şi apoi pe ramura lacrimopalpedrală a sa ajung la glanda lacrimală, inervînd-o secretor. Alte ramuri parasimpatice se alătură nervilor nazali şi, împreună cu aceştia, se distribuie mucoasei nazale şi anume glandelor care asigură secreţia acestei mucoase.

Din cele expuse, se poate vedea că ganglionul pterigopalatin este o etapă pe traiectul fibrelor parasimpatice şi ca atare putem să-l considerăm drept un ganglion parasimpatic. Ca şi ganglionul otic, îl descriem lîngă o ramură a trigemenului, cu toate că nu-i aparţine organic, ci numai pe baza unor considerente anatomice, ca cele de vecinătate şi legături reciproce.

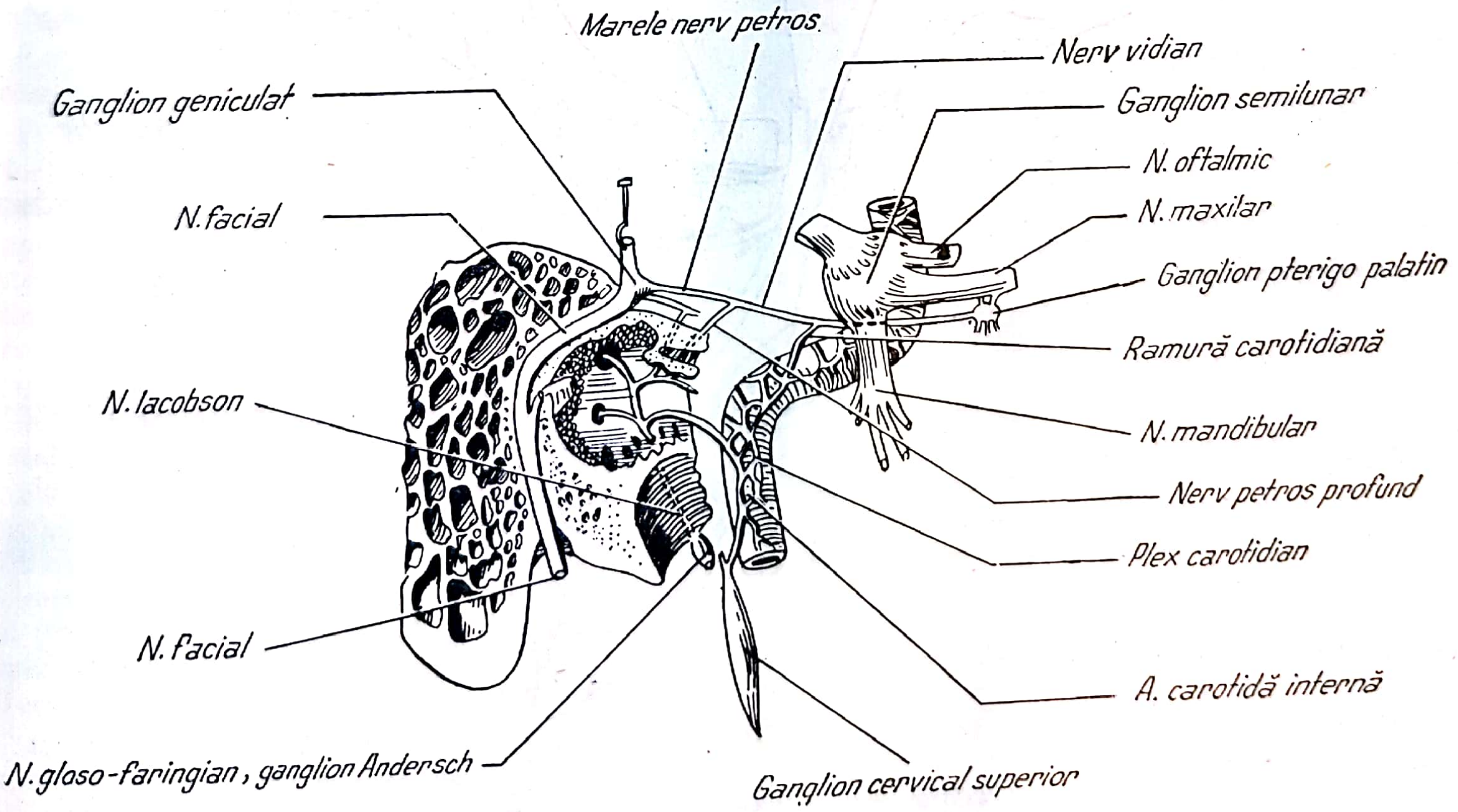

Fig. 434. Ramurile aferente şi eferente ale ganglionului pterigopalatin.

NERVUL MANDIBULAR (nervus mandibularis)

Este constituit din două rădăcini: una senzitivă, reprezentînd o parte din prelungirile periferice ale neuronilor din ganglionul semilunar (Gasser) şi alta motorie. Amîndouă aceste rădăcini se îndreaptă în afară şi înainte către gaura ovală. Pînă aici, ele sînt numai alăturate; ajunse însă la gaura ovală, îşi trimit anastomoze reciproc şi sfîrşesc prin a se uni în întregime, alcătuind un trunchi comun: nervul mandibular. Acesta iese din craniu prin gaura ovală şi, la cîţiva milimetri dedesuptul ei, se împarte într-un număr de 7 ramuri. Pentru comoditatea studiului, aceste ramuri pot fi divizate în ramuri colaterale şi terminale.

Ramurile colaterale le putem clasifica după direcţia lor după cum urmează: 1) Ramuri laterale, care sînt: nervul temporal profund mijlociu, nervul temporomaseterin, nervul temporobucal, ale căror ramuri temporale sînt nn. temporales profundi din N. I. 2) Ramura medială este nervul muşchiului pterigoidian medial. 3) Ramura posterioară este nervul auriculotemporal.

1) *Nervul temporal profund mijlociu* din nomenclatura franceză se desprinde din nervul mandibular, imediat dedesubtul găurii ovale (fig. 435). De aici se îndreaptă înafară, situîndu-se între baza craniului şi capătul sfenoidal al muşchiului pterigoidian lateral. Ajuns la creasta sfenotemporală, se îndoaie în sus şi trece în groapa temporală între peretele osos şi muşchiul temporal, terminîndu-se în partea mijlocie a acestui muşchi.

2) *Nervul temporomaseterin* are originea la acelaşi nivel ca şi precedentul şi pînă la creasta sfenotemporală are acelaşi traiect (fig. 436). Aici, o ramură a sa, cunoscută în nomenclatura franceză sub numele de nervul temporal profund posterior, se termină la extremitatea posterioară a feţei profunde a muşchiului temporal. Altă ramură iese din groapa zigomatică, trecînd prin scobitura sigmoidă a mandibulei, şi se distribuie muşchiului maseter (n. massetericus) pe care-l inervează.

3) *Nervul temporobucal.* Acest nerv pătrunde prin cele două fascicule ale muşchiului pterigoidian lateral (fig. 435, 437). Inflectîndu-se în jos şi înainte, trece între apofiza coronoidă a mandibulei şi tuberozitatea maxilarului, ajungînd astfel la faţa laterală a muşchiului buccinator. Aici dă mai multe ramuri, unele superficiale, care inervează senzitiv pielea obrazului, iar altele profunde, care străbat muşchiul buccinator, pentru a inerva senzitiv mucoasa obrazului (n. buccalis). Înainte de a

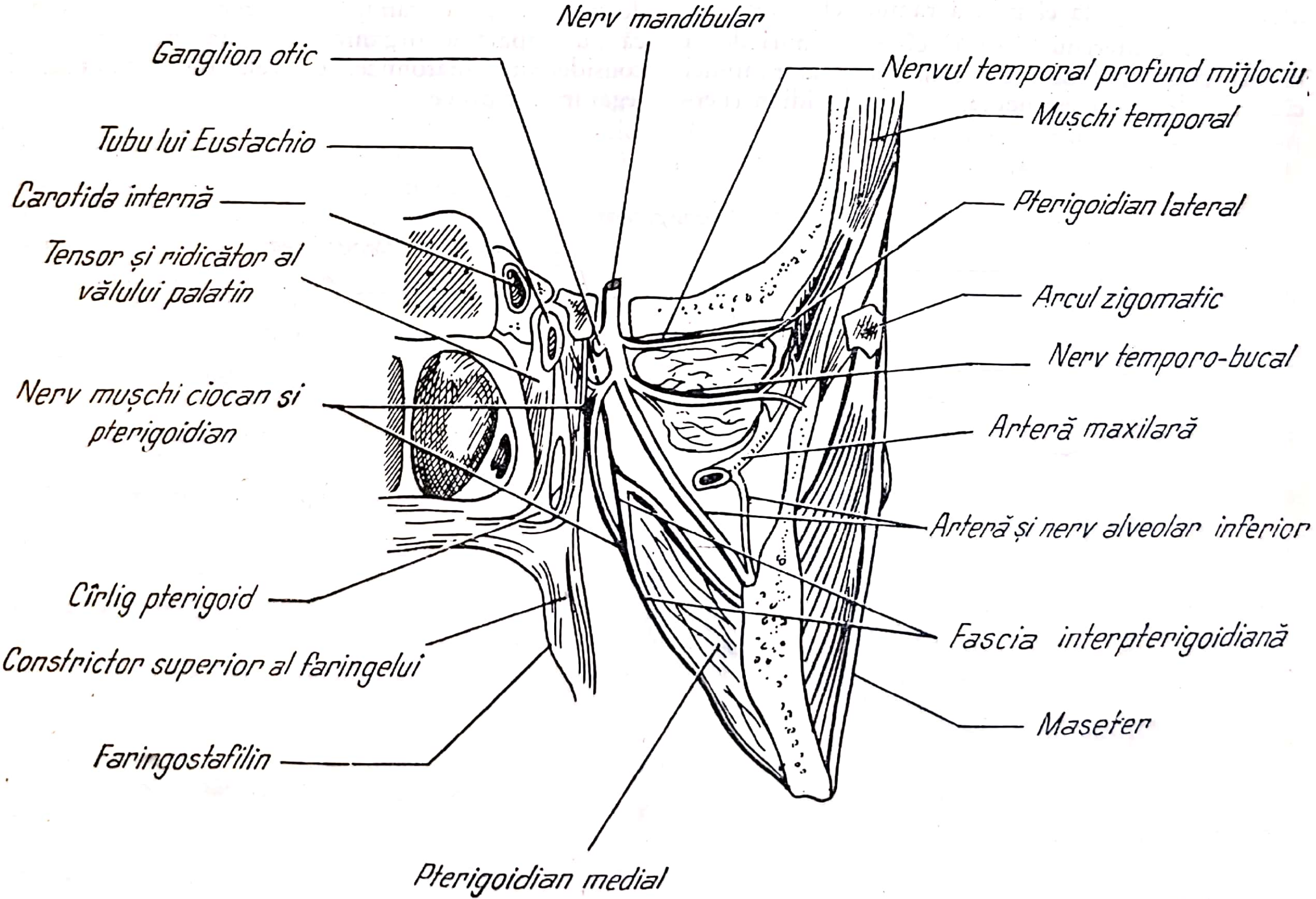
Nerv mandibular
Ganglion otic
Tubu lui Eustachio
Carotida internă
Tensor şi ridicător al vălului palatin
Nerv muşchi ciocan şi pterigoidian
Cîrlig pterigoid
Constrictor superior al faringelui
Faringostafilin
Pterigoidian medial
Nervul temporal profund mijlociu
Muşchi temporal
Pterigoidian lateral
Arcul zigomatic
Nerv temporo-bucal
Arteră maxilară
Arteră şi nerv alveolar inferior
Fascia interpterigoidiană
Maseter

Fig. 435. Secţiune transversală prin loja infratemporală pentru a demonstra ramurile nervului mandibular.

atinge regiunea geniană, nervul temporobucal trimite o ramură colaterală, cunoscută sub numele de nerv temporal profund anterior, pentru porţiunea anterioară a muşchiului temporal. De asemenea, din nervul temporobucal se mai desprinde o ramură pentru muşchiul pterigoidian lateral (n. pterygoideus lateralis).

4) *Nervul pterigoidian medial* (n. pterygoideus medialis) se îndreaptă către muşchiul pterigoidian medial, pe care-l inervează (fig. 435).

5) *Nervul auriculotemporal* (n. auriculotemporalis) se desprinde din mandibular prin două rădăcini (fig. 437). Acestea prind între ele artera meningee mijlocie şi se unesc într-un singur nerv, care este auriculotemporalul. O dată format, nervul se îndreaptă îndărăt şi înconjoară gîtul condilului mandibulei, trecînd prin butoniera retrocondiliană a lui Juvara, delimitată lateral de gîtul condilului mandibulei şi medial de ligamentul sfenomandibular. Ieşit din groapa zigomatică, nervul auriculotemporal urmează un traiect ascendent, înaintea conductului auditiv extern, împreună cu vasele temporale superficiale, faţă de care se plasează posterior. Ajuns în regiunea temporală, se răsfiră într-un număr variabil de ramuri terminale, care se distribuie tegumentului din regiune. Pe traiectul său, nervul auriculotemporal trimite colaterale, care se pot grupa în: a) ramuri comunicante, cu ramura temporofacială a facialului (rami communicantes cum n. faciali); b) ramuri parasimpatice, secretorii, pentru parotidă (rami parotidei); aceste fibre nu-i aparţin de la origină nervului auriculotemporal; ele pleacă de la ganglionul otic şi se alătură auriculotemporalului în drumul lor către glanda parotidă; c) ramuri auriculare (nn. auriculares anteriores) pentru conductul auditiv extern, pentru pielea tragusului şi a helixului.

Ramuri terminale. Sub acest nume distingem doi nervi: nervul alveolar inferior şi nervul lingual.

1) Nervul alveolar inferior (n. alveolaris inferior) se îndreaptă oblic în jos şi înainte, situîndu-se între muşchii pterigoidian lateral şi medial, şi apoi între muşchiul pterigoidian medial şi mandibulă. Ajuns la orificiul superior al canalului dentar de pe faţa medială a ramurei mandibulei. nervul alveolar inferior pătrunde prin acest orificiu (fig. 436). Parcurge, împreună cu vasele alveolare toată lungimea canalului dentar (plexus dentalis inferior) (fig. 436) şi, ajuns la nivelul orificiului mentonier, se împarte în două ramuri terminale: a) nervul incisiv, care inervează incisivii inferiori şi dintele canin şi b) nervul mentonier (n. mentalis) (fig. 437), care iese din grosimea osului prin orificiul mentonier, se împarte într-un buchet de ramuri şi inervează pielea bărbii, a buzei inferioare şi mucoasa buzii inferioare.

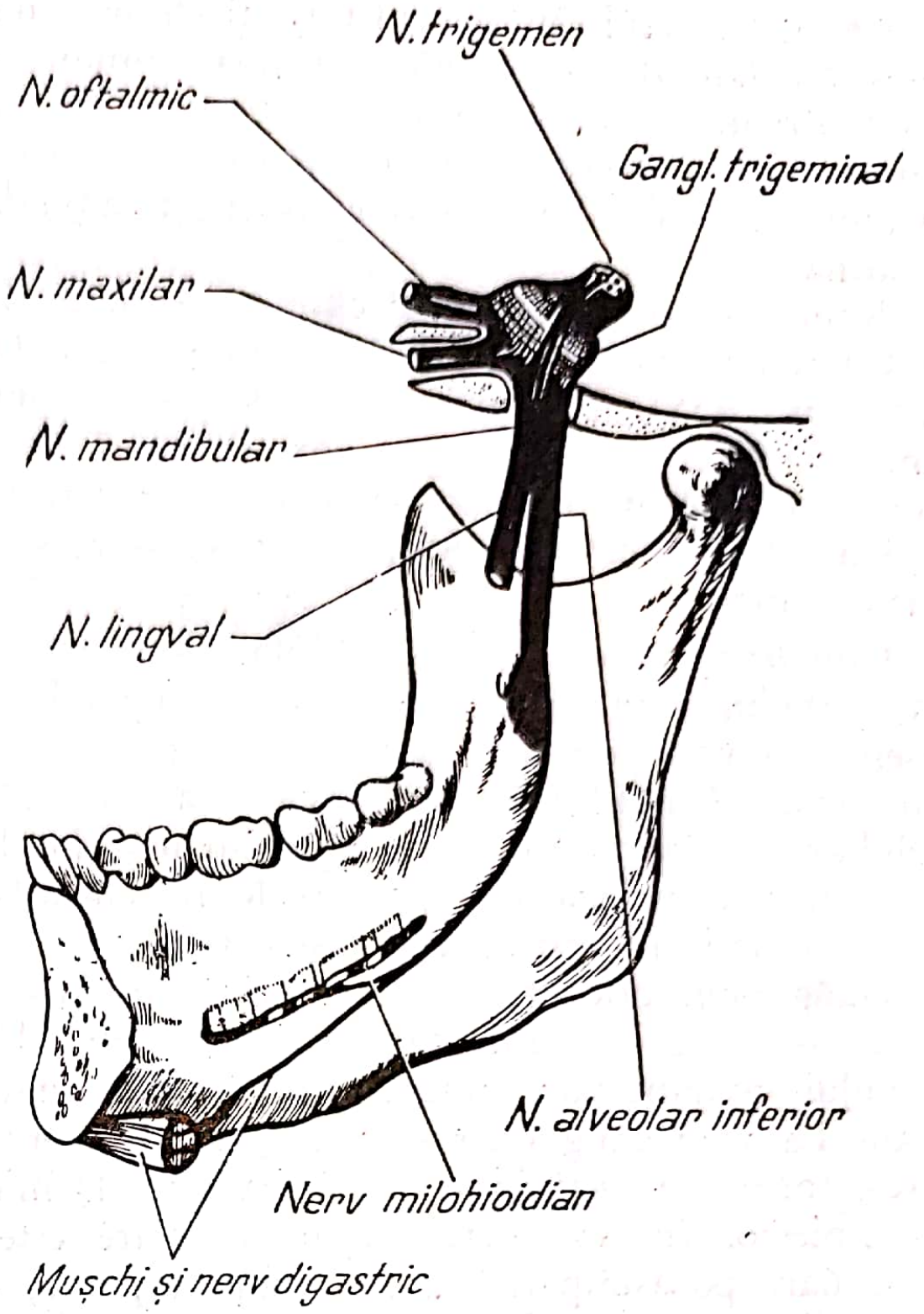

Fig. 436. Ramurile senzitive ale nervului mandibular.

În traiectul său, atît înainte de a pătrunde în canalul dentar, cît şi din grosimea lui, nervul dentar inferior trimite colaterale. Astfel, înainte de a intra în canalul dentar, nervul inferior trimite o ramură numită nervul milohioidian, (n. mylohyoideus) care străbate un şanţ de pe faţa medială a ramului mandibulei şi se distribuie ulterior muşchiului milohioidian şi pîntecului anterior al digastricului. Din grosimea canalului dentar se desprind următoarele colaterale: ramuri dentare pentru molarii şi premolarii inferiori (rami dentales inferiores); ramuri gingivale pentru gingia inferioară (rami gingivales inferiores); ramuri osoase pentru mandibulă.

2) *Nervul lingual* (n. lingualis), la început, lipit de alveolar inferior, se separă curînd de acesta sub un unghi ascuţit, fiind situat anterior lui pentru a se îndrepta spre vîrful limbii, descriind o curbă cu concavitatea înainte şi în sus (fig. 438). Pe acest traiect, ne prezintă două porţiuni: una descendentă, cealaltă orizontală. În porţiunea descendentă nervul lingual este situat mai întîi între cei doi muşchi pterigoidieni, apoi între pterigoidianul medial şi faţa medială a ramului mandibulei. În porţiunea orizontală nervul se găseşte sub mucoasa planşeului gurii şi stă pe interstiţiul muscular dintre muşchiul lingual inferior şi muşchiul genioglos. Canalul lui Wharton (ductus submandibularis), în drum către cavitatea bucală, încrucişează nervul lingual şi se găseşte deasupra lui. Către extremitatea anterioară a limbii, nervul se termină prin numeroase ramuri destinate mucoasei linguale care acoperă faţa inferioară a limbii, marginile ei şi cele $^2/_3$ anterioare de pe faţa dorsală a limbii.

De pe traiectul său, nervul lingual trimite cîteva ramuri colaterale şi primeşte ramuri comunicante de la alţi nervi (v. mai jos). Colateralele sînt mai puţine şi ele inervează senzitiv parte din mucoasa vălului palatin, a planşeului gurii şi amigdala palatină.

Ramurile comunicante pe care le primeşte sînt: 1) Coarda timpanului, care este trimisă de nervul facial (fig. 438). Acest nerv, de o deosebită importanţă, va fi descris o dată cu nervul facial; 2) ramura comunicantă de la nervul alveolar inferior; 3) Una de la nervul milohioidian; 4) Alta de la nervul hipoglos.

Ganglionul otic (ganglion oticum). În vecinătatea nervului mandibular, pe faţa sa medială, se găseşte un ganglion nervos numit ganglionul otic sau al lui Arnold (fig. 438). Cu toate că acest ganglion nu aparţine organic nervului mandibular, avînd în vedere legăturile pe care le are cu acesta, îl vom descrie în cadrul aceluiaşi capitol.

Ganglionul otic este un mic nodul nervos, de circa 3—4 mm lungime, situat pe faţa medială a nervului mandibular, imediat dedesubtul găurii ovale. La acest ganglion sosesc trei ramuri aferente care-i formează rădăcinile şi acestea sînt: 1) micul nerv pietros (nervus petrosus minor) care este o continuare parasimpatică a nervului timpanic, ramură din glosofaringian; 2) un ram simpatic din plexul simpatic care înconjură artera meningee mijlocie şi 3) o ramură senzitivă din nervul mandibular.

Din ganglionul otic pornesc trei ramuri eferente şi acestea sînt: 1) o ramură pentru muşchiul pterigoidian medial şi tensorul vălului palatin (n. tensoris veli palatini), 2) o ramură pentru muşchiul ciocanului (n. tensoris tympani) (fig. 435), 3) ramuri care se alătură nervului auriculotemporal (ramus communicans cum n. auriculotemporali). Unele din aceste ramuri se vor îndrepta către glanda parotidă (rami parotidei), iar altele inervează senzitiv mucoasa timpanului (r. membranae tympani).

Ganglionul otic reprezintă un centru de legătură a fibrelor parasimpatice secretorii provenind din glosofaringian şi destinate glandei parotide. Mai exact, la acest ganglion sfîrşesc fibrele parasimpatice ganglionare pornite de la nucleul salivar inferior din bulb, pe traiectul glosofaringianului. Fibrele parasimpatice se vor alătura apoi nervului lui Iacobson (n. tympanicus) şi, în urmă, micului nerv pietros, care le aduce pînă la ganglionul otic. Fibrele eferente, postganglionare, se alătură nervului ramurilor auriculotemporal, care le lasă apoi glandei parotide sub aspectul ramurilor colaterale parotidiene, descrise mai sus. Aşadar, numai fibrele parasimpatice aduse de micul nerv pietros fac sinapsă în ganglionul otic. Restul ramurilor aferente ale acestui ganglion îl străbat fără a se opri şi îşi

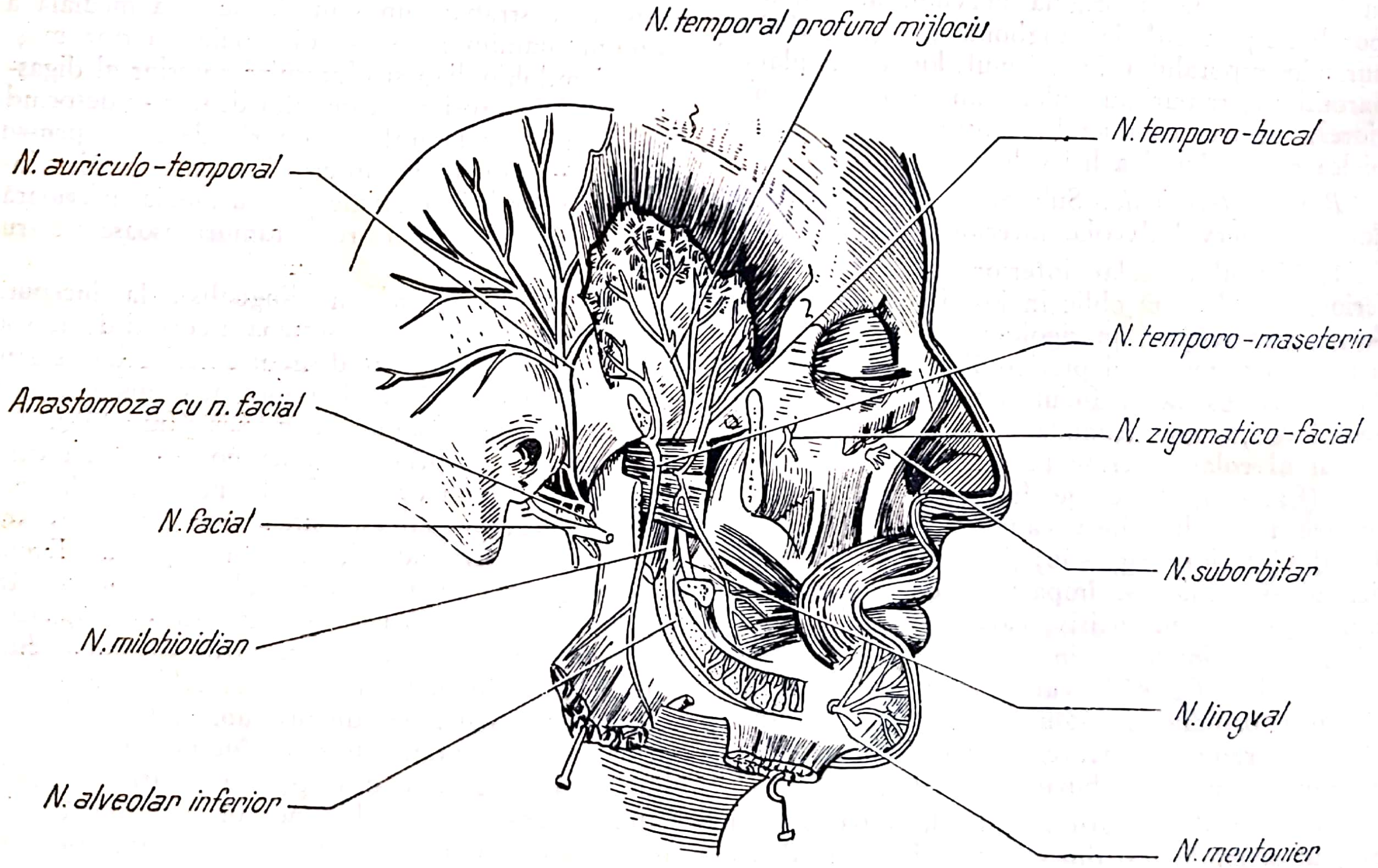

Fig. 437. **Ramurile masticatorii şi senzitive ale nervului mandibular. Pentru a le pune în evidenţă a fost rezecată şi trepanată mandibula, îndepărtat muşchiul temporal şi maseter, cît şi o parte din muşchii pieloşi ai feţei.**

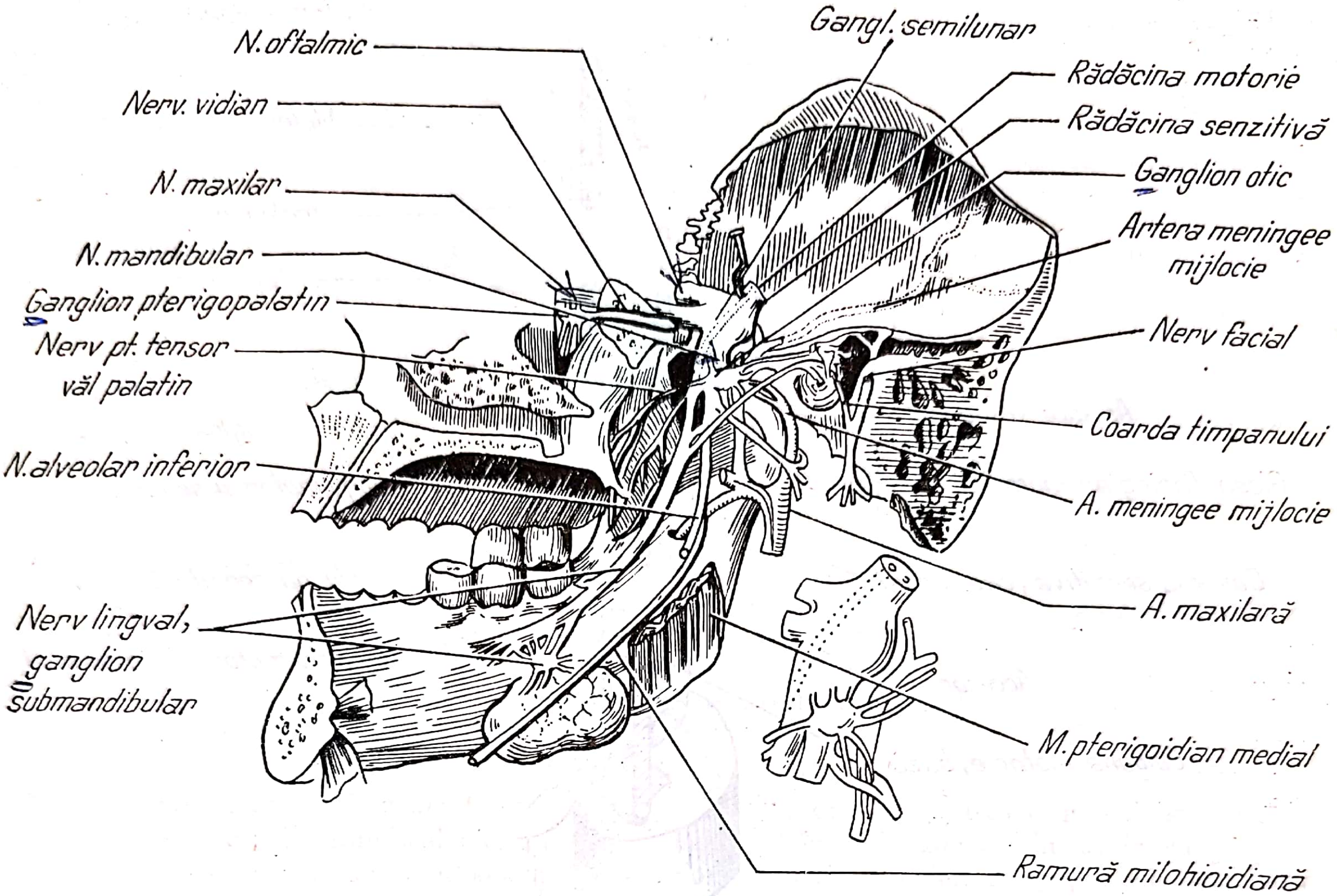
N. oftalmic
Nerv. vidian
N. maxilar
N. mandibular
Ganglion pterigopalatin
Nerv pt. tensor văl palatin
N. alveolar inferior
Nerv lingval, ganglion submandibular
Gangl. semilunar
Rădăcina motorie
Rădăcina senzitivă
Ganglion otic
Artera meningee mijlocie
Nerv facial
Coarda timpanului
A. meningee mijlocie
A. maxilară
M. pterigoidian medial
Ramură milohioidiană

Fig. 438. Ramurile nervului mandibular şi ale ganglionului otic. În medalion raporturile ganglionului otic.

continuă drumul în ramurile eferente către organele descrise. Aceste constatări confirmă natura parasimpatică a ganglionului lui Arnold (otic).

Legăturile nucleilor de origine a trigemenului cu scoarţa cerebrală. Din cele expuse mai sus, se poate înţelege că excitaţiile senzitive din teritoriul nervului trigemen sînt culese de fibrele senzitive ale celor trei ramuri ale trigemenului şi urmînd traiectul acestor fibre, care reprezintă prelungirile periferice ale neuronilor din ganglionul semilunar (Gasser), vor ajunge la acest ganglion. De aici ele se duc către nevrax, de-a lungul prelungirilor axonice ale neuronilor amintiţi, care, sub numele de rădăcina senzitivă a trigemenului, pătrund în punte, unde am văzut că se desfac în trei mănunchiuri, fiecare dintre ele sfîrşind fie la nucleul tractului spinal şi la nucleul senzitiv superior, fie la nucleul mezencefalic al trigemenului (fig. 439).

De la aceşti nuclei pornesc în grosimea trunchiului cerebral alte fibre, care, după încrucişare cu cele de partea opusă, se alătură căii de sensibilitate generală şi împreună cu aceasta ajung la scoarţă prin talamus.

Important de reţinut este faptul că, în drumul lor către scoarţă, fibrele pornite de la nucleii intrapontini ai trigemenului emit colaterale care se termină în nucleii motori din bulb sau din punte, în special în nucleul facialului motor. Aceste colaterale, care fac legătura între fibrele senzitive ale trigemenului şi nucleii motori ai altor nervi, cum ar fi al facialului, spre exemplu, sînt suportul unor importante reflexe.

Astfel, dintre reflexele mai importante, care sînt condiţionate de existenţa acestor conexiuni, cităm: reflexul suptului: în momentul cînd copilul primeşte în gură mamelonul, acesta excită fibrele trigemenului, care inervează mucoasa gurii. Excitaţia se transmite de-a lungul fibrelor senzitive pe drumul amintit şi ajunge în nucleii potini ai trigemenului senzitiv. De aici pornesc fibrele deutoneuronilor, care, în drumul lor către talamus emit colaterale către nucleii motori din punte şi bulb, cum ar fi al facialului sau al hipoglosului. De la aceşti nuclei, de-a lungul nervilor respectivi, se transmit impulsurile necesare contracţiei muşchilor limbii şi ai buzelor şi obrajilor care determină actul suptului.

Reflexul cornean: se ştie că atunci cînd atingem corneea unui individ, acesta clipeşte. Faptul se explică uşor anatomic, deoarece excitaţia culeasă de nervii ciliari, care inervează senzitiv corneea, se transmite prin trigemen nevraxului şi, prin colateralele amintite, ajunge la nucleul facialului. Acesta trimite prin ramura temporofacială, care inervează

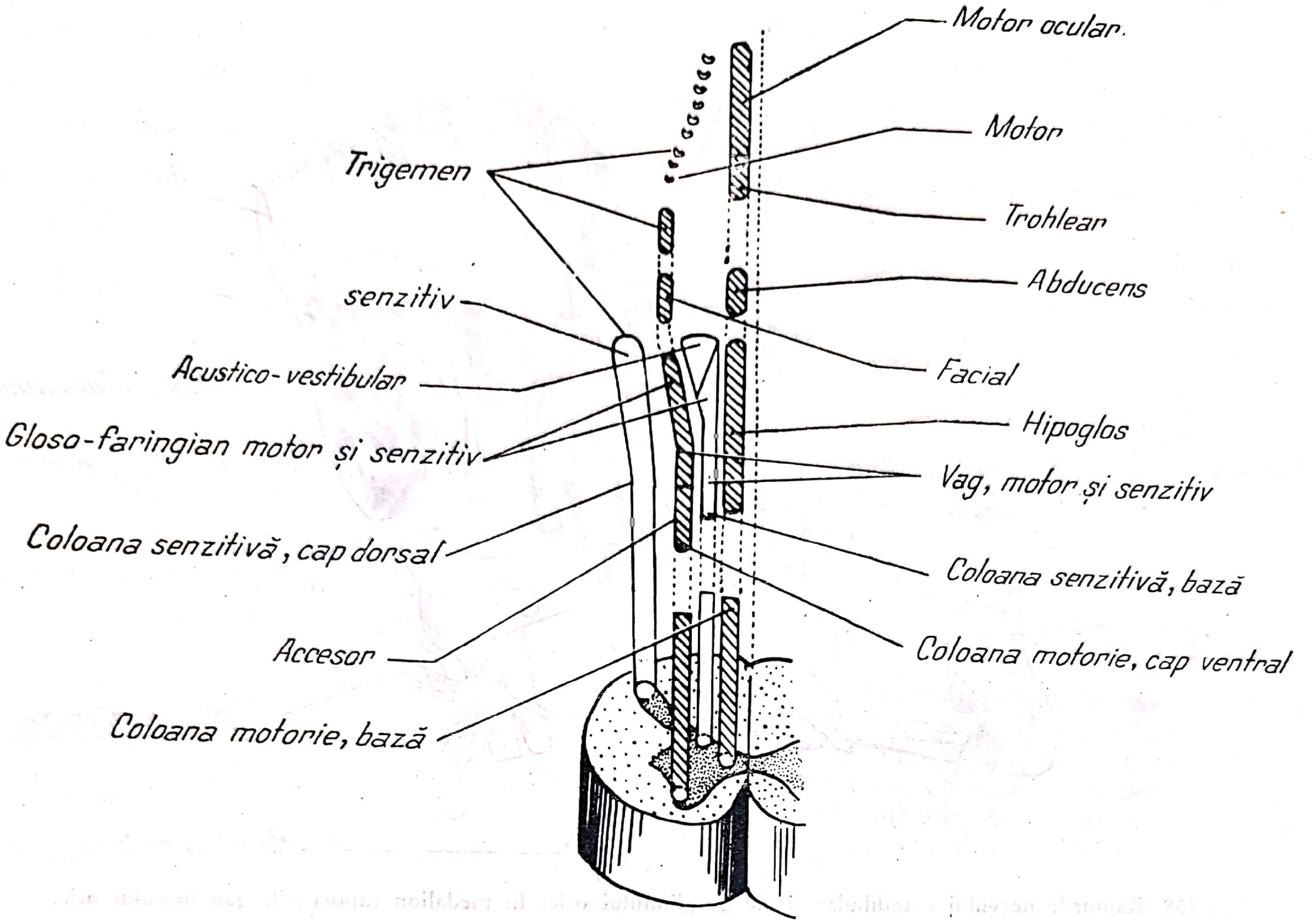
Motor ocular.
Motor
Trohlear
Abducens
Facial
Hipoglos
Vag, motor şi senzitiv
Coloana senzitivă, bază
Coloana motorie, cap ventral
Trigemen
senzitiv
Acustico-vestibular
Gloso-faringian motor şi senzitiv
Coloana senzitivă, cap dorsal
Accesor
Coloana motorie, bază

Fig. 439. Conexiunile centrale ale nervului trigemen.

muşchiul orbicular al pleoapei, influxul nervos rezultat şi determină închiderea pleoapelor, deci clipitul.

Pe de altă parte, şi nucleul motor al trigemenului este legat de scoarţa cerebrală, şi anume, de la zona motorie a scoarţei porneşte un fascicul cunoscut sub numele de fascicul geniculat (tractus corticonuclearis). El străbate etajele subjacente scoarţei cerebrale şi, ajungînd la nivelul pedunculului cerebral, se desparte de tractul corticospinal. Apoi, îndreptîndu-se în jos, ajunge în punte sau bulb, unde se ramifică, sfîrşind în nucleii motori din aceste segmente ale sistemului nervos central. Prin intermediul acestui fascicul, scoarţa cerebrală îşi exercită controlul asupra muşchilor masticatori, care sînt inervaţi de trigemen.

1) Rezumînd, nervul trigemen are un teritoriu de distribuţie extrem de larg (fig. 440). Prin fibrele sale senzitive, el inervează senzitiv pielea capului şi a feţei în cea mai mare parte, inervează în întregime mucoasa vălului palatin şi a bolţii palatine, inervează, în cea mai mare parte, mucoasa cavităţii bucale, se distribuie mucoasei foselor nazale în întregime, inervează tunicile globului ocular, glanda lacrimală şi conjunctiva.

2) Prin rădăcina sa motorie, el comandă toţi muşchii masticatori.

3) Prin conexiunile centrale pe care le are, cu nucleii motori ai altor nervi cerebrali, asigură suportul anatomic al unor reflexe importante, ca: reflexul corneean, reflexul suptului, reflexul strănutului şi altele.

NERVUL ABDUCENS (Motor ocular extern) (nervus abducens)

Nervul abducens (motor ocular extern), a şasea pereche de nervi cranieni, este nerv exclusiv motor şi-şi ia originea, ca şi hipoglosul, dintr-un nucleu difernţiat, din coloana bazei cornului ventral. El este aşezat în calota pontină, în planşeul ventriculului IV, la nivelul formaţiunii descrise sub numele de eminetia teres (fig. 441). Este înconjurat de potcoava pe care o face facialul sub ependimul ventriculului IV.

În afară de acest nucleu principal, se mai descrie un nucleu accesoriu situat mai ventral, între nucleul principal descris şi nucleul nervului facial. Fasciculul de fibre ce pleacă de la nucleul principal

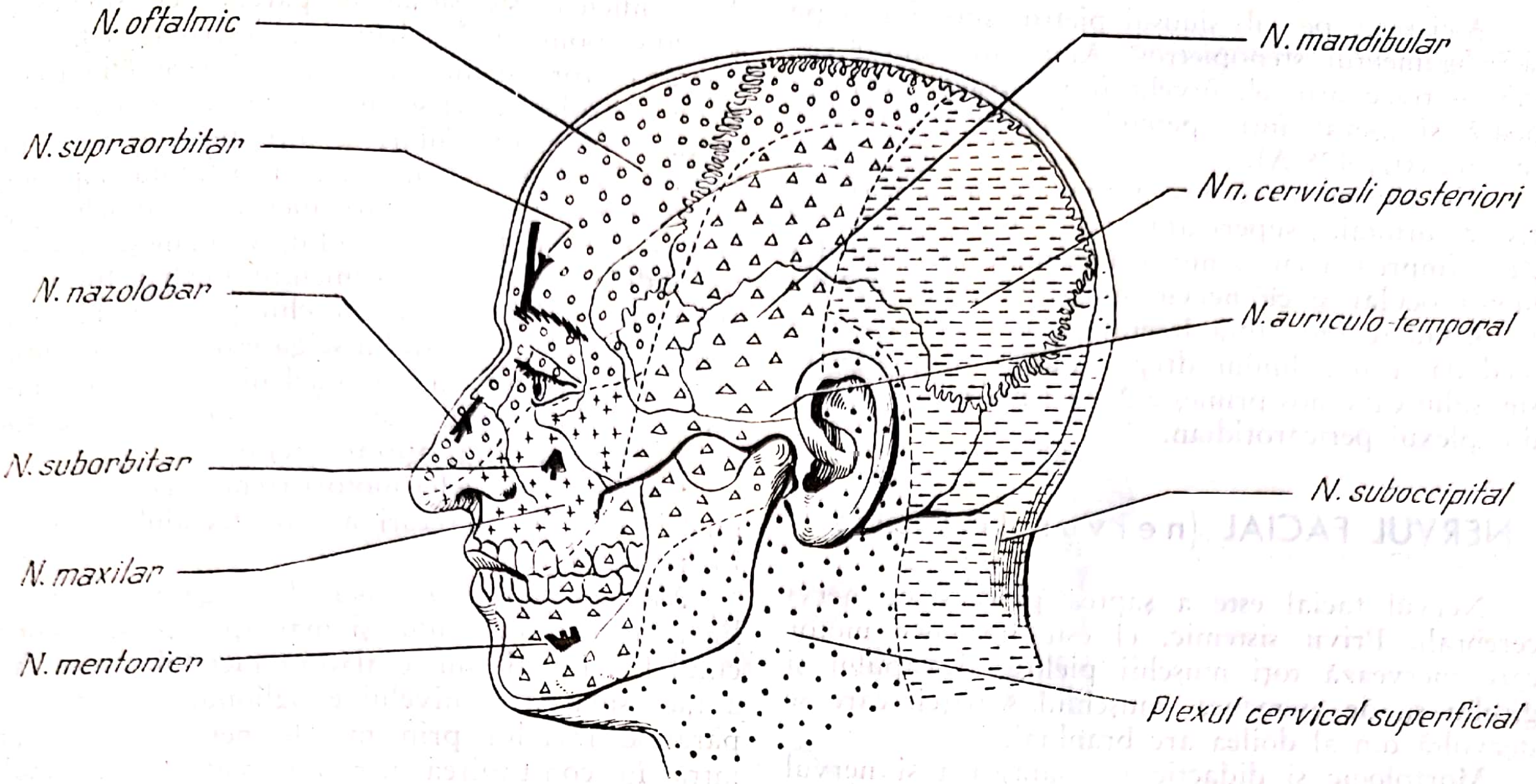
N. oftalmic
N. supraorbitar
N. nazolobar
N. suborbitar
N. maxilar
N. mentonier
N. mandibular
Nn. cervicali posteriori
N. auriculo-temporal
N. suboccipital
Plexul cervical superficial

Fig. 440. Teritoriile senzitive ale nervului trigemen.

se îndreaptă înainte în jos şi în afară prin punte, străbate corpul trapezoid, lemniscul medial, etajul anterior al punţii şi iese din şanţul bulbopontin deasupra piramidei ventrale a bulbului. Fibrele nucleului ventral (accesoriu) se îndreaptă dorsal, se apropie de fibrele nucleului principal şi merg cu ele spre originea aparentă. Relaţiile centrale se fac prin fasciculul geniculat cu scoarţa şi prin fasciculul longitudinal medial cu ceilalţi nuclei oculomotori şi cu nucleii vestibulari, ceea ce explică mişcările de coordonare.

De la originea aparentă, nervul abducens se îndreaptă înainte, înafară şi în sus, în etajul posterior al bazei craniului, în spaţiul subarahnoidian posterior, avînd un înveliş pial, şi e încadrat de artera vertebrală, trunchiul bazilar şi artera cerebeloasă antero-inferioară. Este situat mai medial ca facialul şi auditivul, străpunge apoi dura mater la marginea laterală a lamei patrulatere, merge pe marginea superioară a stîncii aproape de vîrf, ceea ce explică leziunile lui în fracturile stîncii sau în infecţiile cavităţilor stîncii.

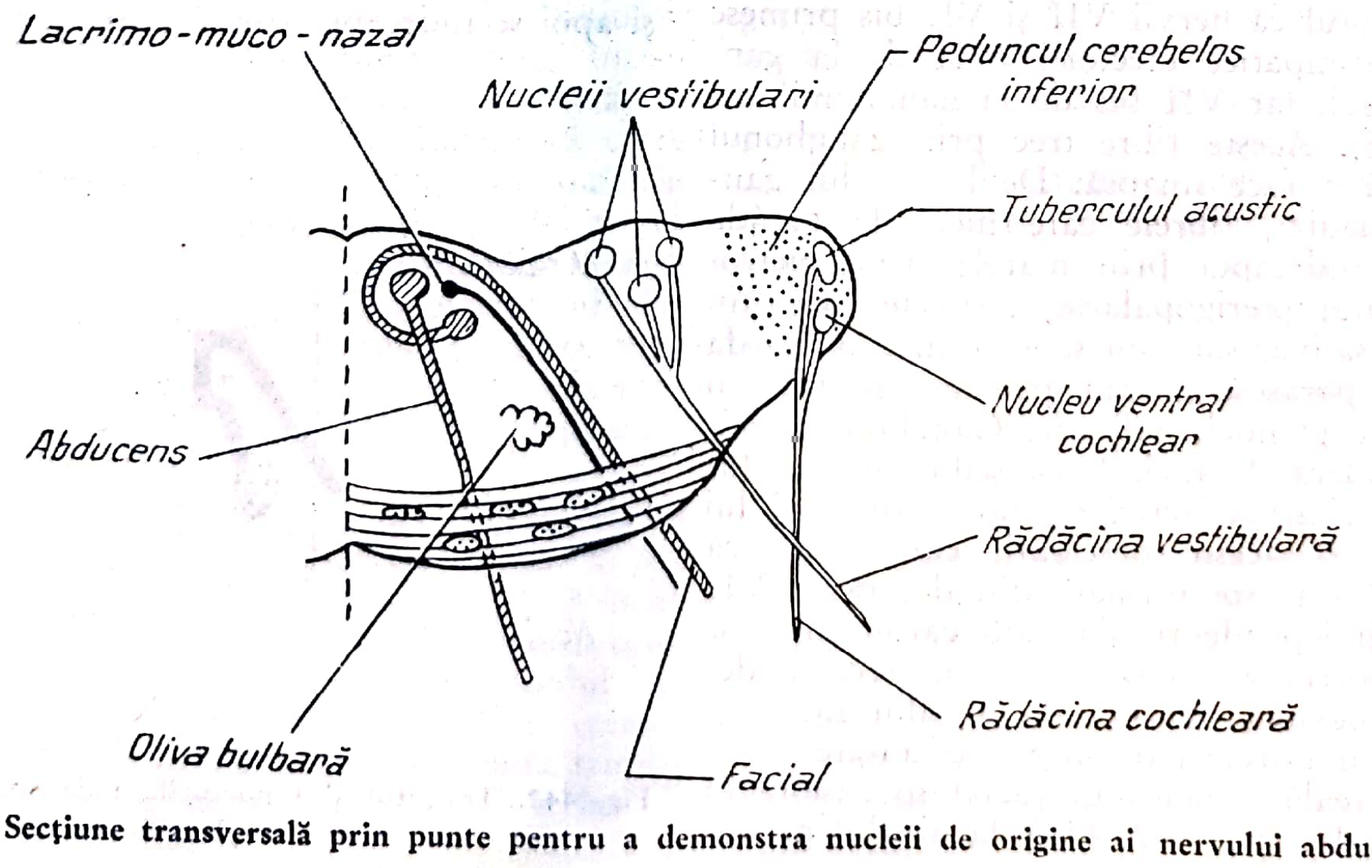
Lacrimo-muco-nazal
Nucleii vestibulari
Peduncul cerebelos inferior
Tuberculul acustic
Abducens
Nucleu ventral cochlear
Rădăcina vestibulară
Rădăcina cochleară
Oliva bulbară
Facial

Fig. 441. Secţiune transversală prin punte pentru a demonstra nucleii de origine ai nervului abducens şi facial.

Aici trece pe sub sinusul pietros superior şi pe sub ligamentul sfenopietros. Ajuns în sinusul cavernos trece prin el, învelit într-o teacă membranoasă şi aşezat între peretele lateral şi carotida internă (fig. 428 A).

Din sinusul cavernos, nervul se angajează în fisura orbitală superioară, trece prin inelul lui Zinn împreună cu ramurile terminale ale nervului motor ocular şi cu nervul nazociliar (fig. 428 B). În orbită se îndreaptă lateral şi pătrunde pe faţa medială a muşchiului drept lateral. În interiorul sinusului cavernos primeşte 2—3 firişoare simpatice din plexul pericarotidian.

NERVUL FACIAL (nervus facialis)

Nervul facial este a şaptea pereche de nervi cerebrali. Privit sistemic, el este un nerv motor care inervează toţi muşchii pieloşi ai capului şi gîtului şi, de asemenea, muşchiul scăriţei, care se dezvoltă din al doilea arc branhial.

Morfologic şi didactic i se ataşează şi nervul intermediar al lui Wrisberg (VII′), nerv sensitivo-senzorial, şi astfel facialul este descris ca un nerv mixt asemănător unui nerv spinal. Această alăturare nu este însă suficient fundată, nici macroscopic, nici sistematic, deoarece teritoriul senzitiv al intermediarului nu se suprapune teritoriului motor al facialului.

Fuziunea macroscopică pe o porţiune din traiect a celor doi nervi a dus la această prezentare comună, deşi fibrele senzoriale ale intermediarului sînt ataşate pe o porţiune şi nervului lingual. Astfel el ar fi putut fi ataşat şi nervului trigemen. Chiar ganglionul geniculat se separă filogenetic de ganglionul semilunar (Gasser) abia la sauropside. Deci, filogenetic ar fi mai logică studierea intermediarului sau separat, sau ataşat trigemenului.

Complicarea macroscopică a structurii facialului creşte prin faptul că nervii VII şi VII bis primesc firişoare parasimpatice efectorii (VII de la ganglionul lacrimal, iar VII bis de la ganglionul salivar superior). Aceste fibre trec prin ganglionul geniculat fără a face sinapsă. De la nivelul ganglionului geniculat, fibrele care merg la glanda lacrimală se îndreaptă prin marele nerv pietros către ganglionul pterigopalatin, iar cele care vin de la nucleul salivar superior se grupează în coarda timpanului şi părăsesc facialul pentru a se duce cu lingualul către glandele salivare. Ganglionul geniculat independent de facial este sediul neuronilor senzitivi-senzoriali periferici ai intermediatului lui Wrisberg. După aceste precizări, care arată că perechea a VII-a este formată din doi nervi VII şi VII bis, independenţi, dar ale căror fibre se unesc pe o porţiune din traiect, vom trece la descrierea complexului nervos compus din facial şi indermediar cu fibrele parasimpatice ataşate.

Originea reală a nervului facial se găseşte în nucleul facialului (fig. 442, 443), la nivelul punţii. Acest nucleu este situat în partea ventro-laterală a calotei pontine. Nucleul este descris de Gh. Marinescu ca format din trei grupe celulare. Din aceste grupe se izolează: a) segmentul posterior, care inervează muşchii orbiculari ai pleoapelor şi muşchiul frontal, luînd numele de nucleul facialului superior; b) segmentul anterior, care inervează muşchii pieloşi ai restului feţei şi gîtului, se numeşte nucleul facialului inferior; c) segmentul medial formează alt grup celular pentru muşchii pavilionului şi al scăriţei. Nucleul facialului se găseşte situat deasupra nucleului ambiguu şi sub nucleul masticator, între rădăcina abducensului şi a nucleului tractului spinal al trigemenului, aşezat lateral.

Lîngă aceşti nuclei motori trebuie să descriem şi nucleii efectori secretori ataşaţi facialului. Ei sînt în număr de doi.

Nucleul lacrimomuconazal. Se găseşte în punte lîngă nucleul facialului şi mai aproape de ventriculul IV. Fibrele lui se alătură facialului, trec fără a face sinapsă la nivelul ganglionului geniculat şi părăsesc facialul prin marele nerv pietros, care intră în constituirea nervului vidian (n. canalis pterygoidei). El face sinapsă în ganglionul pterigopalatin şi se distribuie la glanda lacrimală şi mucoasa nazobucală (vezi maxilar).

Nucleul salivator superior (nucleus salivatorius superior). Se găseşte situat în punte la extremitatea cranială a fasciculului solitar. Fibrele lui se ataşază facialului (unii autori îl consideră ataşat intermediarului lui Wrisberg), trec pe lîngă ganglionul geniculat fără a face sinapsă, părăsesc nervul facial, formînd coarda timpanului, se ataşază nervului lingual şi fac sinapsă cu neuronul postganglionar în ganglionii parasimpatici ataşaţi glandelor submaxilare şi sublinguale.

Fasciculul motor al facialului plecat de la nucleul său se îndreaptă către planşeul ventriculului IV, ocoleşte nucleul abducens într-o potcoavă cu o ramură inferioară şi una superioară (fig. 442) şi apoi se îndreaptă spre înainte şi lateral pentru a

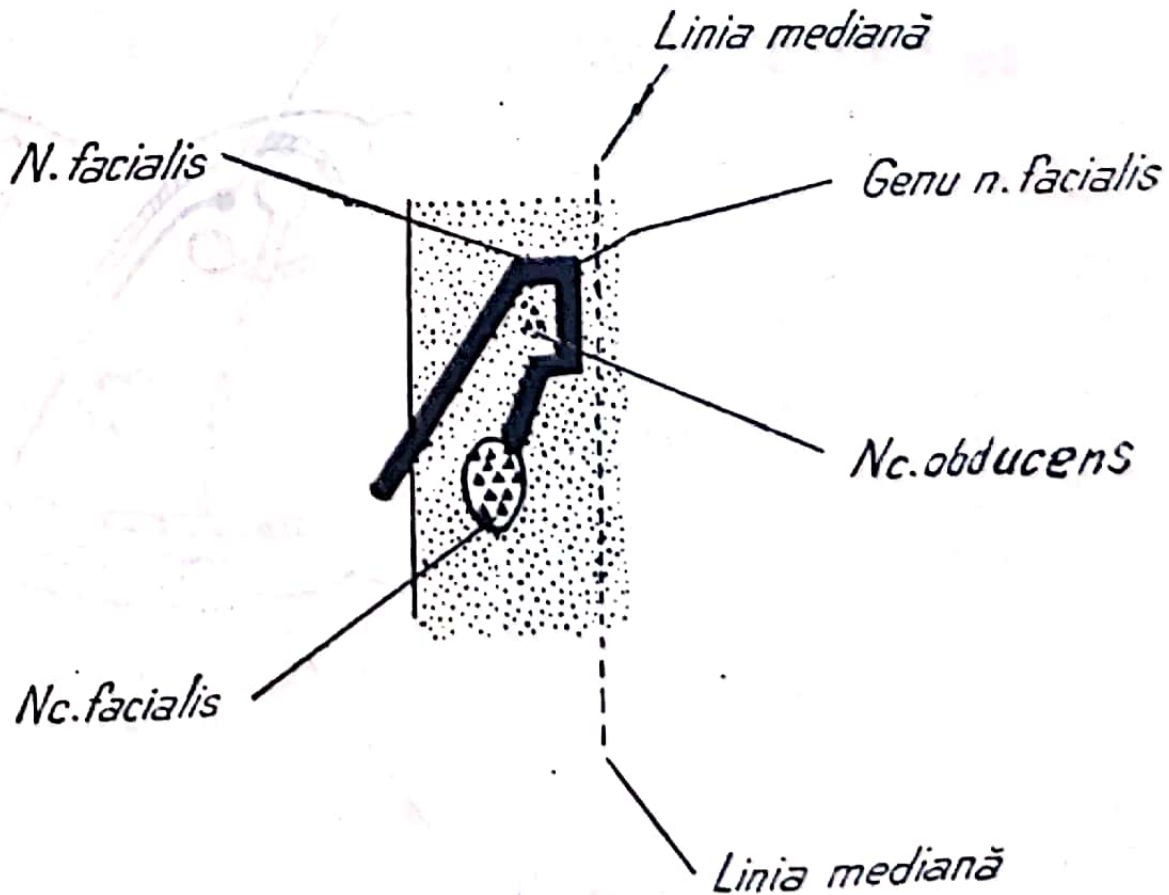

Fig. 442. Traiectul şi raporturile rădăcinii nervului facial în punte

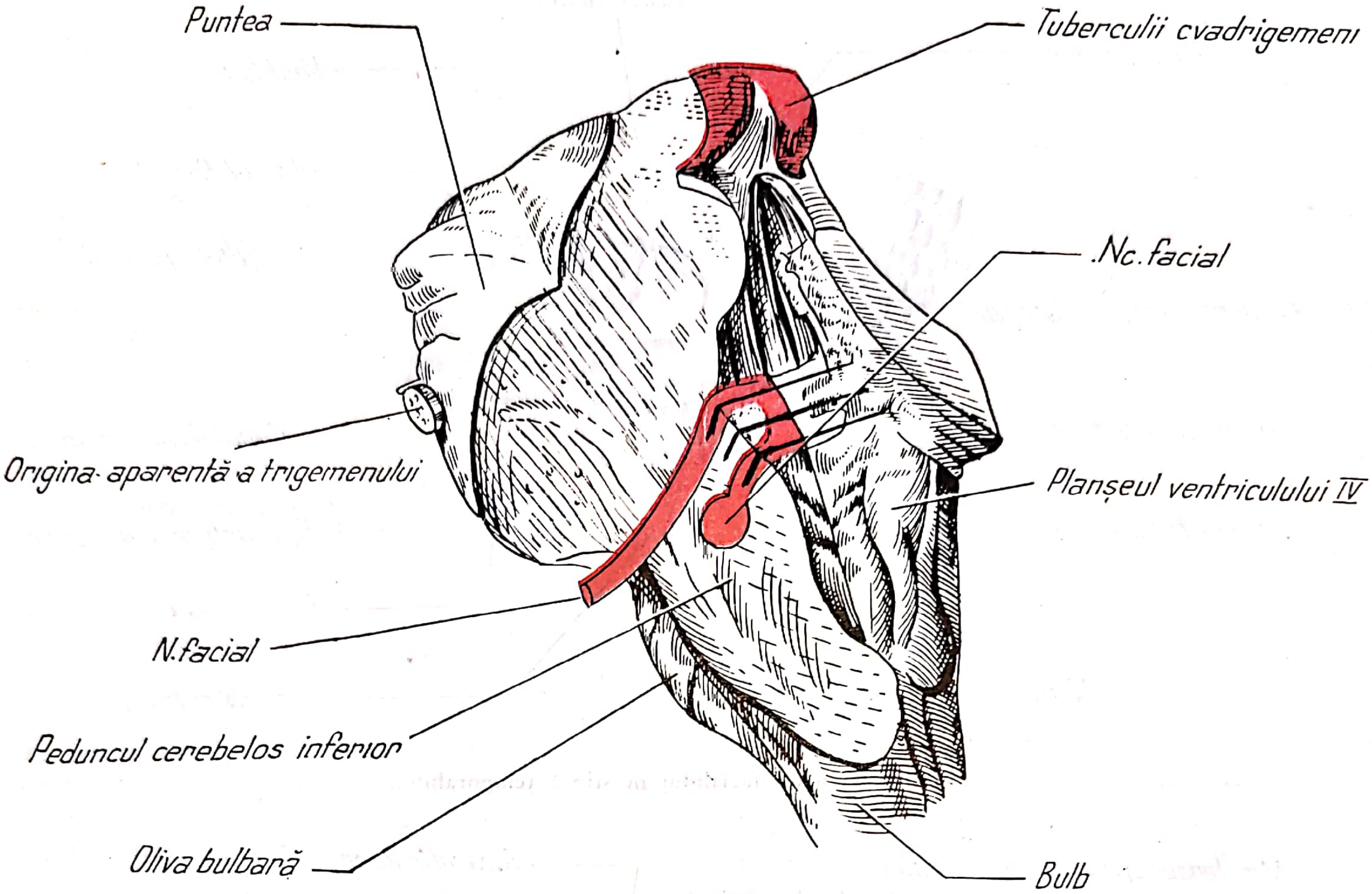
Puntea
Tuberculii cvadrigemeni
.Nc. facial
Origina aparentă a trigemenului
Planșeul ventriculului IV
N. facial
Peduncul cerebelos inferior
Oliva bulbară
Bulb

Fig. 443. Bulbul şi puntea secţionate pentru a demonstra traiectul rădăcinii nervului facial.

apărea la suprafaţa nevraxului în şanţul bulbopontin, în foseta supraolivară, aproape de foseta laterală a bulbului.

La nivelul acestei origini aparente, facialul are înafara lui intermediarul lui Wrisberg şi mai lateral acusticovestibularul. O dată apărut la suprafaţă, trunchiul facialului, la care se adaugă şi intermediarul, pătrunde în etajul posterior al craniului, fiecare din nervii componenţi fiind înveliţi într-o teacă meningeală şi apoi într-o teacă comună, se alătură acusticovestibularului şi se îndreaptă către faţa posterosuperioară a stîncii. Aici pătrunde în meatul auditiv intern, fiind însoţit şi de artera auditivă internă. Înainte de a pătrunde în meatul auditiv intern are raport cu sinusul pietros inferior şi este acoperit de punte, pedunculul cerebelos mijlociu şi cerebel. Medial de el se găseşte trigemenul, iar mai lateral glosofaringianul, vagul şi accesorul.

La pătrunderea în meatul auditiv, nervul facial este aşezat înaintea acustico-vestibularului, care-i formează o covată, iar intermediarul se află între facial şi acustico-vestibular. În fundul conductului auditiv intern, nervul pătrunde în canalul lui Fallopio, situat anterosuperior. În acest traiect, peste teaca pială a fiecărui nerv, arahnoida trimite o teacă comună, iar dura mater aderă strîns de periostul meatului auditiv.

În canalul lui Falloppio (canalis facialis), facialul, întovărăşit de intermediarul lui Wrisberg, merge în prima porţiune labirintică anteroposterior perpendicular pe axul stîncii şi aşezat între melc şi vestibul (fig. 444). Urmează primul genunchi al conductului la nivelul hiatusului lui Falloppio (geniculum canalis facialis), unde se găseşte plasat şi ganglionul geniculat în care pătrunde numai intermediarul lui Wrisberg.

A doua porţiune, porţiunea timpanică, este paralelă cu axa stîncii, corespunde peretelui medial al cavităţii timpanului, canalul fiind aşezat aici deasupra ferestrei ovale şi sub canalul semicircular lateral. Urmează al doilea cot, genunchiul inferior la nivelul lui additus ad antrum, şi începe porţiunea a treia mastoidiană, verticală. Aceasta este profund situată în mastoidă, îndărătul conductului auditiv extern şi înaintea sinusului lateral.

Facialul părăseşte craniul prin gaura stilomastoidiană, pătrunde într-un spaţiu delimitat de baza craniului, de pîntecele posterior al digastricului şi parotidă şi stă pe baza apofizei stiloide. Pătrunde apoi în parotidă, unde se împarte în cele două ramuri terminale, fiind aşezat între cele două segmente parotidiene ca un semn într-o carte (fig. 445). Această situaţie este de mare importanţă în operaţiile pe parotidă. La ieşirea din parotidă, cele două trunchiuri — temporofacial şi cervico-

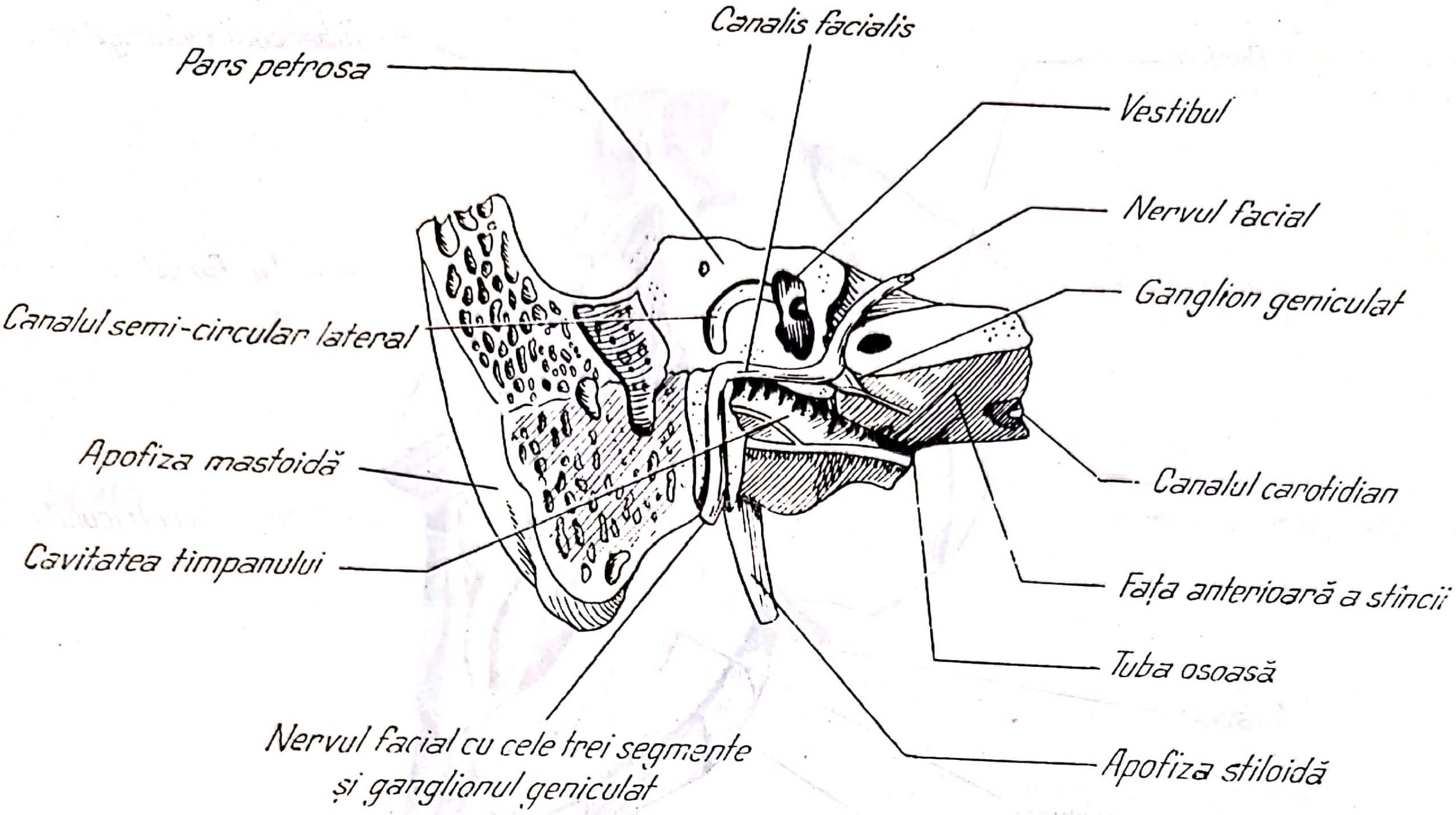
Canalis facialis
Pars petrosa
Vestibul
Nervul facial
Canalul semi-circular lateral
Ganglion geniculat
Apofiza mastoidă
Canalul carotidian
Cavitatea timpanului
Fața anterioară a stîncii
Tuba osoasă
Nervul facial cu cele trei segmente și ganglionul geniculat
Apofiza stiloidă

Fig. 444. Canalul facialului în stînca temporalului.

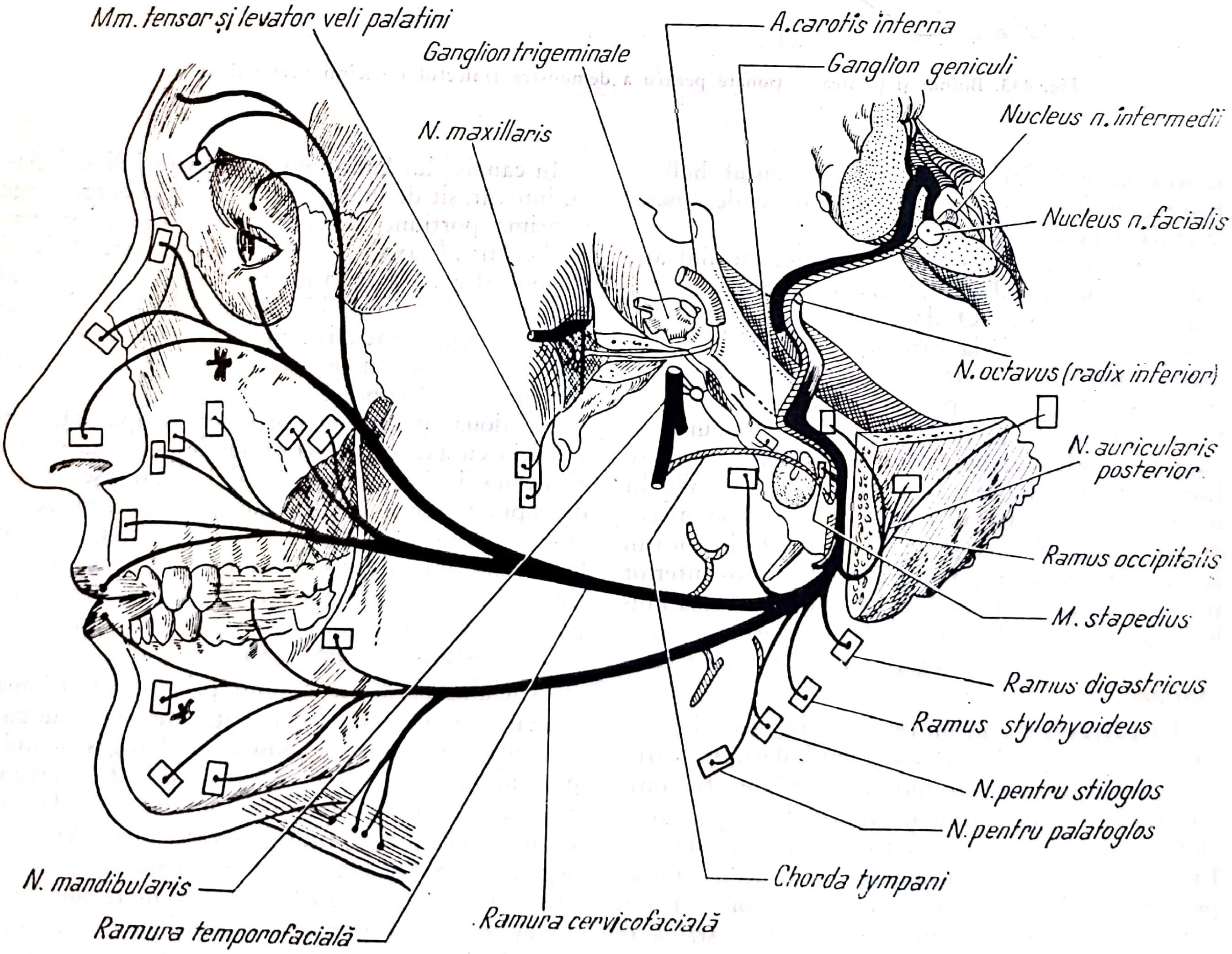
Mm. tensor și levator veli palatini
A. carotis interna
Ganglion trigeminale
Ganglion geniculi
N. maxillaris
Nucleus n. intermedii
Nucleus n. facialis
N. octavus (radix inferior)
N. auricularis posterior
Ramus occipitalis
M. stapedius
Ramus digastricus
Ramus stylohyoideus
N. pentru stiloglos
N. pentru palatoglos
Chorda tympani
N. mandibularis
Ramura temporofacială
Ramura cervicofacială

Fig. 445. Schema de distribuție a nervului facial.

facial — diverg şi se ramifică spre regiunile craniofaciale.

Am văzut că fibrele parasimpatice adăugate nervului facial de la origine îl părăsesc în canalul lui Falloppio (fig. 445). Fibrele de la nucleul lacrimal merg la nivelul primului genunchi prin hiatusul lui Falloppio, fibrele de la nucleul salivatar superior merg mai jos pînă în segmentul al treilea, mastoidian, al canalului lui Falloppio şi acolo se desprind de facial pentru a forma coarda timpanului. Deci, sub nivelul desprinderii coardei timpanului, trunchiul nervului facial s-a eliberat complet de fibrele parasimpatice.

Intermediarul lui Wrisberg
(n. intermedius)

Nervul intermediar al lui Wrisberg (VII bis) este ataşat facialului din cauza traiectului comun pe un întins segment al lui. Nici din punct de vedere sistematic, nici filogenetic, nici din punct de vedere fiziologic şi al teritoriului deservit care nu se suprapune cu cel al facialului, această unire nu e logică. Vom face descrierea intermediarului de la periferie spre **centru.**

Nervul VII bis este un nerv senzorial care culege senzaţiile gustative din cele $^2/_3$ anterioare ale limbii. Fibrele senzoriale se alătură fibrelor parasimpatice salivare şi se ataşază întîi lingualului, apoi se desprind de lingual şi sub numele de coarda timpanului (chorda tympani) se alătură facialului. Fibrele senzoriale ajung la ganglionul geniculat (ganglion geniculi), care reprezintă originea reală a intermediarului, şi de aici cilindraxonii merg mai departe ca nerv intermediar alături de facial, pînă la şanţul bulbopontin, unde pătrund în nevrax. Alături de fibrele senzoriale gustative ajung la ganglionul geniculat şi fibrele senzitive de la zona lui Ramsay Hunt din conductul auditiv extern. De la ganglion, aceste fibre merg cu intermediarul lui Wrisberg.

Pătrunse în encefal, fibrele intermediarului traversează substanţa gelationasă a trigemenului, se cudează, coboară în tractul solitar şi se termină în nucleul tractului solitar ocupînd partea sa cea mai de sus, deasupra glosofaringianului. Acest nucleu mai este numit şi nucleul gustativ al lui Nageotte.

Fibrele parasimpatice care sînt ataşate facialului şi intermediarului lui Wrisberg pleacă de la cei doi nuclei situaţi în punte deasupra coloanei viscerale motorii (fig. 446). Nucleul lacrimomuconazal, ataşat în special facialului, trimite fibre prin

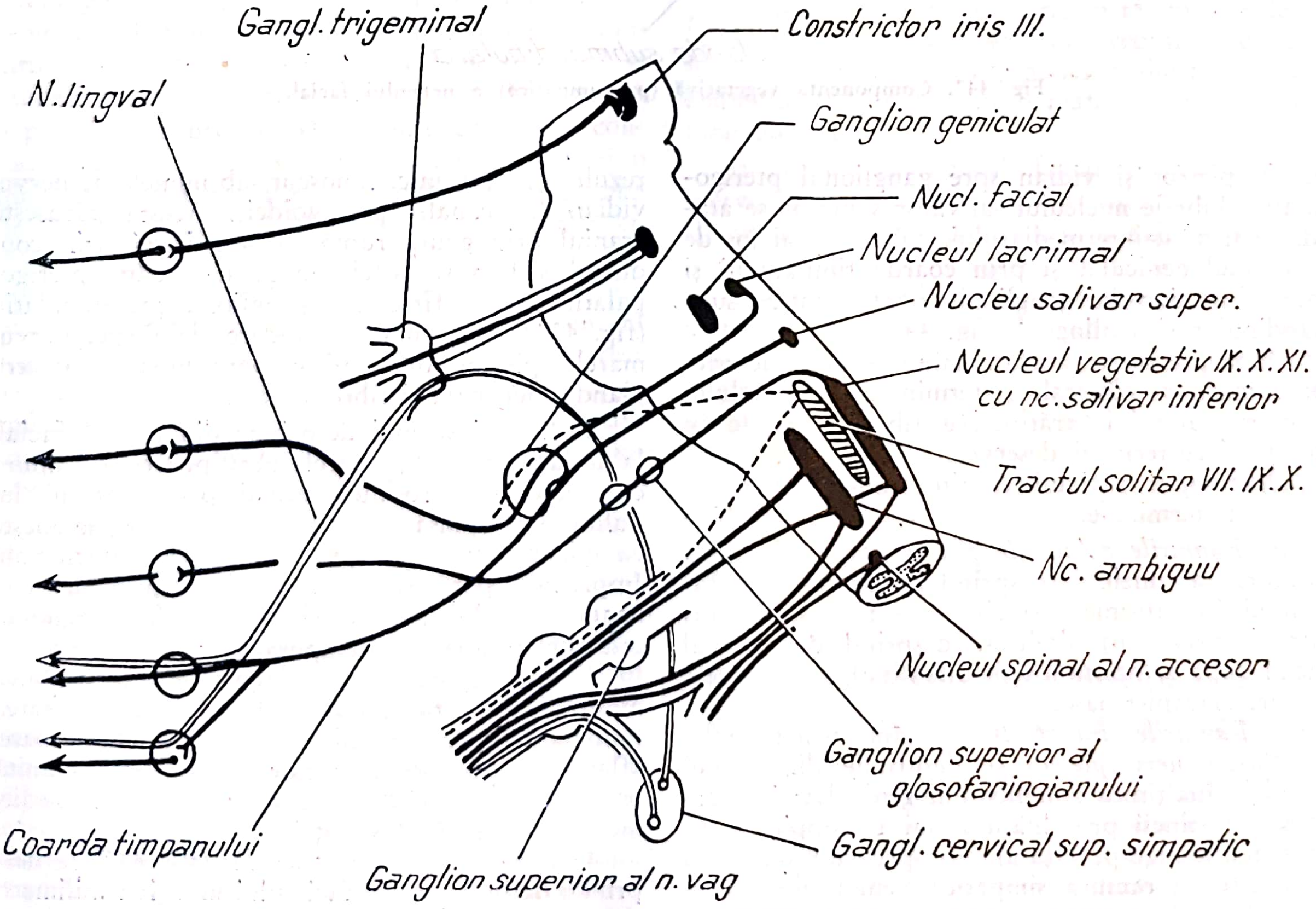
Gangl. trigeminal
N. lingval
Constrictor iris III.
Ganglion geniculat
Nucl. facial
Nucleul lacrimal
Nucleu salivar super.
Nucleul vegetativ IX. X. XI.
cu nc. salivar inferior
Tractul solitar VII. IX. X.
Nc. ambiguu
Nucleul spinal al n. accesor
Ganglion superior al
glosofaringianului
Gangl. cervical sup. simpatic
Coarda timpanului
Ganglion superior al n. vag

Fig. 446. Centri vegetativi parasimpatici cranieni.

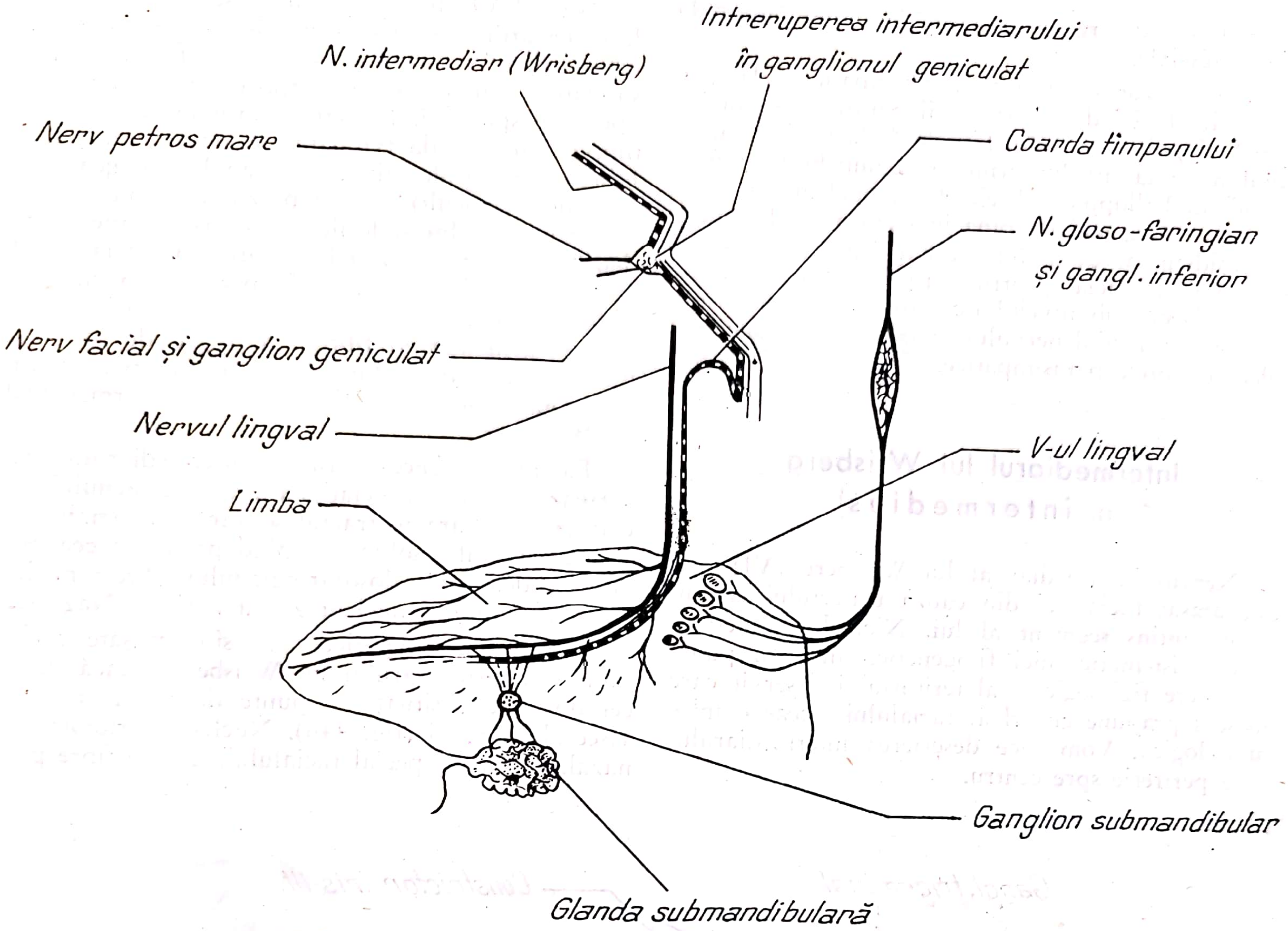
Intreruperea intermediarului în ganglionul geniculat
N. intermediar (Wrisberg)
Nerv petros mare
Coarda timpanului
N. gloso-faringian și gangl. inferior
Nerv facial și ganglion geniculat
Nervul lingval
V-ul lingval
Limba
Ganglion submandibular
Glanda submandibulară

Fig. 447. Componenta vegetativă (parasimpatică) a nervului facial.

marele pietros și vidian spre ganglionul pterigopalatin. Fibrele nucleului salivator superior se atașază mai mult intermediarului, coboară mai jos de ganglionul geniculat și prin coarda timpanului și lingual se duc la ganglionii parasimpatici submandibular și sublingual (fig. 447).

După precizarea acestor date trecem la descrierea ramurilor colaterale și terminale ale facialului și intermediarului, arătînd ce fibre se găsesc în fiecare și ce teritorii deservesc.

Distribuție: facialul trimite ramuri colaterale și ramuri terminale.

A. *Ramurile colaterale* pot fi grupate în două categorii: a) unele se desprind de pe traiectul facialului în grosimea stîncii și se numesc ramuri intrapietroase; b) altele se desprind din nervul facial după ce acesta a ieșit din stîncă și se numesc ramuri extrapietroase.

a) *Ramurile intrapietroase* sînt următoarele: 1) *Marele nerv pietros* se desprinde din nervul facial la înălțimea ganglionului geniculat; iese din grosimea stîncii prin hiatusul lui Falloppio și, în acest fel, ajunge pe fața anterosuperioară a ei. Aici se unește cu ramura simpatică venită din plexul carotidian. Din unirea acestor ramuri nervoase, rezultă un nerv mic, cunoscut sub numele de nervul vidian (n. canalis pterygoidei). Acesta părăsește craniul prin gaura ruptă, se angajează prin conductul vidian și astfel ajunge în groapa pterigopalatină, unde sfîrșește în ganglionul pterigopalatin (fig. 434). Din punct de vedere fiziologic, nervul marele pietros duce fibre parasimpatice pentru glanda lacrimală și fibre motorii.

2) Uneori se mai desprinde din nervul facial, la același nivel ca și marele nerv pietros, o ramură care iese din grosimea stîncii prin hiatusul lui Fallopio și, ajunsă pe fața anterioară a ei, se unește cu micul nerv pietros ramură din glosofaringian. Împreună, părăsesc cutia craniană prin orificiul nenumit al lui Arnold și sfîrșește în ganglionul otic din groapa infratemporală.

3) *Nervul scăriței* se desprinde din regiunea mastoidiană a facialului și pătrunde în cavitatea timpanului prin vîrful unei formațiuni osoase, aflată pe peretele posterior al acesteia, numită piramidă (fig. 445). Pătruns în urechea medie, inervează mușchiul scăriței.

4) *Nervul coarda timpanului* (fig. 447) se desprinde de pe traiectul facialului la cîțiva milimetri deasupra găurii stilomastoidiene. De aici, el se an-

gajează într-un canal special, numit canalul posterior al corzii timpanului, care îl duce pe peretele posterior al cavităţii timpanului. Pătruns în cavitatea timpanului, el se îndreaptă către peretele ei anterior, descriind o curbă cu concavitatea îndreptată în jos. Părăseşte urechea mijlocie printr-un conduct special, numit canalul anterior al corzii timpanului, şi ajunge astfel la baza craniului, în vecinătatea spinii sfenoidului. De aici se îndreaptă în jos şi înainte către nervul lingual, i se alătură lui şi, urmînd pe o anumită distanţă acelaşi traiect cu acesta, o parte din fibre sfîrşesc în ganglionii parasimpatici sublingual şi submandibular, iar altă parte din fibre inervează mucoasa celor $^2/_3$ anterioare de pe faţa dorsală a limbii.

Nervul coarda timpanului este un nerv extrem de important. El conţine fibre parasimpatice pornite de la nucleul salivator superior şi destinate glandelor submandibulară şi sublinguală şi fibre senzitive şi senzoriale pentru cele $^2/_3$ anterioare ale mucoasei linguale, reprezentînd prelungirile periferice ale neuronilor din ganglionul geniculat.

5) *Ramura comunicantă cu nervul vag;* această ramură uneşte facialul cu nervul vag, trecînd printr-un canalicul care o aduce pe peretele gropii jugulare.

b) *Ramurile extrapietroase* sînt următoarele: 1) Ramură musculară pentru pîntecele posterior al digastricului (ramus digastricus). 2) Ramura musculară pentru muşchiul stilohioidian (ramus stylohyoideus). 3) Ramura auriculară posterioară (ramus auricularis), care inervează muşchiul occipital şi muşchii rudimentari auricular superior şi posterior ai pavilionului urechii. 4) Ramura senzitivă a conductului auditiv extern pentru acest conduct şi o mică parte din pavilionul urechii, formînd zona lui Ramsay Hunt. 5) O ramură anastomotică cu glosofaringianul (ramus communicans cum n. glossopharyngeo), formînd ansa lui Haller pe faţa laterală a venei jugulare interne. 6) O ramură linguală inconstantă (ramus lingualis), care trece pe peretele lateral al faringelui şi ajunsă la baza limbii, dă cîteva fibre senzitive pentru mucoasa linguală şi altele motorii pentru muşchii palatoglos şi stiloglos.

B. *Ramurile terminale* sînt în număr de două: 1) o ramură superioară sau temporofacială (rami temporales); 2) o ramură inferioară sau cervicofacială (fig. 445). Ambele ramuri iau naştere încă din grosimea glandei parotide. Ajunse la faţă, ele se ramifică abundent, inervînd motor toţi muşchii pieloşi ai capului şi gîtului. Teritoriul acestor două ramuri terminale nu este însă acelaşi. Astfel, ramura cervicofacială se distribuie la muşchii pieloşi ai bărbiei (ramus marginalis mandibulae), jumătăţii inferioare a muşchiului orbicular al buzelor, buccinatorului, muşchiul rizorius al lui Santorini (rami zygomatici) şi muşchiul pielos al gîtului (ramus colli).

Conexiunile nervului facial cu scoarţa cerebrală. Între scoarţa cerebrală şi nucleii de origine ai nervului facial există legături care permit, pe de o parte, controlul voluntar asupra musculaturii de sub dependenţa facialului, iar pe de altă parte, înregistrarea corticală a excitaţiilor periferice plecate de la tegumentul sau muşchii din zonele facialului.

Astfel, nucleul motor este legat de zona motorie a scoarţei printr-un fascicul de fibre, numit fasciculul geniculat. Pornit de la scoarţă, acest fascicul (tractus corticonuclearis) trece prin etajele subjacente, se încrucişează la nivelul trunchiului cerebral cu cel din partea opusă şi se termină apoi în nucleii motori ai nervilor cerebrali din peduncul, punte şi bulb.

Este de notat că nucleul facialului superior este legat de o zonă aparte a scoarţei, zona pliului curb, iar cel al facialului inferior este legat de zona motorie a scoarţei. Astfel se explică de ce în leziunile corticale ale zonei motorii paralizia nu interesează facialul superior. Pe de altă parte, impresiile senzitive şi senzoriale culese de prelungirile periferice ale neuronilor ganglionului geniculat sînt trimise prin cilindraxonii aceloraşi celule care formează nervul intermediar al lui Wrisberg, către nucleul tractului solitar. Ajunse aici, fibrele nervoase se pun în legătură cu neuronii acestui nucleu, de la care vor pleca alte fibre, care după încrucişare, se alătură căii sensibilităţii generale sau căii gustative şi, împreună cu acestea, ajung în talamus şi de aci la scoarţă. Legătura cu scoarţa cerebrală este sigură şi pentru nucleii parasimpatici amintiţi; traiectul anatomic al fibrelor care o realizează nu este încă bine cunoscut.

În concluzie, nervul facial, prin faptul că inervează toţi muşchii pieloşi ai feţei, devine nervul fizionomiei, nervul expresiei prin excelenţă al stărilor psihice. Dar valoarea sa fiziologică nu se mărgineşte aici. El inervează o parte din muşchii motori ai vălului palatin (muşchii stiloglos şi palatoglos) şi ai oscioarelor urechii (muşchiul scăriţei), asigură secreţia glandei lacrimale şi a mucoasei nazale, inervează senzitiv o mică zonă a pavilionului urechii. Prin coarda timpanului, determină secreţia glandelor submandibulară şi sublinguală, contribuie la vasomotricitatea mucoasei linguale şi culege excitaţiile senzoriale gustative din cele $^2/_3$ anterioare ale feţei dorsale a limbii.

NERVUL ACUSTICOVESTIBULAR (nervus vestibulocochlearis, octavus)

Nervul acustico-vestibular este constituit de fuzionarea nervului vestibular, care este nervul echilibrului, cu nervul cochlear, care este nervul auzului. Este un nerv senzorial dezvoltat pe seama ectodermului veziculei otice. Ganglionul lui Scarpa

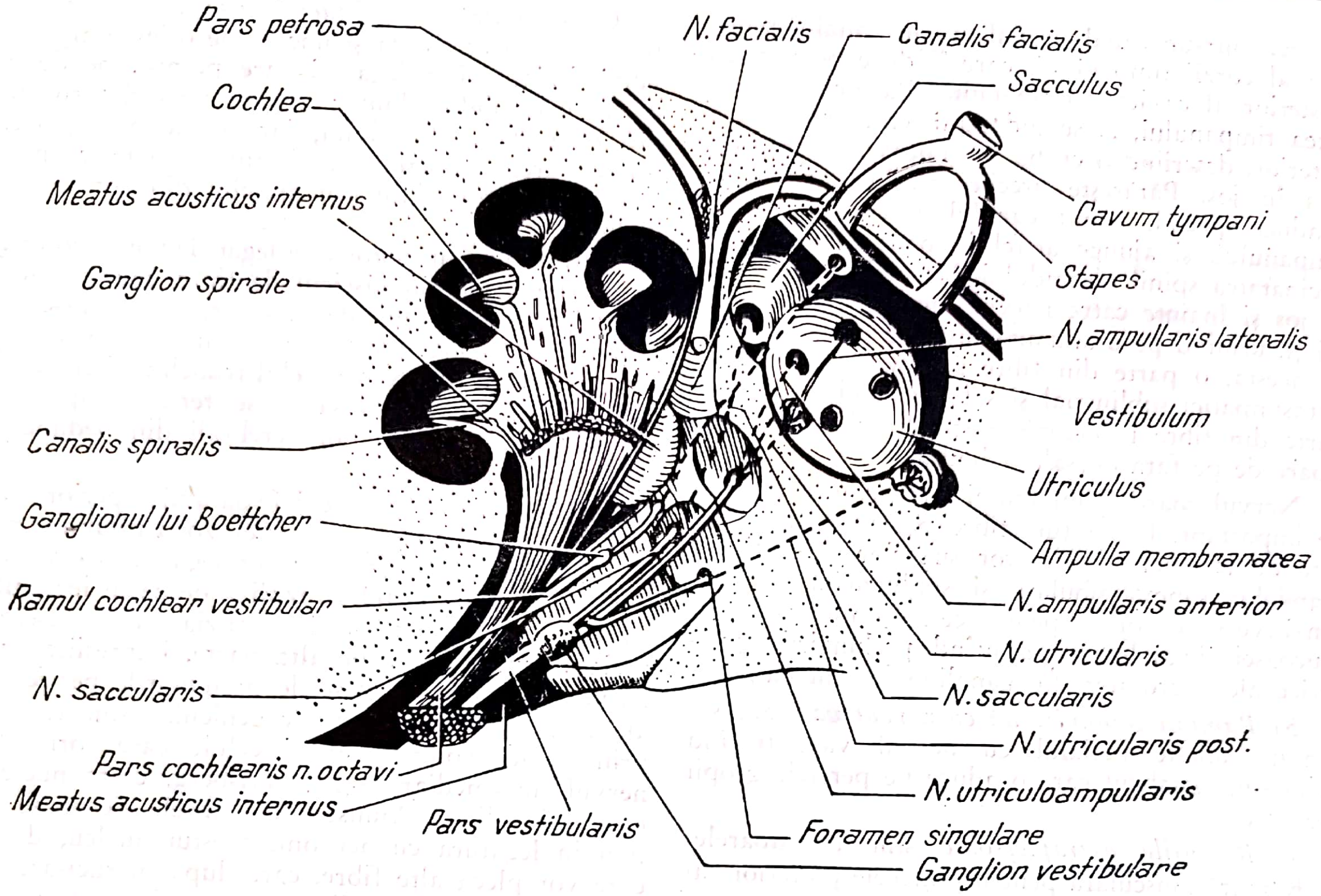
Pars petrosa
Cochlea
Meatus acusticus internus
Ganglion spirale
Canalis spiralis
Ganglionul lui Boettcher
Ramul cochlear vestibular
N. saccularis
Pars cochlearis n. octavi
Meatus acusticus internus
Pars vestibularis
N. facialis
Canalis facialis
Sacculus
Cavum tympani
Stapes
N. ampullaris lateralis
Vestibulum
Utriculus
Ampulla membranacea
N. ampullaris anterior
N. utricularis
N. saccularis
N. utricularis post.
N. utriculoampullaris
Foramen singulare
Ganglion vestibulare

Fig. 448. Originea reală a nervului vestibulocohlear.

(ganglion vestibulare) pentru vestibular și ganglionul spiral al lui Corti (ganglion spirale) pentru nervul cochlear sînt omologii ganglionilor spinali. Originea reală a nervului auditiv se consideră a fi ganglionul lui Corti desfășurat în canalul spiralat al lui Rosenthal (canalis spiralis), la nivelul mediolului.

Prelungirile periferice plecate de la acest ganglion trec prin canaliculele lamei spirale, străbat orificiile lamei (foramina nervosa), pierd teaca de mielină și terminările amielinice se fac prin fibrele interne care ajung la celulele ciliate interne și prin cele externe la celulele ciliate externe așezate pe stîlpii tunelului lui Corti. Excitațiile vibratorii culese de la acest nivel sînt conduse, după cum am văzut, către ganglionul lui Corti (ganglion spirale), așezat în canalul lui Rosenthal. Numai fibrele ce culeg excitațiile de la nivelul porțiunii vestibulare (caecum vestibulare) a canalului cochlear se adună în ganglionul lui Boettcher, situat în fundul conductului auditiv intern. Cilindraxonii celulelor din acești ganglioni formează nervul cochlear care trece în gropița anteroinferioară a fundului meatului acustic intern și apoi în conduct se unește cu vestibularul pentru a se îndrepta către șanțul bulbopontin, deasupra fosetei laterale a bulbului îndărătul facialului și intermediarului lui Wrisberg. Fibrele care pătrund în punte se îndreaptă unele ventral către nucleul ventral al acusticului (nc. cochlearis ventralis), iar altele dorsal către tuberculul acustic (nc. cochlearis dorsalis). De la acești nuclei pleacă fibrele care vor forma corpul trapezoid și banda lui Reil (lemniscus lateralis).

Originea reală a nervului vestibular se găsește în ganglionul lui Scarpa (ganglion vestibulare), situat în vecinătatea fundului conductului auditiv intern (fig. 448). Prelungirile periferice pornite de la utriculă, porțiunea ampulară a canalului semicircular anterior și a celui lateral formează o ramură superioară (n. utriculoampullaris), care trece prin foseta posterosuperioară din fundul conductului și se termină în partea superioară a ganglionului vestibular.

Fibrele de la saculă formează ramul sacular sau inferior (nervus saccularis), care iese prin foseta posteroinferioară și ajunge la ganglion, iar fibrele de la porțiunea ampulară a canalului semicircular posterior (n. ampullaris posterior) trec prin foramen singulare al lui Morgagni și ajung la ganglionul vestibular. Axonii neuronilor din ganglionul lui Scarpa formează nervul vestibular, care în conduct se unește cu nervul cochlear și fac apoi drumul împreună pînă la șanțul bulbopontin.

În traiectul lor, nervii acustic și vestibular sînt înveliți într-o teacă arahnoidiană comună cu facialul și intermediarul lui Wrisberg, fiecare avînd o teacă pială separată. În conduct, acustico-vestibularul formează un jgheab în care stau facialul şi intermediarul. În etajul posterior, nervul stă pe buza laterală a şanţului bazilar şi pe faţa posterioară a stîncii. Facialul şi intermediarul sînt deasupra, glosofaringianul, vagul şi accesorul sînt aşezaţi mai înafară şi mai jos, iar trigemenul este mai înainte şi înăuntru.

Nervul vestibular, la pătrunderea în bulb, este situat anterior faţă de cochlear. Fibrele trec între corpul restiform şi rădăcina descendentă a trigemenului şi se împart în ramuri ascendente care se termină în nucleii vestibulari. Unele fibre merg direct la lobul floculonodular şi la nucleii acoperişului din cerebel. Ramurile descendente se alătură corpului restiform sub numele de rădăcina inferioară, terminată la nucleul vestibular inferior. De la aceşti nuclei fibrele vestibulare se pun în contact cu cerebelul, măduva şi fasciculul longitudinal medial.

NERVUL GLOSOFARINGIAN
(nervus glossopharyngeus)

Glosofaringianul, vagul şi accesorul au filogenetic origine centrală comună şi teritoriu de acţiune comun, şi anume teritoriile arcurilor branhiale şi ale derivatelor lor. La amfibii, glosofaringianul iese din craniu printr-un orificiu special, dar la celelalte vertebrate iese printr-un orificiu comun cu vagul şi accesorul. El acţionează în special muşchii faringelui, recepţionează senzorial şi sensibilitatea de la baza limbii şi sensibilitatea vălului şi a cavităţii timpanului.

Prin fibrele parasimpatice este secretor pentru parotidă. Originea aparentă a nervului glosofaringian este în şanţul colateral posterior — postolivar — al bulbului, sub auditiv şi deasupra vagului.

Originea reală trebuie observată separat pentru fibrele motorii, fibrele senzitivo-senzoriale şi fibrele parasimpatice (fig. 449). Fibrele motorii iau naştere dintr-un nucleu situat în bulb, care se numeşte nucleul ambiguu. Pornite de aici, fibrele motorii ale glosofaringianului se îndreaptă mai întîi dorsal, apoi îşi schimbă direcţia, îndreptîndu-se oblic, ventrolateral către şanţul colateral dorsal (sulcus lateralis posterior) al bulbului, pe unde părăsesc trunchiul cerebral. Ele se distribuie în special constrictorului superior al faringelui şi iau parte la formarea plexului faringian.

Fibrele senzitive-senzoriale. Originea lor reală se află în neuronii a doi ganglioni periferici, situaţi pe traiectul nervului glosofaringian. Astfel, un prim ganglion se găseşte situat pe porţiunea intracraniană a nervului, imediat deasupra găurii jugulare. El se numeşte ganglionul lui Ehrenritter sau accesor (ganglion superius). Al doilea ganglion, ceva mai mare, se găseşte pe porţiunea extracraniană a nervului, puţin dedesubtul găurii jugulare, şi se numeşte ganglionul lui Andersch (ganglion inferius). Aceşti ganglioni au structura şi ramificaţia ganglionilor spinali, deci reprezintă centrul extracranian al fibrelor senzitive.

Prelungirile periferice ale neuronilor din aceşti doi ganglioni vor forma ramurile senzitive-senzoriale ale nervului glosofaringian. Cilindraxonii aceloraşi neuroni iau parte la alcătuirea trunchiului nervului glosofaringian şi, în drumul lor către scoarţă, pătrund în bulb prin şanţul colateral dorsal. În grosimea bulbului se termină într-un nucleu, numit nucleul tractului solitar, imediat sub terminaţia nervului intermediar al lui Wrisberg.

Fibrele parasimpatice provin dintr-un nucleu numit nucleul salivator inferior (fig. 449), situat în bulb imediat deasupra nucleului tractului solitar. Fibrele parasimpatice plecate de la acest nucleu se alătură glosofaringianului, părăsesc bulbul odată cu acesta şi apoi ies din craniu prin gaura jugulară. Trec fără a se opri prin ganglionul lui Andersch (ganglion inferius) şi se alătură nervului timpanic,

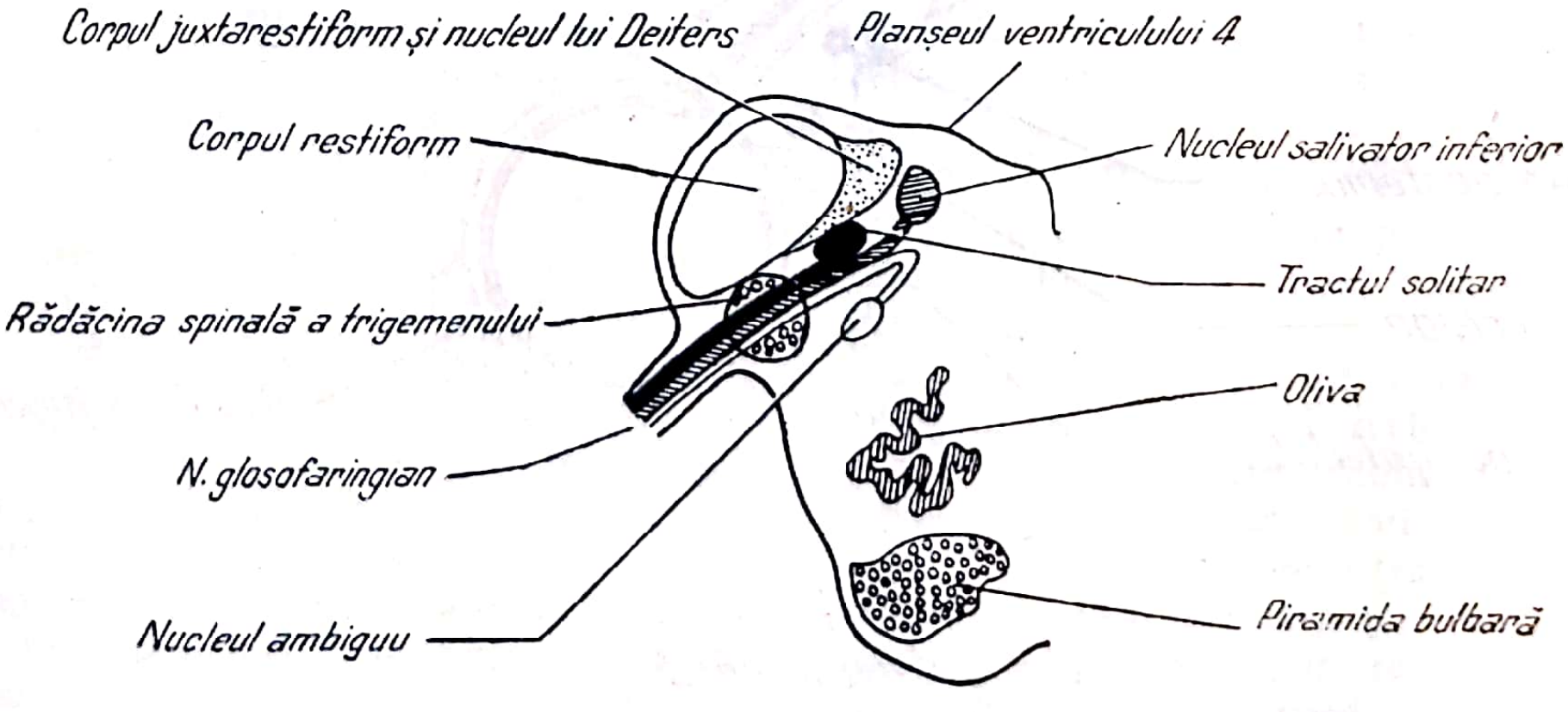

Fig. 449. Originea reală a nervului glosofaringian.

ramură colaterală a nervului glosofaringian. Împreună cu nervul timpanic, ajung în urechea mijlocie şi, de aici, urmează traiectul micului nerv pietros (ramură colaterală a nervului timpanic), sfîrşind o dată cu acesta în ganglionul otic, unde fac sinapsă. De la acest ganglion, alte fibre, cele postganglionare, urmînd traiectul nervului auriculotemporal (ramură a nervului mandibular), ajung la parotidă, pe care o inervează secretor.

Traiect. De la şanţul colateral dorsal al bulbului (sulcus lateralis posterior), nervul glosofaringian se îndreaptă oblic ventrolateral către gaura jugulară. Ajuns aici, pătrunde prin partea medială a acestui orificiu şi iese din craniu. Urmînd un traiect oblic în jos şi înainte, glosofaringianul trece prin spaţiul retrostilian, şi apoi, lipit de faţa profundă a muşchiului stiloglos, ajunge la baza limbii, unde se termină ramificîndu-se.

Raporturi. În cutia craniană, nervul glosofaringian stă pe baza craniului, învelit de o prelungire a leptomeningelui şi de o teacă arahnoidiană comună cu a vagului şi accesorului. Deasupra lui se găseşte lobulul flocculus al cerebelului. La nivelul găurii jugulare, nervul glosofaringian ocupă extremitatea medială a acestui orificiu şi este separat de vag, accesor şi vena jugulară internă, care trec o dată cu el prin acelaşi orificiu, de un sept fibrocartilaginos, şi ajunge astfel la baza craniului (fig. 450). În spaţiul retrostilian, glosofaringianul are ventral diafragma muşchilor stilieni; dorsal, fascia prevertebrală; medial, faţa laterală a faringelui; lateral, faţa profundă a muşchiului sternocleidomastoidian. În spaţiul retrostilian, alături de nervul glosofaringian, se găsesc elemente importante şi anume: nervii vag, accesor şi hipoglos; ganglionul superior al simpaticului, artera carotidă internă şi vena jugulară internă. Plecat din acest spaţiu, îndreptîndu-se înainte, nervul glosofaringian se situează pe faţa profundă a muşchiului stiloglos, trece odată cu acesta pe laturile faringelui în spaţiul prestilian, unde, înconjurînd marginea internă a muşchiului stiloglos, ajunge la limbă. La baza limbii, nervul se împarte în ramurile sale terminale.

Distribuţie. Nervul glosofaringian dă ramuri terminale şi colaterale (fig. 451). Ramurile colaterale sînt următoarele:

1) *Nervul timpanic* (nervus tympanicus) sau nervul lui Jacobson se desprinde din glosofaringian la înălţimea ganglionului superior şi apoi imediat se angajează, printr-un orificiu special, situat pe faţa posteroinferioară a stîncii, ajungînd în faţa timpanului (fig. 451). Aici, se aşază într-un şanţ de pe promontoriu şi după un scurt traiect ascendent se împarte în şase ramuri, formînd aşa-zisul plex timpanic: două ramuri dorsale, care inervează senzitiv mucoasa cavităţii timpanului din vecinătatea ferestrei rotunde (fenestra cochleae) şi ovale (fenestra vestibuli); două ramuri superioare care sînt: a) o ramură inconstantă, care unindu-se cu marele nerv pietros şi cu o ramură simpatică (ner-

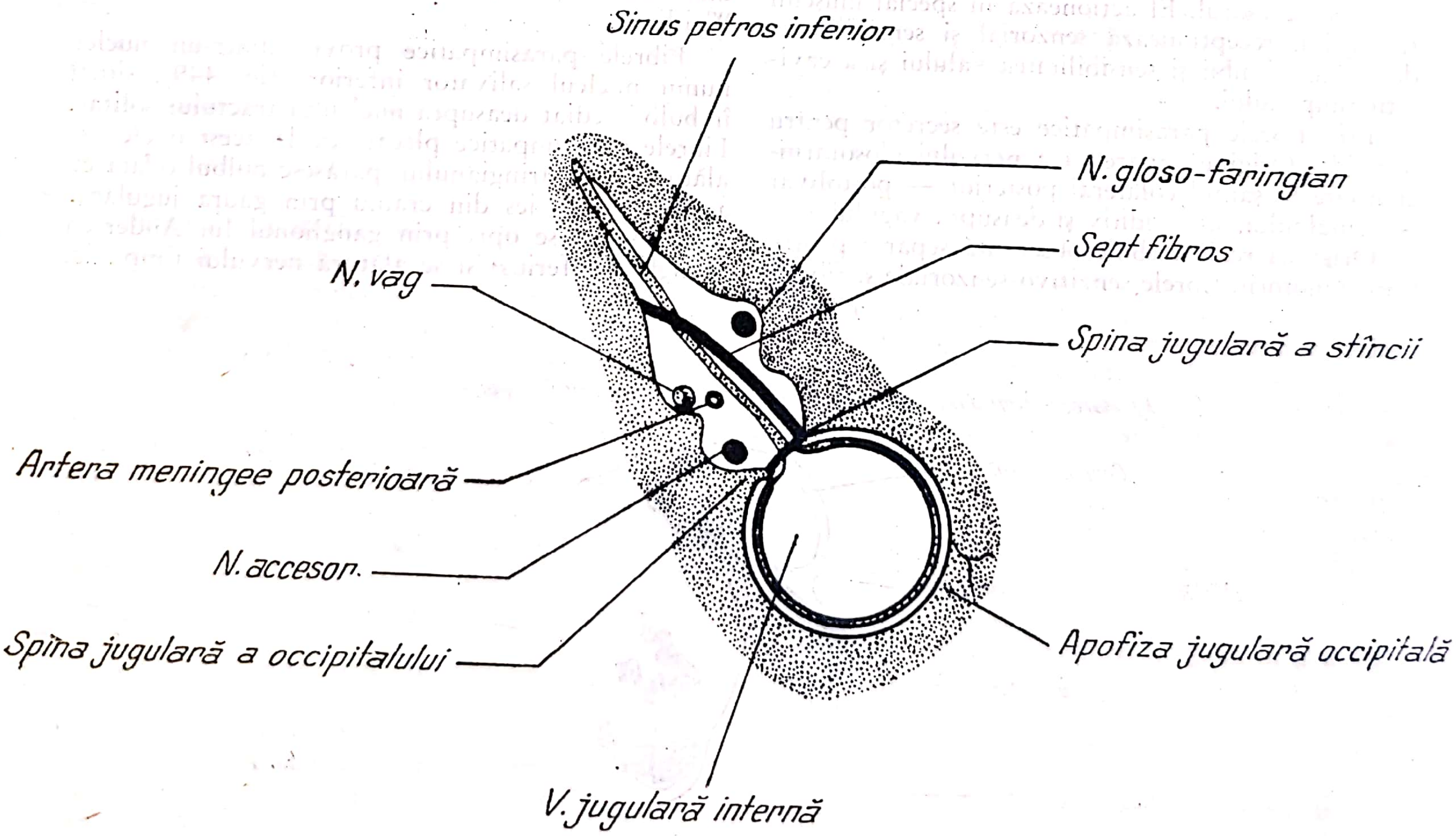

Fig. 450. Raporturile nervului glosofaringian în fosa jugulară.

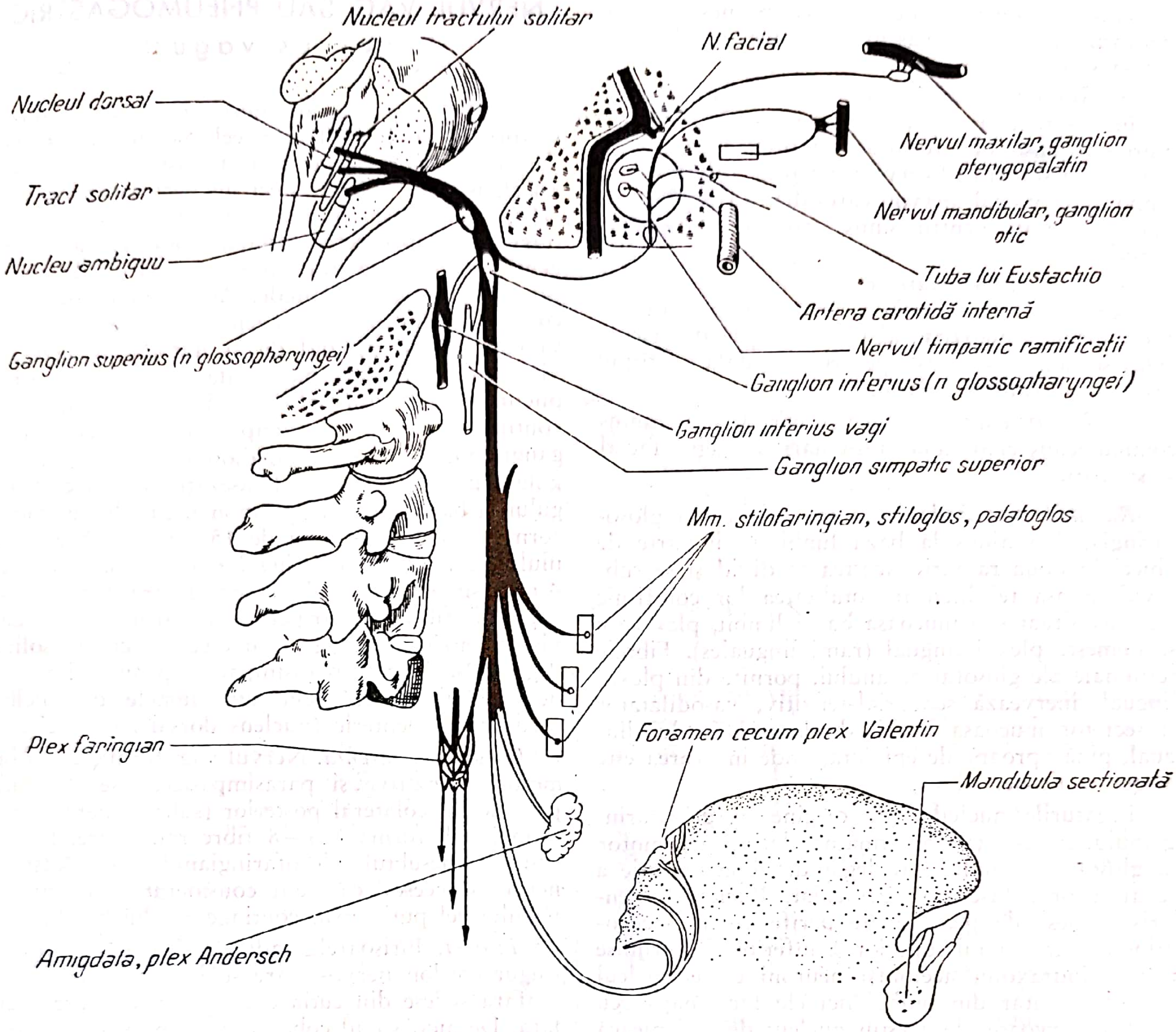
Nucleul tractului solitar
Nucleul dorsal
Tract solitar
Nucleu ambiguu
Ganglion superius (n glossopharyngei)
Plex faringian
Amigdala, plex Andersch
N. facial
Nervul maxilar, ganglion pterigopalatin
Nervul mandibular, ganglion otic
Tuba lui Eustachio
Artera carotidă internă
Nervul timpanic ramificaţii
Ganglion inferius (n glossopharyngei)
Ganglion inferius vagi
Ganglion simpatic superior
Mm. stilofaringian, stiloglos, palatoglos
Foramen cecum plex Valentin
Mandibula secţionată

Fig. 451. Distribuţia nervului glosofaringian (schemă).

vul pietros profund), formează nervul vidian despre care am vorbit; b) micul nerv pietros, care iese din grosimea stîncii prin hiatusul lui Falloppio. Ajuns pe faţa anterosuperioară a stîncii, se uneşte cu o ramură inconstantă a intermediarului VII şi apoi iese din craniu prin orificiul nenumit al lui Arnold, după care se termină în ganglionul otic. *Două ramuri anterioare:* a) o ramură pentru mucoasa tubei lui Eustachio (ramus tubarius), b) altă ramură comunicantă cu plexul simpatic pericarotidian (nervi caroticotympanici).

Din punct de vedere fiziologic, nervul timpanic conţine două categorii de fibre: fibre senzitive, care reprezintă prelungirile periferice ale neuronilor din ganglionii lui Andersch (ganglion inferius) şi Ehrenritter (ganglion superius). Aceste fibre senzitive se găsesc în toate ramurile colaterale ale nervului timpanic; fibre parasimpatice, pornite de la nucleul salivator inferior care, după ce au urmat un timp traiectul glosofaringianului, la nivelul emergenţei nervului timpanic, se alătură acestuia. După ce nervul timpanic s-a împărţit în cele 6 ramuri, fibrele parasimpatice se alătură nervului mic pietros şi împreună cu el sfîrşesc în ganglionul otic.

2) *Ramura musculară* pentru muşchii stiloglos şi palatoglos, atunci cînd facialul nu inervează aceşti muşchi.

3) *Ramura musculară* pentru muşchiul stilofaringian (ramus musculi stylopharyngei). El poate da şi o ramură pentru stilohioidian şi pentru pîntecele posterior al digastricului (fig. 451).

4) *Ramurile faringiene* (rami pharyngei). Aceste ramuri se anastomozează pe laturile faringelui cu ramuri asemănătoare pornite din nervul vag şi din simpaticul cervical. Toate împreună formează un plex, numit plexul faringian, situat la nivelul con-

strictorului superior, de la care pornesc ramuri motorii, senzitive şi vasculare pentru muşchi, mucoasă şi vasele faringelui.

5) *Ramurile carotidiene* (ramus sinus carotici) se îndreaptă către bifurcarea arterei carotide primitive; ajunse aici, formează împreună cu ramuri din vag şi simpaticul cervical un plex nervos foarte important, plexul nervos carotidian. Dă baro- şi chemoreceptori pentru sinus caroticus şi glomus caroticus.

6) *Ramurile tonsilare* (rami tonsillares). Acestea formează pe faţa laterală a amigdalei palatine un plex, plexul amigdalian al lui Andersch, de la care pornesc ramuri senzitive pentru amigdală şi stîlpul anterior al vălului palatin.

7) *Ramurile anastomotice* cu nervul vag (ramus communicans cum ramo auriculari n. vagi), facial şi simpatic.

Ramurile terminale. În momentul în care glosofaringianul a ajuns la baza limbii se împarte de obicei în două ramuri. Acestea se divid şi se subdivid în aşa fel încît în totalitatea lor constituie un plex situat sub mucoasa bazei limbii, plex care se numeşte plexul lingual (rami linguales). Fibrele terminale ale glosofaringianului, pornite din plexul lingual, inervează senzorial-senzitiv, vasodilatator şi secretor mucoasa limbii dindărătul V-ului lingual, pînă aproape de epiglotă, unde inervarea este asigurată de nervul vag.

Legăturile nucleilor de origine ai glosofaringianului cu scoarţa sînt următoarele: nucleul motor al glosofaringianului este legat de zona motorie a scoarţei prin fasciculul geniculat. Excitaţiile senzitive culese de prelungirile periferice ale neuronilor din ganglionii superior şi inferior sînt trimise prin cilindraxonii aceloraşi neuroni către nucleul tractului solitar din bulb. Aici ele fac sinapsa cu celulele nervoase ale acestui nucleu; de aici pleacă fibrele axonice ale acestora, care alăturîndu-se căii sensibilităţii generale sau căii gustative, ajung odată cu aceasta la talamus şi apoi la scoarţă. Scoarţa este aceea care transformă excitaţiile senzitive sau de gust în senzaţie. Şi nucleul salivator inferior este legat de scoarţă, dar traiectul anatomic al fibrelor de legătură nu este încă bine cunoscut.

În rezumat, nervul glosofaringian, prin faptul că inervează motor toţi muşchii faringelui şi o parte din muşchii vălului palatin (muşchiul palatoglos), asigură mişcările acestor organe. Fibrele sale parasimpatice asigură secreţia glandei parotide. Prin fibrele senzitive culege excitaţiile de sensibilitate generală de pe mucoasa faringelui, amigdalei palatine, a limbei, de pe stîlpul anterior al vălului palatin şi de pe o parte a mucoasei urechii medii şi a tubei lui Eustachio. Ia parte la formarea plexului carotidian, zonă reflexogenă de mare valoare fiziologică. Este nervul gustului prin excelenţă.

NERVUL VAG SAU PNEUMOGASTRIC

(nervus vagus)

Nervul vag este un nerv cu structură mixtă motorie şi senzitivă. Este şi cel mai important nerv vector de fibre vegetative parasimpatice. Văzut astfel, nervul vag este deci un nerv complex pînă la emergenţa recurentului care conţine ultimul contingent de fibre cerebrospinale. Sub această emergenţă, nervul vag este numai vegetativ, deservind organele toracoabdominale. Astfel vom deosebi în constituţia lui un contingent de fibre centrifuge somatomotorii, plecînd de la nucleul ambiguu, şi visceromotorii, care pleacă de la nucleul cardiopneumoenteric din bulb (nc. dorsalis n. vagi). Un contingent de fibre centripete îşi au originea în ganglionul plexiform (ganglion inferius) şi cel jugular (ganglion superius), aşezaţi pe traiectul vagului la baza craniului, şi anume: ganglionul plexiform — nodos — lung de 15 mm sub baza craniului, iar ganglionul jugular mult mai mic, de 4 mm, situat la nivelul găurii jugulare. De la aceşti gaglioni, fibrele centripete somatosenzitive şi cele viscerosenzitive ajung la nucleul tractului solitar (fig. 452). Fibrele parasimpatice provin dintr-un nucleu bulbar, cunoscut sub numele de nucleul cardiopneumoenteric (nucleus dorsalis n. vagi).

Originea aparentă. Nervul vag, format din fibre motorii, senzitive şi parasimpatice, iese din bulb prin şanţul colateral posterior (sulcus lateralis posterior), sub forma a 6—8 fibre radiculare. El este situat dedesubtul glosofaringianului şi deasupra nervului accesor, care este considerat ca aparţinînd vagului cel puţin prin contingentul lui bulbar.

Traiect. Firişoarele radiculare se unesc într-un singur cordon nervos, care se îndreaptă înainte şi înafară şi iese din cutia craniană prin gaura jugulară. De aici, vagul coboară aproape vertical, străbătînd gîtul, toracele, şi ajunge în abdomen, unde se termină.

Raporturi. De-a lungul acestui traiect, nervul vag contractă raporturi deosebite. În cutia craniană, nervul este învelit de o prelungire a leptomeningelui şi pe deasupra este învelit de o teacă arahnoidiană comună cu a nervului glosofaringian. El stă pe baza craniului şi are deasupra sa lobulul flocculus al creieraşului. În gaura jugulară, nervul vag are medial nervul glosofaringian, iar lateral, nervul accesor şi vena jugulară internă. La acest nivel, nervul vag prezintă pe traiectul său un prim ganglion, ganglionul jugular (ganglion superius).

La gît, imediat sub gaura jugulară, nervul prezintă un al doilea ganglion, ganglionul plexiform, nodos sau inferior. Acest ganglion are forma unui fus cu o lungime de 1,5 cm şi se găseşte situat în spaţiul retrostilian, unde prezintă raporturi deosebite. El este situat în unghiul diedru posterior format de vena jugulară internă şi artera carotidă internă. Apoi, nervul glosofaringian trece medial

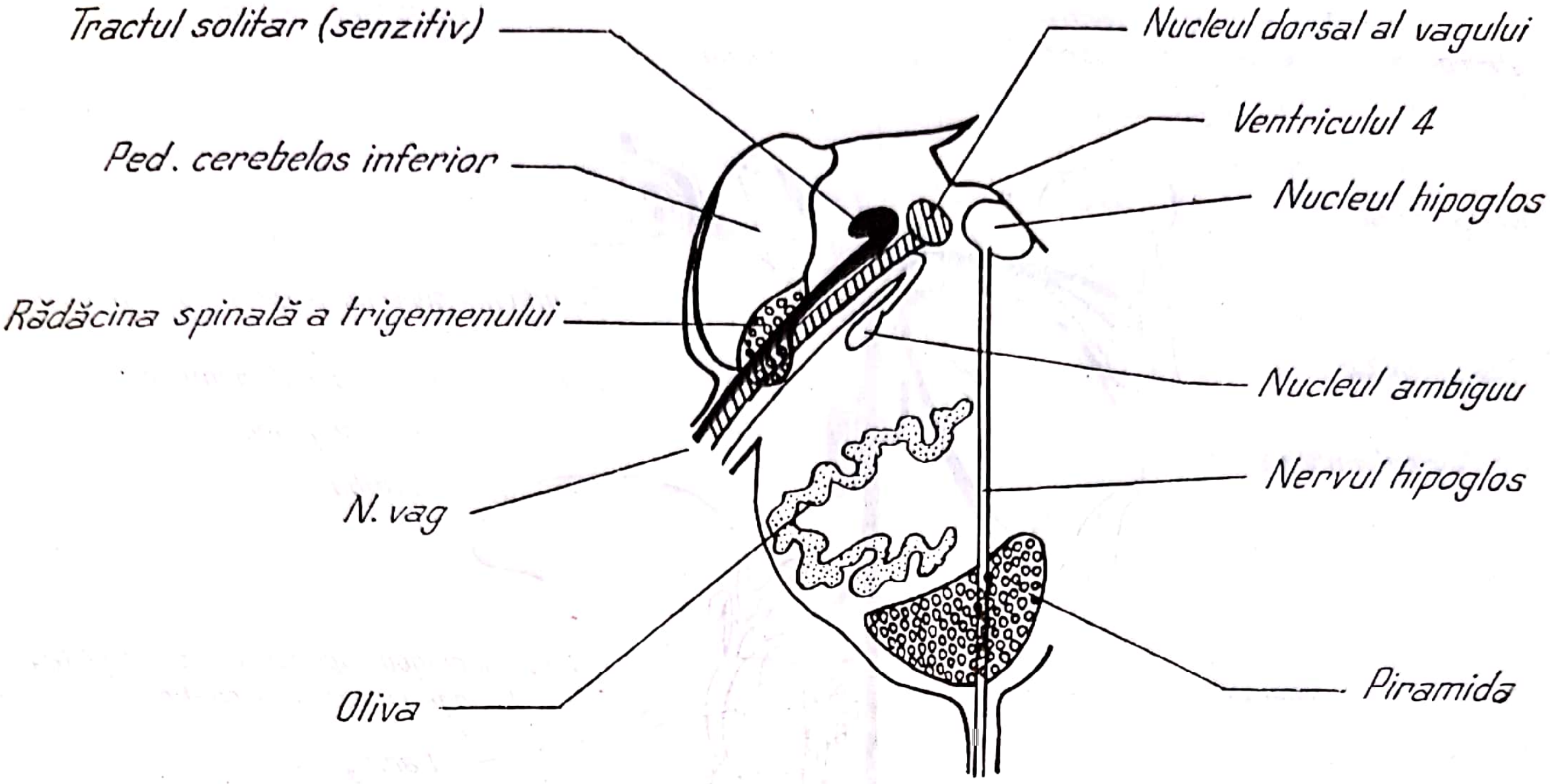

Fig. 452. Nucleii de origine şi terminaţie ai vagului.

de vag, iar hipoglosul trece îndărătul lui. Nervul accesor se împarte aici în cele două ramuri terminale, ramura internă, care se termină în ganglionul inferior, şi ramura externă, care se duce la muşchi. Ganglionul cervical superior al simpaticului depăşeşte înăuntru şi în jos ganglionul inferior al vagului.

Urmîndu-şi traiectul descendent, nervul trece de spaţiul retrostilian, încrucişează lanţul simpatic pe partea sa medială şi se aşază în unghiul diedru posterior format de vena jugulară internă şi artera carotidă. Artera, vena şi nervul formează mănunchiul vasculonervos al gîtului, învelit de o teacă conjunctivă comună, teaca vasculară a gîtului.

În torace, raporturile sînt diferite pentru vagul drept şi pentru cel stîng. Vagul drept trece în torace între artera şi vena subclaviculară. Încrucişează apoi de sus în jos şi dinainte înapoi faţa laterală a trunchiului arterial brahiocefalic, merge de-a lungul feţei drepte a traheii, trece medial cîrjei venei azigos şi apoi îndărătul bronhei drepte. Înapoia bronhiei, vagul trimite numeroase colaterale, care vor forma plexul pulmonar posterior. Dedesubtul pediculului pulmonar, vagul drept coboară de-a lungul marginii drepte şi apoi pe faţa posterioară a esofagului, unde fibrele lui alcătuiesc un adevărat plex periesofagian.

Vagul stîng intră în torace de-a lungul arterei carotide primitive stîngi, trece înaintea porţiunii orizontale a cîrjei aortei, se îndreaptă apoi oblic în jos şi îndărăt. Astfel ajunge pe faţa posterioară a pediculului pulmonar stîng, unde vagul trece îndărătul bronhiei, trimiţînd la acest nivel numeroase ramuri care formează plexul pulmonar stîng. Mai jos, nervul se găseşte de-a lungul marginii stîngi a esofagului, apoi pe faţa sa anterioară, unde printr-un schimb de fibre cu vagul drept alcătuiesc plexul periesofagian.

Cei doi nervi vagi disociaţi în plexul esofagian se reconstituie într-un trunchi anterior, care pătrunde înaintea esofagului, şi un trunchi posterior, care trece pe faţa posterioară a esofagului în cavitatea abdominală. Astfel, în abdomen, nervul anterior şi cel posterior conţin fibre din ambii pneumogastrici, drept şi stîng. În cavitatea abdominală, trunchiul anterior (truncus vagalis anterior) aplicat pe faţa anterioară a esofagului abdominal se termină dînd ramuri pe faţa anterioară a stomacului (rami gastrici anteriores) şi ramuri hepatice (rami hepatici). Vagul posterior (truncus vagalis posterior) coboară îndărătul esofagului abdominal şi apoi se împarte în mai multe ramuri, dintre care una se îndreaptă către ganglionul celiac drept, formînd ansa memorabilă a lui Wrisberg, iar alta se îndreaptă către ganglionul celiac stîng, formînd ansa lui Laignel-Lavastine. Alte fibre îşi continuă traiectul descendent, ajungînd la plexul mezenteric superior, iar după unii autori, o parte din fibre ar coborî pînă la plexul mezenteric inferior.

Nervul vag emite numeroase ramuri colaterale: după sediul locului de origine, ramurile vagului se împart în cervicale, toracice şi abdominale (fig. 453).

Ramurile cervicale sînt următoarele: o ramură meningeală (ramus meningeus), care se desprinde la nivelul ganglionului superior, pătrunde în craniu şi se distribuie durei mater din vecinătatea găurii jugulare. Ramuri faringiene (rami pharyngei), în

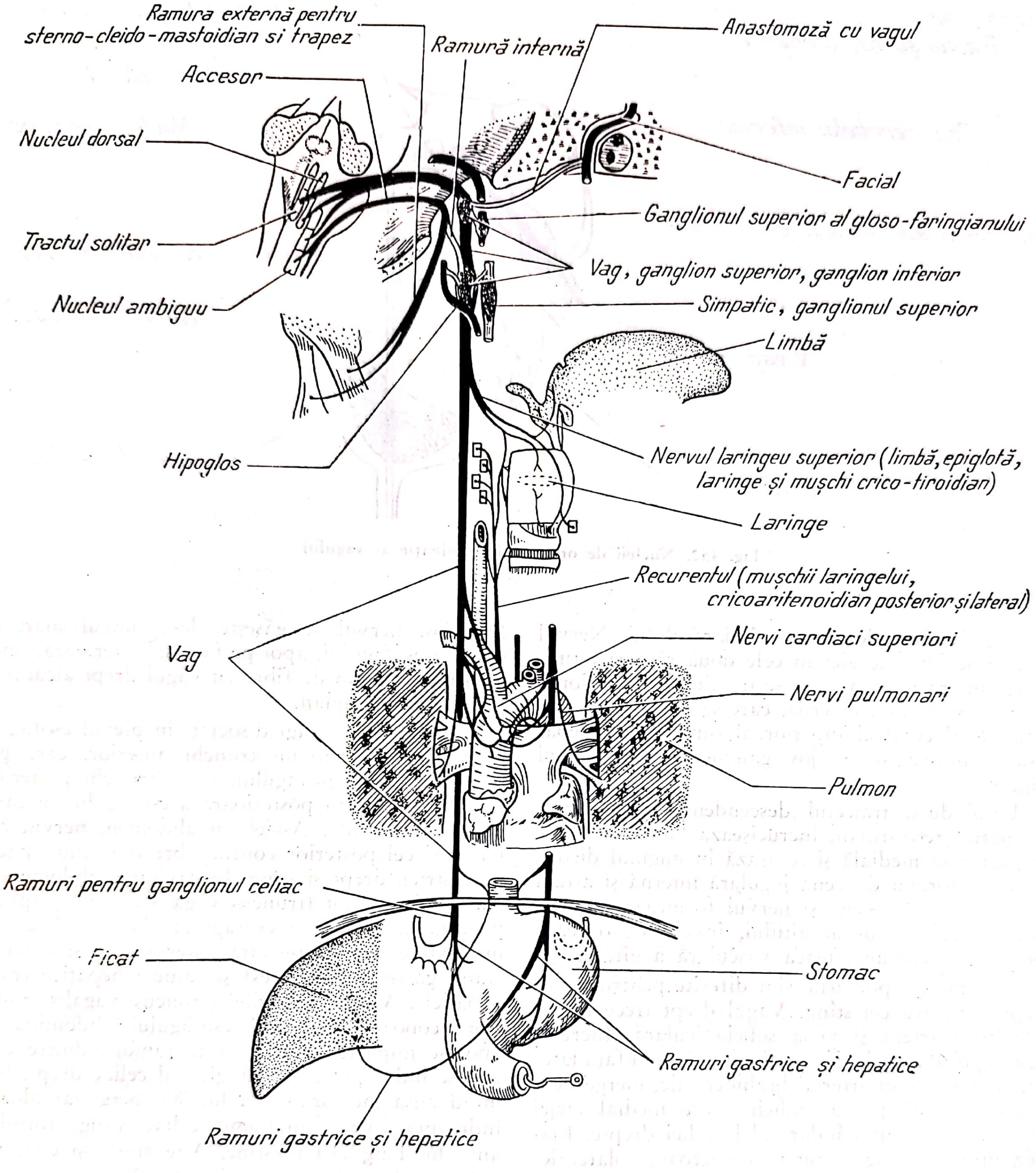
Ramura externă pentru sterno-cleido-mastoidian si trapez
Ramură internă
Anastomoză cu vagul
Acceson
Nucleul dorsal
Facial
Ganglionul superior al gloso-faringianului
Tractul solitar
Vag, ganglion superior, ganglion inferior
Nucleul ambiguu
Simpatic, ganglionul superior
Limbă
Hipoglos
Nervul laringeu superior (limbă, epiglotă, laringe și mușchi crico-tiroidian)
Laringe
Recurentul (mușchii laringelui, cricoaritenoidian posterior și lateral)
Nervi cardiaci superiori
Vag
Nervi pulmonari
Pulmon
Ramuri pentru ganglionul celiac
Ficat
Stomac
Ramuri gastrice și hepatice
Ramuri gastrice și hepatice

Fig. 453. Teritoriul de distribuție al vagului.

număr variabil 1—3, se desprind din ganglionul inferior al vagului și se duc către plexul de pe peretele lateral al faringelui, format împreună cu glosofaringianul și simpaticul. De la acest plex (plexus pharyngeus) pleacă ramuri pentru mușchii, mucoasa și vasele faringelui. Ramuri carotidiene (ramus communicans cum n. glossopharyngeo), se îndreaptă către corpusculul carotidian de pe fața posterioară a bifurcării carotidei comune și aici, împreună cu ramuri din glosofaringian și simpatic, formează plexul nervos intercarotidian.

Nervul laringeu superior (n. laryngeus superior) se desprinde de nervul vag la nivelul ganglionului inferior. De aici se îndreaptă oblic în jos, înainte și medial, trecînd pe peretele lateral al faringelui. În acest traiect, el încrucișează fața medială a arterei carotide externe. În vecinătatea arterei linguale și în apropiere de cornul mare al osului hioid, nervul se împarte în două ramuri terminale: ramura superioară (ramus internus) trece dedesubtul marelui corn al hioidului şi se aşază între muşchiul tirohioidian şi membrana tirohioidiană. Ea străbate apoi membrana tirohioidiană şi pătrunde sub mucoasa laringelui. Aici, ea dă ramuri mijlocii pentru porţiunea supraglotică a laringelui, dă ramuri posterioare pentru mucoasa faringelui care acoperă peretele posterior al laringelui. Printre aceste ramuri posterioare, una mai lungă se anastomozează cu o ramură din recurent, formînd ansa anastomotică a lui Galien (r. communicans cum n. laryngeo inferiore). Ramura inferioară care se mai numeşte şi ramura externă (ramus externus), se îndreaptă către muşchiul tirocricoidian şi după ce îl inervează, străbate membrana cricotiroidiană, dînd inervaţia senzitivă a porţiunii subglotice a laringelui.

Nervii cardiaci superiori (rami cardiaci superiores), de obicei în număr de doi, se nasc din nervul vag la înălţimi variabile. El coboară înaintea arterei carotide comune, iar la dreapta, de-a lungul trunchiului arterial brahiocefalic pînă la plexul cardiac anterior, unde se anastomozează cu alte ramuri, luînd parte la formarea plexului.

Ramuri toracice. Nervul recurent (nervus laryngeus recurrens) are origine, traiect şi rapoarte diferite la dreapta şi la stînga. Nervul recurent drept se desprinde din vag înaintea arterei subclaviculare drepte. El înconjură această arteră, trecînd dedesubtul, apoi îndărătul ei, şi se îndreaptă în sus şi înăuntru, aşezîndu-se în şanţul format de trahee şi esofag.

Nervul recurent stîng se desprinde din nervul vag stîng în dreptul feţei inferioare a cîrjei aortei. El se îndreaptă înapoi pe sub cîrjă, descriind o ansă sub porţiunea orizontală a acesteia. De aici se îndreaptă în sus pe faţa anterioară a esofagului, în apropierea marginii sale stîngi, şi urcă astfel spre laringe. Amîndoi recurenţii vin în raport la gît cu faţa posterioară a lobilor glandei tiroide şi cu arterele tiroidiene inferioare, faţă de care pot să treacă fie anterior, fie posterior, fie printre ramurile ei.

Ajunşi la extremitatea superioară a traheii, nervii recurenţi se angajează sub marginea inferioară a muşchiului constrictor inferior al faringelui şi pătrund în dreptul şanţurilor faringolaringee. Aici se termină, dînd ramuri musculare pentru toţi muşchii laringelui, înafară de cricotiroidian; mai dau o ramură comunicantă care formează ansa lui Galien.

Pe traiectul său, nervul recurent dă ramuri colaterale pentru trahee, esofag şi faringe (rami oesophagei, rami tracheales). *Nervii cardiaci inferiori* (rami cardiaci inferiores) se desprind din recurent şi se termină tot în plexul cardiac. *Ramurile pulmonare anterioare* mai numeroase se aşază pe faţa anterioară a bronhiei şi formează plexul pulmonar anterior, de la care pornesc ramuri pentru trahee, bronhii (rami bronchiales) şi plămîn (plexus pulmonalis). *Ramurile pulmonare posterioare*, de asemenea numeroase, merg pe faţa posterioară a bronhiilor şi formează plexul pulmonar de la care pleacă firişoare pentru trahee, esofag, pericard şi mai ales pentru plămîn.

După ce a pătruns în abdomen, vagul dă ramuri abdominale. Cel care este reprezentat de contingentul de fibre posterioare, este situat pe faţa posterioară a cardiei. Ajuns pe faţa posterioară a stomacului, în vecinătatea micii curburi, dă ramuri gastrice posterioare (rami gastrici posteriores), dintre care mai cunoscut este nervul principal posterior al micii curburi.

În continuare, trunchiul vagal posterior trimite ramuri, cum am văzut mai sus, pentru ganglionul celiac drept şi stîng (rami celiaci), pentru plexul mezenteric superior şi inferior. În acest fel, el asigură în cea mai mare parte inervaţia vegetativă, parasimpatică a tubului digestiv subdiafragmatic.

Vagul, reprezentînd contingentul de fibre anterioare, se împarte pe faţa anterioară a cardiei într-un număr de 5—6 ramuri, dintre care unele hepatice (rami hepatici) se îndreaptă către ficat şi pătrund în hilul ficatului, iar altele gastrice inervează faţa anterioară a stomacului (rami gastrici anteriores). Dintre aceste ramuri, una mai importantă, situată de-a lungul porţiunii anterioare a micii curburi, este cunoscută sub numele de nerv principal anterior al micii curburi.

Legăturile nucleilor de origine ai nervului vag cu scoarţa cerebrală. Nucleul ambiguu este legat de scoarţa cerebrală prin fasciculul geniculat. Fibrele senzitive ale vagului se termină în nucleul tractului solitar, de unde pleacă alte fibre care se încrucişează pe linia mediană cu cele din partea opusă şi apoi cu lemniscul medial ajung la talamus şi scoarţă. Legăturile nucleului parasimpatic al vagului cu scoarţa, deşi sigure, nu sînt încă perfect de bine demonstrate anatomic.

Deci, căutînd să sistematizăm, vom observa că fibrele motorii ale nervului vag aparţin sistemului cerebrospinal al motricităţii voluntare şi sînt destinate muşchilor laringelui şi muşchilor faringelui prin ramuri laringiene şi prin plexul faringian.

Fibrele senzitive viscerale culeg sensibilitatea de la laringe, faringe, epiglotă, esofag, cord şi aortă. Fibrele senzitive pentru pulmon sînt culese de plexul pulmonar; vagul culege fibrele senzitive viscerale de la stomac şi tubul digestiv subdiafragmatic.

Fibrele parasimpatice sînt cele mai numeroase şi astfel putem spune că nervul vag formează cea mai mare parte a sistemului parasimpatic. Prin fibrele sale parasimpatice, nervul vag îşi exercită o serie de funcţii, dintre care cele mai importante sînt motricitatea vegetativă a viscerelor, cum ar fi aceea a fibrelor musculare ale esofagului, bronhiilor, stomacului şi intestinului. Alte fibre parasimpatice ale vagului au o acţiune inhibitoare. Nervii cardiaci ai vagului, dacă sînt excitaţi, pot rări şi chiar opri bătăile inimii. Fibrele parasimpatice au şi acţiune secretorie asupra glandelor digestive, gastrice, duodenale, intestinale şi pancreatice. De asemenea, prin fibrele sale parasimpatice, vagul are acţiune vasomotorie, determinînd vasodilataţia.

NERVUL ACCESOR
(nervus accessorius)

Nervul spinal sau nervul accesor (al lui Willis) este a 11-a pereche de nervi cerebrali. El este format numai din fibre efectorii motorii, care se termină în parte anastomozîndu-se cu cele ale vagului (de unde numele de vagospinal), în parte inervînd muşchii sternocleidomastoidian şi trapez.

Originea reală. Nervul accesor are două rădăcini: una medulară şi alta bulbară (fig. 454). Rădăcina medulară (radices spinales) are originea reală în cornul ventral al măduvei cervicale în partea posterolaterală a lui. Rădăcina bulbară (radices craniales) ia naştere din nucleul ambiguu din bulb.

Originea aparentă. Rădăcina medulară apare sub forma mai multor fibre care ies din cornul lateral al măduvei, puţin înaintea rădăcinilor spinale posterioare, de la a patra sau a cincea pereche cervicală pînă la bulb.

Traiect. Rădăcina medulară urcă în canalul vertebral, pătrunde în craniu prin gaura occipitală şi se uneşte cu rădăcina bulbară. Accesorul astfel format iese din craniu prin gaura jugulară şi apoi imediat se împarte în două ramuri terminale.

Raporturi. În canalul vertebral, rădăcina medulară este plasată înapoia ligamentelor dinţate şi înaintea rădăcinilor posterioare. În gaura occipitală, aceeaşi rădăcină vine în raport cu arterele vertebrale şi cu arterele cerebeloase posterioare şi inferioare, ramuri colaterale ale acesteia. În cutia craniană, accesorul se aşază înapoia şi dedesubtul vagului, avînd aceleaşi raporturi ca acesta. În gaura jugulară, el este elementul cel mai lateral, avînd medial faţă de el nervul vag şi nervul glosofaringian.

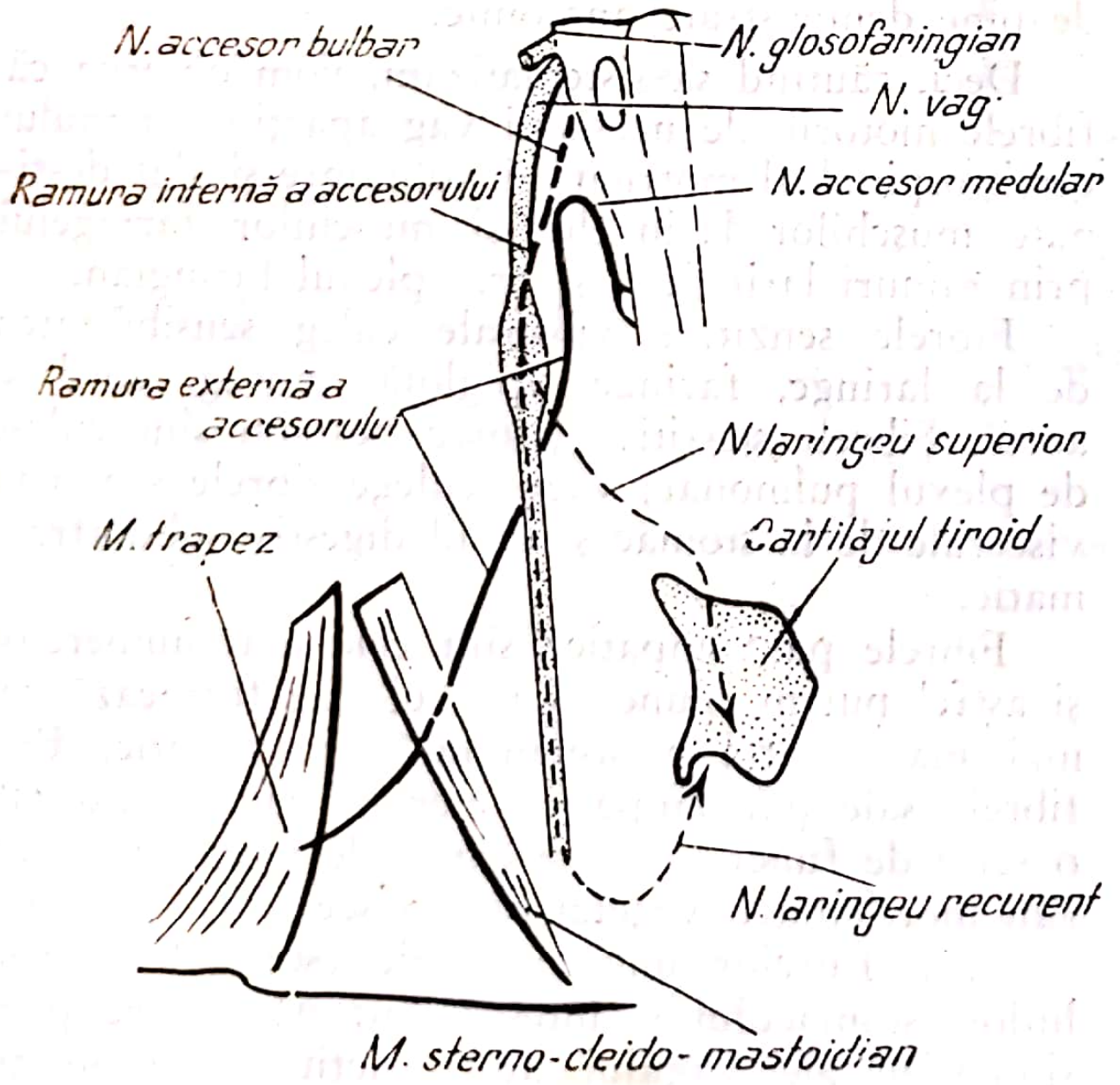

Fig. 454. Originea şi distribuţia nervului accesor.

Ramuri terminale. Ieşind din gaura jugulară, nervul accesor se împarte în două ramuri terminale, una internă şi alta externă (fig. 454).

— Ramura internă (ramus internus) se anastomozează cu vagul, sfîrşind în ganglionul inferior al acestuia. Ea contribuie la inervaţia motorie a vălului palatin, laringelui şi faringelui, şi împreună cu fibrele motorii ale vagului, formează aşa-numitul vagospinal.

— Ramura externă (ramus externus) se îndreaptă oblic în jos şi înafară, trecînd pe apofiza transversă a atlasului lateral sau medial de vena jugulară internă. Ajunsă la faţa profundă a muşchiului sternocleidomastoidian, dă cîteva ramuri care inervează acest muşchi şi apoi perforează sternocleidomastoidianul, traversează spaţiul supraclavicular şi se termină, inervînd muşchiul trapez.

NERVUL HIPOGLOS
(nervus hypoglossus)

Nervul hipoglos reprezintă ultima pereche de nervi cerebrali. La formarea lui iau parte fibre efectorii, motorii; astfel, se poate afirma că nervul hipoglos este un nerv motor prin excelenţă şi are o distribuţie cefalocervicală, inervînd muşchii limbii şi m. geniohioidian; m. tirohioidian şi muşchii subhioidieni sînt inervaţi de fibre ale ansei cervicale a hipoglosului, pornite din plexul cervical. Originea reală a fibrelor hipoglosului se găseşte în doi nuclei, unul principal şi altul accesor, situaţi în bulb.

Nucleul principal (nc. nervi hypoglossi) se găseşte situat pe faţa dorsală a bulbului şi este reprezentat printr-o formaţiune care provoacă la suprafaţa ventriculului IV un relief cunoscut sub numele de aripa albă internă (trigonum nervi hypoglossi). Nucleul accesor se află imediat înaintea şi înafara nucleului principal; el nu reprezintă o masă compactă, ci mai curînd un lanţ de neuroni care se grupează într-o mică lamă de substanţă cenuşie. Fibrele pornite de la aceşti doi nuclei se adună într-un mănunchi care se îndreaptă oblic înainte şi în afară către faţa ventrală a bulbului. În cursul traiectului său intrabulbar, nervul hipoglos străbate dinapoi înainte substanţa reticulară a bulbului, se insinuează între olivă şi paroliva medială, trece pe partea laterală a fasciculului piramidal şi ajunge la nivelul feţei ventrale a bulbului.

Originea aparentă a nervului hipoglos se află, aşadar, pe faţa ventrală a bulbului, şi anume în şanţul dinaintea olivei bulbare (preolivar). În acest şanţ preolivar, nervul apare sub forma a 10—15 firişoare, care curînd se vor uni în două trunchiuri unul superior şi altul inferior.

Traiect. Aceste două trunchiuri, care adună toate fibrele nervului hipoglos, se îndreaptă către gaura condiliană anterioară (canalis hypoglossi), pătrund prin acest orificiu şi se unesc într-un singur nerv, sub care aspect apar la baza craniului. De aici, îndreptîndu-se către limbă, nervul hipoglos descrie o curbă care priveşte cu concavitatea în sus şi înainte, trecînd prin regiunile: laterofaringiană, carotidiană şi suprahioidiană.

Raporturi. În cutia craniană, nervul are ventral artera vertebrală, iar dorsal se găsesc artera cerebeloasă inferioară şi cea posterioară, care-l separă de rădăcina bulbară a accesorului. El stă pe baza craniului în spaţiul subarahnoidian şi este învelit de o teacă a leptomeningei. În gaura condiliană anterioară (canalis hypoglossi), nervul hipoglos este înconjurat de un plex venos, care face legătura între circulaţia intra- şi extracraniană.

În spaţiul laterofaringian, hipoglosul se găseşte alături de nervii glosofaringian, vag, accesor, trunchi simpatic cervical; tot aici, mai întîlneşte artera carotidă internă şi vena jugulară internă.

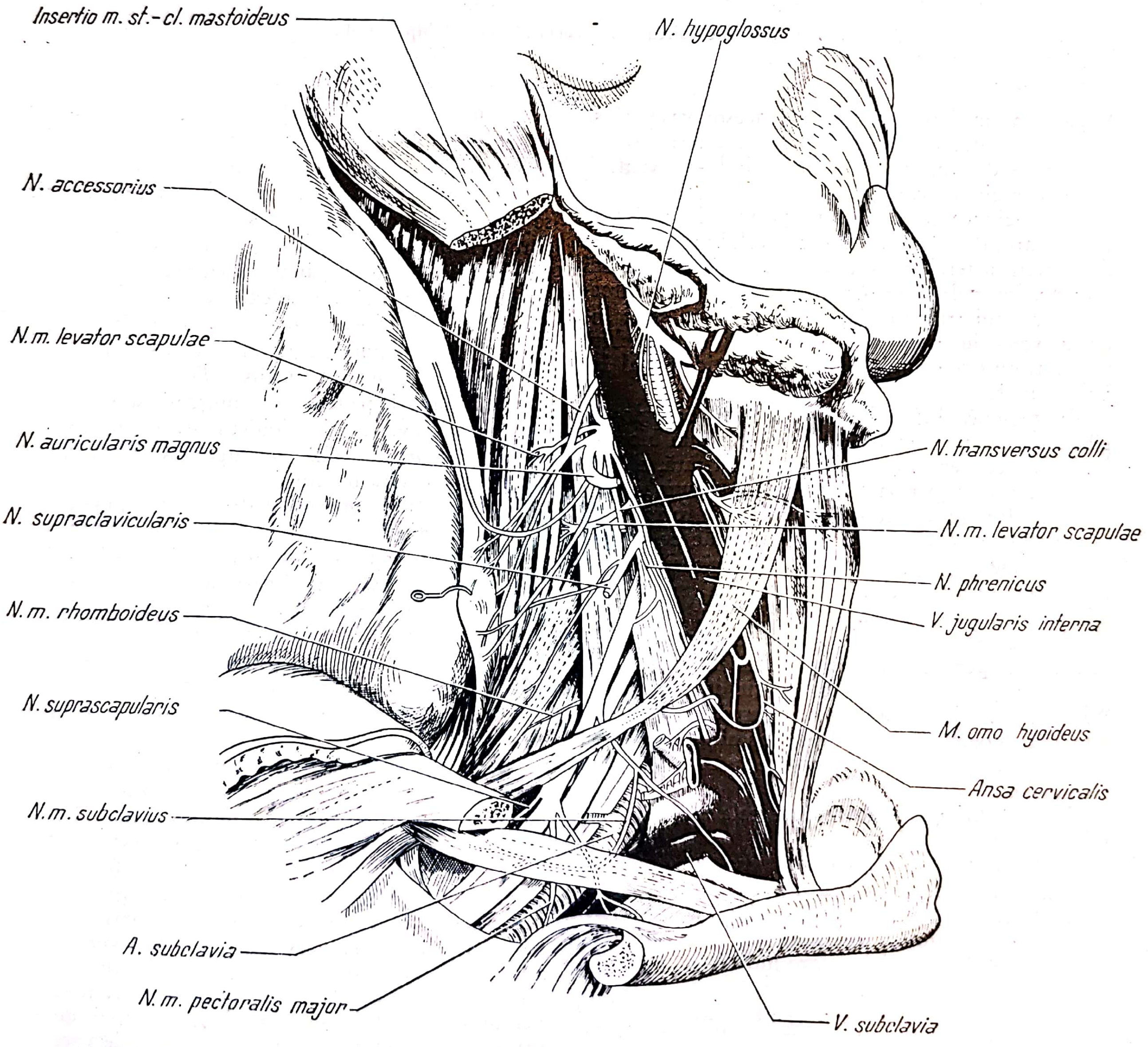
Insertio m. st.-cl. mastoideus
N. hypoglossus
N. accessorius
N. m. levator scapulae
N. auricularis magnus
N. transversus colli
N. supraclavicularis
N. m. levator scapulae
N. phrenicus
N. m. rhomboideus
V. jugularis interna
N. suprascapularis
M. omo hyoideus
Ansa cervicalis
N. m. subclavius
A. subclavia
N. m. pectoralis major
V. subclavia

Fig. 455. Regiunea laterală şi anterioară a gîtului disecată, pentru a pune în evidenţă nervii şi muşchii regiunei.

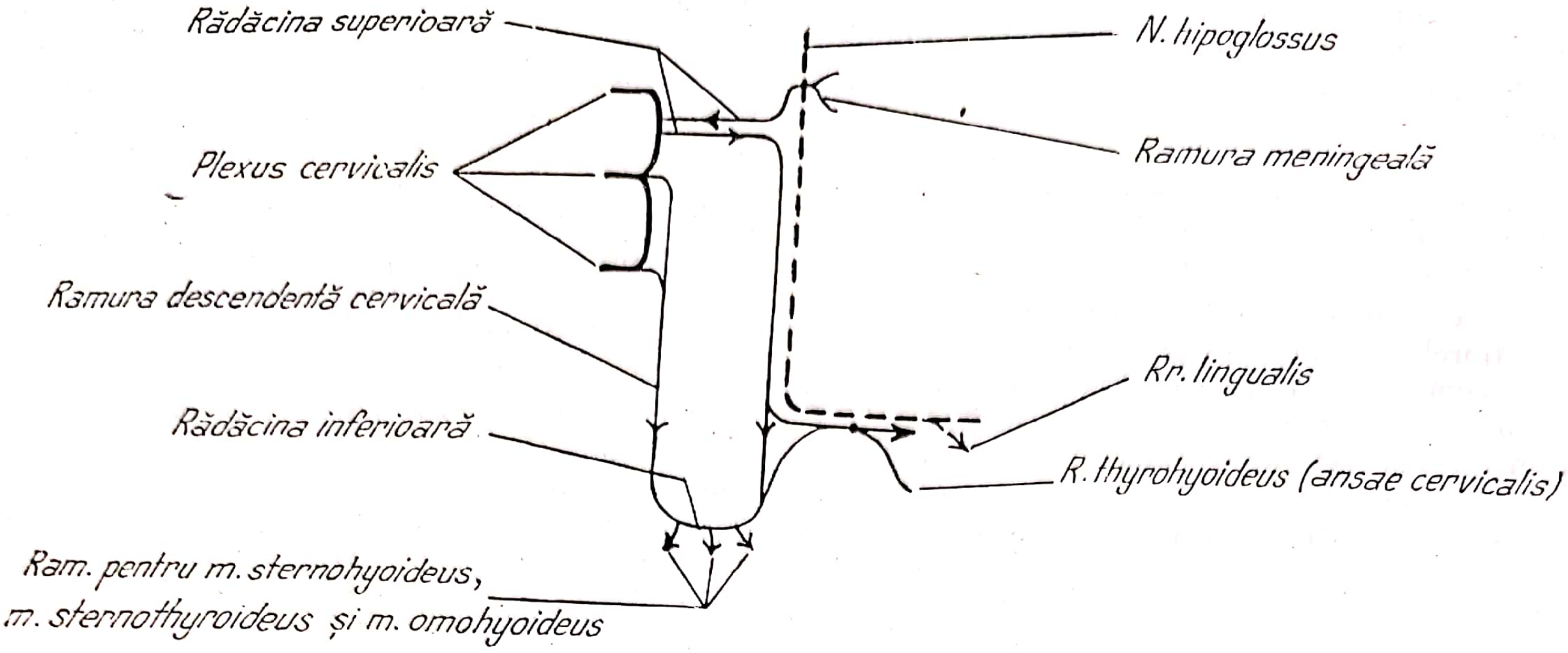
Rădăcina superioară
Plexus cervicalis
Ramura descendentă cervicală
Rădăcina inferioară
Ram. pentru m. sternohyoideus,
m. sternothyroideus şi m. omohyoideus
N. hipoglossus
Ramura meningeală
Rr. lingualis
R. thyrohyoideus (ansae cervicalis)

Fig. 456. Alcătuirea anzei cervicale (anzei hipoglosului).

Situat mai întîi medial faţă de aceste vase, el se insinuează apoi între vena jugulară internă şi artera carotidă internă şi, îndreptîndu-se ventral, intră în regiunea carotidiană.

În regiunea carotidiană, nervul încrucişează artera carotidă externă, cam la nivelul unde aceasta dă naştere arterei occipitale (fig. 455). În această regiune, nervul hipoglos formează latura superioară a unui triunghi, iar celelalte laturi sînt: îndărăt vena jugulară internă şi înainte trunchiul venos tirolingofacial (triunghiul carotidelor al lui Farabeuf) *.

În regiunea suprahioidiană, nervul hipoglos se găseşte situat pe faţa laterală a muşchiului hioglos, împreună cu vena linguală. Pe această faţă, el formează latura superioară a unui alt triunghi, descris de Pirogov. Acest triunghi este format de nervul hipoglos în sus, în jos şi îndărăt de tendonul intermediar al muşchiului digastric şi înainte şi în sus de marginea posterioară a muşchiului milohioidian. În această regiune, nervul este acoperit de glanda submandibulară, care trebuie ridicată în sus pentru a se putea vedea nervul.

De aici, nervul hipoglos, însoţit de canalul lui Wharton, se insinuează prin despicătura dintre muşchiul hioglos şi muşchiul milohioidian, intră în loja sublinguală şi aici se împarte în ramurile sale terminale.

Nervul hipoglos dă ramuri colaterale şi terminale:

1) O *ramură meningeală,* care se distribuie meningei din vecinătatea găurii occipitale.

2) O *ramură vasculară,* care după ce s-a anastomozat cu o ramură din simpatic, se termină pe partea internă a venei jugulare interne.

3) O *ramură descendentă,* ramura descendentă a nervului hipoglos (ansa cervicalis), care se desprinde din trunchiul nervos în momentul în care acesta încrucişează artera carotidă externă. De aici se îndreaptă vertical în jos, de-a lungul arterei carotide primitive, pînă la tendonul muşchiului omohioidian, unde se anastomozează cu o ramură descendentă venită din plexul cervical (fig. 455, 456, 457). Din această anastomoză rezultă o mică arcadă, cu concavitatea îndreptată în sus. Este ansa hipoglosului (ansa cervicalis). Din această ansă pornesc ramuri pentru toţi muşchii subhioidieni, exceptînd muşchiul tirohioidian, care este inervat dintr-o ramură specială din hipoglos. Toate aceste ramuri musculare nu conţin fibre proprii ale hipoglosului, ci fibre provenite din nervii spinali cervicali (fig. 457).

4) O *ramură pentru muşchiul hioglos.* Din această ramură se mai desprinde uneori şi nervul pentru muşchiul stiloglos, a cărui inervaţie principală este dată din glosofaringian.

5) *Nervul muşchiului tirohioidian* este o ramură aparte a nervului hipoglos, care se desprinde cîteodată din trunchiul nervului, şi nu din ansa hipoglosului.

6) O *ramură pentru muşchiul geniohioidian.*

Ramurile terminale ale nervului hipoglos sînt numeroase. Ele pătrund în grosimea limbii şi aici inervează fără excepţie toţi muşchii limbii (fig. 457).

Pe traiectul său, nervul hipoglos primeşte ramuri comunicante de la nervul vag, primii doi nervi cervicali, simpatic şi lingual. Aceste anastomoze, venind de la nervii senzitivi sau vegetativi, aduc nervului hipoglos — nerv pur motor la origine — şi fibre senzitive sau simpatice. Aceste fibre, venite prin anastomoze, se desprind apoi de pe traiectul hipoglosului, formînd colateralele care nu sînt destinate mușchilor, cum ar fi ramura vasculară sau meningeală.

---

* Trigonul carotic al nomenclaturii internaţionale este limitat în sus de muşchiul digastric, îndărăt de sternocleidomastoidian, medial de omohioidian.

Nervul hipoglos primește prin nucleul său impulsuri de la scoarța cerebrală. Această legătură se stabilește prin fasciculul geniculat care aduce la nucleul motor bulbar al hipoglosului, impulsuri efectorii elaborate de zona motorie a scoarței cerebrale.

În concluzie, nervul hipoglos, abstracție făcînd de fibrele care îi vin de-a lungul traiectului său periferic de la alți nervi senzitivi sau complecși, este un nerv motor. El inervează toți mușchii limbii. Cunoscînd că limba este un organ cu deosebită participare în vorbire sau în actul deglutiției, putem înțelege că nervul hipoglos contribuie esențial la aceste funcții.

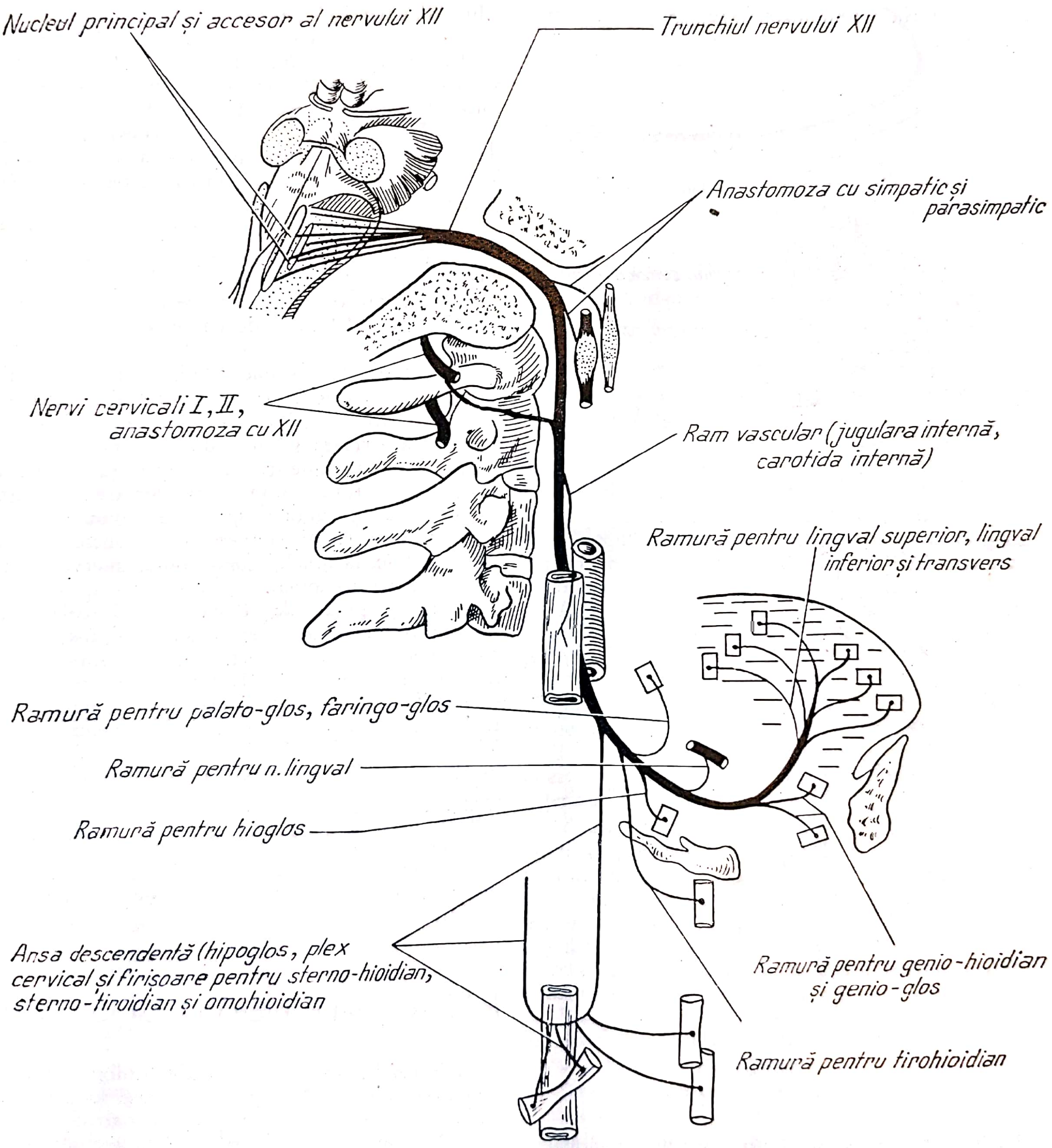
Nucleul principal și accesor al nervului XII
Trunchiul nervului XII
Anastomoza cu simpatic și parasimpatic
Nervi cervicali I, II, anastomoza cu XII
Ram vascular (jugulara internă, carotida internă)
Ramură pentru lingval superior, lingval inferior și transvers
Ramură pentru palato-glos, faringo-glos
Ramură pentru n. lingval
Ramură pentru hioglos
Ansa descendentă (hipoglos, plex cervical și firișoare pentru sterno-hioidian, sterno-tiroidian și omohioidian
Ramură pentru genio-hioidian și genio-glos
Ramură pentru tirohioidian

Fig. 457. Teritoriul de distribuție al nervului hipoglos.

NERVII SPINALI (nervi spinales)

Nervii spinali sînt nervi perechi care se nasc din feţele laterale ale măduvei spinării. După ce ies prin găurile intervertebrale se distribuie la pielea regiunii occipitale, pielea şi muşchii gîtului, trunchiului şi membrelor. Din punct de vedere funcţional, ei sînt nervi micşti, conţinînd fibre somatomotorii, somatosenzitive şi vegetative (fig. 458).

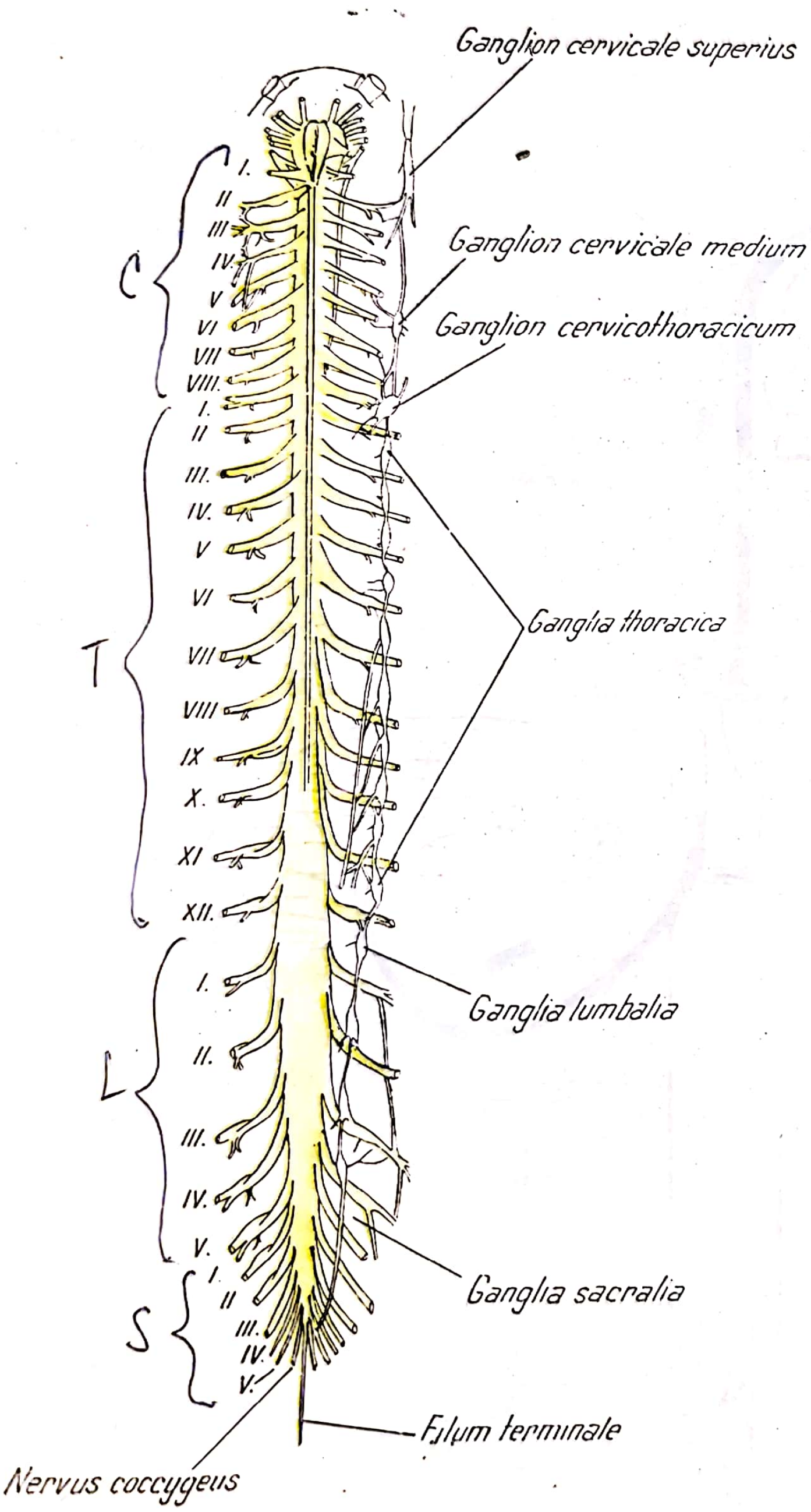

Fig. 458. Măduva spinării cu nervii spinali şi trunchiul simpatic.

Număr şi diviziune. Există în total 31 de perechi de nervi spinali. Nervii spinali se împart (ca şi vertebrele) în:

— Nervi cervicali (nn. cervicales), în număr de 8; primul trece între occipital şi atlas, al optulea între a şaptea vertebră cervicală şi prima vertebră toracică.

— Nervi toracici (nn. thoracici), în număr de 12; primul trece între prima şi a doua vertebră toracică, iar ultimul între a douăsprezecea vertebră toracică şi prima vertebră lombară.

— Nervi lombari (nn. lumbales), în număr de 5; primul trece între prima şi a doua vertebră lombară, ultimul între a cincea vertebră lombară şi sacru.

— Nervi sacrali (nn. sacrales), în număr de 5; primii patru străbat foramina sacralia, iar ultimul trece între sacru şi coccige.

— Nervul coccigian (n. coccygeus) iese prin hiatul sacrat, delimitat de coarnele sacrului şi ale coccigeului.

Dispoziţie. Fiecare nerv spinal ia naştere din unirea a două rădăcini: radix ventralis (rădăcina motorie), care iese din măduvă, lateral de fisura mediană anterioară şi radix dorsalis (rădăcina senzitivă), care pătrunde în măduvă prin şanţul lateral posterior. Pe traiectul rădăcinii dorsale se găseşte o umflătură: ganglionul spinal (ganglion spinale). Cele două rădăcini converg şi se unesc într-un trunchi oblic, la nivelul foramenului intervertebral, alcătuind nervul spinal.

Nervul spinal dă două ramuri colaterale: ramura comunicantă (ramus communicans) şi ramura meningee (ramus meningeus), şi două ramuri terminale: ramura ventrală (ramus ventralis), care se distribuie la muşchii şi tegumentele membrelor, regiunii ventrolaterale a gîtului şi peretelui ventrolateral al trunchiului; şi ramura dorsală (ramus dorsalis), care se distribuie la tegumentele regiunii occipitale şi muşchii regiunii nuchale şi regiunii dorsale a trunchiului.

Vom studia pe rînd: rădăcinile nervului spinal, nervul spinal (nervul mixt), ramurile colaterale ale nervului spinal, ramurile terminale ale nervului spinal.

RĂDĂCINILE NERVULUI SPINAL

Dispoziţie. Rădăcina ventrală (radix ventralis) ia naştere din 4—7 firişoare nervoase subţiri (fila radicularia), suprapuse neregulat în partea ventrolaterală a măduvei spinării, în afara fisurii mediane anterioare (originea aparentă a rădăcinii

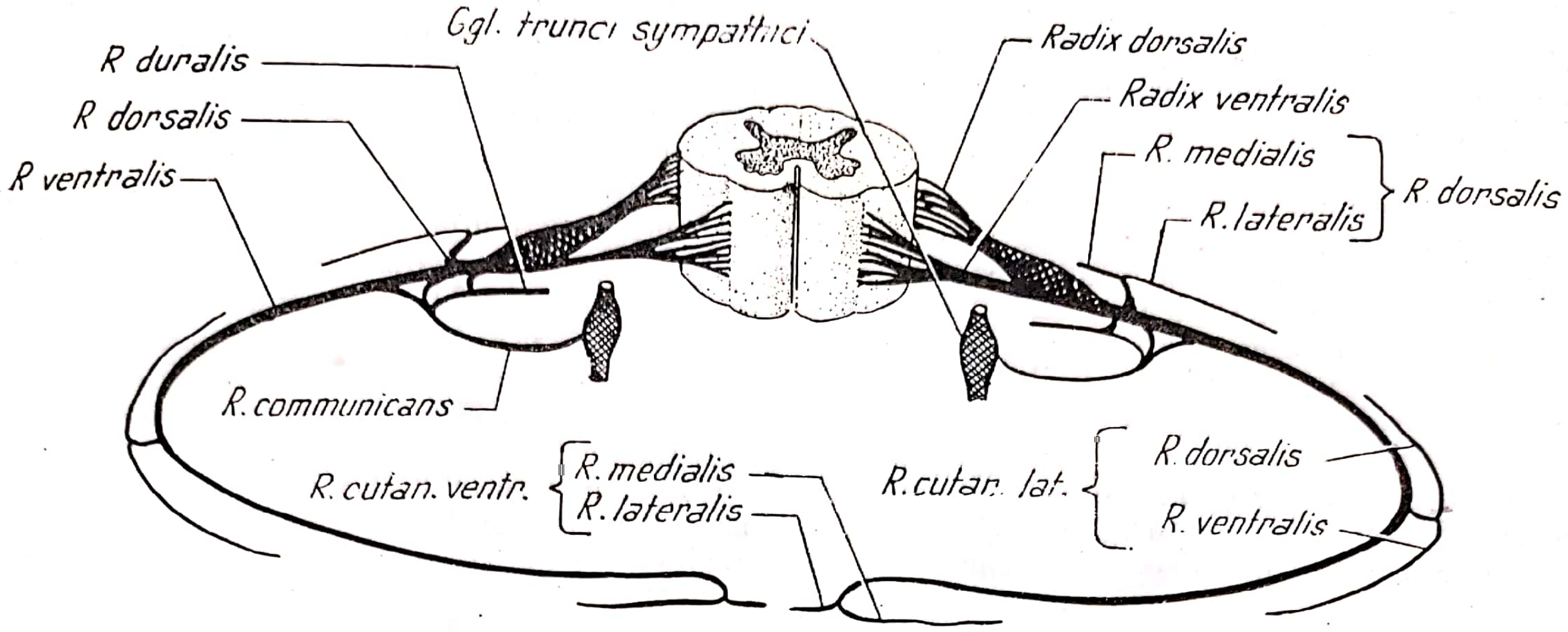

Fig. 459. Originea, traiectul şi distribuţia nervilor spinali (schemă).

ventrale (fig. 459). Rădăcina dorsală (radix dorsalis) se termină prin 3—10 firişoare nervoase (fila radicularia), mai groase decît fila radicularia de origine ale rădăcinii ventrale, care se suprapun regulat şi liniar în sulcus lateralis posterior al măduvei (terminaţia aparentă a rădăcinii dorsale, fig. 459).

Volum. Radix ventralis este mai subţire decît radix dorsalis. Raportul de grosime dintre cele două rădăcini se poate exprima cifric: dacă se consideră radix ventralis 1, atunci radix dorsalis devine 1,5 în regiunea toracică, 2 în regiunea lombară şi 3 în regiunea cervicală. Doar radix dorsalis a primei perechi cervicale este mai subţire decît radix ventralis a aceleiaşi perechi. Se poate considera că această rădăcină face tranziţia spre n. hypoglossus, omolog al unor perechi spinale care şi-au pierdut rădăcinile dorsale.

Pe traiectul rădăcinii dorsale se găseşte o umflătură ovoidă numită *ganglion spinal.* El se dezvoltă în porţiunea laterală a rădăcinii dorsale, puţin înainte de unirea ei cu rădăcina ventrală. În afară ganglionului, rădăcina dorsală se uneşte cu rădăcina ventrală corespunzătoare, pentru a forma nervul spinal. Ganglionul spinal este situat în general în gaura intervertebrală. De la această situaţie se abate ganglionul primului nerv cervical, care este aşezat la intrarea rădăcinii dorsale în orificiul ei dural şi ganglionii sacraţi, care sînt situaţi în interiorul canalului sacrat. Ganglionul coccigian poate lipsi.

Direcţie. Lungime. Diferenţa care există între lungimea măduvei şi aceea a canalului osos vertebral, care o conţine (fenomenul de ascensiune aparentă a măduvei) face ca direcţia şi lungimea rădăcinilor să varieze: rădăcinile primului nerv spinal sînt uşor ascendente; rădăcinile celui de-al doilea şi al treilea nerv spinal au o direcţie aproape orizontală; rădăcinile nervilor spinali următori sînt oblic descendente, formînd cu măduva din care provin un unghi ascuţit deschis în jos (unghi de emergenţă). Valoarea acestui unghi scade pe măsură ce ne apropiem de extremitatea caudală a măduvei, aşa încît rădăcinile nervilor lombari şi sacraţi au o direcţie aproape verticală.

Cauda equina. Totalitatea rădăcinilor spinale care emerg din intumescentia lumbalis şi conus medullaris şi care ajung sub conus medullaris alcătuiesc o formaţie anatomică numită coada de cal (cauda equina) (fig. 460). Rădăcina cea mai cranială care face parte din cauda equina este lombara a doua.

Lungimea rădăcinilor creşte în mod considerabil de sus în jos, de la cîţiva milimetri pentru primele la 26 cm pentru ultimele.

Anastomoze. În traiectul lor intrarahidian, rădăcinile ventrale nu fac schimb de fibre cu rădăcinile dorsale. Dar între firele radiculare ale rădăcinilor de acelaşi fel există legături fine: în cadrul unei aceleiaşi rădăcini sau între două rădăcini diferite.

Traiect. Raporturi. Rădăcinile spinale prezintă un prim segment în interiorul sacului dural (segmentul intradural), apoi cele două rădăcini perforează în mod izolat dura mater (segmentul de traversare durală); ajunse în afara sacului dural (segmentul extradural) se îndreaptă către gaură intervertebrală, unde ele se unesc pentru a constitui nervul spinal.

Vom considera separat raporturile rădăcinilor în interiorul sacului dural, la nivelul traversării durei şi în afara învelişului dural.

Segmentul intradural al rădăcinilor spinale. De la măduvă, rădăcinile se îndreaptă în afară, cele ventrale înapoi, cele dorsale înainte, înconjurînd la distanţă măduva în concavitatea lor. Pia mater, care a învelit măduva se întinde după concepţia clasică, mai întîi pe fiecare rădăcină, apoi pe nervul spinal, formîndu-le epineurul; după cercetări moderne, pia mater nu urmează rădăcinile decît pentru un traiect foarte scurt (1—2 mm).

Între rădăcinile ventrale şi dorsale se interpune ligamentul dinţat (lig. denticulatum), întins transversal de la faţa laterală a măduvei la faţa profundă a durei mater. Dar, după ce lig. denticulatum se opreşte în dreptul vertebrelor a 12-a toracică şi 1-a lombară, rădăcinile nervilor spinali care alcătuiesc coada de cal (cauda equina) sînt aşezate în mănunchi.

În sacul dural, rădăcinile spinale sînt însoţite de arterele radiculare, care merg una înaintea rădăcinii ventrale, cealaltă înapoia rădăcinii dorsale.

Segmentul de traversare durală a rădăcinilor spinale. Rădăcina ventrală şi dorsală traversează dura mater prin orificii separate (fig. 461). Artera radiculară, deja divizată, utilizează aceleaşi orificii sau pătrunde printr-un orificiu special. În acest traiect rădăcinile sînt conţinute într-o teacă arahnoidiană foarte scurtă.

Segmentul extradural al rădăcinilor spinale (nervul radicular al lui Nageotte; nervul de conjugare al lui Sicard şi Cestan). Segmentul extradural al rădăcinilor spinale este foarte scurt (5—10 mm). Se desemnează sub numele de nerv radicular (nerv de conjugare) porţiunea rădăcinilor cuprinsă între punctul unde ele pătrund în dura mater şi acela unde rădăcina dorsală întîlneşte ganglionul spinal (fig. 461).

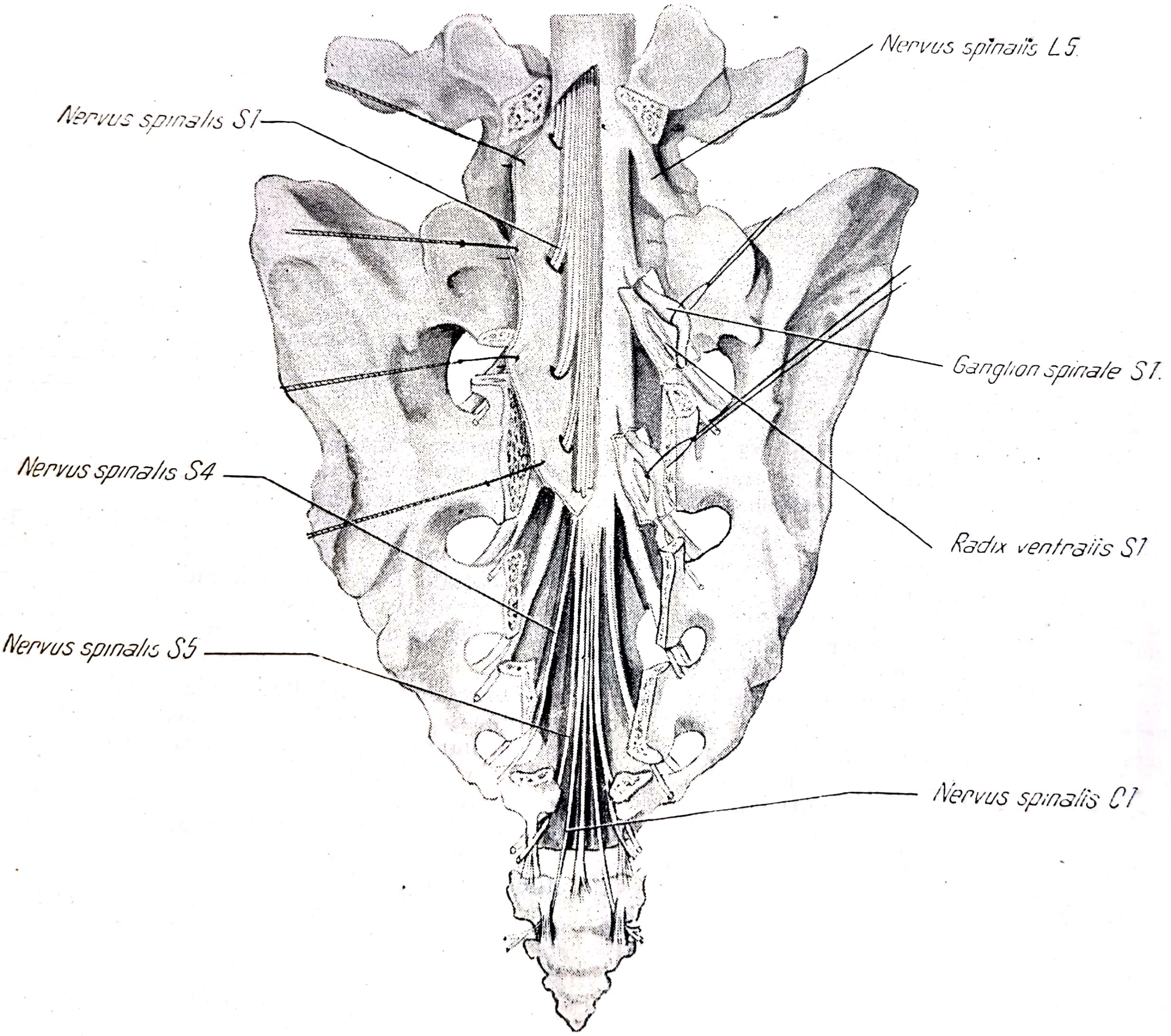

Fig. 460. Coada de cal în sacul dural deschis pe stînga, pentru a arăta situaţia ganglionilor spinali faţă de sacul dural.

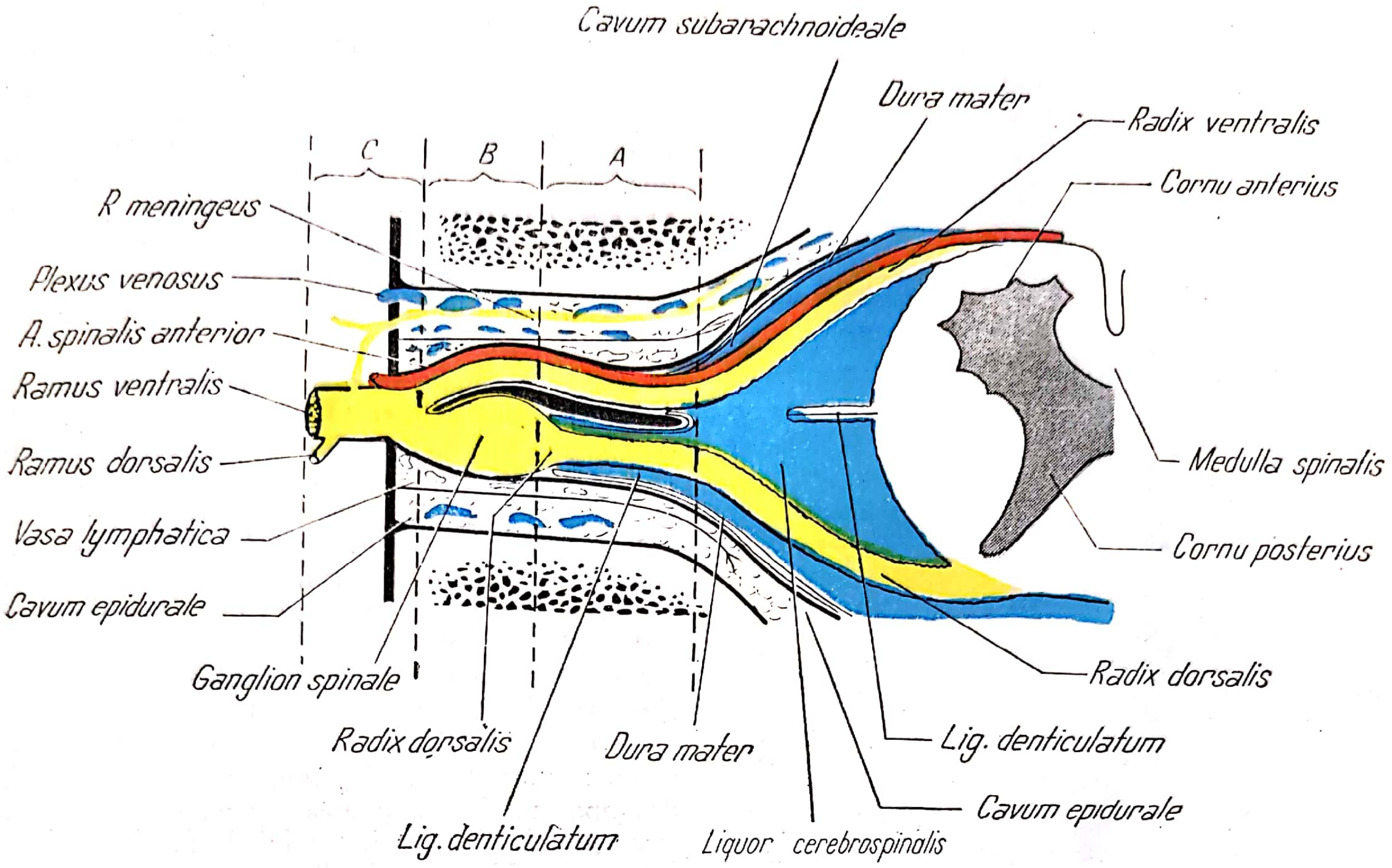
Cavum subarachnoideale
Dura mater
Radix ventralis
Cornu anterius
C
B
A
R meningeus
Plexus venosus
A. spinalis anterior
Ramus ventralis
Ramus dorsalis
Vasa lymphatica
Cavum epidurale
Medulla spinalis
Cornu posterius
Radix dorsalis
Ganglion spinale
Radix dorsalis
Dura mater
Lig. denticulatum
Cavum epidurale
Lig. denticulatum
Liquor cerebrospinalis

Fig. 461. Raporturile rădăcinilor nervului spinal.

În acest traiect, rădăcinile sînt înconjurate de o teacă fibroasă comună, care continuă dura mater şi care va fuziona cu epineurul. Cele două rădăcini sînt separate de o despărţitoare fibroasă, născută din această teacă durală comună. În interiorul acestei teci, rădăcinile sînt însoţite de o prelungire a arahnoidei, care se pierde şi ea în epineuriu. Există deci în jurul rădăcinilor un spaţiu liber, un fel de fund de sac, în comunicare directă cu spaţiul subarahnoidian, şi în care rădăcina este scăldată în lichidul cerebrospinal. Această teacă meningeală constituie probabil calea eferentă pentru circulaţia lichidului cerebrospinal spre spaţiile limfatice ale trunchiurilor nervoase periferice.

Nervul radicular este situat în mijlocul unui plex venos. Artera radiculară (ramus meningeus), unică, este situată deasupra nervului radicular înaintea lui, în mijlocul venelor.

Raporturile rădăcinilor spinale cu vertebrele. După ce străbat spaţiul larg al canalului vertebral, înainte de a ajunge la gaura intervertebrală, rădăcinile străbat o strîmtoare îngustă interdiscoarticulară, delimitată înainte de discul intervertebral, iar înapoi de articulaţiile vertebrale. În acest defileu se pot produce compresiile de provenienţă discovertebrală.

Raporturile rădăcinilor spinale cu apofizele spinoase. Apofizele spinoase fiind pe viu singurele repere vertebrale utilizabile, sînt importante de cunoscut raporturile care există între punctul de emergenţă sau pătrundere în măduvă a rădăcinii şi apofizele spinoase (fig. 462). Aceste raporturi ne dau posibilitatea de a determina topografia vertebroradiculară. Corespondenţa dintre rădăcini şi apofizele spinoase se poate aprecia după procedeul lui Chipault (v. pag. 309).

Constituţia anatomică şi funcţională a rădăcinilor spinale. Origine. Rădăcinile ventrale sînt alcătuite din fibre mielinice, de calibru diferit, care reprezintă prelungirile axonice ale celulelor radiculare ventrale. Aceste celule sînt grupate sub formă de nuclei în cornul anterior (cornu anterius) şi cornul lateral (cornu laterale) al măduvei şi constituie originea reală a rădăcinilor ventrale. Prelungirile lor axonice străbat orizontal substanţa cenuşie a cornului anterior, substanţa albă a funiculului ventrolateral şi apar la suprafaţa măduvei lateral de fisura mediană anterioară: este originea aparentă a rădăcinii ventrale.

Sistematizare. Ca şi celulele din care provin, fibrele rădăcinii ventrale se deosebesc după calibru, distribuţia lor periferică şi funcţia lor, în:

Fibre somatomotorii: sînt axonii celulelor radiculare (motoneuronii medulari) din cornul anterior, care se distribuie fibrelor musculare striate (fig. 463).

Fibre visceromotoare (vegetative); sînt axonii celulelor radiculare din cornul lateral (resp. tractul intermediolateral), care se distribuie viscerelor, vaselor şi glandelor.

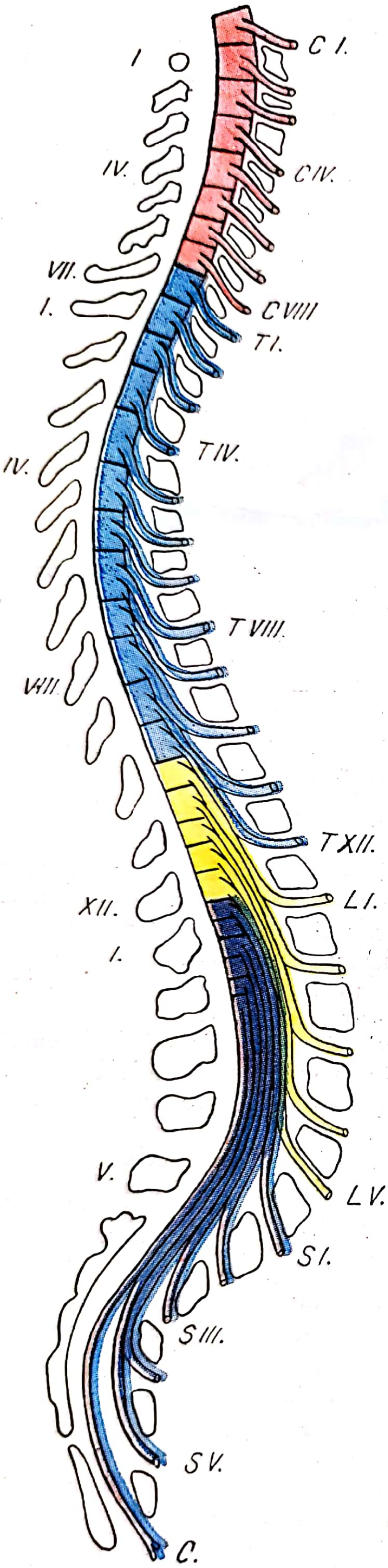

Fig. 462. Topografia radiculo-vertebrală.

Fibrele somatomotorii se pot subdiviza după diametrul, distribuţia intramusculară şi funcţia lor, în:

Fibre alfa (axonii celulelor alfa); sînt fibre mielinice groase (8—18 microni), cu conducere rapidă. Ele reprezintă fibrele motorii propriu-zise în sensul obişnuit al termenului, care se termină în fibra musculară striată. Excitarea lor electrică produce contracţia musculară, intervenind în realizarea componentei fazice a unei mişcări. Ansamblul funcţional alcătuit dintr-un motoneuron medular (cu prelungirile lui) şi din fasciculul de fibre musculare pe care-l inervează poartă numele de unitate motorie.

Fibre gamma (axonii celulelor gamma); sînt fibre mielinice subţiri (3—8 microni), cu conducere lentă. Ele inervează fibra musculară intrafusorială. Stimularea lor electrică nu este capabilă să influenţeze starea muşchiului întreg, dar măreşte descărcările spre măduvă ale fusului neuromuscular. Fibrele gamma intervin în realizarea componentei tonice a unei mişcări. Fibrele gamma din rădăcinile ventrale, corpurile musculare ale fusurilor neuromusculare, terminaţia anulospirală a fusurilor, fibrele mielinice groase din rădăcina dorsală ce se pun în legătură cu celula alfa alcătuiesc sistemul gamma. Sistemul gamma are un rol deosebit de important în menţinerea tonusului muscular. El este controlat în activitatea lui de formaţia reticulară a trunchiului cerebral.

Fibrele visceromotorii (axonii celulelor vegetative din cornul lateral) sînt fibre mielinice subţiri, cu conducerea cea mai lentă, simpatice (cervicale, toracice şi lombare) şi parasimpatice sacrate. Ele sînt în acelaşi timp fibre preganglionare, care, din nervii spinali, ajung în ganglionii simpatici (prin ramurile comunicante) şi parasimpatici (prin ramurile viscerale), unde fac sinapsa cu neuronul postganglionar.

Conexiuni centrale. Celulele somatomotorii. Celulele alfa se pun în legătură cu: terminaţia fasciculelor descendente piramidale şi extrapiramidale (tractus corticospinalis, t. rubrospinalis, t. tectospinalis, t. vestibulospinalis etc.) cu calea reflexă a fibrelor aferente (colateralele reflexomotorii ale fibrelor rădăcinii dorsale, neuronii intercalari în legătură cu terminaţia fibrelor radiculare dorsale).

Celulele gamma stabilesc legături cu terminaţia căilor reticulospinale (tr. reticulospinalis).

Celulele visceromotorii (vegetative) se pun în conexiune cu terminaţia căilor vegetative descendente, o parte din fibrele de terminare a tractului corticospinal şi calea reflexă a fibrelor aferente din rădăcina dorsală (prin interpunerea unui neuron intercalar).

Calea finală comună. Celulele radiculare ventrale fac sinapsa în măduva spinării, pe de o parte, cu toate căile descendente (axonii unor neuroni situaţi în segmentele supramedulare din sistemul nervos central), pe de altă parte, cu calea reflexă a fibrelor aferente (axonii neuronilor din ganglionul spinal, care constituie rădăcina dorsală a n. spinal), prin colateralele lor reflexomotorii sau

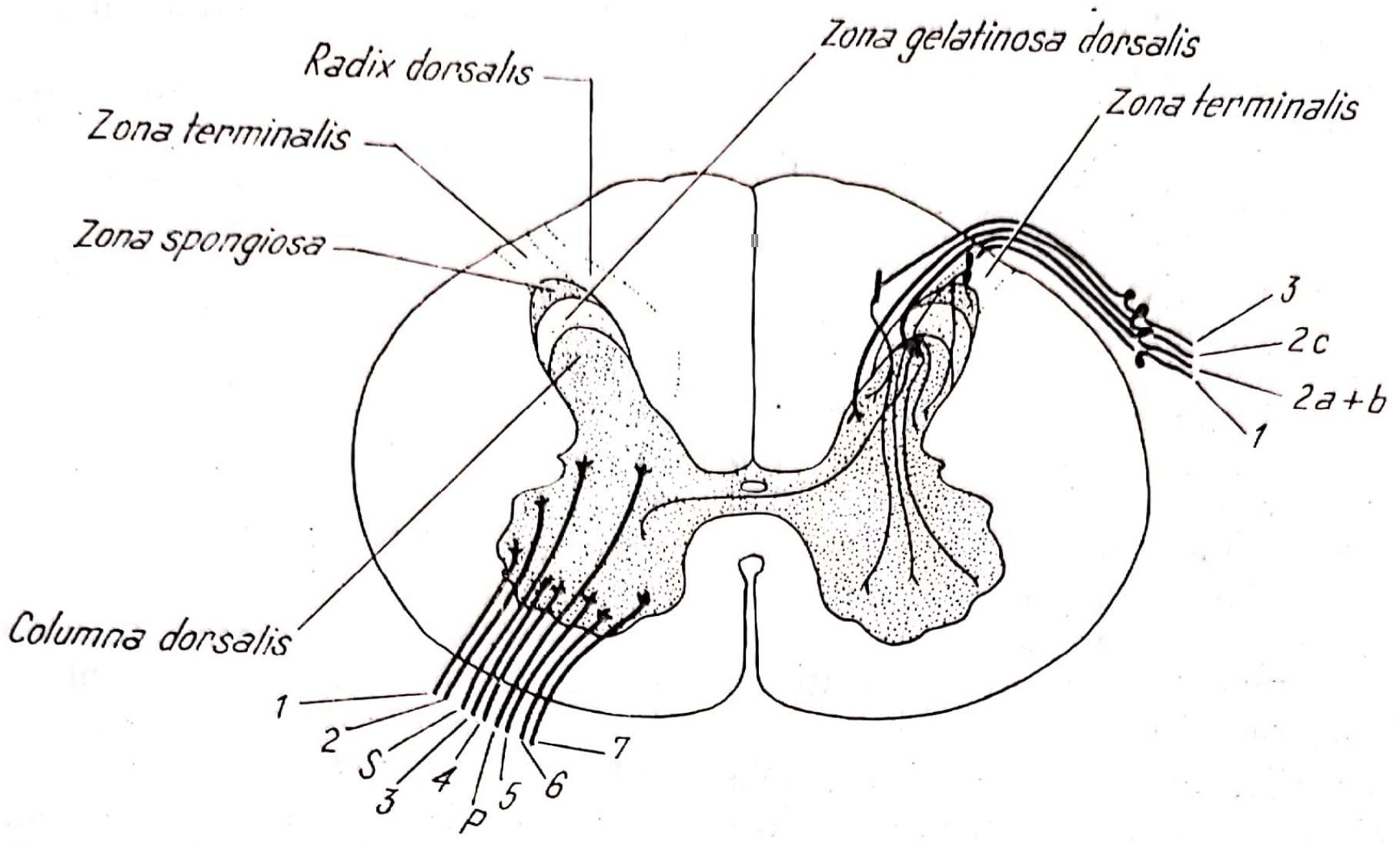
Radix dorsalis
Zona terminalis
Zona spongiosa
Zona gelatinosa dorsalis
Zona terminalis
3
2c
2a+b
1
Columna dorsalis
1
2
S
3
4
P
5
6
7

Fig. 463. Schema de alcătuire a rădăcinilor ventrale (în stînga) **şi dorsale** (în dreapta): *S* componenta ortosimpatică, *P*-componenta parasimpatică a rădăcinii ventrale; *1, 2a+b, c, 3* categoriile de fibre aferente din rădăcina dorsală.

prin interpunerea unui neuron intercalar (fig. 464). Prin rădăcina ventrală trec fibrele motricităţii somatice şi vegetative. Ele joacă un rol în conducerea influxului motor suprasegmentar (piramidal, extrapiramidal, vegetativ) şi a influxului motor segmentar (somatic şi vegetativ). De aceea, rădăcina ventrală, care însumează şi prin care se scurg spre organul efector totalitatea influxurilor motorii constituie calea finală comună.

Rădăcinile dorsale sînt alcătuite din fibre mielinice de calibru diferit şi fibre amielinice, care reprezintă prelungirile axonice ale celulelor din ganglionul spinal (protoneuronul senzitiv). Aceste celule reprezintă originea reală a fibrelor radiculare dorsale. Rădăcina dorsală pătrunde în măduvă prin sulcus lateralis posterior (terminaţia aparentă a rădăcinii dorsale), apoi fibrele ei se termină făcînd sinapsa cu deutoneuronul senzitiv (terminaţia reală a rădăcinilor dorsale), a cărui situaţie este diferită în sistemul nervos central.

Ganglionul spinal. În structura ganglionului spinal se pot deosebi trei tipuri de celule nervoase.

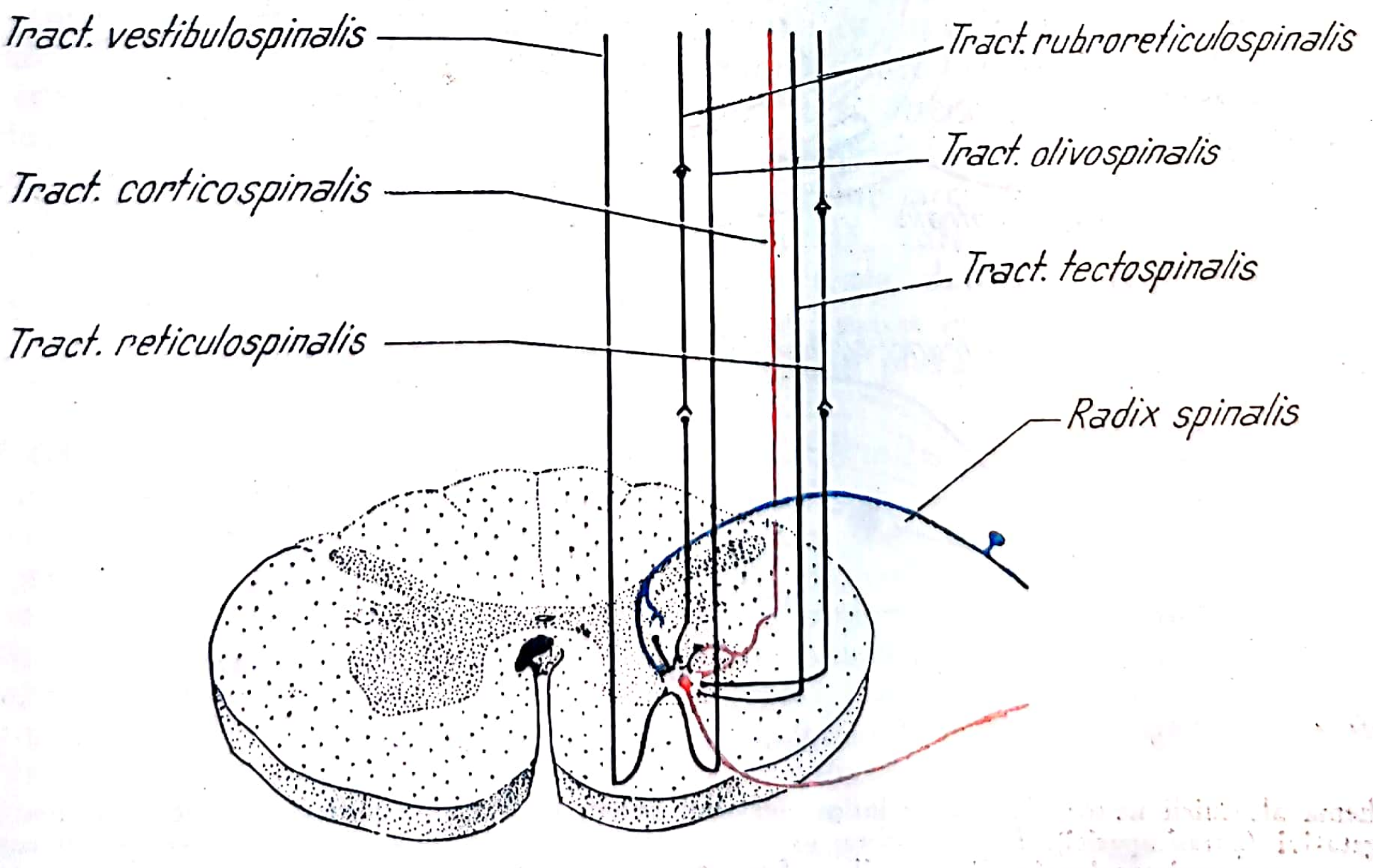
Tract. vestibulospinalis
Tract. corticospinalis
Tract. reticulospinalis
Tract. rubroreticulospinalis
Tract. olivospinalis
Tract. tectospinalis
Radix spinalis

Fig. 464. Calea finală comună.

Celulele mari, rotunde şi clare: sînt celule pseudounipolare, cu o prelungire unică, care se împarte în T sau Y în două fibre mielinice groase (somatosenzitive). Celule mici, rotunde, întunecate, cu prelungiri subţiri mielinice şi amielinice (somato- şi viscerosenzitive). Aceste două tipuri celulare reprezintă protoneuronul senzitiv. Prelungirile lor periferice aduc spre ganglionul spinal de la receptori, pe calea nervilor senzitivi şi vegetativi, diferitele modalităţi de sensibilitate; prelungirile lor centrale (axonice) vor alcătui rădăcina dorsală a nervului spinal, care astfel devine calea unică de transmitere a sensibilităţii spre măduva spinării.

Al treilea tip celular este reprezentat de celule multipolare, întunecate, cu prelungiri amielinice, considerate ca neuroni visceromotori, situaţi în ganglionul spinal, printre neuronii senzitivi.

Sistematizarea fibrelor rădăcinii dorsale. Din cele arătate rezultă că rădăcina dorsală este alcătuită din:

Fibre somato- şi viscerosenzitive şi fibre visceromotorii.

Fibrele somato- şi viscerosenzitive (axonii celulelor mari, rotunde şi clare şi ai celulelor mici, rotunde şi întunecate) se pot deosebi în trei grupe (fig. 465).

Fibre mielinice groase, grupul A (13—20 microni), cu conducere rapidă; conduc mesagii proprioceptive (inconştiente) de la terminaţia anulospirală a fusului neuromuscular. Ele dau şi colateralele reflexomotorii pentru cornul anterior al măduvei.

Fibrele mielinice de grosime mijlocie, grupul B (6—12 microni), cu conducere mai lentă; conduc sensibilitatea proprioceptivă (conştientă) de la terminaţia în inflorescenţă a fusului neuromuscular, de la receptorii situaţi în tendoane, aponevroze, suprafeţele osteoarticulare.

Fibre mielinice subţiri şi amielinice, grupul C (sub 6 microni), cu conducerea cea mai lentă; con-

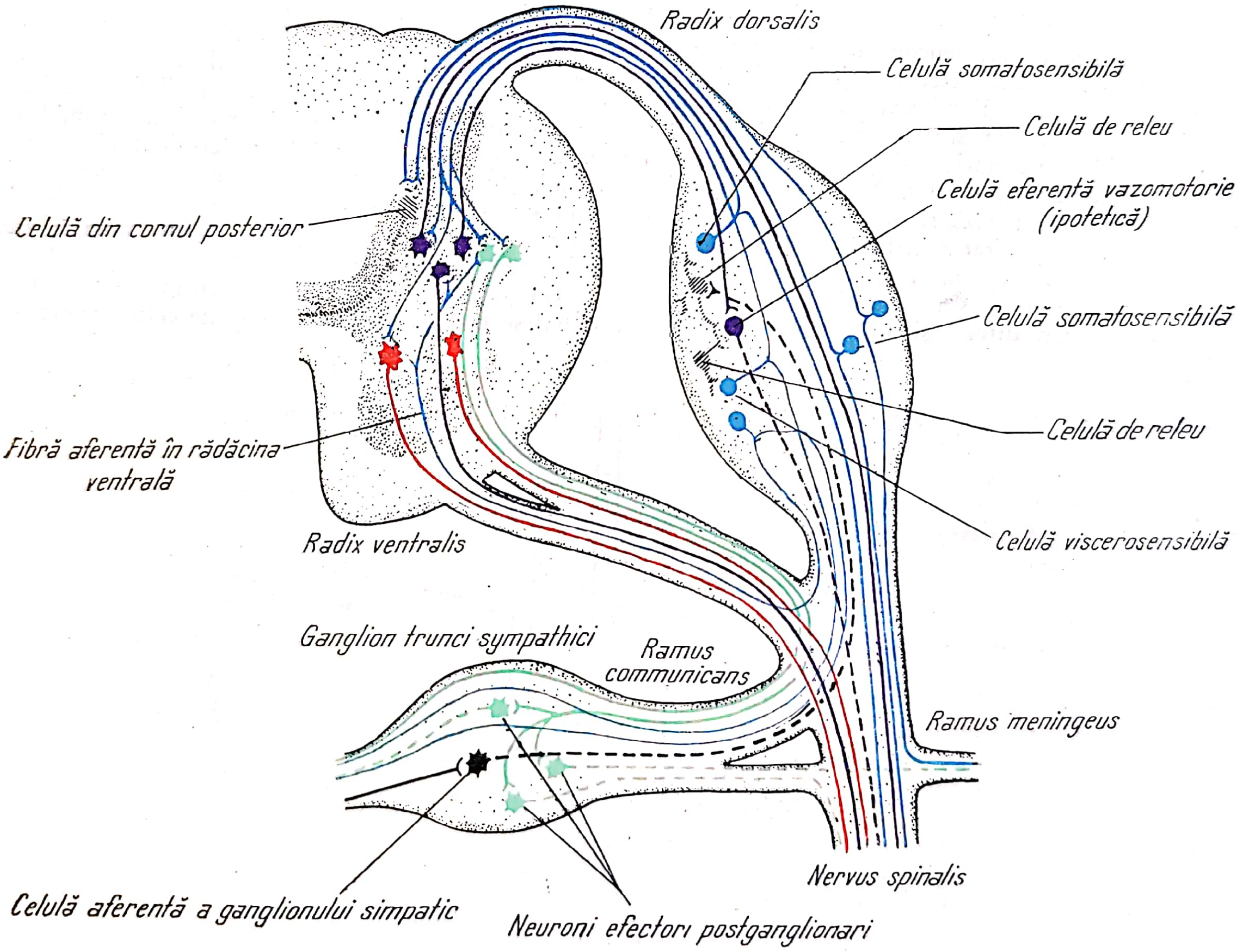
Radix dorsalis
Celulă somatosensibilă
Celulă de releu
Celulă eferentă vazomotorie (ipotetică)
Celulă din cornul posterior
Celulă somatosensibilă
Celulă de releu
Fibră aferentă în rădăcina ventrală
Celulă viscerosensibilă
Radix ventralis
Ganglion trunci sympathici
Ramus communicans
Ramus meningeus
Nervus spinalis
Celulă aferentă a ganglionului simpatic
Neuroni efectori postganglionari

Fig. 465. Schema alcătuirii neuronale a rădăcinilor nervului spinal. În rădăcina posterioară, fibrele violete arată neuroni ipotetici vegetativi (parasimpatici). În roş, fibre somatomotoare, în verde fibre visceromotoare ortosimpatice, în violet fibre visceromotoare parasimpatice, în albastru fibre aferente somatice, în albastru-deschis fibre aferente vegetative fără releu, în negru întrerupt fibre cu releu în ganglionul simpatic.

duc sensibilitatea cutanată şi viscerală de la extero- respectiv interoceptori.

Conexiuni centrale. Conexiunile centrale ale fibrelor radiculare se fac cu deutoneuronul senzitiv şi cu celulele radiculare ventrale.

Conexiuni cu deutoneuronul senzitiv. Conducerea suprasegmentară a influxului senzitiv. Fibrele mielinice groase se termină făcînd sinapsa cu celulele nucleilor lui Clark (nucleus thoracicus) şi ale nucleului bazilar al lui Bechterev (atunci cînd există), de la baza cornului posterior al substanţei cenuşii medulare. Aceste celule reprezintă originea fasciculelor spinocerebeloase: tractus spinocerebellaris anterior şi tractus spinocerebellaris posterior.

Fibrele mielinice de grosime mijlocie alcătuiesc în măduvă fasciculus gracilis şi fasciculus cuneatus şi se termină la celulele nucleilor gracilis şi cuneatus din medulla oblongata, originea lemniscului medial.

Fibrele mielinice subţiri şi amielinice fac sinapsa cu celulele substanţei gelatinoase a lui Rolando şi ale nucleului capului cornului posterior, de unde pleacă tractus spinothalamicus.

Conexiuni cu celulele radiculare ventrale somato- şi visceromotorii (conducerea segmentară a influxului senzitiv). Conexiunile rădăcinii dorsale cu celulele radiculare ventrale se fac prin colateralele reflexomotorii, care se desprind de pe traiectul fibrelor mielinice groase şi fac sinapsa direct cu celulele alfa din cornul anterior al măduvei (fig. 463). Colateralele, care se desprind de pe traiectul celorlalte grupuri de fibre radiculare dorsale, se pun în legătură, prin intermediul unui neuron conector, cu celulele alfa din cornul anterior şi cu celulele vegetative ale cornului lateral.

Fibrele visceromotorii ale rădăcinii dorsale. Existenţa fibrelor visceromotorii în rădăcina dorsală este discutată (fig. 465). Unele răspunsuri vasodilatatoare, de tip parasimpatic, obţinute prin stimularea rădăcinii dorsale, se pot explica prin ipoteza conducerii antidromice; sînt mai dificil de explicat prin aceeaşi ipoteză contracţiile gastrice, obţinute prin excitare radiculară dorsală la nivelul segmentelor T_5 şi T_{12}.

Prin rădăcina dorsală trec spre măduvă fibrele sensibilităţii somatice şi viscerale (fig. 465). Ea joacă un rol în propagarea influxului senzitiv spre căile de conducere ale măduvei şi senzitivoreflex spre celula radiculară ventrală. Funcţia visceromotorie, parasimpatică, a rădăcinii dorsale este ipotetică. Aşa cum prin rădăcina ventrală trec spre organul de reacţie totalitatea influxurilor motorii, prin rădăcina dorsală diversele sensibilităţi, pînă aici răspîndite după teritoriul lor de origine, se grupează într-un conductor unic, înainte de a se dispersa din nou în măduvă, după natura lor.

Nervul spinal (nervul mixt) este format din unirea celor două rădăcini spinale: ventrală (motorie) şi dorsală (senzitivă), în afara ganglionului spinal.

Origine. Originea nervului spinal se găseşte la unirea rădăcinii ventrale cu cea dorsală. Ea se face diferit, după regiuni: la nivelul orificiului profund al găurii intervertebrale în regiunea cervicală; în interiorul găurii intervertebrale în regiunea toracică; în interiorul canalului vertebral în regiunea lombară şi sacrată.

Forma este la origine cilindrică, apoi turtită. Lungimea medie a nervului spinal este de 10 mm; ea variază uşor după regiuni: 6—8 mm în regiunea cervicală, 12 mm în regiunea lombară. Direcţia nervului spinal este în general orizontală. El nu continuă direcţia rădăcinilor, ci formează cu ele un unghi obtuz, deschis în sus, care tinde să se apropie de un unghi drept pentru nervii lombari.

Terminare. Nervul spinal se termină prin împărţirea în două ramuri terminale la ieşirea din gaura intervertebrală; în regiunea sacrată diviziunea nervului are loc chiar în interiorul găurii intervertebrale.

Raporturile nervului spinal cu meningele. Pia mater şi arahnoida se opresc la nivelul rădăcinilor după o modalitate pe care am arătat-o la studiul rădăcinilor spinale. Dura mater formează nervului un înveliş. Acest înveliş se continuă cu epineurul, după concepţia clasică, sau se subţiază treptat şi se pierde într-un opercul fibros, care închide ieşirea din gaura intervertebrală, după concepţia modernă. Spaţiile subarahnoidiene nu mai există; spre deosebire deci de nervul radicular care este scăldat de lichidul cerebrospinal, nervul spinal are în fond structura unui nerv periferic.

Raporturile nervului spinal cu organele însoţitoare. Artera spinală traversează operculul fibros al găurii intervertebrale printr-un orificiu comun cu nervul, situîndu-se apoi în aceeaşi teacă durală. Între această teacă durală (care conţine nervul şi artera spinală) şi periostul care căptuşeşte suprafaţa interioară a găurii intervertebrale se dispune circular o lamă fibroasă, numită lama epidurală, care separă spaţiul limfatic epidural între teaca durală şi lama epidurală şi spaţiul grăsos, situat între lama epidurală şi periost, unde se găsesc plexurile venoase şi înainte ramus meningeus.

Constituţie anatomică şi funcţională. Nervul spinal este alcătuit din înmănunchierea într-un fascicul unic a totalităţii fibrelor nervoase, care intră în componenţa separată a rădăcinilor ventrale şi dorsale: fibre somatomotorii, somatosenzitive, visceromotorii şi viscerosenzitive. În plus, nervul spinal mai primeşte şi fibre amielinice, care reprezintă axonii neuronilor postganglionari din ganglionii simpatici învecinaţi. Acestea din urmă se distribuie apoi, pe calea nervului spinal şi a ramurilor lui, la vase şi glande, asigurînd în acelaşi timp troficitatea ţesuturilor din teritoriile lor de distribuţie. Această complexitate structurală conferă nervului spinal caracterul unui nerv mixt.

Distribuţie. Nervul spinal dă două feluri de ramuri: colaterale şi terminale (fig. 459). Ramurile colaterale ale nervului spinal sînt două: ramus meningeus şi ramus communicans.

Ramus meningeus (nervul sinu-vertebral al lui Luschka) se formează din două rădăcini: una spinală şi alta simpatică. Rădăcina spinală provine fie din nervul spinal însăşi, imediat după ieşirea din gaura intervertebrală, fie din ramura terminală ventrală a nervului spinal. Rădăcina simpatică se naşte din ramus communicans subiacent. O dată constituit ramus meningeus urmează un traiect recurent, străbate gaura intervertebrală, unde este situat înaintea nervului spinal, şi se termină în canalul vertebral prin ramuri vertebrale (la corpii vertebrali), discale (la discul intervertebral), ligamentare (la ligamentul longitudinal posterior) şi meningeale (la dura mater).

Ramus communicans ia naştere din nervul spinal sau din rădăcina sa ventrală şi face legătura cu ganglionul simpatic învecinat. Această ramură conţine axonii mielinici ai neuronilor vegetativi preganglionari din cornul lateral, respectiv tractul intermediolateral al măduvei, care-şi fac sinapsa cu neuronul postganglionar în ganglionul simpatic în care se termină.

Ramurile terminale ale nervului spinal. La ieşirea din gaura intervertebrală, nervul spinal se împarte în două ramuri terminale: ramus ventralis şi ramus dorsalis (fig. 459). În regiunea sacrată, această diviziune are loc în interiorul găurii intervertebrale. Ca şi nervul spinal, însăşi ramurile lui terminale sînt mixte, cu excepţia ramurii dorsale a I-ului nerv cervical, care este exclusiv motorie.

Ramurile dorsale ale nervilor spinali (rami dorsales nervorum spinalium) sînt în general mai subţiri decît ramurile ventrale, cu excepţia ramurii dorsale a celui de-al II-lea nerv cervical, care este mai voluminoasă decît ramura ventrală a aceluiaşi nerv (fig. 466). După ce au străbătut spaţiul dintre apofizele transverse a două vertebre învecinate, ramurile dorsale se distribuie, pe de o parte, muşchilor cefei şi muşchilor longitudinali — autohtoni — ai spinării, pe de altă parte, unei mari suprafeţe cutanate dorsale, întinsă de la vertex pînă la coccige.

După distribuţia lor, ramurile dorsale ale nervilor spinali se deosebesc după regiune în: rami dorsales (nn. cervicales), rami dorsales (nn. thoracici), rami dorsales (nn. lumbales), rami dorsales (nn. sacrales), rami dorsales (n. coccygeus).

Ramurile dorsale ale nervilor cervicali (rami dorsales nervorum cervicalium) se distribuie la pielea cefei şi a regiunii occipitale şi la muşchii cefei. Ramura dorsală a nervului cervical I — ramus dorsalis n. cervicalis I (n. suboccipitalis) — străbate spaţiul dintre occipital şi atlas şi se distribuie muşchilor rotatori ai capului: m. rectus capitis posterior major, m. rectus capitis posterior minor, m. obliquus capitis inferior, m. obliquus capitis superior. Ea este o ramură exclusiv motorie. Ramura dorsală a nervului cervical II — ramus dorsalis n. cervicalis II (n. occipitalis major) — iese prin spaţiul dintre arcul dorsal al atlasului şi axisului, înconjură marginea caudală a muşchiului oblic inferior al capului, perforează m. semispinalis capitis şi m. trapezius, îndreptîndu-se în sus, şi se termină între pielea păroasă şi aponevroza epicraniană în regiunea occipitală (fig. 440). Ramurile ei colaterale inervează m. obliquus capitis inferior, m. semispinalis capitis, m. longissimus capitis, m. splenius, m. trapezius, iar ramurile ei terminale, pielea regiunii occipitale, schimbînd fibre cu n. auricularis magnus şi n. occipitalis minor din plexul cervical. Ramurile dorsale ale nervilor cervicali III—VIII — rami dorsales (nn. cervicalium III—VIII) se distribuie la m. semispinalis capitis, m. longissimus capitis, m. longissimus cervicis, m. multifidus şi pielea cefei (fig. 440).

Ramurile dorsale ale nervilor toracici (rami dorsales nervorum thoracicorum) inervează pielea şi muşchii regiunii dorsale a trunchiului (fig. 466). Ramus dorsalis (n. thoracicus I) se comportă ca şi ramurile dorsale ale nervilor cervicali, dînd ramuri cutanate şi ramuri musculare. Rami dorsales (ai nn. thoracici II—VIII) se împart fiecare într-o ramură laterală (musculară), pentru m. longissimus thoracis şi m. iliocostalis, şi o ramură medială (musculocutanată), care inervează m. semispinalis thoracis, m. multifidus şi pielea spatelui şi a umărului. Rami dorsales (ai nn. thoracici VIII—XII) se comportă ca şi ramurile dorsale ale nervilor lombari şi sacraţi (fig. 466).

Ramurile dorsale ale nervilor lombari (rami dorsales nervorum lumbalium) se distribuie la regiunea dorsală a pereţilor abdominali. Ele diferă de rami dorsales nervorum thoracicorum I—VIII, prin aceea că nu mai prezintă o ramură medială musculocutanată. După ce ele au dat cîteva ramuri pentru m. longissimus, m. multifidus, fiecare se împarte într-o ramură medială şi laterală pentru pielea regiunii lombare şi fesiere.

Ramurile dorsale ale nervilor sacrali (rami dorsales nervorum sacralium), după ce ies din găurile sacrale dorsale se distribuie prin ramuri musculare la m. gluteus maximus şi prin ramuri cutanate la pielea regiunii coccigiene.

Ramurile dorsale ale nervilor coccigieni (rami dorsales nervi coccygei) sînt foarte subţiri. Ele ies prin hiatul sacrat şi se distribuie la pielea regiunii coccigiene.

Ramurile ventrale ale nervilor spinali (rami ventrales). Ramurile ventrale ale nervilor spinali sînt mai voluminoase decît ramurile lor dorsale (excepţie ramura ventrală a celui de al II-lea nerv spinal). Le fel cu nervii spinali însăşi şi ramurile lor dorsale, ramurile ventrale sînt mixte, asigurînd intervenţia motorie şi senzitivă a membrelor,

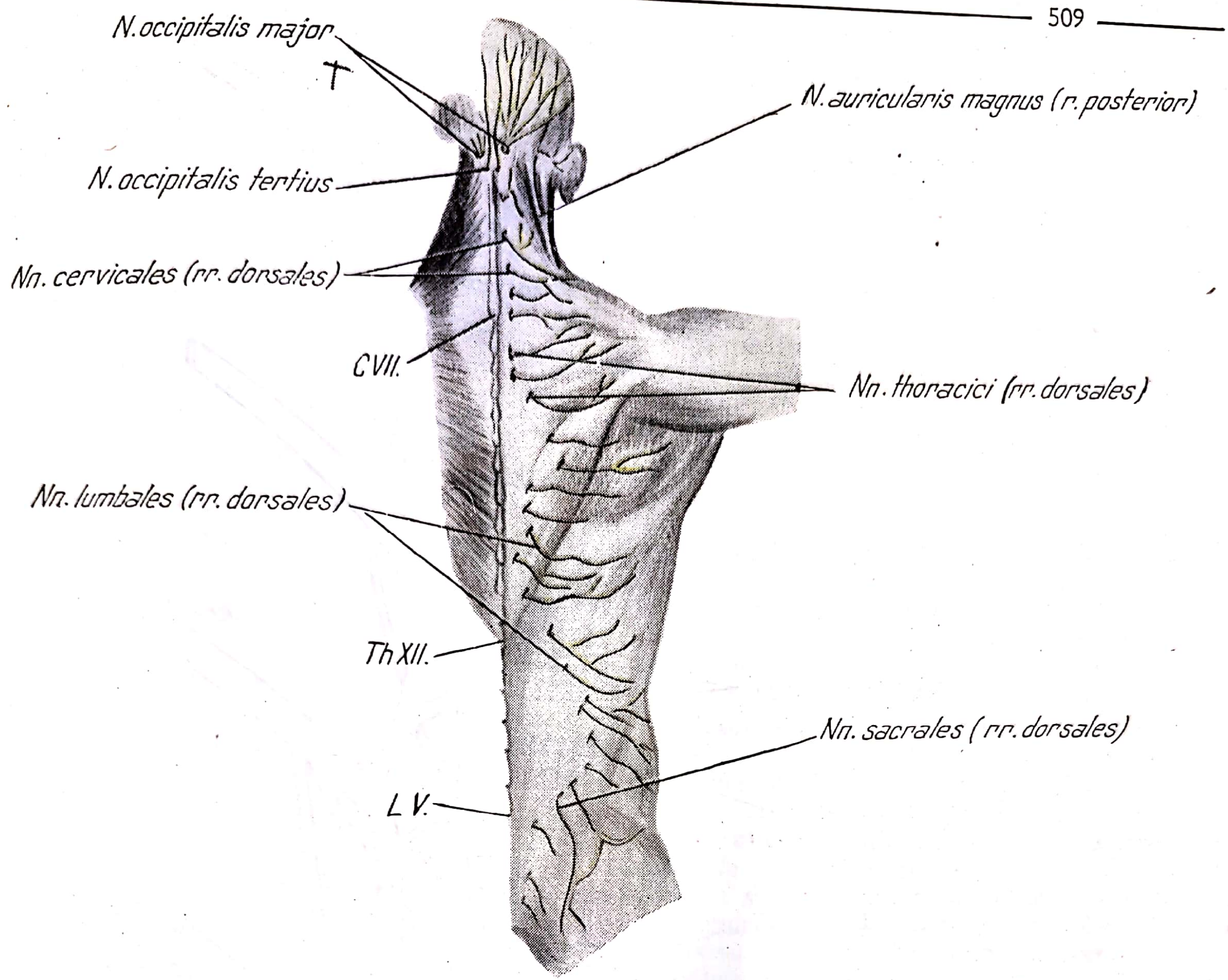
N. occipitalis major
N. auricularis magnus (r. posterior)
N. occipitalis tertius
Nn. cervicales (rr. dorsales)
CVII.
Nn. thoracici (rr. dorsales)
Nn. lumbales (rr. dorsales)
Th XII.
Nn. sacrales (rr. dorsales)
L V.

Fig. 466. Ramurile cutanate ale ramurilor dorsale ale nervilor spinali.

regiunii anterioare a gîtului și regiunii ventrolaterale a trunchiului. Dar spre deosebire de ramurile dorsale, care-și păstrează o anumită independență morfologică, ramurile ventrale ale nervilor spinali, cu excepția nervilor toracici, schimbă fibre între ele, formînd plexuri:

Plexul cervical (plexus cervicalis), format din ramurile ventrale ale primilor 4 nervi cervicali.

Plexul brahial (plexus brachialis), alcătuit din ramurile ventrale ale ultimilor 4 nervi cervicali și ramura ventrală a 1-ului nerv toracic.

Plexul lombar (plexus lumbalis), constituit din ramurile ventrale ale primilor 4 nervi lombari.

Plexul sacrat (plexus sacralis), format din ramurile ventrale ale celui de-al 5-lea nerv lombar și 1-ul sacrat în totalitate, ramurile ventrale ale celui de-al 2-lea și al 3-lea nerv sacrat în parte.

Plexul rușinos (plexus pudendalis)*, alcătuit din ramurile ventrale sacrate a 2-a și a 3-a parțial și ramura ventrală a 4-a sacrată în totalitate.

Plexul sacrococcigian (plexus sacrococcygeus)*, constituit din ramurile ventrale ale ultimilor doi nervi sacrați și ramura ventrală a nervului coccigian.

Ramurile ventrale ale nervilor toracici nu schimbă fibre între ele ca să formeze plexuri, ci se distribuie sub formă de ramuri izolate (nn. intercostales) la pielea și mușchii pereților ventrolaterali ai trunchiului.

PLEXUL CERVICAL

(plexus cervicalis)

Plexul cervical (plexus cervicalis) se formează prin „anastomozarea" ramurilor ventrale ale primilor 4 nervi spinali (cervicali). Primii patru nervi spinali (n. cervicali I — II — III și IV), după un traiect de 6—8 mm în șanțul nervului spinal (sulcus n. spinalis) al apofizei transverse, părăsesc canalul de conjugare, traversînd oper-

---

* Neomologate în N.I. În această nomenclatură se recunoaște numai nervul rușinos (n. pudendus) și plexul coccigian (plexus coccygeus).

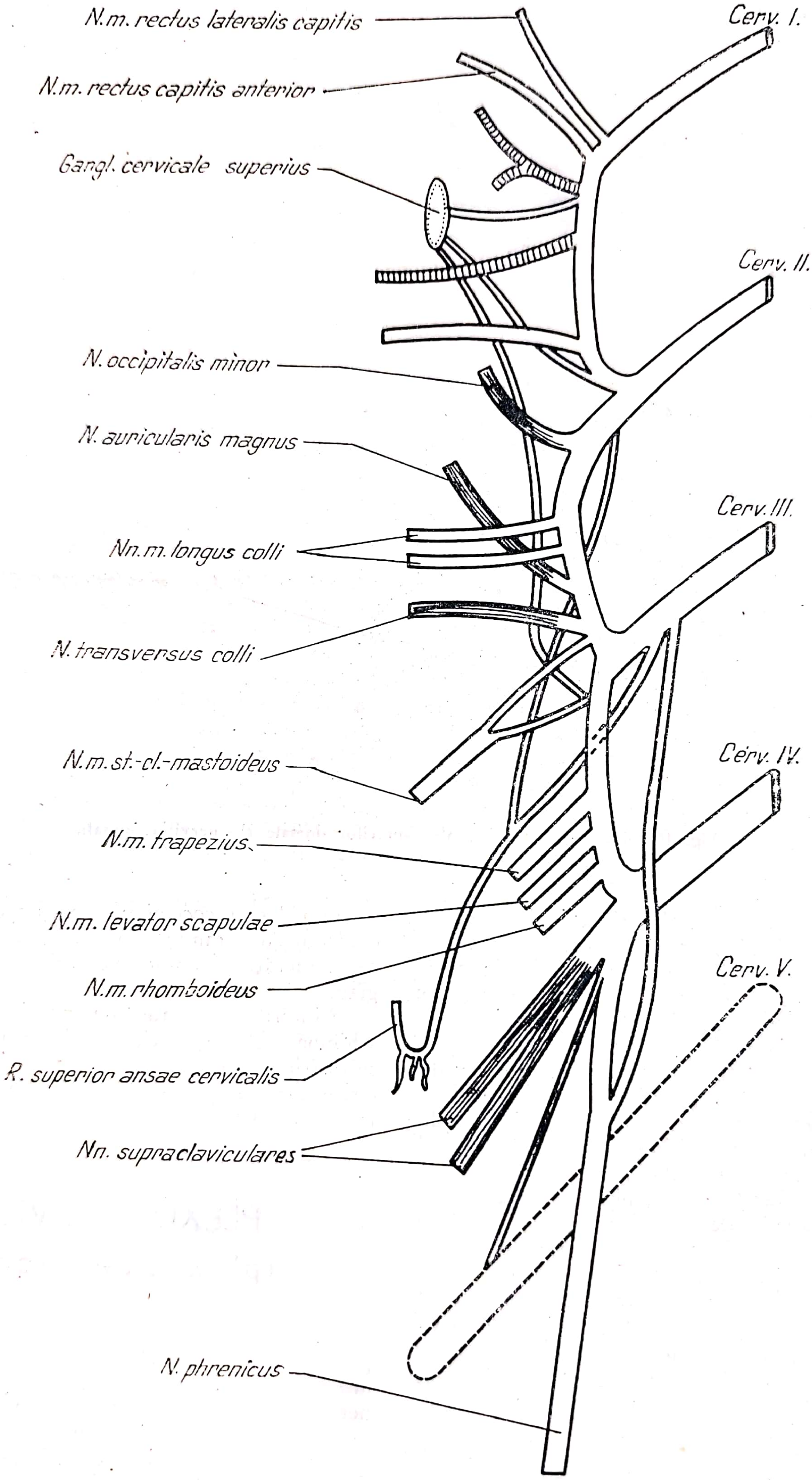
N.m. rectus lateralis capitis
Cerv. I.
N.m. rectus capitis anterior
Gangl. cervicale superius
Cerv. II.
N. occipitalis minor
N. auricularis magnus
Cerv. III.
Nn.m. longus colli
N. transversus colli
N.m. st.-cl.-mastoideus
Cerv. IV.
N.m. trapezius
N.m. levator scapulae
N.m. rhomboideus
Cerv. V.
R. superior ansae cervicalis
Nn. supraclaviculares
N. phrenicus

Fig. 467. Alcătuirea plexului cervical (schemă).

culul fibros pe care îl formează periostul. În acest traiect, nervul trece dorsal (posterior) de artera vertebrală, între mușchiul intertransversal ventral și mușchiul intertransversal dorsal, ajungînd pe fața ventrală a mușchiului scalen mediu. Primul nerv spinal, nervul spinal II și III au un traiect ușor ascendent, iar nervul IV ușor descendent. Imediat după ieșire fiecare nerv spinal emite ramura meningee (n. sinuvertebral) și se împarte în cele două ramuri ale sale: ramura ventrală și ramura dorsală (ramus ventralis și ramus dorsalis).

Fiecare ramură ventrală emite scurte ramuri musculare pentru omologii mușchilor intercostali (mm. intertransversarii ventrales) mușchii scaleni și mușchiul drept al capului lateral, apoi inervează mușchiul lung al gîtului și capului și mușchiul drept al capului anterior (C_1).

Prin bifurcarea și „anastomozarea“ fiecărei ramuri ventrale cu ramura suprajacentă se formează trei arcade, dintre care prima mai poartă numele de ansa atlasului, iar a doua numele de ansa axisului (fig. 467).

Plexul cervical este situat profund în regiunea laterală a gîtului și acoperit de lamina praevertebralis a fasciei cervicale. Topografic este situat înapoia marginei posterioare a mușchiului sternocleidomastoidian, între mușchii profunzi ai gîtului care sînt înăuntru și inserțiile mușchiului splenius și ale mușchiului levator scapulae care sînt în afară, culcat pe fața ventrală a mușchiului scalen mijlociu. Mănunchiul vasculonervos al gîtului îl acoperă ventral aproape în întregime, astfel încît nu se poate vedea decît partea inferioară a plexului, situată în afara venei jugulare interne.

Modul de formare: a) ramura ventrală a primului nerv spinal trece între occipital și atlas în șanțul arterei vertebrale, se separă de arteră la nivelul găurii transversale. Apoi se îndreaptă înainte și în jos și schimbă fibre cu o ramură ascendentă din al doilea nerv cervical. Ramura ventrală a primului nerv cervical este subțire și de multe ori acestui nerv îi lipsește ramura dorsală cu ganglionul spinal respectiv.

b) Ramura ventrală a celui de-al doilea nerv spinal (cervical) are un traiect transversal; încrucișează artera vertebrală în unghi drept și la vîrful apofizei transverse a axisului se împarte în două ramuri: 1) ramura ascendentă se alătură ramurei ventrale a primului nerv spinal (cervical); 2) ramura descendentă se alătură celui de al treilea nerv spinal (cervical).

Ramura ventrală a celui de-al doilea nerv spinal (cervical) este cam de 3 ori mai groasă ca ramura primului nerv spinal (cervical), dar mult mai subțire ca ramura dorsală a celui de-al doilea, care este nervul occipital mare (Arnold) (nervus occipitalis major).

c) Ramura ventrală a celui de-al treilea nerv spinal (cervical) ajunsă la vîrful apofizei transverse se bifurcă asemănător celei de-a doua: 1) ramura ascendentă se alătură pe dinaintea apofizei transverse a axisului ramurei celui de-al doilea nerv spinal (cervical) și 2) ramura descendentă se alătură ramurei celui de-al patrulea nerv spinal (cervical). Această ramură predomină ca volum asupra celorlalte.

d) Ramura ventrală a celui de-al patrulea nerv spinal (cervical) se împarte și ea în două ramuri, care se unesc cu ramura descendentă a ramurei anterioare a celui de-al treilea nerv spinal (cervical) și trimite un firișor anastomotic la ramura ventrală a celui de-al cincilea nerv spinal (cervical).

Astfel, plexul cervical este format din 3 arcade de nervi micști, dar această dispoziție se găsește (fig. 467) numai în 10—15% din cazuri, din cauză că pot interveni trei factori: a) mușchiul scalen mediu se inseră numai pe 6 tuberculi posteriori ai apofizelor transverse; b) cele trei arcade nu sînt egale, inegalitatea putînd merge la neformarea lor; c) volumul celor 4 ramuri ventrale (C_1—C_4) este inegal, primul nerv spinal (cervical) avînd chiar tendința de a trece în domeniul nervilor spinocerebrali.

Plexul cervical schimbă fibre, se anastomozează cu: a) nervul hipoglos prin mai multe firișoare; b) cu nervul vag printr-un firișor inconstant, care provine ca și pentru nervul hipoglos din prima arcadă; c) cu simpaticul cervical prin 3 sau 4 firișoare de legătură între ramurile constitutive ale plexului și ganglionul cervical superior și mediu; d) ramurile plexului cervical schimbă fibre cu n. accesor, n. facial, cu simpaticul cervical (pars cephalica systematis sympathici).

Distribuția. Ramurile plexului cervical sînt împărțite în superficiale sau cutanate și musculare sau profunde. Totalitatea ramurilor superficiale sînt denumite adeseori și plexul cervical superficial.

Ramurile cutanate sînt (fig. 468):

Nervul mic occipital (nervus occipitalis minor) iese din al treilea nerv cervical, de obicei ca o ramură mică, dar uneori împărțită în două ramuri. Ocolește marginea posterioară a m. sternocleidomastoidian deasupra jumătății sale posterioare, unde ajunge prefascial, îndreptîndu-se de-a lungul acestei margini spre regiunea mastoidiană. Aici se divide în mai multe ramuri, care formează unghiuri deschise în sus și se răspîndește de la teritoriul nervului occipital mare la regiunea temporală. Ramurile terminale se împrăștie în partea laterală a regiunii occipitale și a regiunii parietale la piele. Firișoarele cele mai anterioare ating retroauricular și se distribuie la partea superioară a pavilionului; aceste ramuri se pot anastomoza cu ramuri din nervul mare auricular și cu ramura articulară posterioară a facialului, iar firișoarele posterioare pot să se anastomozeze cu ramuri terminale din nervul occipital mare.

Dacă reducția embrionară a marginei ventrale a nervului trapez este incompletă, ceea ce înseamnă

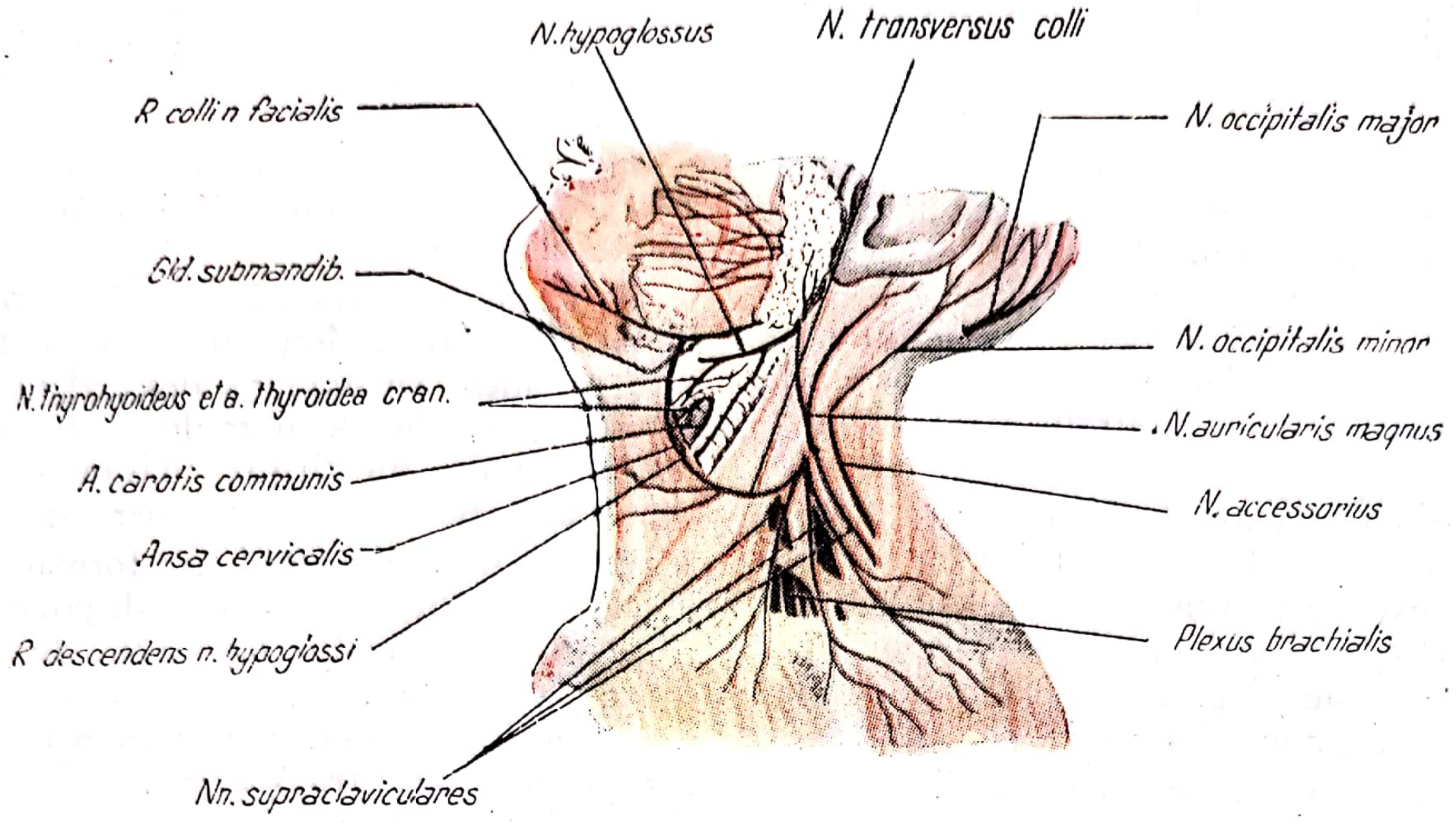

Fig. 468. Ramurile cutanate ale plexului cervical.

că originile separate ale muşchiului trapez şi sternocleidomastoidian se contopesc, nervul va perfora inserţia musculară, traiectul său fiind deviat dorsal.

Între nervul occipital mic şi nervul auricular mare se întîlneşte adeseori o ramură suplimentară foarte subţire, care a fost numită mică ramură mastoidiană. Aceasta dă un firişor care trece deasupra trapezului şi se răspîndeşte la pielea din regiunea mastoidiană.

2. *Nervul auricular mare* (n. auricularis magnus) îşi face apariţia la mijlocul marginii dorsale a muşchiului sternocleidomastoidian. El este de obicei ramura cea mai voluminoasă dintre ramurile superficiale şi ia naştere din ramura ventrală a celui de-al treilea nerv spinal (cervical), după ce acesta a primit o anastomoză de la al doilea. Ieşit de sub muşchiul sternocleidomastoidian, merge prefascial peste faţa laterală a muşchiului către lobul urechii (unghiul mandibulei). În general perforează lama superficială a fasciei cervicale la marginea muşchiului şi merge în ţesutul lax subcutanat, puţin înaintea venei jugulare externe. Se împarte în ramuri dorsale (ramus posterior) pentru pielea feţei mediale a pavilionului, care perforează cartilagiul, răspîndindu-se şi la elementele conductului. Ramuri ventrale (ramus anterior) se răspîndesc în pielea regiunii gonionului.

În traiectul său emite ramura parotidiană, care încrucişează vena jugulară externă şi atingînd polul inferior al glandei parotide se resfiră într-un buchet de 4—5 firişoare. Unele firişoare se răspîndesc la suprafaţa glandei, altele traversează glanda şi se termină în pielea regiunii parotideomaseterice. Această ramură se „anastomozează“ cu nervul occipital mic şi nervul auricular posterior (din n. facial).

3. *Nervul transvers al gîtului* (n. transversus colli) ocoleşte cu cei dinainte sau separat, ceva mai jos, marginea dorsală a muşchiului sternocleidomastoidian. Îndreptîndu-se înainte, trece obligatoriu peste faţa laterală a muşchiului sub platysma. La acest nivel se împarte într-o ramură superioară şi o ramură inferioară. Ramura superioară este mai puternică şi inervează pielea gîtului de la marginea mandibulei pînă la claviculă. Ramurile terminale perforează platysma în puncte variabile, unele însă rămîn sub platysmă şi schimbă fibre, cu ramuri din nervul facial (ramus colli), care va inerva motor platysma. Această „anastomoză“ a fost denumită ansa cervicală superficială. Nervul transvers al gîtului emite de obicei o mică ramură ascendentă vasculară, care însoţeşte vena jugulară externă.

4. *Nervii supraclaviculari* (Nn. supraclaviculares) ies de sub marginea dorsală a muşchiului sternocleidomastoidian, ca un fascicul de 4—5 ramuri, la 1 cm sub nervul transvers al gîtului. În prima parte a traiectului lor merg sub fascie pe muşchiul scalen mediu oblic înainte. Ramurile se răspîndesc sub formă de evantai, străbat fascia şi merg peste claviculă şi acromion şi inervează pielea din regiunea intraclaviculară, regiunea axilară şi regiunea deltoidiană (fig. 468).

Se deosebesc în nervi supraclaviculari anteriori (n. supraclaviculares mediales), medii (intermedii) şi posteriori (laterales sive posteriores). Ramura cea mai anterioară merge ventral, de-a lungul marginei dorsale a sternocleidomastidianului, apoi trece peste muşchi şi claviculă şi se distribuie la pielea din fosa supraclaviculară mică şi regiunea sternală; iar ramura cea mai dorsală merge orizontal înapoi şi se termină la muşchiul trapez. Trebuie să mai notăm că unele ramuri superficiale ale plexului cervical pot schimba fibre cu similarele lor de partea opusă. Plexul cervical profund este format de ramurile musculare. Aceste ramuri musculare sînt următoarele:

1. *Ansa cervicală* (ansa cervicalis) sau ansa hipoglosului (fig. 467) este legătura nervului hipoglos cu C_1—C_3. Din C_2 pleacă o ramură groasă care se uneşte cu o ramură din C_3 (rar şi din C_4) şi dă naştere ramurei inferioare a ansei cervicale. Aceasta coboară pe lîngă vena jugulară internă, iar pe faţa ventrolaterală a venei, aproximativ la înălţimea tendonului intermediar al muşchiului omohioidian trece sub forma unui arc (ansă) în ramura superioară. Ramura superioară se alătură nervului hipoglos, acolo unde acest nerv întretaie faţa laterală a arterei carotide interne, contribuind la delimitarea triunghiului lui Farabeuf. Ramura superioară conţine în mare parte fibre provenind din C_1 şi C_2. În unele cazuri, unirea celor două ramuri se face mai sus şi atunci vorbim de o ansă scurtă, care se găseşte situată între vena jugulară internă şi artera carotidă comună.

Din convexitatea arcului ansei se desprind ramuri pentru ambele pîntece al muşchiului omohioidian, muşchiul sternohioidian şi muşchiul sternotiroidian. Pentru muşchiul tirohioidian, ramura se desprinde de obicei de pe traiectul nervului hipoglos; poate însă exista o ramură tirohioidiană a ansei cervicale pentru acest muşchi. Totdeauna ramura aceasta aparţine în realitate plexului cervical (fig. 468).

2. *Nervul muşchiului sternocleidomastoidian* (n. musculi sternocleidomastoidei) pleacă din C_2 şi C_3 prin două rădăcini, merge în muşchiul omonim, anastomozîndu-se cu ramura externă a nervului accesor (vezi fig. 469).

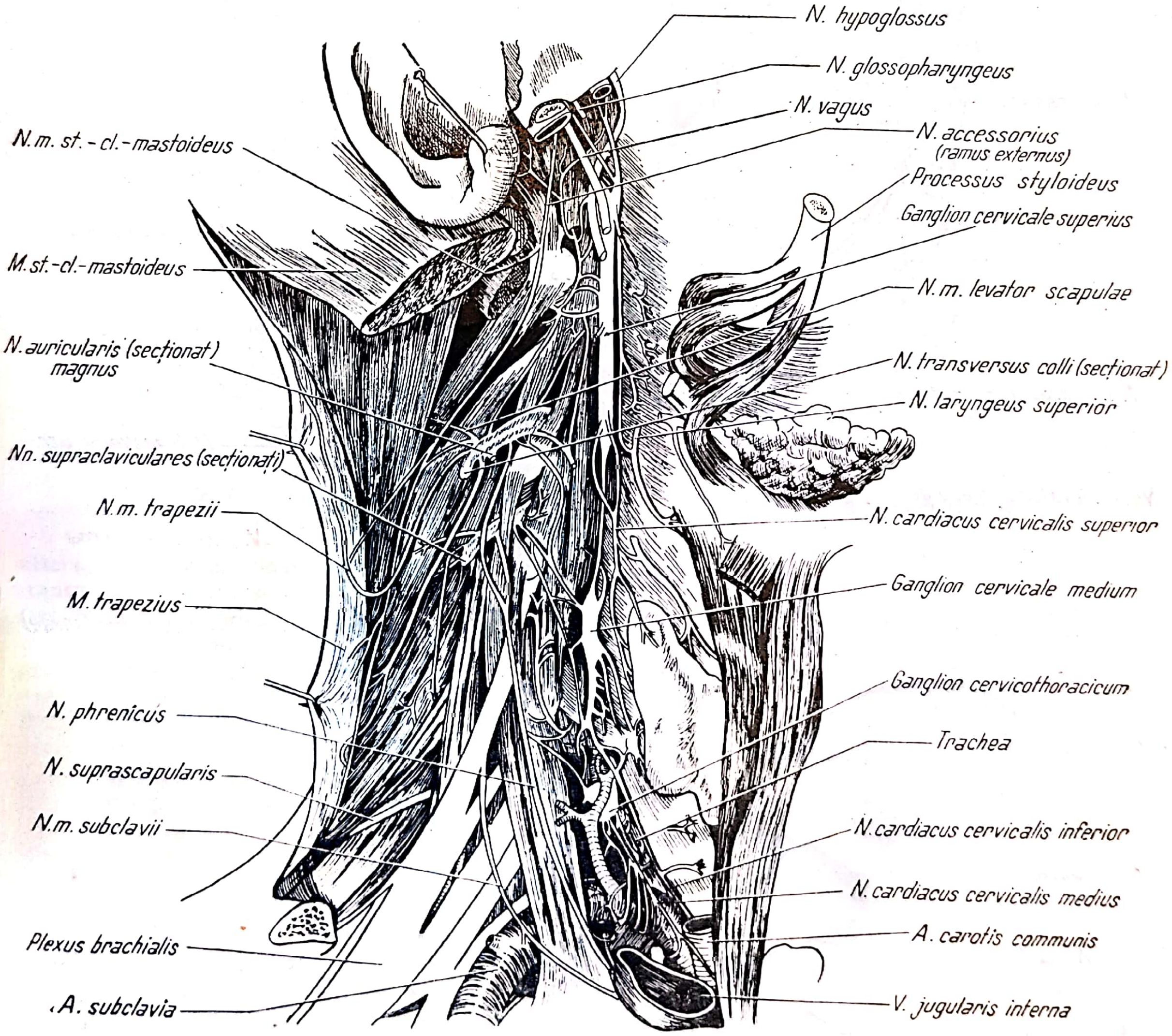
N. hypoglossus
N. glossopharyngeus
N. vagus
N.m. st.-cl.-mastoideus
N. accessorius (ramus externus)
Processus styloideus
Ganglion cervicale superius
M. st.-cl.-mastoideus
N.m. levator scapulae
N. auricularis (secționat) magnus
N. transversus colli (secționat)
N. laryngeus superior
Nn. supraclaviculares (secționați)
N.m. trapezii
N. cardiacus cervicalis superior
M. trapezius
Ganglion cervicale medium
Ganglion cervicothoracicum
N. phrenicus
Trachea
N. suprascapularis
N.m. subclavii
N. cardiacus cervicalis inferior
N. cardiacus cervicalis medius
A. carotis communis
Plexus brachialis
A. subclavia
V. jugularis interna

Fig. 469. Ramurile profunde ale plexului cervical.

3. *Nervul muşchiului trapez* (n. musculi trapezii) naşte din C_3 şi C_4 şi merge la m. trapez, după ce mai întîi trimite o anastomoză ramurei externe a nervului accesor.

Conform nomenclaturii internaţionale aceste ultime două ramuri sînt considerate ca „rami communicantes“ cu nervul accesor. Fibrele nervoase pleacă din C_2 pentru sternocleidomastoidian şi din C_2—C_4 pentru trapez. Fibrele din C_2 pleacă din nervul occipital mic şi întîlnesc de obicei nervul accesor în grosimea muşchilor. Fibrele din C_3 şi C_4 merg subfascial, nervul accesor pe faţa profundă a muşchiului trapez.

4. *Nervul muşchiului romboid* (nervus musculi rhomboidei) naşte din C_3 sau C_4, înconjură muşchiul scalen posterior, se îndreaptă către unghiul superior al scapulei şi pătrunde în muşchi. Acest nerv nu există de obicei ca unitate separată, ci este legat de următorul.

5. *Nervul muşchiului ridicător al scapulei* (ramus musculi levatoris scapulae) pleacă în parte direct din C_4 şi C_5 prin intermediul nervului dorsal al scapulei (din plexul brahial). Muşchiul levator scapulae are deci doi nervi: unul superior care înconjură muşchiul scalen posterior şi altul inferior (vezi fig. 469).

6. *Nervul frenic sau diafragmatic* (nervus phrenicus) naşte din C_4 printr-o rădăcină principală şi, în mod obişnuit, mai primeşte rădăcini secundare din C_3 şi C_5; fibrele nervoase din C_5 au uneori traiect lung, trecînd pe sub nervul subclavicular şi sub numele de „phrenicus accessorius“ întîlnesc nervul frenic la nivelul coastei întîi. Trunchiul nervului coboară pe faţa anterioară a scalenului, pătrunde în torace, ajunge la diafragmă în care se termină (fig. 469, 470).

Nervul frenic are raporturi importante: la gît se află lateral de artera cervicală ascendentă şi

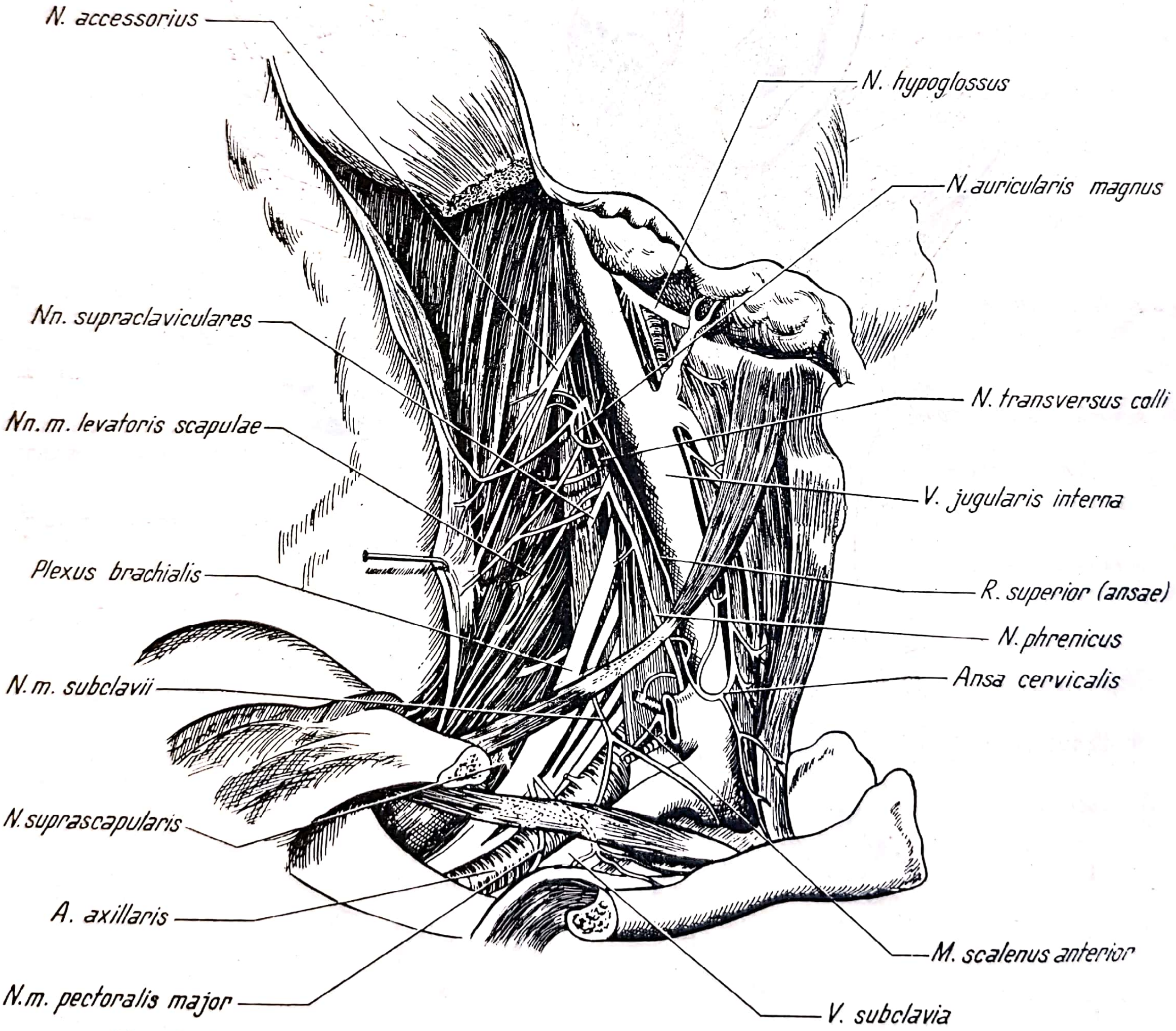
N. accessorius
N. hypoglossus
N. auricularis magnus
Nn. supraclaviculares
N. transversus colli
Nn. m. levatoris scapulae
V. jugularis interna
Plexus brachialis
R. superior (ansae)
N. phrenicus
N. m. subclavii
Ansa cervicalis
N. suprascapularis
A. axillaris
M. scalenus anterior
N. m. pectoralis major
V. subclavia

Fig. 470. Regiunea gîtului disecată pentru demonstrarea ansei cervicale şi a nervului frenic.

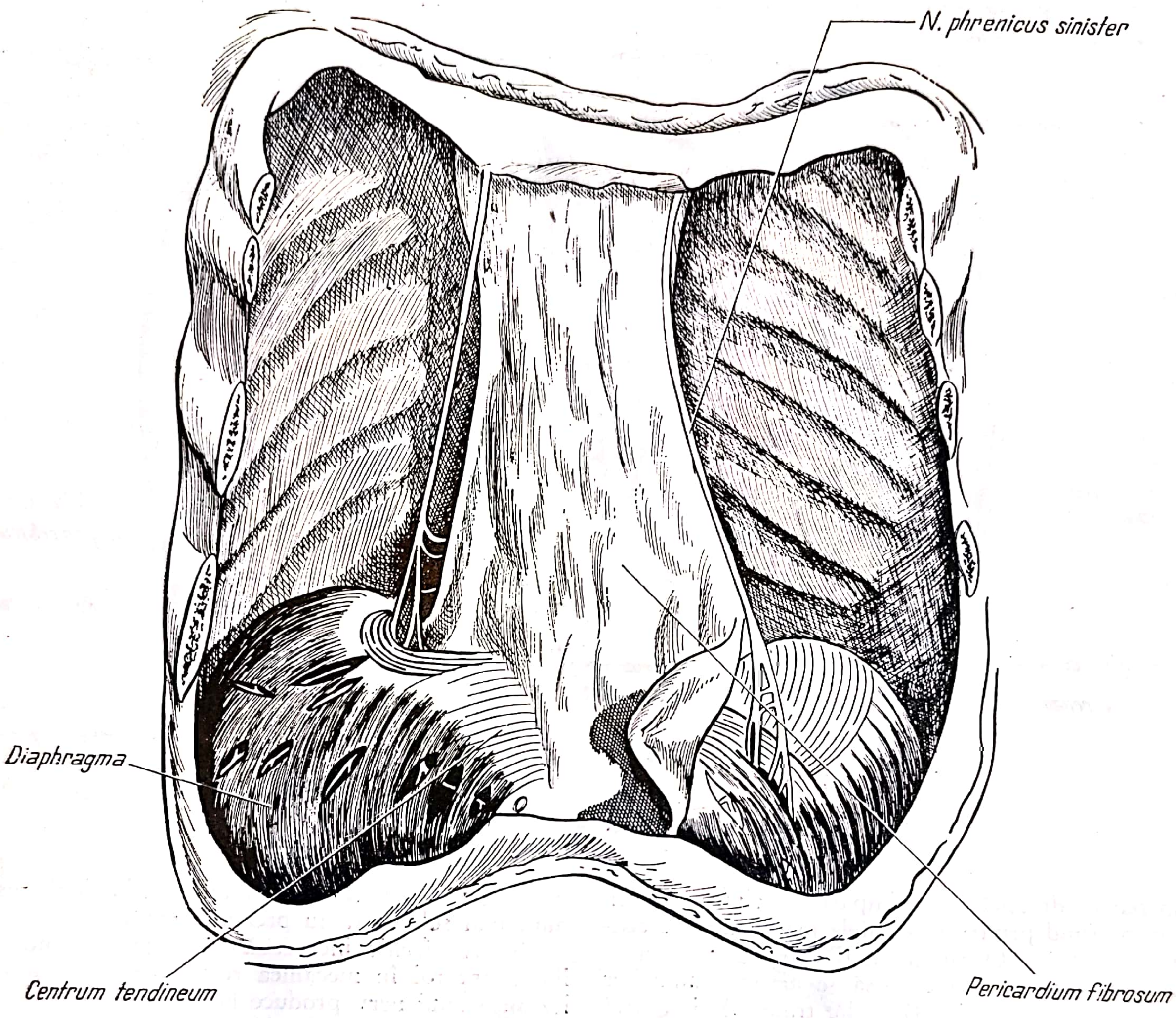

Fig. 471. Traiectul şi raporturile nervului frenic în torace. Plămînii au fost îndepărtaţi.

artera tiroidiană inferioară, este încrucişat de artera transversă a gîtului şi artera suprascapulară, care trec înaintea lui. Medial de nerv se află mănunchiul vasculonervos al gîtului, conţinut într-o teacă proprie. Tot medial pe planul vertebral se află cuprins într-o dedublare a lamei prevertebrale din fascia cervicală simpaticul cervical (pars cervicalis systematis sympathici).

La intrarea în torace, nervul frenic trece între artera şi vena subclaviculară pe care le încrucişează. Tot aici este în raport cu aşa-numita răspîntie venoasă a lui Pirogoff, formată din vărsarea venelor vertebrale, jugulare posterioare, venei jugulare externe, canalului limfatic drept şi canalului toracic (pe stînga). Mai este în raport cu cupula şi cu artera toracică internă, pe care o încrucişează la dreapta trecînd înaintea ei, iar la stînga înapoia ei. În această regiune n. frenic se anastomozează cu nervul vag, simpaticul cervical (pars cervicalis sistematis sympathici) şi nervul subclaviar.

În torace este acoperit de pleura mediastinală, trecînd în mediastinul anterior deasupra pericardului fibros, avînd raporturi diferite la dreapta şi la stînga: a) frenicul drept coboară pe partea laterală a venei branhiocefalice drepte, a venei cave superioare, merge între pleura mediastinală şi pericard, înaintea pediculului (radix) pulmonar şi ajunge la diafragmă (fig. 471);

b) frenicul stîng trece pe stînga arcului aortic, apoi înaintea pediculului pulmonar stîng, în dreptul pericardului face un ocol, descriind o curbă întinsă cu concavitatea înainte şi înăuntru, mergînd în interstiţiul dintre pleura mediastinală şi pericard şi ajunge la diafragmă.

În traiectul lor toracic, nervii frenici sînt însoţiţi de artera pericardiacofrenică, ramură din artera toracică internă.

Nervul frenic drept ajunge la diafragmă în centrul tendinos, lateral de vena cavă inferioară

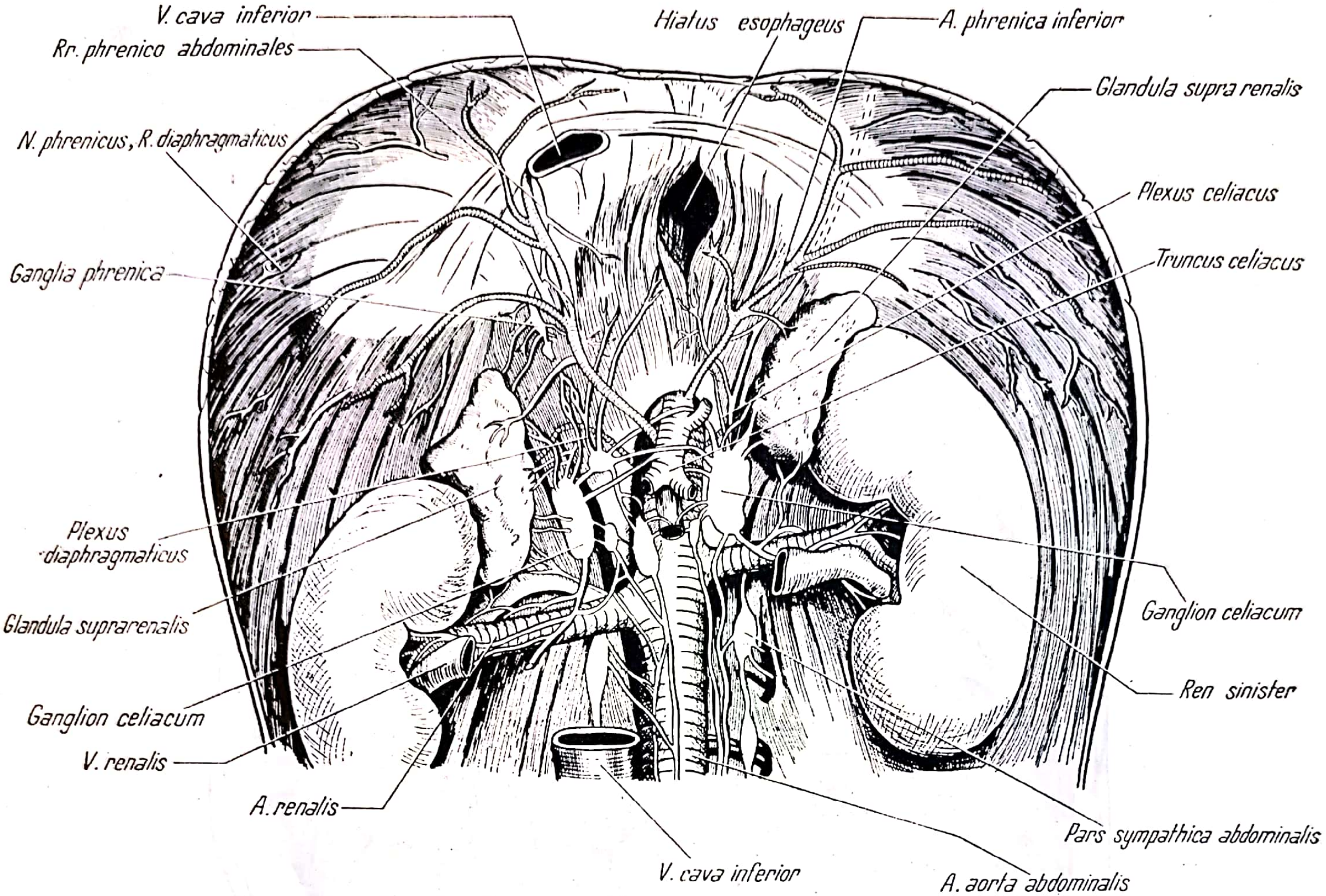
V. cava inferior
Rr. phrenico abdominales
Hiatus esophageus
A. phrenica inferior
Glandula supra renalis
N. phrenicus, R. diaphragmaticus
Plexus celiacus
Ganglia phrenica
Truncus celiacus
Plexus diaphragmaticus
Ganglion celiacum
Glandula suprarenalis
Ren sinister
Ganglion celiacum
V. renalis
A. renalis
Pars sympathica abdominalis
V. cava inferior
A. aorta abdominalis

Fig. 472. Ramurile abdominale ale nervului frenic.

(în partea dreaptă) şi se împarte în cîteva ramuri, care pătrund printre fasciculele tendinoase ale centrului tendinos. O ramură mai voluminoasă perforează diafragma şi merge să se alăture ramurilor din plexul celiac (fig. 472). Pe traiectul ei se află cîţiva ganglioni nervoşi (ganglionii frenici ai lui Luschka). Nervul frenic stîng ajunge la diafragmă înaintea foliolei stîngi şi se comportă la fel cu cel drept, cu deosebirea că ramura abdominală este mult mai subţire şi nu prezintă ganglioni.

Nervul frenic inervează diafragma, avînd un important rol în mecanica respiratorie. De aceea, leziunea unui nerv produce hemiparalizia diafragmei, astfel că în inspiraţie toracele se dilată, dar scobitura epigastrică şi regiunile hipochondriace se înfundă.

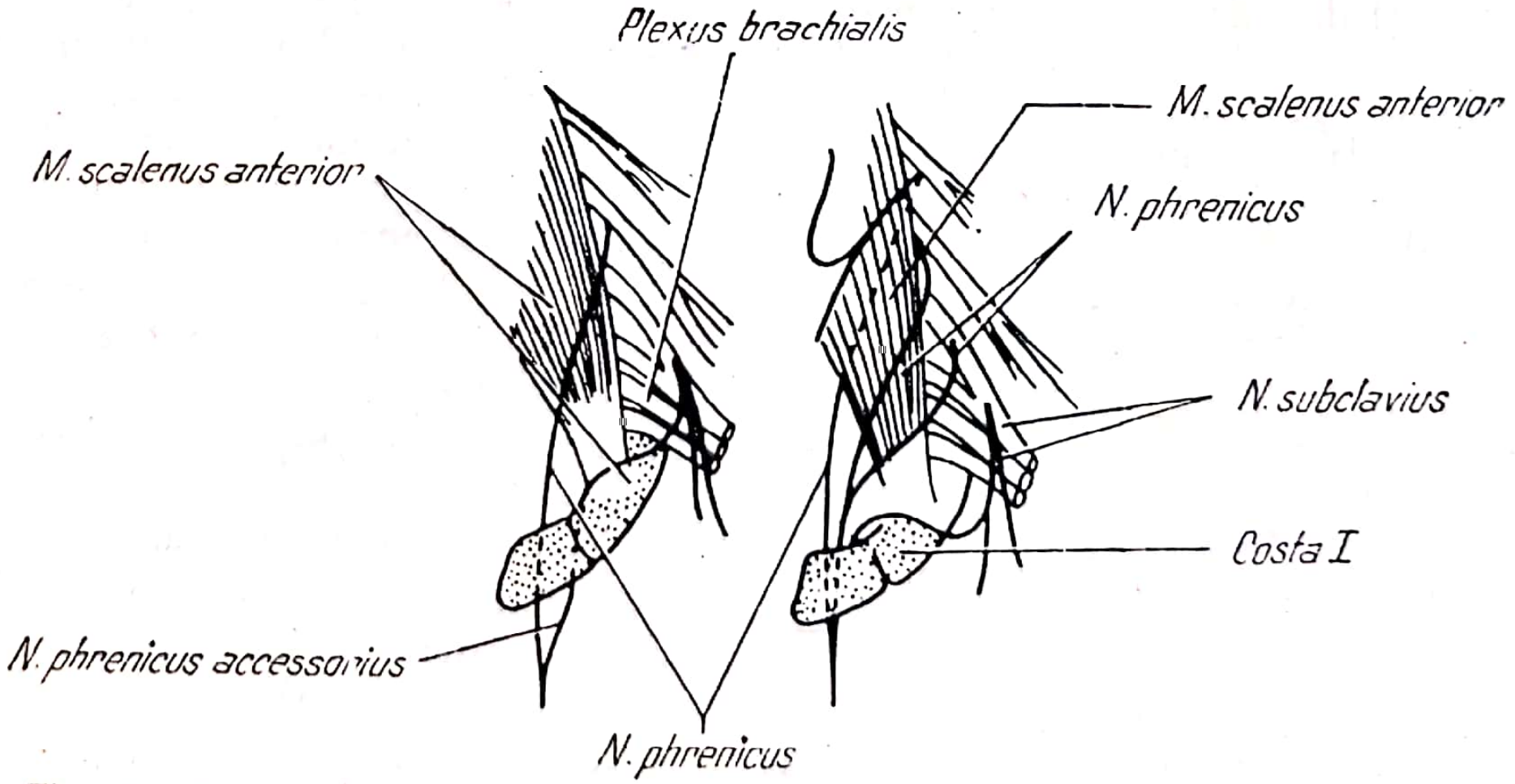
Plexus brachialis
M. scalenus anterior
M. scalenus anterior
N. phrenicus
N. subclavius
Costa I
N. phrenicus accessorius
N. phrenicus

Fig. 473. Schemă demonstrînd variabilitatea de alcătuire a nervilor frenici accesorii.

Nervii frenici accesorii. Diversele rădăcini de origine normală a nervului frenic pot să conţină toate fibrele. Un trunchi nervos mai subţire desprins dintr-un punct variabil poate să ajungă la nervul frenic fie la baza gîtului, fie în torace. Au fost semnalate următoarele posibilităţi: a) o ramură anterioară din C_5; b) mai des o ramură anterioară din C_4; c) excepţional o ramură anterioară din C_3 şi d) anastomoza cu n. subclaviar (fig. 473).

7) *Nervii muşchilor scaleni* nu sînt constanţi. Niciodată nu au fost semnalate fibre nervoase pentru scalenul anterior şi scalenul posterior; dar adesea un firişor nervos naşte din C_4 şi pătrunde în muşchiul scalen mediu.

8) *Nervul muşchiului drept anterior al capului* (nervus m. recti capitis anterioris) naşte cîteodată din ansa atlasului, printr-un trunchi comun cu nervul muşchiului drept lateral al capului.

9) *Nervul muşchiului lung al gîtului* (n. m. longi colli) naşte direct din C_2—C_3, iar pentru muşchiul drept lateral al capului, din C_1—C_4. Amîndoi nervii sînt foarte subţiri şi se duc la muşchii respectivi.

PLEXUL BRAHIAL
(plexus brachialis)

Ramurile dorsale ale nervilor cervicali V, VI, VII, VIII şi ramura dorsală a nervului toracic I nu se unesc între ele. Aceste ramuri, după ce se desprind din nervii spinali, pătrund între muşchii cefei (semispinalis capitis şi cervicis) pe care îi inervează şi după ce perforează m. splenius şi trapez, ajung în ţesutul subcutan. Prin fibrele senzitive inervează pielea cefei pînă la o linie orizontală, care trece prin spina scapulei.

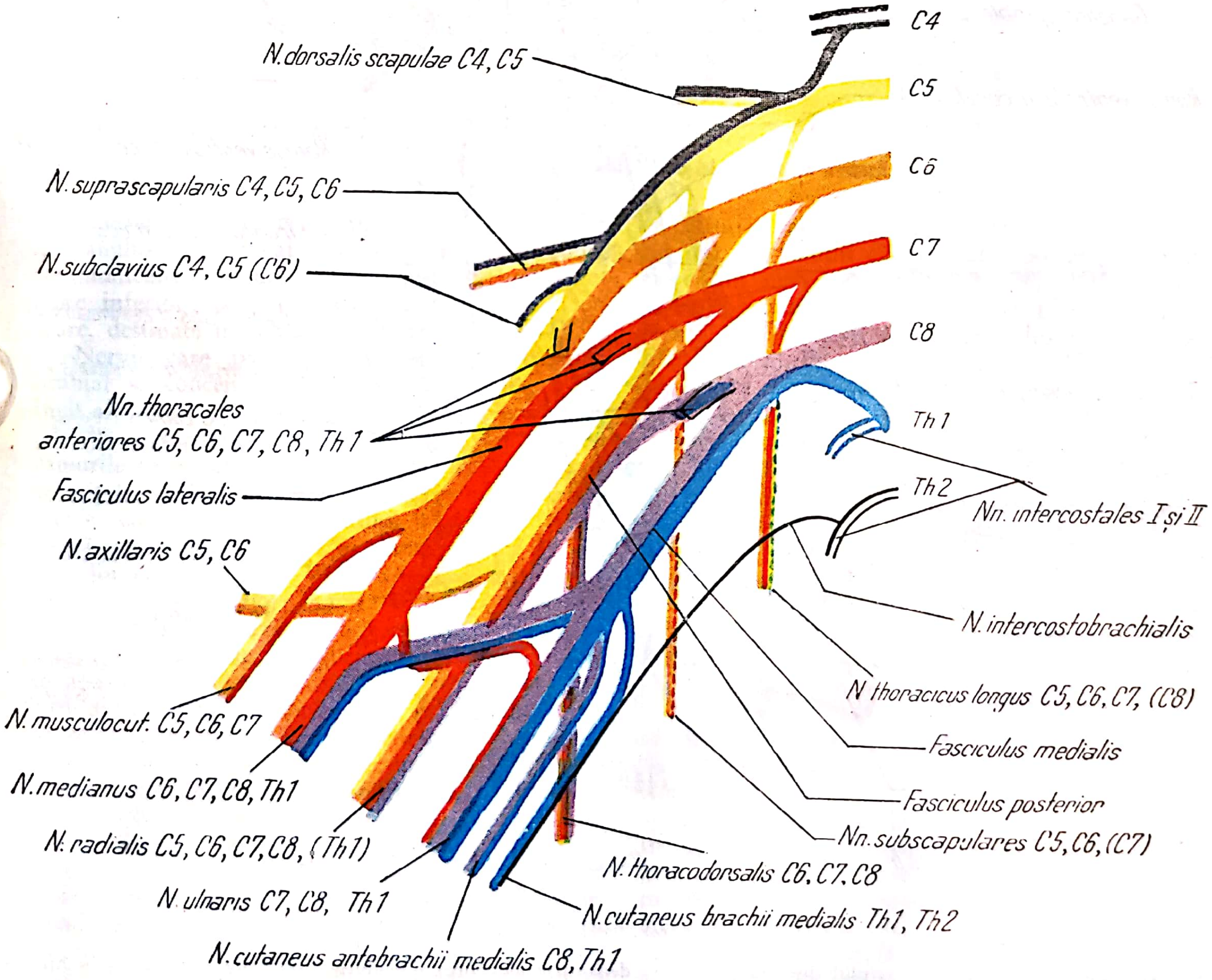
C4
C5
C6
C7
C8
Th1
Th2
N. dorsalis scapulae C4, C5
N. suprascapularis C4, C5, C6
N. subclavius C4, C5 (C6)
Nn. thoracales anteriores C5, C6, C7, C8, Th1
Fasciculus lateralis
N. axillaris C5, C6
N. musculocut. C5, C6, C7
N. medianus C6, C7, C8, Th1
N. radialis C5, C6, C7, C8, (Th1)
N. ulnaris C7, C8, Th1
N. cutaneus antebrachii medialis C8, Th1
Nn. intercostales I şi II
N. intercostobrachialis
N. thoracicus longus C5, C6, C7, (C8)
Fasciculus medialis
Fasciculus posterior
Nn. subscapulares C5, C6, (C7)
N. thoracodorsalis C6, C7, C8
N. cutaneus brachii medialis Th1, Th2

Fig. 474. Schema alcătuirii plexului brahial şi a distribuţiei sale.

Plexul brahial se formează din unirea ramurilor ventrale ale nervilor cervicali V, VI, VII, VIII şi ramura ventrală a nervului toracic I.

Ramura ventrală a nervului c. V primeşte o anastomoză de la ramura ventrală a nervului c. IV, iar ramura ventrală a nervului t. I trimite o anastomoză la ramura ventrală a nervului t. II. Uneori, ramura ventrală a nervului c. IV şi t. II pot participa în întregime la formarea plexului brahial (fig. 474).

Pe lîngă fibrele motoare şi senzitive, plexul brahial conţine şi fibre nervoase simpatice, care intră în constituţia plexului brahial prin ramuri comunicante. Ramurile ventrale ale nervilor cervicali V şi VI primesc ramuri comunicante de la ganglionul cervical simpatic mediu, iar ramurile

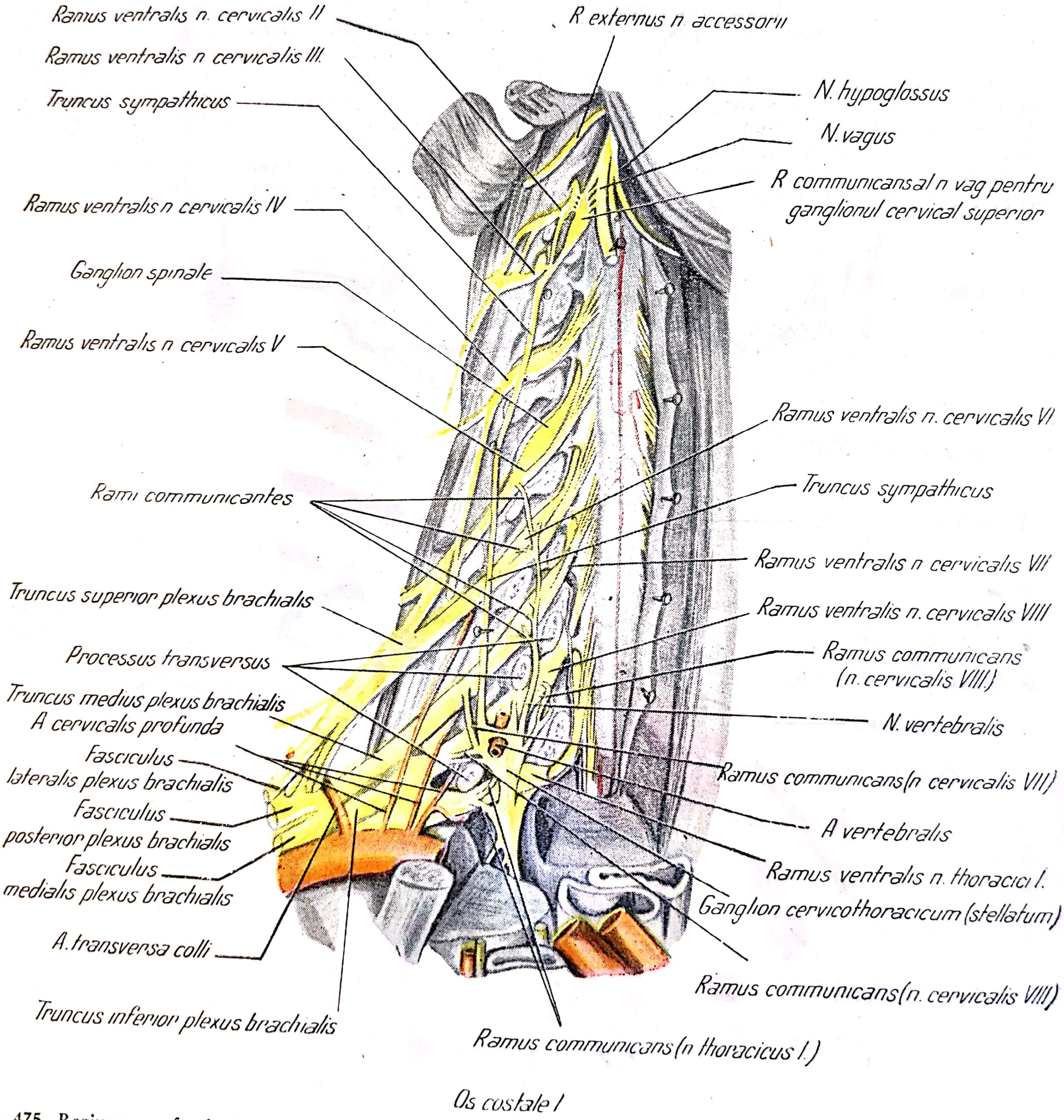
Ramus ventralis n. cervicalis II
Ramus ventralis n cervicalis III
Truncus sympathicus
Ramus ventralis n cervicalis IV
Ganglion spinale
Ramus ventralis n cervicalis V
Rami communicantes
Truncus superior plexus brachialis
Processus transversus
Truncus medius plexus brachialis
A cervicalis profunda
Fasciculus lateralis plexus brachialis
Fasciculus posterior plexus brachialis
Fasciculus medialis plexus brachialis
A. transversa colli
Truncus inferior plexus brachialis
R externus n accessorii
N. hypoglossus
N. vagus
R communicans al n vag pentru ganglionul cervical superior
Ramus ventralis n. cervicalis VI
Truncus sympathicus
Ramus ventralis n cervicalis VII
Ramus ventralis n. cervicalis VIII
Ramus communicans (n. cervicalis VIII)
N. vertebralis
Ramus communicans (n cervicalis VII)
A vertebralis
Ramus ventralis n. thoracici I.
Ganglion cervicothoracicum (stellatum)
Ramus communicans (n. cervicalis VIII)
Ramus communicans (n thoracicus I.)
Os costale I

Fig. 475. Regiunea profundă a gîtului disecată pentru a demonstra alcătuirea şi ramurile colaterale ale plexului brahial. Au fost îndepărtaţi canalul alimentar şi aerian, precum şi vertebrele cervicale, iar sacul dural a fost deschis de toată lungimea gîtului.

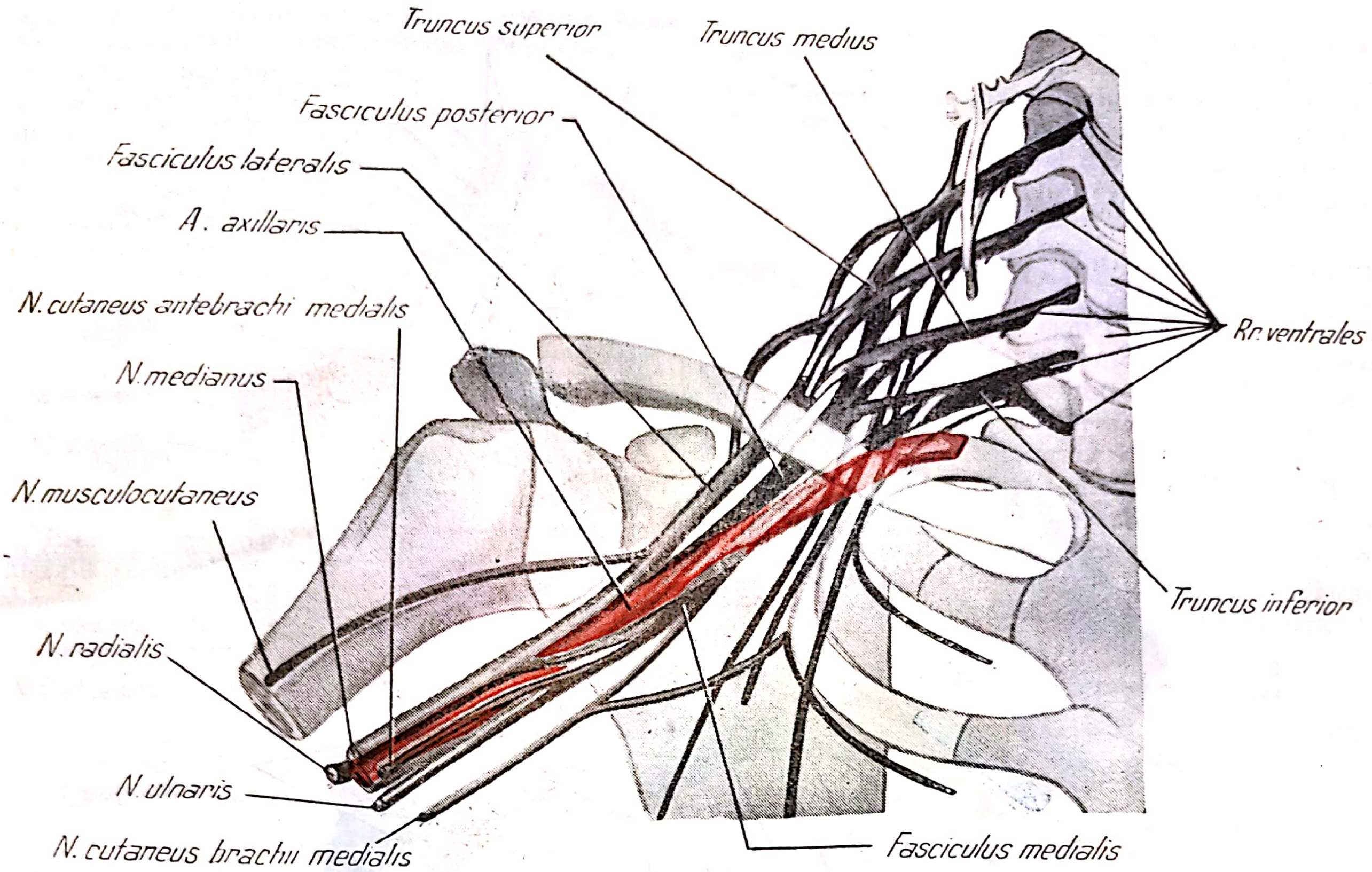

Fig. 476. Raporturile plexului brahial cu artera axilară.

ventrale ale nervilor cervicali VII, VIII şi t. I de la ganglionul cervical simpatic inferior. Ramus communicans care uneşte ganglionul cervical simpatic inferior cu t. I conţine fibrele iridodilatatoare, destinate muşchiului dilatator al pupilei.

Nervii care participă la alcătuirea plexului brahial se concentrează înapoia claviculei, astfel încît alcătuiesc un triunghi cu baza la coloana vertebrală şi cu vîrful la claviculă. Din vîrf pornesc ramurile terminale ale plexului brahial, prin care se asigură inervaţia membrului superior. Între ramurile constitutive ale plexului brahial se realizează anastomoze: (fig. 476) ramurile ventrale ale nervilor cervicali V şi VI se anastomozează, formînd truncus superior; ramura ventrală a nervului cervical VII formează singură truncus medius; ramurile ventrale ale nervilor cervical VIII şi t. I se anastomozează, formînd truncus inferior. Fiecare din cele trei trunchiuri, care sînt foarte scurte, se bifurcă în cîte o ramură ventrală şi alta dorsală. Aceste ramuri se anastomozează între ele, formînd trei fascicule, care după poziţia lor faţă de a. axillaris, se numesc: fasciculus posterior, fasciculus lateralis şi fasciculus medialis. Fasciculus posterior se formează din anastomoza ramurilor dorsale ale trunchiului superior, mediu şi inferior. Fasciculus lateralis se formează din anastomoza ramurilor ventrale ale trunchiului superior şi mediu. Fasciculus medialis este format de ramura ventrală a trunchiului inferior. În ceea ce priveşte constituţia radiculară a fasciculelor din plexul barhial, s-a stabilit că fasciculus posterior primeşte fibre din nervii spinali c. V, VI, VII, VIII şi t. I; fasciculus lateralis primeşte fibre din nervii spinali c. V, VI şi VII; fasciculus medialis primeşte fibre din nervii spinali c. VIII şi t. I (fig. 475).

Plexul brahial are raporturi importante la gît, înapoia claviculei, la vîrful axilei şi în axilă. La gît, plexul brahial trece pe faţa ventrală a apofizelor transverse, între mm. intertransversarii anteriores şi posteriores, pătrunde între m. scalenus anterior şi medius. Între mm. scalenus anterior şi medius, dedesubtul plexului brahial, se găseşte a. subclavie. Lateral faţă de mm. scalenus anterior şi medius, plexul brahial este acoperit ventral de fascia colli superficialis şi media, de către m. sternocleidomastoideus şi m. omohyoideus. La acest nivel, a. transversa colli trece de jos în sus, înaintea plexului, iar a. cervicalis profunda trece între truncus superior şi medius din plexul brahial (fig. 475).

Posterior faţă de claviculă, plexul brahial intră în raport: ventral cu clavicula şi cu m. subclaviar; medial cu prima coastă şi inserţia superioară a m. dinţat anterior; dorsal cu scapula şi cu m. subscapular. La vîrful axilei, plexul brahial este formaţia cea mai laterală. Medial de la el se găseşte a. şi v. subclaviară înapoia muşchiului pectoral mare şi mic şi în raport intim cu a. axilară

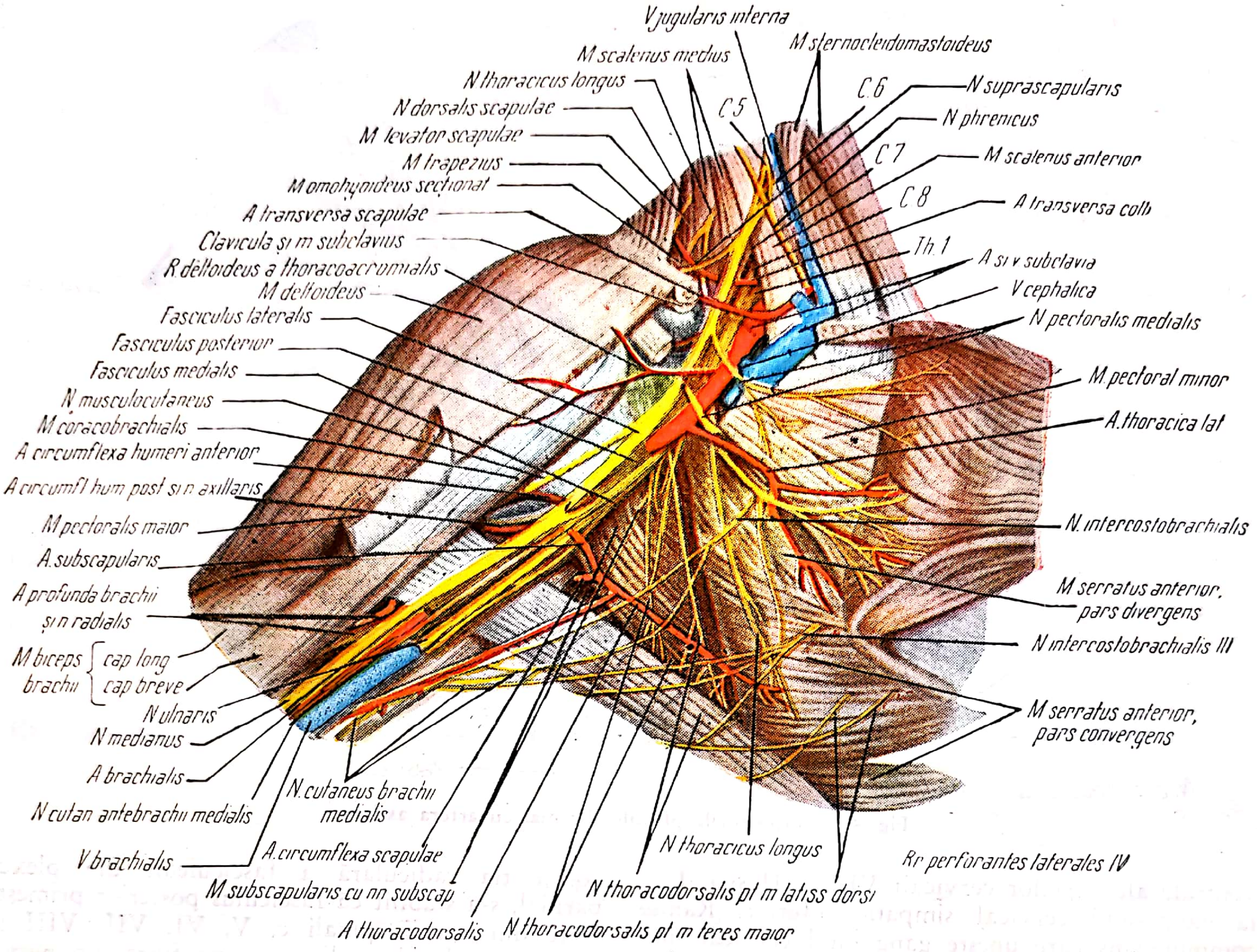
V jugularis interna
M sternocleidomastoideus
M scalenus medius
N thoracicus longus
N dorsalis scapulae
M levator scapulae
M trapezius
M omohyoideus secționat
A transversa scapulae
Clavicula și m subclavius
R deltoideus a thoracoacromialis
M deltoideus
Fasciculus lateralis
Fasciculus posterior
Fasciculus medialis
N musculocutaneus
M coracobrachialis
A circumflexa humeri anterior
A circumfl hum post și n axillaris
M pectoralis maior
A subscapularis
A profunda brachii și n radialis
M biceps brachii
cap long
cap breve
N ulnaris
N medianus
A brachialis
N cutan antebrachii medialis
V brachialis
N cutaneus brachii medialis
A circumflexa scapulae
M subscapularis cu nn subscap
A thoracodorsalis
N thoracodorsalis pt m teres maior
N thoracodorsalis pt m latiss dorsi
N thoracicus longus
Rr perforantes laterales IV
C 5
C 6
C 7
C 8
Th 1
N suprascapularis
N phrenicus
M scalenus anterior
A transversa colli
A și v subclavia
V cephalica
N pectoralis medialis
M pectoral minor
A thoracica lat
N intercostobrachialis
M serratus anterior, pars divergens
N intercostobrachialis III
M serratus anterior, pars convergens

Fig. 477. Axilă disecată pentru a demonstra ramurile terminale ale plexului brahial.

(fig. 476); fasciculus posterior se găseşte posterior faţă de arteră; fasciculus lateralis se găseşte lateral faţă de arteră, iar fasciculus medialis se găseşte medial faţă de arteră.

Din plexul brahial pornesc ramuri colaterale şi terminale (fig. 474, 475). Ramurile colaterale pornesc din trunchiurile şi fasciculele plexului, în timp ce ramurile terminale pornesc din vîrful lui.

1. Ramurile colaterale se grupează în: ramuri superioare, ventrale şi dorsale. a) Ramurile superioare sînt scurte şi poartă numele de rami musculares; pornesc din ramurile ventrale ale nervilor cervicali, încă înainte de formarea trunchiurilor nervoase. Rami musculares inervează mm. scaleni şi lungul gîtului.

b) Ramurile ventrale sînt: nervul subclaviar, cu origine în neuromerele C. V şi C. VI; porneşte din truncus superior. Are o anastomoză cu n. frenic. Inervează m. subclaviar. Nervii toracici anteriori * sînt în număr de doi. Primul (n. pectoralis medialis) porneşte din truncus superior (neuromerul C. V — C. VII), trece înaintea a. şi v. subclavie, se anastomozează cu al doilea nerv şi inervează m. pectoral mare şi m. pectoral mic. Al doilea (n. pectoralis lateralis) porneşte din truncus inferior (neuromerul C. VII — T. I) şi trece între a. şi v. subclavie. Inervează m. pectoral mic şi apoi se anastomozează cu primul nerv.

c) Ramurile dorsale sînt: nervus dorsalis scapulae, care porneşte din ramurile ventrale ale nervilor cervicali V—VII. Încrucişează m. scalen mediu, trecînd între m. scalen posterior şi levator scapulae şi inervează m. levator scapulae şi romboizi. Nervus thoracicus longus porneşte din ramurile ventrale ale nervilor cervicali V—VII, coboară înapoia plexului brahial, în unghiul diedru format de m. subscapular şi serratus anterior şi inervează acesta din urmă. Nervus suprascapularis porneşte din ramurile ventrale ale nervilor cervicali IV—VI, merge în jos, în afară şi înapoi, ajungînd sub m. trapez. Trece prin incizura scapulei (scobitura coracoidă) şi ajunge în fosa supra- şi subspinoasă, inervînd mm. supra- şi infraspinatus. Nervi subscapulares sînt în număr de doi. Primul porneşte din truncus superior (neuromerul C. V—VII), iar al doilea porneşte din fasciculus posterior (neuromerul C. V—VII). Inervează m. subscapular şi m. mare rotund. Nervus thoracodarsalis porneşte din fasciculus posterior (neuromerul C. VII—VIII). Inervează m. latissimus dorsi şi cîteodată şi m. rotund mare. Dă ramuri pentru articulaţia umărului.

---

* Numire din BNA şi INA, neomologată în N. I.

2. Ramurile terminale din plexul brahial sînt (fig. 477):

NERVUL MUSCULOCUTANAT

Este un nerv mixt; porneşte din fasciculus lateralis (neuromerul C. V—VII). Are un traiect oblic în jos şi în afară, găsindu-se la origine în afara n. median şi a. axilare. Perforează m. coracobrahial şi trece între b. biceps brachii şi m. brahial, iar la plica cotului trece între muşchii precedenţi, aşezaţi medial şi m. brahioradial, aşezat lateral. La acest nivel devine subcutanat, perforînd fascia braţului (fig. 478). Dă ramuri colaterale şi terminale.

Ramurile colaterale sînt: ramuri musculare pentru mm. coracobrahial, biceps brachii şi brahial; ramuri articulare pentru articulaţia humeroradială şi humeroulnară; ramuri vasculare pentru a. brahială. Ramurile terminale sînt exclusiv senzitive (nervi cutanei antebrachii laterales). O ramură este dorsală şi asigură inervaţia senzitivă a marginii dorsoradiale a antebraţului, iar cealaltă este ventrală şi asigură inervaţia senzitivă a marginii ventroradiale a antebraţului. Cele două ramuri ajung pînă la nivelul articulaţiei radiocarpiene şi aici se anastomozează cu ramuri din n. radial (fig. 478).

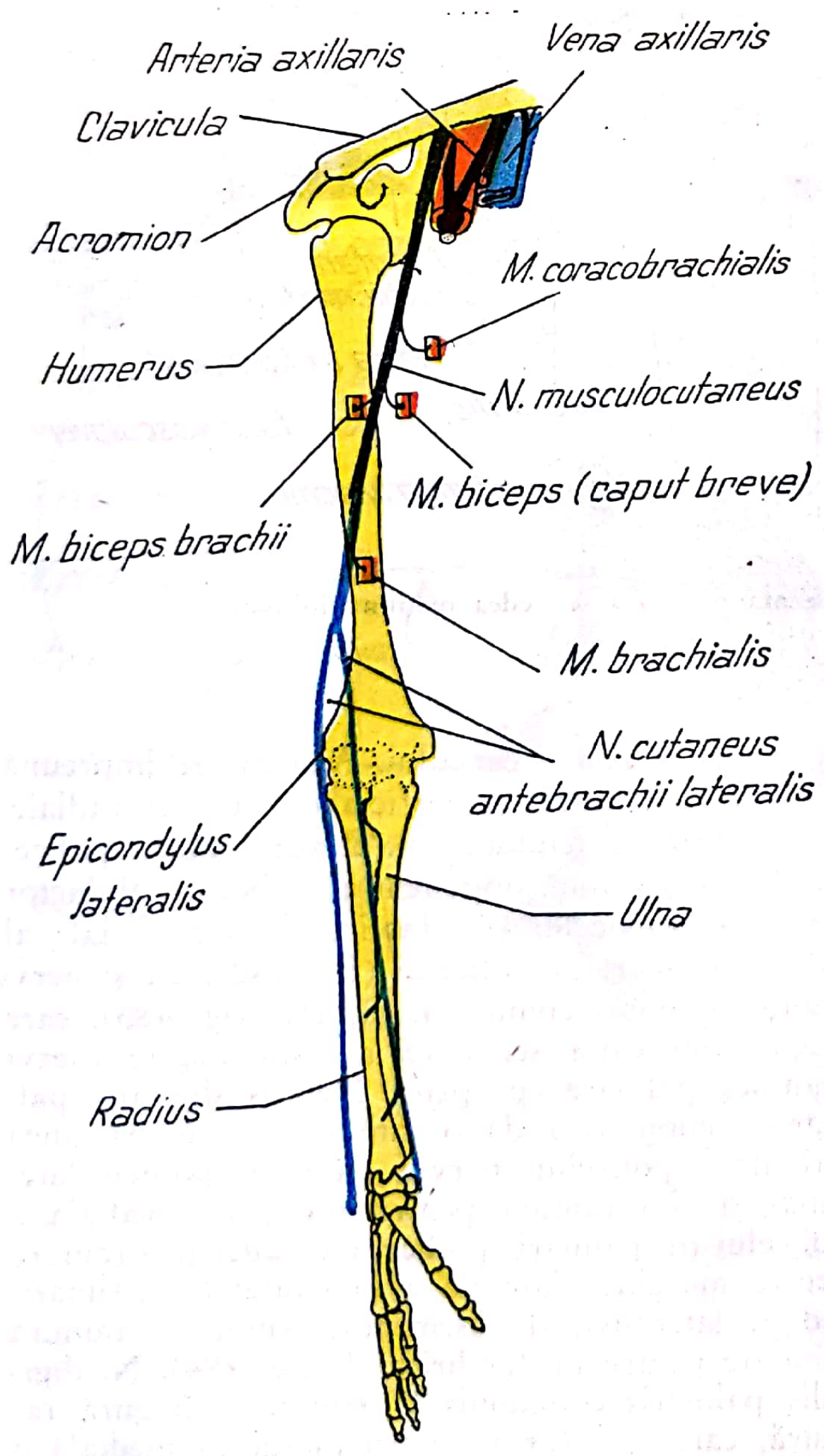

Fig. 478. Traiectul şi distribuţia nervului musculocutan.

NERVUL MEDIAN
(nervus medianus)

Este un nerv mixt. Are două rădăcini de origine (neuromerul C. V-T.I.). Prima rădăcină (radix lateralis) porneşte din fasciculus lateralis; a doua rădăcină (radix medialis) porneşte din fasciculus medialis. În axilă are un traiect oblic în jos şi în afară, fiind ventral faţă de a. axilară şi fasciculul posterior şi lateral faţă de n. ulnar, cutanat antebrahial medial, cutanat brahial medial, v. axilară. La braţ (fig. 479) trece prin sulcus bicipitalis, fiind situat ventral faţă de a. brahială, pe care o încrucişează dinafară înăuntru. În treimea inferioară a braţului se separă de nervii care îl însoţeau în axilă şi trece mai departe împreună cu a. colaterală ulnară superioară (ramură din a. brahială) (fig. 480). La plica cotului trece tot prin sulcus bicipitalis, pe faţa ventrală a m. brahial şi a articulaţiei humeroulnare, între a. colaterală ulnară superioară (aşezată medial) şi a. brahială (aşezată lateral). La antebraţ (fig. 480) în treimea superioară, n. median trece între cele două fascicule de inserţie ale m. pronator rotund. În treimea mijlocie a antebraţului pătrunde între m. flexor al degetelor superficial şi m. flexor al degetelor profund, plasîndu-se în axul antebraţului. În treimea inferioară a antebraţului, n. median devine mai superficial, situîndu-se între tendoanele m. flexor al degetelor superficial (aşezat medial) şi m. palmar lung (aşezat lateral) (fig. 481). În canalul carpian trece între tendoane m. flexor al degetelor superficial (aşezat medial) şi m. flexor al policelui lung (aşezat lateral). La nivelul pal-

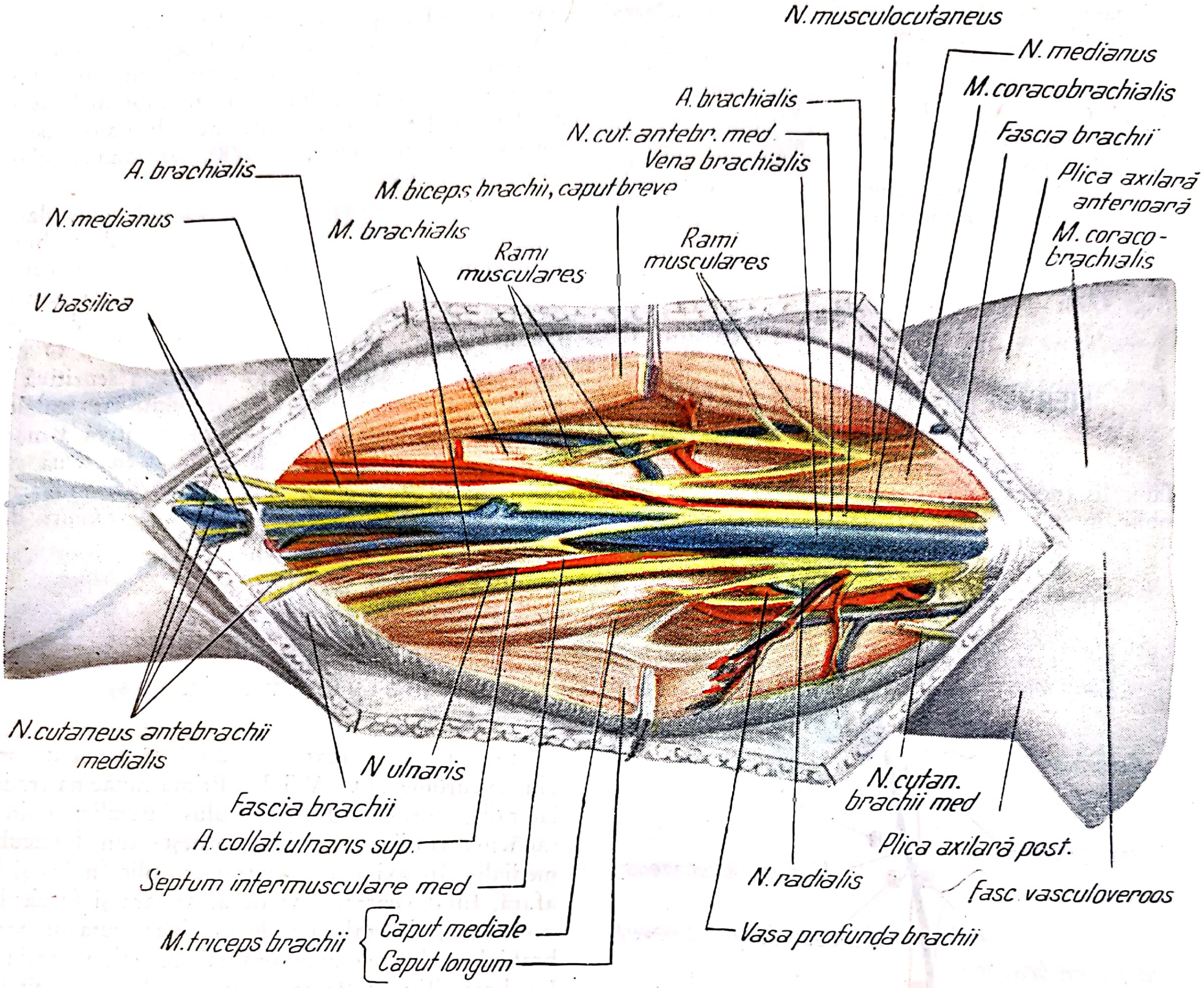
N. musculocutaneus
N. medianus
M. coracobrachialis
A. brachialis
N. cut. antebr. med.
Vena brachialis
Fascia brachii
Plica axilară anterioară
M. coraco-brachialis
A. brachialis
M. biceps brachii, caput breve
N. medianus
M. brachialis
Rami musculares
Rami musculares
V. basilica
N. cutaneus antebrachii medialis
N ulnaris
Fascia brachii
A. collat. ulnaris sup.
Septum intermusculare med.
M. triceps brachii
Caput mediale
Caput longum
N. cutan. brachii med
Plica axilară post.
N. radialis
fasc. vasculoveroos
Vasa profunda brachii

Fig. 479. Regiunea anterioară a braţului disecată pentru a se vedea mănunchiul său vasculonervos.

mei, n. median se continuă cu ramurile lui terminale. N. median trimite ramuri colaterale şi terminale.

Ramurile colaterale sînt: ramuri musculare pentru mm. pronator rotund, flexor radial al carpului, palmar lung şi flexor superficial al degetelor, nervul interosos anterior, care merge pe membrana interosoasă între m. flexor lung al policelui şi m. flexor al degetelor profund, împreună cu a. interosoasă anterioară. Ajunge pînă la m. pronator pătrat. Inervează mm. flexor lung al policelui, pronator rotund şi cele două fascicule laterale ale m. flexor al degetelor profund. Dă ramuri colaterale pentru a. brahială şi pentru articulaţiile humeroulnară şi humeroradială; ramuri cutanate care merg la eminenţa tenară şi hipotenară.

Ramurile terminale sînt: ramus muscularis, care trece sub ligamentul transvers al carpului, descrie o curbă cu concavitatea superioară şi pătrunde în eminenţa radială a carpului. Aici merge împreună cu ramura palmară superficială a arterei radiale, medial faţă de tendonul m. flexor lung al policelui. Inervează mm. opponent al policelui, abductor scurt al policelui şi fasciculul superficial al m. flexor scurt al policelui (fig. 482); dă şi nervi digitali palmari comuni I, II, III (fig. 483), care asigură inervaţia senzitivă a unor degete (nervi digitales palmares proprii). Nervus digitalis palmaris communis I dă o ramură pentru marginea laterală a policelui (nervus palmaris pollicis lateralis), o altă ramură pentru marginea medială a policelui (n. palmaris pollicis medialis) şi o ramură pentru marginea laterală a indexului (n. palmaris indicis lateralis); de asemenea, trimite o ramură motoare pentru m. lumbrical I (fig. 484). N. digitalis palmaris communis II trimite o singură ramură, care se bifurcă pentru marginea medială a indexului (n. palmaris indicis medialis) şi pentru marginea laterală a mediului (n. palmaris digiti medii lateralis); de asemenea, trimite o ramură motoare pentru m. lumbrical II (fig. 484). Nervus digitalis palmaris communis III trimite o singură ramură care se bifurcă pentru marginea medială a mediului (n. palmaris digiti medii medialis) şi pentru marginea laterală a inelarului (n. palmaris digiti anularis lateralis).

NERVUL ULNAR sau CUBITAL (nervus ulnaris)

Este un nerv mixt. Porneşte din fasciculus medialis (neuromerul C. VIII-T. I). În axilă se găseşte medial faţă de n. median, n. musculocutan şi a. axilară; lateral faţă de n. cutan antebrahial

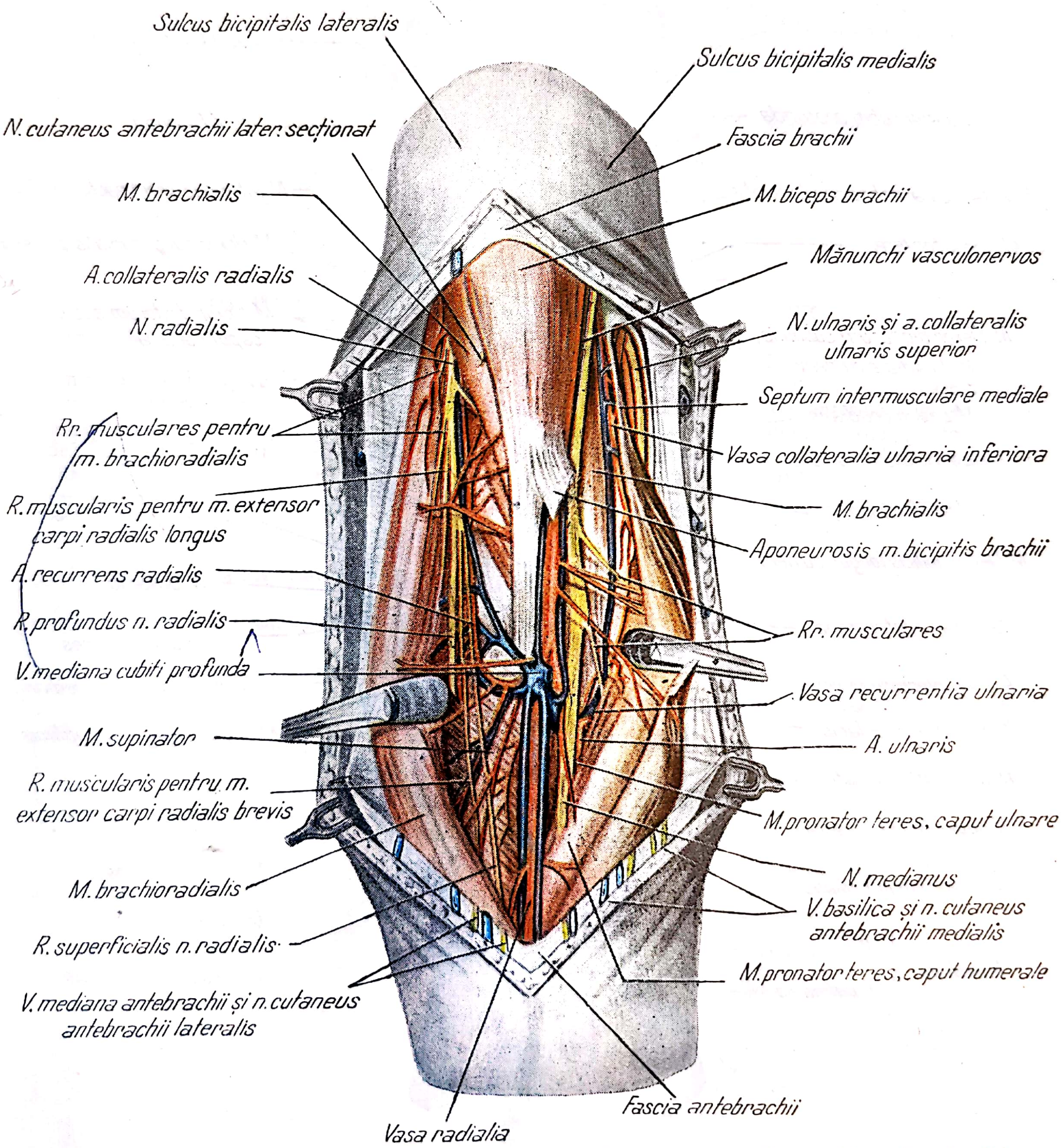
Sulcus bicipitalis lateralis
N. cutaneus antebrachii later. secţionat
M. brachialis
A. collateralis radialis
N. radialis
Rr. musculares pentru m. brachioradialis
R. muscularis pentru m. extensor carpi radialis longus
A. recurrens radialis
R. profundus n. radialis
V. mediana cubiti profunda
M. supinator
R. muscularis pentru m. extensor carpi radialis brevis
M. brachioradialis
R. superficialis n. radialis
V. mediana antebrachii şi n. cutaneus antebrachii lateralis
Vasa radialia
Sulcus bicipitalis medialis
Fascia brachii
M. biceps brachii
Mănunchi vasculonervos
N. ulnaris şi a. collateralis ulnaris superior
Septum intermusculare mediale
Vasa collateralia ulnaria inferiora
M. brachialis
Aponeurosis m. bicipitis brachii
Rr. musculares
Vasa recurrentia ulnaria
A. ulnaris
M. pronator teres, caput ulnare
N. medianus
V. basilica şi n. cutaneus antebrachii medialis
M. pronator teres, caput humerale
Fascia antebrachii

Fig. 480. Regiunea anterioară a cotului disecată pentru a demonstra raporturile nervului median şi radial.

medial, n. cutan brahial medial şi v. axilară (fig. 477).

În jumătatea superioară a braţului, n. ulnar se găseşte pe faţa anterioară a braţului. Aici trece prin sulcus bicipitalis medialis, între n. median şi a. brahială (aşezate lateral) şi între n. cutan antebrahial medial, n. cutan brahial medial, v. bazilică (aşezată medial) (fig. 479).

În jumătatea inferioară a braţului, n. ulnar perforează septul intermusclar medial al braţului şi trece pe faţa posterioară a braţului. Aici se găseşte între septul intermuscular medial brahial (aşezat anterior) şi caput mediale al m. triceps brahial (aşezat posterior), împreună cu a. colaterală ulnară superioară (ramură din a. brahială) (fig. 480).

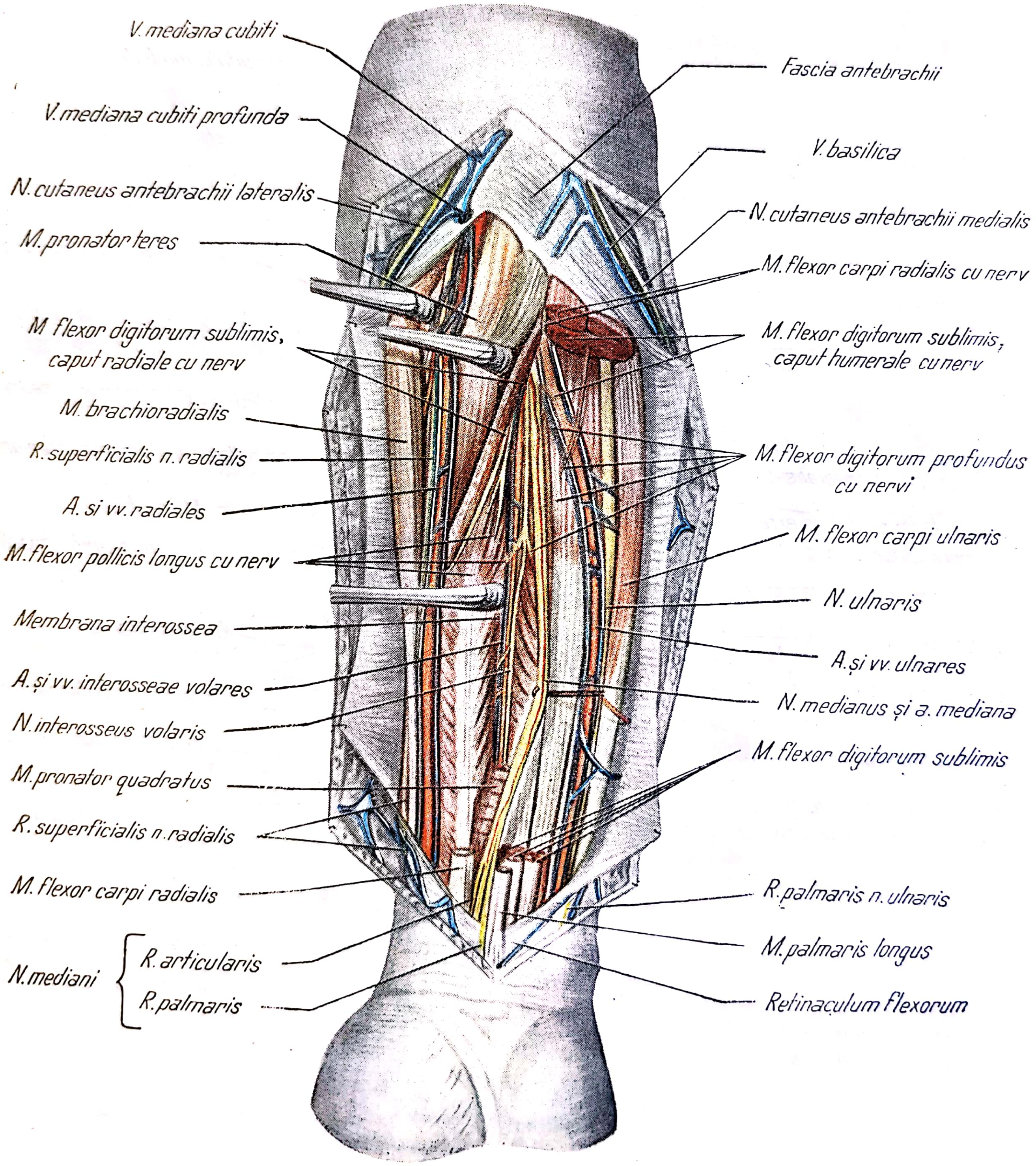
V. mediana cubiti
V. mediana cubiti profunda
N. cutaneus antebrachii lateralis
M. pronator teres
M flexor digitorum sublimis, caput radiale cu nerv
M. brachioradialis
R. superficialis n. radialis
A. şi vv. radiales
M. flexor pollicis longus cu nerv
Membrana interossea
A. şi vv. interosseae volares
N. interosseus volaris
M. pronator quadratus
R. superficialis n. radialis
M. flexor carpi radialis
N. mediani
R. articularis
R. palmaris
Fascia antebrachii
V. basilica
N. cutaneus antebrachii medialis
M. flexor carpi radialis cu nerv
M. flexor digitorum sublimis, caput humerale cu nerv
M. flexor digitorum profundus cu nervi
M. flexor carpi ulnaris
N. ulnaris
A. şi vv. ulnares
N. medianus şi a. mediana
M. flexor digitorum sublimis
R. palmaris n. ulnaris
M. palmaris longus
Retinaculum flexorum

Fig. 481. Regiunea anterioară a antebraţului disecată pentru a arăta raporturile celor trei nervi: radial, median şi ulnar.

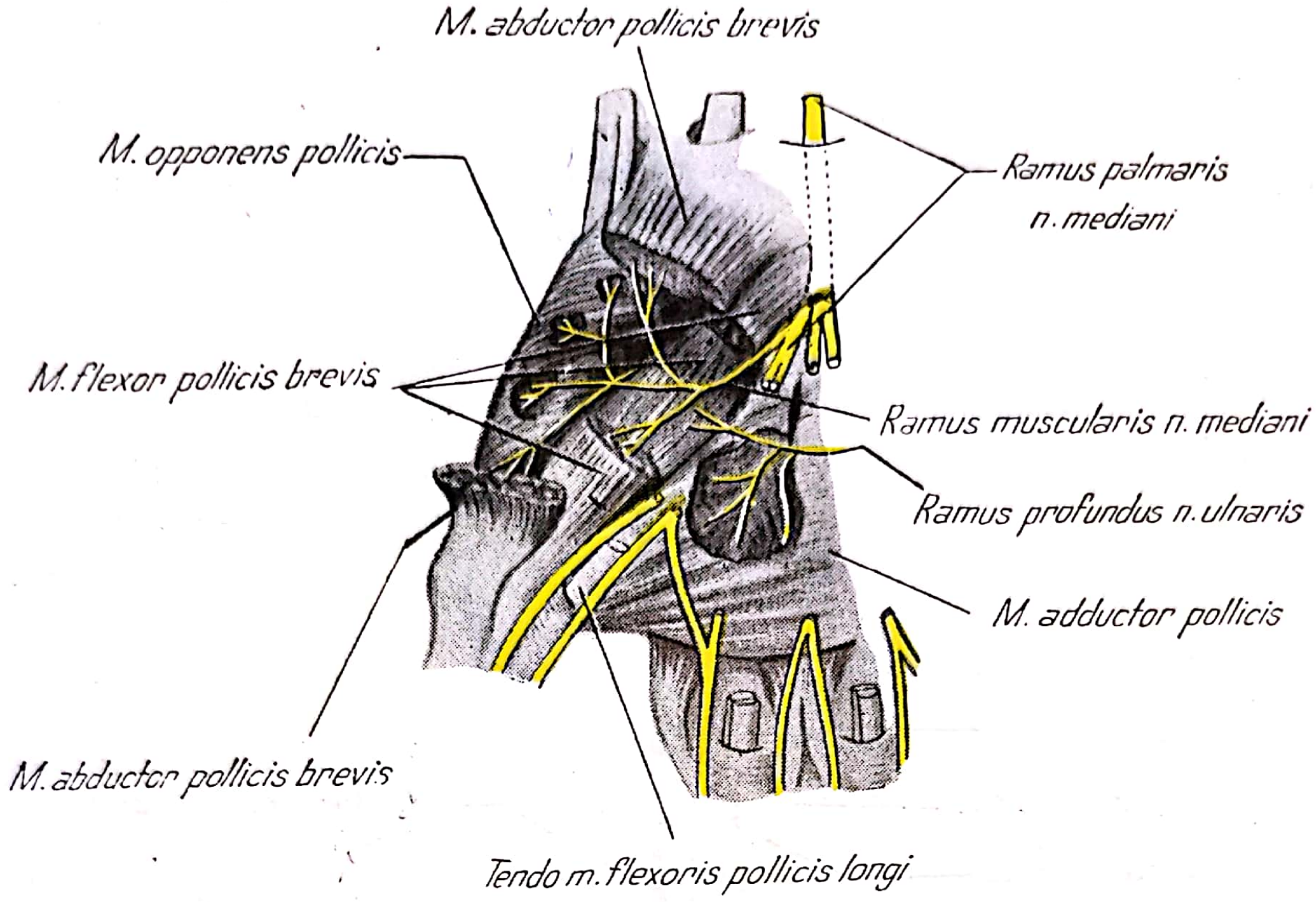
M. abductor pollicis brevis
M. opponens pollicis
Ramus palmaris n. mediani
M. flexor pollicis brevis
Ramus muscularis n. mediani
Ramus profundus n. ulnaris
M. adductor pollicis
M. abductor pollicis brevis
Tendo m. flexoris pollicis longi

Fig. 482. Ramurile nervului median pentru muşchii eminenţei tenare.

La nivelul cotului trece înapoia articulaţiei, în sulcus nervi ulnaris, împreună cu a. colaterală ulnară superioară şi ajunge între cele două fascicule de inserţie ale m. flexor ulnar al carpului (fig. 485). La antebraţ trece între flexorul ulnar al carpului şi flexorul degetelor superficial (aşezaţi anterior) şi flexorul degetelor profund (aşezat posterior), devenind din nou anterior (fig. 481). La încheetura mîinii trec lateral de osul piziform, împreună cu a. ulnară. La acest nivel se ramifică în ramurile terminale (fig. 483).

N. ulnar are ramuri colaterale şi terminale.

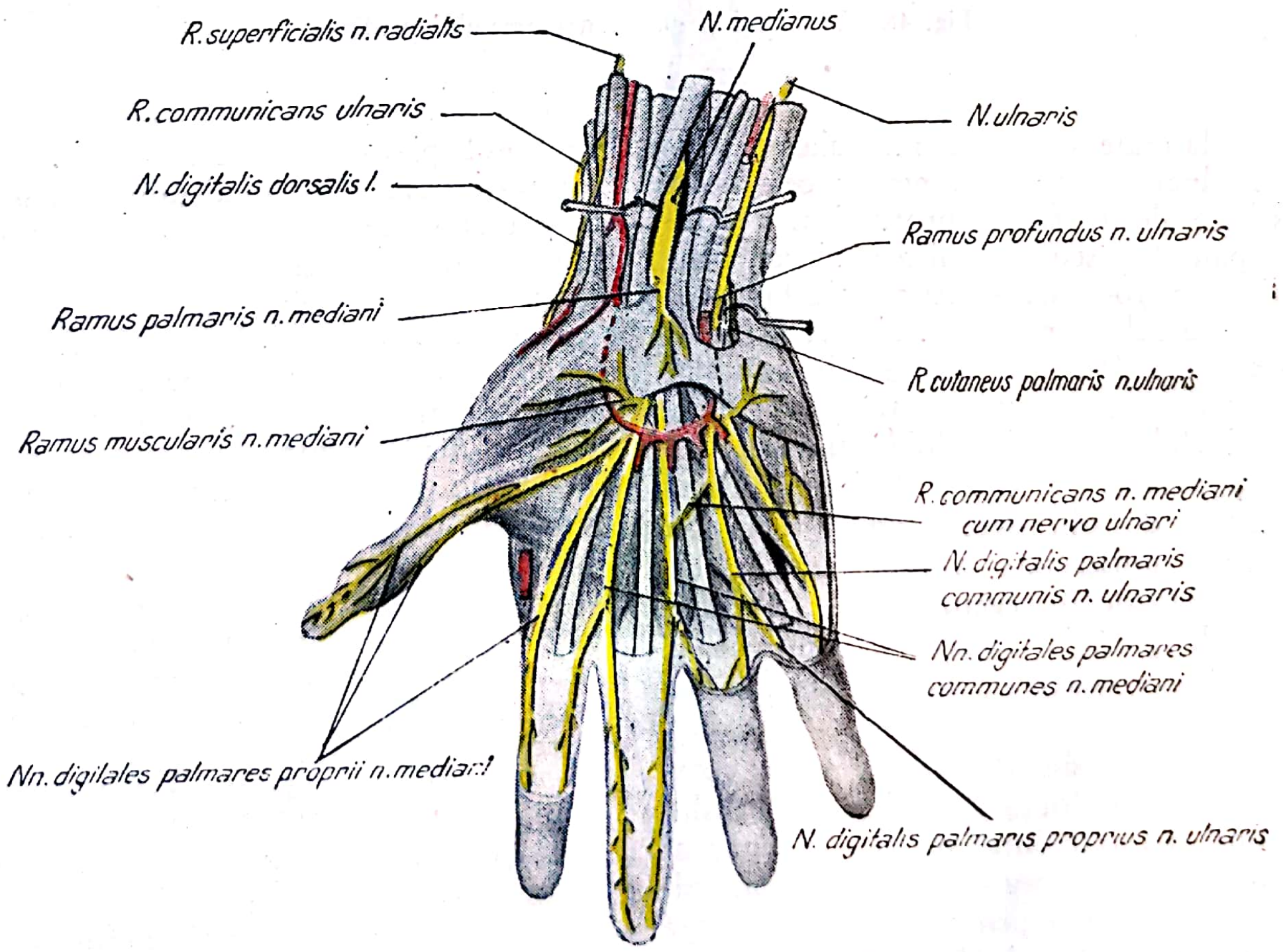
R. superficialis n. radialis
N. medianus
N. ulnaris
R. communicans ulnaris
N. digitalis dorsalis I.
Ramus profundus n. ulnaris
Ramus palmaris n. mediani
R. cutaneus palmaris n. ulnaris
Ramus muscularis n. mediani
R. communicans n. mediani cum nervo ulnari
N. digitalis palmaris communis n. ulnaris
Nn. digitales palmares communes n. mediani
Nn. digitales palmares proprii n. mediani
N. digitalis palmaris proprius n. ulnaris

Fig. 483. Ramurile digitale ale nervului median şi nervului ulnar.

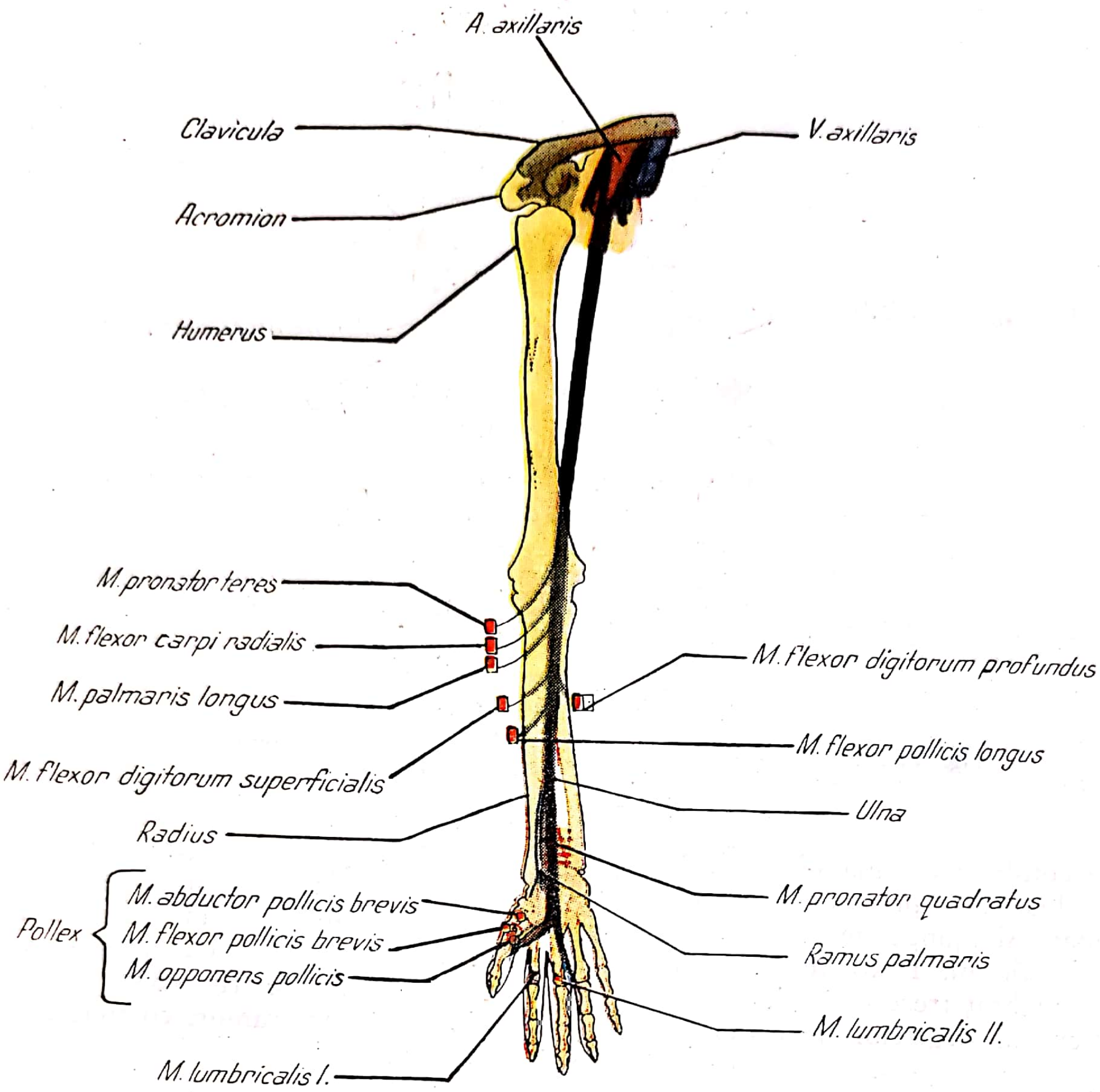
A. axillaris
Clavicula
V. axillaris
Acromion
Humerus
M. pronator teres
M. flexor carpi radialis
M. flexor digitorum profundus
M. palmaris longus
M. flexor pollicis longus
M. flexor digitorum superficialis
Radius
Ulna
Pollex
M. abductor pollicis brevis
M. pronator quadratus
M. flexor pollicis brevis
Ramus palmaris
M. opponens pollicis
M. lumbricalis II.
M. lumbricalis I.

Fig. 484. Traiectul şi distribuţia nervului median.

Ramurile colaterale sînt rami musculares, pentru m. flexor ulnar al carpului, pentru cele două fascicule mediale ale m. flexor profund al degetelor şi pentru palmarul scurt; rami articulares, pentru articulaţia humeroulnară şi articulaţia humeroradială; ramus vascularis pentru a. ulnară şi ramus dorsalis manus (fig. 486), care trece sub tendonul m. flexor ulnar al carpului, perforează fascia antebraţului la nivelul apofizei stiloide ulnare, trecînd pe faţa posterioară a mîinii. Aici se ramifică în nervi digitali dorsali, care asigură inervaţia senzitivă a feţei posterioare a degetului V, IV şi a jumătăţii mediale a degetului III. La degetul V se întinde pînă la unghie, în timp ce la degetul IV şi III se întinde numai pînă la falanga a II-a.

Ramurile terminale sînt (fig. 483): ramus cutaneus palmaris, care perforează fascia antebraţului şi trece pe faţa palmară între m. flexor ulnar al carpului şi m. flexor al degetelor superficial, asigurînd inervaţia senzitivă pentru eminenţa ulnară a carpului. Ramus palmaris (manus), care trece între osul piziform (aşezat medial) şi a. ulnară (aşezată lateral), asigurînd inervaţia senzitivă pentru partea superioară a palmei. Trimite o anastomoză pentru n. digital palmar comun III din n. median (ramus communicans cum n. ulnari). Nervi digitali palmari comuni IV, V, care dau ramuri colaterale pentru inelar şi degetul mic: n. palmaris digiti anularis medialis, n. palmaris lateralis şi medialis digiti minimi.

Ramus profundus trece prin inserţia m. scurt flexor al degetului mic şi se aşază între acest muşchi şi m. abductor al degetului mic (aşezaţi superficial) şi între m. opozant al degetului mic (aşezat profund). Se îndreaptă lateral descriind o curbură cu concavitatea superioară şi trece peste metacarpieni, pentru a se termina în primul spaţiu interosos. Inervează mm. abductor al degetului mic, scurt flexor al degetului mic, opozant al degetului mic, lumbricalii III, IV, interosoşii palmari şi dorsali, adductor pollicis şi fasciculul profund al m. scurt flexor al policelui. Trimite ramuri şi pentru articulaţiile şi oasele mîinii şi ramuri perforate pentru spaţiile intermetacarpiene.

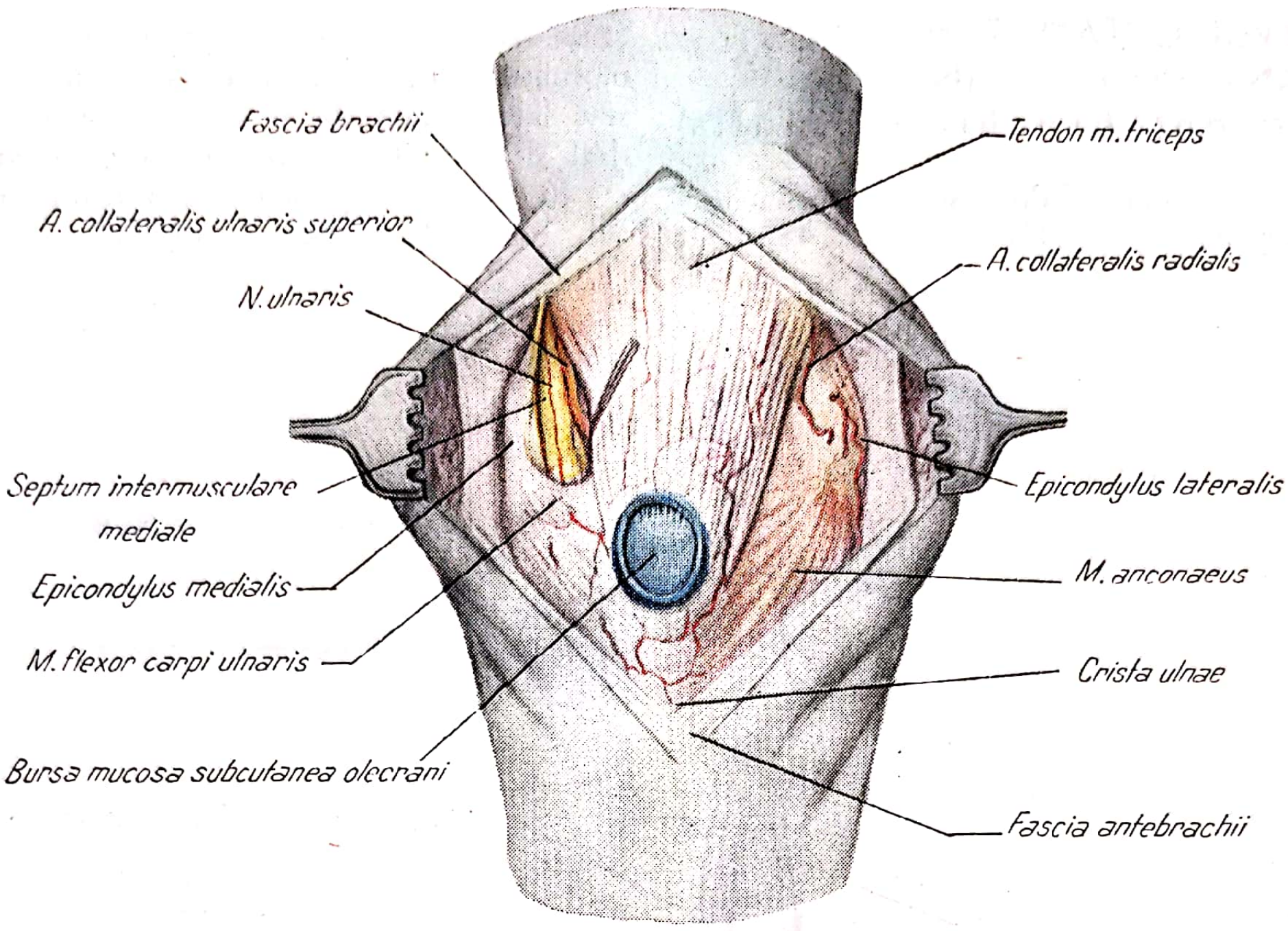
Fascia brachii
Tendon m. triceps
A. collateralis ulnaris superior
A. collateralis radialis
N. ulnaris
Septum intermusculare mediale
Epicondylus lateralis
Epicondylus medialis
M. anconaeus
M. flexor carpi ulnaris
Crista ulnae
Bursa mucosa subcutanea olecrani
Fascia antebrachii

Fig. 485. Regiunea posterioară a cotului disecată pentru a arăta raporturile nervului ulnar îndărătul epicondilului medial al humerului.

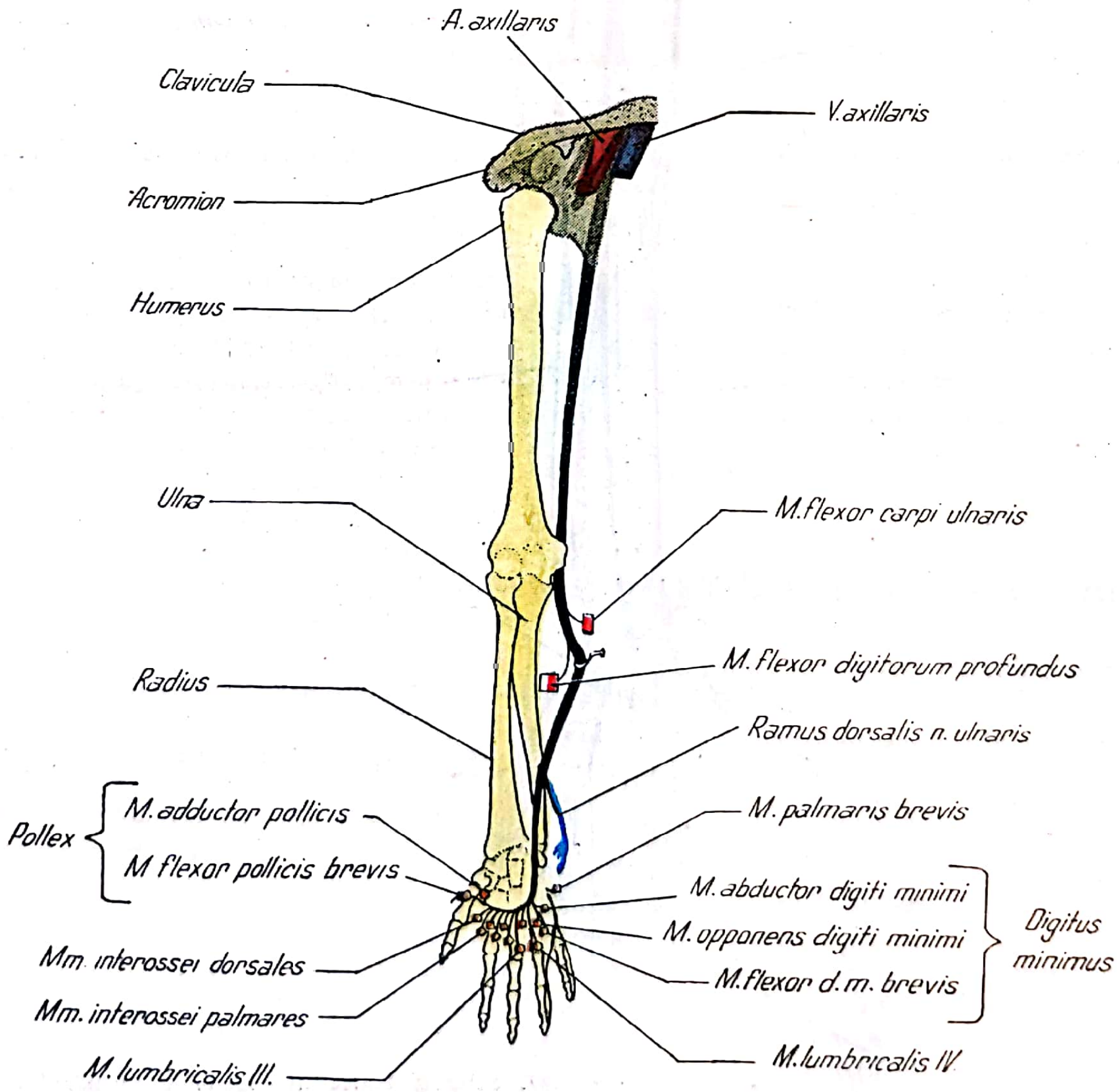
A. axillaris
Clavicula
V. axillaris
Acromion
Humerus
Ulna
M. flexor carpi ulnaris
Radius
M. flexor digitorum profundus
Ramus dorsalis n. ulnaris
Pollex
M. adductor pollicis
M flexor pollicis brevis
M. palmaris brevis
M. abductor digiti minimi
M. opponens digiti minimi
M. flexor d. m. brevis
Digitus minimus
Mm. interossei dorsales
Mm. interossei palmares
M. lumbricalis III.
M. lumbricalis IV.

Fig. 486. Schema traiectului şi a distribuţiei nervului ulnar.

NERVUL CUTANAT MEDIAL AL ANTEBRAȚULUI (Nervus cutaneus antebrachii medialis)

Este un nerv senzitiv. Pornește din fasciculus medialis (neuromerul C. VIII-T. I) (fig. 487). În axilă este situat profund, împreună cu n. median, n. musculocutan, n. ulnar, a. axilară, care se găsesc lateral față de el și cu n. cutan brahial medial și v. axilară, care se găsesc medial față de el. În treimea superioară a brațului trece în șanțul bicipital medial împreună cu n. median,

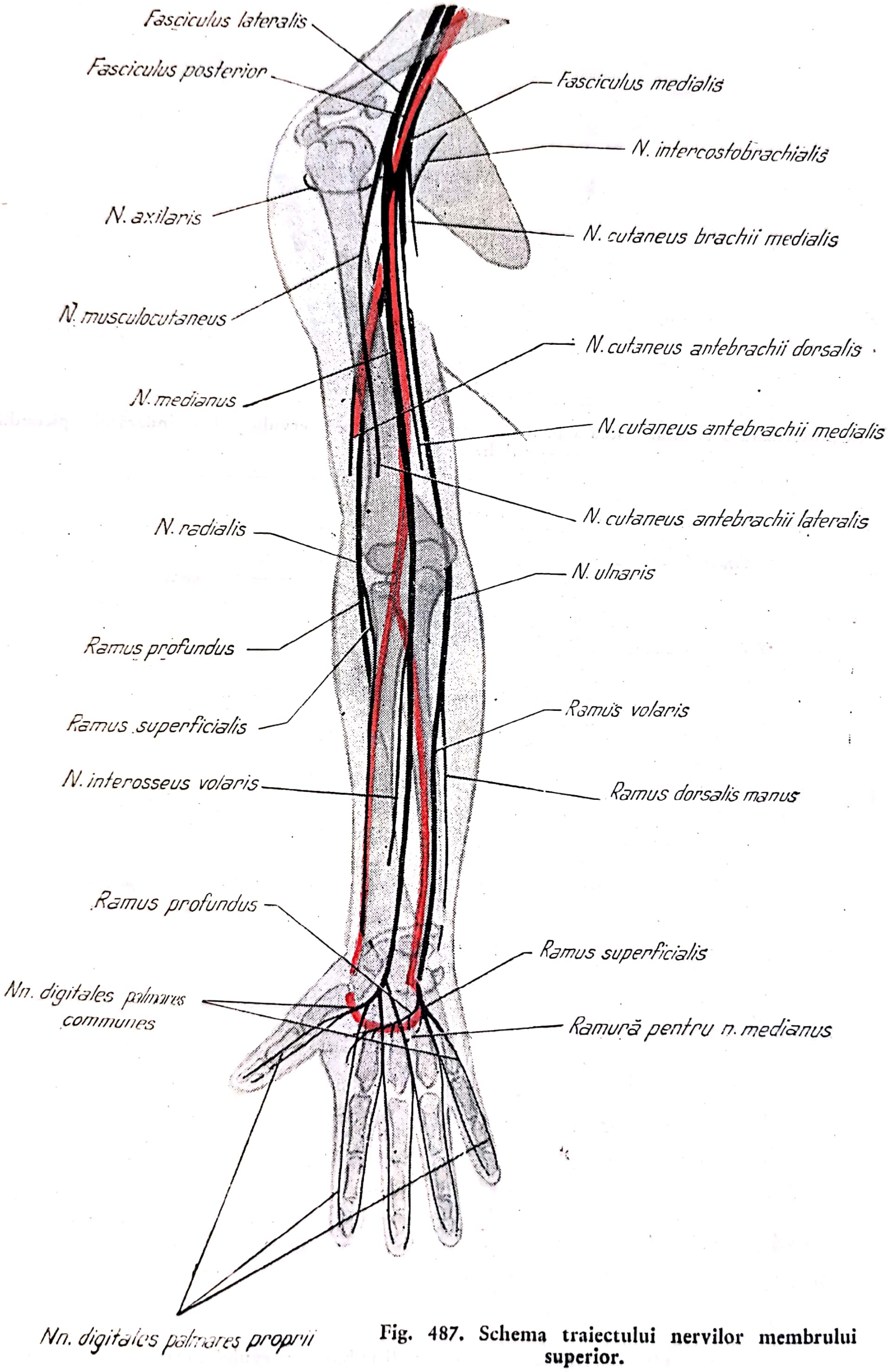
Fasciculus lateralis
Fasciculus posterior
Fasciculus medialis
N. intercostobrachialis
N. axilaris
N. cutaneus brachii medialis
N. musculocutaneus
N. cutaneus antebrachii dorsalis
N. medianus
N. cutaneus antebrachii medialis
N. cutaneus antebrachii lateralis
N. radialis
N. ulnaris
Ramus profundus
Ramus superficialis
Ramus volaris
N. interosseus volaris
Ramus dorsalis manus
Ramus profundus
Ramus superficialis
Nn. digitales palmares communes
Ramură pentru n. medianus
Nn. digitales palmares proprii

Fig. 487. Schema traiectului nervilor membrului superior.

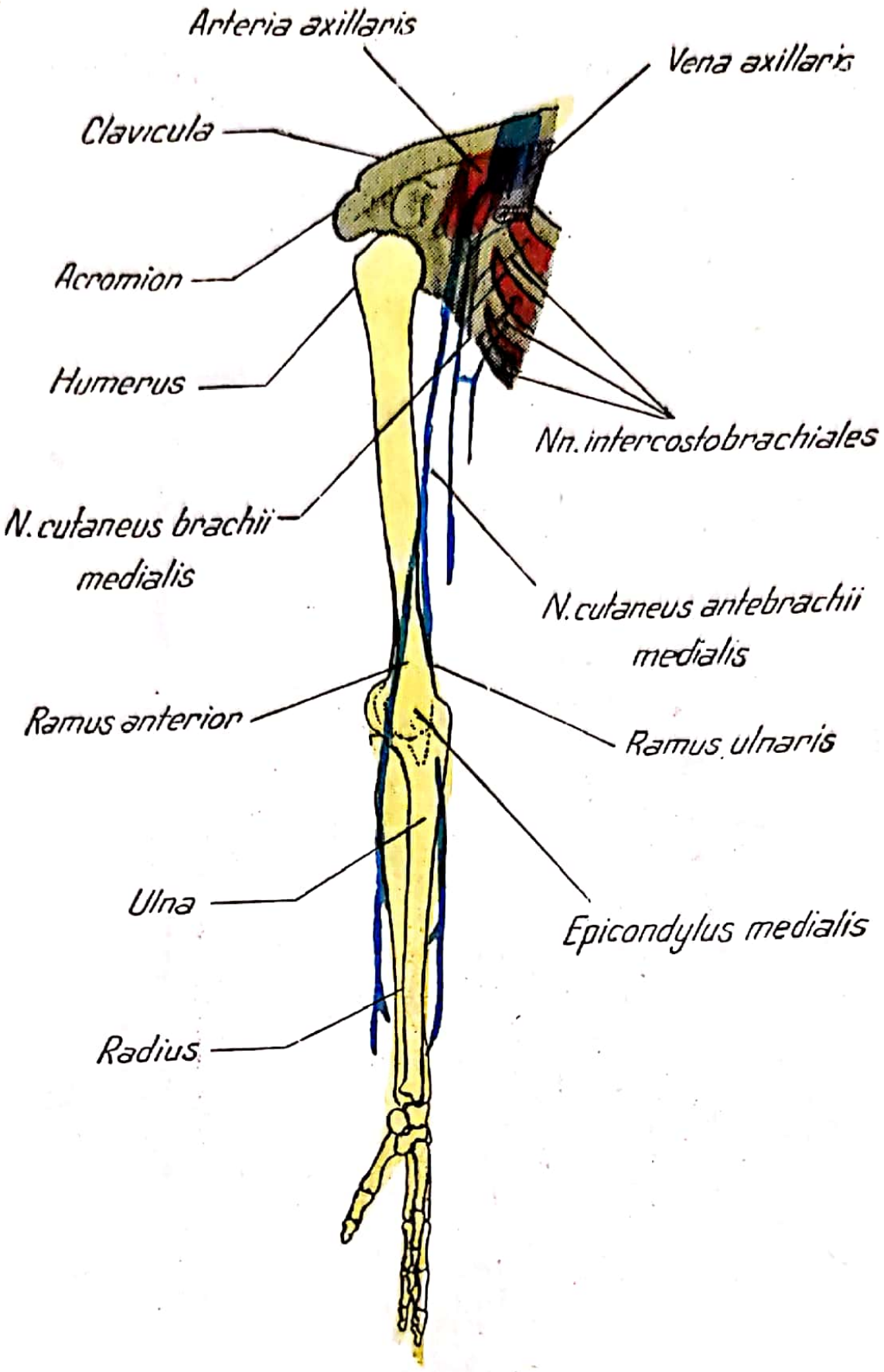

Fig. 488. **Schema traiectului şi distribuţiei nervilor cutan brahial şi cutan antebrahial median.**

n. cutan brahial medial, a. brahială şi v. bazilică (fig. 479). În treimea mijlocie a braţului devine superficial, perforînd fascia braţului şi se învecinează cu v. bazilică. Se termină în treimea inferioară a braţului, unde dă două ramuri terminale. Are o singură ramură colaterală, scurtă, care inervează pielea marginii mediale a braţului (treimea mijlocie şi inferioară) (fig. 488, 489).

Ramurile terminale sînt ramus anterior, care inervează pielea feţei anteromediale a antebraţului şi ramus ulnaris, care inervează pielea feţei posteromediale a antebraţului.

NERVUL CUTANAT MEDIAL AL BRAŢULUI (Nervus cutaneus brachii medialis)

Este un nerv senzitiv. Porneşte din fasciculus medialis (neuromerul C. VIII-T.I). În axilă este situat medial faţă de celelalte ramuri terminale ale plexului brahial şi faţă de a. şi v. axilară. În treimea superioară a braţului devine superficial, perforînd fascia braţului, şi inervează pielea marginii mediale a braţului în treimea ei superioară) (fig. 488). Uneori, fiind mai lung, coboară pînă deasupra epicondilului medial; în acest caz participă împreună cu n. cutan antebrahial medial la inervaţia întregii margini mediale a braţului.

Primeşte o anastomoză din n. intercostal II (fig. 488).

NERVUL RADIAL (nervus radialis)

Este un nerv mixt. Porneşte din fasciculus posterior (neuromerul C. V—VIII). În axilă nervul radial are următoarele raporturi (fig. 477): anterior cu a. axilară şi cu n. median; posterior cu a. şi v. subscapulară; medial cu v. axilară, n. ulnar şi cu n. cutan antebrahial medial; lateral cu n. musculocutan. Este înconjurat de ganglionii limfatici şi ţesutul adipos al axilei. La braţ trece în loja posterioară şi merge între caput longum şi caput mediale al m. triceps, apoi trece împreună cu a. profundă a braţului, prin şanţul nervului radial (fig. 490). La unirea treimii mijlocii cu treimea inferioară a braţului, n. radial perforează septul intermuscular lateral al braţului şi ajunge

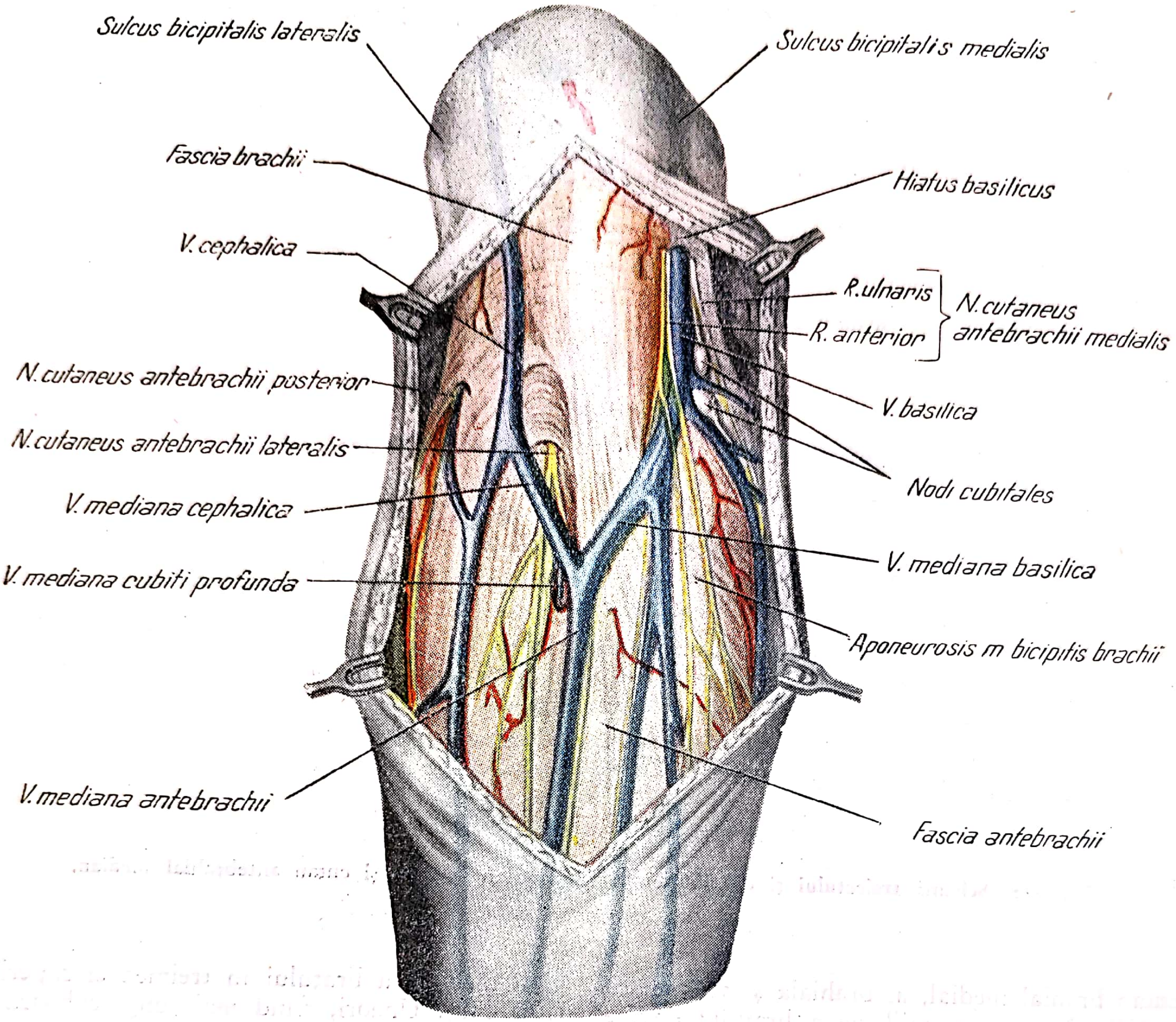
Sulcus bicipitalis lateralis
Sulcus bicipitalis medialis
Fascia brachii
Hiatus basilicus
V. cephalica
R. ulnaris
R. anterior
N. cutaneus antebrachii medialis
N. cutaneus antebrachii posterior
V. basilica
N. cutaneus antebrachii lateralis
Nodi cubitales
V. mediana cephalica
V. mediana basilica
V. mediana cubiti profunda
Aponeurosis m. bicipitis brachii
V. mediana antebrachii
Fascia antebrachii

Fig. 489. Regiunea anterioară a cotului, al cărei plan superficial a fost disecat pentru a demonstra vasele şi nervii superficiali.

din nou pe faţa anterioară a braţului, în şanţul bicipital lateral, între m. biceps brahial şi m. brahioradial. La acest nivel, este culcat pe m. brahial (fig. 480). La nivelul cotului este culcat pe capitulum radii şi este acoperit de m. brahioradial. Lateral este în raport cu mm. lung şi scurt extensor radial al carpului, iar medial cu tendonul m. biceps brahial. La acest nivel, n. radial este însoţit de a. colaterală radială, ramură din a. profundă a braţului.

La nivelul cotului, n. radial se termină. Ramurile colaterale sînt: Nervus cutaneus brachii posterior, care inervează faţa posterioară a braţului. Nervus cutaneus antebrachii posterior (fig. 491), care porneşte din n. radial la nivelul şanţului nervului radial, perforează septul intermuscular lateral şi ajunge pe faţa posterioară a antebraţului. Inervează pielea porţiunii inferolaterale a braţului şi faţa posterioară a antebraţului şi a mîinii. Dă ramuri musculare, pentru triceps brahial, m. anconeu, m. brahioradial, m. lung şi scurt extensor radial al carpului şi pentru m. brahial. Ramurile musculare se desprind din n. radial la nivelul axilei, braţului şi cotului. Dă deasemenea ramuri articulare pentru articulaţia humeroradială şi humeroulnară.

Ramurile terminale sînt: ramus superficialis (fig. 481), care este o ramură senzitivă. Trece prin şanţul bicipital lateral, împreună cu a. radială, care este situată medial faţă de n. radial. Ajungînd în treimea mijlocie a antebraţului, trece înapoia m. brahioradial şi înaintea m. flexor superficial al degetelor şi m. flexor lung al policelui. În treimea inferioară a antebraţului, n. radial coteşte lateral, depărtîndu-se de a. radială; trece sub tendonul m. brahioradial, ajunge pe faţa posterioară a mîinii (fig. 125), unde devine superficial; aici se termină, dînd cinci nervi digitali dorsali, pentru police, index şi marginea laterală a mediului. La police inervează ambele falange, în timp ce la index şi la mediu numai primele două falange. Această ramură se „anastomozează" cu ramura dorsală a mîinii din nervul ulnar (ramus communicans ulnaris) (fig. 125).

Ramus profundus (fig. 491), care este un nerv mixt, se îndreaptă în jos şi lateral, trece pe faţa anterioară a art. humeroradiale, între m. scurt extensor radial al carpului (aşezat lateral) şi tendonul m. biceps brahial (aşezat medial), înconjură colul radiusului dinainte înapoi şi perforează m. supinator. După ce părăseşte m. supinator, se termină dînd: ramuri musculare, care inervează mm. supinator, extensor al degetelor, extensor al degetului mic şi extensor ulnar al carpului; nervul interosos posterior, care trece între muşchii profunzi de pe faţa posterioară a antebraţului şi membrana interosoasă, inervînd mm. abductor lung al policelui, extensor scurt al policelui, extensor lung

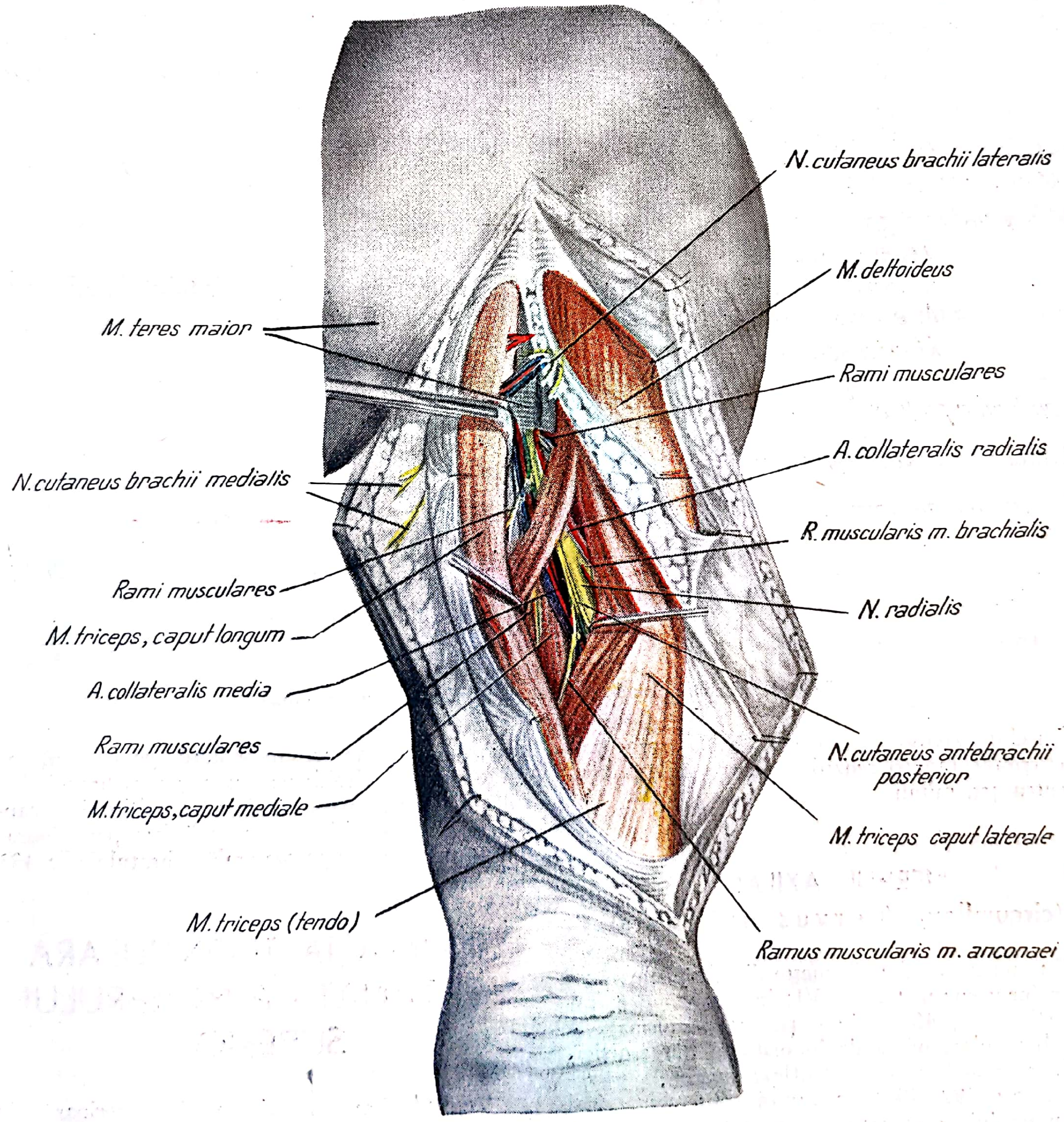
N. cutaneus brachii lateralis
M. deltoideus
Rami musculares
A. collateralis radialis
R. muscularis m. brachialis
N. radialis
N. cutaneus antebrachii posterior
M. triceps caput laterale
Ramus muscularis m. anconaei
M. teres maior
N. cutaneus brachii medialis
Rami musculares
M. triceps, caput longum
A. collateralis media
Rami musculares
M. triceps, caput mediale
M. triceps (tendo)

Fig. 490. Regiunea posterioară a braţului disecată şi spaţiul dintre capul lung şi capul lateral al muşchiului triceps lărgit cu depărtătoare pentru a demonstra nervul radial în loja posterioară a braţului.

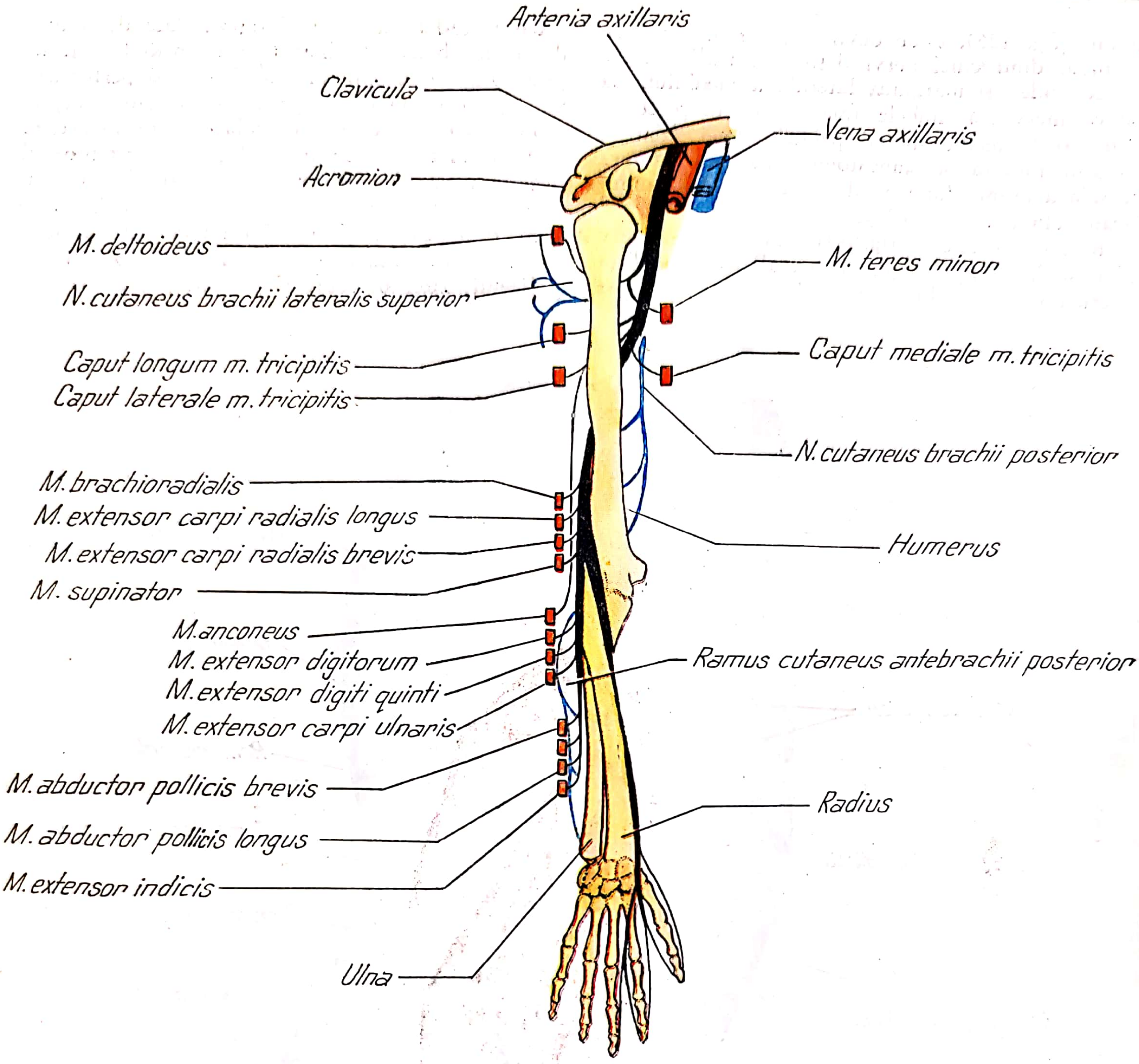
Arteria axillaris
Clavicula
Vena axillaris
Acromion
M. deltoideus
M. teres minor
N. cutaneus brachii lateralis superior
Caput longum m. tricipitis
Caput mediale m. tricipitis
Caput laterale m. tricipitis
N. cutaneus brachii posterior
M. brachioradialis
M. extensor carpi radialis longus
M. extensor carpi radialis brevis
Humerus
M. supinator
M. anconeus
Ramus cutaneus antebrachii posterior
M. extensor digitorum
M. extensor digiti quinti
M. extensor carpi ulnaris
M. abductor pollicis brevis
Radius
M. abductor pollicis longus
M. extensor indicis
Ulna

Fig. 491. Schemă arătînd traiectul şi distribuţia nervului radial.

al policelui, extensor al indicelui. N. interosos posterior trimite ramuri senzitive pentru radius, ulna şi pentru art. mîinii.

NERVUL AXILAR
(circumflex) (nervus axillaris)

Este un nerv mixt. Porneşte din fasciculus posterior (neuromerul C. V—VI) împreună cu n. radial (fig. 479, 487). Trece pe faţa anterioară a m. subscapular, pătrunde în orificiul humerotricipital, împreună cu a. circomflexă humerală posterioară (fig. 492, 493), înconjură colul chirurgical al humerului şi se termină pe faţa profundă a m. deltoid, unde se ramifică, dînd următoarele ramuri (fig. 493): ramuri articulare pentru art. umărului şi ramuri musculare pentru m. mic rotund şi m. deltoid; nervus cutaneus brachii lateralis superior, care trece între m. deltoid şi caput longum m. tricipitis şi inervează faţa posterioară a umărului şi faţa superolaterală a braţului (fig. 493).

INERVAŢIA TRONCULARĂ CUTANATĂ A MEMBRULUI SUPERIOR

Umărul. Faţa anterioară şi posterioară sînt inervate de nervi supraclaviculares, ramuri din plexul cervical. Faţa laterală este inervată de către n. axilar.

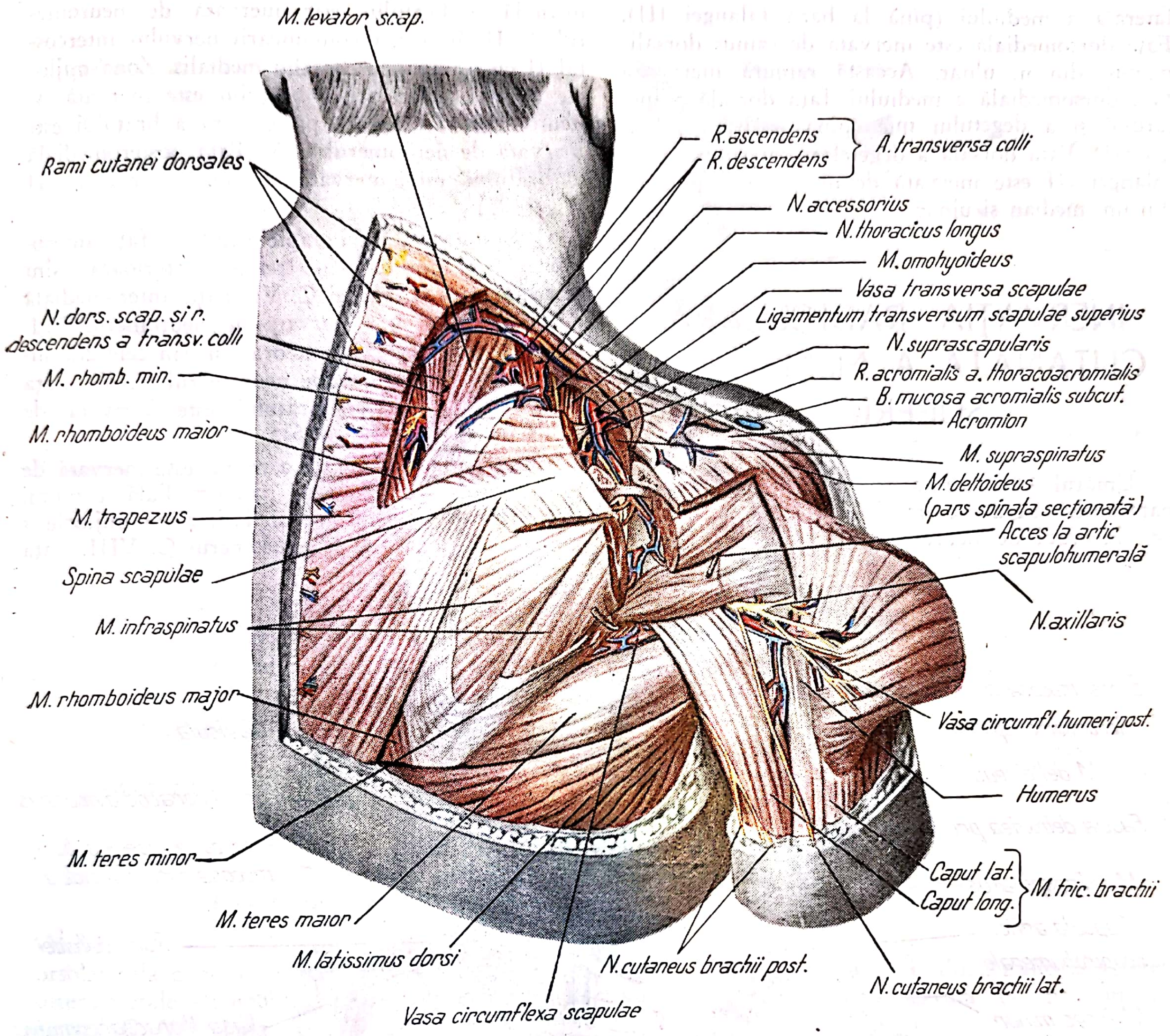
M. levator scap.
Rami cutanei dorsales
R. ascendens
R. descendens
A. transversa colli
N. accessorius
N. thoracicus longus
M. omohyoideus
Vasa transversa scapulae
Ligamentum transversum scapulae superius
N. suprascapularis
R. acromialis a. thoracoacromialis
B. mucosa acromialis subcut.
Acromion
M. supraspinatus
M. deltoideus
(pars spinata secționată)
Acces la artic scapulohumerală
N. axillaris
N. dors. scap. și r. descendens a transv. colli
M. rhomb. min.
M. rhomboideus maior
M. trapezius
Spina scapulae
M. infraspinatus
M. rhomboideus major
Vasa circumfl. humeri post.
Humerus
Caput lat.
Caput long.
M. tric. brachii
M. teres minor
M. teres maior
M. latissimus dorsi
N. cutaneus brachii post.
N. cutaneus brachii lat.
Vasa circumflexa scapulae

Fig. 492. Regiunea scapulară disecată pentru a demonstra raporturile nervului axilar şi unor ramuri colaterale ale plexului brahial.

Braţul. Faţa anterolaterală este inervată de n. cutaneus brachii lateralis, ramură din n. axilar. Faţa anterioară şi medială este inervată de către n. cutaneus brachii medialis. Treimea mijlocie şi inferioară a feţei anteromediale este inervată de n. cutaneus antebrachii medialis. Faţa posterolaterală este inervată de n. cutaneus brachii lateralis, ramură din n. axilar. Faţa posteromedială este inervată de către n. cutaneus brachii medialis, iar zona mijlocie a feţei posterioare de către n. cutaneus brachii posterior, ramură din n. radial.

Antebraţul. Faţa anterolaterală este inervată de n. cutaneus antebrachii lateralis din n. musculocutan. Faţa anteromedială este inervată de n. cutaneus antebrachii medialis. În treimea inferioară, inervaţia este dată de ramura palmară din n. radial şi ramura palmară din n. ulnar. Faţa posterolaterală este inervată de n. cutaneus antebrachii lateralis (din n. musculocutan). Faţa posteromedială de n. cutaneus antebrachii medialis. Zona mijlocie a feţei posterioare a antebraţului de către n. cutaneus antebrachii posterior, ramură din n. radial.

Mîna. Faţa palmară este inervată în porţiunea laterală de nn. digitali palmari, ramuri din n. median. Aceste ramuri inervează şi faţa palmară a policelui, indexului, mediului şi jumătatea laterală a inelarului. Porţiunea medială a feţei palmare este inervată de nn. digitali palmari, ramuri din n. ulnar. Aceste ramuri inervează şi faţa palmară a degetului mic şi jumătatea medială a inelarului. Faţa dorsolaterală a mîinii este inervată de ramura superficială din n. radial. Această ramură inervează faţa dorsală a policelui, faţa dorsală a indexului (pînă la baza falangei III) şi faţa dorsolaterală a mediului (pînă la baza falangei III). Faţa dorsomedială este inervată de ramus dorsalis manus, din n. ulnar. Această ramură inervează faţa dorsomedială a mediului, faţa dorsală a inelarului şi a degetului mic (pînă la baza falangei III). Faţa dorsală a degetelor, corespunzătoare falangei III este inervată de nn. digitali palmari din nn. median şi ulnar.

INERVAŢIA RADICULARĂ CUTANATĂ A MEMBRULUI SUPERIOR

Umărul este inervat de neuromerul C. IV. Faţa anterolaterală a braţului (cele 2/3 superioare) este inervată de neuromerul C. V. Faţa anteromedială a braţului este inervată de neuromerul T. II, în urma comunicării nervului intercostal II cu n. cutaneus brachii medialis. Zona mijlocie a feţei anterioare a braţului este inervată de neuromerul T. I. Faţa posterioară a braţului este inervată de neuromerul C. V. Faţa posteromedială a braţului este inervată de neuromerul T. II (fig. 495).

Faţa anterolaterală a antebraţului şi faţa anterolaterală a braţului (în treimea inferioară) sînt inervate de neuromerul C. VI. Faţa anteromedială a antebraţului este inervată de neuromerul T. I. Faţa posterolaterală a antebraţului (în cele 2/3 superioare) este inervată de neuromerul C. VI. Faţa posteromedială a antebraţului este inervată de neuromerul T.I. (fig. 495).

Faţa palmară laterală a mîinii este inervată de neuromerul C. VII. Faţa palmomedială a mîinii este inervată de neuromerul T. I. Zona mijlocie a palmei este inervată de neuromerul C. VIII. Faţa

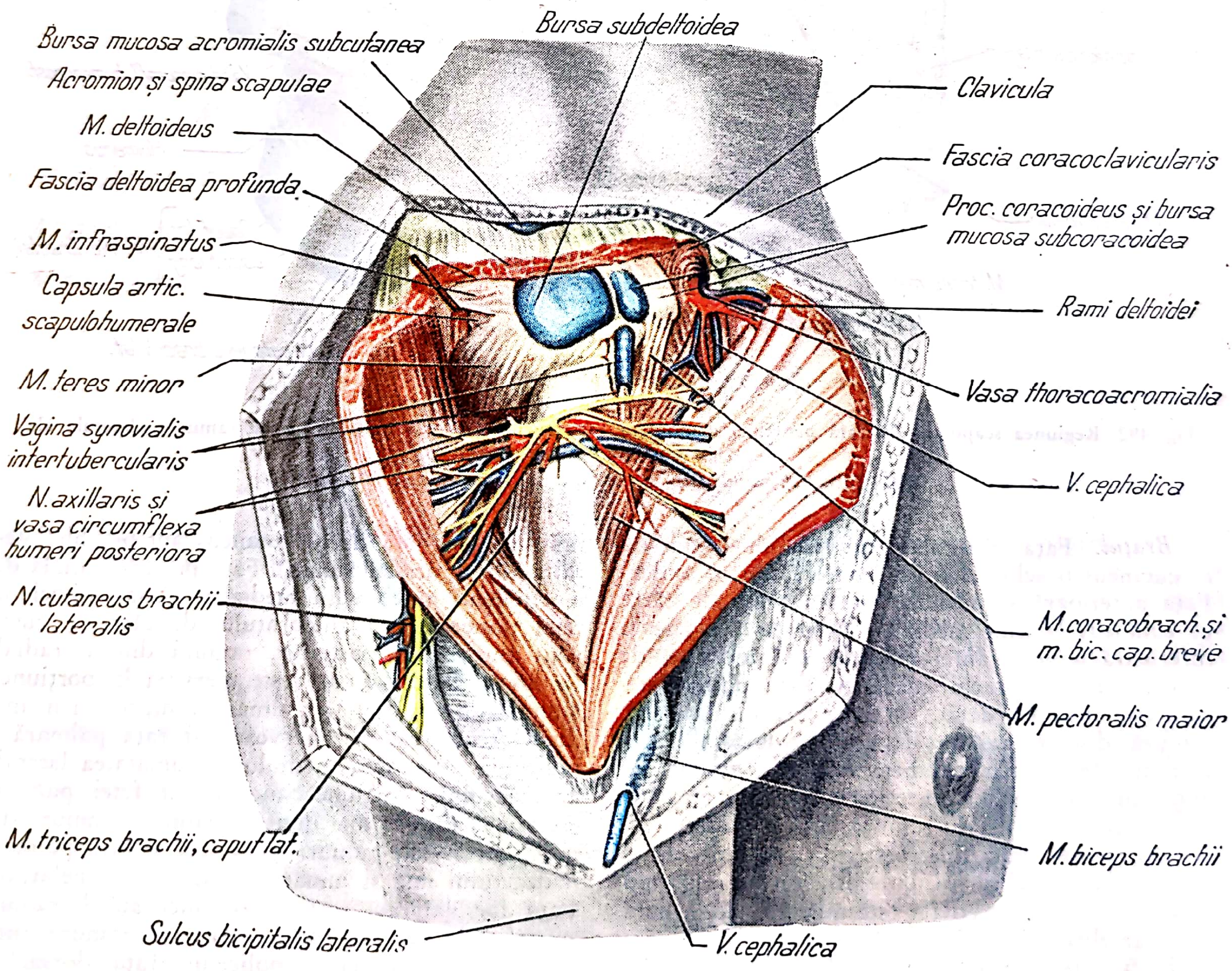
Bursa mucosa acromialis subcutanea
Bursa subdeltoidea
Acromion şi spina scapulae
M. deltoideus
Clavicula
Fascia coracoclavicularis
Fascia deltoidea profunda
Proc. coracoideus şi bursa mucosa subcoracoidea
M. infraspinatus
Capsula artic. scapulohumerale
Rami deltoidei
M. teres minor
Vasa thoracoacromialia
Vagina synovialis intertubercularis
V. cephalica
N. axillaris şi vasa circumflexa humeri posteriora
N. cutaneus brachii lateralis
M. coracobrach. şi m. bic. cap. breve
M. pectoralis maior
M. triceps brachii, caput lat.
M. biceps brachii
Sulcus bicipitalis lateralis
V. cephalica

Fig. 493. Traiectul şi raporturile nervului axilar şi a ramurei sale cutanate.

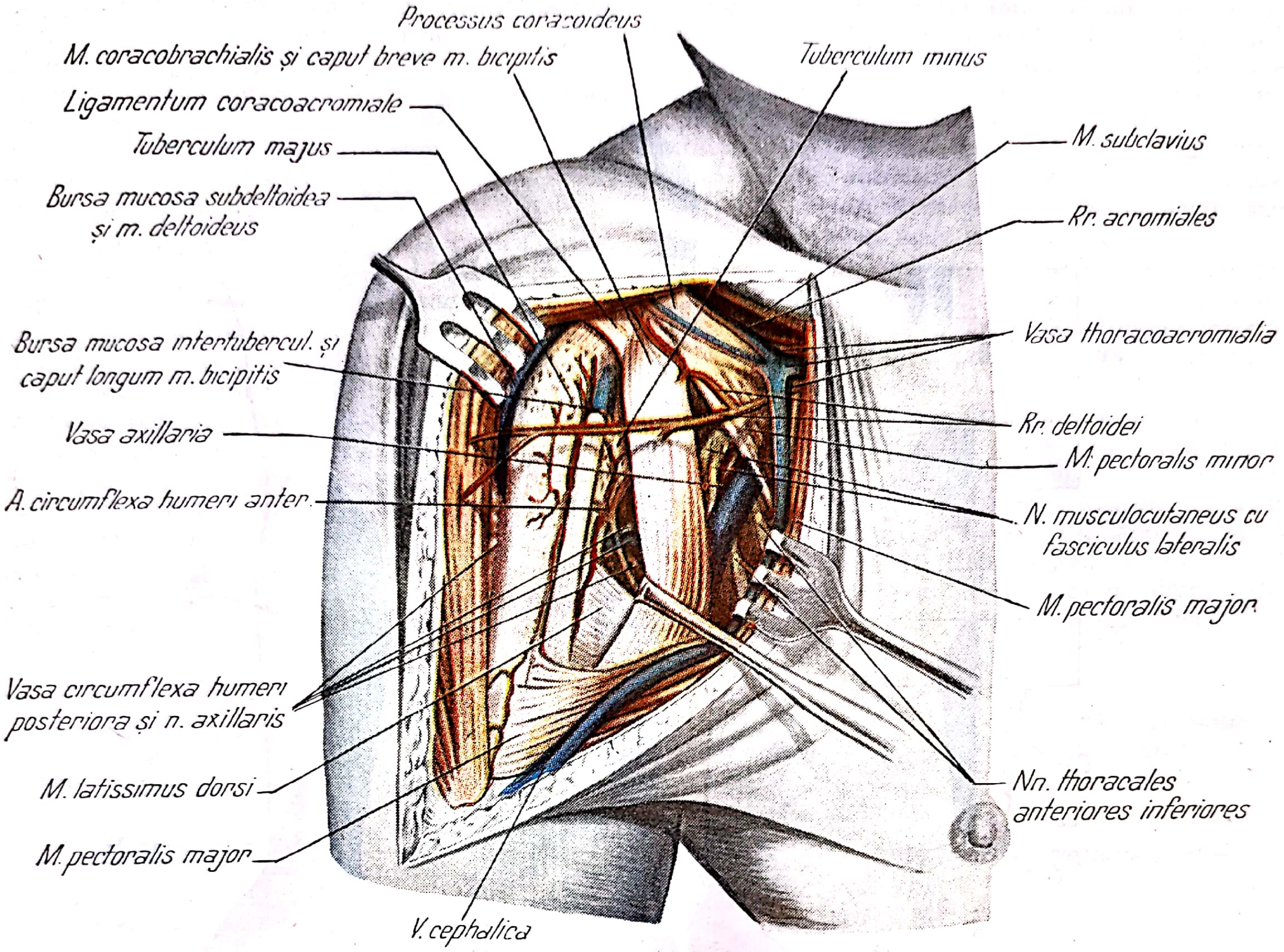
Processus coracoideus
M. coracobrachialis și caput breve m. bicipitis
Ligamentum coracoacromiale
Tuberculum majus
Bursa mucosa subdeltoidea și m. deltoideus
Bursa mucosa intertubercul. și caput longum m. bicipitis
Vasa axillaria
A. circumflexa humeri anter.
Vasa circumflexa humeri posteriora și n. axillaris
M. latissimus dorsi
M. pectoralis major
V. cephalica
Tuberculum minus
M. subclavius
Rr. acromiales
Vasa thoracoacromialia
Rr. deltoidei
M. pectoralis minor
N. musculocutaneus cu fasciculus lateralis
M. pectoralis major
Nn. thoracales anteriores inferiores

Fig. 494. Spațiul deltopectoral lărgit pentru a arăta vase și nervi de profunzime.

dorsolaterală a mîinii și treimea inferioară a fetei posterolaterale a antebrațului este inervată de neuromerul C. VII. Fața dorsomedială a mîinii este inervată de neuromerul T. I. Zona mijlocie a feței dorsale a mîinii este inervată de neuromerul C. VIII.

Inervația radiculară a mușchilor membrului superior

C. IV	C. V	C. VI	C. VII	C. VIII	T. I
m. supraspinatus m. infraspinatus m. teres minor m. deltoideus	m. biceps brachii m. brachialis m. brachioradialis m. supinator m. coracobrachialis m. subscapularis	m. teres major m. pronator teres m. extensor carpi radialis longus m. extensor digitorum m. triceps brachii m. flexor carpi radialis	m. extensor carpi radialis brevis m. flexor carpi ulnaris m. extensor digiti minimi m. extensor carpi ulnaris m. extensor pollicis longus. m. abductor pollicis longus. m. flexor digitorum superficialis	m. anconeus m. extensor indicis m. pronator quadratus m. palmaris longus m. flexor digitorum profundus m. flexor pollicis longus m. extensor pollicis brevis m. flexor digiti minimi brevis m. opponens digiti minimi m. adductor pollicis	m. abductor pollicis brevis m. flexor pollicis brevis m. opponens pollicis m. abductor digiti minimi mm. lumbricales mm. interossei

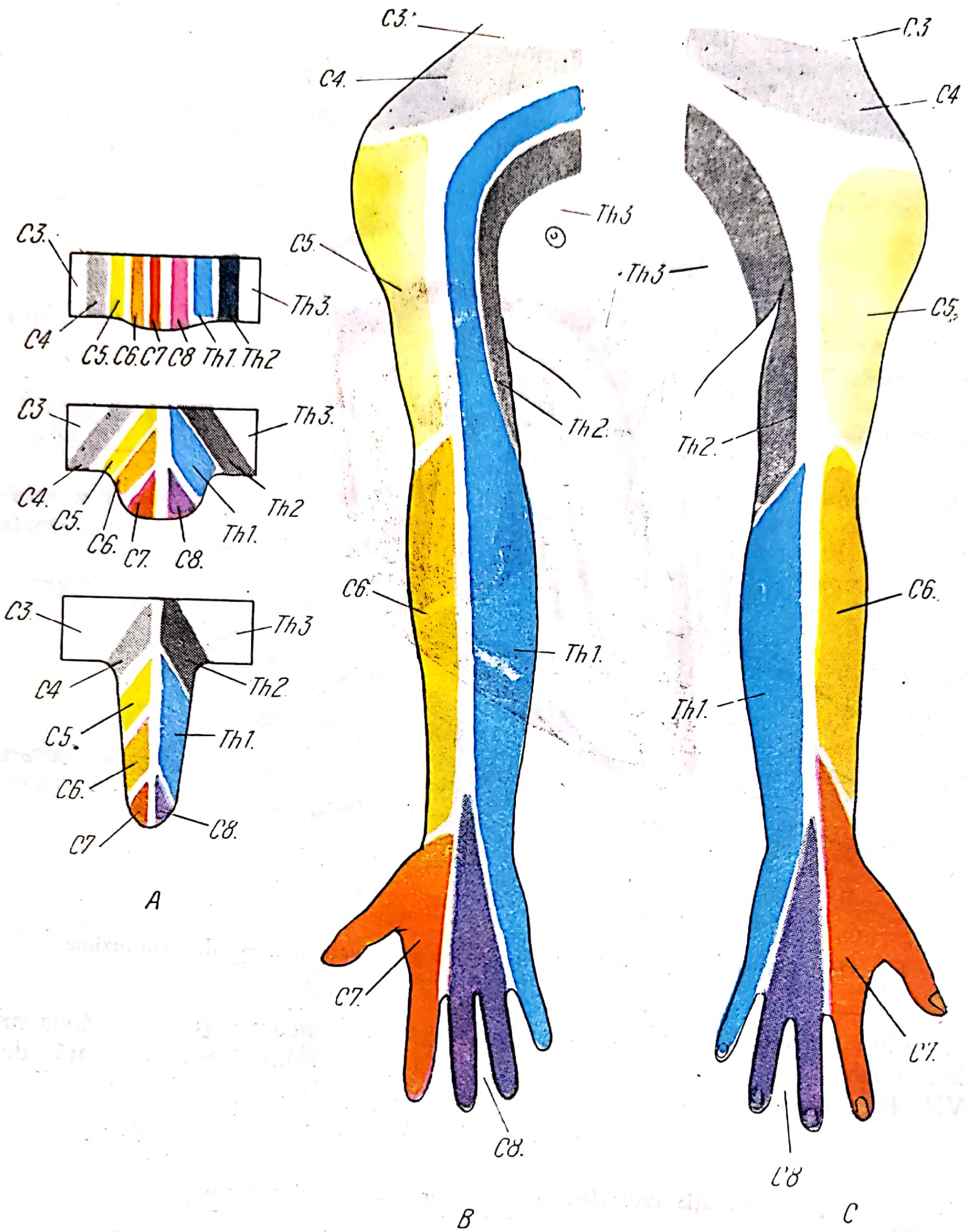

Fig. 495. Inervaţia radiculară cutanată a membrului superior (schemă).
A — trei etape succesive de dezvoltare embrionară a mugurului membrului superior; *B* — faţa ventrală; *C* — faţa dorsală.

NERVII TORACICI
(nn. intercostales I-XI şi nervus subcostalis XII)

Nn. toracici reprezintă ramurile ventrale ale nn. spinali din regiunea toracică. Ei sînt nervi micşti. Sînt în număr de 12 perechi, dintre care primii 11 merg în spaţiile intercostale, iar ultimul merge sub coasta 12.

Nn. toracici sînt desemnaţi prin acelaşi număr ca şi coasta suprajacentă.

Nn. toracici ţin sub dependenţa lor musculatura profundă a trunchiului şi o mare parte din musculatura abdomenului; iar teritoriul lor senzitiv, cutanat, răspunde aceloraşi regiuni şi unei părţi din pielea regiunii fesiere. Ei au un teritoriu senzitiv pleural şi peritoneal.

Nn. intercostali pot fi descrişi unitar, întrucît primele 6 perechi sînt localizate la torace, iar ultimele 6 perechi au două segmente: un segment toracic şi un segment terminal abdominal. De asemenea există şi caractere individuale specifice unora dintre ei.

N. toracic în general se separă din nervul spinal imediat după ieşirea din gaura de conjugare, adică la marginea medială a lig. costotransversar. Aici este deci locul unde n. spinal (toracic) se divide în cele două ramuri ale sale. Nn. toracici au un diametru de 4—5 mm, cu excepţia primelor două perechi, care sînt mai subţiri. Nn. toracici au o formă turtită (de panglică) şi îşi urmează traiectul în toată lungimea prin spaţiile intercostale pînă aproape de stern.

Această descripţie este valabilă pentru primele 6 perechi de nn. toracici, iar ultimele 6 perechi, după un traiect asemănător (porţiunea intercostală), trec în peretele abdominal (porţiunea abdominală) între m. transvers şi m. oblic intern. Ei ating muşchiul drept abdominal, căruia îi dau ramuri ca şi la pielea regiunii corespunzătoare (fig. 497).

Raporturile primelor 6 perechi sînt variabile după punctul considerat. La origine ei răspund în afară lig. costotransversar, apoi muşchiului intercostal extern. Înăuntru răspund fasciei endotoracice, care o separă de pleură.

La nivelul unghiului costal apare m. intercostal intern, însoţit pe faţa toracică de muşchiul subcostal. N. toracic merge între cei doi mm. intercostali. Mai departe, şi anume la nivelul liniei axilare medii, m. intercostal „intimus" îşi face apariţia. Nervul merge în şanţul coastei (marginea inferioară — faţa medială) între m. intercostal intimus şi m. intercostal intern (fig. 496).

În partea anterioară, m. intercostal intern dispare, iar n. toracic se găseşte între m. intercostal intimus şi fascia andotoraracică.

Primii 6 nn. toracici sosiţi în partea anterioară a spaţiului intercostal trec înaintea a. şi v. toracice interne şi la cîţiva milimetri de marginea laterală a sternului, perforează dinapoi înainte peretele şi se răspîndesc la regiunea sternală laterală.

Nn. toracici VII—XII urmează spaţiile intercostale şi după ce le-au părăsit trec între digitaţiile diafragmei şi ale m. transvers, ajung între m. oblic intern şi m. transvers, merg oblic în acest interstiţiu de sus în jos şi dinapoi înainte şi pătrund în teaca m. drept abdominal. În timp ce nervii superiori se divid în teaca m. drept abdominal, nervii inferiori se divid înaintea tecii. Toţi

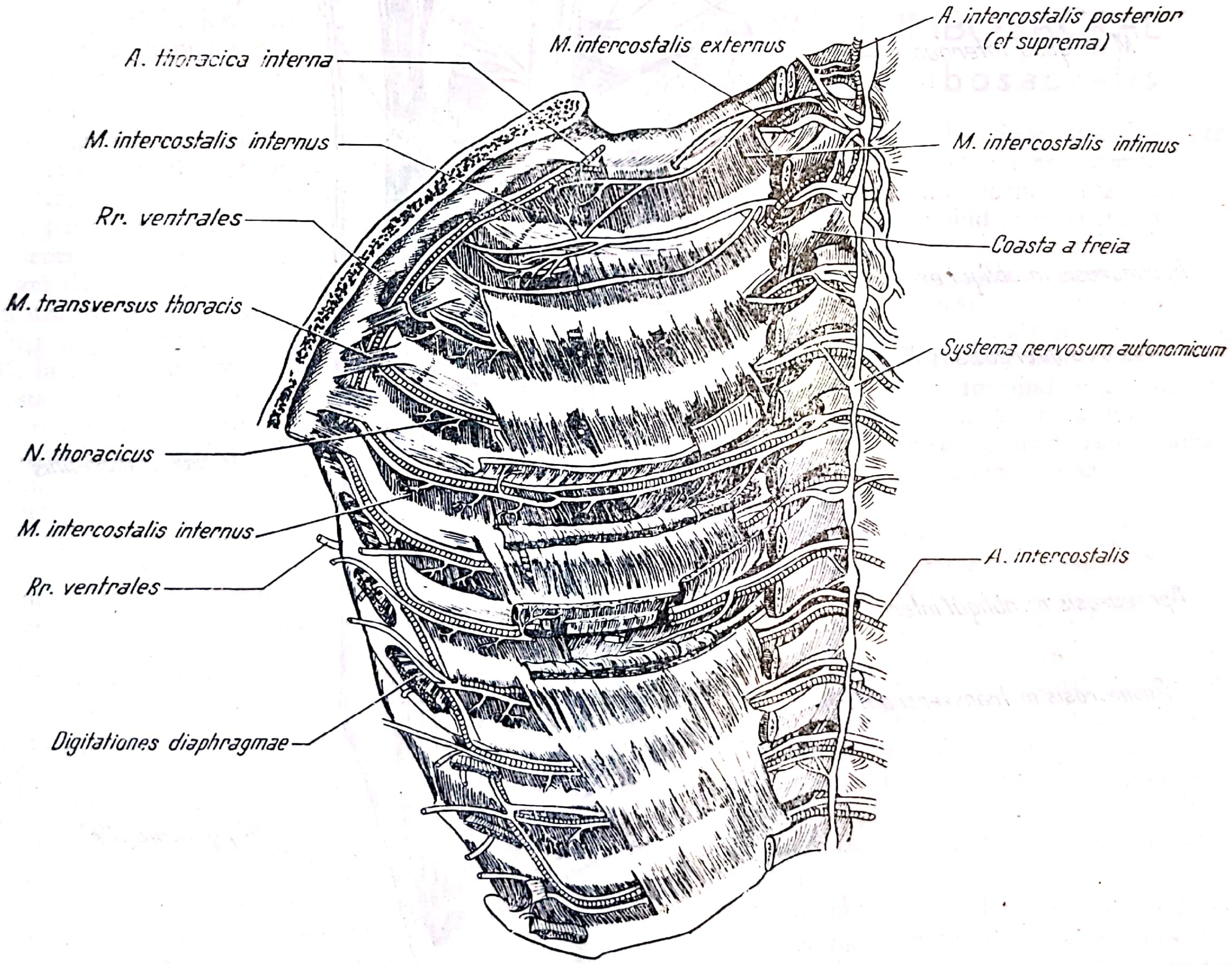
A. thoracica interna
M. intercostalis externus
A. intercostalis posterior (et suprema)
M. intercostalis internus
M. intercostalis intimus
Rr. ventrales
Coasta a treia
M. transversus thoracis
Systema nervosum autonomicum
N. thoracicus
M. intercostalis internus
Rr. ventrales
A. intercostalis
Digitationes diaphragmae

Fig. 496. Peretele toracic văzut pe faţa lui internă după ridicarea pleurei şi a fasciei endotoracice. Pentru o mai bună vizibilitate, coastele au fost secţionate lîngă col, iar peretele toracic a fost etalat.

însă dau ramuri senzitive la pielea regiunii (fig. 497).

Important este și raportul cu vasele intercostale posterioare (III—XI). Lîngă coloană, nervul este mai profund decît vasele, întrucît iese din gaura de conjugare (foramen intervertebrale). La nivelul lig. costotransversar, elementele vasculonervoase se întîlnesc. Vasele se așază deasupra nervului, încrucișîndu-l fie înainte, fie înapoi. În orice caz, la nivelul unghiului costal vasele se găsesc deasupra nervului. Mănunchiul este însoțit de trunchiuri limfatice, care sînt vase aferente pentru noduli lymphatici intercostales posteriores, plasați sub fascia endotoracică.

Caracterele particulare ale nervilor pot fi rezumate astfel:

Primul nerv toracic este foarte subțire, pentru că cea mai mare parte din ramura ventrală trece în plexul brahial. Acest nerv își urmează traiectul de-a lungul marginei externe a primei coaste, ajungînd la stern, unde se distribuie la piele. El nu are o ramură cutanată laterală.

Al doilea nerv toracic este similar precedentului, mergînd pe peretele medial al fosei axilare. R. cutană laterală se distribuie la pielea bazei axilei și regiunei brațului anterioare, luînd numele de n. interocostobrachialis. De obicei, acest nerv tri-

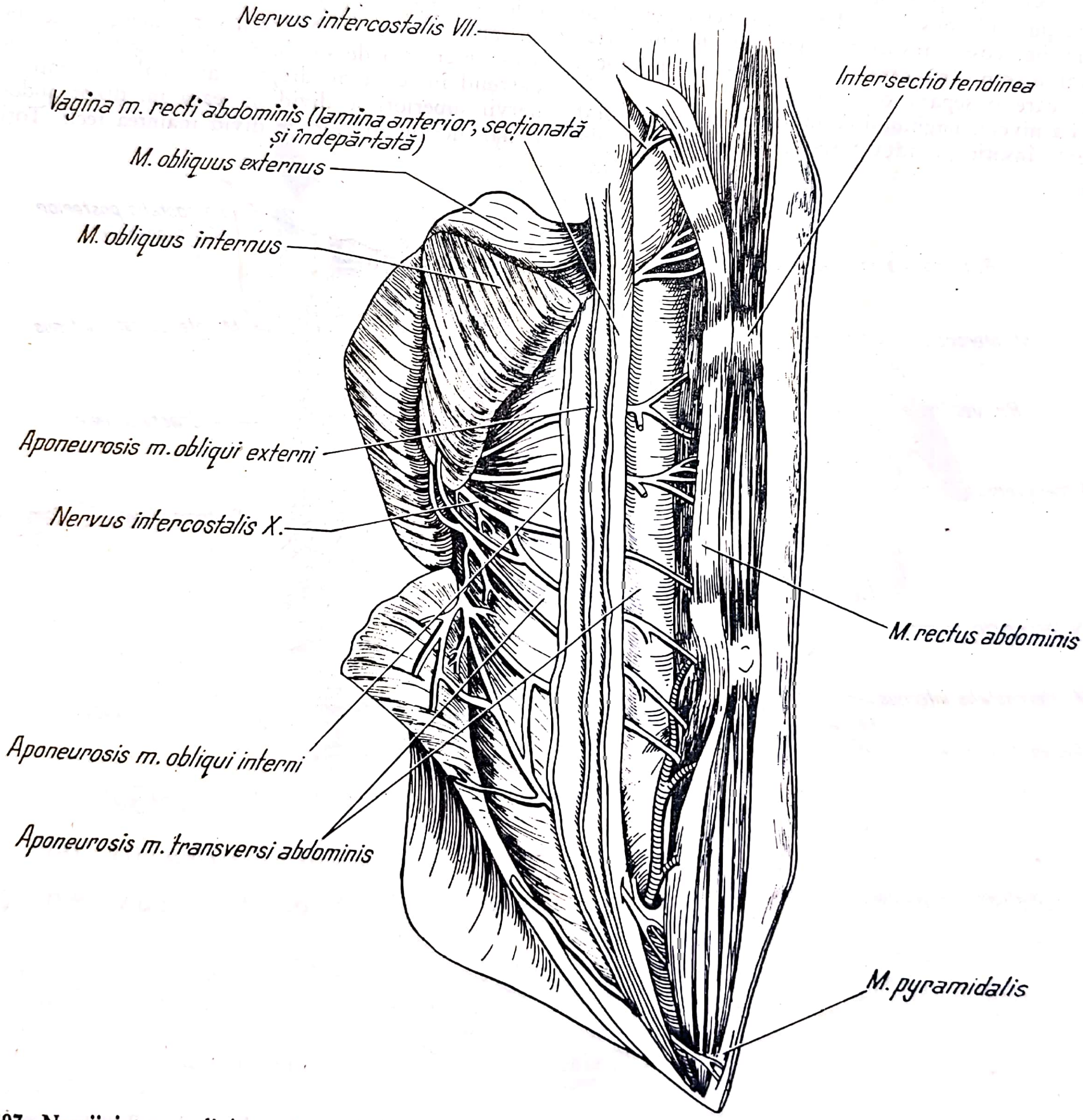
Nervus intercostalis VII.
Vagina m. recti abdominis (lamina anterior, secționată și îndepărtată)
M. obliquus externus
M. obliquus internus
Intersectio tendinea
Aponeurosis m. obliqui externi
Nervus intercostalis X.
M. rectus abdominis
Aponeurosis m. obliqui interni
Aponeurosis m. transversi abdominis
M. pyramidalis

Fig. 497. Nervii intercostali în regiunea abdominală. Mușchii lați ai abdomenului au fost secționați, teaca dreptului abdominal a fost deschisă și mușchiul dat la o parte pentru a pune în evidență acești nervi.

mite o ramură comunicantă pentru n. cutan brahial medial.

Al III-lea şi al IV-lea nn. toracici au traiectul obişnuit; r. cutanată (perforant lateral) ajunge pe peretele medial al fosei axilare şi trimite un firişor nervos la pielea regiunei mamare şi regiunei brahiale anterioare. Se anastomozează cu n. cutan medial al braţului.

Din ramura cutanată laterală pleacă: 1) un firişor pentru m. serratus posterior superior; 2) un firişor senzitiv pentru gl. mamară; 3) se termină printr-un firişor la m. transvers al toracelui.

N. thoracicus VII dă ramuri la m. oblic extern.

Nn. thoracici VIII, IX, X şi XI au fost descrişi ca tip comun. Emit în plus ramuri pentru m. serratus posterior inferior, m. obliquus internus şi m. rectus abdominis.

N. thoracicus XII îşi urmează traiectul sub coasta a XII-a. După ce a furnizat ramuri la diafragmă ca şi cei 5 anteriori, dă ramuri pentru muşchii abdomenului (inclusiv m. piramidal) şi se anastomozează cu o ramură din n. iliohipogastric.

R. cutan lateral perforează m. oblic extern, se duce vertical în jos, încrucişează creasta iliacă şi se ramifică în pielea din regiunea fesieră, purtînd numele de ramura cutanată fesieră.

În rezumat, nn. toracici emit: 1) *ramuri musculare* (fig. 496) pentru mm. intercostal intern, intimus şi extern. Ramura pentru m. intercostal extern se desprinde de la începutul spaţiului intercostal şi-l parcurge pînă la cartilagiul costal, mergînd independent între m. intercostal extern şi intimus; afară de m. intercostal extern, n. toracic dă ramuri pentru m. dinţat superior posterior (C_8 pînă la Th_4) şi m. dinţat inferior posterior (Th_9—Th_{11}). M. intercostal intimus şi intern (inclusiv mm. subcostali şi m. transvers al toracelui) sînt inervaţi de o ramură a n. toracic, care mai dă ramuri şi pentru pleura parietală; în partea inferioară, dă ramuri pentru peritoneul parietal, prin perforarea digitaţiilor diafragmei.

Nn. toracici inervează şi mm. transversocostali, mm, levatores costarum şi mm. drept abdominal (Th_5—Th_{12}), oblic intern (Th_{10}—Th_{12}, L_{1-2}) şi transvers abdominal (Th_5—Th_{12}, L_{1-2}).

Rami cutanei (perforantes): (fig. 459)

a) r. cutană laterală este cea mai puternică ramură a nervilor toracici. La primele 6 perechi se numesc pectorale iar la ultimele 6 perechi se numesc abdominale. Aceştia nasc pe partea laterală a spaţiului intercostal, pătrund între digitaţiile de inserţie ale m. dinţat anterior. Deseori, sub fascie se divide în: ramus anterior şi ramus posterior. Prima ramură este ascendentă, mergînd înainte, iar a doua este descendentă, mergînd înapoi. Ramurile cutane laterale perforează fascia şi inervează pielea peretelui posterior lateral, şi anterior ai trunchiului. Rami cutaneus lateralis lipseşte la n. toracic prim, iar la n. toracic XII (subcostalis) dă deseori una sau mai multe ramuri, care trec peste creasta iliacă şi inervează pielea regiunii fesiere înaintea trohanterului mare. Ramurile destinate tegumentului mamar se numesc rami mammarii laterales.

b) r. cutanei anteriores. Ramura terminală a nn. toracici a primelor 6 perechi (pectorale) perforează planurile pe lîngă marginile laterale ale sternului ajungînd la piele. Ultimele 6 perechi (abdominale) ale nervilor toracici, care merg la m. drept abdominal, perforează muşchiul sau ocolesc marginea sa medială şi ies din teaca m. drept abdominal, inervînd pielea regiunii. Teritoriul lor cutanat, medial, trece cu puţin peste linia mediană.

R. cutaneus anterior lipseşte de obicei la n. toracic I, iar la ultimii nn. toracici sînt aceia care inervează pielea din dreptul m. drept abdominal. Ramurile destinate tegumentelor mamare se numesc rami mammarii mediales.

PLEXUL LUMBOSACRAL

(Plexus lumbosacralis)

Consideraţiuni generale. Spre deosebire de ramurile dorsale ale nervilor lombari, sacraţi şi ale celui coccigian, care rămîn independente între ele şi sînt relativ mici, participînd la inervaţia musculaturii autohtone a spinării şi a pielii spinării, pînă la nivelul sacrului şi a coccigelui (nervi clunium superiores din L_{1-3} şi nervii clunium medii din S_{1-3} coboară în porţiunea medială şi superioară a fesei), ramurile lor ventrale sînt mai voluminoase şi se anastomozează între ele, formînd plexul lombosacrat (plexus lumbosacralis). Acesta se întinde pe laturile coloanei lombare şi a găurilor sacrate anterioare (foramina sacralia pelvina), pînă la nivelul coccigelui.

În comparaţie cu plexul brahial, modul de constituţie al celui lombosacrat e mai simplu. Nu are loc o regrupare atît de considerabilă a fibrelor nervoase, cu formare de trunchiuri şi fascicule, ci ramurile anterioare, care reprezintă rădăcinile plexului formează prin „anastomozarea“ între ele în unghi ascuţit, un număr de 11 anse, din care se formează direct diferite trunchiuri nervoase, reprezentînd ramurile colaterale şi terminale ale plexului.

Subîmpărţirea plexului lombosacrat se face după originea rădăcinilor şi după destinaţia periferică a ramurilor lui:

A. *Plexul lombar* (plexus lumbalis), cu origine în Th_{12}—L_4, destinat regiunii anteromediale a coapsei şi unei porţiuni a peretelui abdominal şi a organelor genitale externe.

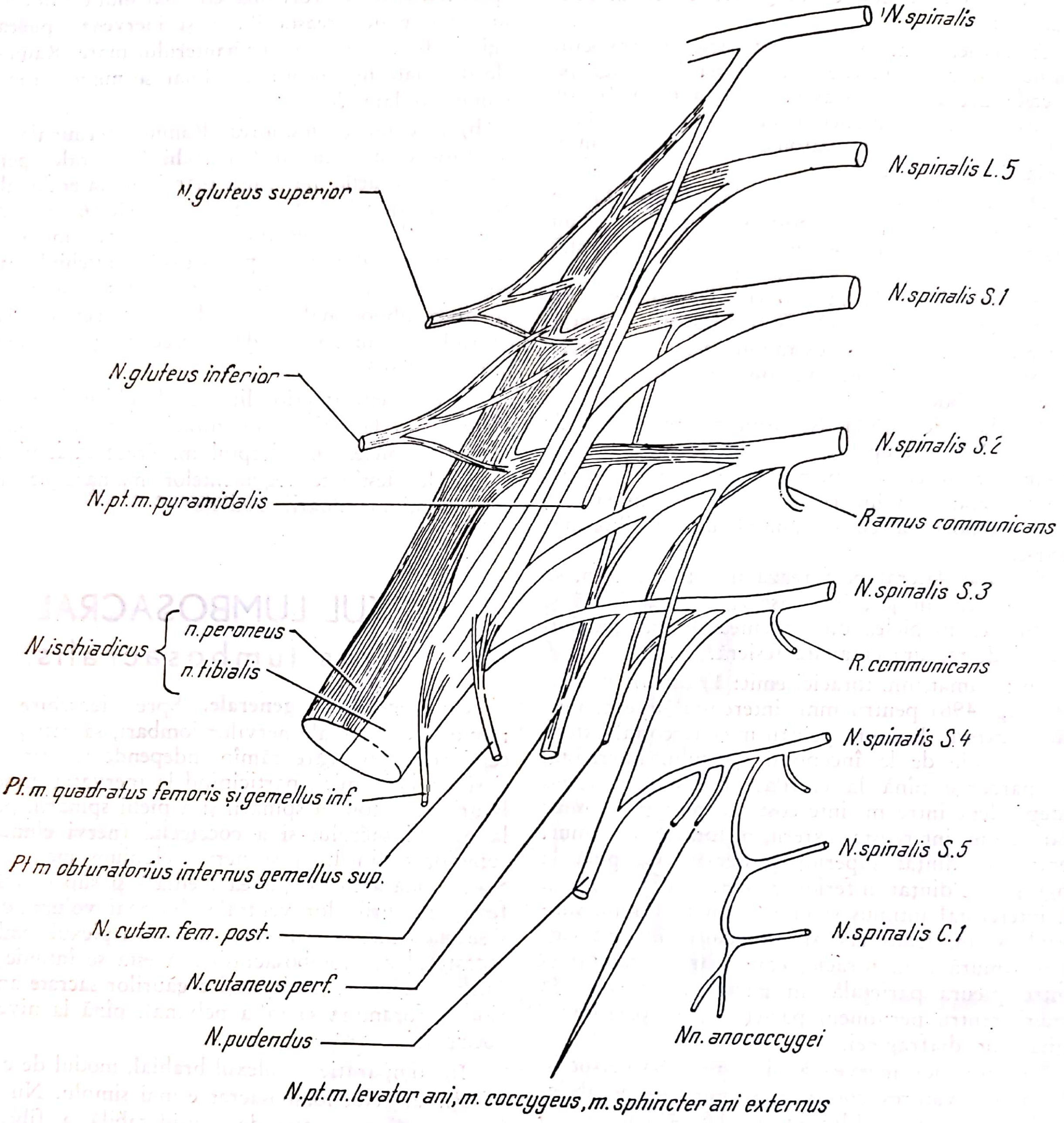
N.spinalis
N.spinalis L.5
N.gluteus superior
N.spinalis S.1
N.gluteus inferior
N.spinalis S.2
N.pt.m.pyramidalis
Ramus communicans
N.spinalis S.3
N.ischiadicus
n.peroneus
n.tibialis
R. communicans
N.spinalis S.4
Pt.m. quadratus femoris şi gemellus inf.
Pt m obturatorius internus, gemellus sup.
N.spinalis S.5
N. cutan. fem. post.
N.spinalis C.1
N.cutaneus perf.
N.pudendus
Nn. anococcygei
N.pt.m.levator ani, m. coccygeus, m. sphincter ani externus

Fig. 498. Schema de alcătuire a plexului sacrat.

B. *Plexul sacrat* (plexus sacralis), subîmpărţit la rîndul său în: I. plexus ischiadicus * = plexul sacrat propriu zis, L_4—S_3, destinat fesei, regiunii posterioare a coapsei, a gambei şi a piciorului. II. Plexus pudendus * = plexul ruşinos, $S_{(1), 2, 3, 4}$ şi III. Plexus coccygeus = plexul sacro-coccigian, $S_{(4), 5}$ Co, destinate împreună porţiunii caudale a trunchiului (perineu, organe genitale externe).

Plexul lombar şi sacrat sînt unite între ele doar prin rădăcina L_4, în rest au rădăcini proprii. Această rădăcină comună, se bifurcă şi intră cîte o porţiune în constituia fiecărui plex. Din această cauză a fost numită şi nervul furcat (nervus furcalis) **. Separaţia între plexul sacrat propriu-zis, plexul ruşinos şi cel coccigian nu este atît de netă, existînd rădăcini sacrate comune pentru cîte două din ele.

Spre deosebire de plexul brahial, unde ramurile lui în drumul spre membrul superior trec toate împreună prin axilă, obţinîndu-se printr-o anestezie tronculară la acest nivel excluderea sensibilităţii pentru membrul în întregime, ramurile plexului lombosacrat ies pe trei căi diferite din bazin, pentru a ajunge la destinaţie: sub ligamentul inghinal, prin canalul obturator şi prin orificiul infrapiriform. Ele formează deci un grup anterior şi unul posterior, în raport cu articulaţia coxofemurală. Pentru a obţine o întrerupere a sensibilităţii membrului inferior în întregime este nevoie să facem o anestezie a rădăcinilor lombosacrate în traiectul lor în interiorul canalului vertebral (la nivelul vertebrei lombare 3 sau 4): anestezie lombară.

---

* Schemă didactică, neomologată în N. I.

** Neomologat în N. I.

PLEXUL LOMBAR
[Plexus lumbalis (Th_{12}—L_4)]

Generalităţi. Plexul lombar e format din ramurile ventrale ale primilor 3 nervi lombari în întregime şi ale unei părţi a celei L_4, la care se mai adaugă o ramură comunicantă din ramura ventrală Th_{12}.

Constituţie. Descripţia clasică a constituţiei plexului, schematică, dar simplă şi uşor de reţinut, este următoarea (fig. 499): ramura ventrală L_1 primeşte o anastomoză din Th_{12} şi trimite o anastomoză la L_2, se divide în două ramuri: nervus iliohypogastricus şi n. ilioinguinalis; ramura ventrală L_2 trimite o anastomoză la L_3 şi dă n. genitofemoralis şi n. cutaneus femoris lateralis şi rădăcinile superioare pentru n. femoralis şi n. obturatorius; ramura ventrală L_3 trimite o anastomoză la L_4 şi dă rădăcinle mijlocii pentru n. femoralis şi n. obturatorius; ramura ventrală L_4 se trifurcă, dînd rădăcinile inferioare pentru n. femoralis şi n. obturatorius şi o anastomoză la L_5, cu care formează împreună trunchiul lombosacrat (truncus lumbosacralis). L_4 se numeşte şi n. furcalis *, deoarece este împărţit între cele două plexuri.

Fiecare ramură ventrală este legată de lanţul simpatic prin una sau mai multe ramuri comunicante. Acestea, în majoritate, sînt cenuşii (fibre postganglionare) şi numai L_1 şi L_2 primesc şi cîte o ramură comunicantă albă.

---

* Neomologat în nomenclatura internaţională.

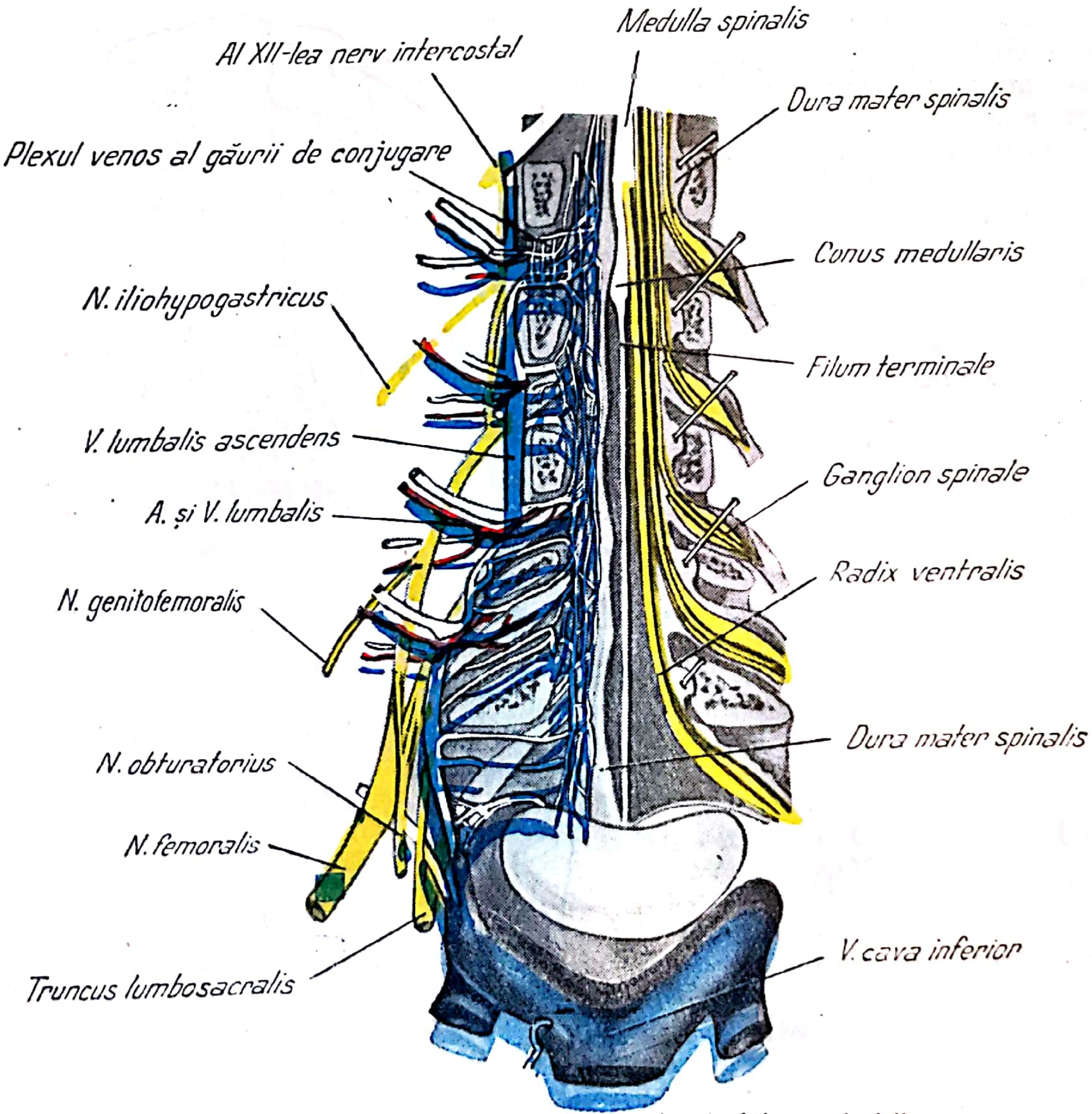
Medulla spinalis
Al XII-lea nerv intercostal
Dura mater spinalis
Plexul venos al găurii de conjugare
Conus medullaris
N. iliohypogastricus
Filum terminale
V. lumbalis ascendens
Ganglion spinale
A. şi V. lumbalis
Radix ventralis
N. genitofemoralis
Dura mater spinalis
N. obturatorius
N. femoralis
V. cava inferior
Truncus lumbosacralis

Fig. 499. Raporturile plexului lombar la nivelul constituirii.

Rădăcinile plexului au o direcţie tot mai oblică, de asemenea creşte volumul lor de la prima la a patra.

Forma plexului e triunghiulară: marginea medială corespunde coloanei lombare, din marginea laterală pleacă colateralele, din cea inferioară pleacă ramurile terminale.

Situaţie şi raporturi: plexul lombar e situat pe laturile corpurilor vertebrale, înaintea apofizelor costiforme (processus costarii) între fasciculele laterale şi mediale ale muşchiului psoas (fig. 500). Emergenţa ramurilor din muşchiul psoas se face de-a lungul marginii laterale, a celei mediale sau prin faţa anterioară a muşchiului. Ieşirea lor din bazin este de asemenea caracteristică.

Distribuţia plexului lombar. Plexul lombar dă ramuri colaterale scurte, 4 ramuri colaterale lungi şi două ramuri terminale.

a) Colateralele scurte*: ramuri musculare se nasc direct din plex sau din rădăcinile lui şi inervează muşchii învecinaţi: muşchiul pătrat lombar (m. quadratus lumborum) (L_{1-3}), muşchiul psoas (m. psoas) (L_{2-3}), muşchii intertransversari (mm. intertransversarii lumborum) (L_{1-2}).

b) Colateralele lungi: primele 2 aparţin în mod primar peretelui abdominal şi mai păstrează unele caractere de nervi metamerici (tip intercostal).

NERVUL MARE ABDOMINOGENITAL
(n. iliohypogastricus)

Se formează din ansa Th_{12}–L_1, în interiorul muşchiului psoas; trece oblic în jos şi în afară, paralel cu ultimul nerv intercostal (fig. 500). Apare în partea superioară a marginii laterale a psoasului şi trece între pătratul lombar, situat înapoi, şi grăsimea pararenală şi rinichi, situaţi înainte. Acest raport explică durerile în centură şi cu iradiere către scrot în cursul unor afecţiuni renale. Apoi străpunge aponevroza muşchiului transvers (m. transversus abdominis) şi se aşază între muşchiul transvers şi oblicul intern (m. obliquus internus).

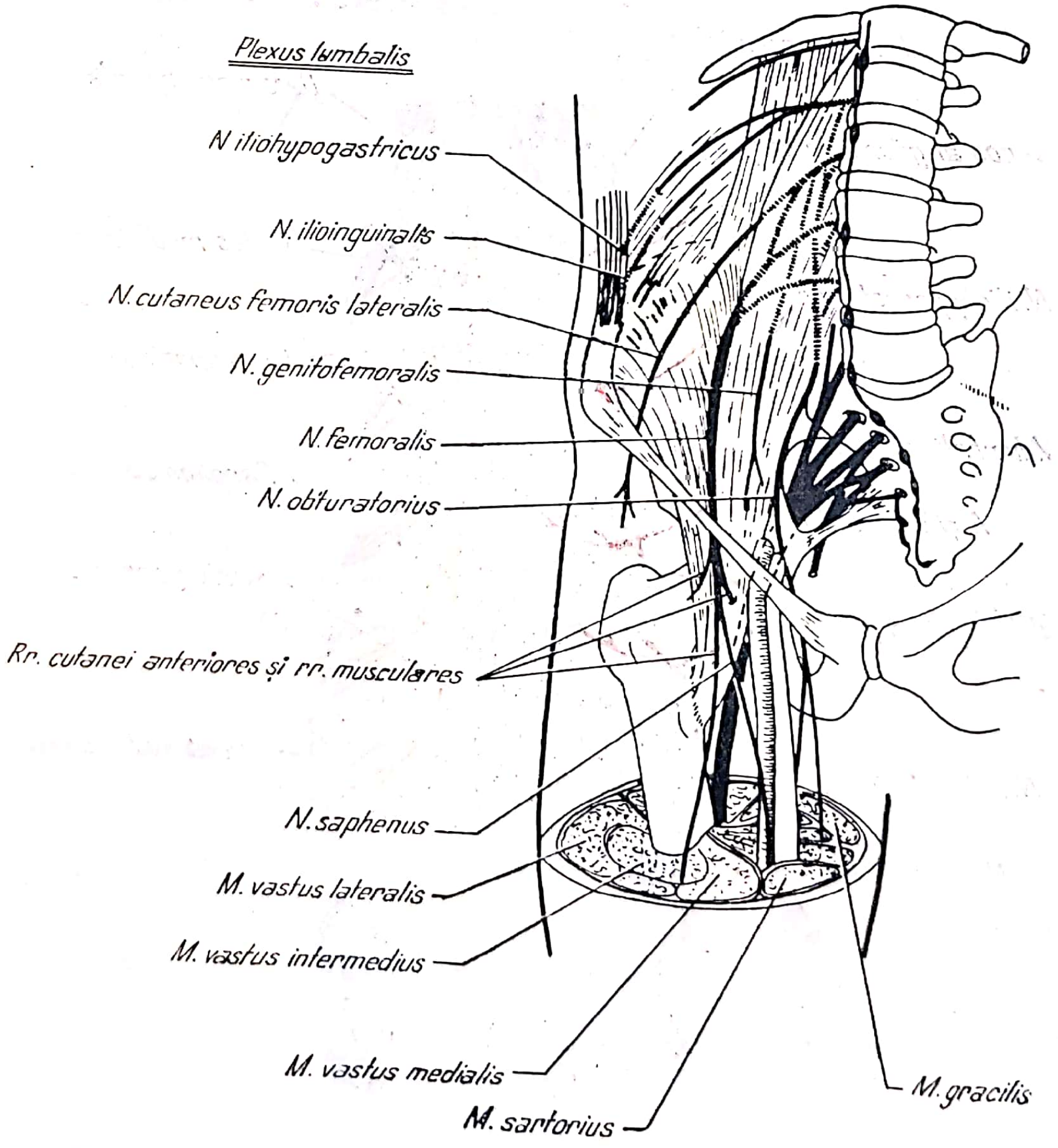
Plexus lumbalis
N. iliohypogastricus
N. ilioinguinalis
N. cutaneus femoris lateralis
N. genitofemoralis
N. femoralis
N. obturatorius
Rr. cutanei anteriores şi rr. musculares
N. saphenus
M. vastus lateralis
M. vastus intermedius
M. vastus medialis
M. sartorius
M. gracilis

Fig. 500. Traiectul şi raporturile ramurilor terminale a plexului lombosacral (vedere anterioară).

---

* Neomologat în nomenclatura internaţională.

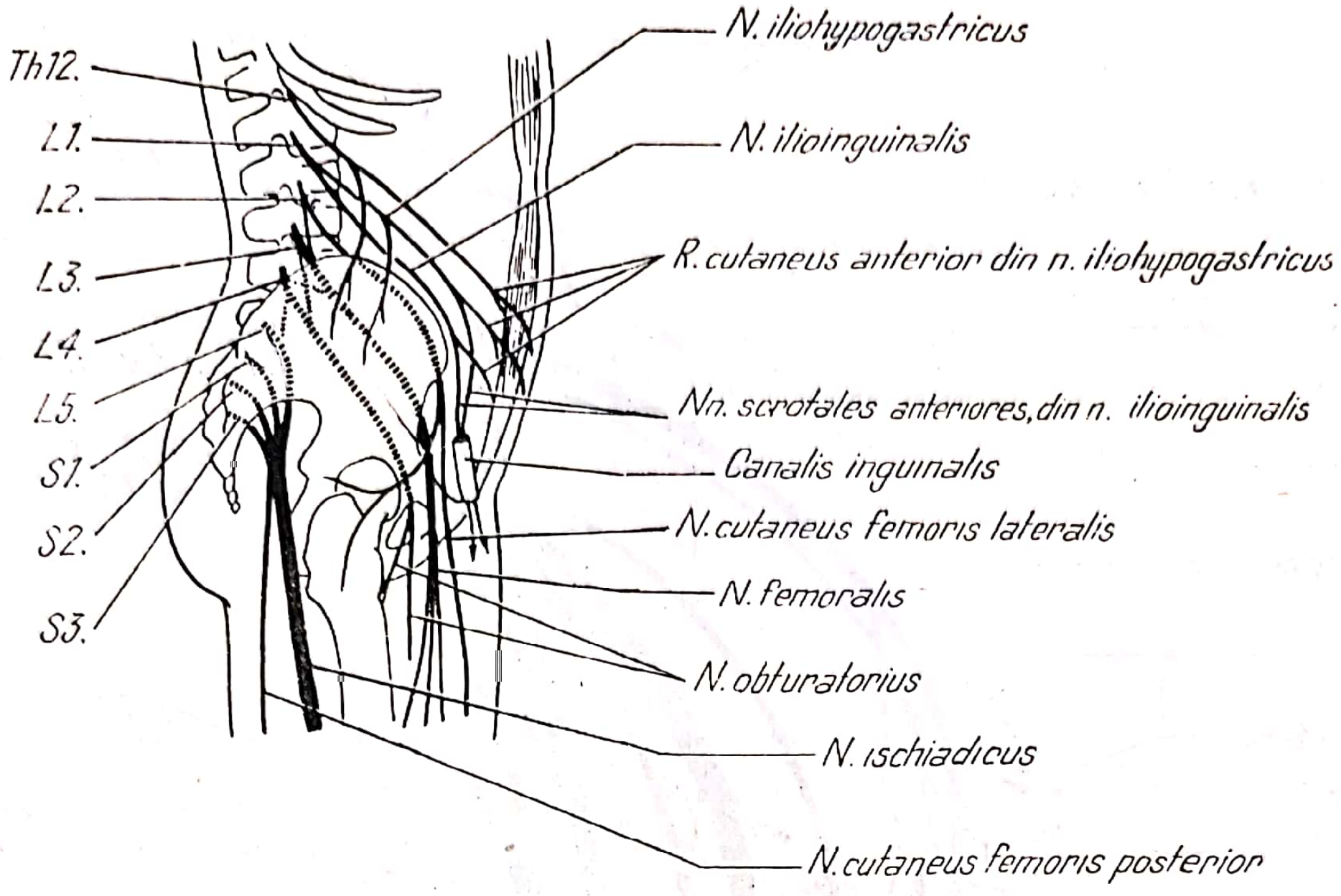
Th12.
L1.
L2.
L3.
L4.
L5.
S1.
S2.
S3.
N. iliohypogastricus
N. ilioinguinalis
R. cutaneus anterior din n. iliohypogastricus
Nn. scrotales anteriores, din n. ilioinguinalis
Canalis inguinalis
N. cutaneus femoris lateralis
N. femoralis
N. obturatorius
N. ischiadicus
N. cutaneus femoris posterior

Fig. 501. Traiectul şi raporturile ramurilor terminale ale plexului lombosacral (vedere laterală).

La nivelul orificiului profund al canalului inghinal perforează oblicul intern şi se aşază între cei doi oblici, respectiv între aponevrozele lor, ajungînd pînă la teaca dreptului.

1. *Ramurile musculare* sînt colaterale motoare, care pleacă pe tot parcursul nervului pentru porţiunea inferioară a muşchilor laţi ai abdomenului şi porţiunea inferioară a muşchiului drept anterior (m. rectus abdominalis) (fig. 502).

2. *R. cutaneus lateralis* este o ramură perforantă laterală, după tipul nervilor intercostali. Străbate muşchii oblici în dreptul mijlocului crestei iliace şi inervează pielea în porţiunea superolaterală a fesei şi a coapsei.

3. *R. cutaneus anterior* este ramura terminală (fig. 501), perforează aponevroza oblicului extern în dreptul orificiului inghinal subcutanat (anulus inguinalis superficialis) şi inervează cu mai multe ramuri pielea înăuntrul şi deasupra orificiului şi pe cea a regiunii pubiene.

NERVUL MIC ABDOMINOGENITAL
(n. ilioinguinalis) (L_1)

E mai subţire decît precedentul, trece paralel cu acesta şi e situat mai caudal (fig. 500, 501, 502). Are raporturi asemănătoare cu muşchiul pătrat lombar şi rinichiul. Trece între muşchii laţi ai abdomenului. Primeşte anastomoza („ramura genitală") de la n. iliohypogastric, intră în canalul inghinal (canalis inguinalis), pe care-l parcurge în toată lungimea; iese prin orificiul subcutanat şi dă ramuri terminale.

Ramurile cutanate anterioare (rr. cutanei anteriores), se distribuie feţei mediale a coapsei, rădăcinii penisului şi pielii regiunii inghinale (fig. 502), printre acestea sînt şi nn. scrotales anterioarea (labiales anteriores), care se distribuie la scort, respectiv la buzele mari.

Ramurile musculare (rami musculares*) sînt colaterale mici către muşchii abdominali laţi. Francezii descriu şi aici o ramură abdominală şi una genitală; cea abdominală e neînsemnată şi nu figurează în nomenclatura internaţională; cea genitală este chiar o parte a trunchiului nervului.

N. iliohypogastricus şi n. ilioinguinalis din puncte de vedere genetic pot fi concepuţi ca rezultînd din despicarea în lungime a unui singur nerv metameric de tip intercostal. Iliohipogastricul păstrează ramura cutanată laterală şi trunchiul său principal trece în grosimea peretelui abdominal (hipogastru), dînd ramura perforantă anterioară (ramus cutaneus anterior); ilioinghinalul e lipsit de ramura cutanată laterală; trunchiul lui principal reprezintă ramura perforantă anterioară de tip intercostal.

NERVUL GENITOFEMURAL
(n. genitofemoralis) (L_{1-2})

Acesta ia naştere din prima ansă lombară; apare la nivel variabil, pe faţa anterioară a psoasului; coboară pe faţa anterioară a acestuia, într-o dedublare a tecii lui (fig. 500, 502). Este separat

---

* Numai în B.N.A., neomologate în N.I.

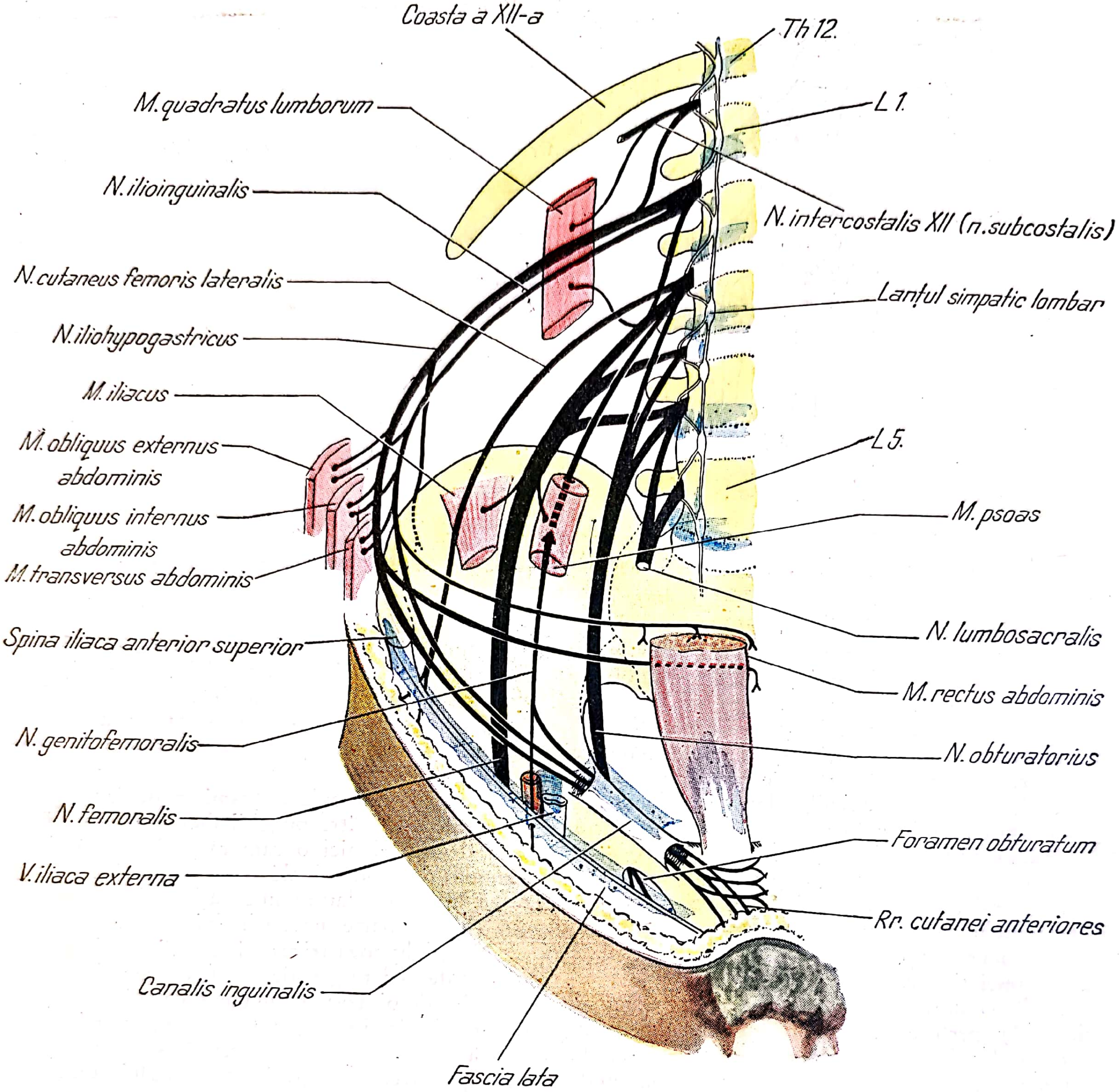
Coasta a XII-a
Th 12.
M. quadratus lumborum
L 1.
N. ilioinguinalis
N. intercostalis XII (n. subcostalis)
N. cutaneus femoris lateralis
Lanţul simpatic lombar
N. iliohypogastricus
M. iliacus
L 5.
M. obliquus externus abdominis
M. psoas
M. obliquus internus abdominis
M. transversus abdominis
N. lumbosacralis
Spina iliaca anterior superior
M. rectus abdominis
N. genitofemoralis
N. obturatorius
N. femoralis
Foramen obturatum
V. iliaca externa
Rr. cutanei anteriores
Canalis inguinalis
Fascia lata

Fig. 502. Traiectul şi distribuţia nervului iliohipogastric, ilioinghinal şi genitofemural.

de peritoneul perietal prin ţesutul lax subperitoneal, în care mai trece şi ureterul, încrucişînd nervul dinafară înăuntru. Vasele spermatice îl încrucişează în acelaşi sens, însă mai jos. Apoi intră în fosa iliacă, unde trece înapoia ileonului (respectiv a colonului sigmoidian), şi în afara vaselor iliace comune şi externe. Se împarte la distanţă variabilă deasupra ligamentului inghinal, în cele două ramuri terminale. Înainte de bifurcare dă numeroase colaterale vasculare, pentru artera iliacă externă. Ramurile terminale sînt:

1. *Ramura genitală* (r. genitalis) (L_1) încrucişează a. iliacă externă şi a. epigastrică inferioară, trecînd înaintea lor. Trece apoi înăuntru, către orificiul inghinal profund. Străbate canalul inghinal, în interiorul căruia se uneşte aproape constant cu n. ilioinghinal şi cu plexul testicular (ovaric), care este un plex vegetativ, trecînd de-a lungul a. testiculare (ovarice). Iese prin orificiul inghinal superficial şi inervează muşchiul cremaster, dartosul şi o parte din pielea scrotului. La femei trece împreună cu ligamentul rotund (ligamentum teres uteri) şi se ramifică la pielea din jurul orificiului inghinal superficial şi în labiile mari.

2. *Ramura femorală* (r. femoralis) (L_2) coboară pe faţa laterală şi ventrală a vaselor iliace

externe, încrucişează a. circumflexa ilială profundă la origine, trecînd înapoia ei; trece prin lacuna vasculară în teaca vaselor femorale (canalis femoralis), cu 2—3 cm dedesubtul arcadei femurale (ligamentum inguinale), perforează fascia cribriformis la nivelul fosei ovale (hiatus saphenus) şi inervează pielea în porţiunea superioară a triunghiului femural (trigonum femorale, Scarpae).

NERVUL FEMUROCUTANT (n. cutaneus femoris lateralis)

$(L_{2,3})$

Apare la marginea laterală a psoasului, încrucişează creasta iliacă; trece peste muşchiul iliac către spina iliacă anterosuperioară (spina iliaca anterior superior), fiind inclus într-o dedublare a fasciei iliace, prin intermediul ei fiind în raport cu peritoneul şi cu cecul (respectiv colonul sigmoidian) (fig. 500). Iese din bazin, între cele două spine iliace anterioare; trece înaintea sau prin grosimea croitorului, aşezîndu-se lateral de el. La coapsă e situat în dedublarea fasciei lata, în care se ramifică în 2—3 ramuri, care perforează separat fascia, devenind subcutanate (fig. 502).

1. *Ramura fesieră* pleacă imediat după ce nervul a ieşit la coapsă, înconjură muşchiul tensor al fasciei lata şi inervează regiunea superolaterală a fesei.

2. *Una sau două ramuri anterioare sau femorale* perforează fascia cam la 10 cm sub spina iliacă anterosuperioară şi se distribuie la pielea de pe faţa anterolaterală a coapsei, pînă la genunchi.

RAMURILE TERMINALE ALE PLEXULUI LOMBAR

NERVUL OBTURATOR (n. obturatorius) $(L_{2,3,4})$

Este ramura terminală medială a plexului.

Traiect: Rădăcinile (L_{2-4} şi uneori şi L_1) se unesc în trunchi comun în planul ventral al plexului, în profunzimea muşchiului psoas. Nervul coboară înaintea articulaţiei sacroiliace, trece peste strîmtoarea superioară; iese sub marginea medială a psoasului; trece pe peretele lateral al pelvisului şi parcurge apoi canalul subpubian (canalis obturatorius), unde se împarte în cele două ramuri terminale.

În acest traiect are raporturi multe şi complicate, din care enumerăm pe cele mai importante. La nivelul bifurcării vaselor iliace primitive trece între v. iliacă externă, situată în afară, şi a. iliacă internă, înăuntru. Este încrucişat de ureter. Peritoneul acoperă toate aceste organe. În pelvis vine în raport, în afară, cu muşchiul obturator intern, iar înăuntru raporturile diferă după sex: la bărbat, încrucişarea canalului deferent cu a. ombilicală; la femeie, raporturile mediale sînt mai importante, nervul trecînd succesiv prin foseta ovariană, situată înapoia ligamentului lat, şi prin foseta obturatoare, situată înaintea acestuia. În canalul subpubian, nervul constituie elementul superior al mănunchiului vasculonervos obturator.

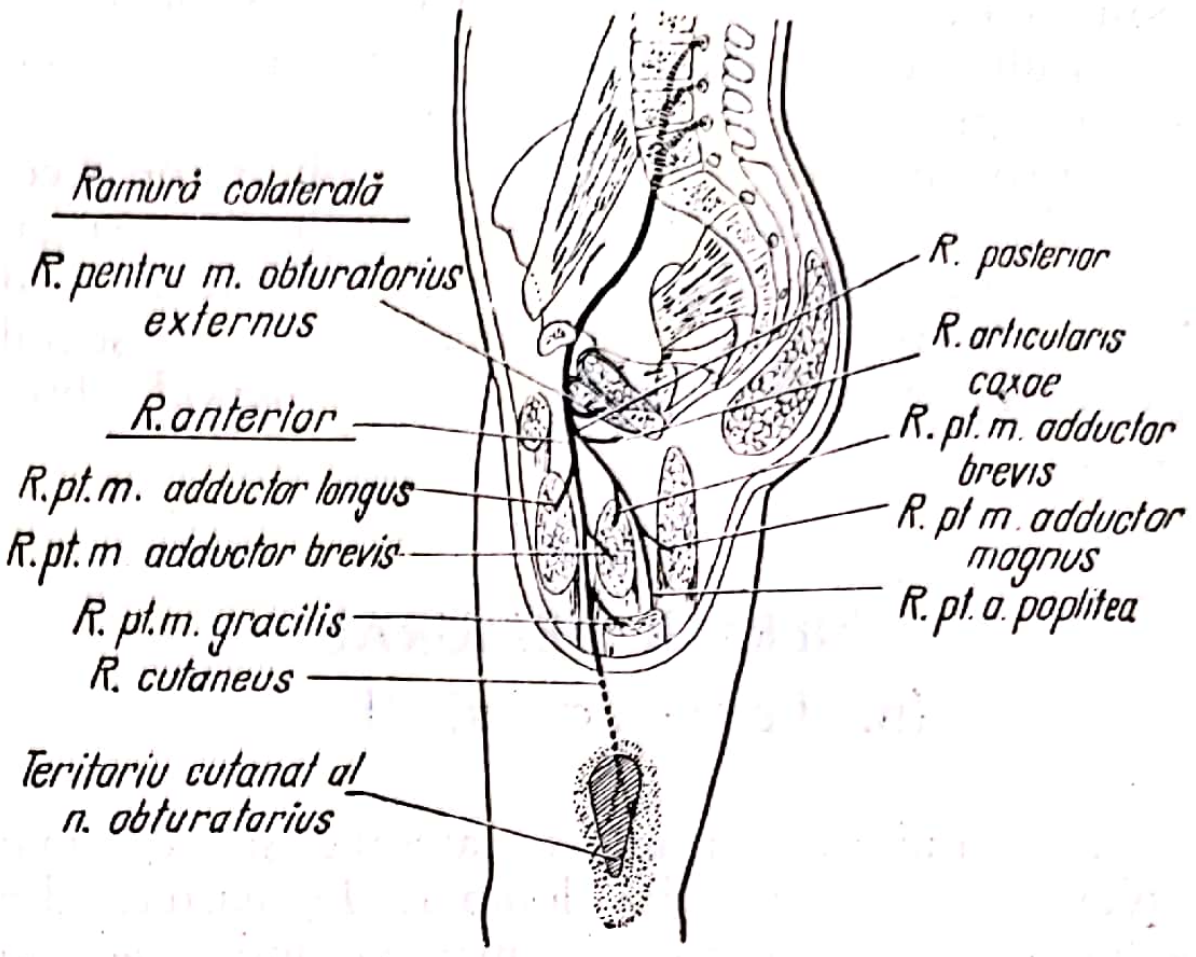

Fig. 503. Traiectul şi distribuţia nervului obturator.

Distribuţia (fig. 503): colaterală: ramura musculară (ramus muscularis) este nervul obturatorului extern; ia naştere în interiorul canalului obturator, ca singură ramură colaterală. Cele două terminale trec călare pe marginea superioară a muşchiului aductor scurt (m. adductor brevis):

1. Ramura anterioară (ramus anterior) trece peste faţa anterioară a muşchiului adductor scurt, acoperit de muşchiul pectineu şi adductor lung (m. adductor longus). Dă ramuri musculare în următoarea ordine: pentru pectineu, adductor scurt, adductor lung şi gracilis. Se termină ca ramus cutaneus femoris medialis. Acesta perforează fascia femorală (fascia lata) şi inervează în întindere variabilă pielea de pe faţa medială a coapsei în treimea inferioară.

2. Ramura posterioară (ramus posterior) e situată mai profund; trece între adductorul scurt şi adductorul mare (adductor magnus) şi dă o serie de ramuri: Ramuri musculare (ramus muscularis) pentru adductorul mare, pentru fasciculul superior şi mijlociu al acestuia, din care pleacă şi ramura articulară (ramus articularis)[*] la faţa posterioară a genunchiului. Ramura articulaţiei şoldului (ramus articularis coxae)[*], pentru faţa medială a articulaţiei coxofemorale. Ramura diafizară (ramus diaphysarius)[*] pentru periostul feţei

---

[*] Neomologate în N.I.

posterioare a femurului și canalul medular al femurului; un firișor vascular, care intră în constituția plexului perivascular popliteu.

Destul de frecvent există un n. obturator accesor (din $L_{3, 4}$), care trece peste pubis la coapsă, unde e situat între mușchiul psoas și pectineu, dînd ramuri la articulația coxofemorală și la mușchiul pectineu, anastomozîndu-se apoi cu nervul obturator.

NERVUL FEMURAL
(n. femoralis) (L_{1-4})

Este ramura terminală laterală și cea mai voluminoasă a plexului lombar. Ia naștere din 4 rădăcini, din care cele mai voluminoase vin din L_3 și L_4. Nervul apare sub marginea laterală a mușchiului psoas, descinde oblic în fosa iliacă, fiind situat în șanțul dintre mușchiul psoas și mușchiul iliac. În acest traiect trece sub fascia iliacă și peritoneul parietal. Prin intermediul lor corespunde cecului (respectiv colonului sigmoidian); trece împreună cu mușchiul psoas prin lacuna musculară la coapsă, rămînînd despărțit de vasele femorale, prin ligamentul iliopectineu (arcus **iliopectineus**).

Distribuție (fig. 504): a) *ramuri colaterale:* 1) ramuri musculare pentru mușchiul psoas și mușchiul iliac. 2) N. arteriae femoralis proprius * este o ramură foarte subțire, care trece prin lacuna vasculară în teaca vaselor femorale, distribuindu-se la diferite ramuri ale vaselor femorale și coboară pe artera femorală profundă. Dă ramus epiphysarius proximalis *, pentru periostul porțiunii anterosuperioare a femurului, și ramus diaphysarius femoris *, care pătrunde prin gaura nutritivă în canalul medular. 3) Ramura pectineului (ramus pectineus)* trece înapoia vaselor femorale, la mușchiul pectineu.

b) *Ramurile terminale:* modul de diviziune este destul de variabil. În locul cvadrifurcării descrise de autorii francezi în nervul musculocutanat extern, nervul musculocutanat intern, nervul cvadricepsului și nervul safen intern, găsim mai frecvent o distribuție în evantai, nervul desfăcîndu-se într-un număr mare de ramuri. În alte cazuri, aceste ramuri provin din două trunchiuri de bifurcare și pot fi grupate astfel într-un plan superficial și unul profund.

1. *Ramuri cutanate anterioare* (rami cutanei anteriores) care în parte perforează mușchiul sartorius, dîndu-i ramuri motoare, în parte ajung la suprafață, perforînd fascia lata în diferite locuri și inervează pielea feței anterioare și mediale a coapsei, cu excepția teritoriului redus al nervului obturator și genitofemoral.

2. *Ramuri musculare* (rami musculares), pentru mușchiul croitor (m. sartorius) și cvadriceps, sînt ramuri lungi și destul de voluminoase, care intră în mușchiul croitor și în cele patru porțiuni ale cvadricepsului (fig. 514).

3. *Ramura articulației șoldului* (ramus articularis coxae)*, pentru fața anterioară a articulației coxofemorale, poate să provină direct din trunchiul femoralului sau din ramura musculară pentru dreptul femoral sau vastul medial.

4. *Ramuri periostale*, pentru fața anteroinferioară a femurului, dintre care una se numește ramus epiphysarius femoris distalis *. Acestea toate pleacă din ramuri musculare ale vastului medial sau ale celui intermediar.

5. *Nervul safen* (n. saphenus) (L_{3-4}) este ramura cea mai lungă a femoralului, întinzîndu-se de la ligamentul ingvinal pînă la marginea medială a piciorului. În partea superioară a coapsei

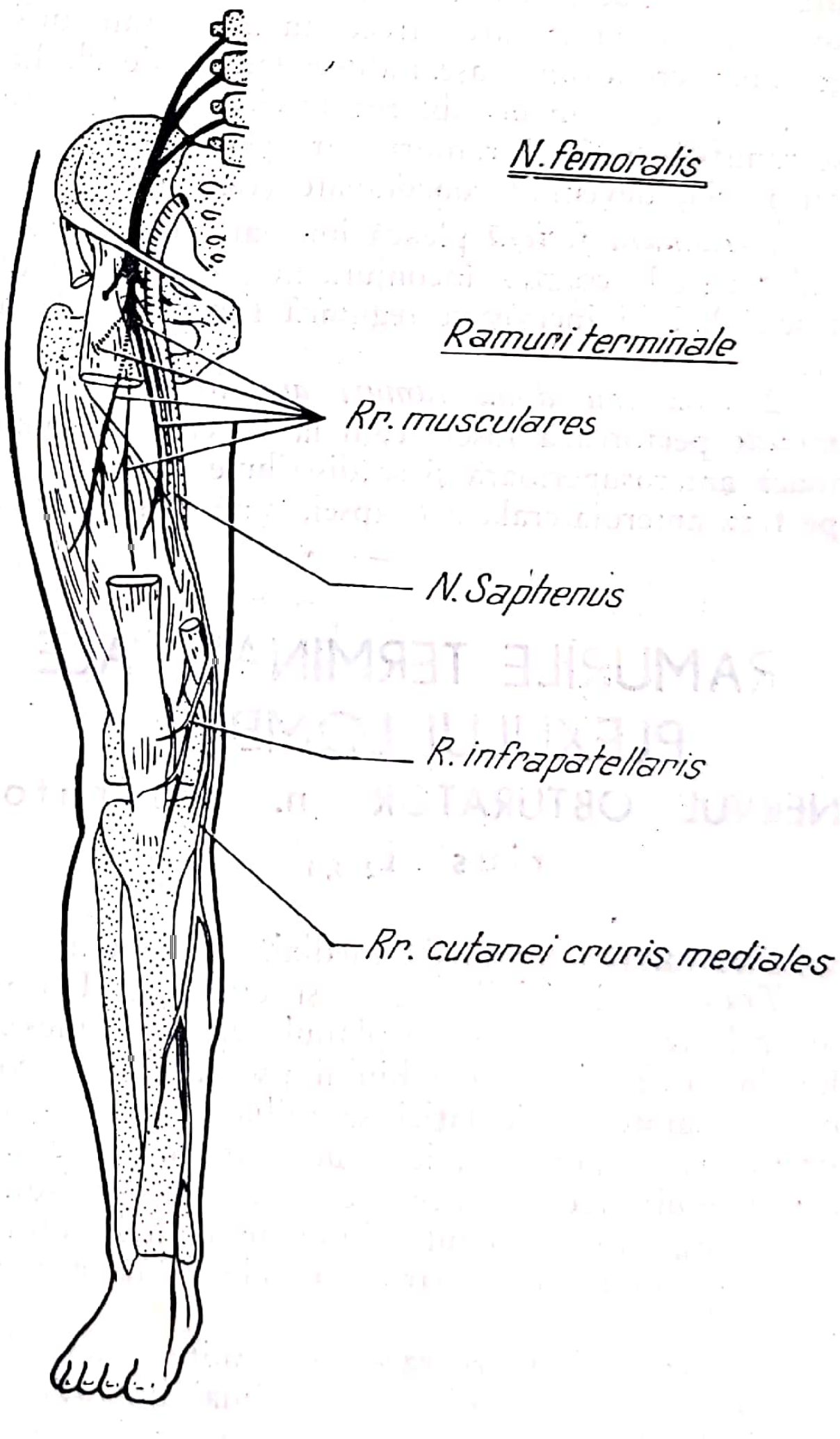

504. Traiectul și distribuția nervului femural. Ramurile musculare sînt în negru, ramurile cutanate sînt dublu conturate în alb.

---

* Neomologate în nomenclatura internațională.

n. safen trece în interiorul tecii vaselor femurale, fiind satelit al arterei femurale, pe care o înconjură în spirală, trecînd de sus în jos, succesiv pe faţa ei laterală, anterioară şi medială. În porţiunea inferioară a coapsei iese din canalul adductorilor (a lui Hunter) perforînd peretele lui anterior, împreună cu artera mare anastomotică (a. genus descendens), trece apoi subfacial, în şanţul dintre vastul medial şi adductorul mare. Perforează fascia gambieră şi devine subcutanat şi satelit al venei safene mari (v. saphena magna) de-a lungul căreia coboară pe faţa medială a gambei, pînă la picior.

Colateralele nervului safen: cîteva ramuri la coapsă, apoi dă ramura rotuliană (ramus infrapatellaris), care se ramifică la tegumentele regiunii rotuliene. La nivelul gambei dă ramuri cutanate (rami cutanei cruris mediales), care inervează pielea feţei mediale a gambei, şi în jos pînă la marginea medială a piciorului (tot restul gambei şi al piciorului aparţine ca teritoriu de inervare plexului sacrat). Teritoriul său este destul de mare, corespunzător feţei mediale a tibiei.

PLEXUL SACRAT PROPRIU-ZIS

(Plexus sacralis) (L_5—S_3)

Constituţie. Plexul sciatic (plexus ischiadicus) este format dintr-o porţiune a ramurii ventrale L_4, din ramura ventrală L_5 în întregime, care împreună formează trunchiul lombosacrat (truncus lumbosacralis), precum şi din cea mai mare parte a ramurilor ventrale S_1, S_2 şi o parte variabilă din S_3.

Din cauza suprapunerii cu plexul lombar şi cel ruşinos, plexul sciatic, în mod obişnuit, nu primeşte în totalitate decît ramura ventrală L_5 şi eventual S_1 .

Calibrul rădăcinilor: ramura ventrală S_1 nu este numai rădăcina cea mai groasă din plexul ischiatic, dar şi cea mai puternică dintre toate. Calibrul celorlalte rădăcini sacrate descreşte repede de sus în jos.

Toate rădăcinile converg către gaura sciatică (foramen ischiadicum majus); astfel plexul are formă triunghiulară, cu baza la nivelul găurilor sacrate anterioare, vîrful la orificiul infrapiriform (foramen infrapiriforme), unde se continuă cu nervul sciatic (n. ischiadicus); marginea superolaterală e formată de trunchiul lombosacrat, cea inferioară de a treia ramură sacrată (fig. 505).

Raporturi: cu excepţia porţiunii iniţiale a trunchiului lombosacrat, situată în foseta iliolombară, plexul sciatic e aşezat pe peretele posterior al pelvisului, avînd următoarele raporturi mai importante: înapoi stă pe m. piriform, se află chiar în loja lui, fiind acoperit înainte de fascia lui dublată de peritoneul parietal. Prin intermediul acestor două formaţiuni, plexul este în raport cu rectul, cu anse ale intestinului subţire, şi la femeie şi cu cavitatea retrouterină şi organele ei. În spaţiul laterorectal, între fascia piriformului şi organele viscerale, se mai află planul vascular: vasele iliace interne, în al doilea segment al lor, cel de ramificaţie. Diferite ramuri ale a. iliace interne au raporturi intime şi caracteristice cu plexul (fig. 505): 1. ramura iliacă a arterei iliolombare (a. iliolumbalis) trece între cele două rădăcini ale trunchiului lombosacrat; 2. a. fesieră (a. glutea superior) trece între trunchiul lombosacrat şi S_1 ; 3. a. sacrată laterală superioară trece înaintea S_1 ; 4. a. sacrată laterală inferioară trece înaintea S_2 ; 5. a. sciatică (a. glutea inferior) trece între S_2 şi S_3 ; 6. a. ruşinoasă internă (a. pudenda) trece sub plex.

Ramuri comunicante 1. cu plexul lombar prin rădăcina superioară a trunchiului lombosacrat; 2. cu plexul ruşinos, prin ramurile care pleacă din S_2 S_3 şi S_4 ; 3. cu lanţul simpatic, prin ramuri comunicante (fig. 505), care, în număr variabil de cîte 2—3, leagă rădăcinile plexului cu cîte un ganglion simpatic. Subliniem că la acest nivel ramurile comunicante sînt exclusiv cenuşii, aducînd plexului fibre simpatice postganglionare.

Distribuţia plexului ischiatic. Plexul ischiatic dă scurte ramuri musculare şi articulare, 3 ramuri motoare pentru muşchii centurii pelviene, o ramură cutanată pentru coapsă şi nervul sciatic (n. ischiadicus) pentru porţiunea membrului inferior neinervată de nervii femorali şi obturator. Aceasta este singura ramură terminală; celelalte sînt colaterale.

Rr. musculares *. 1. La m. piriform (S_2), nervul piriformului. 2. Pentru gemen superior şi m. obturator intern (L_4—S_1) ia naştere din faţa anterioară a plexului, trece prin orificiul infrapiriform (foramen infrapiriforme); după emergenţa ramurii pentru m. gemen superior, ocoleşte spina ischiatică şi trece prin orificiul sciatic mic (foramen ischiadicum minus), împreună cu n. ruşinos, la faţa medial a m. obturator intern.

3. La m. gemen inferior şi m. quadratus femoris (L_4—S_1), iau naştere pe faţa anterioară a plexului, ies prin formane infrapiriforme în afara nervului obturator intern, trec apoi între capsula articulară a articulaţiei coxofemorale, situată înainte şi între muşchii gemeni şi obturator intern, situaţi înapoi, la m. quadratus femoris (pătratul femoral). Dă o ramură la m. gemen inferior şi ramuri constante la faţa posterioară a articulaţiei coxofemorale.

Rr. articulares şi *rr. periostales* la tuberozitatea ischionului (tuber ossis ischii), trochanter major şi trochanter minor. Aceste ramuri foarte rar sînt independente, de obicei provin din ramurile musculare (rr. musculares).

---

* Neomologat în N.I.

Nervul fesier superior (n. gluteus superior) (L_4—S_1), se naşte din două rădăcini şi trece apoi împreună cu a. fesieră superioară prin orificiul suprapiriform (foramen suprapiriforme), cotind brusc în jurul marginii superioare a scobiturii scitatice mari (incisura ischiadica). Însoţeşte apoi ramura profundă a arterei, trecînd în afară între m. fesier mijlociu şi m. fesier mic. Dă ramuri la cei doi muşchi, iese de sub marginea anterioară a lor şi se termină în m. tensor al fasciei late (fig. 506).

Nervul poate fi lezat, în caz de fracturi ale pelvisului, în segmentul care e aşezat direct pe os, la nivelul scobiturii sciatice mari. Paralizia nervului fesier superior produce tulburări grave în mers şi staţiune: prin slăbirea funcţiei de abducţie, bazinul se înclină de partea membrului opus (semnul lui Trendelenburg).

Nervul fesier inferior (n. gluteus inferior) (L_5—S_2), trece înapoia nervului sciatic şi lateral de n. cutaneus femoris dorsalis, prin orificiul infrapiriform (foramen infrapiriforme), în ţesutul conjunctiv profund al fesei şi se desface în ramuri numeroase (fig. 506). E un nerv mixt, preponderent motor; trunchiul principal se ramifică terminal în numeroase ramuri pentru m. gluteus maximus (muşchiul fesier mare) şi dă ramuri variabile pentru m. gemeni (m. gemelli), pătratul femoral (quadratus femoris) şi m. obturator intern (obturatorius internus).

Nervul cutanat posterior al coapsei (n. cutaneus femoris posterior) ($S_{1, 2, 3}$), „nervul sciatic mic", ia naştere din faţa posterioară a plexului, iese din bazin prin orificiul infrapiriform (foramen infrapiriforme), apare în regiunea fesieră profundă înapoia nervului ischiatic, care îl separă de muşchii pelvitrochanterieni. Apoi trece în jos, acoperit de m. fesier mare (m. gluteus maximus), pînă la marginea lui inferioară, sub care trece la coapsă (fig. 506). Aici e situat sub fascia femurală (fascia femoralis), încrucişează porţiunea lungă a bicepsului, trece apoi între biceps şi semitendinos, pînă în porţiunea mijlocie a spaţiului popliteu. Dă următoarele ramuri:

1. *Ramuri fesiere* (nn. clunium inferiores) se desprind din nerv imediat după ieşirea lui din bazin, coboară pe faţa profundă a muşchiului fesier mare, se reflectă la nivelul marginii lui

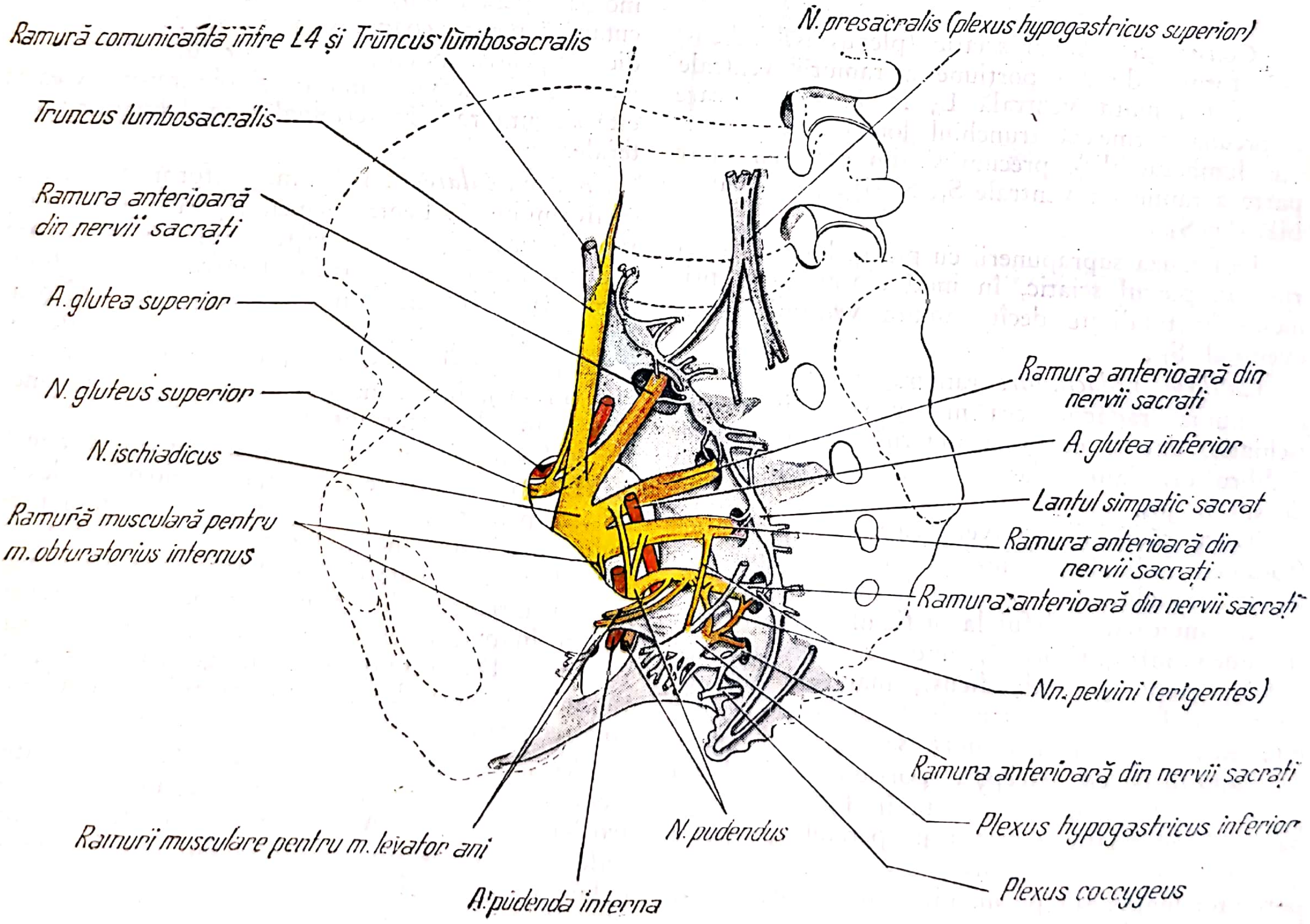
Ramură comunicantă între L4 şi Truncus lumbosacralis
N. presacralis (plexus hypogastricus superior)
Truncus lumbosacralis
Ramura anterioară din nervii sacrați
A. glutea superior
N. gluteus superior
N. ischiadicus
Ramură musculară pentru m. obturatorius internus
Ramura anterioară din nervii sacrați
A. glutea inferior
Lanțul simpatic sacrat
Ramura anterioară din nervii sacrați
Ramura anterioară din nervii sacrați
Nn. pelvini (erigentes)
Ramura anterioară din nervii sacrați
Plexus hypogastricus inferior
Plexus coccygeus
Ramuri musculare pentru m. levator ani
N. pudendus
A. pudenda interna

Fig. 505. Alcătuirea plexului sacral.

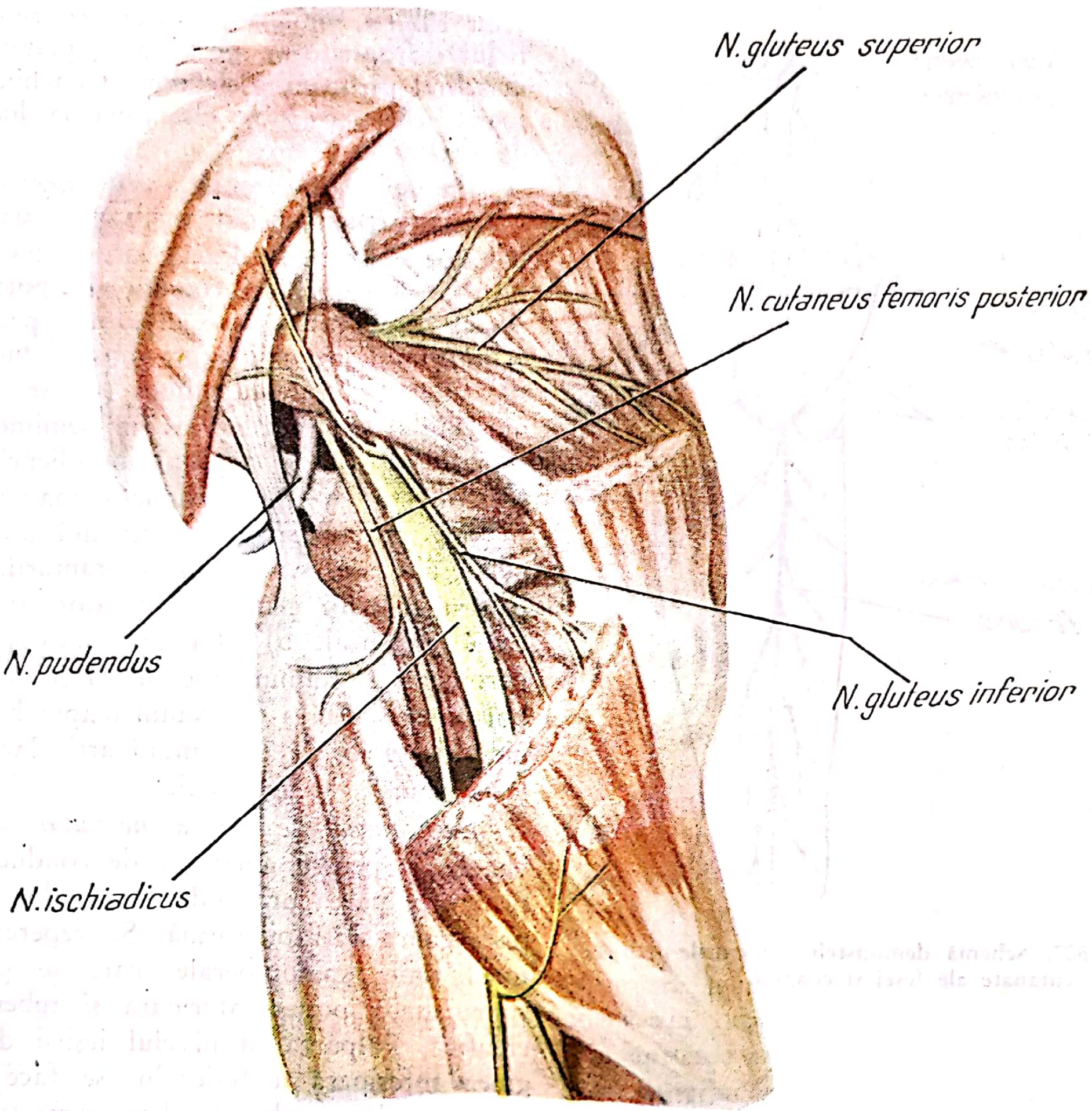

Fig. 506. Regiunea fesei disecată pentru a pune în evidenţă nervii regiunii.

inferioare, devenind superficiale, şi trec în traiect recurent în sus, distribuindu-se la pielea porţiunii inferioare a fesei (fig. 507).

2. *Ramuri perineale* (rr. perineales) trec la şanţul genitofemoral şi inervează pielea în porţiunea superomedială a coapsei, porţiunea inferomedială a fesei, pielea perineului, pînă în porţiunea posterioară a scrotului.

3. *Ramuri cutanate femurale posterioare* (rr. cutanei femoris posteriores)* perforează, ca ramuri terminale şi colaterale, fascia femurală şi inervează pielea regiunii feţei posterioare a coapsei şi a spaţiului popliteu.

Rol funcţional: este un nerv exclusiv senzitiv şi are un teritoriu cutanat foarte întins. Teritoriul lui cuprinde zona îngustă şi alungită vertical a feţei posterioare a coapsei, de la plica fesieră pînă în porţiunea superioară a spaţiului popliteu.

Notă: Descrierea clasică franceză concepe n. gluteus inferior şi n. cutaneus femoris posterior ca două ramuri ale unui singur nerv, pe care-l numesc sciaticul mic. Alţii înţeleg sub sciatic mic numai n. cutaneus femoris posterior.

NERVUL MARELE SCIATIC (n. ischiadicus) (L_4—S_3)

Nervul sciatic este singura ramură terminală a plexului sciatic şi continuarea directă a acestuia. Este cel mai voluminos şi mai lung nerv al corpului, cu teritoriul cel mai întins. Rezistenţa lui la tracţiune este considerabilă (aproximativ 90 kg). O tracţiune excesivă poate să producă mai degrabă smulgerea rădăcinilor anterioare din măduvă.

Traiect şi raporturi: La ieşirea din bazin: nervul sciatic ia naştere din unirea prin convergenţă a rădăcinilor plexului sciatic la nivelul marginii inferioare a muşchiului piriform (m. piriformis). Iese în porţiunea laterală a orificiului infrapiriform (foramen infrapiriforme). La fesă coboară uşor oblic în afară; înaintea lui se află muşchii pelvitrochanterieni şi articulaţia coxofemorală (colul femurului). Înapoi e acoperit de muşchiul fesier mare (fig. 506). La coapsă trece

---

* Neomologat în nomenclatura internaţională.

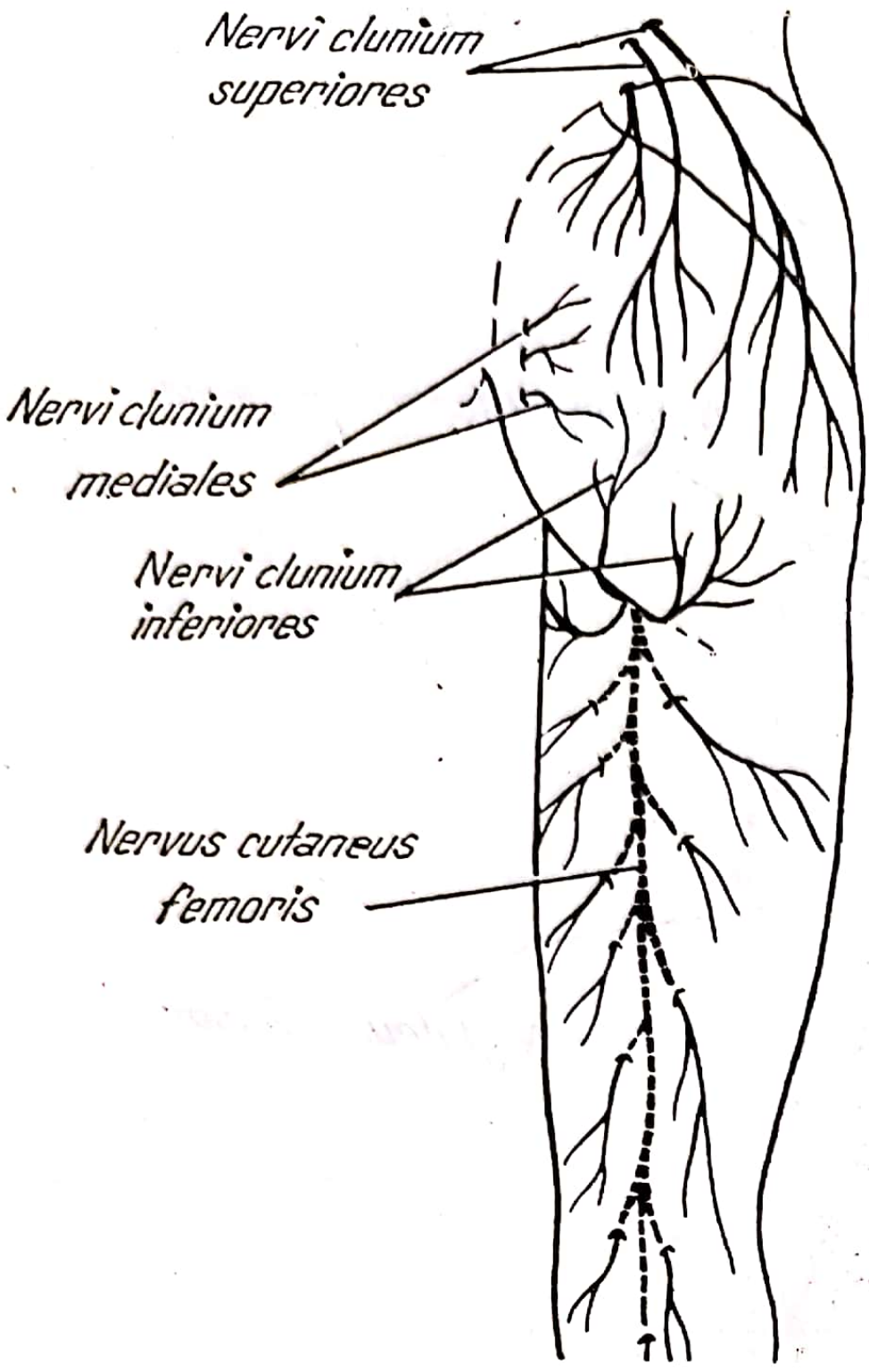

Fig. 507. Schemă demonstrînd ramurile cutanate ale fesei și coapsei.

vertical în jos, pe fața posterioară a mușchiului adductor mare. La mijlocul coapsei e încrucișat, pe fața lui posterioară, de lunga porțiune a bicepsului (caput longum m. bicipitis femoris). În afara lui se găsesc arcadele anastomotice arteriale, din care primește artere nutritive. În spațiul popliteu este elementul cel mai lateral, și superficial al mănunchiului vasculonervos și se bifurcă în cele două ramuri terminale, de obicei la nivelul unghiului superior al spațiului popliteu (fig. 159).

Diviziunea interioară și exterioară a nervului sciatic: diviziunea exterioară a nervului în cele două trunchiuri terminale e deja preformată printr-o diviziune interioară, chiar de la nivelul plexului sciatic, într-o componentă posterioară (din L_4—S_2), care va da n. peroneus, și o componentă anterioară (L_4—S_3), care va da n. tibialis. Ele sînt unite doar la exterior, printr-o teacă perineurală conjunctivă. Diviziunea exterioară poate să aibă loc în orice punct al traiectului, de la originea din plex pînă în spațiul popliteu. În majoritatea cazurilor ea se face la nivelul unghiului superior al acestuia (diviziune joasă). În 15% din cazuri, cele două trunchiuri rămîn de la început separate (diviziune precoce, origine înaltă). În acest caz, n. tibialis păstrează traiectul prin orificiul infrapiriform, pe cînd n. peroneus străbate mușchiul piriform. Cele două trunchiuri trec apoi foarte apropiat între ele, pînă la locul obișnuit de diviziune.

Ramurile colaterale ale nervului sciatic. a) Din porțiunea (componenta) tibială. 1. Ramuri musculare (rr. musculares) care se nasc izolat sau prin 1—2 trunchiuri comune, în porțiunea superioară a nervului și se distribuie porțiunii lungi a bicepsului (caput longum musculi bicipitis femoris), mușchiului semitendinos (m. semitendinosus), mușchiului semimembranos (m. semimembranosus), și porțiunii inferioare (ischiocondiliene) a mușchiului adductor mare (m. adductor magnus), în cazul în care nu au origine direct din plex, mai sînt colaterale ale sciaticului și ramurile musculare pentru mușchii gemeni, obturatori interni și pătratul femural. b) Din porțiunea (componenta) peronieră. 1. Ramura musculară (r. muscularis) la porțiunea scurtă a bicepsului (caput breve musculi bicipitis femoris). 2. Ramură articulară (r. articularis genus)* la genunchi.

Explorarea pe viu a nervului sciatic: locul de elecție pentru anestezia de conducere și locul pentru palparea profundă a nervului este trecerea prin gaura infrapiriformă. Se reperează cu ajutorul liniei spinotuberale, care se găsește între spina iliacă posteroinferioară și tuberozitatea ischiatică. Palparea la nivelul ieșirii de sub marginea inferioară a fesierului se face în treimea medială a liniei tuberotrochanteriene (tuberozitatea ischiatică și trochanterul mare). Același punct ajută și pentru stabilirea liniei de descoperire a nervului.

Ramurile terminale ale nervului sciatic sînt: nervul sciatic popliteu extern (n. peroneus communis) și n. tibial posterior (n. tibialis).

NERVUL SCIATIC POPLITEU EXTERN (n. peroneus communis — n. fibularis communis) (L_4—S_2)

Traiect și raport: în interiorul fosei poplitee coboară oblic în jos și în afară, de-a lungul marginii mediale a bicepsului, îndepărtîndu-se de mănunchiul vasculonervos popliteu (fig. 159). La nivelul capului fibulei traversează septul intermuscular lateral al gambei (septum intermusculare posterius), trecînd astfel din loja posterioară în cea laterală a gambei, unde e situat între inserțiile mușchiului fibular lung, aplicat direct pe fața laterală a gîtului fibular (punct de explorat în nevralgia sciaticului). Încă în loja laterală se bifurcă în cele două ramuri terminale: n. peroneus superficialis şi n. peroneus profundus (fig. 508).

---

* Neomologat în nomenclatura internațională

Distribuţie: a) *ramuri colaterale:* 1. r. articularis (genus)* se duce către vasele articulare superolaterale ale genunchiului, trecînd împreună cu ele între gastroenemianul lateral (m. gastrocnemius, caput laterale) şi tendonul bicepsului şi se distribuie la porţiunea laterală a genunchiului şi la articulaţia tibiofibulară (articulatio tibio-fibularis).

2. Nervul cutanat sural lateral (n. cutaneus surae lateralis) ia naştere în porţiunea superioară a spaţiului popliteu, trece în afară şi în jos peste muşchiul gastroenemian lateral şi se împarte în ramura anterioară, pentru porţiunea laterală a genunchiului şi anterolaterală a gambei, şi ramura posterioară: r. communicans peroneus (nervul accesor al safenului extern, nervul safen peronier). Acesta perforează fascia de obicei în porţiunea inferioară a gambei şi trece de-a lungul venei safene mici şi se termină fuzionînd cu n. cutaneus surae medialis.

b) *Ramuri terminale:* I. Nervul musculocutanat [n. peroneus (fibularis) superficialis]. Inervează „puţină musculatură şi multă piele", şi anume: muşchii peronieri şi pielea porţiunii inferioare şi anterioare a gambei, a dosului piciorului şi a degetelor (fig. 508). Naşte la nivelul gîtului fibulei. Trece mai întîi oblic înainte, apoi vertical, prezentînd trei porţiuni. Porţiunea intramusculară: nervul este situat între peroneu şi muşchiul peronier lung. Porţiunea subfascială: nervul trece prin m. peroneus brevis (muşchiul peronier scurt), acoperit de fascia gambieră, apoi în grosimea septului intermuscular anterior, între muşchii peronieri şi muşchiul extensor lung (m. extensor digitorum longus). Perforează fascia şi devine subcutanat (porţiunea cutanată). De obicei, în treimea inferioară a gambei se termină cu cele două ramuri terminale (fig. 509); ramuri colaterale sînt ramurile musculare, pentru muşchii peronieri; ramurile terminale sînt exclusiv senzitive: 1. Nervul cutanat dorsal al piciorului (n. cutaneus dorsalis medialis). 2. Nervul cutanat dorsal mijlociu al piciorului (n. cutaneus dorsalis intermedius). Ambii încrucişează la suprafaţă ligamentul cruciform al tarsului (retinaculum musculorum extensorum inferius) şi trec pe dosul piciorului, împreună cu reţeaua venoasă dorsală a piciorului, deasupra fasciei superficiale a dosului piciorului, care îi separă de planul musculotendinos al acestei regiuni. Din ramificaţia lor rezultă colateralele dorsale ale degetelor pentru spaţiile interdigitale 2, 3 şi eventual 4: nervi digitales dorsales pedis.

II. Nervul tibial anterior (n. peroneus profundus — n. fibularis profundus). Este ramura de bifurcare medială a nervului peronier comun şi inervează „multă musculatură şi puţină piele"; este aproape exclusiv motor, inervînd toţi muşchii lojei anterioare a gambei şi ai dosului piciorului

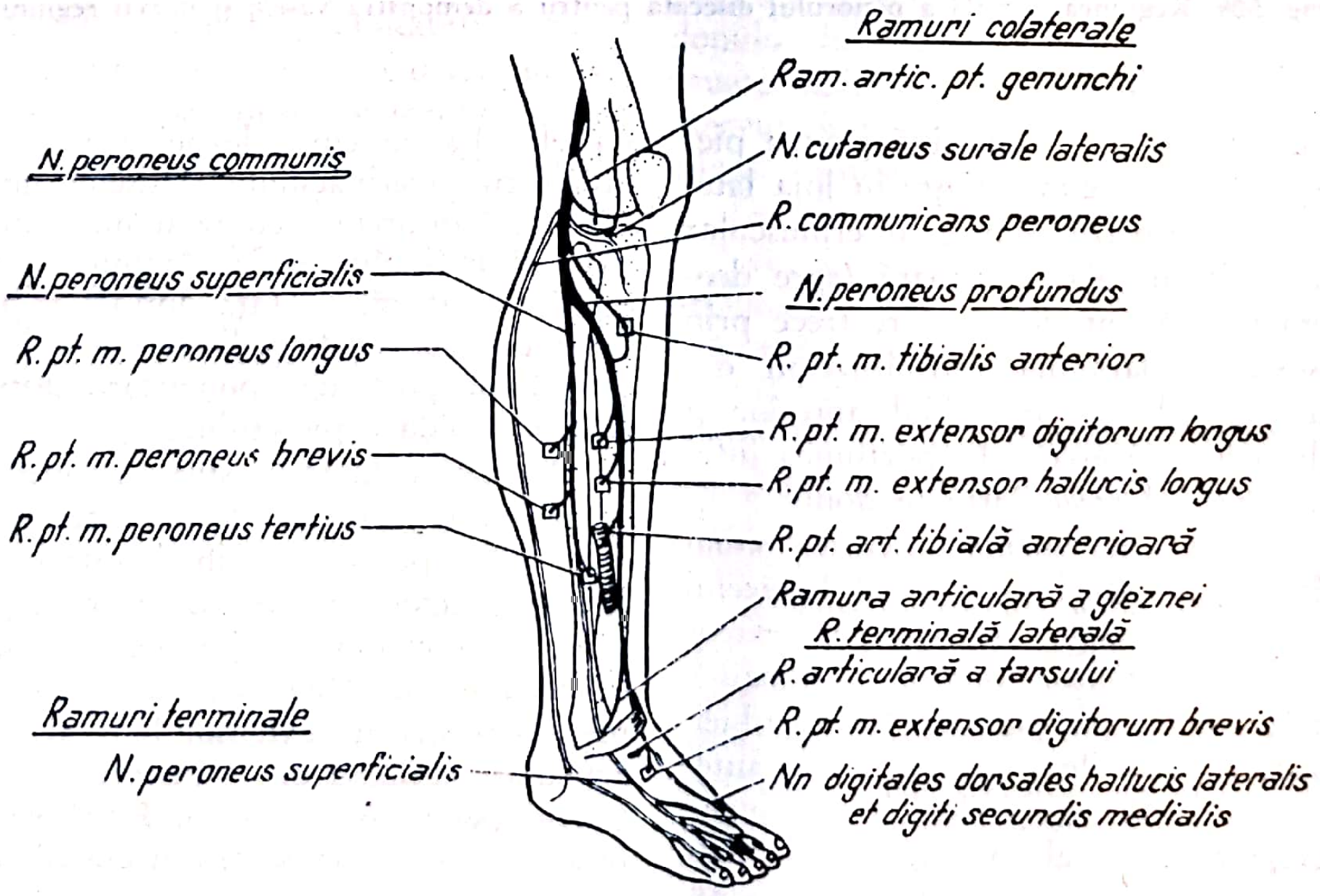
N. peroneus communis
N. peroneus superficialis
R. pt. m. peroneus longus
R. pt. m. peroneus brevis
R. pt. m. peroneus tertius
Ramuri terminale
N. peroneus superficialis
Ramuri colaterale
Ram. artic. pt. genunchi
N. cutaneus surale lateralis
R. communicans peroneus
N. peroneus profundus
R. pt. m. tibialis anterior
R. pt. m. extensor digitorum longus
R. pt. m. extensor hallucis longus
R. pt. art. tibială anterioară
Ramura articulară a gleznei
R. terminală laterală
R. articulară a tarsului
R. pt. m. extensor digitorum brevis
Nn digitales dorsales hallucis lateralis et digiti secundis medialis

Fig. 508. Schemă arătînd traiectul şi distribuţia nervului peronier comun.

---

* Neomologat în nomenclatura internaţională.

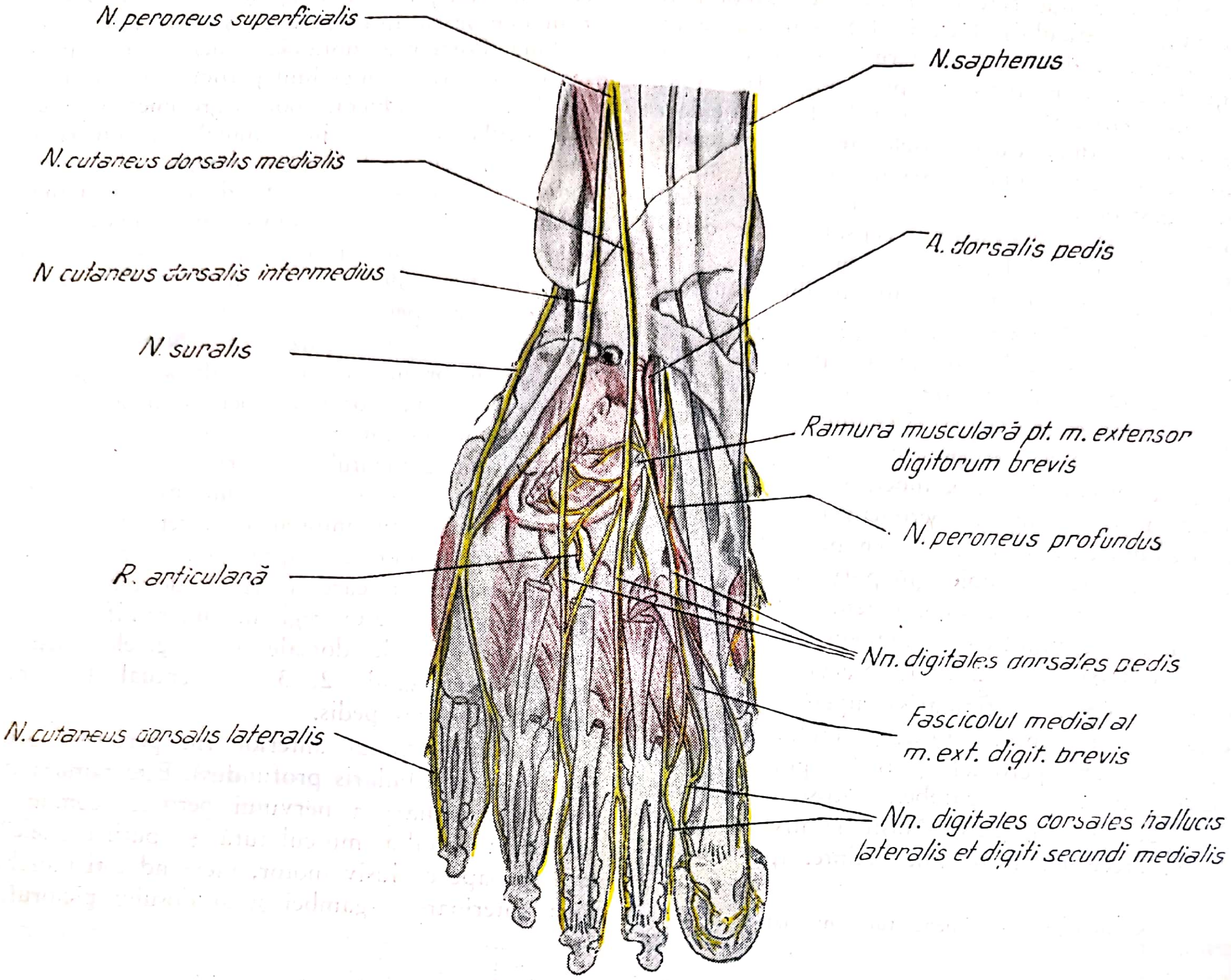
N. peroneus superficialis
N. saphenus
N. cutaneus dorsalis medialis
A. dorsalis pedis
N cutaneus dorsalis intermedius
N. suralis
Ramura musculară pt. m. extensor digitorum brevis
N. peroneus profundus
R. articulară
Nn. digitales dorsales pedis
Fascicolul medial al m. ext. digit. brevis
N. cutaneus dorsalis lateralis
Nn. digitales dorsales hallucis lateralis et digiti secundi medialis

Fig. 509. Regiunea dorsală a piciorului disecată pentru a demonstra vasele şi nervii regiunii.

şi dă doar o singură ramură senzitivă pentru pielea primului spaţiu interdigital. Naşte în loja laterală a gambei, perforează septul intermuscular anterior şi pătrunde în loja anterioară (spre deosebire de artera tibială anterioară, care trece prin spaţiul interosos). Coboară mai întîi între m. extensor lung al degetelor şi m. tibial anterior şi înaintea membranei interosoase. În porţiunea inferioară a gambei nervul trece între tendonul muşchiului tibial anterior (m. tibialis anterior), situat înăuntru, şi între extensorul propriu al halucelui (m. extensor hallucis longus) şi tendonul extensorului comun (m. extensor digitorum longus), situaţi în afară, culcaţi pe faţa laterală a tibiei. Trebuie precizate raporturile cu vasele tibiale anterioare: în sus trece în afara vaselor, în porţiunea mijlocie încrucişează în unghi foarte ascuţit faţa anterioară a vaselor, în jos trece înăuntrul vaselor, descriind astfel o spirală foarte alungită în raport cu ele. La nivelul gleznei trece sub ligamentul cruciform (retinaculum musculorum extensorum inferius), împreună cu tendonul extensorului propriu al halucelui, situat înainte, şi vasele tibiale, situate în afară. Pe faţa dorsală a piciorului trece împreună cu vasele pedioase, pînă în spaţiul interosos I, acoperit de aponevroza dorsală profundă şi superficială a piciorului.

Ramuri colaterale sînt: 1. ramuri musculare pentru toţi muşchii lojei anterioare a gambei (fig. 508): pentru m. tibial anterior, trei ramuri; din cea superioară pleacă fibre pentru periostul tibiei şi la membrana interosoasă (n. epiphysarius tibiae anterior), pentru m. extensor lung al degetelor şi pentru m. extensor lung al halucelui. 2. R. articularis talocruralis * pentru faţa anterioară a articulaţiei tibiotarsiene. 3. Fibre vasculare *, care nasc din loc în loc pentru artera tibială anterioară.

---

* Neomologate în N.I.

4. Ramuri musculare pentru m. extensor scurt al degetelor la nivelul piciorului.

Ramuri terminale: n. peroneus profundus se termină cu două ramuri senzitive cutanate, care perforează separat aponevroza şi se anastomozează cu colateralele similare ale n. peroneus superficialis, formînd împreună colateralele dorsale ale primului spaţiu interdigital, care poartă denumirea de nervi digitali dorsali laterali ai halucelui şi ai celui de al doilea deget (nervi digitales dorsales halucis lateralis et digiti secundi medialis) (fig. 509).

Consideraţiuni funcţionale asupra nervului peronier comun.

a) *Rolul motor:* n. peroneus profundus inervează toţi muşchii lojei anterioare a gambei şi ai dosului piciorului. Muşchii anteriori ai gambei sînt în primul rînd flexori dorsali (extensori) ai piciorului, dar şi abductori şi pronatori ai piciorului. Doar m. tibial anterior este supinator (fig. 515).

N. peroneus superficialis inervează cei doi muşchi peronieri, care sînt în primul rînd abductori şi pronatori, dar ajută şi la flexia plantară făcută de muşchii posteriori ai gambei.

Mişcarea de flexie dorsală e indispensabilă în mers, scurtîndu-se prin ea membrul inferior balant. Flexia dorsală, pronaţia şi abducţia piciorului sînt exclusiv funcţia muşchilor anteriori şi laterali ai gambei, deci a nervului peronier, şi această funcţie nu poate fi înlocuită de nici un alt muşchi sau nerv. În comparaţie cu mişcările piciorului în articulaţia gleznei, mişcările degetelor (extensia) făcute de muşchiul pedios, extensorul comun şi propriu au un rol secundar (nervul peronier profund).

b) *Rolul senzitiv* (teritorii cutanate): nervul peronier superficial are un teritoriu senzitiv întins: partea anterioară a gambei, dosul piciorului, dosul degetelor 1—$3\frac{1}{2}$. Teritoriul său este o fîşie de pe regiunea intermaleolară anterioară. Nervul peronier profund are un teritoriu cutanat foarte mic: spaţiul interdigital prim. Nervul peronier comun participă la inervaţia articulaţiilor genunchiului, tibiotarsiene şi ale piciorului. Inervează periostul feţei laterale a tibiei şi o parte a periostului peroneului.

NERVUL SCIATIC POPLITEU INTERN + N. TIBIAL POSTERIOR (n. tibialis) (L_4—S_3)

Nervul tibial este ramura de bifurcare medială şi mai voluminoasă a nervului ischiatic. Se distribuie la toată musculatura regiunii posterioare a gambei, la musculatura plantei, la pielea regiunii posteroinferioare a gambei şi la pielea plantei. Nervul tibial se întinde din unghiul superior al fosei poplitee pînă în canalul calcanean (maleolar).

Traiect şi raport. Nervul tibial parcurge marea diagonală a fosei poplitee, acoperit de fascia superficială şi cea profundă a fosei poplitee. Reprezintă elementul cel mai lateral şi mai superficial al mănunchiului vasculonervos, compus din nervul tibial, vena şi artera poplitee (fig. 159). Nervul tibial părăseşte fosa poplitee la nivelul unghiului ei inferior, trecînd între cele două capete ale muşchiului gastrocnemian (m. gastrocnemius) şi peste faţa posterioară a muşchiului popliteu. Apoi trece sub arcada solearului (arcus tendineus m. solei). Rămîne şi aici elementul cel mai superficial al mănunchiului vasculonervos, venind în raport înainte cu confluentul venos care uneşte venele tibiale posterioare şi anterioare şi cu diviziunea arterei poplitee în arteră tibială anterioară şi posterioară. În cele 2/3 superioare ale gambei nervul e situat profund, acoperit de triceps sural (m. triceps surae) şi aplicat de către fascia profundă a gambei pe musculatura profundă a gambei, trecînd mai întîi între muşchiul tibial posterior şi muşchiul flexor comun al degetelor (m. flexor digitorum longus), apoi între muşchiul tibial posterior şi muşchiul flexor propriu al degetului mare (m. flexor hallucis longus). În acest traiect se alătură vaselor tibiale posterioare, care sînt situate mai întîi înaintea lui, trecînd apoi înăuntrul lui. În treimea inferioară trece uşor oblic înăuntru, iese de sub muşchiul triceps sural, trecînd în şanţul retromaleolar, la egală distanţă între marginea posterioară a maleolei tibiale şi marginea tibială a tendonului lui Ahile. Vasele tibiale posterioare sînt situate înainte şi înăuntrul nervului (fig. 510). Nervul tibial se împarte în cele două ramuri terminale în interiorul canalului maleolar (calcanean).

Distribuţie: a) *Ramuri cutanate* (fig. 511). 1. Nervul cutanat sural medial (n. cutaneus surae medialis), nervul safen extern, cum se numea încă acest nerv, naşte, de obicei, în porţiunea superioară a spaţiului popliteu, trece apoi între cele două capete ale m. gastrocnemian, mai întîi subfascial, apoi într-o dedublare a fasciei (fig. 511). E situat lateral de vena safenă mică (vena saphena parva); devine suprafascial abia la nivelul capătului superior al tendonului lui Ahile (tendo calcaneus). În treimea inferioară a gambei primeşte dinafară nervul accesor safen extern (r. communicans fibularis) (fig. 511). După unirea cu acest nerv, calibrul lui e uşor mărit şi ia acum numele de n. suralis, care trece împreună cu vena safenă mică înafara tendonului lui Ahile, ocoleşte maleola fibulară dinapoi şi de jos, ajungînd la marginea laterală a piciorului.

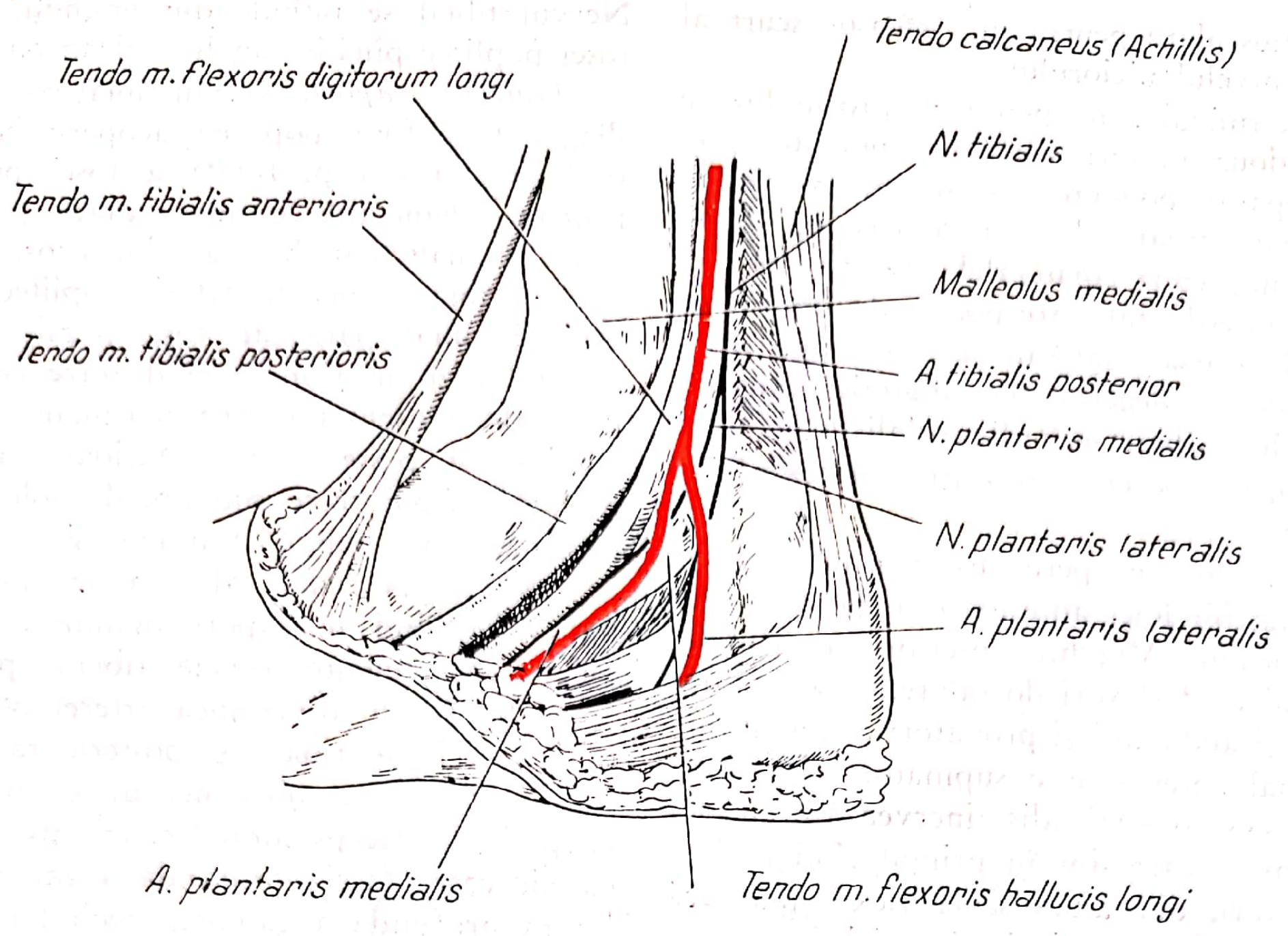
Tendo calcaneus (Achillis)
Tendo m. flexoris digitorum longi
N. tibialis
Tendo m. tibialis anterioris
Malleolus medialis
Tendo m. tibialis posterioris
A. tibialis posterior
N. plantaris medialis
N. plantaris lateralis
A. plantaris lateralis
A. plantaris medialis
Tendo m. flexoris hallucis longi

Fig. 510. Spaţiul retromaleolar medial cu vasele şi nervii din el.

Ramurile exclusiv senzitive ale nervului safen extern (n. cutaneus surae medialis) şi ale n. sural se distribuie la pielea maleolei fibulare, la porţiunea laterală a călcîiului, marginea laterală a piciorului şi la articulaţiile vecine, şi anume: ramuri calcaneene laterale, ramuri articulare, n. cutaneus dorsalis lateralis; acesta inervează marginea laterală a piciorului şi se continuă cu n. dorsalis digiti V. lateralis *, care reprezintă nervul dorsal fibular al degetului mic (fig. 509). Teritoriul nervului cutanat dorsal lateral se poate întinde pînă pe faţa dorsală a degetului IV sau chiar III, care de obicei aparţin nervului cutanat dorsal mijlociu (din nervul peronier superficial). Între cei doi nervi există constant o „anastomoză".

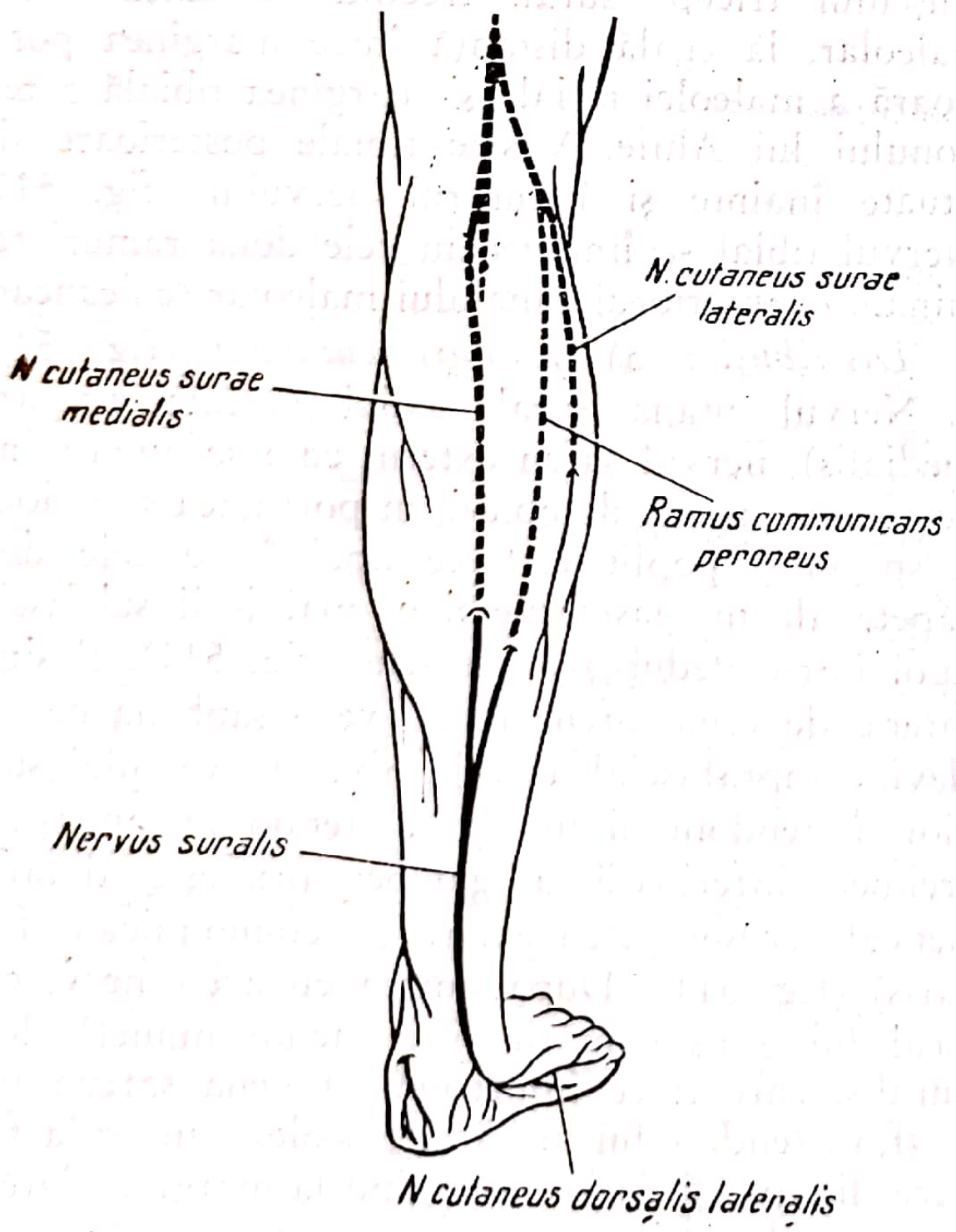
N. cutaneus surae lateralis
N cutaneus surae medialis
Ramus communicans peroneus
Nervus suralis
N cutaneus dorsalis lateralis

Fig. 511. Ramurile cutanate ale gambei.

Ramuri cutanate sînt şi ramurile calcaneane mediale, în număr de 1—2, care iau naştere la intrarea nervului tibial în canalul maleolar şi se distribuie la pielea porţiunii mediale a călcîiului şi în partea posterioară a plantei.

2. *Ramuri musculare* (rami musculares) cu originea la nivelul fosei poplitee sînt ramuri superficiale, care inervează m. triceps sural, m. gastrocnemian, m. solear, m. plantar şi ramura musculară a muşchiului popliteu (fig. 512), situată profund şi care, la rîndul ei, se împarte în mai multe ramuri secundare: una la muşchi, una la canalul medular al tibiei (n. diaphysarius tibiae) şi una, n. interosos crural *, care trece de-a lungul membranei interosoase în jos, dînd fibre la vase, la periostul feţei posterioare a tibiei, la articulaţia tibioperonieră superioară şi la articulaţia talocru-

---

* Neomologat în nomenclatura internaţională

rală. Cu originea după trecerea pe sub arcul solearului sînt ramuri lungi, la cei trei muşchi profunzi ai gambei. Ramura muşchiului tibial posterior se distribuie la muşchi, la periostul tibiei, la o parte a periostului fibulei, la artera peronieră şi dă o ramură pentru canalul medular al peroneului (n. diaphysarius fibulae) *.

3. *Ramuri articulare* *: la articulaţia genunchiului (faţa posterioară), cu origine ori direct din nervul tibial, ori din ramuri musculare; ramuri articulare inferioare, la articulaţia talocrurală.

4. *Ramuri vasculare* *: sînt numeroase şi variabile, cu origine directă din nervul tibial sau din nervii articulari. Formează un plex periarterial popliteu. Alte ramuri trec din loc în loc la artera tibială posterioară.

b) *Ramuri terminale ale nervului tibial.* Mai întîi trebuie precizate cîteva detalii referitoare la bifurcarea vaselor şi a nervului tibial, cît şi la raporturile generale reciproce ale lor:

La nivelul canalului calcanean (canalis malleolaris), mănunchiul vasculonervos tibial e situat superficial faţă de tendoanele muşchilor posteriori ai gambei şi trece într-o lojă specială, formată din cele două foiţe ale retinaculului muşchilor flexori (ligamentum laciniatum ** = retinaculum musculorum flexorum). Vasele sînt situate înaintea nervului. Mai întîi se bifurcă nervul, şi anume la nivelul maleolei tibiale. Bifurcarea arterei are loc cu 1—2 cm mai jos şi pe un plan mai superficial. Se formează cele două mănunchiuri vasculonervoase plantare, care ies din canalul maleolar, trecînd la plantă divergent înainte. Ambele artere

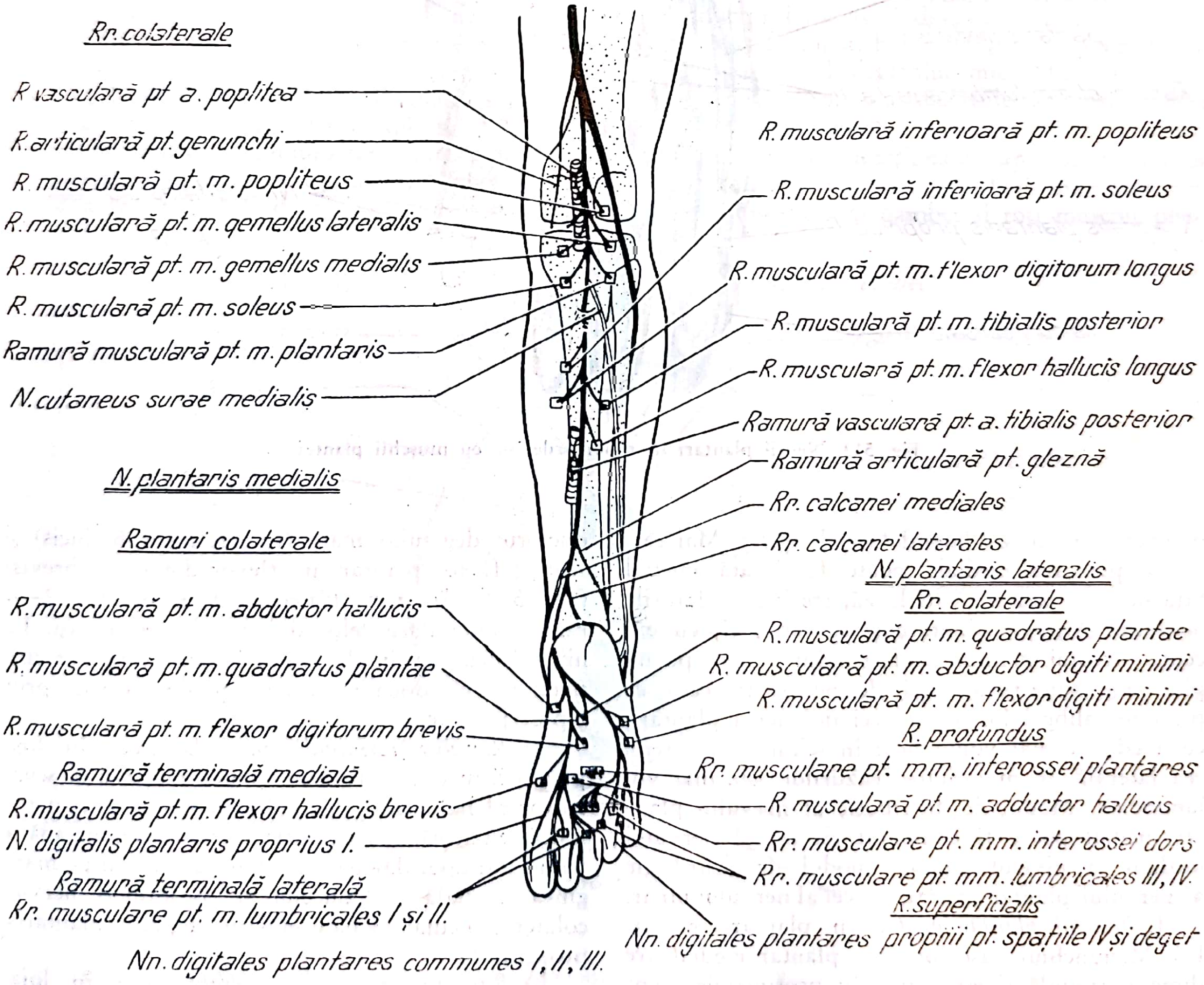
Rr. colaterale
R vasculară pt a. poplitea
R. articulară pt. genunchi
R. musculară pt. m. popliteus
R. musculară pt. m. gemellus lateralis
R. musculară pt. m. gemellus medialis
R. musculară pt. m. soleus
Ramură musculară pt. m. plantaris
N. cutaneus surae medialis
N. plantaris medialis
Ramuri colaterale
R. musculară pt. m. abductor hallucis
R. musculară pt. m. quadratus plantae
R. musculară pt. m. flexor digitorum brevis
Ramură terminală medială
R. musculară pt. m. flexor hallucis brevis
N. digitalis plantaris proprius I.
Ramură terminală laterală
Rr. musculare pt. m. lumbricales I şi II.
Nn. digitales plantares communes I, II, III.
R. musculară inferioară pt. m. popliteus
R. musculară inferioară pt. m. soleus
R. musculară pt. m. flexor digitorum longus
R. musculară pt. m. tibialis posterior
R. musculară pt. m. flexor hallucis longus
Ramură vasculară pt. a. tibialis posterior
Ramură articulară pt. gleznă
Rr. calcanei mediales
Rr. calcanei laterales
N. plantaris lateralis
Rr. colaterale
R. musculară pt. m. quadratus plantae
R. musculară pt. m. abductor digiti minimi
R. musculară pt. m. flexor digiti minimi
R. profundus
Rr. musculare pt. mm. interossei plantares
R. musculară pt. m. adductor hallucis
Rr. musculare pt. mm. interossei dors
Rr. musculare pt. mm. lumbricales III, IV.
R. superficialis
Nn. digitales plantares propriii pt. spaţiile IV şi deget

Fig. 512. Schemă demonstrînd traiectul şi distribuţia nervului tibial posterior şi a ramurilor sale plantare.

---

* Neomologate în N.I.

** Numire din B.N.A.

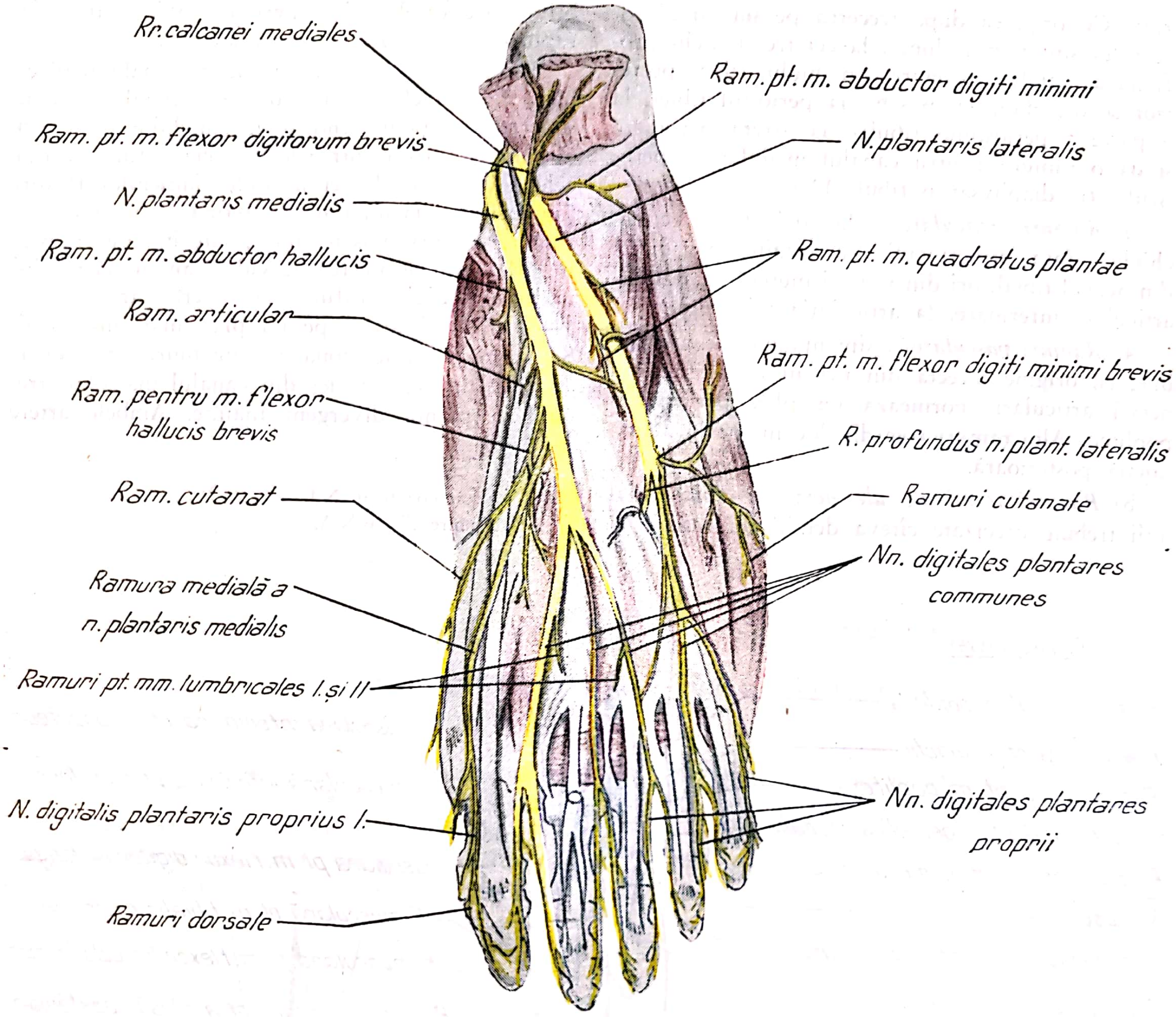
Rr. calcanei mediales
Ram. pt. m. abductor digiti minimi
Ram. pt. m. flexor digitorum brevis
N. plantaris lateralis
N. plantaris medialis
Ram. pt. m. abductor hallucis
Ram. pt. m. quadratus plantae
Ram. articular
Ram. pt. m. flexor digiti minimi brevis
Ram. pentru m. flexor hallucis brevis
R. profundus n. plant. lateralis
Ram. cutanat
Ramuri cutanate
Nn. digitales plantares communes
Ramura medială a n. plantaris medialis
Ramuri pt. mm. lumbricales I. și II
N. digitalis plantaris proprius I.
Nn. digitales plantares proprii
Ramuri dorsale

Fig. 513. Nervii plantari în raporturile lor cu mușchii plantei.

plantare sînt situate lateral față de nervi. Mai rar, artera plantară medială poate fi situată medial față de nerv sau se dedublează, trecînd pe laturile nervului. Arterele plantare și ramurile ei, cu excepția arcului plantar profund sînt situate pe un plan mai superficial față de nervi. În ceea ce privește calibrul lor, dintre cei doi nervi plantari, cel medial e mai voluminos; în schimb, la artere, cea laterală, în majoritatea cazurilor este mai voluminoasă. Modul de distribuție al nervului plantar medial poate fi comparat cu cel al nervului median la nivelul palmei, modul de distribuție al nervului plantar lateral, cu cel al nervului ulnar.

I. *Nervul plantar medial* (n. plantaris medialis). Mănunchiul vasculonervos plantar medial are direcție sagitală și este situat în profunzimea septului plantar medial, în șanțul format de m. abductorul degetului mare (m. abductor hallucis) și scurtul flexor plantar (m. flexor digitorum brevis) (fig. 513). În acest traiect, nervul dă cîte 2—3 ramuri musculare celor doi mușchi învecinați. La nivelul bazei primului metatarsian nervul se împarte în cele două ramuri terminale, care ies prin septul plantar.

a) *Ramura terminală medială* trece în loja plantară medială, dînd o ramură mușchiului scurt flexor al halucelui (flexor hallucis brevis) și o ramură senzitivă la articulația metatarsofalangiană a halucelui; apoi devine subcutanată, trecînd pe marginea medială a halucelui și constituind nervul colateral medial al halucelui (n. digitalis plantaris proprius I).

b) *Ramura terminală laterală* intră în loja plantară mijlocie, unde se împarte în nn. digitales plantares communes I—III, care trec superficial între aponevroza plantară (aponeurosis plantaris) şi între m. flexor scurt plantar (flexor digitorum brevis), la nivelul spaţiilor interosoase metatarsiene I—III. Dau cîte o ramură musculară pentru mm. lumbricales I, II din profunzime şi se împart în cîte două colaterale plantare pentru spaţiile interdigitale II—IV: nn. digitales plantares proprii.

Nervul plantar medial inervează deci: muşchii lojei mediale, m. scurt flexor al degetelor şi mm. lumbricali I, II, porţiunea medială a pielei plantei, degetele I pînă la jumătatea degetului IV (primele şapte colaterale plantare ale degetelor), articulaţiile din teritoriul respectiv.

II. *Nervul plantar lateral* (n. plantaris lateralis). Trece oblic înainte şi în afară, mai întîi prin loja mijlocie a plantei, fiind situat între m. scurt flexor al degetelor (situat superficial) şi carnea pătrată (m. quadratus plantae), situată profund (fig. 513). În acest traiect dă colaterale motoare la m. abductor al degetului mic, m. quadratus plantae şi m. scurt flexor al degetelor. Abia la nivelul osului cuboid, mănunchiul plantar lateral pătrunde în septul plantar lateral, situat în şanţul format din m. scurt flexor al degetelor şi m. quadratus plantae, înăuntru, şi m. abductor al degetului mic, în afară. La nivelul tuberozităţii metatarsianului V iese din sept, bifurcîndu-se în cele două raumri terminale: a) ramura terminală superficială (r. superficialis) continuă drumul spre marginea laterală a piciorului, dînd la rîndul ei: ramuri laterale, care se distribuie în loja plantară laterală la m. abductor al degetului mic, m. scurt flexor şi m. opozant al degetului mic, la articulaţia metatarsofalangiană a degetului mic, la pielea marginii laterale a piciorului şi apoi a degetului mic, devenind nervul colateral lateral al lui: n. digitalis plantaris proprius digiti minimi (n. plantaris digiti minimi lateralis); o ramură medială, cutanată către loja plantară mijlocie, unde dă: 1. Ramura comunicantă pentru n. digitalis communis III din nervul plantar medial; 2. N. digitalis plantaris communis IV. Acesta trece la nivelul spaţiului interosos metatarsian IV şi dă cele două colaterale plantare ale spaţiului interdigital IV; nn. digitales plantares proprii.

b) *Ramura terminală profundă* (ramus profundus) intră în profunzimea lojei plantare mijlocii, împreună cu arcul plantar al arterei plantare laterale. Aici e situată în grosimea fasciei plantare profunde, venind în raport în profunzime cu muşchii interosoşi (mm. interossei) şi superficial cu m. adductor hallucis. Dă ramuri la toţi mm. interosoşi dorsali şi plantari, mm. lumbricali III—IV, m. adductor hallucis şi deseori şi la capul lateral al m. scurt flexor al halucelui şi la m. scurt flexor şi m. opozant al degetului mic. Mai dă ramuri proprioceptive pentru articulaţiile tarsometatarsiene şi metatarsofalangiene.

Consideraţiuni funcţionale asupra nervului tibial

a) *Rolul motor:* nervul tibial inervează toţi muşchii posteriori ai gambei şi toţi muşchii plan-

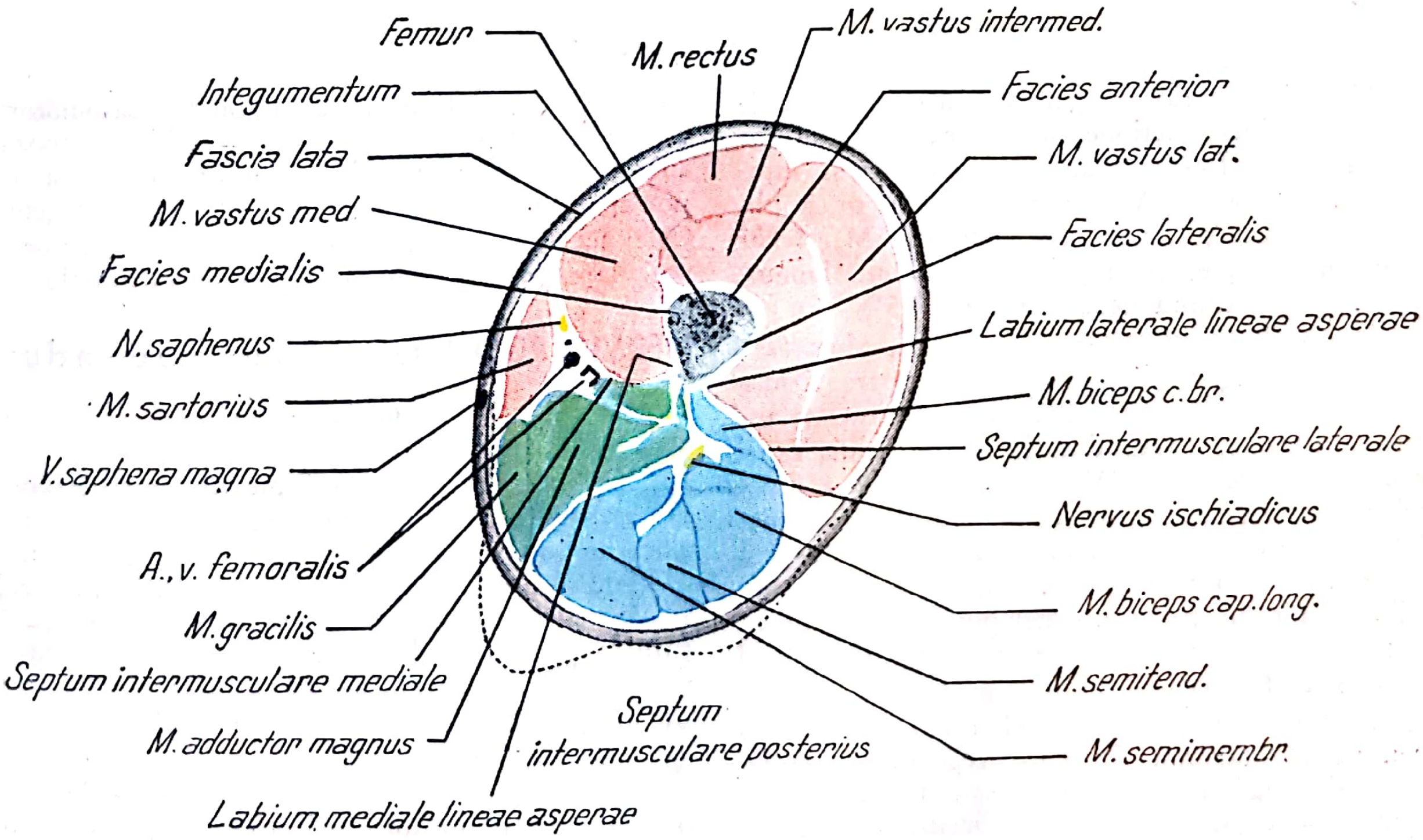
Femur
M. rectus
M. vastus intermed.
Integumentum
Facies anterior
Fascia lata
M. vastus lat.
M. vastus med
Facies lateralis
Facies medialis
Labium laterale lineae asperae
N. saphenus
M. biceps c. br.
M. sartorius
Septum intermusculare laterale
V. saphena magna
Nervus ischiadicus
A., v. femoralis
M. biceps cap. long.
M. gracilis
M. semitend.
Septum intermusculare mediale
Septum
intermusculare posterius
M. adductor magnus
M. semimembr.
Labium mediale lineae asperae

Fig. 514. Secţiune transversală prin mijlocul coapsei; în roz, teritoriul nervului femural, în albastru, teritoriul nervului ischiatic, în verde, teritoriul nervului obturator.

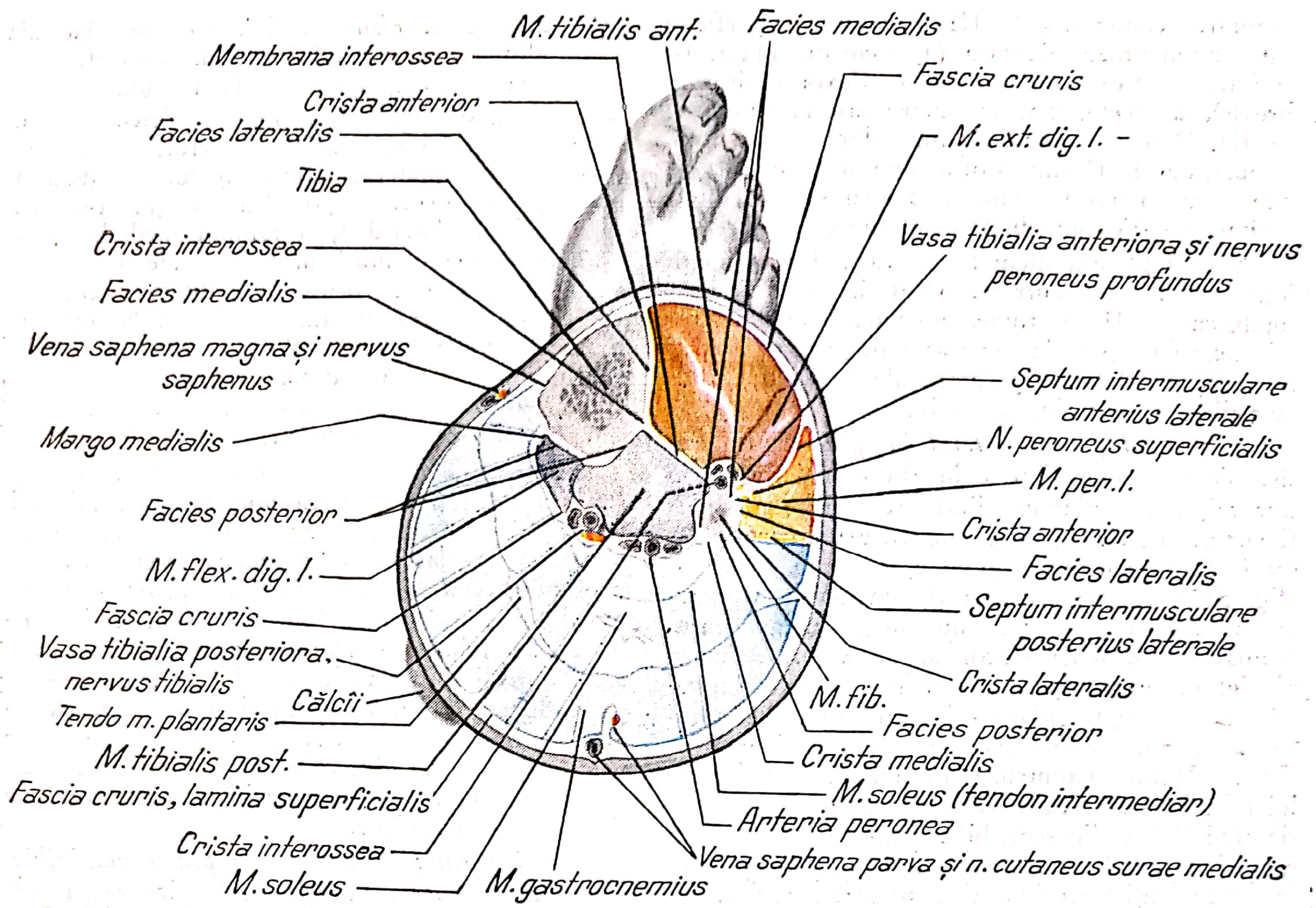
M. tibialis ant.
Facies medialis
Membrana interossea
Fascia cruris
Crista anterior
Facies lateralis
M. ext. dig. l.
Tibia
Vasa tibialia anteriora și nervus peroneus profundus
Crista interossea
Facies medialis
Vena saphena magna și nervus saphenus
Septum intermusculare anterius laterale
Margo medialis
N. peroneus superficialis
M. per. l.
Facies posterior
Crista anterior
M. flex. dig. l.
Facies lateralis
Fascia cruris
Septum intermusculare posterius laterale
Vasa tibialia posteriora, nervus tibialis
Crista lateralis
Călcîi
M. fib.
Tendo m. plantaris
Facies posterior
M. tibialis post.
Crista medialis
Fascia cruris, lamina superficialis
M. soleus (tendon intermedian)
Arteria peronea
Crista interossea
Vena saphena parva și n. cutaneus surae medialis
M. soleus
M. gastrocnemius

Fig. 515. Secțiune transversală prin mijlocul gambei; în albastru și violet, teritoriul nervului tibial, în galben, teritoriul nervului peronier superficial, în roș, teritoriul nervului peronier profund.

tei. Mușchii posteriori ai gambei, cu excepția mușchiului popliteu, acționează asupra articulațiilor gleznei, fiind flexori plantari, adductori și supinatori ai piciorului. M. gastrocnemian și m. popliteu acționează și asupra genunchiului. M. flexor digitorum longus și m. flexor hallucis longus acționează și asupra degetelor (fig. 515).

b) *Rolul senzitiv.* Teritorii cutanate sînt: fața posterioară a gambei, porțiunea inferioară a maleolei fibulare, călcîiul, toată planta și fața plantară a degetelor, fața dorsală a degetului V (și eventual $^1/_2$ degetului IV) și fața dorsală a degetelor la nivelul falangelor 2, 3; teritorii profunde: fața posterioară a articulației genunchiului și a articulației talocrurale, fața plantară a articulațiilor piciorului, periostul feței posterioare a tibiei, o parte a periostului fibulei, canalul medular al tibiei și al fibulei.

c) *Rolul vegetativ:* nervul tibial conține un contingent însemnat de fibre vegetative (simpatice). Pe lîngă nervul median, este al doilea nerv după frecvență, la care se localizează durerea de tip causalgic (în leziuni incomplete și iritative ale nervului). Tot din această cauză, leziunile lui se complică foarte frecvent cu tulburări vasomotorii și trofice (edem, atrofie musculară, hipertrichoză, anhidroză, modificări ale unghiilor). În urma lor pot apare ulcere trofice (la maleolă, călcîi, degete). Cele mai multe fibre vegetative trec în ramurile vasculare, care formează plexuri periarteriale.

NERVUL RUȘINOS (nervus pudendus)

$(S_1, S_{2,3,4})$

Spre deosebire de restul plexului lombosacrat, destinat în cea mai mare parte membrului inferior, nervul rușinos este de fapt plexul porțiunii caudale a trunchiului și inervează astfel perineul și organele genitale externe. Se mai caracterizează prin contingentul de fibre parasimpatice, venite din segmentele medulare S_{2-4}, care reprezintă parasimpaticul sacrat și este destinat organelor viscerale pelviene.

Constituție. Nervul rușinos se formează din cîte o porțiune a ramurilor ventrale $S_{1,2,3,4}$; cele mai multe fibre le primește din S_3 și din S_4 (fig. 505). Este strîns legat de plexul sacrat, ramurile S_{1-3}

participînd la formarea ambelor plexuri. S_4, în majoritatea cazurilor, nu dă ramuri la plexul sacrat, în schimb dă o anastomoză la S_5, participînd astfel la formarea plexului coccigian. Nervus pudendus mai primește și fibre simpatice postganglionare, prin ramuri comunicante cenușii venite din ultimii ganglioni sacrali.

Formă, așezare și raporturi. Plexul astfel constituit are forma unei lame cu dispoziție plexiformă, de mărime 1 pe 2 cm, situată pe fața anterioară a m. coccigian, la nivelul ligamentului sacrospinal. Vine în raport cu marginea inferioară a mușchiului piriform (m. piriformis); prin intermediul fundului de sac al lui Douglas are raport cu rectul. Plexul și ramurile colaterale ale lui sînt situate sub fascia pelviană și peritoneu.

Distribuție (fig. 516). a) *Colaterale:* 1. Rami musculares*: nervul ridicătorul anal este subțire și lung, trece drept înainte pe fața pelviană a mușchiului ridicător anal (m. levator ani) și se termină în el. Nervul mușchiului ischiococcigian este scurt și subțire.

2. *Nervi rectales inferiores* ies direct din plex, ori sînt ramuri colaterale ale nervului rușinos. Ies din bazin prin foramen infrapiriforme, inconjură spina ischiadică, trecînd la fesă. Apoi pătrund prin incizura mică sciatică în fosa ischiorectală, trecînd prin grăsimea ei în direcția anteromedială, la m. sfincter anal extern și la pielea anusului.

3. *Rami viscerales:* nervi splanchnici pelvini (nervi erigentes, nervii erectori ai lui Eckhardt) sînt subțiri și variabili la număr (4—6). Nasc în mod constant din S_3 și S_4, dar excepțional și din S_2 și S_5. Se dirijează înainte și înăuntru, trecînd prin spațiul pelvisubperitoneal și se termină ori direct în fețele laterale ale viscerelor pelviene, ori în plexul hipogastric (plexus hypogastricus inferior), constituind unul din cei trei pediculi aferenți ai plexului; se distribuie apoi prin intermediul lui tot la viscerele pelviene.

Constituția acestor ramuri este complexă: în primul rînd intră în compoziția lor totalitatea fibrelor preganglionare parasimpatice ale parasimpaticului sacral; mai conține numeroase fibre senzitive de la organele viscerale pelviene; deseori cuprinde și fibre simpatice postganglionare, din ganglionii simpatici sacrali. După constituția și funcția lor, ramurile viscerale nu aparțin deci propriu-zis plexului rușinos, ci sistemului vegetativ.

b) *Ramuri terminale:* nervul rușinos (n. pudendus) este cea mai voluminoasă ramură a plexului și singura ramură terminală. Fibrele vin din S_2, S_3, S_4. Nervul însoțește artera rușinoasă internă pe tot traiectul ei și cu toate ramurile ei. Trece între marginea inferioară a mușchiului piriform și marginea superioară a mușchiului ischiococcigian (m. coccygeus), prin foramen infrapiriforme, ieșind din bazin. Înconjură spina ischiadică, fiind situat între nervul rectal inferior, înăuntru, și vasele rușinoase interne, situate în afară. Pătrunde prin foramen ischiadicum minus în fosa ischiorectală, unde trece pe peretele lateral în dedublarea fasciei obturatorului intern (canalul lui Alcock), împreună cu vasele rușinoase interne, nervul fiind elementul superior al mănunchiului.

---

* Neomologați în N.I.

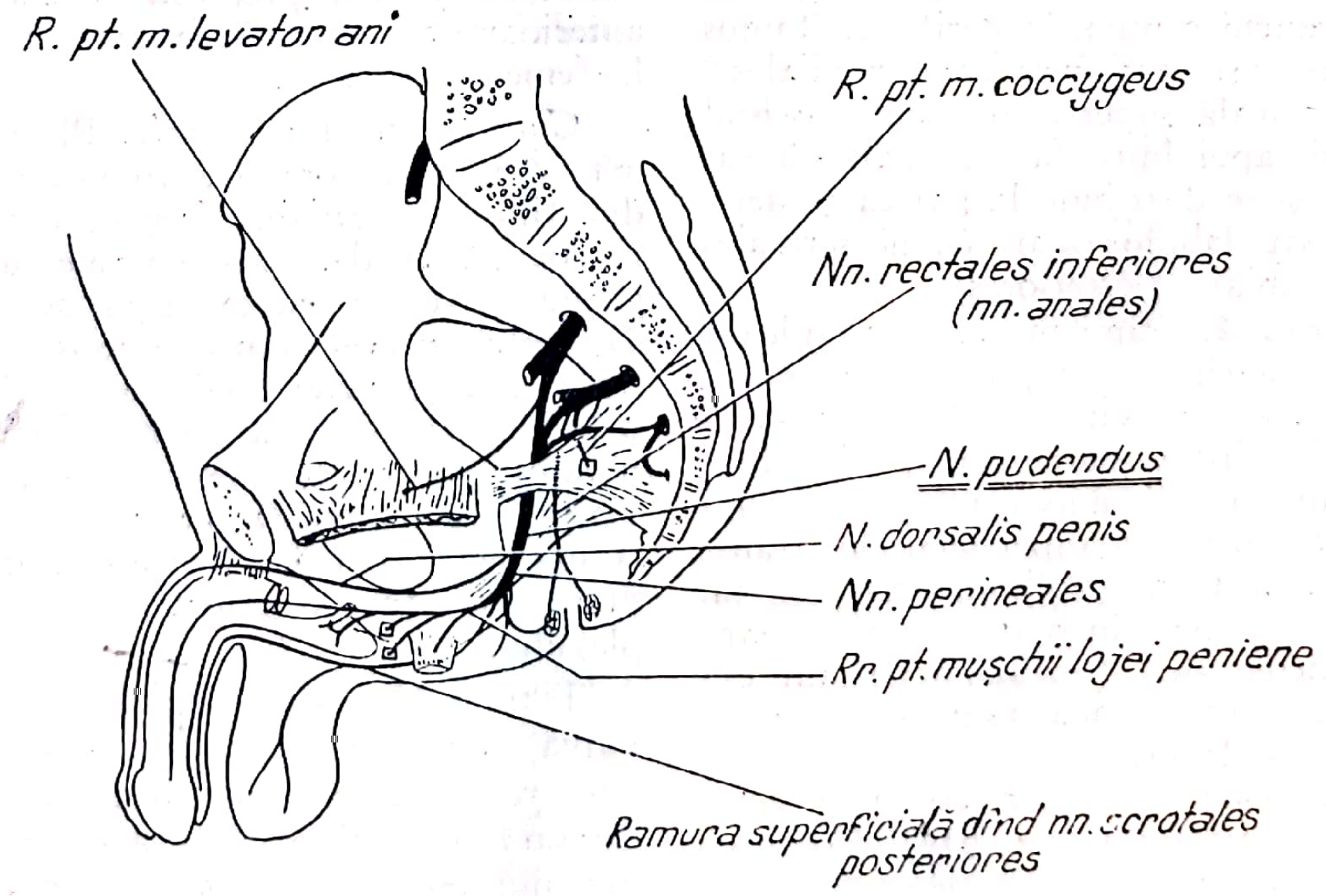
R. pt. m. levator ani
R. pt. m. coccygeus
Nn. rectales inferiores (nn. anales)
N. pudendus
N. dorsalis penis
Nn. perineales
Rr. pt. mușchii lojei peniene
Ramura superficială dînd nn. scrotales posteriores

Fig. 516. Schema distribuției nervului rușinos.

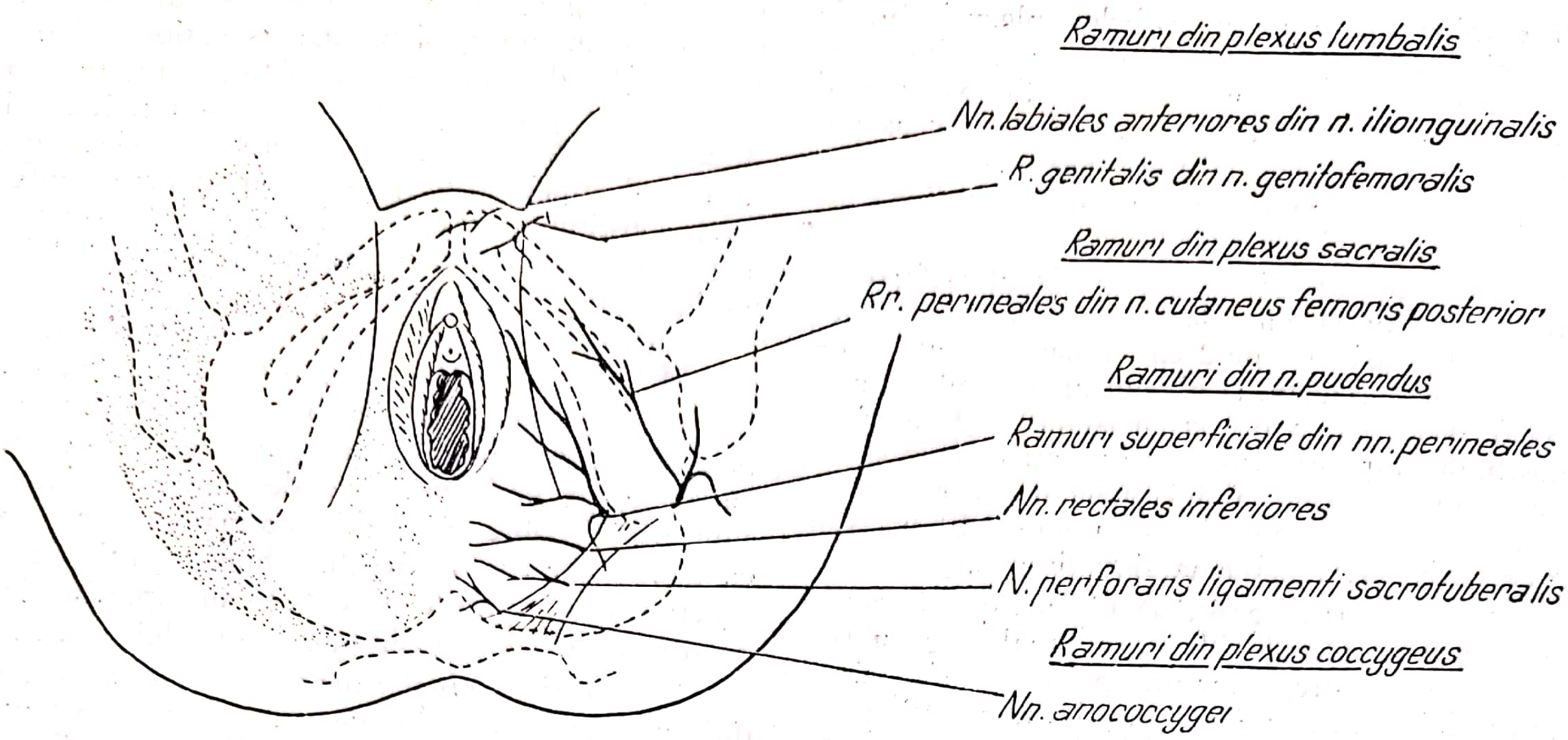
Ramuri din plexus lumbalis
Nn. labiales anteriores din n. ilioinguinalis
R. genitalis din n. genitofemoralis
Ramuri din plexus sacralis
Rr. perineales din n. cutaneus femoris posterior
Ramuri din n. pudendus
Ramuri superficiale din nn. perineales
Nn. rectales inferiores
N. perforans ligamenti sacrotuberalis
Ramuri din plexus coccygeus
Nn. anococcygei

Fig. 517. Distribuţia colateralelor cutanate ale nervului ruşinos.

Distribuţia colateralelor (fig. 517): 1. Nervul perforant cutanat (n. perforans ligamenti sacrotuberalis)*. Poate să şi lipsească. De obicei perforează ligamentul sacrotuberal, înconjură marginea inferioară a muşchiului fesier mare (m. gluteus maximus) şi se ramifică la pielea fesei, împreună cu ramurile fesiere ale n. cutaneus femoris dorsalis, constituind nn. clunium inferiores. 2. Nn. rectales inferiores pot fi ramuri ale nervului ruşinos ori colaterale directe ale plexului.

Ramuri terminale sînt: 1. Nn. perineali (n. perineales) cu: a) ramuri superficiale („nervul perineal superficial" al francezilor) sînt ramuri senzitive, cu dispoziţia variabilă, care ajung, ori separate sau în trunchi comun, la periferie. Ramus perinealis lateralis * şi rami perineales mediales * trec cu artera perineală superficială sub muşchiul transvers profund, apoi între fascia perineală superficială şi piele şi se distribuie la partea posterioară a scrotului sau labiilor mari (rami scrotales posteriores, rami labiales posteriores).

b) Ramuri profunde: rami musculares * pleacă deseori dintr-un trunchi comun, care perforează de obicei muşchiul transvers superficial (m. transversus perinei superficialis) şi pătrunde în triunghiul ischiobulbar, dînd ramuri musculare la muşchii vecini: n. transvers perineal superficial, m. transvers perineal profund, m. bulbocavernos şi m. ischiocavernos şi chiar pînă în porţiunea anterioară a muşchiului sfincter anal (m. sphincter ani externus). Se termină prin două ramuri senzitive: la corpul spongios şi la uretră.

2. *N dorsalis penis (clitoridis)* este mai voluminos şi situat mai profund (fig. 516). Continuă direcţia trunchiului nervului ruşinos, trece împreună cu ramurile vasculare corespunzătoare de-a lungul ramurii ischiopubiene, acoperit de corpul cavernos al penisului (crus penis). La nivelul marginii anterioare a diafragmei urogenitale (diaphragma urogenitale), trece pe faţa inferioară a ligamentului transvers al pelvisului (ligamentum arcuatum pubis), ajunge lateral de ligamentul suspensor al penisului (clitorisului), pe faţa dorsală a penisului (clitorisului). La bărbat trece în şanţul format de cei doi corpi cavernoşi, lateral de artera dorsală a penisului, pînă la gland. Dă colaterale la corpii cavernoşi şi la pielea penisului şi ramuri terminale pentru prepuţiu şi gland şi porţiunea anterioară a uretrei la bărbat sau a labiilor mici la femeie.

Consideraţii funcţionale. Plexul ruşinos e format din fibre somatice (motoare şi senzitive) şi din fibre vegetative. Teritoriul senzitiv cuprinde mucoasa uretrală, pielea perineului şi a organelor genitale externe, cu excepţia porţiunii anterioare. Teritoriul motor cuprinde musculatura perineului şi muşchiul sfincter anal extern. Fibrele vegetative pot fi împărţite în acele fibre parasimpatice, care părăsesc rădăcinile plexului, formînd ramurile lui viscerale şi trecînd la plexul hipogastric sau direct la organele viscerale şi fibrele simpatice şi parasimpatice, care se distribuie o dată cu ramurile plexului.

Fibrele senzitive din sfera genitală (penis, vulvă) joacă un rol mare ca ramură aferentă a unor reflexe importante. Ramura eferentă poate fi formată din fibre motoare sau vasculare ale plexului (erecţie, ejaculare, închiderea sfincterului anal).

---

* Neomologate în N.I.

Plexul sacrococcigian (plexus coccygeus) (S_4, S_5, Co)

Este rudimentar şi cu importanţă redusă, apărînd ca o anexă a plexului lombosacral (fig. 508). Este constituit din ansa sacrococcigeană * (ansa coccygea) (S_5 — Co), şi suplimentar mai primeşte fibre din S_4 prin intermediul ansei anastomotice cu S_5. Plexul se formează astfel din două anse pe faţa anterioară a muşchiului ischiococcigean (m. coccygeus). Mai primeşte şi ramuri comunicante cenuşii din ultimii ganglioni sacrali.

Distribuţie. 1. Nervii anococcygei ocolesc ligamentul sacrotuberal şi ajung la piele de la nivelul coccigelui şi pînă la anus; inervează şi porţiunea posterioară a muşchiului sfincter anal extern. 2. Ramuri motoare la m. coccygeus şi m. levator ani.

PRIVIRE GENERALA ASUPRA DISTRIBUŢIEI TRONCULARE ŞI RADICULARE A PLEXULUI LOMBOSACRAL

DISTRIBUŢIA TRONCULARĂ MOTOARE

Distribuţia tronculară motoare a plexului lombosacral a fost descrisă la fiecare nerv în parte. O repetăm sub formă de tabel, indicînd în acelaşi timp şi compoziţia radiculară a nervilor.

I. *Plexus lumbalis* (T_{12} — L_4):

— direct din plex: m. quadratus lumborum (m. psoas şi mm. intransversarii lumborum).

1. N. iliohypogastricus (Th_{12} — L_1): porţiunea inferioară a muşchilor anteriori şi laterali ai abdomenului.

2. N. ilioinguinalis (L_1): idem.

3. N. genitofemoralis ($L_{1,2}$): m. dartos, m. cremaster.

4. N. obturatorius (L_{2-4}) (fig. 514): m. obturatorius externus:

— ramus anterior: m. pectineus, m. adductor brevis, m. adductor longus, m. gracilis;

— ramus posterior: m. adductor magnus (porţiunea superioară şi mijlocie);

Var.: n. obturatorius accesorius ($L_{3,4}$): m. psoas; m. pectineus.

5. N. femoralis (L_{1-4}) (fig. 514): m. iliopsoas (L_{1-3}); pectineus;

— muşchii anteriori ai coapsei: m. quadriceps femoris; m. sartorius.

II. *Plexus Ischiadicus* (L_2 — S_3):

— direct din plex (sau din n. gluteus inferior sau n. ischiadicus): muşchii pelvitrochanterieni (m. piriformis, mm. gemelli, m. obturatorius internus, m. quadratus femoris) (fig. 518).

1. N. gluteus superior (L_4 — S_1): m. gluteus medius; m. gluteus minimus; m. tensor fasciae latae (fig. 518);

2. N. gluteus inferior (L_5 — S_2): m. gluteus maximus (fig. 518);

3. N. ischiadicus (L_4 — S_3):

— componenta tibială: muşchii posteriori ai coapsei (m. biceps femoris caput longum, m. semitendinosus şi m. semimembranosus; m. adductor magnus, pars condylica) eventual: muşchii pelvitrochanterieni;

— **componenta peronieră:** muşchiul biceps femoris, caput breve.

3^A. N. peroneus communis (fig. 515) (L_4—S_2):

a) N. peroneus superficialis: muşchii laterali ai gambei (m. peroneus longus şi m. peroneus brevis);

b) N. peroneus profundus: muşchii anteriori ai gambei (m. tibialis anterior, m. extensor digitorum longus şi m. extensor hallucis longus);

— muşchii dosului piciorului (extensor digitorum brevis şi m. extensor hallucis brevis).

3^B. N. tibialis (fig. 515) (L_4 — S_3):

— colaterale: toţi muşchii posteriori ai gambei (m. triceps surae, m. popliteus, m. tibialis posterior, m. flexor digitorum longus, m. flexor hallucis longus);

— terminale: toţi muşchii plantei.

III. Plexus pudendus (S_{2-4}):

— colaterale: direct din plex: m. levator ani; m. coccygeus; nn. rectales inferiores: m. sphincter ani externus;

— **terminale:** n. pudendus: m. transversus perinei superficialis, m. transversus perinei profun-

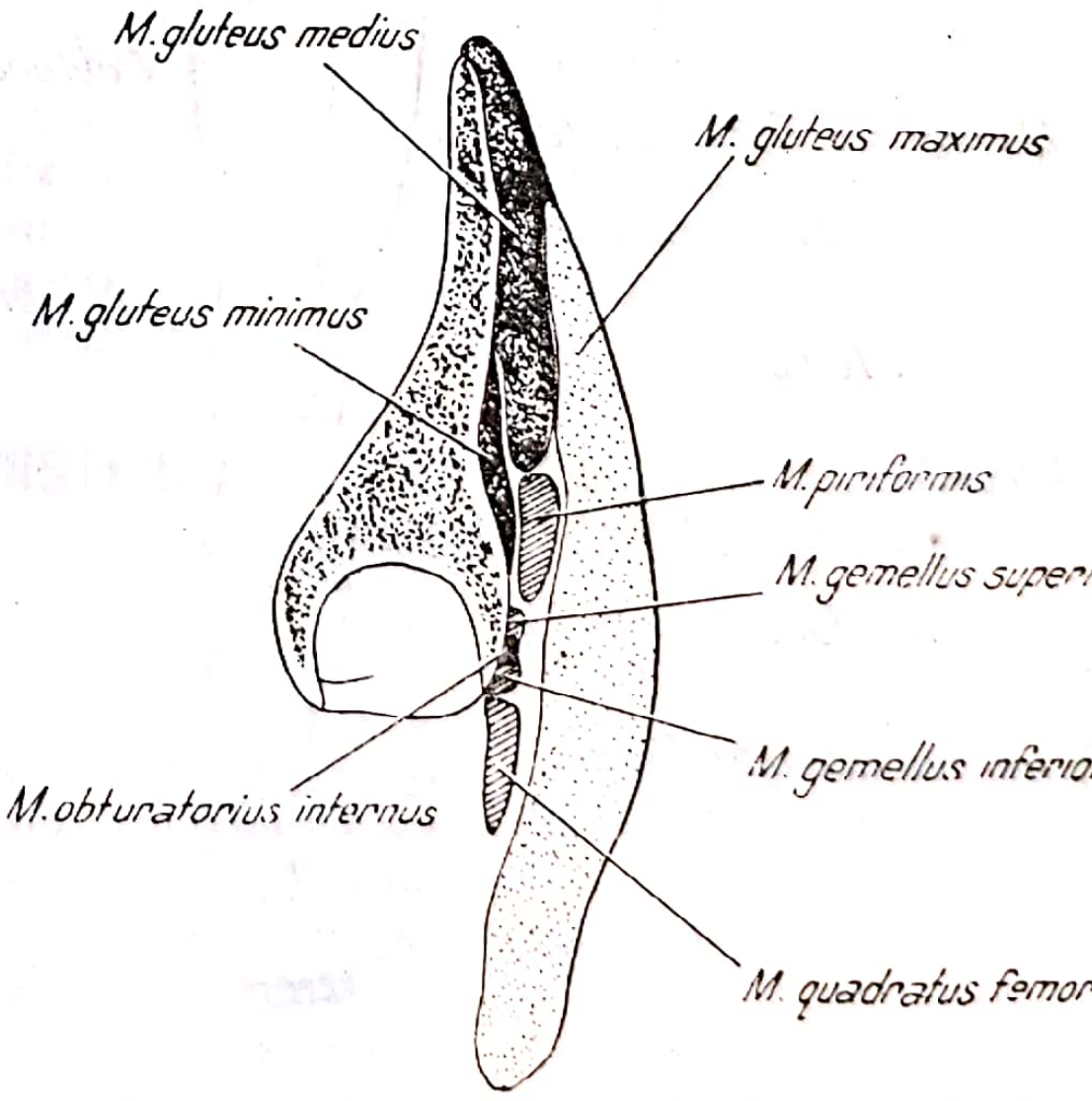

Fig. 518. Secţiune sagitală prin fesă; teritoriul plexului ischiatic în hasuri oblice, teritoriul nervului fesier superior în puncte dense, teritoriul nervului fesier inferior în puncte rare.

---

* Neomologate în nomenclatura internaţională.

dus, m. bulbocavernosus, m. ischiocavernosus, m. sphincter ani externus.

IV. Plexus coccygeus (S_4 — Co): m. coccygeus, m. levator ani, m. sphincter ani externus.

DISTRIBUŢIA TRONCULARĂ CUTANATĂ

Distribuţia tronculară cutanată a plexului lombosacral a fost studiată la fiecare nerv în parte. Dăm mai jos o privire sintetică topografică cu referire la figura 519.

I. *Inervaţia cutanată a fesei* (fig. 519):

— porţiunea superioară: nervi clunium superiores (din ramuri posterioare ale nervilor lombari 1—2);

— porţiunea medială superioară: nervi clunium medii (ramuri posterioare ale nervilor sacrali 1—3);

— porţiunea medială inferioară: n. perforans ligamenti sacrotuberalis (din plexus pudendus);

— porţiunea inferioară: nervi clunium inferiores (din n. cutaneus femoris posterior);

— porţiunea laterală superioară: r. cutaneus lateralis (din n. iliohypogastricus);

— porţiunea laterală inferioară: n. cutaneus femoris lateralis.

II. *Inervaţia cutanată a organelor genitale, a perineului şi a regiunii coccigiene:* participă nervi cu origine foarte diferită:

— regiunea pubiană şi porţiunea anterioară a scrotului (labiilor mari): rr. cutanei anteriores şi nn. scrotales anteriores din ilioinguinalis şi r. genitalis din n. genitofemuralis;

— porţiunea laterală (şanţul genitocrural): rr. perineales din n. cutaneus femoris dorsalis;

— înapoi (porţiunea posterioară a scrotului, perineului posterior, orificiul anal): rr. perineales din n. perinealis superficialis, nn. rectales inferiores, n. perforans ligamenti sacrotuberalis;

— pielea la nivelul coccigelui şi pînă la anus: nn. anococcygei.

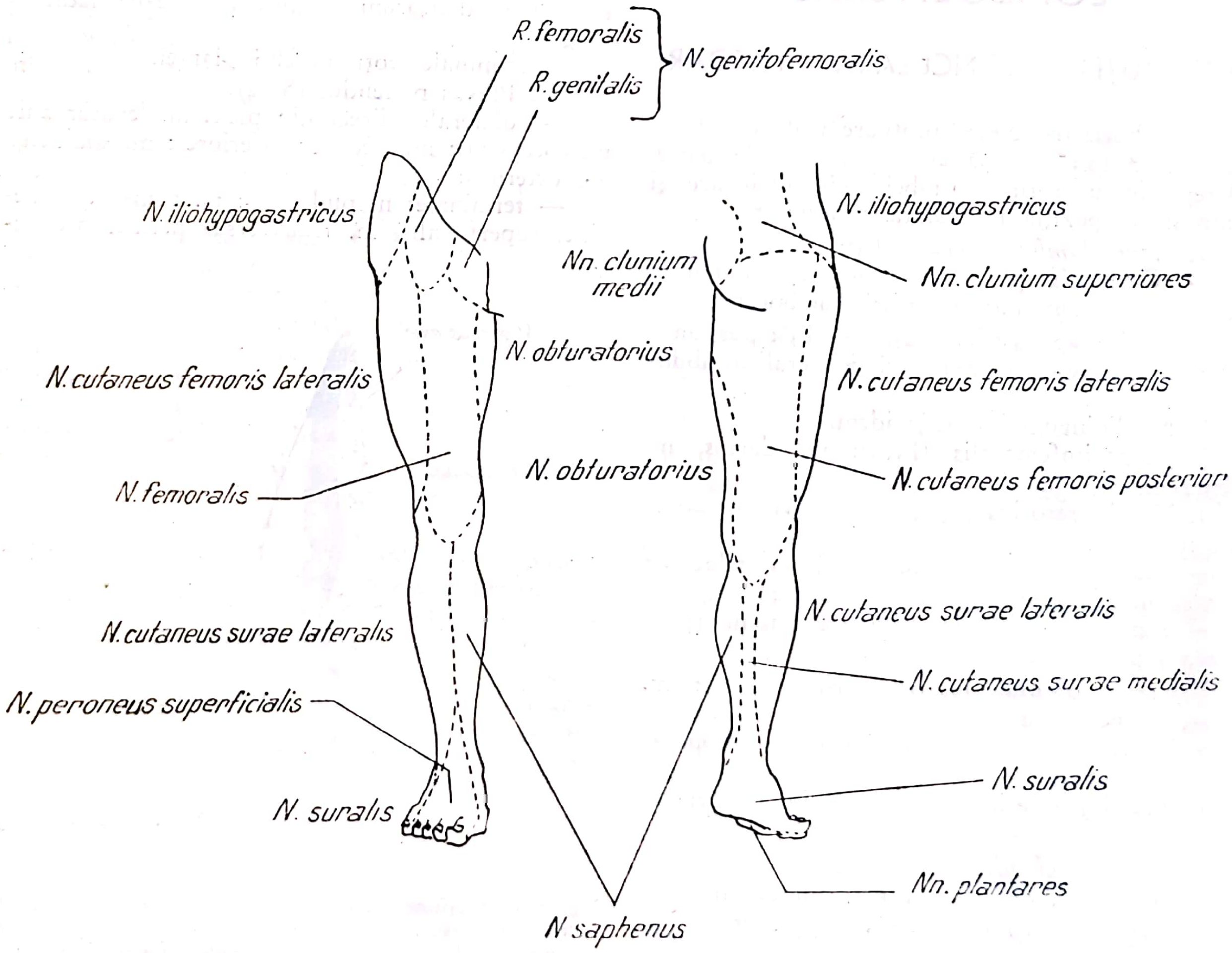
R. femoralis
R. genitalis
N. genitofemoralis
N. iliohypogastricus
N. iliohypogastricus
Nn. clunium medii
Nn. clunium superiores
N. obturatorius
N. cutaneus femoris lateralis
N. cutaneus femoris lateralis
N. femoralis
N. obturatorius
N. cutaneus femoris posterior
N. cutaneus surae lateralis
N. cutaneus surae lateralis
N. cutaneus surae medialis
N. peroneus superficialis
N. suralis
N. suralis
Nn. plantares
N. saphenus

Fig. 519. Schema inervaţiei cutanate tronculare a membrului inferior.

III. *Inervaţia cutanată a coapsei:*

— faţa anterioară a coapsei în porţiunea superioară, dinafară înăuntru: n. cutaneus femoris lateralis, r. femoralis din n. genitofemoralis, r. genitalis din n. genitofemoralis (fig. 520);

— restul feţei anterioare a coapsei şi cea mai mare parte a celei mediale: rr. cutanei din n. femoralis;

— treimea inferioară a feţei mediale: r. cutaneus din n. obturatorius;

— faţa laterală a coapsei: n. cutaneus femoris lateralis;

— faţa posterioară a coapsei şi fosa poplitee: n. cutaneus femoris posterior (fig. 521).

Nervii cutanaţi ai coapsei sînt foarte variabili în dispoziţia lor; pot exista schimburi de fibre şi substituiri reciproce; de exemplu, între rr. cutanei din n. femoralis şi între n. cutaneus femoris lateralis; între rr. cutanei din n. femoralis şi r. cutaneus a n. obturatorius.

IV. *Inervaţia cutanată a gambei:*

— faţa anteromedială şi treimea medială a feţei posterioare: n. saphenus (fig. 520);

— faţa anterolaterală şi treimea laterală a feţei posterioare: n. cutaneus surae lateralis din n. peroneus communis;

— treimea mijlocie a feţei posterioare: n. cutaneus surae medialis şi n. suralis din n. tibialis (fig. 521).

V. *Inervaţia cutanată a piciorului:*

— faţa dorsală: marginea medială: n. saphenus; marginea laterală: n. suralis; porţiunea mijlocie: n. peroneus superficialis (fig. 519, 520);

— faţa plantară: călcîi şi porţiunea posterolaterală a plantei: rr. calcanei mediales din n. tibialis posterior; porţiunea anteromedială: n. plantaris medialis; porţiunea anterolaterală: n. plantaris lateralis (fig. 519, 521).

VI. *Inervaţia degetelor* (distribuţie variabilă, datorită schimbului de fibre):

— faţa dorsală (fig. 520): în cea mai mare parte din n. peroneus superficialis, anastomozat la nivelul spaţiului interdigital I, cu ramura terminală din n. peroneus profundus şi la nivelul marginii mediale a halucelui cu ramura terminală din n. saphenus. Jumătatea laterală a degetului 5 şi eventual degetul 5 în întregime şi jumătatea laterală a celui de-al 4-lea, inervaţi din n. suralis;

— faţa plantară (fig. 521): primele 7 colaterale din n. plantaris medialis, ultimele 3 din n. plantaris lateralis. Toate acestea dau ramuri şi pentru faţa dorsală a tuturor degetelor la nivelul falangei distale.

INERVAŢIA TRONCULARĂ SENZITIVĂ PROFUNDĂ

Nervii periostului, ai canalului medular şi ai articulaţiilor sînt ramuri fine cu origine destul de variabilă. Numai în parte se nasc direct din trunchiuri nervoase mai mari, mai frecvent fiind din ramuri musculare. Cele pentru articulaţii vin deseori din plexurile periarteriale ale arterelor articulare (nervii vasculoarticulari). Deseori au un traiect foarte lung, născîndu-se la distanţă mare de teritoriul lor de distribuire.

— Periostul femurului: faţa anterioară: din n. femoralis; faţa posterioară, cea mai mare parte: din n. obturatorius, cele două trochantere: din n. ischiadicus (ramură pentru m. quadratus femoris);

— Canalul medular al femurului: din ramura profundă a n. obturatorius şi din n. arteriae femoralis proprius (din n. femoralis);

— Periostul tibiei şi fibulei: pe faţa anterioară: din n. peroneus profundus sau din ramurile lui musculare; faţa posterioară: ramuri musculare ale muşchiului popliteu din n. tibialis;

— Canalul medular al tibiei şi fibulei: ramura musculară a muşchiului popliteu;

— Periostul oaselor tarsiene: n. peroneus profundus şi nn. plantares;

— Periostul falangelor ca şi pielea lor.

— Articulaţia coxofemurală (fig. 522 a, b): faţa anterioară: din n. femoralis, din ramura musculară pentru pectineu sau din ramura musculară pentru dreptul anterior sau pentru vastul lateral; faţa anterioară şi medială: din ramura profundă a n. obturatorius; faţa posterioară: din n. ischiadicus (ramura pentru m. quadratus femoris);

— Articulaţia genunchiului (fig. 522 c, d): faţa anterioară: din ramura musculară pentru vastus medialis (n. femoralis); faţa posterioară: din n. tibialis (ramura pentru muşchiul popliteu), din n. peroneus communis, din n. obturatorius;

— Articulaţiile gleznei: înainte: din n. peroneus profundus; înăuntru şi înapoi: din n. tibialis; înafară: din n. suralis;

— Articulaţiile tarsului, metatarsului şi ale degetelor: au inervaţie ca şi periostul şi pielea.

Inervaţia arterelor (v. fig. 523) se face prin ramuri scurte, care se nasc din loc în loc, pentru cîte un segment al vasului, din nervii învecinaţi. Un nerv vascular mai bine individualizat şi mai lung este n. arteriae femoralis proprius din n. femoralis.

DISTRIBUŢIA RADICULARĂ CUTANATĂ A PLEXULUI LOMBOSACRAT

Precum se ştie, dermatoamele sînt teritorii cutanate inervate de fibrele senzitive, care corespund unui anumit segment medular. Dermatoamele reprezintă dispoziţia metamerică (secundară) a organismului la nivelul pielii.

Ca şi la nivelul membrului superior, şi la cel inferior aşezarea dermatoamelor este destul de complicată şi poate fi înţeleasă numai pe baza considerentelor embriologice. Succesiunea regulată, aşezarea şi forma dermatoamelor suferă modificări considerabile în cursul dezvoltării embrionare

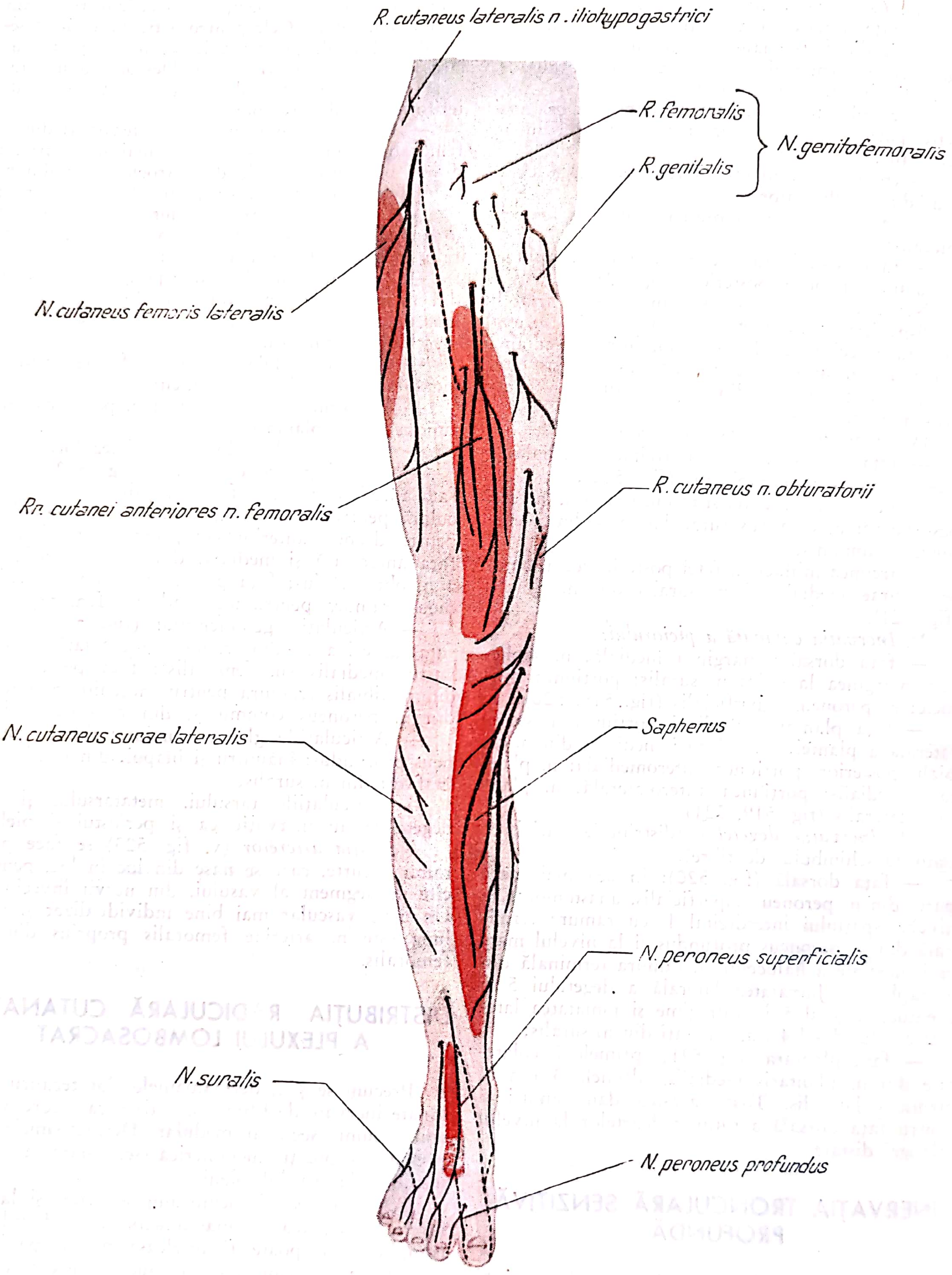
R. cutaneus lateralis n. iliohypogastrici
R. femoralis
R. genitalis
N. genitofemoralis
N. cutaneus femoris lateralis
Rr. cutanei anteriores n. femoralis
R. cutaneus n. obturatorii
N. cutaneus surae lateralis
Saphenus
N. peroneus superficialis
N. suralis
N. peroneus profundus

Fig. 520. Inervaţia tronculară cutanată a membrului inferior pe faţa anterioară

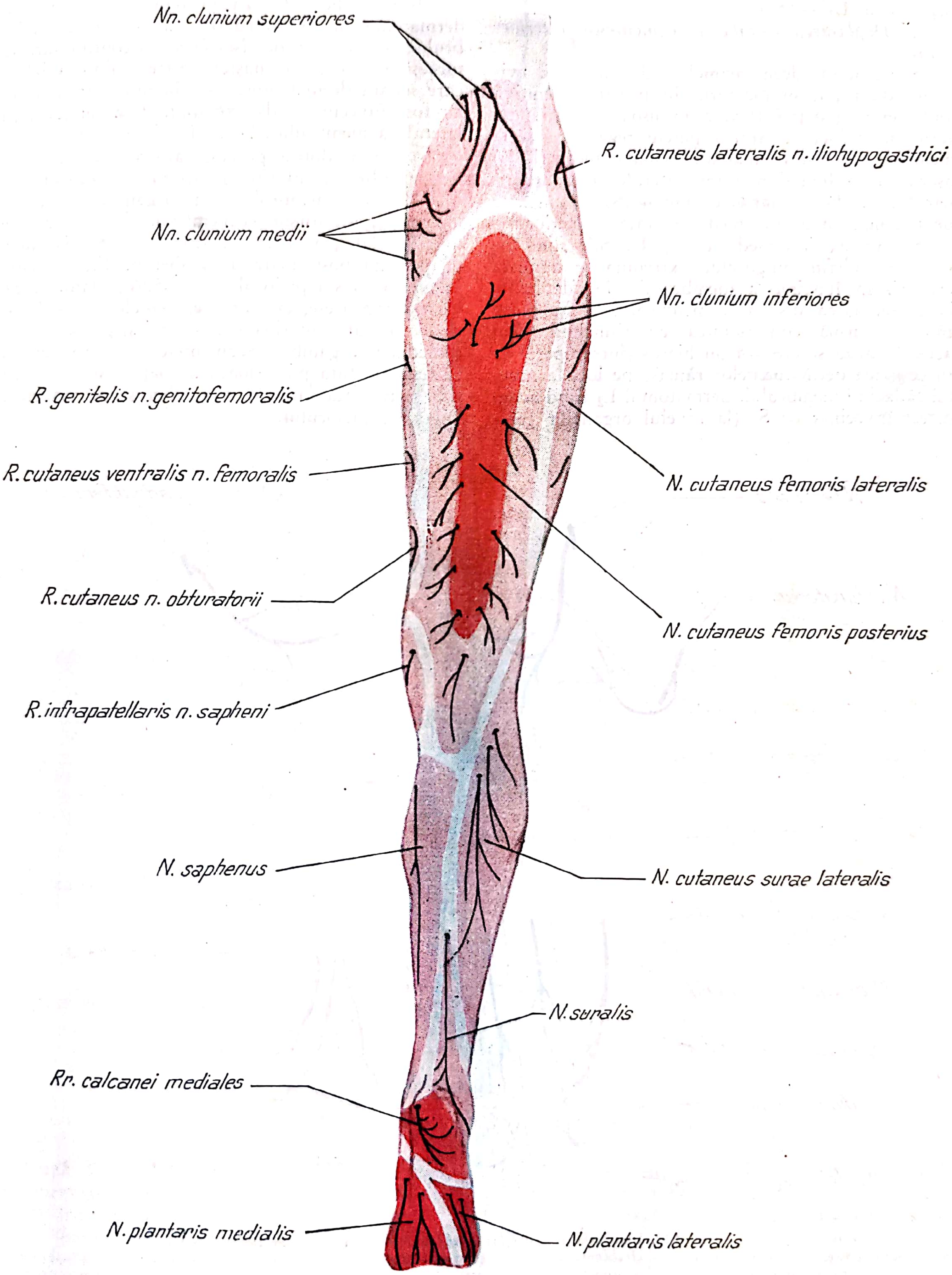
Nn. clunium superiores
R. cutaneus lateralis n. iliohypogastrici
Nn. clunium medii
Nn. clunium inferiores
R. genitalis n. genitofemoralis
N. cutaneus femoris lateralis
R. cutaneus ventralis n. femoralis
R. cutaneus n. obturatorii
N. cutaneus femoris posterius
R. infrapatellaris n. sapheni
N. saphenus
N. cutaneus surae lateralis
N. suralis
Rr. calcanei mediales
N. plantaris medialis
N. plantaris lateralis

Fig. 521. Inervaţia tronculară cutanată a membrului inferior pe faţa posterioară.

a membrului inferior din mugurele lui (inervaţie din segmentele L_2 — S_3).

a) *Deplasarea distală a segmentelor intermediare*

Succesiunea dermatoamelor devine mai evidentă dacă punem membrul în poziţia primitivă embrionară (coapsă flexată în uşoară rotaţie externă şi abducţie). Atunci putem regăsi, ca şi la membrul superior, dermatoamele mai craniale (L_{2-3}) aşezate de-a lungul marginii laterale (faţa anterioară) a membrului, iar cele caudale ($S_{2,3,4}$) aşezate de-a lungul marginii mediale (faţa posterioară).

Segmentele intermediare (L_4, L_5, S_1), fiind situate la vîrful mugurelui extremităţii, datorită creşterii în lungime a membrului, sînt deplasate la extremitatea distală a membrului şi îşi pierd pînă la urmă continuitatea cu trunchiul. Din această cauză se creează un hiatus (întrerupere) în succesiunea dermatoamelor rămase pe loc, la nivelul rădăcinii membrului, dermatomul L_2 fiind acum direct învecinat cu S_3 (la nivelul organelor genitale externe şi al perineului anterior). La nivelul membrului liber, din cauza deplasării inegale a dermatoamelor intermediare către vîrful membrului, se creează de asemenea discontinuităţi în succesiunea lor, iau naştere astfel „linii axiale“, care separă dermatoame, care în mod primitiv nu au fost învecinate (de exemplu, de-a lungul feţii laterale a membrului: S_2 cu L_3 şi S_1 cu L_4).

b) Un al doilea proces, caracteristic însă numai membrului inferior şi apărut în legătură cu specializarea membrului, ca organ exclusiv de locomoţie, este torsiunea membrului în jurul axului longitudinal, prin care segmentele L_5, S_1, S_2 ajung de pe faţa posterioară a gambei pe faţa ei laterală şi pe dosul piciorului (fig. 526). Datorită celor două procese, la adult segmentele L_2 — L_5 se găsesc pe faţa anterioară a coapsei şi pe faţa anteromedială a gambei. Segmentele S_{1-3} sînt situate la fesă, pe faţa posterioară a coapsei şi a gambei, dar şi pe faţa laterală a gambei şi pe marginea laterală a piciorului.

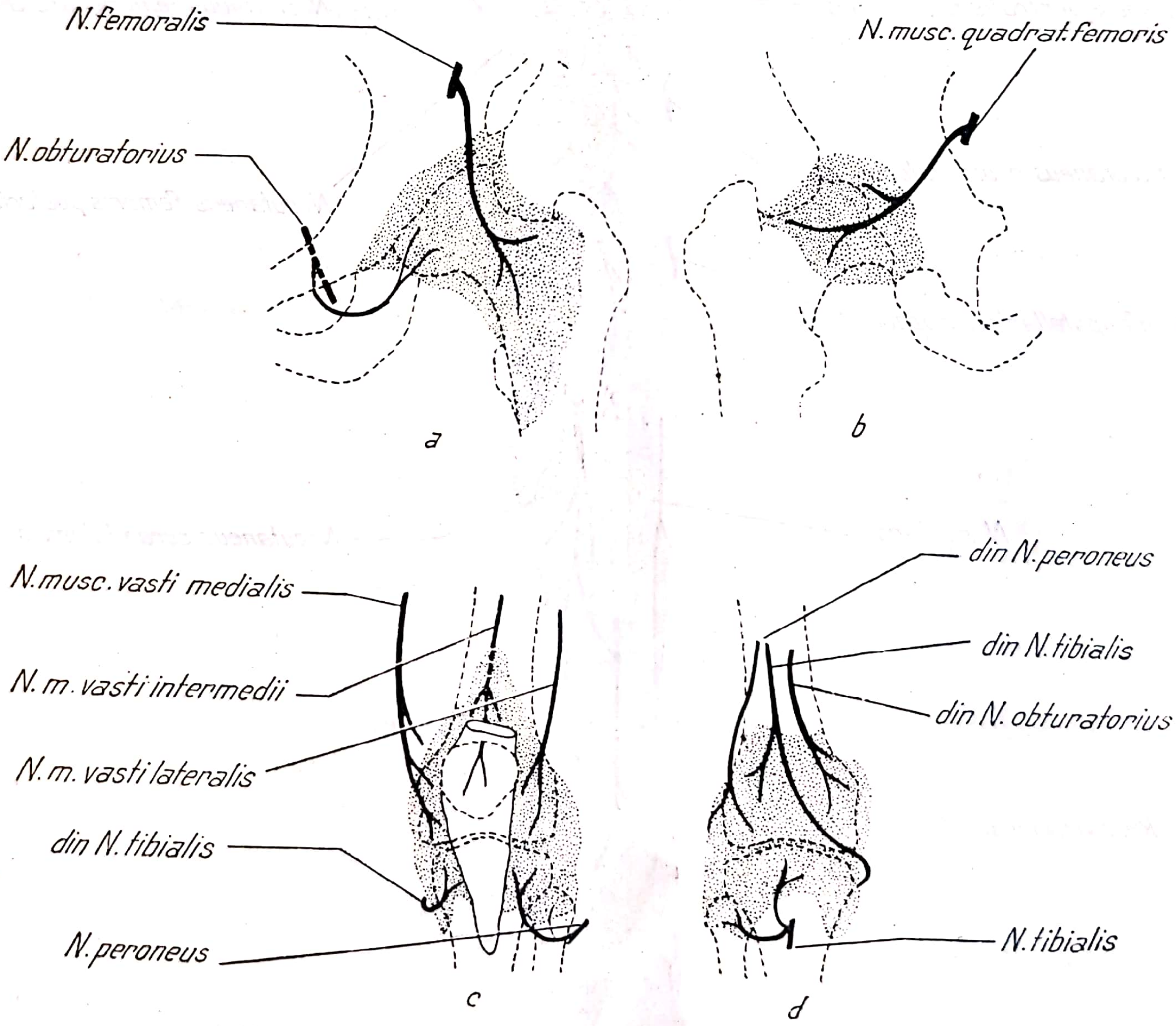

Fig. 522. Inervaţia articulaţiei coxofemurale şi a genunchiului:
a — pentru faţa anterioară a capsulei coxofemurale; *b* — pentru faţa posterioară a capsulei cocsofemurale; *c* — pentru faţa anterioară a capsulei genunchiului; *d* — pentru faţa posterioară a capsulei genunchiului.

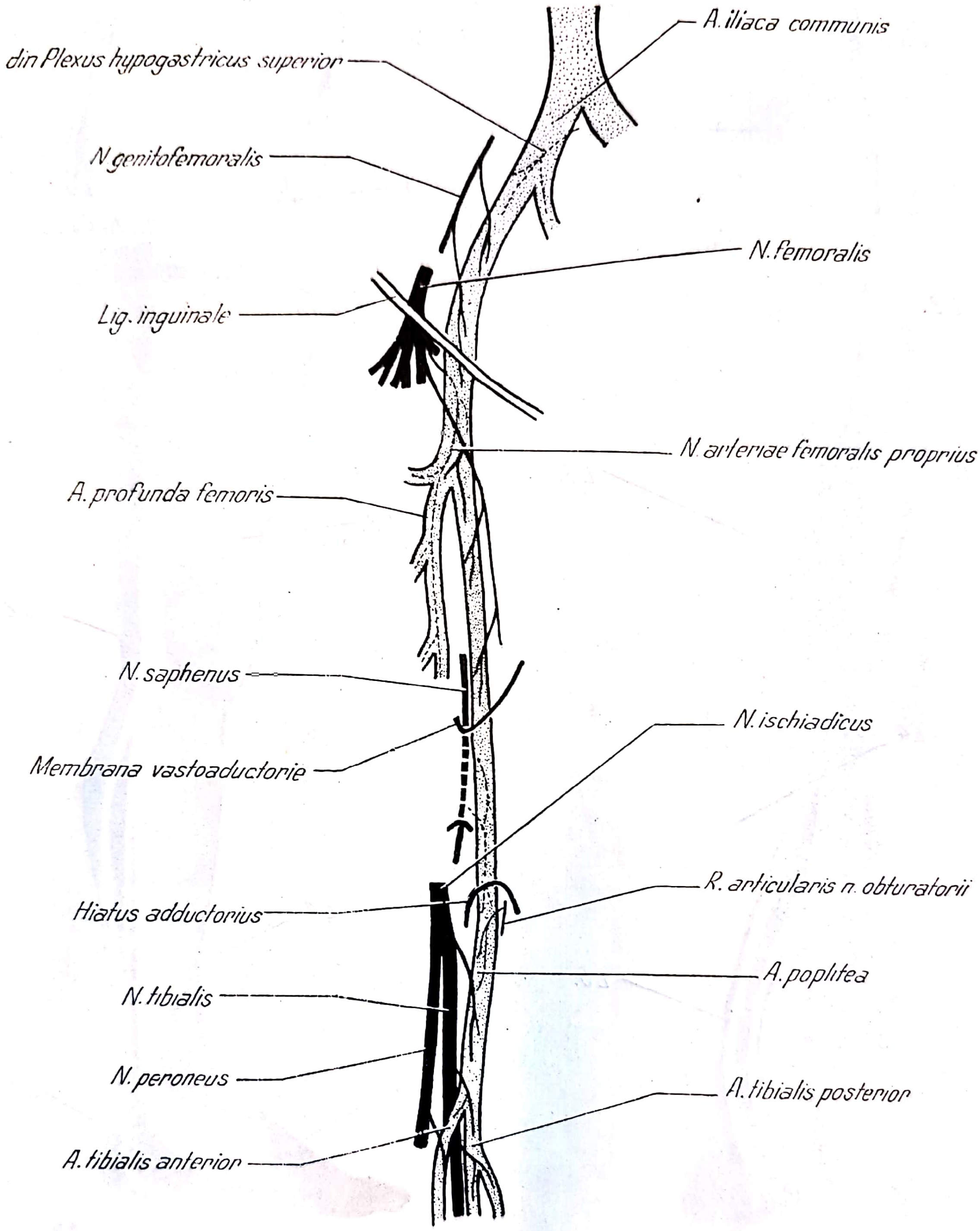
din Plexus hypogastricus superior
A. iliaca communis
N. genitofemoralis
N. femoralis
Lig. inguinale
N. arteriae femoralis proprius
A. profunda femoris
N. saphenus
N. ischiadicus
Membrana vastoaductorie
R. articularis n. obturatorii
Hiatus adductorius
A. poplitea
N. tibialis
N. peroneus
A. tibialis posterior
A. tibialis anterior

Fig. 523. Inervația arterelor membrului inferior.

După aceste considerațiuni generale, prezentăm inervația radiculară cutanată a membrului inferior cu ajutorul fig. 524—527:

— dermatomul L_1 se întinde oblic peste creasta iliacă și apoi de o parte și de alta a ligamentului inghinal, pînă către organele genitale externe;

— dermatoamele L_2 și L_3 urmează mai jos, trec de asemenea oblic și paralele între ele, de pe fața laterală a coapsei peste fața ei anterioară, și se opresc la hiatusul de la nivelul perineului anterior și la nivelul liniei axiale de pe fața medială a coapsei (se învecinează cu S_2 fig. 525);

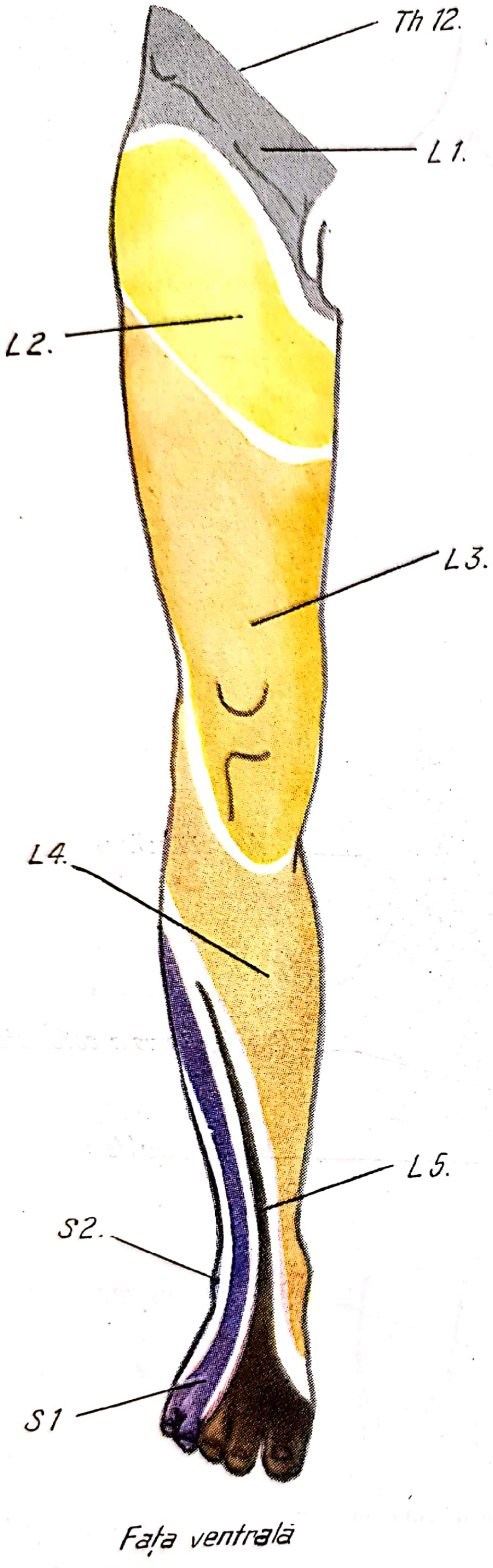
Th 12.
L 1.
L2.
L3.
L4.
L5.
S2.
S1
Fața ventrală

Fig. 524. Inervația radiculară cutanată a membrului inferior pe fața anterioară.

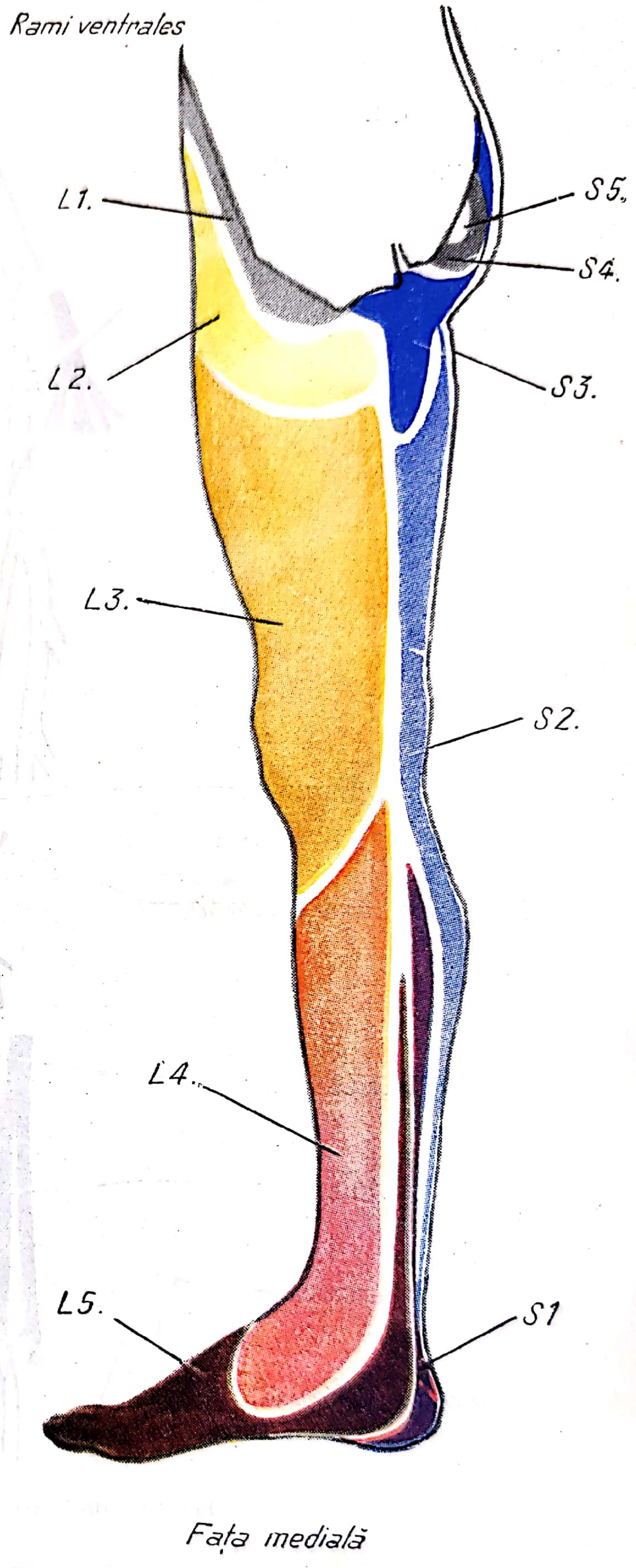
Rami ventrales
L1.
S5.
S4.
L2.
S3.
L3.
S2.
L4.
L5.
S1
Fața medială

Fig. 525. Inervația radiculară cutanată a membrului inferior pe fața medială.

— dermatomul L_4 și-a pierdut continuitatea cu rădăcina membrului; începe de la nivelul capului fibulei și trece în spirală pe fața medială a gambei, pînă sub maleola tibială (fig. 524);

— dermatomul L_5 e deplasat cel mai distal. Are formă de literă U, cu un braț îngust situat pe partea laterală a gambei și unul în partea inferomedială a feței posterioare a gambei, care se

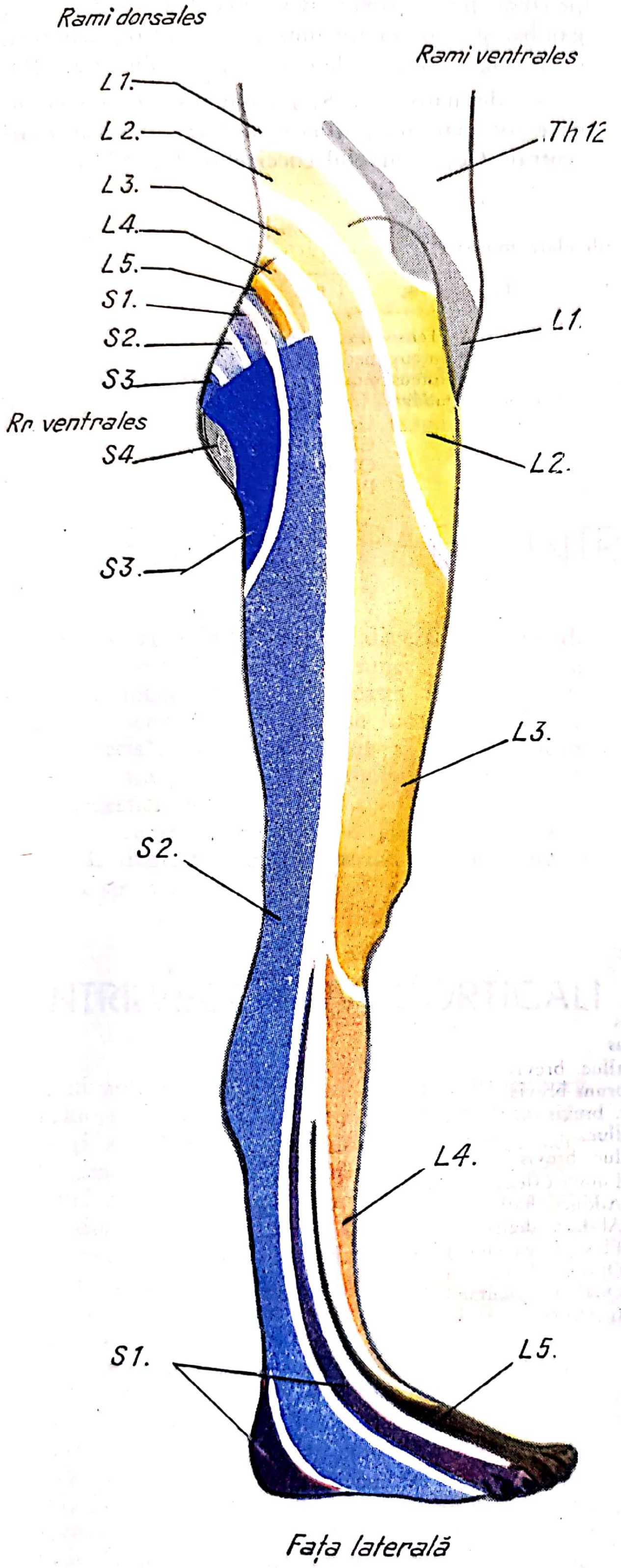
Rami dorsales
Rami ventrales
L 1.
L 2.
L 3.
L 4.
L 5.
S 1.
S 2.
S 3.
Th 12
L 1.
Rr. ventrales
S 4.
L 2.
S 3.
L 3.
S 2.
L 4.
S 1.
L 5.
Fața laterală

Fig. 526. Inervația radiculară cutanată a membrului inferior pe fața laterală.

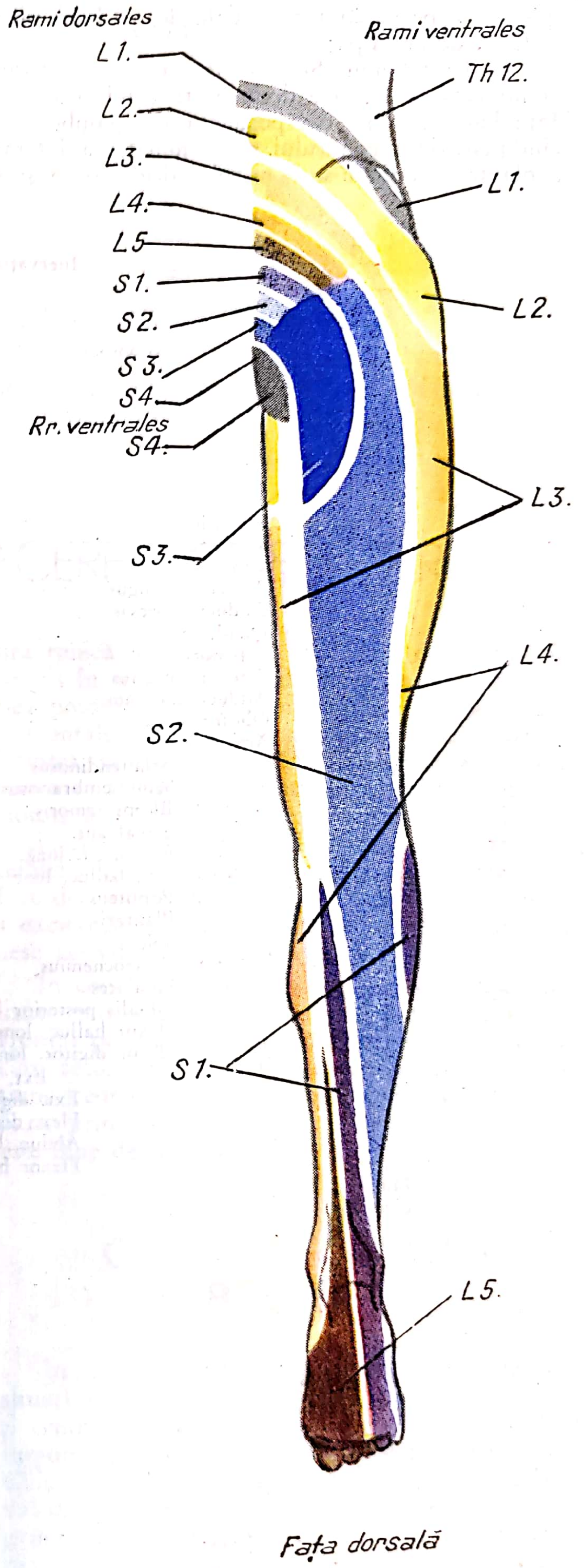
Rami dorsales
Rami ventrales
L 1.
Th 12.
L 2.
L 3.
L 1.
L 4.
L 5
S 1.
L 2.
S 2.
S 3.
S 4.
Rr. ventrales
S 4.
L 3.
S 3.
L 4.
S 2.
S 1.
L 5.
Fața dorsală

Fig. 527. Inervația radiculară cutanată a membrului inferior pe fața posterioară.

lărgesc şi se unesc de-a lungul marginii mediale a piciorului pe jumătatea medială de pe dosul piciorului şi de pe talpă;

— dermatomul S_1 are de asemenea formă complicată în U, cele două braţe fiind situate pe faţa laterală şi pe cea posterioară a gambei, trecînd peste dosul piciorului, peste jumătatea laterală a plantei şi unindu-se la nivelul degetelor 5 şi 4;

— dermatomul S_2 este cel mai lung, trecînd de pe fesă peste partea posterioară a coapsei şi a gambei şi apoi în torsiune peste maleola fibulară, de-a lungul marginii laterale a piciorului (fig. 526);

— dermatoamele $S_{3,4,5}$ sînt nişte zone concentrice tot mai mici, situate la fesă, în jurul zonei centrale Co, la nivelul coccigelui (fig. 527).

Inervaţia radiculară motoare

	L_1	L_2	L_3	L_4	L_5	S_1	S_2	S_3
		Iliopsoas						
						Tensor fasciae lat.		
Muşchii şoldului					Gluteus medius			
					Gluteus minimus			
					Quadrat. femoris			
						Gemelli		
						Gluteus maximus		
						Obturatorius int.		
						Piriformis		
Muşchii coapsei	Sartorius							
	Pectineus							
	Gracilis							
	Adductor longus							
	Adductor brevis							
	Quadriceps femoris							
	Adduct. magnus							
	Adduct. minimus							
	Obturat. ext.							
	Artic. genus.							
Muşchii gambei		Semitendinosus						
		Semimembranosus						
		Biceps femoris						
		Tibial ant.						
		Ext. digit. long.						
		Ext. halluc. long.						
		Popliteus						
		Plantaris						
		Soleus						
		Gastrocnemius						
		Fibulares						
		Tibialis posterior						
		Flexor halluc. longus						
		Flexor digitor. longus						
			Ext. halluc. brevis					
			Ext. digitorum brevis					
			Flex. digit. brevis					
			Abduc. halluc.					
			Flexor halluc. brevis					
Muşchii piciorului				Lumbricales				
				Adduct. halluc.				
				Abduct. digiti min.				
				Flex. digiti min. brev.				
				Oppon. digiti min.				
				Quadrat. plantae				
				Interossei				

SISTEMUL NERVOS VEGETATIV
(Systema nervosum autonomicum)

Sistemul neurovegetativ este format din centri neurovegetativi intraaxiali, ganglioni extraaxiali, precum şi fibre nervoase care îi leagă de viscere, glande, vase şi musculatura netedă (sistemul nervos vegetativ periferic).

CENTRII SIMPATICI INTRACEREBROMEDULARI

Este astăzi neîndoielnic că diversele forme de activitate corticală au un răsunet vegetativ; se ştie de asemenea sigur că această influenţă este difuză, în sensul că ea „nu se localizează la un organ precis". Ar fi suficient să exemplificăm prin influenţa pe care o au emoţiile asupra circulaţiei, digestiei etc.

Aceşti centri vegetativi se găsesc în scoarţa cerebrală, diencefal, corpul striat, punte, bulb şi măduva spinării.

CENTRII VEGETATIVI CORTICALI

Unii autori — Bechterew, Hitzing, Eulenburg, Francke etc. — au mers cu cercetările mai departe şi au căutat să delimiteze în scoarţa cerebrală centri simpatici. Astfel de centri se găsesc în lobul paracentral: sînt centri vezicali. Excitaţia unuia dintre ei determină o contracţie a muşchiului vezical-detrusor şi relaxarea sfincterului vezical; excitaţia celuilalt are o acţiune inversă, în sensul că relaxează muşchiul vezical şi dă naştere la contracţia sfincterului. Dacă distrugem anatomic primul centru, apare retenţia de urină, pe cînd în cazul lezării celui de-al doilea rezultă incontinenţă de urină.

Denilevschi a descris la cîine în 1875 centrii cardioinhibitori situaţi în circumvoluţia suprasilviană, pe cînd Bechterew şi Ostankov au precizat existenţa unui centru accelerator cardiac în circumvoluţia frontală a doua (gyrus frontalis medius). Munk a pus în evidenţă, pe convexitatea lobului frontal, centri a căror excitaţie determină contractura tonică a diafragmei. În afară de aceştia s-a descris în scoarţa cerebrală centri pupilari în treimea posterioară a circumvoluţiei frontale a doua şi frontale a treia, centri salivatori deasupra şi înaintea şanţului lui Sylvius (Bechterew şi Mislavschi). Desigur că centrii corticali senzitivi şi motori (somatici) influenţează centri vegetativi corticali. Aceştia trimit impulsul lor, prin centri diencefalici, către segmentele inferioare şi periferice. Este deci vorba de o acţiune reflexă sau sinergică a excitaţiilor corticale senzitivo-motorii, care stîrnesc activitatea vegetativă a scoarţei.

În concluzie, centrii vegetativi se găsesc localizaţi mai ales în jurul zonei motorii a lobului frontal pe faţa lui medială şi orbitală şi sînt asociaţi secundar la funcţiile corticale; ei pun în acţiune centrii regulatori vegetativi diencefalo-bulbari, prin căi nervoase al căror traiect încă nu este bine determinat.

CENTRII VEGETATIVI SUBCORTICALI

În această grupă se înglobează centrii vegetativi situaţi în nucleii de la baza hemisferei cerebrale şi centrii diencefalici. Astfel se găsesc, în ordinea importanţei, centri în diencefal şi în corpul striat. Chiar în diencefal este o repartizare inegală ca valoare a centrilor vegetativi: hipotalamusul cuprinde masele vegetative cele mai însemnate şi mai numeroase din punct de vedere funcţional. În grosimea substanţei cenuşii din peretele ventriculului al treilea se găsesc numeroşi centri simpatici, şi în mod deosebit în planşeul ventriculului. Aici a fost dovedită existenţa unui centru parasimpatic în partea anterioară şi altul simpatic în partea posterioară. Aceşti nuclei hipotalamo-vegetativi au conexiuni relativ bine cunoscute azi.

Conexiunile hipotalasmului. Aceste conexiuni se împart în: 1. fibre aferente; 2. fibre eferente; 3. fibre de legătură internucleară.

1. *Fibrele aferente* (fig. 528) cuprind tracturile care leagă nucleii hipotalamici cu scoarţa cerebrală (fie direct, fie indirect prin talamus), cu nucleul striat, cu nucleul talamic, cu hipocampul şi cu nucleul amigdalian. În ultima vreme s-a descris o conexiune vago-supraoptico-hipofizară. Aceasta constituie o conexiune confirmată numai fiziologic. Ea cuprinde fibre care fac o legătură între nucleul dorsal al vagului şi nucleii supraoptici din hipotalamus. Aceşti nuclei inervează glanda hipofiză, care răspunde la excitaţia nucleului dorsal al vagului.

Răspunsul funcţional al glandei hipofizei nu se poate explica decît printr-o conexiune vago-supraoptico-hipofizară.

2. *Fibrele eferente* cuprind tracturile care plecînd de la hipotalamus, îl leagă cu nucleul anterior al talamusului, cu nucleul tegmental al lui Gudden din calota mezencefalică (fig. 529 e), iar prin fasciculul longitudinal al lui Schütz (fasciculus longitudinalis dorsalis) (fig. 529 f), cu calota mezencefalică, pontină şi bulbară (fig. 529, V, X).

3. În afară de aceste conexiuni, nucleii vegetativi hipotalamici sînt legaţi printr-un sistem de fibre, care fac funcţia de comisuri, legîndu-i pe cei din dreapta cu cei din stînga, pentru o solidarizare funcţională. Dacă morfologia componentei vegetative subcorticale cîştigă o valoare mai mare azi, aceasta se datoreşte faptului că ea constituie substratul unor funcţii de reglare organică deosebit de importante. Astfel, principala funcţie a hipotalamusului constă în reglarea fiziologiei viscerale. Această reglare o exercită prin două mecanisme distincte: primul mecanism acţionează prin nervii simpatici şi se află situat în hipotalamusul posterior şi lateral; al doilea mecanism îşi exercită acţiunea sa prin intermediul nervilor parasimpatici; acesta se găseşte localizat în hipotalamusul anterior.

Echilibrul constant între aceste două mecanisme realizează menţinerea mediului interior în limitele normale (homeostazia). În plus, hipotalamusul activează în parte şi glanda hipofiză, mecanism care este condus de scoarţa cerebrală. Din acest joc reglator între funcţiile hipotalamice, pe de o

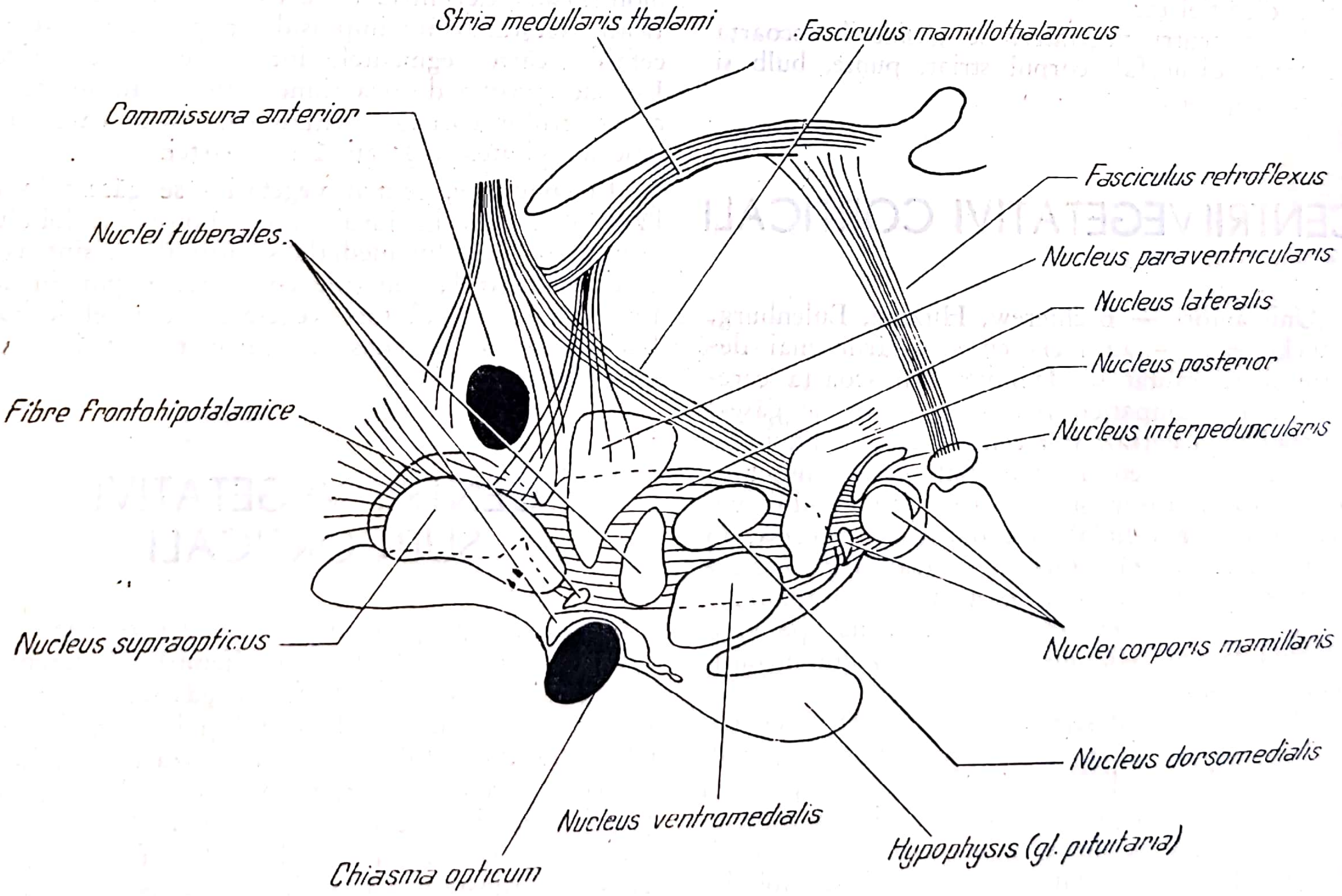
Stria medullaris thalami
Fasciculus mamillothalamicus
Commissura anterior
Fasciculus retroflexus
Nucleus paraventricularis
Nuclei tuberales
Nucleus lateralis
Nucleus posterior
Fibre frontohipotalamice
Nucleus interpeduncularis
Nucleus supraopticus
Nuclei corporis mamillaris
Nucleus dorsomedialis
Nucleus ventromedialis
Hypophysis (gl. pituitaria)
Chiasma opticum

Fig. 528. Conexiunile nucleilor hipotalamici.

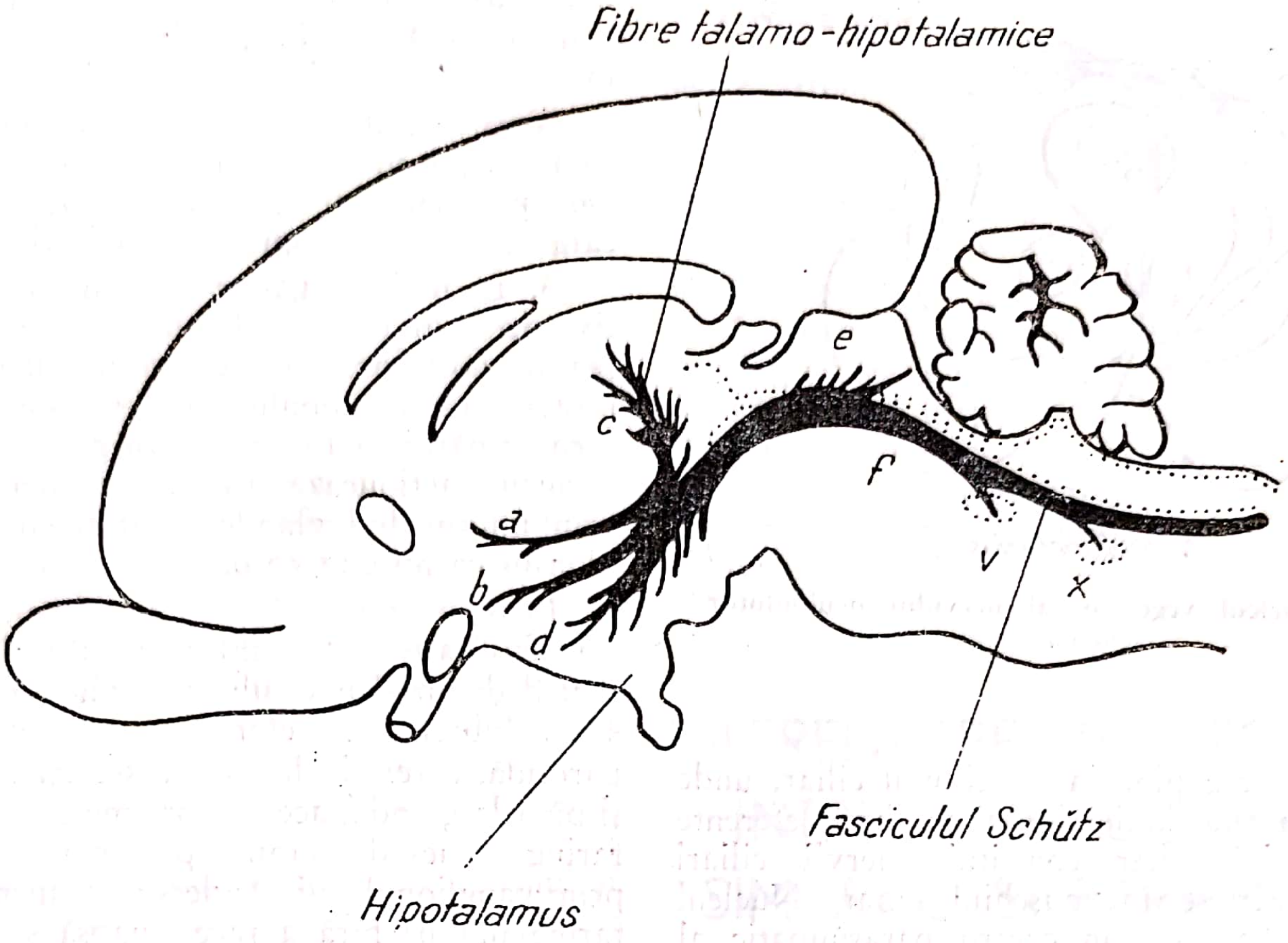

Fig. 529. Fibrele eferente ale hipotalamusului.

parte, şi scoarţa cerebrală, pe de altă parte, se face acordul între mediul intern şi cel extern în care trăieşte organismul.

Fapte experimentale vin să arate că excitarea hipotalamusului posterior produce o descărcare de-a lungul sistemului simpatic, iar excitarea hipotalamusului anterior şi a lui tuber cinereum pune în funcţie mai ales sistemul parasimpatic. Într-adevăr, excitarea hipotalamusului anterior determină contracţia veziculei biliare, a stomacului şi unde peristaltice pe intestin, iar excitaţia lui tuber cinereum produce bradicardie şi vasodilataţie. În timpul intervenţiilor pe creier, la om, s-a reuşit să se excite hipotalamusul şi s-a stabilit că cel posterior produce tahicardie, pe cînd cel anterior determină bradicardie şi somnolenţă.

Dar complexitatea funcţională a hipotalamusului este cu mult mai mare. El ţine sub dependenţa sa un număr de funcţii metabolice ale organismului, cum ar fi: metabolismul apei, al glucidelor, al grăsimilor, termoreglarea (hipotalamusul anterior produce prin excitare hipotermie, pe cînd cel posterior hipertermie), activitatea gastrointestinală (hipotalamusul anterior accentuează motilitatea, pe cînd cel posterior o diminuă), acţiunea cardiovasculară, genitală etc.

În concluzie, hipotalamusul ne apare astăzi, în lumina concepţiei corticoviscerale, ca un deosebit centru corector şi diriguitor de căi centripete interoceptoare, pe de o parte, şi ca staţie intermediară a căii corticoviscerale, în sensul ei efector, pe de altă parte. Pe cînd marea cale somatică senzitivă îşi trimite incitaţiile spre scoarţa cerebrală prin talamus, interorecepţia viscerală trece spre telencefal printr-o cale care traversează hipotalamusul.

CENTRII VEGETATIVI AI TRUNCHIULUI CEREBRAL

Centrii vegetativi ai trunchiului cerebral au comun faptul că se găsesc întotdeauna în vecinătatea nucleilor de origine reală sau terminali, ai anumitor nervi cerebrali. Aceşti centri se întîlnesc în mezencefal, punte şi bulb.

1. În mezencefal se află nucleul vegetativ al nervului motor ocular, este nucleul pupilar al lui Edinger-Westphal (nucleus accesorius autonomicus). Acest nucleu este format din celule mai mici decît cele care intră în formarea celorlalţi nuclei ai nervului oculomotor.

El este simetric şi se află situat la partea anterioară şi superioară a nucleului nervului oculomotor (fig. 530). În nucleul Edinger-Westphal se găsesc de fapt doi centri, unul fotomotor, care determină iridocontricţia, şi altul de acomodare a cristalinului, prin efectul asupra muşchiului ciliar. Fibrele eferente ale acestor doi centri se alătură fibrelor radiculare ale nervului oculomotor, şi îm-

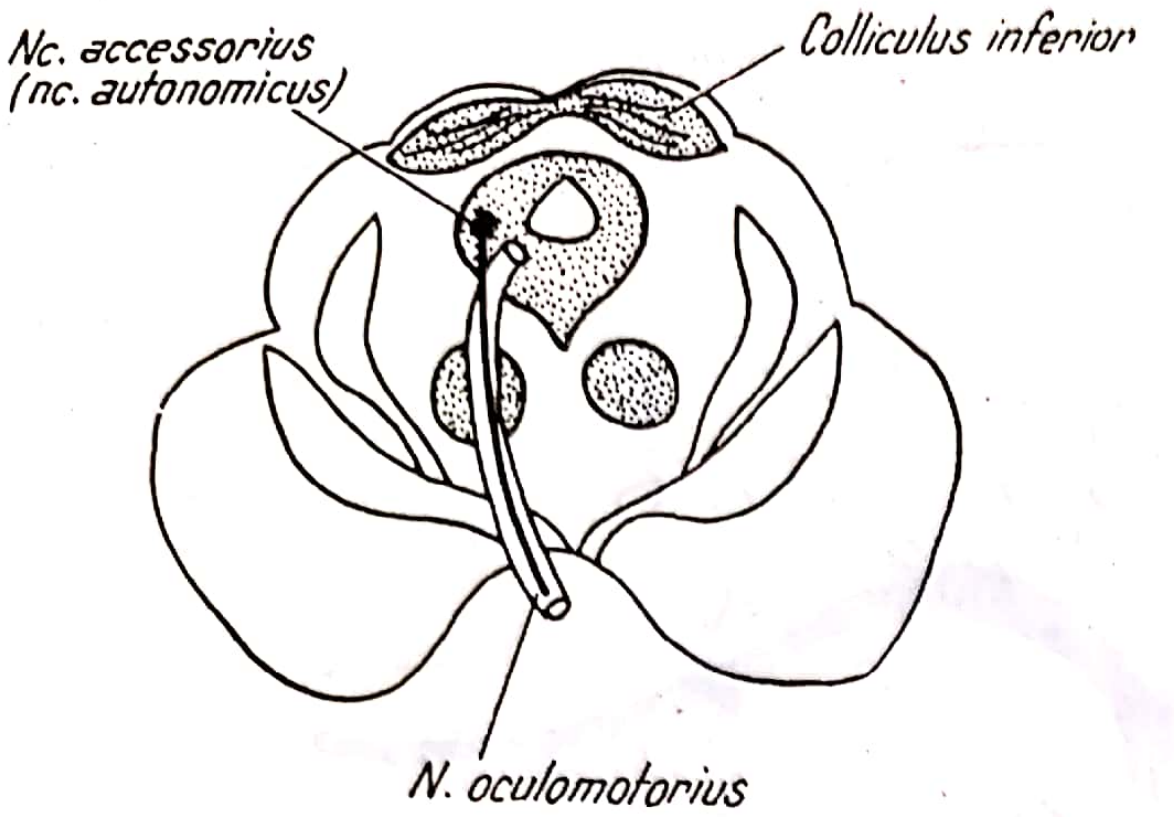

Fig. 530. Nucleul vegetativ al nervului oculomotor (schemă).

preună cu el merg pînă la ganglionul ciliar, unde fac sinapsă cu celulele de aici; apoi fibrele eferente ale ganglionului ciliar constituie nervii ciliari scurţi, care sfîrşesc în muşchiul ciliar. Nucleul Edinger-Westphal este un centru parasimpatic al trunchiului cerebral.

2. În puntea lui Varolio se găsesc doi nuclei vegetativi cu valoare morfofuncţională parasimpatică. Aceştia sînt nucleul lacrimomuconazal şi nucleul salivator superior.

a) Nucleul lacrimomuconazal (nucleul salivatorius superior)* se află lîngă nucleul motor al nervului facial (fig. 447). Fibrele parasimpatice eferente însoţesc trunchiul nervului facial (n. petrosus major) şi cu el trec prin apeductul lui Faloppio. Aici se alătură nervului petros profund şi împreună sfîrşesc în ganglionul pterigopalatin. Din acest ganglion, fibrele parasimpatice se duc pe calea nervului lacrimopalpebral (n. zygomaticus), ramură a nervului maxilar, şi sfîrşesc în glanda lacrimală, căreia îi aduc stimul secretor, prin nervul lacrimal. Între ramura nervul maxilar şi nervul lacrimal există fireşte o „anastomoză“ (ramus communicans cum n. zygomatico).

b) Nucleul salivator superior se află situat imediat deasupra nucleului tractului solitar. Axonii neuronilor parasimpatici din acest nucleu însoţesc nervul intermediar al lui Wrisberg, cu care ajung la ganglionul geniculat (fig. 447); fără a face sinapsă aici, fibrele trec mai departe în nervul coarda timpanului, apoi în nervul lingual, sfîrşind în ganglionii sublingual sau submandibular. De la aceşti ganglioni pleacă fibrele postganglionare, care ajung în glandele salivare submandibulare şi sublinguale, pe care le inervează secretor.

În afară de aceşti centri anatomici bine determinaţi, se descriu şi centri dovediţi numai funcţional. Astfel, Owsyannicoff descrie un centru vasoconstrictor situat în porţiunea mijlocie a punţii, fără altă localizare mai precisă.

S-au mai descris de asemenea în partea superioară a punţii un centru respirator, a cărui distrugere provoacă nu oprirea respiraţiei, ci o modificare în ritmul respirator (centrul pneumotaxic).

3. În bulb se găsesc mai mulţi nuclei vegetativi decît în punte. Claude Bernard, prin înţeparea în porţiunea mijlocie şi paramediană a feţei posterioare a bulbului, a determinat existenţa a ceea ce părea să fie un centru glicoregulator. Acest „centru“ acţionează asupra funcţiei glicogenetice, prin intermediul glandei suprarenale. S-a dovedit ulterior că nu este vorba de un centru ci de o cale.

În bulb se mai găsesc nucleul salivator inferior (nucleus salivatorius inferior) situat în bulb imediat dedesubtul nucleului tractului solitar (fig. 449, 451). Fibrele sale eferente se termină în glanda parotidă, căreia îi determină secreţia. De la origine şi pînă la glandă, aceste fibre merg cu nervul glosofaringian, ies din craniu prin gaura jugulară, trec prin ganglionul lui Andersch (superior al glosofaringianului) fără a face sinapsă şi apoi intră în alcătuirea nervului timpanic, ramură colaterală a glosofaringianului. Astfel ajung în urechea mijlocie, şi de aici, prin nervul petros mic (ramură a nervului timpanic), ajung în ganglionul otic, fac aici sinapsă, iar fibrele postganglionare trec în nervul auriculotemporal şi sfîrşesc în glanda parotidă. Şi acest nucleu este un nucleu parasimpatic.

Nucleul cardiopneumoenteric (nucleus dorsalis n. vagi), se află situat în bulb sub nucleul salivator inferior şi îşi trimite fibrele sale eferente în trunchiul nervului vag (fig. 452, 453). El corespunde aripii cenuşii din podeaua ventriculului IV. Acest nucleu dorsal are funcţie efectorie şi receptorie şi este deosebit de centrul receptor şi efector al vieţii de relaţie a nervului vag, format din nucleul ambiguu şi nucleul tractului solitar. Fibrele parasimpatice eferente ale nucleului cardiopneumoenteric formează o componentă a nervului vag; după ce nervul vag a dat naştere celor doi nervi recurenţi, el rămîne format numai din aceste fibre parasimpatice. Prin fibrele acestea, nervul vag asigură următoarele funcţii: motricitatea esofagului, bronhiilor, stomacului şi intestinului; rărirea bătăilor cordului, fiind deci inhibitor al funcţiei inimii; stîrneşte funcţia secretorie a stomacului, duodenului, intestinului, pancreasului; prin acţiunea sa vasomotorie determină o vasodilataţie, fenomen care se află în sinergie funcţională cu funcţia excitosecretorie vagală.

Nucleul pupilar (nc. accessorius autonomicus nc. oculomotorii), nucleul salivator superior, nucleul salivator inferior şi cardiopneumoenteric (nc. dorsalis n. vagi) constituie în total centrii parasimpaticului cranial.

---

* În nomenclatura internaţională se recunoaşte doar un nucleu vegetativ (salivator) legat de nervul facial.

CENTRII NEUROVEGETATIVI AI MĂDUVEI

În lungul măduvei spinării se găsesc centrii neurovegetativi mai mult sau mai puţin bine reprezentaţi de la un segment la altul.

În general, neuronii vegetativi se găsesc în măduvă în porţiunea bazală a cornului ventral al substanţei cenuşii.

Centri vegetativi ai măduvei. La nivelul intumescenţelor cervicală şi lombară a măduvei, din cauza abundenţei neuronilor radiculari ai vieţii de relaţie, elementele neurovegetative sînt mult mai reduse decît în segmentele intermediare. Astfel, în porţiunea toracică a măduvei, coloana neurovegetativă face relief pe suprafaţa cenuşie sub forma cornului lateral sau a coloanei intermediolaterale. Vedem de-a lungul măduvei o coloană vegetativă întreruptă; o secţiune longitudinală prin măduvă ne-o arată astfel (fig. 531):

a) O porţiune cervicală întinsă între primul şi al patrulea segment medular, fiind întreruptă în jos pînă la partea inferioară a segmentului opt cervical.

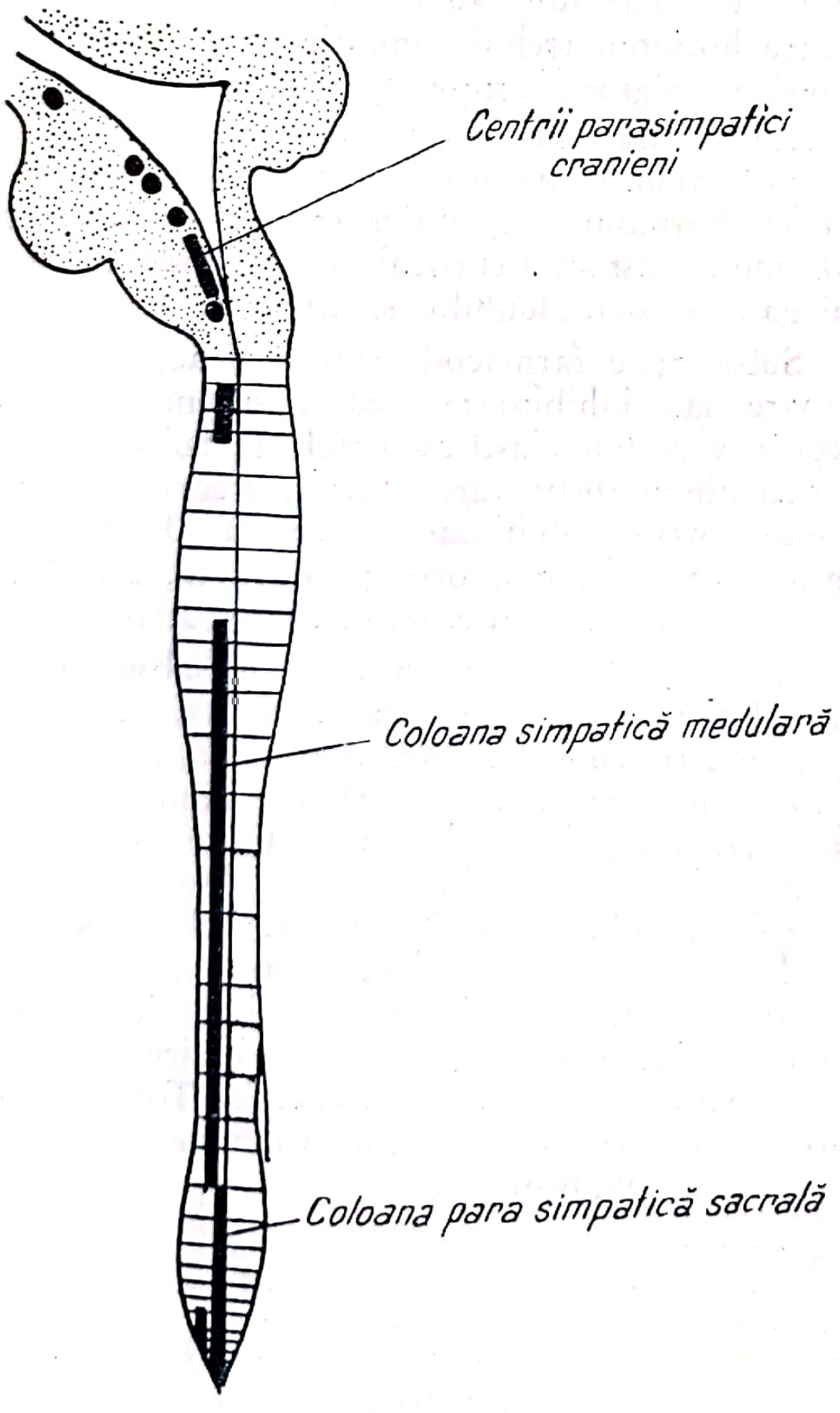
Centrii parasimpatici cranieni
Coloana simpatică medulară
Coloana para simpatică sacrală

Fig. 531. Centrii vegetativi ai măduvei şi ai trunchiului cerebral.

b) O porţiune toracolombară, care se întinde de la partea inferioară a segmentului opt cervical, pînă la segmentul doi lombar.

c) O porţiune lombosacrată, care se întinde de la partea inferioară a segmentului patru lombar, pînă la segmentul coccigian inclusiv. Este nucleul lateral inferior.

În afară de aceste porţiuni, în măduva sacrată se găseşte încă o coloană de substanţă cenuşie vegetativă, situată la partea medială a bazei cornului ventral al măduvei. Este aşa-numita coloană medioventrală sau marginală, care se întinde de la segmentul patru lombar pînă la vîrful conului terminal al măduvei.

DIFERENŢIEREA MORFOLOGICĂ ÎNTRE SISTEMUL NERVOS SIMPATIC ŞI PARASIMPATIC

Atît sistemul nervos simpatic cît şi cel parasimpatic au unele caractere morfologice comune, care permit încercarea unei apropieri a ambelor sisteme în cadrul unei aceleaşi unităţi: sistemul nervos vegetativ. Astfel, ambele sisteme îşi au originea în centrii nervoşi situaţi în interiorul sistemului nervos central şi numiţi ca atare centri intraaxiali. De la aceşti centri pornesc fibre care părăsesc sistemul nervos central şi se îndreaptă către centri ganglionari vegetativi periferici. Fibrele acestea care unesc centrii intraaxiali cu ganglionii vegetativi periferici se numesc fibre preganglionare. În sfîrşit, de la ganglionii periferici vegetativi şi pînă la organul inervat pleacă alte fibre care se numesc postganglionare.

Fibra preganglionară este totodeauna îmbrăcată într-o teacă de mielină, deci este o fibră albă. O dată ajunsă în ganglionul vegetativ periferic, ea se comportă diferit.

În majoritatea cazurilor, fibrele preganglionare fac sinapsă în primul ganglion perferic vegetativ pe care-l întîlnesc. În acest caz, fibrele care părăsesc ganglionul sînt adevărate fibre postganglionare şi sînt lipsite de mielină, aşadar fibre cenuşii. Alteori, fibrele pregangilonare simpatice străbat ganglionul periferic vegetativ, fără a face sinapsă. Ele părăsesc în acest caz ganglionul respectiv tot sub formă de fibră preganglionară, pînă ajung în alt ganglion, în care fac sinapsă. Numai fibrele născute din acest ultim ganglion se numesc postganglionare şi sînt amielinice. Prin urmare, fibra preganglionară trebuie considerată ca fiind cuprinsă între centrul axial de origine şi pînă la ganglionul periferic vegetativ de sinapsă, indiferent de numărul ganglionilor pe care îl străbate fără a se opri.

Fibra postganglionară începe dintr-un ganglion periferic şi ţine pînă la nivelul organului în care se termină. Ea este totdeauna de culoare cenuşie (amielinică) pentru ambele sisteme, atît simpatic cît şi parasimpatic. Acţiunea nervoasă a fibrelor postganglionare, aparţinînd ambelor sisteme, asupra organului terminal se face prin eliberarea unor substanţe chimice la terminaţiile fibrei nervoase. Aceste substanţe chimice se numesc mediatori chimici şi se găsesc atît la nivelul sistemului simpatic cît şi al celui parasimpatic.

Vedem aşadar că atît scheletul morfologic cît şi forma de acţionare nervoasă asupra organului final sînt în principiu foarte apropiate pentru ambele componente ale sistemului nervos vegetativ, simpatic şi parasimpatic. Totuşi, pe acest fond comun, caracteristic sistemului ca întreg, există diferenţe sensibile care deosebesc sistemul nervos simpatic de sistemul nervos parasimpatic. Aceste diferenţe depind de: 1) Aşezarea nucleilor centrali nervoşi în sînul sistemului nervos central. 2) Morfologia diferită a segmentelor periferice. 3) Existenţa mediatorilor chimici diferiţi, specifici pentru fiecare component al sistemului nervos vegetativ. 4) Electivitatea hormonală şi farmacodinamică caracteristică pentru fiecare în parte.

1. Nucleii vegetativi intraaxiali ai sistemului nervos simpatic se găsesc concentraţi în special în regiunea toracică a măduvei, între C_8 şi L_2, sub forma unei coloane longitudinale, cunoscută sub numele de tract intermediolateral. Nucleii intraaxiali ai sistemului nervos parasimpatic se găsesc răspîndiţi în partea din trunchiul cerebral, formată din bulb, punte şi mezencefal, precum şi în partea din măduva sacrată, situată de-a lungul feţei mediale a cornului ventral. Prima parte, situată în bulb, punte sau mezencefal, este anexată nucleilor de origine ai anumitor nervi cranieni, iar fibrele vegetative vor însoţi aceşti nervi în distribuţia lor cefalică; ei alcătuiesc sistemul nervos parasimpatic cranian.

Ceilalţi nuclei parasimpatici, din măduva sacrată, trimit fibre prin nervii sacraţi şi inervează viscerele pelvisului: ei formează sistemul nervos parasimpatic sacrat. Aşadar, centrii de origine ai sistemului parasimpatic se găsesc grupaţi la cele două extremităţi ale axului cerebrospinal, deasupra şi dedesubtul originii sistemului simpatic; s-ar putea astfel crede că în toată regiunea toracică a măduvei unde se găsesc centri simpatici nu există nici o formaţiune parasimpatică. În realitate, pe toată întinderea măduvei toracice, centrii parasimpatici se găsesc, însă reduşi la mase de neuroni puţin importante. Diminuarea lor este datorită, aşa cum am văzut, dezvoltării considerabile a nervului vag, care a deposedat centrii parasimpatici medulari toracici de funcţiile lor viscerale, luînd asupra lui aproape integral fibrele parasimpatice viscerale, toracice şi abdominale.

2. O deosebire morfologică între sistemul nervos simpatic şi parasimpatic se manifestă şi în comportarea ramurilor pre- şi postganglionare. Astfel, ramurile preganglionare ale simpaticului plecate din măduvă se îndreaptă către un ganglion paravertebral, unde majoritatea fac sinapsă. Cum ganglionul paravertebral se află situat în vecinătatea măduvei, înseamnă că distanţa pe care o parcurg fibrele preganglionare este mică, şi deci sînt fibre scurte.

Dimpotrivă, fibrele postganglionare plecate de la ganglionul paravertebral merg pînă la viscere, uneori foarte îndepărtate de lanţul paravertebral. De aceea, fibrele postganglionare sînt lungi. Pentru sistemul nervos parasimpatic dispoziţia este inversă. Deoarece ganglionii periferici se află la distanţă mare de centri parasimpatici axiali, dar foarte apropiaţi de organul terminal, fibrele preganglionare sînt lungi iar cele postganglionare scurte.

3. Mediatorii chimici ai fibrelor postganglionare sînt deosebiţi de asemenea pentru fiecare din aceste două sisteme. Astfel, mediatorul chimic al simpaticului este adrenalina (simpatina), iar cel al parasimpaticului este acetilcolina [*].

4. Hormonii şi substanţele farmacodinamice au asupra formaţiilor nervoase vegetative acţiuni stimulatorii mai mult sau mai puţin elective. Astfel, dintre hormoni trebuie amintit adrenalina, cu acţiune stimulatorie asupra simpaticului. Pancreasul secretă de asemenea un hormon, vagotonina, care măreşte tonusul parasimpaticului. Se ştie însă că tot ca hormoni vagotonici trebuie consideraţi şi hormonii substanţei corticale suprarenale, ai corpului galben, ai testiculului şi alţii.

Substanţele farmacodinamice cu acţiune stimulatoare sau inhibitoare asupra sistemului nervos vegetativ se pot clasifica astfel: 1) Substanţe simpatico-stimulatorii: adrenalina şi efedrina. 2) Substanţe sinapso-inhibitoare: nicotina. 3) Substanţe parasimpatico-stimulatorii: pilocarpina, ezerina. 4) Substanţe parasimpatico-inhibitoare: atropina.

Activitatea acestor hormoni şi substanţe farmacodinamice nu este însă constantă, ea variază în proporţii considerabile, după starea anterioară a tonusului vegetativ şi după alte numeroase condiţii, iar mecanismul lor de acţiune este diferit. În plus, electivitatea lor nu este absolută, aşa fel încît în anumite condiţii (spre exemplu, modificări de doză) substanţe care paralizau parasimpaticul pot deveni stimulatorii ale parasimpaticului. Iată un exemplu: atropina este prin excelenţă un puternic paralizant al parasimpaticului. Totuşi, administrată în doză foarte mică, ea devine mai curînd un excitant parasimpatic [**].

---

[*] În legătură cu o reţea terminală unică, situată în organul efector, prin intermediul căreia ar lucra atît s. cît şi p., s-a presupus şi unicitatea mediatorului.

[**] Pentru a explica acest fenomen, Danielopolu a făcut ipoteza unui mecanism compensator „de ripostă", a ortosimpaticului.

Rezumînd cele descrise mai sus, putem conchide că simpaticul se caracterizează prin originea sa în măduva toracică; fibre preganglionare scurte care fac releu în ganglionii paravertebrali în majoritatea lor, fibre postganglionare lungi, mediatorul chimic fiind adrenalina. Parasimpaticul se deosebeşte prin origine în trunchiul cerebral şi măduva sacrată, fibrele preganglionare lungi, fibrele postganglionare scurte, mediatorul chimic fiind acetilcolina.

SISTEMUL NERVOS VEGETATIV PERIFERIC

(pars sympathica et pars parasympathica systematis nervosi autonomici)

Sistemul nervos vegetativ periferic este format din trei segmente (fig. 532):

1) segmentul laterovertebral, alcătuit dintr-un lanţ de ganglioni aşezaţi pe laturile coloanei şi în toată înălţimea ei din regiunea cervicală pînă în regiunea sacrată;

2) segmentul prevertebral, format din masele de ganglioni şi fibre nervoase aşezate înaintea coloanei vertebrale;

3) segmentul intravisceral, ale cărui elemente, celule şi fibre se află chiar în sînul viscerului.

Toate aceste trei segmente ale simpaticului periferic sînt reunite între ele prin numeroase fibre nervoase; pe de altă parte, prin intermediul ramurilor comunicante (rami communicantes) ele se leagă atît cu centrii vegetativi axiali (ramura comunicantă albă) * cît şi de sistemul cerebrospinal (ramura comunicantă cenuşie) **.

SEGMENTUL LATERO-VERTEBRAL

(pars sympathica)

Lanţul laterovertebral este format dintr-un număr de ganglioni (ganglion vertebrale) corespunzători segmentelor metamerice, ganglioni reuniţi

---

* Conduce spre ganglionul simpatic.
** Conduce spre nervul spinal, spre periferie.

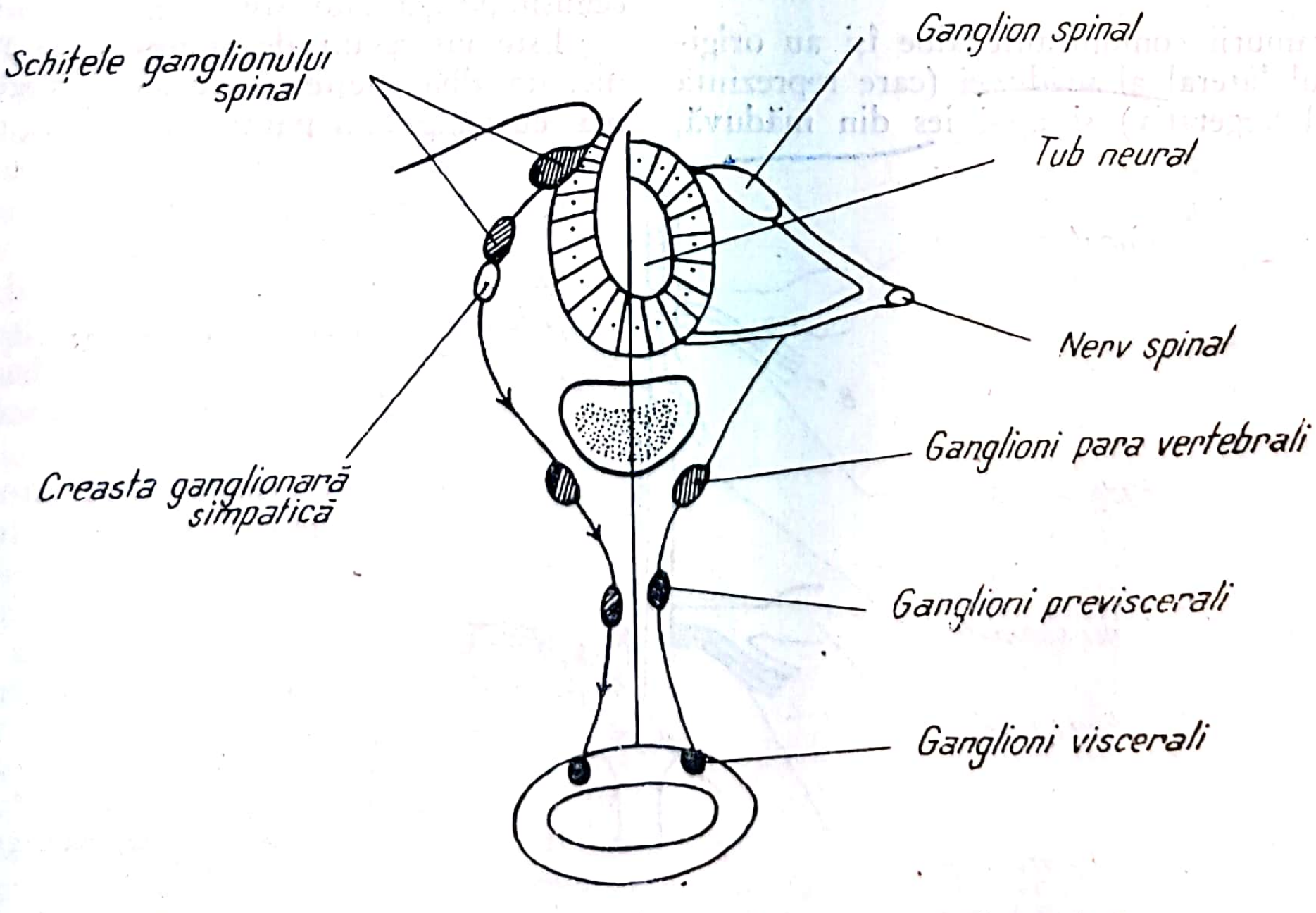
Schițele ganglionului spinal
Ganglion spinal
Tub neural
Nerv spinal
Ganglioni para vertebrali
Creasta ganglionară simpatică
Ganglioni previscerali
Ganglioni viscerali

Fig. 532. Schema de alcătuire a sistemului nervos vegetativ periferic.

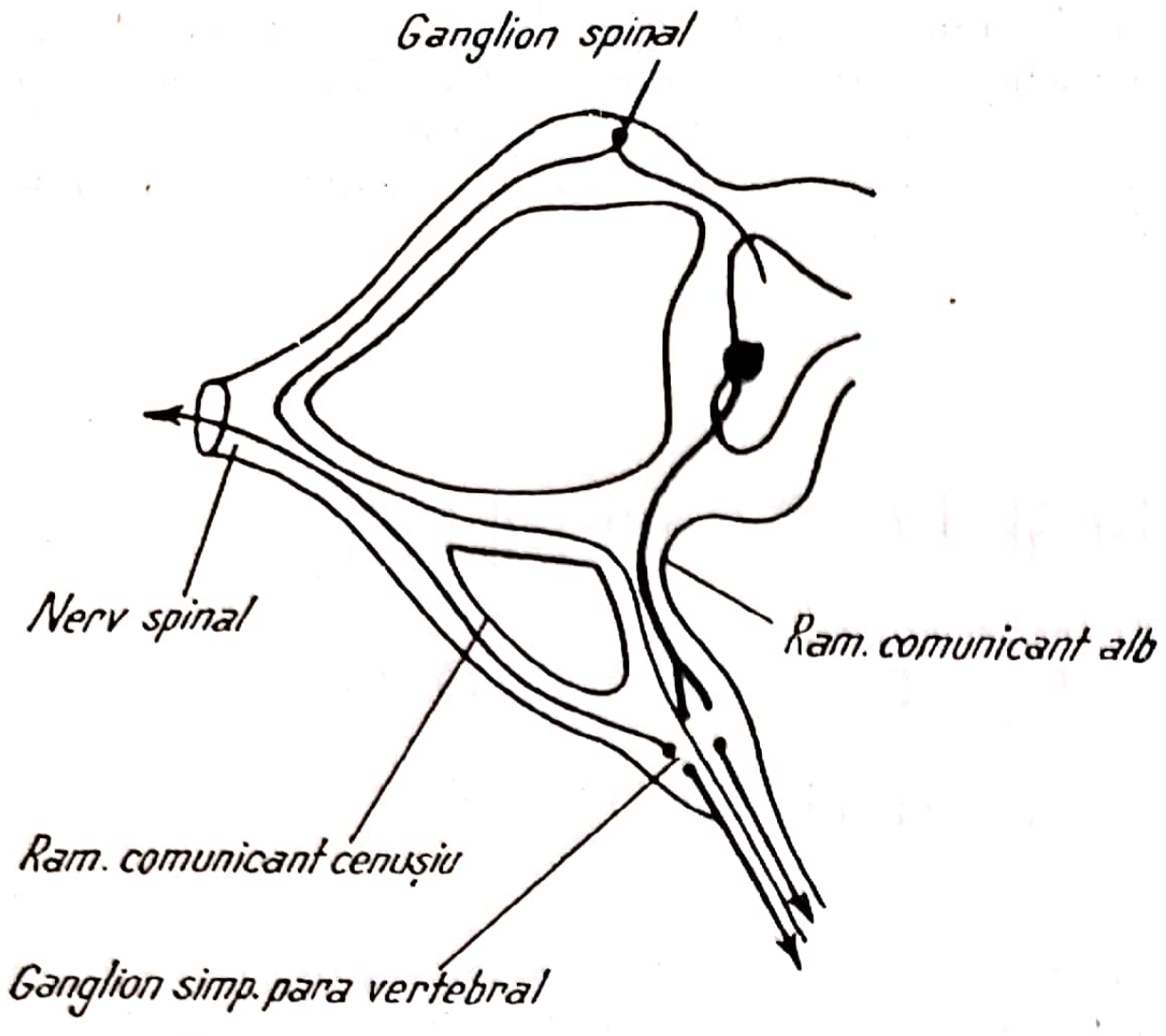

Fig. 533. Schema ramurilor comunicante.

printr-un cordon intermediar (rami interganglionares). Cu timpul, această constituție metamerică se șterge progresiv, prin fuzionarea ganglionilor în sens longitudinal. Așa ne explicăm cum în anumite regiuni numărul ganglionilor se reduce la 2—3 (cum ar fi pentru simpaticul paravertebral din regiunea cervicală, unde primitiv erau șapte ganglioni).

Lanțul simpatic laterovertebral are conexiuni importante atît cu centrii vegetativi axiali cît și cu sistemul cerebrospinal periferic. Legătura cu centrii axiali vegetativi se face prin ramura comunicantă albă. Legătura cu sistemul cerebrospinal periferic se face prin ramura comunicantă cenușie (vezi mai sus).

Fibrele ramurii comunicante albe își au originea în cornul lateral al măduvei (care reprezintă centrul axial vegetativ) și apoi ies din măduvă, învelite cu mielină, în alcătuirea rădăcinii ventrale motorii, a nervului spinal corespunzător (fig. 533).

O dată cu aceasta, ele străbat dura mater și în dreptul găurii de conjugare se unesc cu rădăcina senzitivă pentru a alcătui nervul spinal. Puțin după această înmănunchere, fibrele albe simpatice se desprind de nervul cerebrospinal și se termină într-un ganglion simpatic laterovertebral, unde de obicei fac sinapsă.

De la acest ganglion de releu pornesc fibre postganglionare, cenușii, nemielinizate. Ele se îndreaptă în mai multe direcții (fig. 534): a) unele merg către viscere, alcătuind așa-numiții nervi viscerali; b) altele se îndreaptă către marile trunchiuri vasculare, în jurul cărora formează plexuri bogate; c) un alt grup părăsește ganglionul paravertebral, îndreptîndu-se către ramurile de bifurcație anterioare ale nervilor spinali, sub forma unor fibre de legătură cenușii, care se numesc ramuri comunicante cenușii. Cunoscînd că ramurile anterioare ale nervilor spinali sînt acelea care formează diversele plexuri nervoase (cervical, brahial, lombar, sacrococcigian), rezultă că prin intermediul ramurilor comunicante cenușii plexurile amintite primesc și fibre vegetative. Aceste fibre, de-a lungul ramurilor terminale ale plexului respectiv, asigură inervația vegetativă a membrelor, formînd plexuri periarteriale pentru arterele membrelor sau distribuindu-se direct aparatelor piloerectoare și sudoripare din pielea membrelor.

Există însă unele ramuri comunicante albe, care, ajungînd în ganglionul laterovertebral, nu fac sinapse. Ele străbat ganglionul și nu se opresc decît în ganglionii prevertebrali sau chiar în ganglionii intraviscerali (fig. 534). În asemenea situație, din acești ultimi ganglioni pleacă fibrele cenușii postganglionare.

Este interesant de cunoscut că ramura comunicantă albă unește centrii axiali vegetativi nu numai cu ganglionii paravertebrali, ci uneori cu mai

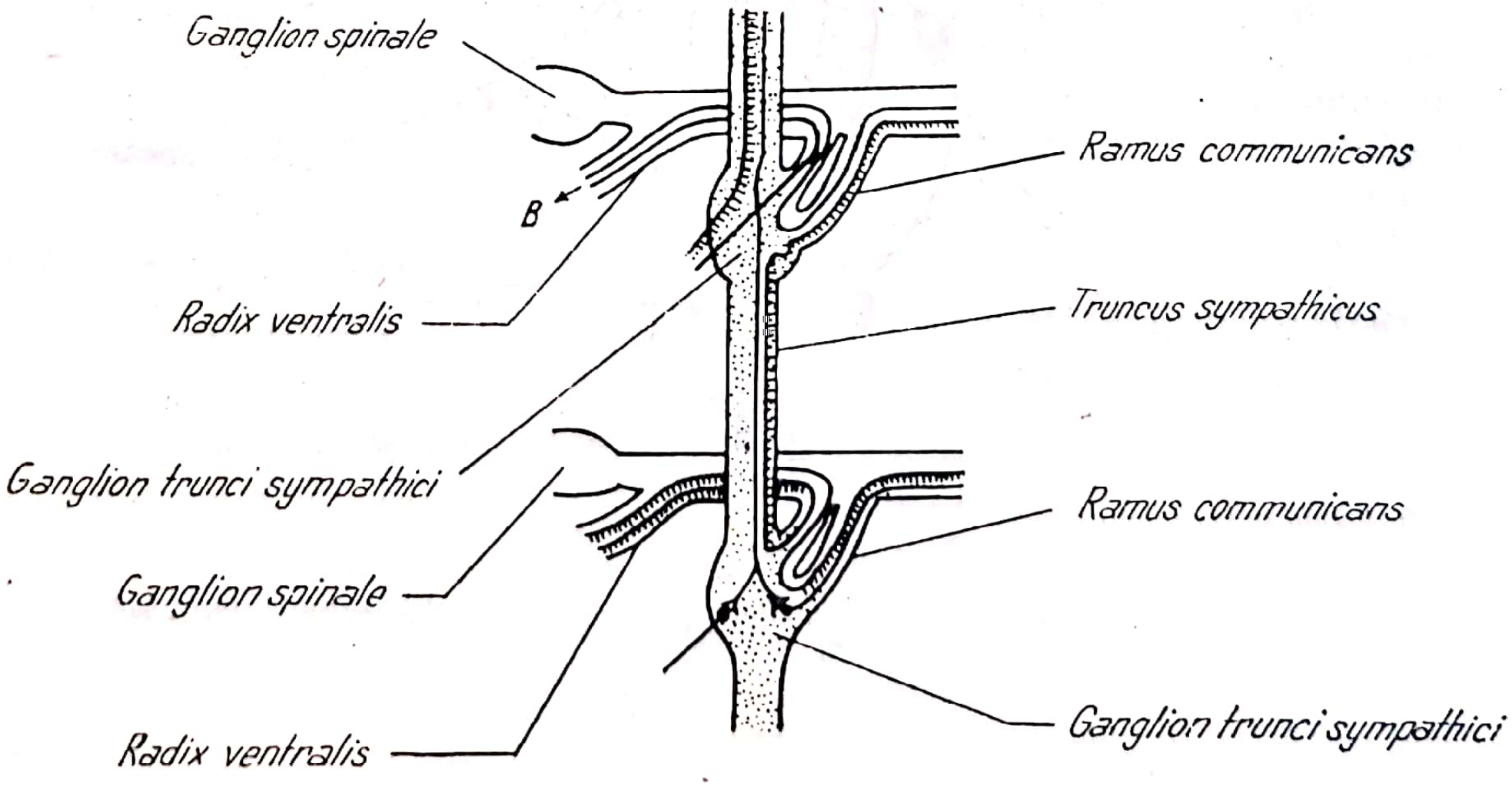

Fig. 534. Releurile vegetative din trunchiul simpatic.

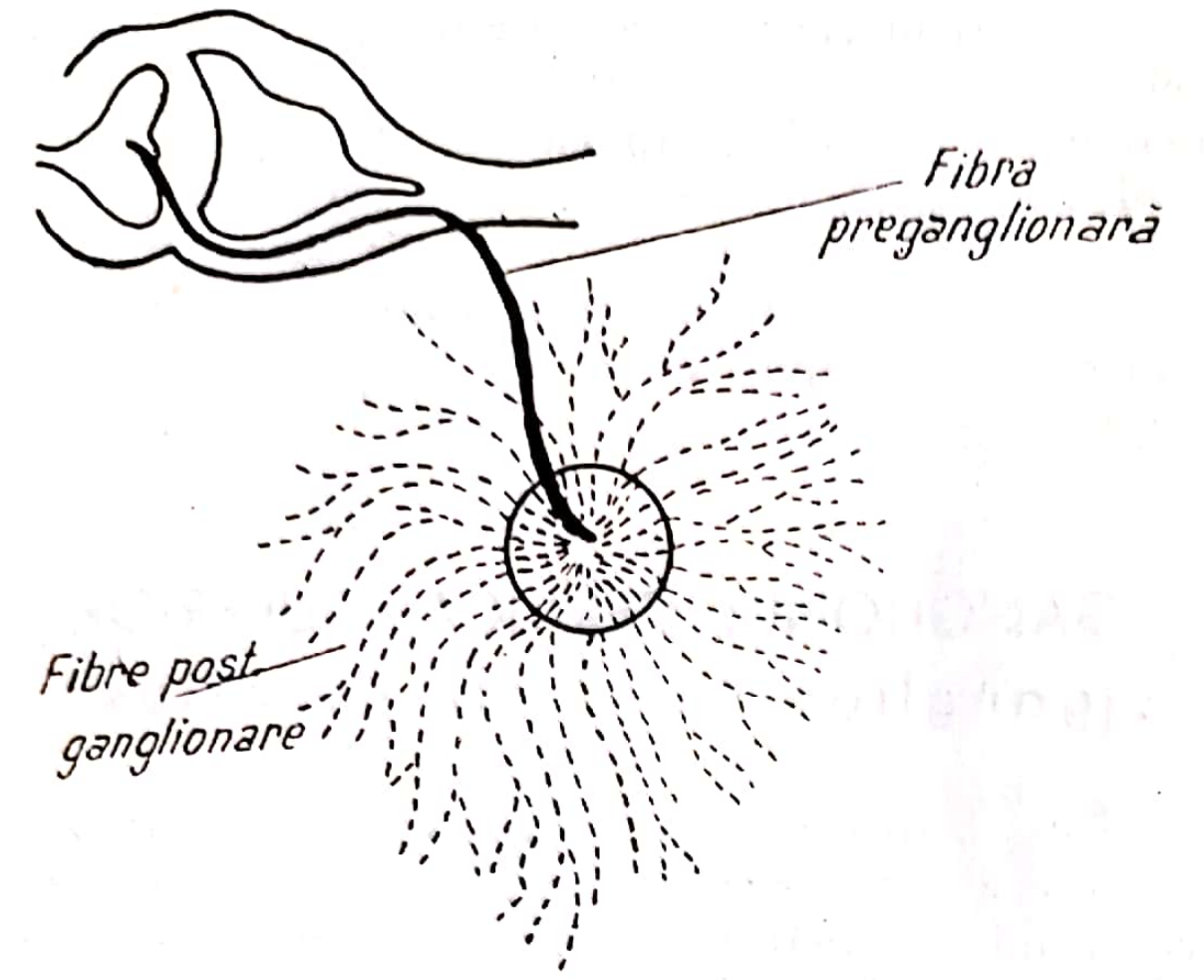

Fig. 535. Raportul între fibra pre- şi fibrele postganglionare.

mulţi alţi ganglioni. Astfel, urmărind pe figura de mai sus, se poate observa cum ramura comunicantă venită din etajul inferior pătrunde în ganglionii laterovertebrali, unde se desface în mai multe ramuri: unele merg către ganglionul suprajacent de-a lungul cordonului intermediar simpatic; altele se îndreaptă către ganglionul subjacent, de asemenea în lungul cordonului intermediar. Înseamnă deci că fiecare centru axial furnizează fibre care se duc nu numai la unul, ci la mai mulţi ganglioni simpatici. În plus, fibrele din ramura comunicantă albă, adevărată fibră preganglionară, ajunse într-un ganglion paravertebral fac sinapsă cu mai mulţi neuroni din acest ganglion. De la aceşti neuroni multipli pornesc foarte numeroase fibre postganglionare cenuşii la diverse organe. Deducem de aici că fiecare fibră preganglionară se continuă cu cîteva zeci de fibre postganglionare (fig. 535).

Ramurile comunicante cenuşii se distribuie numai la rădăcina nervoasă corespunzătoare ganglionului paravertebral respectiv. În fine, o ultimă observaţie: coloana simpatică intraaxială de celule din măduvă este cu mult mai puţin întinsă în înălţime decît lanţul simpatic laterovertebral.

În general, se poate afirma că centrii axiali vegetativi medulari se întind între C_8 şi L_2; ori se ştie că simpaticul paravertebral se întinde de la baza craniului pînă la coccis. Rezultă că în segmentul cuprins între C_8 şi L_2 fiecare ganglion paravertebral este legat de centrii axiali prin ramuri comunicante albe, care există deci numai pe această înălţime (fig. 536).

Fibrele preganglionare, pornite din centrii axiali şi destinate ganglionilor simpatici cervicali — (superior şi mijlociu) — ajung la aceştia, mai întîi sub formă de ramuri comunicante albe pînă la ganglionul cervical inferior, şi apoi urcă prin cordonul intermediar al simpaticului paravertebral cervical pînă în ganglionul cervical mijlociu şi ganglionul cervical superior.

Aceeaşi dispoziţie se găseşte începînd de la al treilea ganglion lombar în jos: toate fibrele destinate ganglionilor lombosacraţi iau drumul lanţului lombosacrat laterovertebral. În acest fel, primii doi ganglioni paravertebrali cervicali şi ultimii ganglioni paravertebrali lombosacraţi, deşi nu au ramuri comunicante albe manifeste, se leagă totuşi, prin fibre pe care le primesc prin mijlocirea cordonului intermediar de centrii axiali vegetativi medulari. Pentru studiul morfologic al simpaticului paravertebral este necesară diviziunea didactică a acestui lanţ în mai multe segmente.

Vom deosebi:

— O porţiune cervicală, situată înaintea apofizelor transverse şi muşchilor prevertebrali, cunoscută sub numele de *simpatic cervical* (pars cervicalis systematis autonomici). Ea este formată din 2—3 ganglioni reuniţi prin cordonul intermediar.

— O porţiune toracică, situată pe feţele laterale ale coloanei vertebrale, înaintea articulaţiilor costovertebrale. Este *simpaticul toracic* format din 11—12 ganglioni reuniţi prin cordonul intermediar (pars thoracica systematis autonomici).

— O porţiune lombară, situată pe partea ventrolaterală a corpurilor vertebrelor lombare, înăuntrul inserţiei muşchiului psoas. Este *simpaticul lombar*, alcătuit din 3—4 ganglioni (pars abdominalis systematis autonomici).

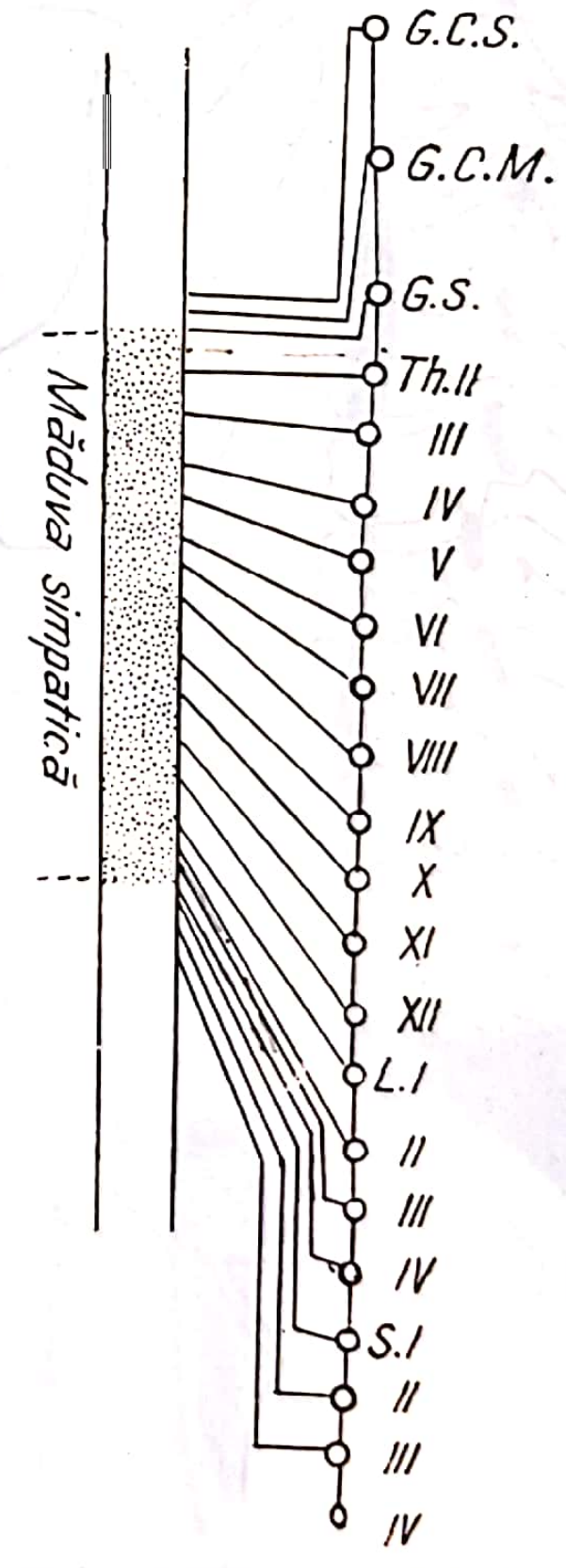

Fig. 536. Raportul între coloana medulară ortosimpatică şi trunchiul simpatic paravertebral.

— O porțiune sacrată, așezată pe fața ventrală a sacrului medial de găurile sacrate anterioare. Este formată din 4—5 ganglioni și ia numele de *simpatic sacrat* (pars pelvina systematis autonomici).

Această individualizare segmentară a lanțurilor simpatice paravertebrale este justificată nu numai pentru motive de ordin didactic, ci și pentru că ea corespunde unei distribuții periferice bine sistematizate.

SEGMENTUL CERVICAL
(pars cervicalis systematis autonomici)

Segmentul cervical al lanțului laterovertebral este de obicei constituit din trei ganglioni, denumiți ganglioni cervicali superior, mijlociu și inferior, reuniți între ei printr-un cordon nervos intermediar (ganglion cervicale superius, medium et cervicothoracicum s. stellatum) (fig. 537). În această regiune, legea concentrației ganglionilor este cea mai evidentă, deoarece numărul lor se reduce la 3, corespunzînd celor 8 perechi nervoase spinale.

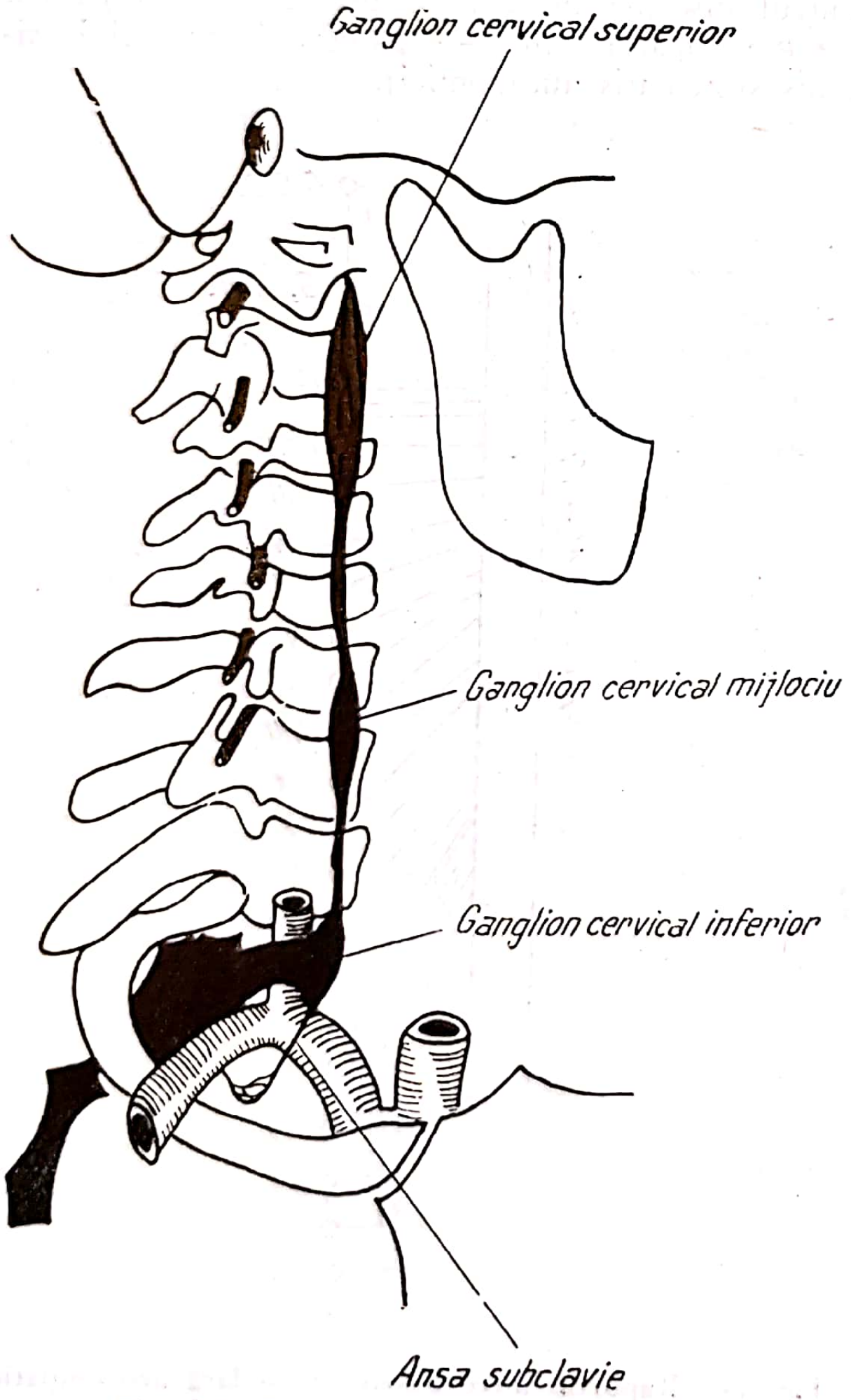
Ganglion cervical superior
Ganglion cervical mijlociu
Ganglion cervical inferior
Ansa subclavie

Fig. 537. Trunchiul simpatic cervical.

Simpaticul cervical se găsește așezat pe apofizele transversale ale vertebrelor cervicale, puțin înăuntrul vîrfurilor, aplicat pe fascia prevertebrală; el aderă de această fascie către partea sa inferioară și este liber către partea sa superioară, unde poate fi ușor mobilizat. Vom descrie pe rînd ganglionii și apoi cordonul intermediar care-i unește.

GANGLIONUL CERVICAL SUPERIOR
(ganglion cervicale superius)

Este fusiform și se află așezat pe apofizele transverse ale vertebrelor a 2-a — a 3-a și a 4-a cervicală, în înălțimea cuprinsă între baza craniului și unghiul mandibulei. Este ganglionul cel mai voluminos al lanțului simpatic, avînd o înălțime de circa 4—5 cm și o lățime de 5—10 mm.

El se află situat în spațiul retrostilian al regiunii laterofaringiene, unde are raporturi importante vasculare și nervoase (fig. 538).

Raporturi vasculare: ganglionul se află la fața posterioară a arterei carotide interne, de care este solidar; într-adevăr, dacă tragem mănunchiul vascular înainte, masa nervoasă ganglionară se depărtează de planul prevertebral. Vena jugulară internă este situată în afara ganglionului și a carotidei interne.

Raporturi nervoase: ganglionul cervical superior este în raport cu ultimii 4 nervi cerebrali, dar mai îndeaproape are raport cu nervul vag și cu nervul hipoglos. Nervul vag prezintă la acest nivel ganglionul inferior, care se află așezat lateral față de ganglionul cervical superior.

Ceva mai jos, nervul vag încrucișează pe dinainte lanțul simpatic cervical, față de care se situează medial.

Se deosebește ușor ganglionul simpatic de cel inferior al vagului, deoarece ganglionul simpatic este mai voluminos. În plus, din ganglionul inferior al vagului se vede plecînd nervul laringeu superior, fapt care îl identifică imediat, deosebindu-l de simpatic.

Nervul hipoglos încrucișează fața posterioară a ganglionului simpatic în treimea sa superioară. În fine, ganglionul cervical superior mai are raporturi mediate și destul de depărtate cu nervul glosofaringian, de care este despărțit prin planul arterei carotide interne, și apoi cu nervul accesor, care se află lateral de ganglionul inferior al vagului.

GANGLIONUL CERVICAL MIJLOCIU
(ganglion cervicale medium)

Acest ganglion este inconstant, putînd lipsi în jumătatea cazurilor. Atunci cînd există se prezintă sub formă ovalară, de dimensiuni variabile, în

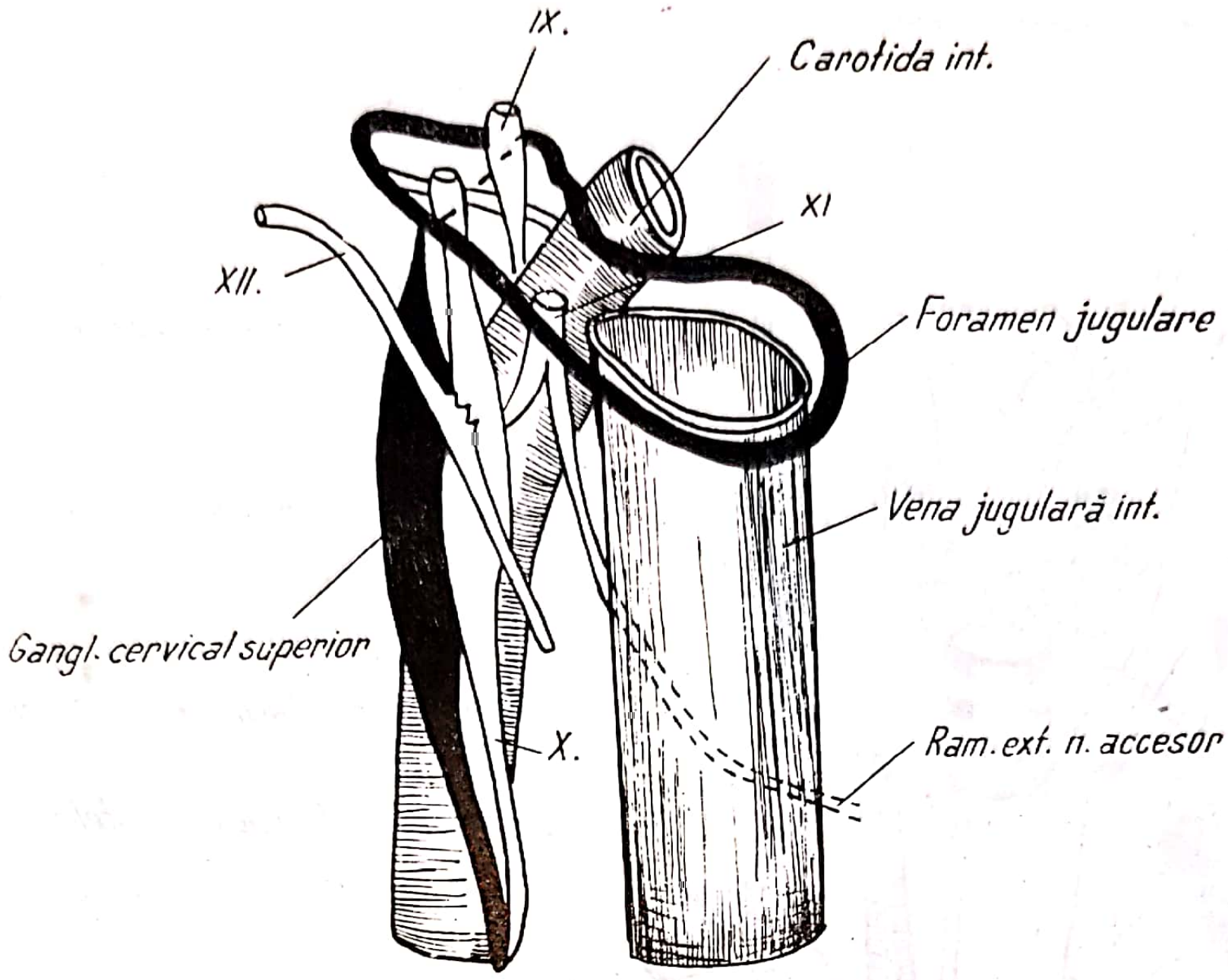

Fig. 538. Situaţia şi raporturile ganglionului cervical superior.

general cam de 1 cm lungime. Este aşezat cam în dreptul tuberculului lui Chassaignac, dar în raport cu acest reper, ganglionul poate fi supra- sau subjacent (fig. 537).

Acest ganglion prezintă raporturi importante cu artera tiroidiană inferioară, faţă de care se comportă variat, în sensul că se poate aşeza fie înaintea fie îndărătul ei sau uneori îi constituie o adevărată cheotoare: este ansa lui Drobnik-Ionescu.

GANGLIONUL CERVICAL INFERIOR (ganglion cervicothoracicum [stellatum])

Acest ganglion poate fi considerat ca rezultat din fuzionarea ultimului ganglion cervical cu primul toracic. Această fuzionare este reflectată în aspectul exterior al ganglionului, care în majoritatea cazurilor se prezintă ca o masă nervoasă uşor gîtuită la locul care marchează limita de unire a ganglionilor amintiţi.

Scheletopic, ganglionul cervical inferior se află aşezat pe gîtul primei coaste, în aşa-numita gropiţă supraretropleurală (a lui Sébileau) (fig. 539). Această gropiţă este delimitată astfel: înainte şi în jos: domul pleural; îndărăt: gîtul primei coaste şi apofiza transversă a celei de-a şaptea vertebre cervicale; înăuntru: corpul vertebrei întîi toracice; înafară: muşchii scaleni.

În gropiţa supraretropleurală, ganglionul stelat are raporturi importante, pe care le vom împărţi în: 1) Raporturi nervoase: pe dinăuntrul ganglionului trece prima pereche toracică a nervilor spinali şi a opta pereche cervicală. 2) Raporturi vasculare: înaintea ganglionului stelat se găseşte artera vertebrală, care-l maschează şi care trebuie să fie ferită în timpul infiltraţiilor ganglionului stelat,

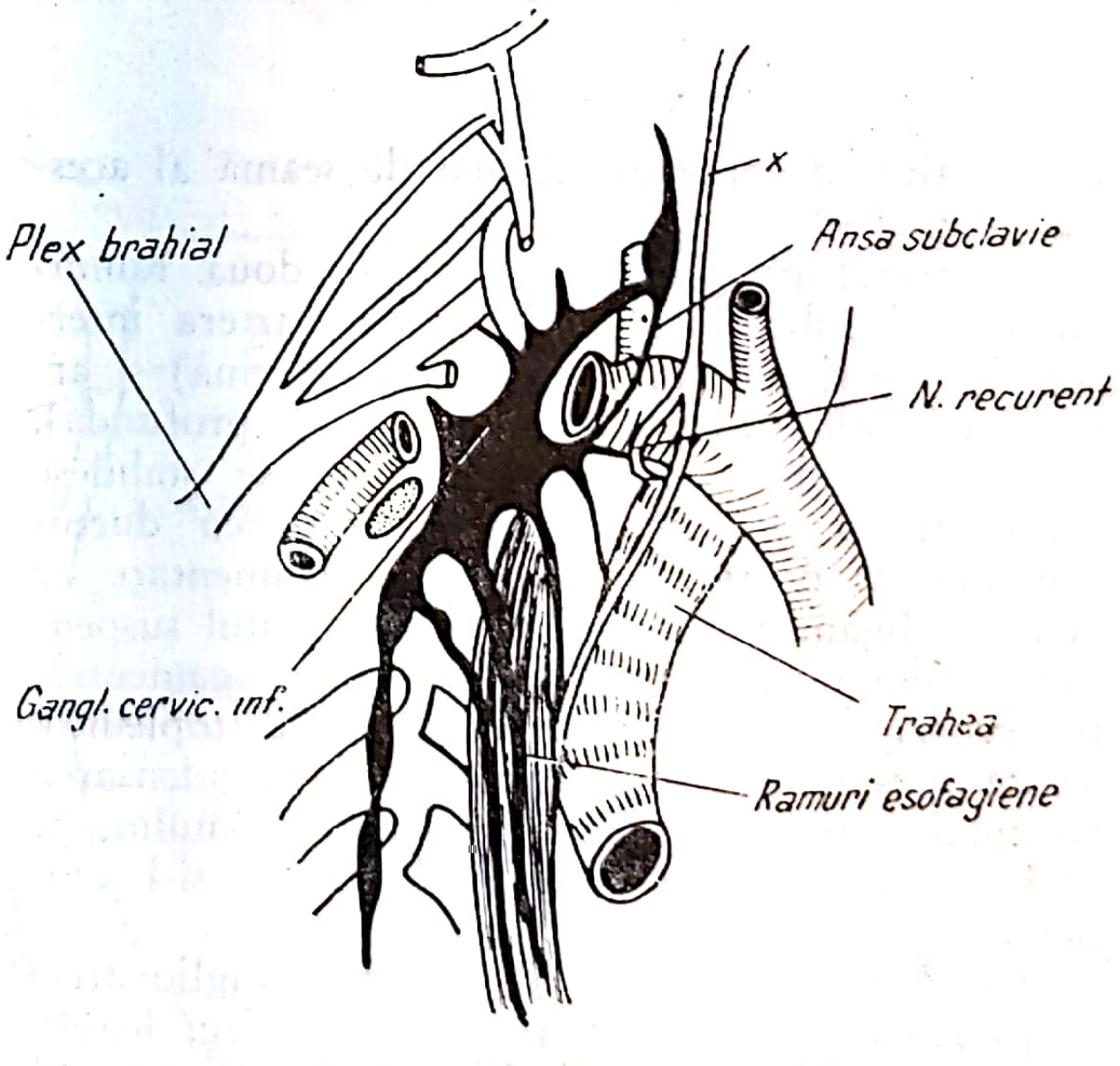

Fig. 539. Situaţia şi raporturile ganglionului cervicotoracic (stelat).

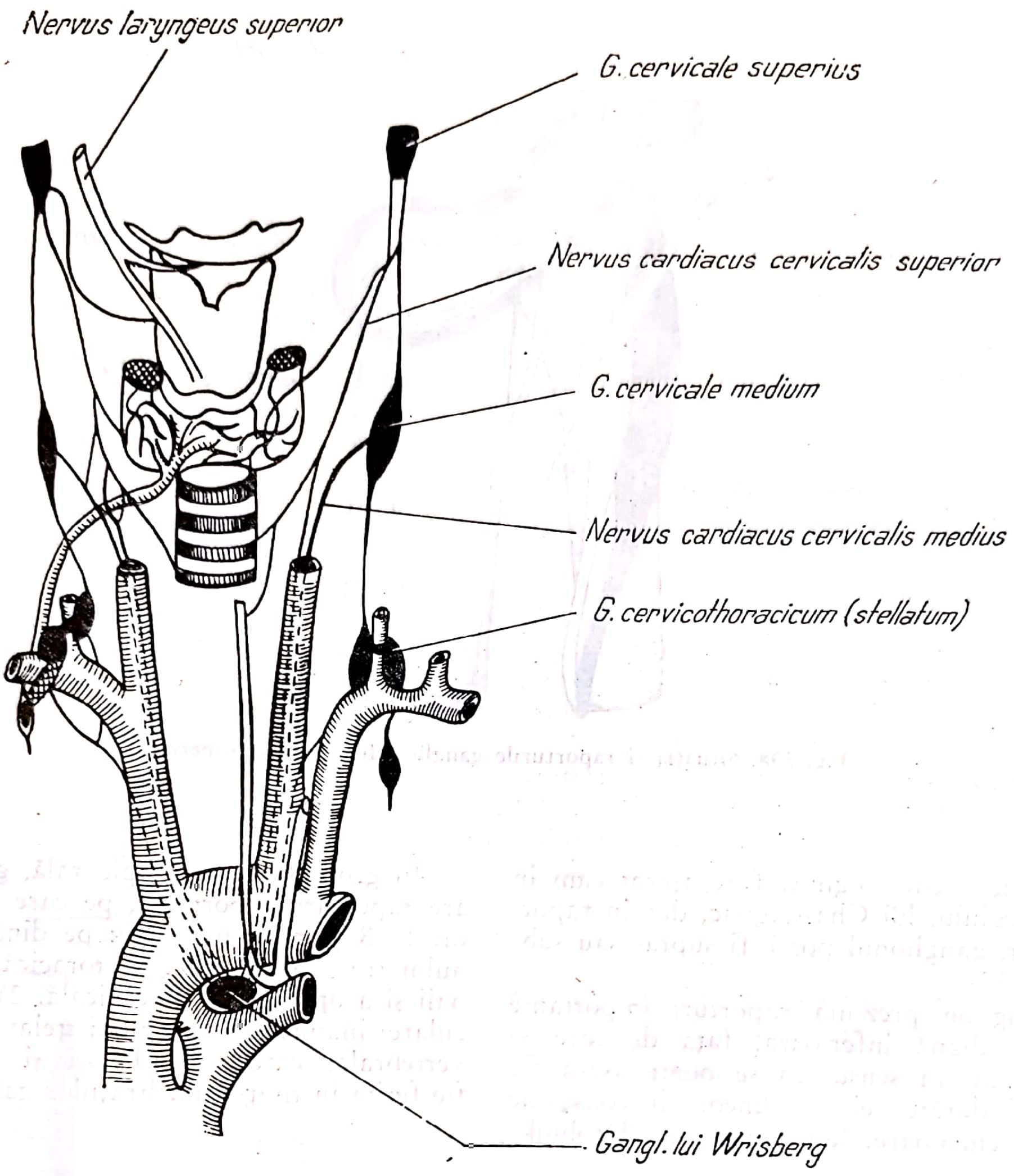
Nervus laryngeus superior
G. cervicale superius
Nervus cardiacus cervicalis superior
G. cervicale medium
Nervus cardiacus cervicalis medius
G. cervicothoracicum (stellatum)
Gangl. lui Wrisberg

Fig. 540. Raporturile şi ramurile trunchiului simpatic cervical.

ea constituind raportul cel mai de seamă al acestuia (fig. 540).

Îndărătul ganglionului trec alte două ramuri ale arterei subclaviculare, şi anume artera intercostală superioară (a. intercostalis suprema) şi artera cervicală profundă (a. cervicalis profunda). Prin intermediul vaselor vertebrale se stabilesc raporturi cu ductus thoracicus, resp. cu ductus lymphaticus dexter. 3) Raporturi ligamentare cu cele trei ligamente care constituie aparatul suspensor al domului pleural şi care sînt ligamentele transversopleural, vertebropleural şi costopleural. Toate aceste ligamente, formate din condensarea ţesutului conjunctiv din vecinătatea domului, se află aşezate înaintea ganglionului stelat şi-l acoperă.

Cordonul intermediar (rami interganglionares) se prezintă ca un cordon nervos subţire, legînd cei trei ganglioni descrişi. El se aşază pe planul prevertebral, format de apofizele transverse ale vertebrelor cervicale, acoperite de muşchii şi fascia prevertebrală. Faţă de mănunchiul vasculonervos al gîtului este situat lateral şi are în afara sa muşchiul scalen anterior, pe care găsim nervul frenic şi artera cervicală ascendentă.

RAMURILE SEGMENTULUI CERVICAL

În general, ramurile colaterale ale segmentului cervical se desprind de la nivelul celor trei ganglioni. O parte din aceste ramuri colaterale se distribuie viscerelor şi totalitatea lor alcătuiesc componentul visceral al lanţului paravertebral cervical. O altă parte din ramuri o formează ramurile comunicante cenuşii (fig. 541). Acestea, după un scurt traiect, se alătură unui nerv cerebrospinal vecin. Începînd de aici, au acelaşi traiect ca şi nervul cerebrospinal respectiv, distribuindu-se somei, adică: a) tegumentelor şi anexelor lor (glandelor sudoripare şi sebacee, muşchilor piloerectori); b) vaselor membrelor, formînd în adventicea acestora un veritabil plex periarterial; c) după unii, şi muşchilor striaţi*, acţionînd asupra tonusului muscular şi asupra troficităţii acestora; d) oaselor, periostului şi ligamentelor articulare. Ansamblul acestor ramuri comunicante cenuşii, care se alătură sistemului cerebrospinal periferic şi iau parte la inervaţia vegetativă a somei, este cunoscut sub numele de simpaticul somatic şi provine integral din lanţul paravertebral.

I. *Ramurile viscerale ale ganglionului cervical superior* sînt (fig. 540): 1) ramuri viscerale propriu-zise, independente în traiectul lor către viscere; 2) ramuri viscerale indirecte, care se servesc de un vas de întovărăşire în drumul lor către organul respectiv; 3) ramuri vazomotorii, care acţionează indirect asupra viscerelor, şi anume prin acţiunea lor vazomotorie. 4) ramuri comunicante cu nervii cranieni.

1) *Ramuri viscerale propriu-zise:*

a) *Ramurile faringiene* se desprind din ganglionul cervical superior şi se îndreaptă în jos către faringe, încrucişînd faţa medială a vaselor carotide. Ajunse la organ, ele se anastomozează cu ramuri ale nervilor X şi IX (rami pharyngei), formînd un adevărat plex — plexul faringian (plexus pharyngeus) — de unde pornesc fibre motorii, senzitive şi vasomotorii pentru organ.

b) *Ramuri laringotiroidiene* (rami laryngopharingei): pornesc de la ganglionul cervical superior şi se alătură nurvului laringian superior al vagului, cu care ajung pînă la laringe. Altele se îndreaptă către glanda tiroidă, avînd iniţial un traiect independent, pentru ca apoi să se alăture arterei tiroidiene superioare, care le conduce pînă la glandă.

c) *Nervul cardiac superior* (nervus cardiacus cervicalis superior) se desprinde de pe partea medială a ganglionului şi coboară de-a lungul feţei posterioare a arterei carotide interne şi apoi cu carotida comună. Ajuns în dreptul tuberculului Chassaignac, el întîlneşte artera tiroidiană inferioară. Cel mai frecvent trece înaintea ei, dar uneori îi poate forma o adevărată cheotoare.

Sub nivelul acestei artere, nervul cardiac superior se comportă deosebit la stînga şi la dreapta. În partea stîngă, el coboară în torace, unde se aşază între artera carotidă comună şi artera subclavie stîngă. Ajuns în dreptul cîrjei aortei, se împarte în ramuri preaortice şi retroaortice, ambele luînd parte la alcătuirea plexului cardiac. În

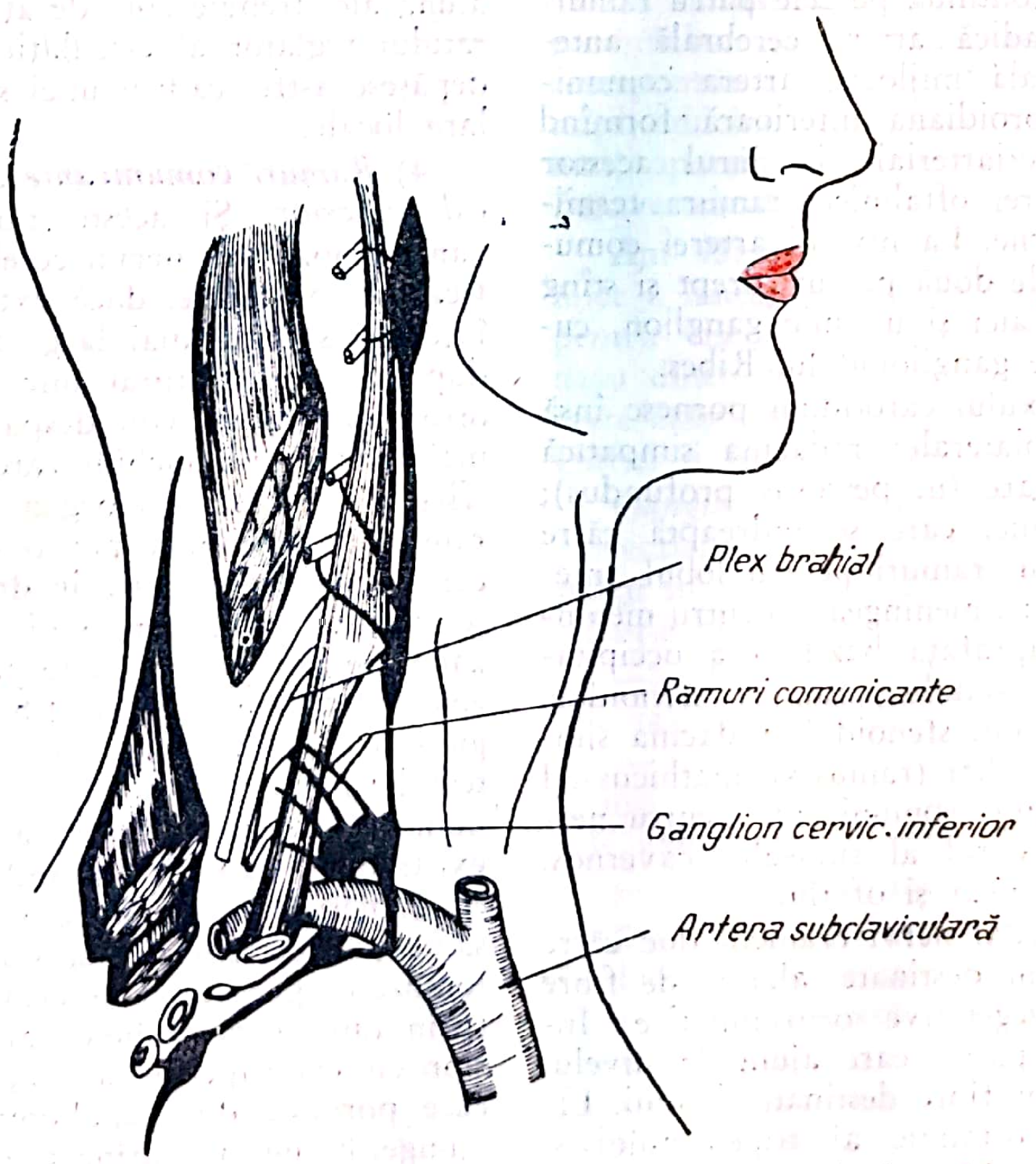

Fig. 541. Ramurile comunicante ale ganglionilor cervicali simpatici.

---

* Problema inervaţiei vegetative a muşchiului striat nu este încă deplin rezolvată.

partea dreaptă, nervul cardiac superior coboară în torace de-a lungul feţei posterioare a trunchiului arterial brahiocefalic şi, ajuns la nivelul cîrjei, majoritatea fibrelor sale trec retroaortic, sfîrşind de asemenea în plexul cardiac.

Pe traiectul său, nervul cardiac superior lasă colaterale pentru trahee, timus, tiroidă şi pericard. În plus, se leagă prin ramuri comunicante de nervul laringeu superior şi cu ceilalţi nervi cardiaci ai segmentului cervical paravertebral.

d) *Nerv pentru timus:* ganglionul cervical superior dă de asemenea fibre pentru timus care ajung la acest organ de-a lungul feţei mediale a vaselor carotide.

2) *Ramuri viscerale „indirecte“.* Aceste ramuri ajung la viscere de-a lungul unui vas. Principala ramură este:

a) *Nervul carotidian* (n. caroticus internus): acest nerv prelungeşte în craniu lanţul simpatic cervical. El porneşte din polul superior al ganglionului cervical superior şi se alătură arterei carotide interne. În jurul ei, el se desface într-un număr de ramuri foarte fine, unite între ele, care formează în jurul arterei plexul pericarotidian (plexus caroticus internus).

Acest plex se prelungeşte în tot lungul canalului carotidian al stîncii şi apoi, cînd artera carotidă internă pătrunde în sinusul cavernos, o însoţeşte şi pe această porţiune.

O dată cu terminarea arterei carotide interne, plexul carotidian se continuă pe cele patru ramuri terminale ale sale, adică artera cerebrală anterioară, artera cerebrală mijlocie, artera comunicantă anterioară şi coroidiană anterioară, formînd plexuri secundare periarteriale în jurul acestor vase şi în jurul arterei oftalmice, ramura terminală a carotidei interne. La nivelul arterei comunicante anterioare, cele două plexuri drept şi stîng se întîlnesc, existînd aici şi un mic ganglion, cunoscut sub numele de ganglionul lui Ribes.

De la nivelul plexului carotidian pornesc însă numeroase ramuri colaterale: rădăcina simpatică a nervului vidian mare (n. petrosus profundus); nervul caroticotimpanic, care se îndreaptă către mucoasa urechii medii; ramuri pentru lobul anterior al hipofizei; ramuri meningeale, pentru meningele ce pardoseşte suprafaţa bazilară a occipitalului şi corpului sfenoidului; ramuri sfenoidale pentru mucoasa sinusului sfenoidal; rădăcina simpatică a ganglionului ciliar (ramus sympathicus ad ganglion ciliare); ramuri comunicante pentru nervii de pe peretele lateral al sinusului cavernos, adică oculomotor, trohlear şi oftalmic.

În felul acesta, aceşti nervi cranieni duc către organele cărora le sînt destinate, alături de fibre somatice, şi fibre vegetative ortosimpatice. Într-adevăr, fibrele simpatice care ajung la nivelul ganglionului ciliar sînt fibre destinate irisului. Ele se alătură nervului oftalmic al trigemenului şi apoi ramurii nazociliare a acestuia, pentru ca, prin nervii ciliari lungi să ajungă la iris, inervînd musculatura radiară a acestuia.

3) *Ramuri vasculare (vasomotorii) ale ganglionului cervical superior.* Ramurile vasculare trebuie despărţite în două grupe distincte:

a) În prima grupă sînt ramurile care, ieşite din ganglionul cervical superior sînt direct vasculare, adică sînt destinate arterelor carotide internă şi externă. Teritoriul fibrelor carotidei interne nu corespunde decît porţiunii intracervicale a acestui vas, partea sa intracraniană fiind sub dependenţa nervului carotidian.

Ramurile destinate arterei carotide externe (nn. carotici externi) sînt mai numeroase, deoarece constituie plexuri pentru toate colateralele acestei artere (plexus caroticus externus), adică asigură prin sprijin vascular inervaţia ortosimpatică a regiunii faciale. Vom deosebi, aşadar, plexurile: tiroidian superior — destinat glandei tiroide şi laringelui; lingual — pentru vasomotricitatea limbii şi a glandei submaxilare (ramus sympathicus ad ganglion submandibulare) şi a unei părţi din vălul palatin; plex auricular posterior; plex occipital; plex temporal superficial; plex maxilar. Ele asigură inervaţia ortosimpatică a organelor de distribuire a vaselor respective.

b) O a doua grupă de fibre cuprinde acele fibre care se îndreaptă către corpusculul carotidian, unde formează împreună cu fibrele similare din nervii IX şi X un plex nervos. Nervii care ajung aici trebuie consideraţi ca elemente ale aparatului reglator al circulaţiei sanguine generale şi depăşesc astfel cadrul unei simple inervaţii vasculare locale.

4) *Ramuri comunicante ale ganglionului cervical superior.* Şi aceste ramuri, aparent simple „anastomoze“ cu nervii cerebrospinali, pot fi calificate ca viscerale, dacă extindem acest cuvînt la înţelesul său cel mai larg (fig. 541). Într-adevăr, după ce s-au alăturat unui nerv cranian, fibrele ortosimpatice se vor despărţi mai devreme sau mai tîrziu de trunchiul cărora li s-au alăturat şi sfîrşesc tot într-un organ. Prin urmare, aceste ramuri anastomotice pot fi privite ca ramuri viscerale „indirecte“, care în drumul lor către viscere se alătură temporar unui nerv cranian. Aceste „anastomoze“ au o mare importanţă: anastomozele, adică schimbul de fibre cu nervul vag, asigură şi constituie una dintre conexiunile între sistemul simpatic şi cel parasimpatic. Ele sînt foarte numeroase şi justifică fraza lui Leriche: „Nu mai există operaţie vagală pură.“

„Anastomozele“ între simpatic şi nervul vag sau alţi nervi cranieni se stabilesc astfel: 1) Anastomoze cu ganglionii superior şi inferior ai vagului (prin ramuri care unesc ganglionul cervical superior cu cel superior al vagului). 2) Anastomoză care porneşte din ganglionul cervical superior şi ajunge la nervul laringeu superior. În acest fel, acest nerv laringeu superior capătă structură de nerv complex, conţinînd atît fibre senzitive pentru mucoasa faringelui, fibre motorii pentru muşchiul cricotiroidian, precum şi fibre simpatice pentru laringe. 3) Anastomoză cu nervul hipoglos. 4) Anastomoză cu ganglionul superior al glosofaringianului.

II. *Ramurile eferente viscerale ale ganglionului cervical mijlociu* (fig. 540). 1) Ramuri viscerale propriu-zise. Nervul cardiac mijlociu (n. cardiacus cervicalis medius) care se îndreaptă de-a lungul vaselor carotide spre torace, sfîrşind în plexul cardiac; în drum adeseori se uneşte cu nervul cardiac superior.

2) Ramuri viscerale „indirecte“ (de-a lungul vaselor). Aceste ramuri se alătură arterei tiroidiene inferioare, cu care ajung la tiroidă şi la laringe. De aceea, Leriche consideră acest ganglion drept un centru vasomotor al laringelui.

III. *Ramurile eferente viscerale ale ganglionului cervical inferior.* 1) Ramuri viscerale propriu-zise (fig. 539, 540): a) Unele dintre ele sînt de mică importanţă anatomică şi fiziologică. Ele sînt ramuri foarte scurte, care se distribuie domului pleural şi porţiunii corespunzătoare a traheii şi esofagului. b) Nervul cardiac inferior (n. cardiacus cervicalis inferior): ia naştere din ganglionul stelat prin mai multe rădăcini şi, o dată format coboară la dreapta pe faţa posterioară a trunchiului arterial brahiocefalic, iar la stînga pe artera carotidă comună stîngă. Ajuns la nivelul cîrjei aortei, atît cel din dreapta cît şi cel din stînga trec îndărătul acesteia şi se termină în plexul cardiac. Pe traiectul său, el lasă o serie de ramuri colaterale pentru arcul aortei şi pentru artera pulmonară etc. c) Ramuri timice: puţine ca număr, se distribuie timusului.

2) Ramuri viscerale „indirecte“: a) Vasculare: se rezumă într-un plex nervos aşezat de jur împrejurul arterei subclaviculare şi al ramurilor sale, inervînd vegetativ numai teritoriul vascular al arterei subclaviculare (plexus subclavius). Ramurile simpatice vasculare ale membrului superior, începînd cu artera axilară sosesc prin intermediul nervilor plexului brahial, care le-a primit, la rîndul său, sub forma ramurilor comunicante cenuşii. b) Nervul vertebral al lui François-Franck. Porneşte din polul superior al ganglionului cervical inferior şi se alătură arterei vertebrale în canalul apofizelor costotransversare. El lasă ramuri comunicante cenuşii pentru C_5, C_6, C_7, care formează plexul brahial şi apoi se rezolvă într-un plex periarterial al arterei vertebrale (plexus vertebralis), trunchiului bazilar, şi al arterelor cerebrale posterioare; în drumul lor, aceste plexuri lasă ramuri pentru arterele bulbare şi pontine.

3) Ramuri anastomotice: a) Ansa lui Vieussons (ansa stelostelară) (ansa subclavia): este un cordon nervos care pleacă de la ganglionul stelat şi se reîntoarce în el, trecînd pe dedesubtul arterei subclaviculare. b) Ansa frenicului este formată de asemenea de o ramură de anastomoză între ganglionul stelat şi nervul frenic, formînd în drum o nouă ansă pe sub artera subclaviculară.

Ramurile somatice ale segmentului cervical

Sînt reprezentate prin ramurile comunicante cenuşii ale lanţului paravertebral (fig. 541). În segmentul cervical, aceste ramuri comunicante iau naştere din cei trei ganglioni cervicali şi se îndreaptă către nervii spinali. Pentru a ajunge la perechile cervicale de nervi spinali, ramurile comunicante cenuşii pot lua două drumuri: 1) unul direct — de la ganglioni la acestea şi 2) altul indirect — prin intermediul nervului vertebral.

Ramurile directe sau superficiale. Ganglionul cervical superior dă de obicei trei ramuri comunicante destinate primelor trei perechi cervicale. Ganglionul cervical mijlociu lasă ramuri comunicante pentru C_4 şi C_5. Ganglionul cervical inferior trimite ramuri comunicante pentru C_6, C_7, C_8 şi T_1.

Ramurile comunicante indirecte profunde. Sînt reprezentate de fibrele enumerate din nervul vertebral (al lui François-Franck), eferent al ganglionului stelat. Ele sînt destinate pentru C_5, C_6, C_7, adică la fasciculele care iau parte la formarea plexului brahial şi pot fi considerate ca un supliment de fibre simpatice pentru rădăcinile acestui plex, care primeşte şi ramuri comunicante cenuşii din ganglionii lanţului cervical. Rezultă, din cele spuse, că nervul vertebral este format din două feluri de fibre vegetative: viscerale „indirecte“, care formează simpaticul periarterial al arterei vertebrale şi contribuie astfel la inervaţia teritoriului vascular corespunzător al encefalului, şi comunicante cenuşii, aducînd un supliment vegetativ plexului brahial, aparţinînd ramurilor somatice ale lanţului paravertebral.

Am văzut, la capătul acestei descrieri anatomice a lanţului simpatic cervical, că atît ramurile pentru viscere cît şi cele pentru extremităţi porneau dintr-unul din ganglionii cervicali. Prin urmare aceşti ganglioni pot fi priviţi ca centri topografici şi funcţionali.

Ganglionul cervical superior reprezintă centrul inervaţiei vegetative somatice a craniului, feţei şi părţii superioare a gîtului. Dar el are o vastă distribuţie viscerală:

— cefalic: prin nervul carotidian şi numeroasele sale anastomoze cu unii din nervii cerebrali;

— cervical: prin ramurile sale faringiene şi laringotiroidiene cît şi prin cîteva din ramurile sale vasculare;

— mediastinal anterior: prin ramurile sale timice şi cardiace superioare.

Danielopulu arată că nervul cardiac mai este şi o cale centripetă care traversează ganglionul superior, fără a face releu. În consecinţă, acest ganglion poate fi un centru funcţional nu numai pentru viscerele regiunii cefalice sau pentru cele de la partea superioară a gîtului.

Centrii axiali medulari care corespund ganglionului cervical superior sînt cuprinşi între T_1 şi T_2.

Ganglionul cervical mijlociu. Are o distribuţie somatică redusă — limitată doar la 2—3 ramuri comunicante pentru nervii perechilor C_4—C_5 ale plexului brahial şi deci ale membrului superior şi bazei gîtului. El are un teritoriu aproape numai visceral. Într-adevăr, Leriche îl socoteşte centru laringian prin excelenţă; îi mai putem atribui un teritoriu mediastinal anterior prin nervul cardiac mijlociu, pe care îl emite.

Ganglionul cervical inferior. Este centrul inervaţiei ortosimpatice pentru membrul superior şi regiunea cervicotoracică a trunchiului. El are însă şi un întins teritoriu visceral cervicotoracic, corespunzînd domului pleural, porţiunii cervicale şi toracice a esofagului şi a traheii, timusului şi cordului. Apoi el are un vast teritoriu vascular, cuprinzînd artera subclavie şi vertebrală şi, în sfîrşit, prin anastomozele sale cu recurentul şi frenicul, îşi întinde distribuţia pînă la laringe şi diafragmă.

Centrii axiali vegetativi ale căror fibre comunicante albe se opresc în ganglionul stelat sînt cuprinşi între T_4—T_7; menţionăm că aceşti centri trimit şi fibre de releu către primii 6 ganglioni toracici. Valoarea ganglionului stelat a crescut şi mai mult de cînd Danielopulu a arătat că prin el trec fibre trofice pentru cord. El trebuie neapărat păstrat în intervenţiile chirurgicale pentru tratamentul anginei pectorale, deoarece rezecţia lui duce la leziuni importante ale fibrei cardiace, ischemiate prin ridicarea fibrelor coronariene vasodilatatorii care trec prin ganglionul stelat.

SEGMENTUL TORACIC AL LANŢULUI SIMPATIC PARAVERTEBRAL

(Pars thoracica systematis autonomici)

Segmentul toracic al lanţului vertebral este singurul care menţine dispoziţia metamerică primară, deoarece există cîte un ganglion simpatic corespunzător fiecărui nerv spinal (fig. 542). Prin urmare, ramurile comunicante albe şi cenuşii leagă direct ganglionul de rădăcina respectivă.

Există totuşi un fapt de remarcat: primul ganglion toracic este fuzionat deseori cu cel cervical inferior, pentru a forma ganglionul stelat, studiat împreună cu segmentul cervical. Aşadar, lanţul laterovertebral toracic este format din 11 ganglioni simpatici reuniţi printr-un cordon intermediar. Scheletopic, simpaticul toracic se găseşte aşezat în unghiul costovertebral, în general în dreptul interliniei articulare costovertebrale sau pe capetele coastelor.

Ganglionii simpatici toracici sînt de formă şi volum variabile, adeseori uniţi între ei în mase ganglionare voluminoase. Se înţelege că în asemenea situaţie numărul lor scade în funcţie de intensitatea procesului de concentrare. Cordonul care uneşte aceşti diverşi ganglioni nu are peste tot acelaşi calibru. El este mai gros în partea superioară, ceva mai jos devine mai subţire şi uneori poate fi găsit dedublat.

Raporturi. Posterior simpaticul toracic stă pe articulaţiile costovertebrale. Anterior este acoperit de pleura parietală costală. Lateral este în raport cu spaţiul intercostal corespunzător. Medial are raporturi deosebite la dreapta şi la stînga. La dreapta şi în sus este în raport cu trunchiul comun al arterelor intercostale drepte superioare, iar mai jos cu marea venă azigos. La stînga, lanţul toracic este de asemenea, în raport cu trunchiul arterelor intercostale stîngi, iar mai jos cu artera aortă toracică. În fine, de ambele părţi, la nivelul fiecărui spaţiu intercostal, lanţul toracic simpatic este încrucişat posterior de pediculul vascular arterial şi venos al spaţiilor intercostale.

Ramurile simpaticului toracic le putem din nou împărţi în ramuri viscerale şi ramuri somatice.

I. *Ramuri viscerale.* La rîndul lor, le putem împărţi în două grupe bine distincte, atît prin originea lor faţă de lanţul toracic, cît şi prin terminarea lor. În primul grup înglobăm ramurile ieşite din primii 5—6 ganglioni superiori. Ele vor avea o distribuţie exclusiv toracică şi în torace vor inerva numai viscerele mediastinului posterior. În al doilea grup sînt cuprinse ramurile ieşite din următorii ganglioni toracici. Ele nu fac decît să treacă fără oprire prin regiunea toracelui, avînd un teritoriu de distribuţie abdominal.

a) *Ramurile grupului superior.* Aceste ramuri cu distribuire mediastinală superioară sînt vasculare şi viscerale. Ramurile vasculare se îndreaptă către vasele azigos, aortă (plexus aorticus thoracicus) şi canalul toracic, formînd în jurul acestora plexuri perivasculare. Ramurile viscerale se duc unele către pereţii esofagului; altele, sprijinindu-se pe trunchiul arterelor bronhice, pătrund în parenchimul pulmonar (plexus pulmonalis).

b) *Ramurile grupului inferior.* Ele sînt caracterizate prin distribuţia lor abdominală. Totuşi, în cursul traiectului lor intratoracic, ele lasă cîteva colaterale de mică importanţă, care întregesc şi întăresc inervaţia simpatică a esofagului inferior şi a porţiunii terminale a arterei aorte toracice.

Făcînd însă abstracţie de ele, ramurile importante ale ganglionilor toracici inferiori merg să se termine în abdomen şi de aceea sînt denumite nervi splanhnici abdominali. Este clasic să descriem două trunchiuri nervoase cunoscute sub numele de marele şi micul splanhnic (constante) şi un nerv inconstant — nervul splanhnic inferior renal.

Nervul splanhnic mare (n. splanchnicus major). Se desprinde din cîteva rădăcini care pornesc din al 6-lea pînă la al 9-lea ganglion toracic (fig. 542). Toate aceste rădăcini se unesc la nivelul celei de a 10-a vertebre toracice într-un nerv voluminos — nervul mare splanhnic. El prezintă

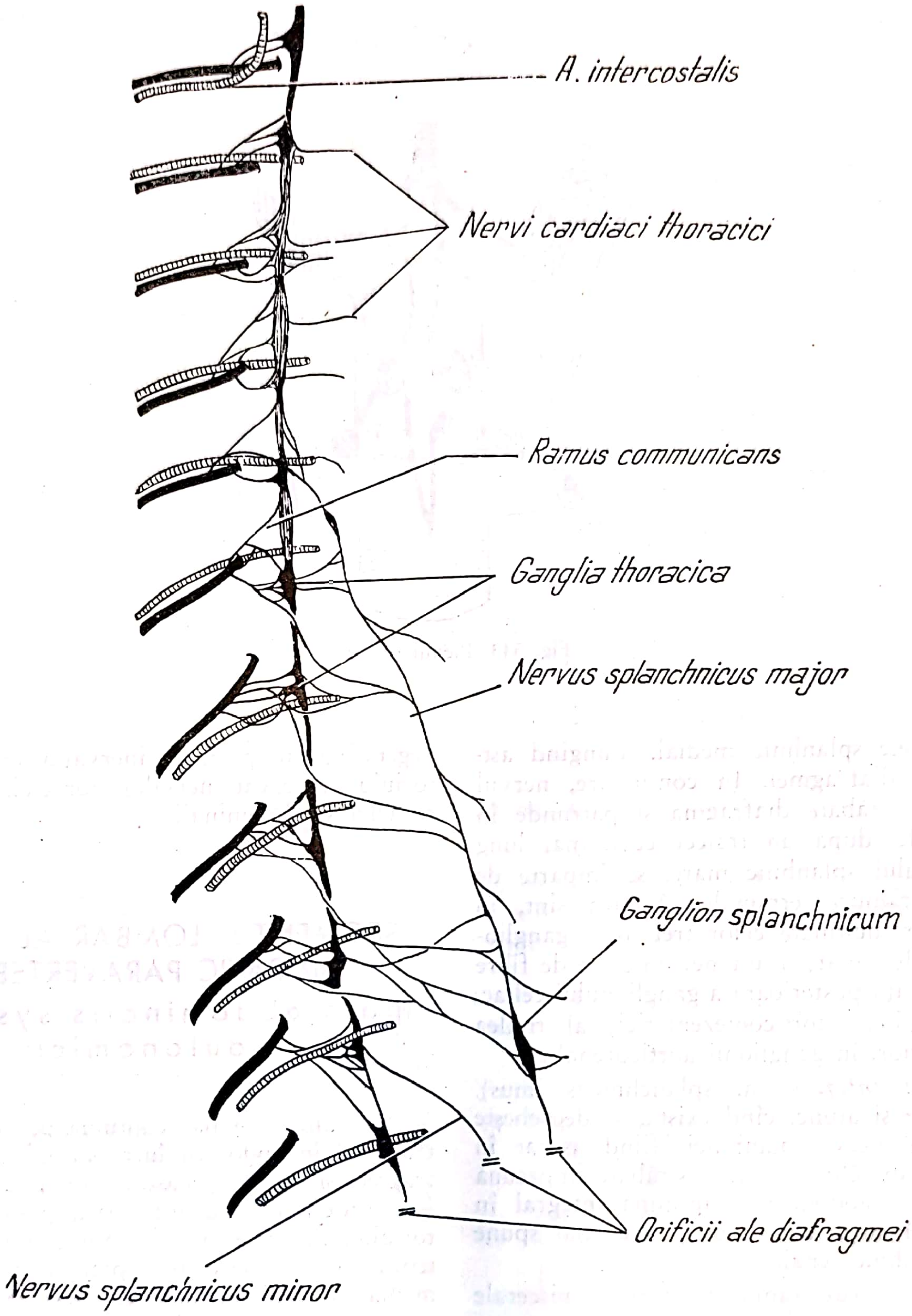
A. intercostalis
Nervi cardiaci thoracici
Ramus communicans
Ganglia thoracica
Nervus splanchnicus major
Ganglion splanchnicum
Orificii ale diafragmei
Nervus splanchnicus minor

Fig. 542. **Partea toracică a sistemului autonom.**

imediat deasupra diafragmei un ganglion cunoscut sub numele de ganglionul lui Lobstein (ganglion splanchnicum). În continuare nervul străbate diafragma, trecînd printre stîlpul principal şi cel accesor al acesteia şi pătrunde în abdomen. Traiectul său abdominal este foarte scurt, deoarece nervul se divide curînd în ramurile sale terminale.

Fibrele terminale se îndreaptă către extremitatea laterală a ganglionului celiac corespunzător şi se comportă în felul următor (fig. 543): cele mai multe sfîrşesc în acest ganglion; altele trec de dinaintea acestuia şi se amestecă cu fibrele eferente ale plexului celiac; în fine, altele, dealtminteri foarte puţine, se îndreaptă spre glanda suprarenală.

Micul splanhnic (n. splanchnicus minor). Se desprinde din partea inferioară a simpaticului toracic, de obicei prin două rădăcini, care iau naştere din al 10-lea şi al 11-lea ganglion toracic. Aceste două rădăcini se unesc foarte repede pentru a constitui nervul mic splanhnic. El coboară în mediastinul posterior, aşezîndu-se între lanţul simpatic toracic

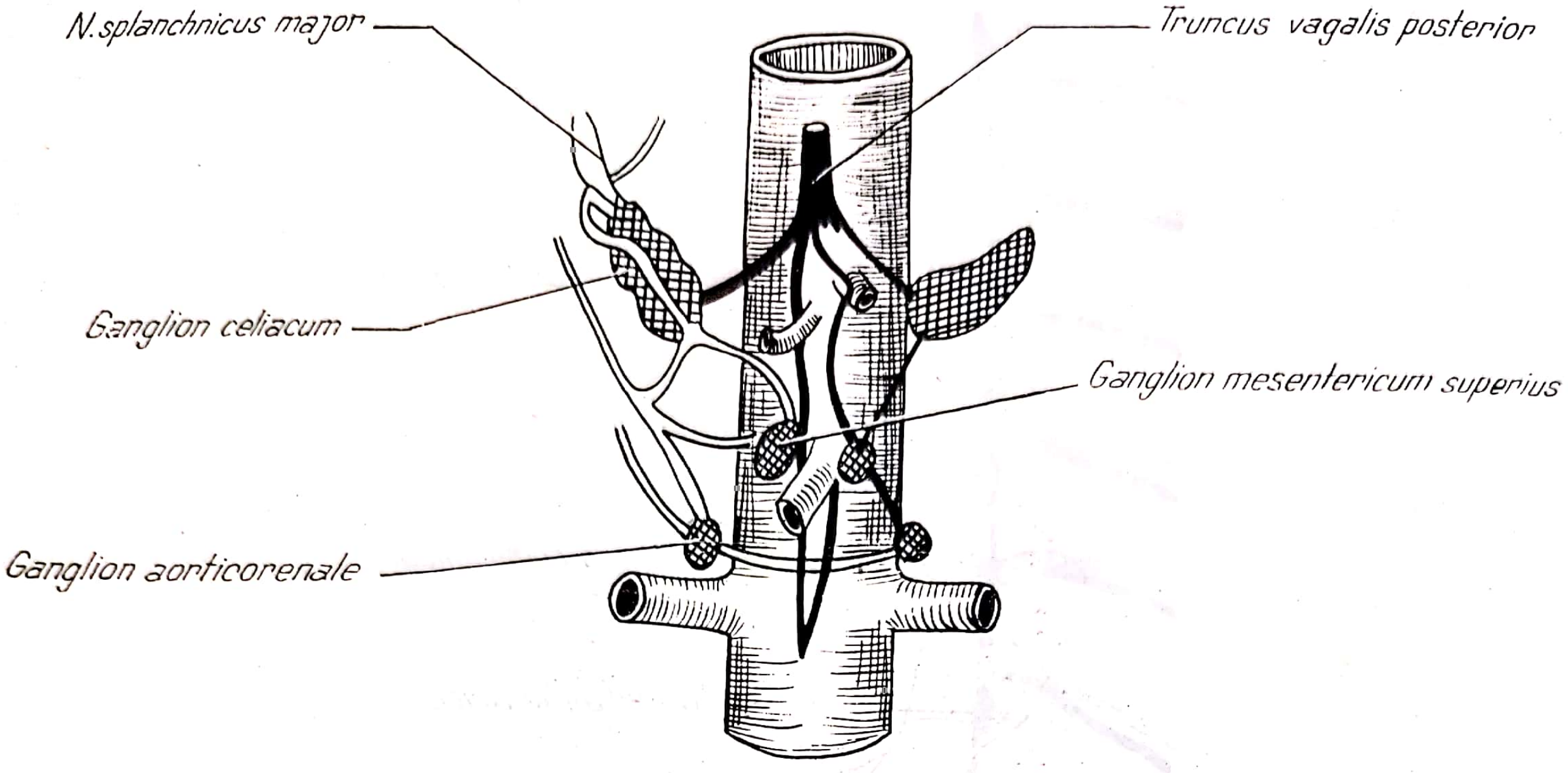

Fig. 543. Plexul celiac.

lateral şi marele splanhnic medial, ajungînd astfel la nivelul diafragmei. În continuare, nervul splanhnic mic străbate diafragma şi pătrunde în abdomen, unde, după un traiect ceva mai lung decît al nervului splanhnic mare, se împarte de asemenea în ramuri terminale. Acestea sînt, în majoritatea lor, destinate celor trei mase ganglionare ale plexului solar, şi anume: un grup de fibre se termină în faţa posterioară a ganglionului celiac; altul în ganglionii aorticomezenterici; al treilea grup, cel inferior, în ganglionii aorticorenali.

Splanhnicul inferior (n. splanchnicus imus). Este inconstant şi atunci cînd există, se deosebeşte de ceilalţi doi nervi splanhnici, fiind aşezat în afara micului splanhnic cu care străbate împreună diafragma şi în abdomen se termină integral în plexul renal. Pentru acest motiv, i se mai spune şi nervul splanhnic renal.

În definitv, toate ramurile eferente viscerale din etajul inferior al simpaticului toracic, reprezentate prin cei trei nervi splanhnici, sfîrşesc în masele ganglionare ale plexului celiac. Ele constituie contingentul ortosimpatic al acestui plex, făcînd sau nu sinapsă în ganglionii amintiţi. Ori cum ar fi, iau parte la formarea ramurilor eferente ale plexului celiac (plexus celiacus) şi ca atare inervează toate organele abdominale.

II. *Ramurile somatice.* Sînt reprezentate de ramurile comunicante cenuşii pe care lanţul toracic le trimite către nervii spinali toracici. Este de remarcat că aceste ramuri comunicante cenuşii în regiunea toracică se confundă în acelaşi fascicul cu ramul comunicant alb, fiind intim amestecate. O dată ajunse pe nervul spinal toracic, fibrele vegetative iau parte la inervaţia simpatică a teritoriului rezervat nervilor toracici, adică pereţii toracici şi abdominali.

SEGMENTUL LOMBAR AL LANŢULUI SIMPATIC PARAVERTEBRAL

(pars abdominalis systematis autonomici)

Segmentul lombar continuă pe cel toracic, pătrunzînd în abdomen între stîlpul accesor al diafragmei şi arcada psoasului. În mod convenţional, îi considerăm limita inferioară la nivelul promontoriului. Pe traiectul său, lanţul simpatic paravertebral lombar este îndreptat uşor oblic în jos, medial şi înainte, aşa fel încît extremitatea lui superioară este net laterovertebrală, în timp ce extremitatea inferioară are tendinţa de a deveni prevertebrală. Este format de obicei din 4 ganglioni (ganglia lumbalia), însă adesea, ca urmare a unui proces de concentrare accentuat, se reduce la 3 ganglioni. Ei au forma alungită în sensul lanţului şi pot fi situaţi atît la nivelul vertebrelor cît şi al discurilor intervertebrale. Cordonul intermediar care îi uneşte pare ceva mai subţire decît cel al lanţului simpatic toracic.

Raporturi (fig. 544). Lanţul simpatic lombar se găseşte aşezat la marginea medială a muşchiului psoas, care devine astfel punct de reper important pentru descoperirea segmentului lombar. Medial are raporturi diferite la dreapta faţă de stînga, la

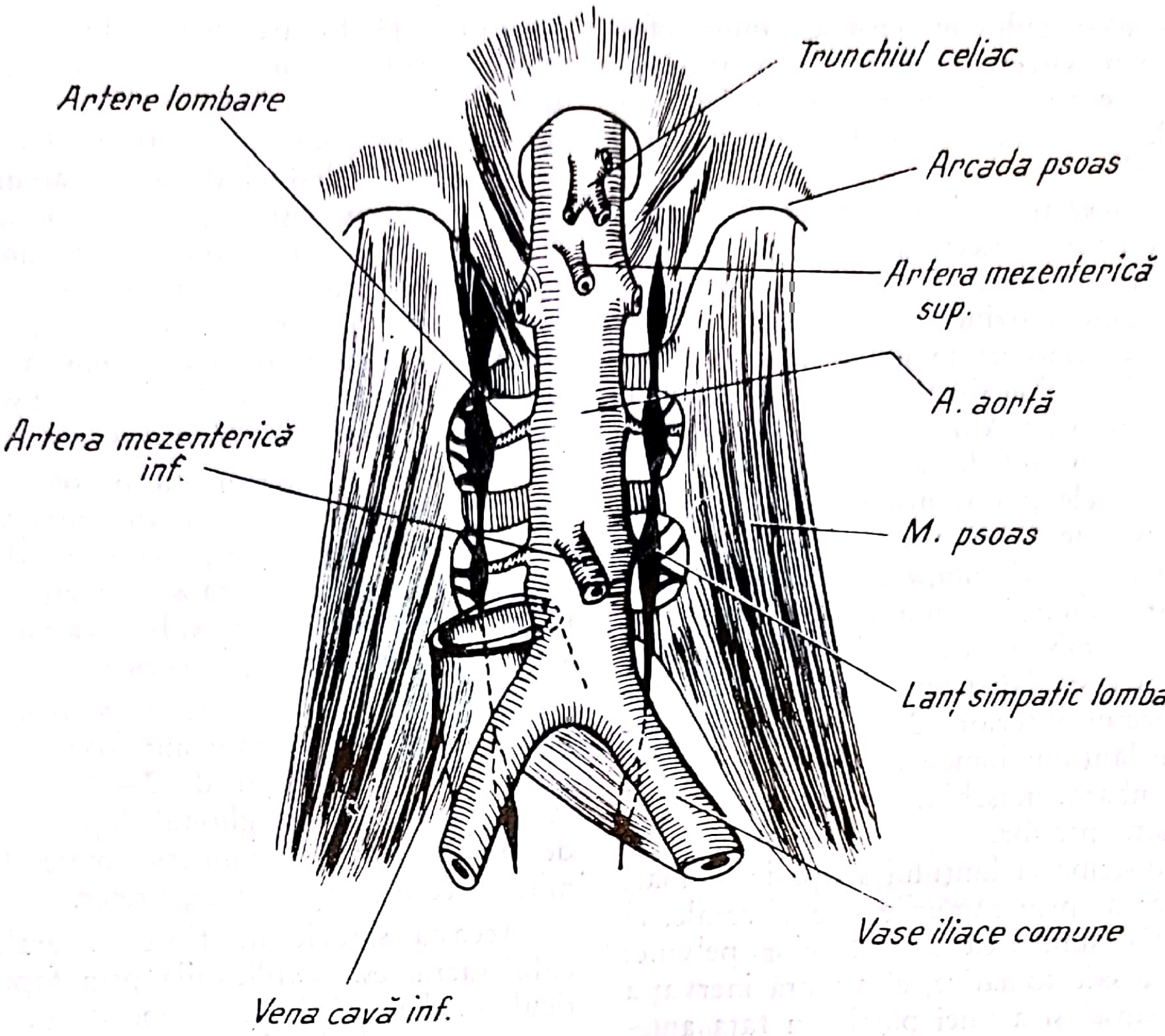
Trunchiul celiac
Artere lombare
Arcada psoas
Artera mezenterică sup.
A. aortă
Artera mezenterică inf.
M. psoas
Lanț simpatic lombar
Vase iliace comune
Vena cavă inf.

Fig. 544. Trunchiul simpatic lombar.

partea dreaptă fiind în raport cu vena cavă inferioară care-l şi acoperă; în partea stîngă, el are medial artera aortă abdominală, de care este însă separat printr-un spaţiu plin cu ganglioni limfatici — ganglionii lateroaortici. Posterior lanţul simpatic lombar stă pe apofizele costiforme lombare (processus costarius). În plus, este încrucişat pe faţa sa dorsală de către arterele lombare, care se îndreaptă către muşchiul psoas. Anterior este acoperit de peritoneul parietal posterior prin intermediul căruia vine în raport cu ansele intestinale subţiri. Către partea inferioară, lanţul simpatic lombar este încrucişat pe dinainte de vasele iliace comune.

Ramurile viscerale ale segmentului simpatic lombar cuprind ramuri viscerale propriu-zise şi ramuri vasculare.

1) *Ramuri viscerale.* Pornesc din cei 4 ganglioni lombari, de unde coboară de-a lungul coloanei vertebrale. Fibrele provenite din primii doi ganglioni se unesc curînd într-un trunchi comun, care ajunge în spaţiul terminoaortic. Aici se unesc cu fibrele care vin din al 3-lea şi al 4-lea ganglion lombar şi cu cîteva ramuri provenite din plexul mezenteric inferior. Astfel se constituie de fiecare parte a liniei mediane cîte un trunchi unic (nervi splanchnici lumbales), care ia parte împreună cu cel de partea opusă la formarea plexului presacrat (nervul presacrat); de aici pornesc cei doi nervi splanhnici pelvini, care pot fi urmăriţi în pelvis pînă la ganglionul hipogastric, unde se termină (fig. 545).

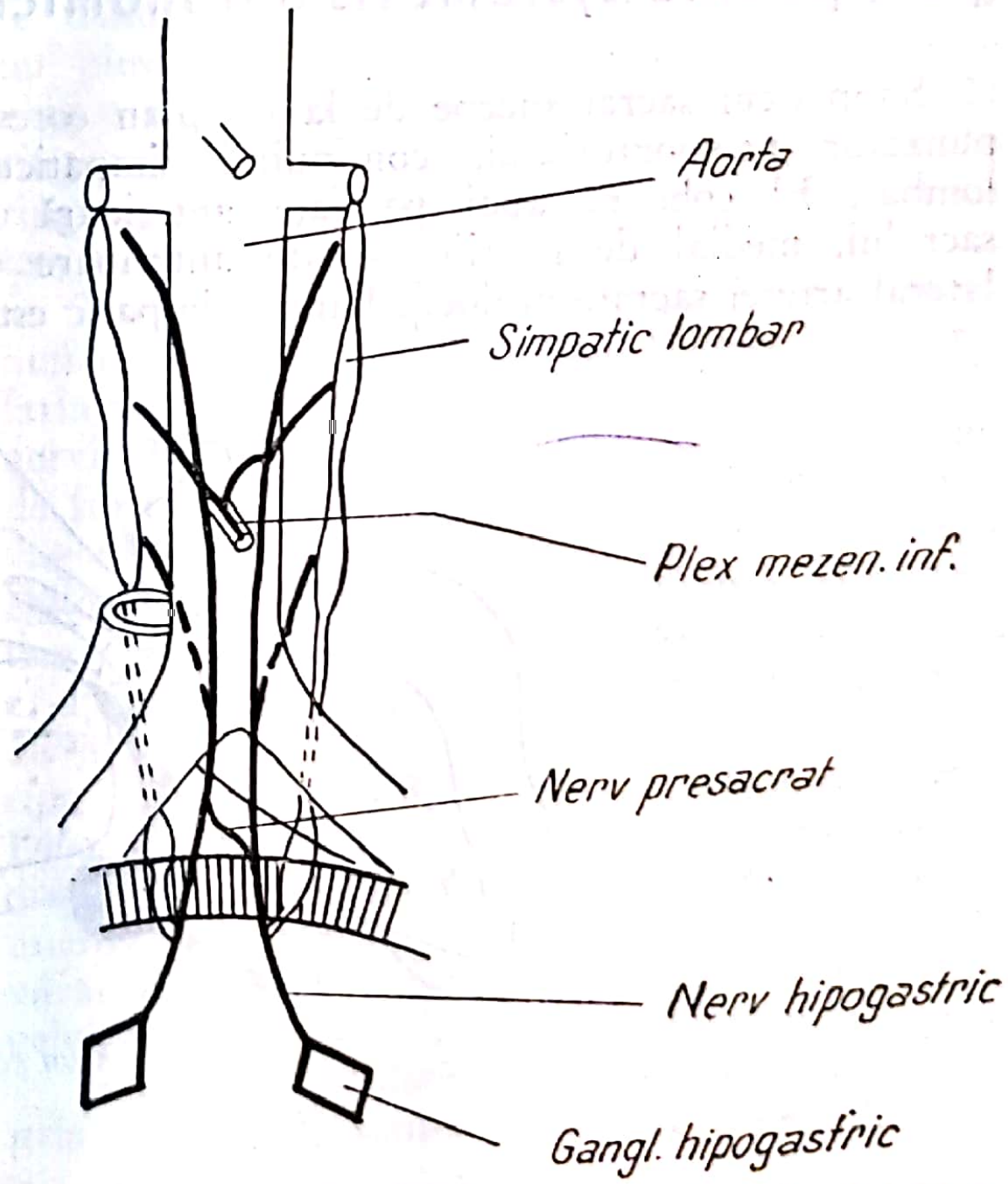
Aorta
Simpatic lombar
Plex mezen. inf.
Nerv presacrat
Nerv hipogastric
Gangl. hipogastric

Fig. 545. Formarea nervului presacrat şi a plexului hipogastric.

Cum de la acest ganglion pornesc ramuri eferente, pentru toate viscerele pelvisului, se înţelege că teritoriul visceral al simpaticului lombar nu este abdominal, ci pelvin, cel puţin pentru majoritatea fibrelor sale.

2) *Ramuri vasculare.* Se îndreaptă către arterele lombare şi printr-un traiect recurent le însoţesc pînă la emergenţa lor din artera aortă abdominală. Aici formează, anastomozîndu-se între ele, un plex periaortic, care se continuă în jos cu plexuri periarteriale în jurul vaselor iliace comune şi în jurul arterei sacrate mijlocii. Alte ramuri vasculare se îndreaptă direct, pornind de la ganglionii lombari spre vasele iliace; ele pot fi urmărite de-a lungul vaselor iliace externe şi interne.

Ramurile somatice ale lanţului lombar sînt reprezentate: 1) de ramurile comunicante cenuşii alăturate nervilor lombari, care alcătuiesc plexul lombar şi prin aceasta iau parte la inervaţia vegetativă a membrului inferior; 2) de ramurile eferente scurte ale lanţului lombar, care se îndreaptă spre coloana lombară, muşchiul psoas şi ligamentul vertebral comun anterior.

Rezumînd distribuţia lanţului simpatic lombar, putem spune că: a) prin ramurile sale viscerale, el asigură inervaţia simpatică a viscerelor pelvine; b) prin ramurile sale somatice, el asigură inervaţia vegetativă a coapsei şi a unei părţi din faţa anterioară a membrului inferior.

SEGMENTUL SACRAT AL SIMPATICULUI PARAVERTEBRAL

(pars pelvina systematis autonomici)

Simpaticul sacrat începe de la un plan corespunzător promontoriului, continuînd simpaticul lombar. El coboară apoi pe faţa anterioară a sacrului, medial de găurile sacrate anterioare şi lateral arterei sacrate mijlocii. Lanţul simpatic este constituit de fiecare parte din 3—4 ganglioni, reuniţi între ei printr-un cordon subţire intermediar. În jos, terminaţia celor două lanţuri laterovertebrale se poate face diferit. Cel mai adesea, ele se termină desfăcîndu-se în ramuri foarte fine pe vîrful sacrului şi al pieselor coccigiene. Alteori există o ansă anastomotică, care uneşte extremităţile inferioare ale lanţului sacrat, plasată în dreptul primei vertebre a coccisului. Se găseşte uneori pe această arcadă terminală un mic ganglion — ganglionul lui Walter — din care pornesc ramuri periostice pentru coccis.

Raporturi. Posterior stă pe osul sacrum, imediat medial de găurile sacrate anterioare. Anterior este acoperit de fascia presacrată. Medial vine în raport cu partea laterală a rectului. Lateral se găsesc trunchiurile plexului sacrat şi ramurile sacrate ale arterei hipogastrice.

Ramurile viscerale ale simpaticului sacrat. Ramurile eferente viscerale sînt foarte subţiri şi puţin numeroase. Un număr de 2—3 dintre ele se termină repede în ganglionul hipogastric, şi altele, de asemenea reduse numeric, merg direct la anumite viscere pelvine: rect, ureter.

Această sărăcie de fibre viscerale a simpaticului sacrat este explicabilă prin faptul că simpaticul lombar ţine sub dependenţa sa inervaţia aproape a tuturor viscerelor pelvine şi deci lanţul simpatic sacrat se găseşte oarecum deposedat de teritoriul visceral. De aceea, el trebuie privit ca element care constituie centrul nervos al elementelor anatomice subjacente pelvisului: perineu, canale ejaculatorii şi aparatul erectil genital.

Pentru a da inervaţia simpatică a acestor elemente, cele cîteva fibre viscerale amintite sînt insuficiente. Atunci, de la nivelul simpaticului sacrat pornesc alte ramuri, care, de-a lungul ramurilor comunicante cenuşii, se alătură nervilor sacraţi pentru a se duce la perineu şi organele erectorii (Delmas-Laux).

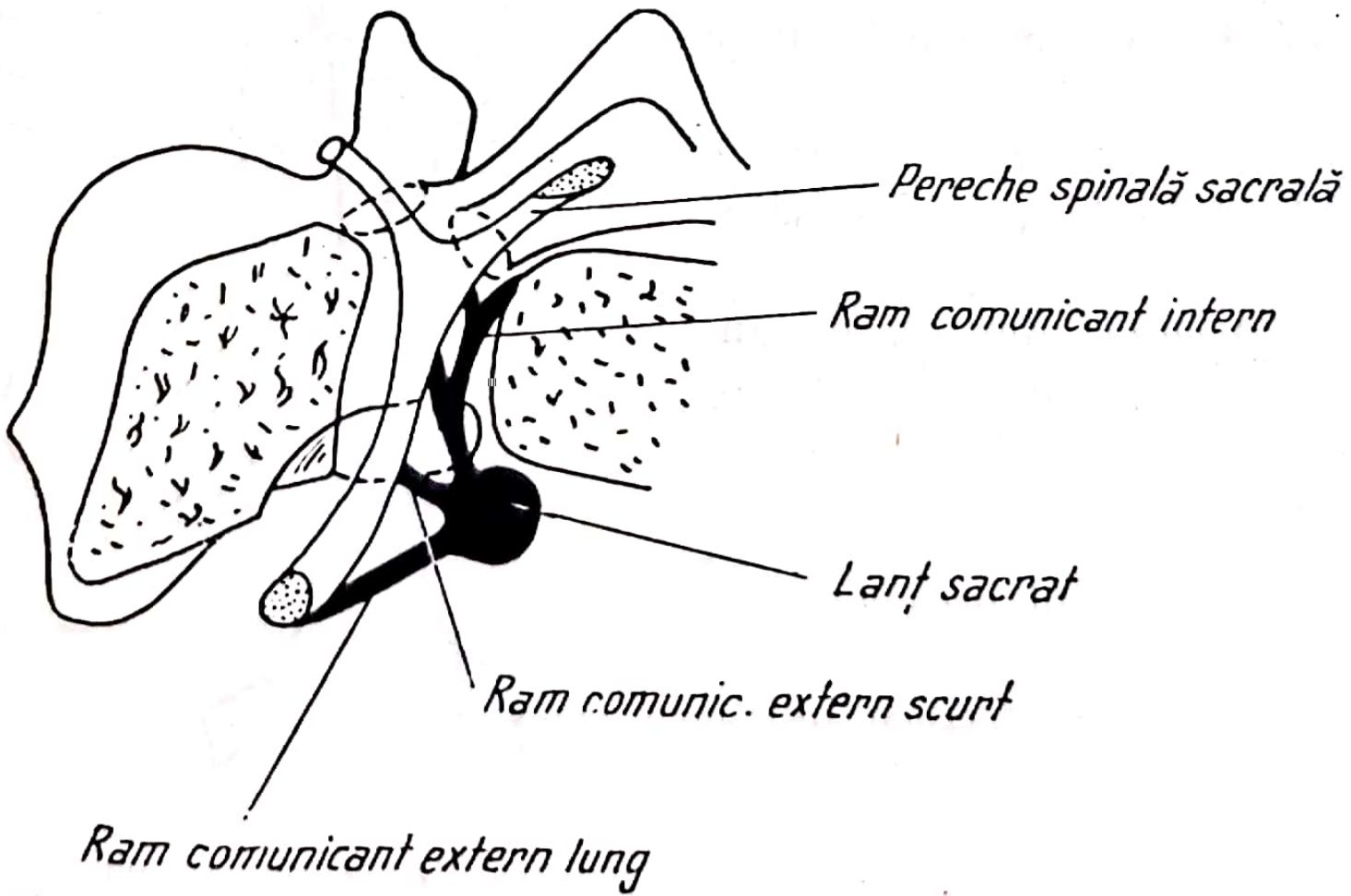

Fig. 546. Ramurile comunicante ale trunchiului simpatic sacral.

Rezultă că ramurile cenușii comunicante au în regiunea sacrată o deosebită semnificație, deoarece ele au în grosimea lor două categorii de fibre: unele care merg alături de plexul somatic sacrat, dînd inervația somatică a membrului inferior, iar altele care se alătură unor ramuri ale plexului sacrat, constituind plexul rușinos, și care pot fi privite ca ramuri viscerale, urmînd a se distribui perineului și organelor erectile.

Ramurile somatice ale plexului sacrat. Alături de cîteva ramuri care se desprind de la nivelul ganglionilor sacrați și care sînt destinate osului sacrum sau mușchiului piriform, ramurile somatice sînt formate de ramurile comunicante cenușii. La nivelul simpaticului sacrat există o bogăție particulară de ramuri comunicante, externe și interne. Ramurile externe se unesc cu nervii sacrați la ieșirea lor din găurile sacrate. Printre aceste ramuri deosebim unele scurte și altele lungi. Ramurile interne pătrund în interiorul canalului sacrat prin găurile sacrate anterioare, unde se unesc cu nervul spinal corespunzător (fig. 546).

Rezultă din această descriere că ceea ce caracterizează ramurile comunicante sacrate este marele lor număr și mărimea lor. Acest fapt este în netă opoziție cu ramurile comunicante ale celorlalte segmente și își găsește explicația în componența particulară a lor, descrisă mai sus.

SEGMENTUL PREVERTEBRAL AL SISTEMULUI SIMPATIC PERIFERIC

Este reprezentat printr-o înșirare de plexuri nervoase așezate de-a lungul și înaintea coloanei vertebrale, în ochiurile cărora găsim fie ganglioni bine individualizați, fie ganglioni microscopici difuzi, avînd totuși aceeași semnificație sistematică. De la început trebuie arătat că în alcătuirea acestor plexuri iau parte nu numai ramurile eferente ale simpaticului paravertebral, ci și ramuri parasimpatice cu origine vagală. Aceste ramuri pot sau nu să sufere întrerupere în ganglionii plexurilor prevertebrale înainte de a se îndrepta către organul final. Oricum ar fi, bogăția ramurilor nervoase simpatice și parasimpatice care iau parte la formarea plexurilor este așa de mare, împletirea lor așa de intimă, încît ramurile eferente ale plexurilor încetează de a mai fi ramuri pur simpatice sau ramuri pur parasimpatice; ele sînt ramuri vegetative mixte, provenind din ambele sisteme, fără ca să fie posibilă izolarea macroscopică a fiecăruia.

Plexurile prevertebrale destinate organelor care nu au suferit migrări anatomice rămîn mai mult sau mai puțin în raport strîns cu coloana vertebrală (plexul faringian). Cele destinate organelor care au suferit migrări importante, depărtîndu-se de punctul lor de origine, sînt depărtate de organele ce le deservesc și se leagă de ele prin ramuri eferente lungi. Deoarece aceste ramuri pentru a ajunge la viscere vor împrumuta de cele mai multe ori traiectul vasului organului respectiv, se explică ușor de ce se găsesc masele ganglionare, veritabile centre anatomo-funcționale, la originea pediculului vascular corespunzător. Astfel ganglionii mezenterici superiori, a căror fibre se duc de-a lungul arterei mezenterice superioare, către intestinul subțire și colonul drept, se găsesc așezați la originea arterei mezenterice superioare din aortă. Ganglionii renali, a căror fibre se îndreaptă spre rinichi, sînt plasați la originea arterelor renale din aortă.

Rămîne să continuăm studierea morfofiziologică a plexurilor prevertebrale din diversele regiuni ale organismului.

PLEXURILE PREVERTEBRALE DIN REGIUNEA GÎTULUI

În regiunea cervicală se descriu următoarele plexuri:

1) *Plexul faringian* (plexus pharyngeus). Este format din cîteva fibre de origine simpatică, plecate de la nivelul ganglionilor cervicali superior și inferior, care ajung la faringe fie direct, fie că întovărășesc diverse artere faringiene. Ajunse la organ, ele se anastomozează larg cu fibre pe care le trimite către faringe nervul vag și formează un plex în ochiurile căruia s-au putut pune în evidență mici mase ganglionare. Către plexul faringian trimite cîteva ramuri și nervul glosofaringian, dar este probabil că aceste ramuri intervin numai ca nervi ai vieții de relație.

2. *Plexul laringian**. Laringele este inervat numai de doi pediculi nervoși, formați din nervii laringeu superior și laringeu inferior. Amîndoi nervii însă conțin în structura lor trei categorii de fibre: a) Fibre cerebrospinale, ținînd de nervul vag al vieții de relație și care se distribuie mușchilor și mucoasei laringelui. b) Fibre parasimpatice, cu originea în nucleul dorsal al vagului. c) Fibre simpatice, pe care le primesc sub forma de anastomoze fie din ganglionul cervical superior, fie din ganglionul stelat (pentru recurent). De-a lungul acestor fibre simpatice s-au găsit de diverși autori (Hédon, Nicolas, etc.) ganglioni microscopici; de aceea, ele ar reprezenta un adevărat plex prevertebral laringian, destinat laringelui și concentrat în lungul nervilor laringieni.

3. *Plexul tiroidian* (fig. 540). Glanda tiroidă primește ramuri simpatice plecate direct din gan-

---

* În nomenclatura internațională s-au omologat doar: rami laryngopharyngei.

glionul cervical simpatic superior, iar altele îi sosesc indirect prin mici ramuri nervoase, care se desprind din nervul cardiac superior sau din nervul laringeu superior. Toate aceste ramuri, după ce au format un plex (Allamartine) se reunesc sub forma unui pedicul nervos, care se alătură arterei tiroidiene superioare şi o dată cu ea pătrund în polul superior al glandei, pol care reprezintă astfel, la acest nivel, un adevărat hil vasculonervos. Diferiţi autori semnalează existenţa unui plex simpatic în jurul arterei tiroidiene inferioare; acest plex n-ar avea însă decît o acţiune vasomotorie, fără să intervină direct în inervaţia funcţională a glandei.

PLEXURILE PREVERTEBRALE TORACICE

În regiunea toracelui distingem două mari plexuri prevertebrale: plexul cardiac şi plexul pulmonar.

1. *Plexul cardiac* (plexus cardiacus) (fig. 540) este format din fibre nervoase, cunoscute sub numele de nervi cardiaci superior, mijlociu şi inferior, care provin din cei trei ganglioni cervicali simpatici şi din nervul vag. Aceste fibre, coborînd din regiunea gîtului în torace, ajung în dreptul cîrjei aorte (fig. 68), faţă de care se comportă diferit: a) cele mai numeroase trec îndărătul cîrjei aortei, b) cele mai puţine trec pe dinaintea acesteia. Toate aceste fibre însă, în ultima instanţă, converg spre a se anastomoza într-un spaţiu restrîns, delimitat în sus şi la dreapta de porţiunea ascendentă şi transversală a arcului aortei, inferior de ramura stîngă a arterei pulmonare, iar la stînga de canalul arterial. În ochiurile acestui plex se găseşte adeseori un ganglion nervos, cunoscut sub numele de ganglionul lui Wrisberg (ganglia cardiaca) *.

Alteori, în locul unui ganglion individualizat se găseşte o masă nervoasă diseminată în elemente ganglionare microscopice, sub forma unei aglomerări neuronale, aşezate în lungul ramurilor nervoase. Ramurile eferente ale acestui plex se alătură vaselor coronare ale inimii, în jurul cărora formează plexuri secundare care se distribuie muşchiului cardiac.

2. *Plexul pulmonar* (plexus pulmonalis) este format din ramuri simpatice (rami pulmonales), care se desprind sub forma de colaterale ale nervilor cardiaci mijlociu şi inferior ai simpaticului cervical şi din ramuri parasimpatice, care se desprind din nervul vag în momentul în care acesta din urmă încrucişează faţa posterioară a bronhiilor. Ramurile acestea se anastomozează în jurul bronhiilor şi prezintă în drumul lor către pulmon numeroşi ganglioni microscopici, aşezaţi în ochiurile reţelei pe care o formează. Ramurile eferente ale plexului pulmonar se distribuie musculaturii bronşice cît şi parenchimului pulmonar propriu-zis.

PLEXURILE PREVERTEBRALE DIN REGIUNEA ABDOMINALĂ

În cavitatea abdominală întîlnim unul dintre cele mai vaste şi importante plexuri vegetative, şi anume plexul celiac (fig. 543).

Plexul celiac (plexus celiacus) sau plexul solar este format de regulă din trei perechi de ganglioni, la care vin ramuri aferente şi de la care pornesc ramuri eferente. Ganglionii plexului celiac sînt: 1) ganglionii celiaci; 2) ganglionii aorticorenali; 3) ganglionii mezenterici superiori.

1) Ganglionii celiaci (ganglion celiacum) sînt plasaţi de ambele părţi ale arterei celiace. Se prezintă sub forma unei semilune cu concavitatea în sus şi sînt inegali în mărime, cel din dreapta fiind totdeauna mai voluminos. În unghiurile laterale ale fiecărui ganglion celiac sfîrşeşte nervul splanhnic mare; către unghiul medial se îndreaptă cîte o ramură din nervul vag drept (fig. 547). Între cei doi ganglioni celiaci se găseşte un al treilea, median: ganglion impar.

2) Ganglionii aorticorenali (ganglion aorticorenale) sînt aşezaţi pe flancurile aortei, la nivelul emergenţei arterelor renale. Ei sînt legaţi între ei prin ramuri nervoase scurte, preaortice, ca şi ganglionii celiaci şi cei mezenterici superiori.

3) Ganglionii mezenterici superiori (ganglion mesentericum superius) se găsesc aşezaţi la originea arterei mezenterice superioare. Se leagă de asemenea între ei şi de celelalte două grupe ganglionare de mai sus.

Întreaga masă ganglionară ocupă o regiune topografică cunoscută ca regiunea celiacă şi corespunde vertebrei a 12-a toracice şi vertebrei I-a lombare. În cadrul acestei regiuni, ganglionii au următoarele raporturi: anterior masa ganglionară din stînga este în cea mai mare parte retropancreatică, şi deci vine în raport cu vasele splenice şi fasciculele muşchiului duodenojejunal al lui Treitz. Masa ganglionară dreaptă este mascată de capul pancreasului şi are în vecinătatea ei vena cavă inferioară şi porţiunea terminală a venei renale stîngi, care se termină în vena cavă inferioară şi care o acoperă în parte. Posterior ganglionii sînt aşezaţi pe flancurile arterei aorte, lateral de care se află stîlpii muşchiului diafragma. Lateral sînt în raport cu capsulele suprarenale, de care sînt legaţi prin numeroase fibre nervoase.

T12-L

II. Ramuri aferente (fig. 548): la ganglionii plexului celiac vin trei contingente de fibre nervoase: 1) din simpaticul paravertebral toracic; 2) din vagul drept; 3) din nervul frenic.

---

* Adesea în număr mai mare, de aceia pluralul din N.I.

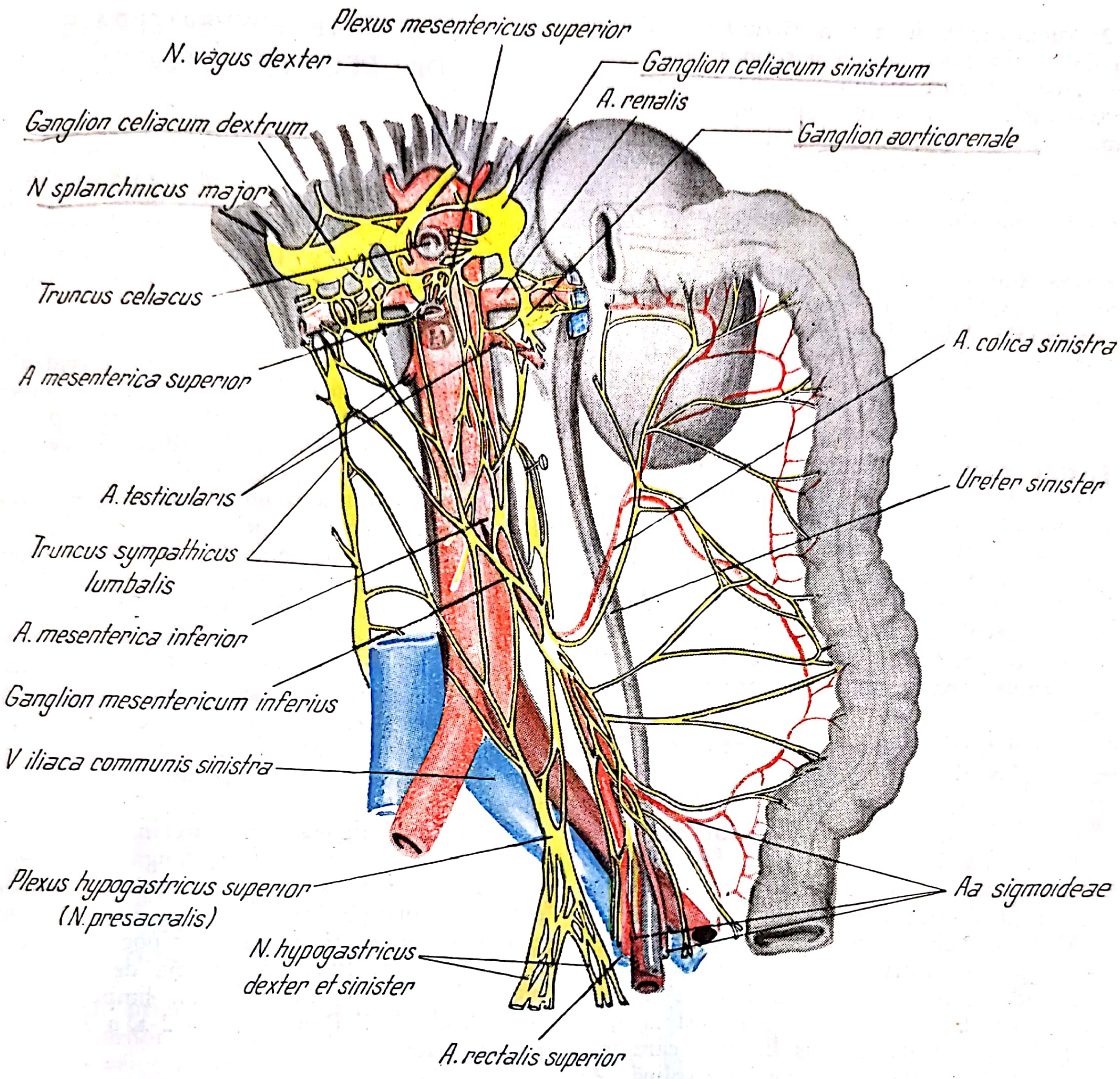
Plexus mesentericus superior
N. vagus dexter
Ganglion celiacum sinistrum
A. renalis
Ganglion celiacum dextrum
Ganglion aorticorenale
N splanchnicus major
Truncus celiacus
A. colica sinistra
A mesenterica superior
A. testicularis
Ureter sinister
Truncus sympathicus lumbalis
A. mesenterica inferior
Ganglion mesentericum inferius
V iliaca communis sinistra
Plexus hypogastricus superior (N. presacralis)
Aa sigmoideae
N. hypogastricus dexter et sinister
A. rectalis superior

Fig. 547. Ramurile plexului celiac.

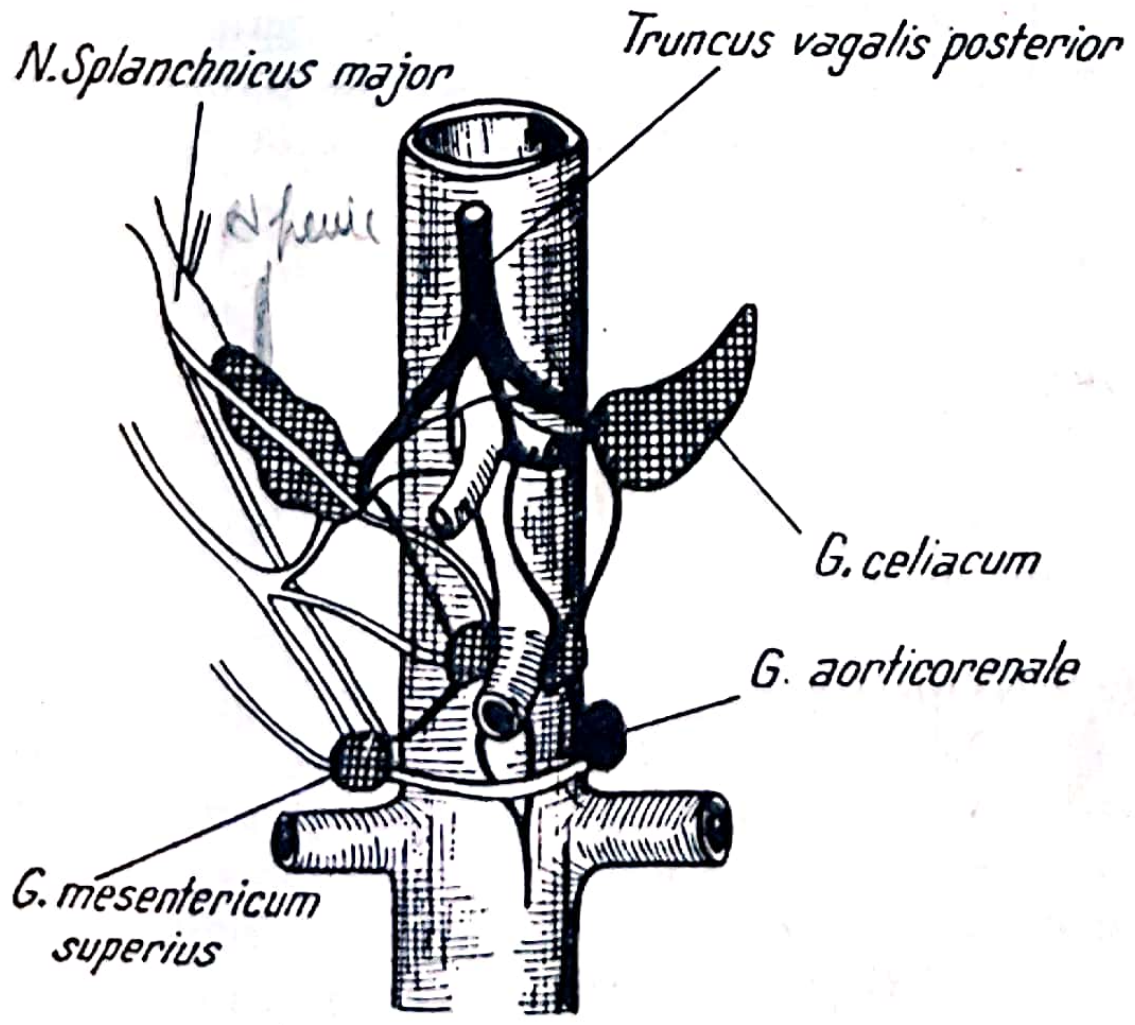
N. Splanchnicus major
Truncus vagalis posterior
N frenic
G. celiacum
G. aorticorenale
G. mesentericum superius

Fig. 548. Ramurile aferente ale plexului celiac.

1) Lanţul simpatic paravertebral toracic trimite cei trei nervi splanhnici, şi anume: nervii splanhnic mare, splanhnic mic şi splanhnic inferior. Studiul simpaticului paravertebral a arătat locul de origine şi traiectul acestor trei nervi. Reamintim numai că, o dată pătrunşi în abdomen, fiecare se termină într-un mod deosebit: nervul splanhnic mare îşi trimite cele mai multe fibre în unghiul lateral al ganglionului celiac corespunzător. Foarte puţine fibre se termină direct în glanda suprarenală, şi, în fine, şi mai puţine se amestecă cu ramurile eferente ale plexului, fără a mai suferi întrerupere în vreunul din ganglionii plexului; nervul splanhnic mic trimite fibre către toate cele trei perechi de ganglioni ai plexului şi mai ales către ganglionii aorticorenali; nervul splanhnic inferior sfîrşeşte în ganglionii aorticorenali.

post

2) Vagul drept, după ce a pătruns în abdomen şi a dat cîteva fibre pentru porţiunea posterioară a micii curburi a stomacului, se disociază în numeroase ramuri care se îndreaptă în trei direcţii: a) unele se duc în unghiul medial al ganglionului celiac drept; b) altele se duc în unghiul medial al ganglionului celiac stîng; c) altele coboară pînă la nivelul plexului mezenteric superior sau inferior.

Reiese atunci că fiecare ganglion celiac primeşte prin unghiurile sale laterale fibrele din nervul splanhnic mare şi prin unghiurile mediale fibre din vagul drept. Se formează astfel de ambele părţi ale liniei mediane cîte o ansă nervoasă, cu concavitatea îndreptată în sus. Fiecare din aceste anse cuprinde, considerînd elementele dinspre lateral spre linia mediană: fibrele nervului splanhnic mare; ganglionul celiac corespunzător; fibrele nervului vag drept. Aceste anse sînt cunoscute sub numele de ansa memorabilă a lui Wrisberg (cea din dreapta) şi a lui Laignel-Lavastine (cea din stînga)*. Este important de remarcat că nervul vag drept (de fapt truncus vagalis posterior, cu fibre din amîndouă părţile) reprezintă aportul parasimpatic în structura plexului solar.

3. Nervul frenic trimite inconstant cîteva fibre pentru ganglionul celiac drept.

III. *Ramurile eferente.* Ramurile eferente ale plexului celiac sînt destinate viscerelor din cavitatea abdominală. De obicei ele se îndreaptă către viscere împreună cu vasele cu care au traiect comun şi în jurul cărora formează plexuri secundare. Vom deosebi astfel: ① plexul coronar splanhnic (plexus gastrici) destinat stomacului, în care pătrunde în dreptul micii curburi. ② Plexul hepatic (plexus hepaticus) care se îndreaptă spre ficat. ③ Plexul splenic (plexus lienalis) care împreună cu artera splenică ajunge în splină. ④ Plexul mezenteric superior (plexus mesentericus superior) destinat intestinului subţire şi colonului drept. ⑤ Plexul renal (plexus renalis), ale cărui fibre pătrund în rinichi, însoţind ramurile arterei renale. ⑥ Plexul suprarenal (plexus suprarenalis), cu distribuţie pentru glanda suprarenală, în care se împleteşte cu fibre venite direct din nervul splanhnic mare. ⑦ Plexul mezenteric inferior (plexus mesentericus inferior), ale cărui ramuri urmînd traiectul şi ramificaţiile arterei mezenterice inferioare inervează colonul stîng. ⑧ Plexul genital (plexus ovaricus şi testicularis); ramurile acestui plex urmează drumul arterelor genitale din aortă şi de-a lungul lor se distribuie testiculului la bărbat şi ovarului la femeie. În rezumat, plexul celiac, prin ramurile sale eferente, inervează toate viscerele abdominale şi, de aceea, denumirea lui de „creier abdominal“ trebuie privită ca deosebit de sugestivă.

PLEXURILE PREVERTEBRALE DIN REGIUNEA PELVISULUI

Viscerele pelvisului sînt inervate în cea mai mare parte de ramurile plexului hipogastric.

Segmentul iniţial al acestui plex începe din dreptul bifurcării aortei în cele două artere iliace comune. În spaţiul dintre aceste două vase se întîlnesc diferite ramuri nervoase cu origine deosebită, şi anume: unele provin din simpaticul paravertebral lombar, altele pornesc din plexul mezenteric superior. Acestei porţiuni iniţiale a plexului hipogastric care posedă o individualitate reală i s-a dat numele de plex hipogastric superior (plexus hypogastricus superior) sau nerv presacrat (n. presacralis) sau plex interiliac. Nervul presacrat coboară pe promontoriu, încrucişînd pe dinainte vena iliacă comună stîngă, fiind acoperit de peritoneul parietal posterior şi rădăcina mezoului colonului sigmoid. În felul acesta, nervul presacrat pătrunde în pelvis şi se împarte în două ramuri care îmbrăţişează feţele laterale ale rectului. Fiecăreia din aceste ramuri i s-a dat numele de nerv hipogastric (n. hypogastricus). Aceştia pătrund în grosimea fasciilor sacrorectogenitopubiene şi pe măsură ce se depărtează de rect se disociază în numeroase fibre, care sfîrşesc în ganglionii numiţi ganglioni hipogastrici (ganglia pelvina).

Ganglionii hipogastrici reprezintă o masă nervoasă, de formă neregulată, lungă de 3—4 cm, orientată în plan sagital şi aşezată pe laturile şi ceva mai înaintea rectului (fig. 549). La aceşti ganglioni, în afară de nervii hipogastrici se mai termină şi alte fibre, sub forma de ramuri aferente. Ele sînt: 1) ramurile din simpaticul sacrat paravertebral. 2) Ramuri din a 2-a, a 3-a şi a 4-a pereche sacrată.

Aceste anastomoze sînt cunoscute sub numele de plex erector (nervi splanchnici pelvini sau nervi erigentes) şi ele sînt fibre parasimpatice, cu origine în măduva sacrată, ataşate perechilor 2, 3 şi 4 sacrate, de care se desprind apoi pentru a sfîrşi în ganglionul hipogastric. De la nivelul gan-

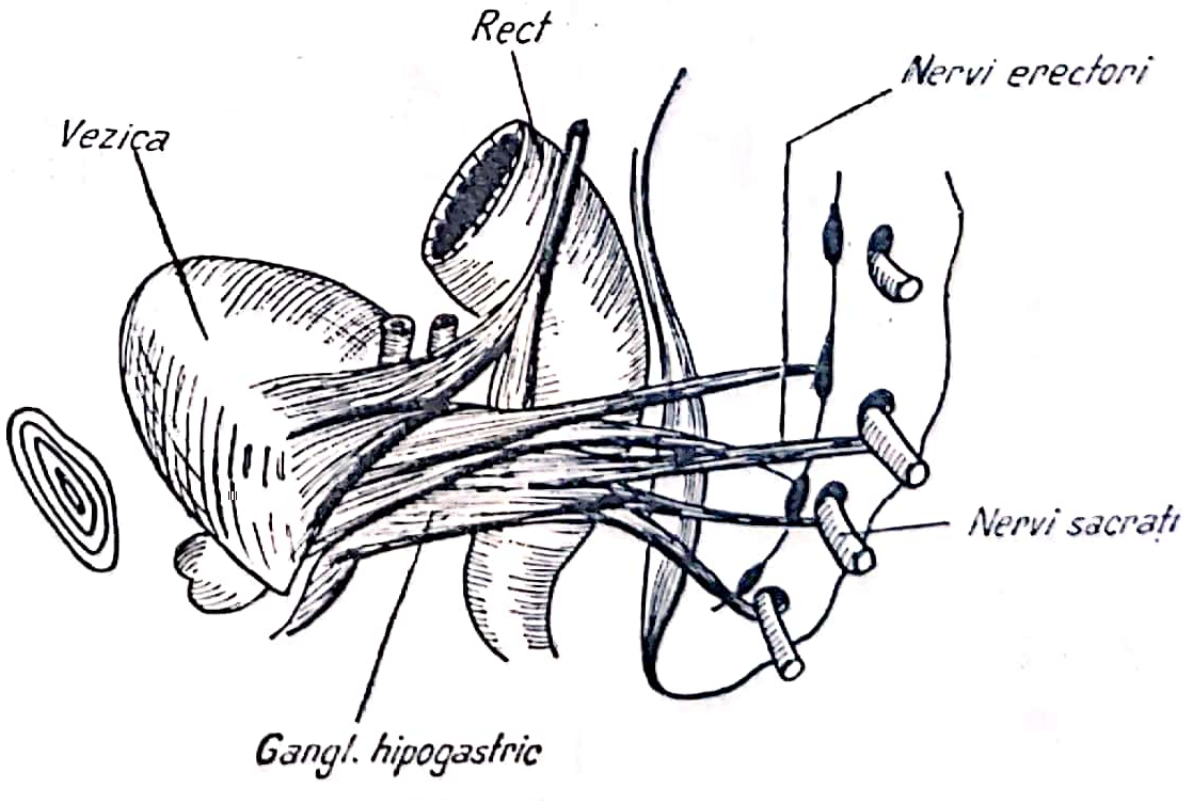

Fig. 549. Plexul hipogastric.

---

* Neomologate în nomenclatura internaţională.

glionului hipogastric pornesc numeroase ramuri eferente, care pe traiect independent sau de-a lungul vaselor se îndreaptă către toate viscerele pelvisului cărora li se distribuie.

SIMPATICUL INTRAVISCERAL

Se ştie ca cea mai mare parte din organe: intestin, inimă, ureter, vezică, uterus, vase etc., introduse într-un lichid nutritiv artificial, îşi păstrează vreme îndelungată mişcările ritmice. Ele se datoresc prezenţei unor celule şi fibre nervoase simpatice şi parasimpatice în pereţii acestor viscere, cunoscute sub numele de elemente vegetative intraviscerale. Remarcăm, aşadar, că şi simpaticul intravisceral, ca şi cel prevertebral, nu conţine numai elemente pur simpatice sau pur parasimpatice, ci, dimpotrivă, el este alcătuit din celule şi fibre vegetative mixte; de aceea, poate, în locul denumirii de simpatic intravisceral ar fi mai potrivită cea de sistem nervos vegetativ intravisceral.

Studiul acestui sistem nervos vegetativ intravisceral poate fi întreprins la nivelul vaselor şi la nivelul organelor.

1. La nivelul vaselor. Vasele de calibru mijlociu au în peretele lor două sisteme nervoase sub forma a două plexuri: a) unul superficial, situat în adventicea vasului; b) altul profund, situat în tunica medie.

a) Plexul superficial este format dintr-o reţea foarte fină, alcătuită din ramuri amielinice în special. Fibrele nervoase care formează plexul provin din nervii cerebrospinali, deoarece au primit fibre vegetative prin intermediul ramurilor comunicante cenuşii. Aceste fibre vegetative, care se desprind din nervul cerebrospinal şi care se împletesc în pereţii arterelor, formează în jurul lor un plex periarterial superficial continuu. Se înţelege atunci de ce simpatectomia periarterială are efect mai ales asupra segmentului interesat şi mai redus asupra unui teritoriu mult mai îndepărtat. Mai mult decît atît, „anumiţi nervi se servesc de adventicea vasului ca de o cale de conducere, pentru a ajunge, după caz, către glandele sudoripare, sebacee şi fibrele musculare netede ale dermului“ (Stöhr). Această părere este sprijinită de mulţi autori, care subliniază faptul că, în majoritatea organelor, bogăţia în terminaţiuni nervoase vegetative este, în esenţă în funcţie de bogăţia lor în vase.

În rezumat, plexul adventicial superficial poate fi privit ca un adevărat nerv vegetativ, care se distribuie nu numai vasului ci şi organelor: „este foarte frecvent, pentru a nu zice cel mai frecvent, ca simpaticul să întrebuinţeze această cale, pentru a ajunge în ţesuturile terminale“ (Chamby şi Coujard).

b) *Plexul profund* este situat la limita dintre adventicea vasului şi tunica medie. Din acest plex pornesc sumedenii de ramuri foarte fine, care pătrund în musculatura vasului pînă în endoteliu. Existenţa acestor fibre nervoase pînă în inima vasului explică imposibilitatea de a denerva complet o arteră.

Sistemul nervos vegetativ se extinde şi la nivelul capilarelor, care sînt înconjurate de o reţea de fibre analogă cu cea a arterelor. Această reţea de fibre se găseşte „în parte *pe* şi în parte *în* endoteliul capilarelor“; fără îndoială că fiecare celulă din peretele capilarelor este supusă influenţei nervoase; nu am putea înţelege decît cu greu că, în cursul unei inflamaţii, o singură globulă albă să poată străbate peretele capilarului fără colaborarea sistemului nervos“. (Stöhr)

2. a) În peretele tubului digestiv subdiafragmatic (plexus entericus) găsim în grosimea tunicii musculoase grămezi de celule nervoase şi fibre, care formează un plex vegetativ: *plexul lui Auerbach* (plexus myentericus). În mucoasa tubului digestiv subdiafragmatic găsim elementele unui alt plex vegetativ: *plexul lui Meissner* (plexus submucosus). Sub seroasa intestinului găsim plexus subserosus. În fine, tot în submucoasa tubului digestiv intestinal Cajal a descris existenţa unor celule nervoase, numite *celulele lui Cajal.* La ele vin să sfîrşească numeroase eferenţe din cele două plexuri ale lui Auerbach şi Meissner.

b) Celule ganglionare numeroase găsim şi în grosimea miocardului, de-a lungul fasciculului cardionector. Aceste celule sînt difuze la om, dar pe broască se găsesc condensate sub forma a trei ganglioni bine definiţi.

c) Keiffer a arătat prezenţa de celule ganglionare vegetative în musculatura uterului, mai ales în regiunea colului.

4. În sfîrşit, Tinel descrie prezenţa de celule vegetative şi în pereţii altor viscere, ca de pildă în bronhii, arterele şi venele pulmonare, pancreas, ficat şi glandele salivare.

PARASIMPATICUL PERIFERIC

Sistemul parasimpatic se deosebeşte sensibil de sistemul simpatic prin originea sa, cît şi ca structură şi morfologie generală. Reamintim că el este format din centrii de origine intraaxială, înşiraţi în bulb, punte şi mesencefal, care sînt anexaţi nucleilor de origine reală a nervilor cranieni respectivi; în distribuţia lor cefalică, nucleii şi fibrele acestea alcătuiesc parasimpaticul cranian. Pe de altă parte, centri parasimpatici destinaţi viscerelor pelvisului se găsesc în măduva sacrată şi constituie împreună cu ramurile lor eferente parasimpaticul sacrat. Dar în afara centrilor intraaxiali, parasimpaticul cuprinde ganglioni periferici, adevăraţi centri nervoşi, care servesc ca staţie de releu pentru fibrele nervoase. Fibrele de legătură a centrilor extraaxiali cu centrii intraaxiali se numesc fibre preganglionare. Cele care provin din ganglionii periferici se numesc fibre postganglionare.

Pentru parasimpaticul cranian, ganglionii parasimpatici extraaxiali sînt alăturaţi anumitor nervi cranieni. De pildă: ganglionul ciliar este un ganglion parasimpatic din complexul iridoconstrictor alăturat ramurei oftalmice a trigemenului şi este aşezat pe faţa laterală a nervului optic; ganglionul pterigopalatin, centrul de releu pentru impulsul secretor al glandei lacrimale şi al glandelor mucoase nazale, se află aşezat pe faţa medială a nervului maxilar, în groapa pterigopalatină. Ganglionul otic se găseşte pe faţa medială a n. mandibular. Exemplele se pot înmulţi şi le vom studia pe rînd în cele ce urmează. De remarcat că prin aceşti ganglioni parasimpatici trec fibre de altă natură, cum ar fi fibrele simpatice. Acestea străbat ganglionul fără a face sinapsă, care este proprie numai fibrelor parasimpatice.

Din ganglionii periferici pornesc fibre postganglionare scurte, care sînt amielinice şi care sfîrşesc într-un organ terminal. Aceste fibre eliberează la capătul lor acetilcolină, prin intermediul căreia se exercită acţiunea nervoasă asupra organului respectiv.

PARASIMPATICUL CRANIAN

Cuprinde formaţiuni vegetative parasimpatice, anexate anumitor nervi cranieni, pe care le-am studiat o dată cu aceşti nervi. Deosebim astfel:

1) Sistemul parasimpatic al celei de-a 3-a perechi de nervi cranieni (nervul oculomotor): el este destinat musculaturii irisului şi muşchiului ciliar. Centrul intraaxial al acestui sistem se găseşte în nucleul pupilar şi este aşezat în calota mezencefalului, în structura nucleului nervului oculomotor. Fibrele preganglionare se alătură nervului oculomotor şi împreună cu el pătrund în orbită (fig. 420). Aici ele se alipesc ramurei destinate muşchiului oblic inferior, pe care-l părăsesc curînd şi sub numele de rădăcină parasimpatică (motorie) sfîrşesc în ganglionul ciliar situat lateral de nervul optic, unde fac sinapsă (fig. 432). Din acest ganglion pornesc fibrele postganglionare, sub numele de nervi ciliari scurţi; aceşti nervi pătrund în globul ocular şi se distribuie musculaturii circulare a irisului (asigurînd iridoconstricţia) şi muşchiul ciliar (care intervine în acomodare).

2. Sistemul parasimpatic anexat nervului facial. Cuprinde doi nuclei intraaxiali: a) nucleul lacrimomuconazal, situat lîngă nucleul facialului motor din calota punţii; b) nucleul salivar superior (nucleus salivatorius superior), situat în dreptul nucleului tractului solitar.

a) Nucleul lacrimomuconazal trimite fibrele preganglionare de-a lungul nervului facial. Împreună cu acesta pătrund în apeductul lui Falloppio şi în dreptul primului genunchi al nervului facial, fibrele parasimpatice părăsesc nervul şi se alătură unei ramuri colaterale a acestuia, numită marele nerv pietros (n. petrosus major). Împreună cu acest nerv, fibrele parasimpatice ies din stînca temporală prin hiatusurile lui Falloppio, iau parte la formarea nervului mare vidian (n. canalis pterygoidei, radix facialis) şi părăsesc cutia craniană prin gaura ruptă. Ieşite din craniu, pătrund în conductul vidian şi ajung în groapa pterigopalatină, unde fibrele parasimpatice sfîrşesc în ganglionul pterigopalatin de pe faţa medială a nervului maxilar. De la acest ganglion pleacă fibrele postganglionare, care se îndreaptă în două direcţii:

1) unele se alătură nervului sfenopalatin (rami nasales posteriores), împreună cu care pătrund în gropile nazale, unde inervează glandele mucoasei pituitare, determinînd secreţia lor;

2) altele se alătură nervului orbitar (n. zygomaticus) şi apoi unei ramuri a acestuia, nervul lacrimopalpebral, împreună cu care ajung în glanda lacrimală şi o inervează secretor.

b) Nucleul salivator superior îşi trimite fibrele preganglionare în componenţa nervului intermediar a lui Wrisberg cu care ajung pînă la apeductul lui Falloppio, unde se alătură nervului coarda timpanului. Împreună pătrund în urechea mijlocie, pe care o părăsesc apoi şi ajung în groapa infratemporală. Aici se alătură nervului lingual, alcătuind un „ramus communicans cum chorda tympani“ şi sub forma de colaterale ale acestuia sfîrşesc în doi ganglioni parasimpatici, situaţi în podeaua bucală, şi care se numesc ganglionii submandibulari şi sublinguali. De la aceşti ganglioni pornesc fibrele parasimpatice postganglionare, care se îndreaptă către glandele salivare, submandibulare şi sublinguale, determinîndu-le secreţia.

3. Sistemul parasimpatic anexat nervului glosofaringian. Nucleul central se numeşte salivator inferior (nucleus salivatorius inferior) şi este aşezat în bulb, în vecinătatea nucleului tractului solitar. Fibrele preganglionare însoţesc nervul glosofaringian şi împreună cu acesta părăsesc craniul prin gaura jugulară. Apoi ele străbat ganglionul inferior al glosofaringianului (Ehrenritter), fără a face sinapsă şi se alătură nervului timpanic, cu care pătrund în urechea mijlocie. Ulterior, cînd nervul timpanic se desface în ramuri terminale, fibrele parasimpatice se alătură unuia dintre acestea, şi anume nervului mic pietros. De-a lungul acestui nerv, fibrele parasimpatice ies din stînca temporală prin hiatusurile lui Falloppio, părăsesc craniul prin orificiul nenumit al lui Arnold şi ajung în groapa infratemporală, terminîndu-se în ganglionul otic de pe faţa medială a nervului

mandibular. Fibrele postganglionare vor însoţi nervul auriculotemporal şi sub forma de colaterale ale acestuia merg să se distribuie glandei parotide, căreia îi dau impulsuri secretoare.

4. Sistemul parasimpatic al nervului vag. Nervul vag este un nerv deosebit de bogat în fibre parasimpatice. Ele îşi au originea în nucleul dorsal al vagului din bulb. Fibrele preganglionare care formează în parte nervul vag dau naştere plexurilor ganglionare cardiace, pulmonare sau intestinale. În ganglionii acestor plexuri fibrele preganglionare fac sinapsă cu celulele acestora şi se continuă cu fibrele postganglionare care se termină în inimă, musculatura bronhiilor, musculatura intestinală etc.

PARASIMPATICUL PELVIN

Parasimpaticul pelvin îşi are nucleii axiali în partea medială a cornului ventral de substanţă cenuşie din măduva sacrată. Fibrele preganglionare pornite din aceşti nuclei se alătură ramurilor anterioare ale plexului sacrat şi în special ramurei 2, 3 şi 4 sacrate.

O dată cu împletirea acestora în cadrul plexului sacrat, fibrele parasimpatice formează un plex, căruia i s-a dat numele de plex ruşinos (nervus pudendus). Din acest plex se îndreaptă ramuri către plexul hipogastric şi spre viscerele pelvisului, cărora le asigură inervaţia parasimpatică (v. nervi splanchnici pelvini, pag. 594).

ORGANELE DE SIMȚ

ORGANUL VEDERII (Organum visus)

Globul ocular, anexele, calea optică.

Globul ocular este segm. periferic al analizatorului vizual.
Este situat în partea ant. a cavității orbitare, mai aproape de peretele sup-ext al acesteia.

OCHIUL (oculus)

Globul ocular este alcătuit dintr-o formaţiune esenţială, fotoreceptoare, reprezentată prin retină (retina), şi dintr-o serie de alte componente, care au rolul de a asigura proiectarea pe retină a razelor luminoase, sosite din mediul înconjurător. Cu alte cuvinte, sînt anexe ale aparatului vizual. Totuşi, în limbajul anatomoclinic curent, sub denumirea de anexe (organa oculi accessoria), se înţeleg numai unele anexe ale globului ocular şi sînt scoase din această categorie elementele care, neluînd parte direct la recepţia undelor luminoase, intră totuşi în componenţa globului însuşi. În acest sens le vom trata şi noi.

Bulbul ocular (bulbus oculi) este o sferă formată din trei membrane concentrice, care delimitează un spaţiu ocupat de mediile transparente şi refringente, cu alte cuvinte de aparatul dioptric, care au rolul de a concentra razele luminoase în punctul cu rezoluţia maximă. Cele trei membrane sînt: membrana fibroasă sau sclera, membrana vasculară sau coroida şi membrana internă sau retina.

A Membrana fibroasă (tunica fibrosa oculi) este opacă în cea mai mare parte a întinderii sale şi poartă denumirea de sclerotică (sclera). Porţiunea sa anterioară este în schimb transparentă şi se numeşte cornee (cornea).

B Membrana vasculară (tunica vasculosa bulbi) are şi ea mai multe porţiuni. Partea sa cea mai întinsă dublează faţa profundă a scleroticii şi alcătuieşte coroida (choroidea). În zona anterioară, membrana vasculară prezintă o îngroşare circulară: zona ciliară (corpus ciliare), din care se desprinde o membrană fibroasă care, dispunîndu-se în plan frontal, în dreptul corneei, formează diafragma ochiului — irisul (iris).

Membrana internă — retina — este nervoasă.

Mediile transparente şi refringente sînt, pe lîngă cornee, care şi ea joacă un asemenea rol: b umoarea apoasă, c cristalinul şi d umoarea sticloasă. Umoarea apoasă (humor aqueus) este un lichid care se găseşte în camera anterioară a ochiului (camera bulbi anterior). Cristalinul (lens) este o lentilă biconvexă, care reprezintă elementul variabil al sistemului optic al ochiului. Umoarea sticloasă (corpus vitreum) este o masă semilichidă, care umple cea mai mare parte a camerii posterioare a ochiului (camera posterior bulbi).

Globul ocular se găseşte în orbită, la nivelul bazei acesteia. El se află separat de grăsimea lojei posterioare a orbitei (corpus adiposum orbitae) printr-o lamă conjunctivă, care îl înconjură pe partea sa posterioară, şi care este denumită capsula lui Tenon (vaginae bulbi). Ochiul este apărat în partea anterioară de cele două pleoape (palpebrae) care închid baza orbitei. Ele delimitează crăpătura palpebrală (rima palpebrarum), deschisă în timpul funcţionării aparatului vizual şi închisă în timpul somnului, cît şi atunci cînd asupra ochiului este proiectat un fascicul luminos prea intens etc. Suprafaţa anterioară a corneei este umectată de lacrimile secretate de glanda lacrimală (glandula lacrimalis). Ele se revarsă în fundurile de sac conjunctivale superioare (fornix conjunctivae) şi se răspîndesc pe suprafaţa anterioară a globului ocular prin mişcările de clipire ale pleoapelor. Lacrimile sînt evacuate în meatul inferior al foselor nazale (meatus nasi inferior) prin intermediul conductelor lacrimale (canaliculus lacrimalis), ale sacului lacrimal (saccus lacrimalis) şi ale canalului lacrimo-nazal (dactus nasolacrimalis).

Globul ocular se învîrteşte pe loc şi este îndreptat în direcţia obiectelor sau zonelor de explorat, cu ajutorul unor muşchi striaţi: muşchii drepţi (m. recti), şi muşchi oblici (m. obliqui). Mişcările celor doi globi oculari se produc coordonat (mişcările conjugate ale gl. oculari) pentru ca ambii ochi să exploreze simultan aceeaşi zonă din mediul înconjurător. Mecanismele de coordonare ale acestor mişcări asigură suprapunerea cîmpurilor vizuale şi viziunea binoculară. Excitaţiile luminoase recepţionate la nivelul ochilor sînt vehiculate înspre sistemul nervos central pe calea nervului optic (n. opticus). Vascularizaţia ochiului este asigurată de artera oftalmică (a. ophthalmica) şi de venele oftalmice (vv. ophthalmicae). Toate formaţiunile descrise anterior, exceptînd vasele şi nervii, alcătuiesc anexele globilor oculari (organa oculi accessoria).

Rapoar

sup - loja cerebrală ant. și sinus frontal
- inf - sinusul maxilar sup
- ant - labirint lacrimo-etmoidosinusal
- lat - fosa temporală și pterigomaxilară

Forma Globul ocular (bulbus oculi) are o formă sferică. Această sferă nu este însă perfectă. În partea anterioară, corneea bombează, avînd o curbură mai accentuată ca restul ochiului. Raza de curbură a corneei este de 8 mm, pe cînd aceea a retinei de 11,5 mm.

Pentru orientare și pentru diverse localizări se întrebuințează o serie de coordonate și termeni, fără substrat anatomic propriu-zis. Astfel, globul ocular a fost comparat cu globul terestru. I se descrie un pol anterior (polus anterior) și unul posterior (polus posterior), reprezentînd punctele lui cele mai proeminente în cele două direcții. Linia dreaptă care unește cei doi poli se numește axul ochiului. Deosebim două axe, care reprezintă de fapt diametre. Axul extern al ochiului (axis bulbi externus) se întinde de la punctul cel mai proeminent al feței anterioare a corneei la punctul cel mai proeminent al segmentului posterior al globului ocular. El măsoară circa 24 mm. Axul intern al ochiului (axis bulbi internus) unește fața posterioară a corneei din dreptul punctului celui mai proeminent al acesteia cu fața anterioară a retinei, de asemenea în dreptul punctului celui mai retras al porțiunii posterioare a acesteia. Axul intern este de aproximativ 21—22 mm. Cele două axe coincid cu ceea ce se numește axul optic al sistemului ocular (axis opticus), care trece de asemenea prin cei doi poli.

Trebuie să facem o diferență între axul optic și cel vizual. Acesta din urmă se întinde între obiectul fixat de privirea noastră și punctul viziunii maxime de pe retină, situat în *fovea centralis*. Cele două axe se întretaie la nivelul cristalinului sub un unghi ascuțit, de valoare mică. Linia circulară trasată pe suprafața globului, situată la egală distanță de cei doi poli se numește ecuator (equator). El împarte ochiul în două hemisfere egale. Meridianele (meridiani) sînt linii circulare care trec prin cei doi poli și ecuator. Se fac referințe mai ales la meridianul vertical și la cel orizontal. Dimens Diametrul transversal al ochiului este de 23,5 mm, iar cel vertical de 23 mm. Deci globul este ușor turtit de sus în jos.

MEMBRANA FIBROASĂ A OCHIULUI

(tunica fibrosa bulbi)

Membrana fibroasă alcătuiește învelișul extern al globului ocular. Ea are două porțiuni: una posterioară, opacă, numită sclerotică, și una anterioară, transparentă — corneea.

I SCLEROTICA (sclera)

Forma-segment de sferă goală cu 2 suprafețe și 2 orif

Fiecare dintre membranele globului ocular considerată separat seamănă cu o sferă goală. În consecință, li se descrie o suprafață exterioară și una interioară. Sfera goală reprezentată prin sclerotică mai prezintă încă două orificii, unul anterior mare, la nivelul căruia se continuă cu corneea, și unul mai mic posterior, determinat de trecerea nervului optic, care o perforează.

Struct Sclerotica este o membrană fibroasă rezistentă, formată dintr-o pătură groasă, numită stratul propriu al scleroticei (substantia propria sclerae), căptușită la suprafață de o lamă conjunctivă, laxă (lamina episcleralis). Pe fața profundă dinspre coroidă se așterne o altă lamă conjunctivă (lamina fusca sclerae), care o leagă de formațiunea subjacentă, adică de choroidă. Stratul propriu este alcătuit din fibre conjunctive, grupate în fascicule și lame. Printre ele se află și fibre elastice. Formațiunile conjunctive se întretaie în mai multe direcții, realizînd un fel de plasă. Ochiurile acestei plase sînt în general alungite în sens anteroposterior. Rețeaua plasei este întărită de o serie de fibre circulare, paralele cu ecuatorul. Ele sînt abundente îndeosebi în apropierea limbului sclerocorneean și devin din ce în ce mai rare înspre ecuator. Elementele conjunctive prezintă o foarte ușoară ondulație, care permite o destindere redusă a scleroticei. Revenirea la dispoziția inițială este asigurată de fibrele elastice. Însă, în general, elasticitatea și distensibilitatea scleroticei sînt foarte reduse și descresc rapid cu vîrsta.

Sclerotica are o culoare albă, o grosime de 1 mm în partea posterioară și se subțiază progresiv înspre cornee (0,6—0,7 mm). Ea este ceva mai groasă la nivelul inserțiilor musculare. Sclerotica copilului este mai subțire decît cea a adultului și din această cauză are o colorație mai albăstruie, întrucît prin translucididitate apare pigmentarea coroidei, situată dedesubt.

Suprafața exterioară a scleroticei vine în raport cu elementele orbitei. Ea este în contact direct cu foița viscerală a capsulei lui Tenon (vagina bulbi), numită și lama episclerală (lamina episcleralis), și cu spațiul suprascleral (spatium intervaginale). Prin intermediul acestora și al foiței parietale a capsulei, sclerotica are raporturi cu grăsimea orbitei (corpus adiposum orbitae), care formează un pat pentru globul ocular, cu mușchii care trec pe lîngă ea și pe urmă se inseră pe ea și cu vasele și nervii regiunii. În partea anterioară, sclerotica este superficială și apare în despicătura palpebrală. În această zonă, ea este acoperită de conjunctiva bulbară (tunica conjunctiva bulbi) și se numește albul ochiului. Este porțiunea accesibilă examenului clinic direct.

Suprafața interioară a scleroticei vine în raport cu membrana vasculară (tunica vasculosa bulbi). Legătura dintre acestea două este laxă și este realizată prin pătura cea mai superficială a coroidei, numită lamina suprachoroidea. Cele două membrane pot aluneca una pe alta grație unui sistem de spații conjunctive (spatium perichoroideale). Cînd se separă sclerotica de coroidă, artificial, prin tracțiune, o parte din țesutul lax rămîne aderent de scleră. Această parte a fost denumită lamina fusca sclerae.

Orif.

Orificiul anterior al scleroticei nu are o existență reală. La acest nivel sclerotica se continuă cu corneea. Limita dintre sclerotica opacă și corneea transparentă este evidentă și se numește limbul sclerocorneean (limbus corneae). El este identic cu circumferința corneei. La suprafață, limita dintre sclerotică și cornee este marcată de un șanț circular puțin profund, numit sulcus sclerae.

Orificiul posterior este așezat pe segmentul posterior al ochiului, medial și puțin dedesubtul polului posterior. El reprezintă locul pe unde părăsesc globul ocular firișoarele nervoase din a căror alăturare ia naștere nervul optic (n. opticus). Orificiul posterior este o fosetă crateriformă, care interesează toată grosimea scleroticei și care este astupată de o membrană perforată de o mulțime de orificii — lama ciuruită.

Lama ciuruită este formată din lamele cele mai profunde ale scleroticei, la care se adaugă și elemente din coroidă. Prin găurile ei fibrele nervului optic părăsesc globul ocular. După traversarea scleroticei, acestea se înconjură cu o teacă de mielină și în consecință nervul optic pare că se îngroașă părăsind ochiul.

Dura mater și arahnoida tecii nervului optic se continuă cu lamele superficiale ale scleroticei, iar pia mater cu lamele profunde, putînd intra în contact chiar cu coroida. Cele două spații meningeale din teacă: spațiul subdural (cavum subdurale) și spațiul subarahnoidian (cavum subarachnoideale), se termină sub forma unor funduri de sac, în contact cu globul ocular.

În apropierea limbului sclerocorneean, în straturile profunde ale scleroticei se află un canal circular, concentric cu limbul. Se numește canalul venos al lui Schlemm (sinus venosus sclerae). El este turtit anteroposterior și i se descrie un perete anterior sau extern și unul posterior sau intern (fig. 550). Lumenul canalului nu este uniform, ci

Orif. post. este situat la 4 mm înăuntrul și 1 mm dedesubtul polului post. al globului ocular. Acest orificiu are formă troncoinică cu B îndreptată post. și vîrful trunchiat anterior. La niv. vîrfului se găsește o membrană perforată de orificii prin care trec fibrele n. optic = lamina cribrosa.

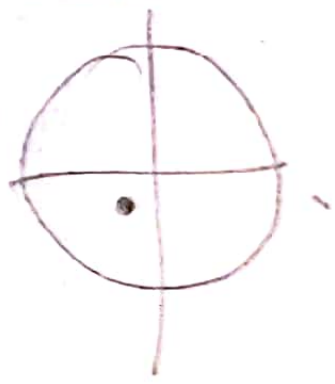

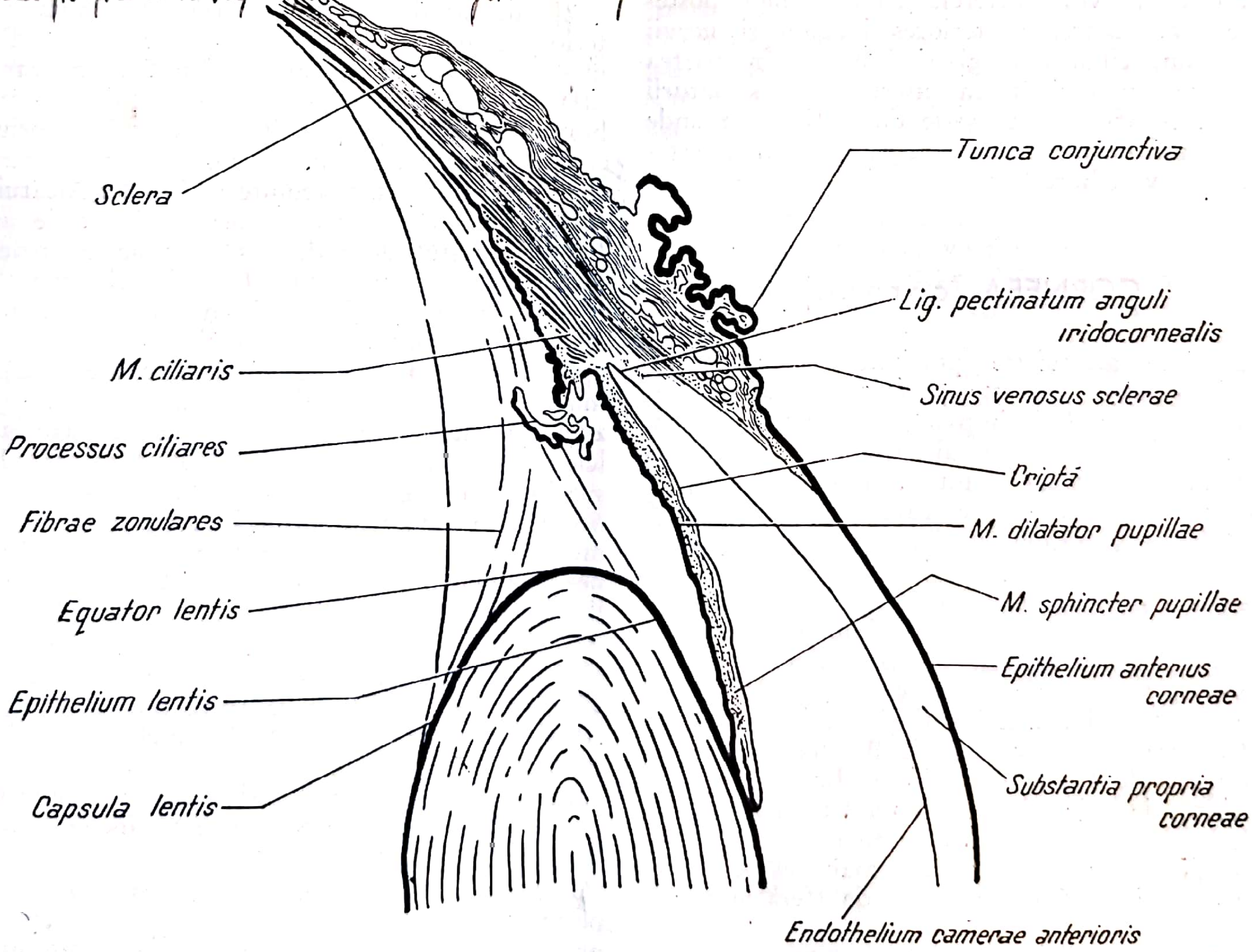
Tunica conjunctiva
Sclera
Lig. pectinatum anguli iridocornealis
M. ciliaris
Sinus venosus sclerae
Processus ciliares
Criptă
Fibrae zonulares
M. dilatator pupillae
M. sphincter pupillae
Equator lentis
Epithelium anterius corneae
Epithelium lentis
Substantia propria corneae
Capsula lentis
Endothelium camerae anterioris

Fig. 550. Secțiune sagitală prin unghiul iridocorneean

Rolul t. fibroase - sclerotica - contrabalansează presiunea intraoculară, menținînd forma gl. oc.
- protejează gl. oc.
• cornee - mediu transparent

Rapoarte - fața ant. - când fanta palpebrală deschisă - cu aerul
- închisă - cu pleoapele
- fața post - form. peretele ant al camerei ant și vine în raport cu umoarea apoasă
- circumferința corespunde limbului sclerocornean.

în multe locuri apare septat sau chiar desfăcut în canalicule multiple.

Peretele anterior al canalului venos este alcătuit de lamele scleroticei. Peretele posterior este reprezentat de o formațiune conjunctivă, plină de spații lacunare: ligamentul pectinat (lig. pectinatum anguli iridocornealis) care, pe de altă parte, după cum îl arată și numele, închide unghiul iridocornean.

Canalul venos al lui Schlemm reprezintă una din căile de scurgere a umorii apoase. El este în legătură cu camera anterioară prin spațiile ligamentului pectinat (spatia anguli iridocornealis). Conținutul canalului venos — înainte de toate umoarea apoasă — trece din lumenul lui în venele intrasclerale și în cele episclerale (vv. episclerales) *. Canalul lui Schlemm nu conține sînge decît rareori, în caz de stază venoasă accentuată.

(plex Leber)

Orif vasc-nerv:
- mijl
- post
- ant

Sclerotica este traversată nu numai de nervul optic, ci și de o serie de elemente vasculonervoase. Astfel, cu puțin înapoia ecuatorului se găsesc patru orificii (două superioare și două inferioare), situate la distanțe aproximativ egale, pe unde părăsesc globul ocular venele vorticoase (vv. vorticosae sau vv. choroideae oculi). În jurul nervului optic se află 15—20 de orificii mici, pe unde trec: arterele ciliare scurte posterioare (aa. ciliares posteriores breves), arterele ciliare lungi posterioare (aa. ciliares posteriores longae) și nervii ciliari (nn. ciliares longi și breves). În partea anterioară, în vecinătatea inserțiilor musculaturii globului se află o altă serie de orificii, pe unde trec vasele ciliare anterioare (aa. ciliares anteriores și vv. ciliares).

Vasc - art ciliare scurte post
nerv - nervi ciliari

1 CORNEEA (cornea)

Corneea alcătuiește porțiunea anterioară a tunicii fibroase. Ea este perfect transparentă și reprezintă în același timp o membrană de înveliș și un mediu refringent al sistemului optic al ochiului. Considerată în totalitate, corneea se prezintă ca o lentilă subțire, care are o față anterioară (facies anterior)) convexă, o față posterioară (facies posterior) concavă și o circumferință, reprezentată prin limbul sclerocorneean (limbus corneae), la nivelul căreia se continuă cu sclerotica (fig. 550). Porțiunea cea mai proeminentă a feței anterioare se numește vertex corneae și la nivelul ei se găsește polul anterior al globului ocular.

Corneea are o grosime de 0,8 mm în partea centrală și de 1 mm la periferie. Ea este — spre deosebire de sclerotică — complet inextensibilă și deci își păstrează forma în toate împrejurările fiziologice. Suprafețele corneei, mai ales cea anterioară, nu reprezintă segmente de sferă perfecte. Fața anterioară este mai puternic bombată în sens vertical decît în sens orizontal. Acest defect de sfericitate este corectat în mod normal de o variație de sfericitate invers conformată a cristalinului. Diametrul corneei — măsurat la nivelul feței sale anterioare — este de 11 mm în sens vertical și de 12 mm în sens transversal. Circumferința corneei este tăiată oblic, în dauna suprafeței sale superficiale. Cu alte cuvinte, sclerotica, cu care se continuă, acoperă puțin, circular, periferia corneei.

În ceea ce privește constituția sa anatomică, corneea este alcătuită din cinci straturi suprapuse: epiteliul anterior, lama elastică anterioară, țesutul propriu al corneei, lama elastică posterioară și endoteliul posterior.

1 Epiteliul anterior (epithelium anterius corneae) este un epiteliu pavimentos stratificat, foarte asemănător cu epiderma. Celulele profunde sînt cilindrice, iar cele superficiale turtite, lățite, însă necornificate. Epiteliul anterior se continuă peste circumferința corneei cu epiteliul conjunctival. În apropierea periferiei corneei, aderența conjunctivei de scleră devine mai întinsă și ia naștere o îngroșare circulară a conjunctivei, concentrică cu limbul sclerocorneean, numită inelul conjunctival (anulus conjunctivae).

2 Lama elastică anterioară (lamina limitans anterior) a mai fost numită și membrana lui Bowmann. Este o formațiune conjunctivă, pe care se află epiteliul anterior și care se continuă cu membrana bazală a conjunctivei. 3 Țesutul propriu al corneei (substantia propria corneae) este alcătuită a din fibre conjunctive reunite în lamele. Alcătuiește pătura cea mai groasă a corneei. Lamelele au o lungime destul de redusă și sînt unite unele de altele prin marginile lor. Între lamele găsim celule fixe, mobile și un sistem lacunar. Celulele b fixe sînt fibrocite, cu prelungiri numeroase, care c apar turtite pe secțiunile transversale. Celulele d mobile sînt leucocite. Sistemul lacunar este reprezentat printr-o serie de spații, așezate între lamelele conjunctive, care comunică între ele. Prin spațiile lacunare circulă limfa. Totuși, aceste spații nu sînt căi limfatice propriu-zise și nu sînt delimitate de un endoteliu. Sistemul lacunar al corneei comunică cu camera anterioară și cu rețeaua limfatică a conjunctivei.

Corneea este perfect transparentă, permițînd razelor luminoase s-o traverseze cu ușurință. Transparența ei este în legătură atît cu structura cît și cu proprietățile sale fizico-chimice. Fibrele și deci lamelele pe care le alcătuiesc acestea sînt paralele cu suprafața. Fibrilele au o grosime uniformă. Fibrilele și pătura lichidă înconjurătoare formează o unitate.

4 Membrana elastică posterioară (lamina limitans posterior) sau membrana lui Descemet este un produs cuticular al păturii endoteliale posterioare. Ea este foarte elastică și totodată destul de rezis-

---

* În literatura mai nouă venele care drenează canalul lui Schlemm poartă numele de „venae aqueae".

Corneea face parte dintr-o sferă cu raza mai mică decât raza sclerei, bombează mai mult pe supr ext a globului ocular.

tentă. Periferia ei prezintă o îngroșare circulară — inelul lui Dollinger —, care are conexiuni importante cu tunica vasculară. 5 Endoteliul posterior al corneei (endothelium camerae anterioris), după cum arată numele, limitează corneea față de camera anterioară. El este reprezentat de o pătură unică de celule endoteliale cubice, care la nivelul circumferinței corneei se continuă cu epiteliul anterior al irisului.

Vase și nervi. La adult, corneea este complet avasculară. Vasele din jur se opresc la nivelul limbului sclerocorneean, unde formează o rețea marginală. Nutriția corneei se face prin circulația lichidelor tisulare prin sistemul lacunar. Nervii corneei sînt fibre subțiri și lipsite de teaca de mielină (fibrele nervoase mielinice nu sînt transparente). Ei sînt nervi senzitivi și provin din trigemen (n. trigeminus). Iau naștere imediat din plexul format din nervii ciliari la nivelul corpului ciliar. Corneea este extrem de bogat inervată și are o sensibilitate accentuată. De-a lungul circumferinței pătrund, de jur împrejur, aproximativ 60 de firișoare, care se dispun radiar, înspre centrul corneei. Formează plexuri diferite, din care pornesc numeroase ramuscule spre elementele componente ale corneei. N. ciliari lungi.

Deosebit de bine inervat este epiteliul anterior, care vine în contact cu mediul înconjurător și deci este expus excitațiilor externe. Se pare că aproape fiecare celulă epitelială este în legătură cu firișoare nervoase. Acestea se urcă pînă aproape de suprafața epiteliului, fără totuși a o atinge. Epiteliul corneean este punctul de plecare a unui reflex, care, provocat de o atingere a suprafeței sale, determină închiderea pleoapelor, prin contracția mușchiului orbicular al pleoapelor (m. orbicularis oculi). Reflexul corneean are și o mare importanță în clinică.

MEMBRANA VASCULARĂ
(tunica vasculosa bulbi)

Membrana vasculară este tunica mijlocie a globului ocular. Prin bogăția sa mare de vase, ea contribuie în largă măsură la nutriția ochiului. Pe de altă parte, are o influență importantă asupra presiunii intraoculare și menține o temperatură constantă în interiorul ochiului, necesară funcționării elementelor vizuale. Membrana vasculară se împarte în trei porțiuni: I coroida propriu-zisă, II irisul și III zona ciliară.

I COROIDA (choroidea)

Port ant a t. vasculare

Gen Coroida este o membrană fină, pigmentată, ceva mai groasă posterior — 0,5 mm — față de porțiunea sa anterioară de 0,3 mm. Grosimea cea mai mare o atinge la nivelul fosetei centrale a retinei (fovea centralis). Are o consistență fragilă și o colorație negricioasă-brună, din cauza pigmentului pe care-l conține. Căptușește toată partea posterioară a globului ocular, iar înainte se întinde pînă la ora serrata.

Struct Prin fața sa externă vine în raport cu sclerotica. Coroida este legată de aceasta din urmă prin intermediul stratului cel mai profund al scleroticii, 1 numit lamina fusca. Lamina fusca este un strat de țesut conjunctiv lax, care permite o ușoară alunecare a celor două membrane una pe alta. Între lamele de țesut conjunctiv se află o serie de lacune, a căror totalitate formează spațiul supracoroidian (spatium perichoroideale). Acesta este un spațiu limfatic, care este în legătură prin traiecte limfatice cu spațiul suprascleral (spatium intervaginale) dintre foițele capsulei lui Tenon (vagina bulbi). După cum am arătat anterior, în cursul separării scleroticii de coroidă, lamina fusca se rupe. O parte rămîne aderentă de sclerotică (lamina fusca sclerae), iar restul de coroidă (lamina suprachoroidea). Spațiul supracoroidian este traversat de vasele și nervii ciliari. 4 straturi

Al doilea strat al coroidei este reprezentat de 2 stratul vaselor mari (lamina vasculosa). Arterele au un traiect anteroposterior și au o tunică musculară puternică. Ele emit o serie de colaterale pentru stratul următor. Venele au o dispoziție foarte caracteristică. Ramusculele din confluența cărora iau naștere venulele mai mari se adună radiar într-un singur punct. De aici pleacă un vas de calibru mai mare, care apare răsucit pe traiectul său. Fenomenul se repetă și la confluența acestora din urmă. Astfel, venele coroidei au un traiect spiralat caracteristic, căruia îi și datorează denumirea de vene în vîrtej: vene vorticoase (vv. vorticosae) ~~(vv. choroideae oculi)~~ *. Pînă la urmă, venele coroidei se adună în patru vîrtejuri principale, din care pleacă patru vene vorticoase mari. Două din ele sînt superioare și două inferioare. După traversarea scleroticei prin patru puncte izolate, situate puțin înapoia ecuatorului, se varsă în venele oftalmice (v. ophthalmica superior).

profund-artere
superf-vene
Ramuri din a ciliare post scurte

3 Al treilea strat este stratul capilarelor (lamina choriocapillaris). El este alcătuit dintr-o rețea de capilare fine, cu ochiuri deosebit de dese la nivelul maculei retiniene — macula. Stratul capilar servește pentru nutriția păturii superficiale a retinei, care cuprinde celulele vizuale. Retina inversată a mamiferelor (adică cu celulele fotosensibile îndreptate spre coroidă) permite o nutriție în condiții optime, printr-o rețea vasculară bogată, fără ca aceasta să jeneze vederea.

Coroida cuprinde între vasele care intră în componența ei țesut conjunctiv lax și la nivelul laminei fusca și al stratului vaselor mari, celulele pigmentare, cărora le datorează culoarea ei în-

---

* Ambii termeni au fost admiși în N.I.

Rolul t. vasculare - nutritia gl. ocular
- tine sub dependenta ei tensiunea lichidelor intravasculare
- form. o camera obscura

Coroida are forma de segment de sferă goală cu - o supr ext convexă - sclerotica
int concavă - retina
- un orif post, mic - trec fibrele n optic
ant. mare - se continuă cu zona ciliara

chisă. Pigmentarea coroidei realizează camera obscură, necesară bunei funcţionări a aparatului optic al ochiului. Pătura cea mai internă a coroidei 4 este reprezentată prin membrana vitroasă — lamina basalis. Aceasta este o membrană anhistă şi este un produs al celulelor pigmentare ale retinei, de care aderă în consecinţă.

În partea posterioară, coroida este perforată de nervul optic. Cîteva fascicule conjunctive din coroidă intră în compoziţia lamei ciuruite a scleroticei. În partea anterioară, coroida se continuă la nivelul orei serrata cu zona ciliară.

II ZONA CILIARĂ (corpus ciliare)

Zona ciliară, numită şi corpul ciliar, este o porţiune a membranei vasculare a ochiului, care se întinde între ora serrata şi circumferinţa mare a irisului. Ea este subţire în partea posterioară şi creşte din ce în ce mai mult în grosime înspre iris. Pe secţiuni sagitale are deci o formă triunghiulară, cu baza la iris şi vîrful spre ora serrata. Între corpul ciliar propriu-zis şi coroidă se află o zonă de trecere, numită orbiculus ciliaris. Aceasta este o bandă de 3—4 mm lăţime şi este caracterizată din punct de vedere structural prin dispariţia lamei coriocapilare. Orbiculus ciliaris este separat de coroidă prin linia festonată a orei serrata. Concavitatea festoanelor este îndreptată înspre zona ciliară şi prelungirile lor brăzdează suprafaţa regiunii. Vasele orbiculului ciliar proemină uneori, formînd mici striaţii meridiane, vizibile doar cu lupa.

Zona ciliară cuprinde două categorii de formaţiuni importante: muşchiul ciliar şi procesele ciliare (fig. 551). Muşchiul se găseşte în grosimea corpului ciliar, pe cînd procesele proemină la nivelul suprafeţei sale posterioare.

1 Procesele ciliare (processus ciliares) sînt în număr variabil, de 70—90. Ele se prezintă sub forma unor proeminenţe, alungite în sens meridian, care apar dispuse radiar în jurul cristalinului, fără totuşi a-l atinge. Totalitatea lor formează aşa-numita coroană ciliară (corona ciliaris). Dimensiunile lor sînt următoarele: 2—2,5 mm lungime, 0,12 mm lăţime şi 0,8—1 mm grosime. Forma proceselor ciliare este destul de neregulată. Pentru uşurinţa descrierii, ele au fost comparate cu piramide triunghiulare. Baza piramidei sau mai bine-zis extremitatea ei voluminoasă în formă de măciucă priveşte cristalinul (fig. 551). Dintre cele trei feţe, cea anterioară aderă de corpul ciliar. Feţele posterolaterale delimitează între ele nişte depresiuni, numite văi ciliare. Zonula lui Zinn (zonula ciliaris), trecînd peste procesele ciliare, transformă văile omonime într-o serie de spaţii, în comunicare cu camera anterioară a ochiului (camera bulbi anterior). Între procesele

Zona ciliară pe secț. sagitală are formă triunghiulară cu:
- fața ext. - corespunde scleroticii
- int. - retinei
- baza (ant.) - marii circumferințe a iris
- vîrful (post.) - orei serrata.

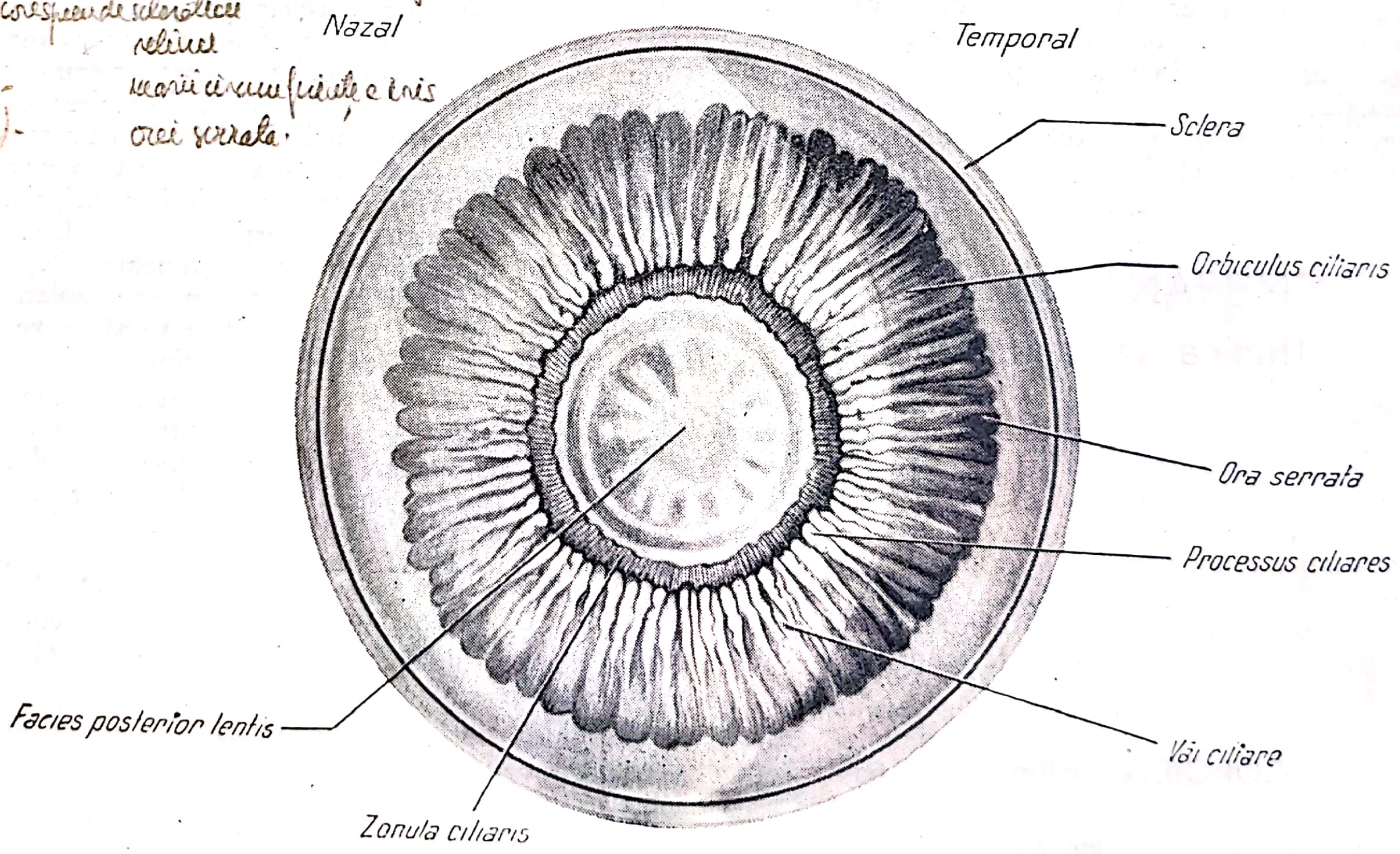

Fig. 551. Corpul ciliar. Secţiunea ochiului pe ecvator şi evacuarea corpului vitros permite inspecţia corpului ciliar şi a cristalinului.

Zona ciliară are rol: - în acomodare: prin m. ciliar
- metabolic prin secreție de electroliți
- tensional prin secreție de umoare apoasă

ciliare, deci în aceste văi, se află proeminențe asemănătoare cu procesele, de dimensiuni mult mai mici, numite plici ciliare (plicae ciliares). Atît procesele cît și plicile ciliare sînt ghemuri vasculare, mai ales venoase, unite printr-un țesut conjunctiv puțin abundent, conținînd celule pigmentare. La suprafață ele sînt acoperite de prelungirea anterioară a laminei basalis și porțiunea ciliară a retinei (pars ciliaris retinae). La nivelul proceselor ciliare are loc formarea umoarei apoase (humor aqueus).

2 *Mușchiul ciliar* (m. ciliaris) este cuprins în grosimea zonei ciliare și este format de fibre musculare netede. Cea mai mare parte din fasciculele musculare sînt orientate radiat (fibrae meridionales) (mușchiul lui Brücke). Acestea se fixează înainte pe îngroșarea circulară a membranei elastice posterioare a corneei (lamina limitans posterior), denumită inelul lui Dollinger. = m. tensor al coroidei

Pe lîngă fibrele radiare situate înapoia lor, mușchiul ciliar cuprinde și cîteva fascicule dispuse circular, concentric cu cristalinul (fibrae circulares) (mușchiul lui Müller). În totalitatea lui, mușchiul ciliar este întins între două zone de ancorare, ambele elastice, fapt care ușurează revenirea fasciculelor relaxate după o contracție musculară. Punctul lui fix este în partea anterioară, pe inelul lui Dollinger. Cînd se contractă, exercită tracțiuni asupra coroidei, deplasînd ora serrata în direcția anterioară. Prin această acțiune a sa, mușchiul ciliar intervine în acomodare, relaxînd aparatul de suspensie al cristalinului, care se fixează în zona orei serrata.

III IRISUL (iris)

Irisul joacă rolul unei diafragme, care reglează cantitatea de lumină care pătrunde în globul ocular. El are forma unui disc perforat la mijloc, prezentînd o față anterioară, o circumferință mare și alta mică. Circumferința mică delimitează pupila. Pe secțiune se observă că cea mai mare grosime a irisului se află în vecinătatea orificiului pupilar — 0,8—1 mm. Înspre inserția sa periferică, el este mult mai subțire (0,3 mm).

Circumferința mare (margo ciliaris) se continuă cu corpul ciliar. De cele mai multe ori, ea este mascată de porțiunea cea mai anterioară a scleroticei. Circumferința mică (margo pupillaris) este aproape perfect circulară la om și este acoperită de epiteliul posterior al irisului, care se răsfrînge și asupra ei. După cum îi arată și numele, delimitează orificiul pupilar.

Trebuie să precizăm că irisul nu se află întins într-un plan frontal strict. Circumferința sa mică pare că ar fi împinsă de cristalin în direcție anterioară, aflîndu-se înaintea planului în care se găsește circumferința mare. Irisul ar fi comparabil cu o farfurie puțin adîncă, perforată la mijloc și orientată cu fundul înainte. Fața anterioară (facies anterior) are o suprafață neregulată și este diferit colorată, după indivizi.

Fața anterioară a irisului are un diametru de 12—13 mm și prezintă două zone de un aspect diferit, numite inele colorate. Inelul colorat intern (anulus iridis minor) are o lățime de 1—2 mm și prezintă o serie de striații fine, dispuse radiar. Inelul colorat extern (anulus iridis major) este mai lat, de 3—4 mm, și are de asemenea striații radiare. Acestea nu sînt însă vizibile peste tot, fiind mascate pe alocuri de pete neregulate, rezultînd din condensarea elementelor stromei iridiene. Cele două inele colorate sînt separate de un fel de linie festonată, de aceeași natură ca și formațiunile precedente. La nivelul ei, irisul prezintă maximul de grosime.

Pe fața anterioară a irisului se mai constată, la nivelul zonei colorate externe, cîteva plici concentrice, cu orificiul pupilar. Se numesc plicile irisului (plicae iridis). Ele s-ar observa numai în condițiile unei pupile larg dilatate. După alții, sînt doar artefacte, care se observă numai după moarte.

Fața posterioară a irisului (facies posterior) este ușor concavă și privește cristalinul. Ea este căptușită pe toată întinderea ei de un epiteliu pigmentar — porțiunea iridiană a retinei (pars iridica retinae) — și are în consecință o colorație închisă.

Constituția anatomică. Irisul este format dintr-o stromă conjunctivă specială (stroma iridis), alcătuită mai ales din celule asemănătoare cu cele 1 mezenchimatoase. Ele prezintă o serie de prelungiri, care, anastomozîndu-se între ele, formează o rețea, în ochiurile căreia se află o substanță fundamentală semilichidă. Fibrilele colagene sînt foarte rare și subțiri. Stroma este așezată între două pături limitante, una anterioară, iar alta posterioară. Celulele stromei de la nivelul feței anterioare a irisului, alăturîndu-se, alcătuiesc în unele locuri un fel de strat endoteliform discontinuu, reprezentat prin așa-zisa membrană anterioară (endothelium camerae anterioris). Nu există însă un acoperămînt endotelial continuu. Între striațiile irisului se află depresiuni, cripte sau stomate, care niciodată nu sînt acoperite de un strat celular. La nivelul lor, umoarea apoasă poate pătrunde direct în stromă. Celulele stromei sînt încărcate cu o cantitate variabilă de pigment și abundența acestuia are o mare influență asupra colorației irisului.

1 limit ant
2 stroma
3 limit post

Pe lîngă elementele descrise anterior, în constituția irisului intră și o serie de vase, care îi 2 dau consistența și rigiditatea necesară, din punct de vedere funcțional. Arterele și venele sînt dispuse în sens radiar și se continuă unele cu altele, fără interpoziția unor capilare propriu-zise. Ele au un traiect abia ondulat și sînt turgescente sub acțiunea presiunii sanguine. Datorită ondulațiilor pe care le prezintă, ele permit în același timp variații în

Limitanta ant. prin orificii prin care s-infiltrează umoarea apoasă
Limitanta post - epiteliu retinian modificat adaptat rolului de cameră obscură

întinderea suprafeţei iridiene, adică dilatarea sau constricţia orificiului pupilar.

Dilatarea pupilei poartă denumirea de midriază, iar strîmtarea ei, de mioză. Aceste modificări se produc sub acţiunea musculaturii iridiene. Această musculatură este alcătuită din fibre netede, care provin, din punct de vedere embriologic, din epiteliul retinei iridiene. Muşchiul sfincter al irisului (m. sphincter pupillae) se dispune circular, în jurul orificiului pupilar, ocupînd zona corespunzătoare inelului colorat intern. El are legături strînse cu elementele constitutive ale irisului şi ca acţiune micşorează dimensiunile pupilei. Muşchiul dilatator al pupilei (m. dilatator pupillae) este format dintr-o pătură subţire de fibre musculare netede, dispuse radiar, aplicate pe faţa anterioară a retinei iridiene. Celulele cărora le aparţin se aseamănă foarte mult cu celulele mioepiteliale ale nevertebratelor. Corpul celular se găseşte între celulele pigmentare ale retinei, iar partea contractilă este alipită de faţa ei superficială. Dilatatorul, după cum arată şi numele, contractîndu-se, lărgeşte pupila. Sfincterul pupilei este intervat de sistemul parasimpatic al nervului motor ocular (n. oculomotorius). Dilatatorul stă sub acţiunea simpaticului — centrul ciliospinal din măduva cervicotoracică. Contracţia lor se dezlănţuie pe cale reflexă, sub acţiunea excitaţiilor luminoase.

Vascularizaţia membranei vasculare a ochiului. Arterele provin din artera oftalmică (a. ophthalmica) şi se numesc artere ciliare (fig. 552) (v. angiologia).

Venele tunicii vasculare sînt canalizate în cea mai mare parte de cele patru vene vorticoase (vv. vorticosae) (vv. choroideae oculi) (fig. 553). Acestea, după ce traversează sclerotica, se varsă în venele oftalmice (vv. ophthalmicae). O parte din sîngele venos părăseşte ochiul pe calea venelor ciliare anterioare (vv. ciliares), care au un traiect

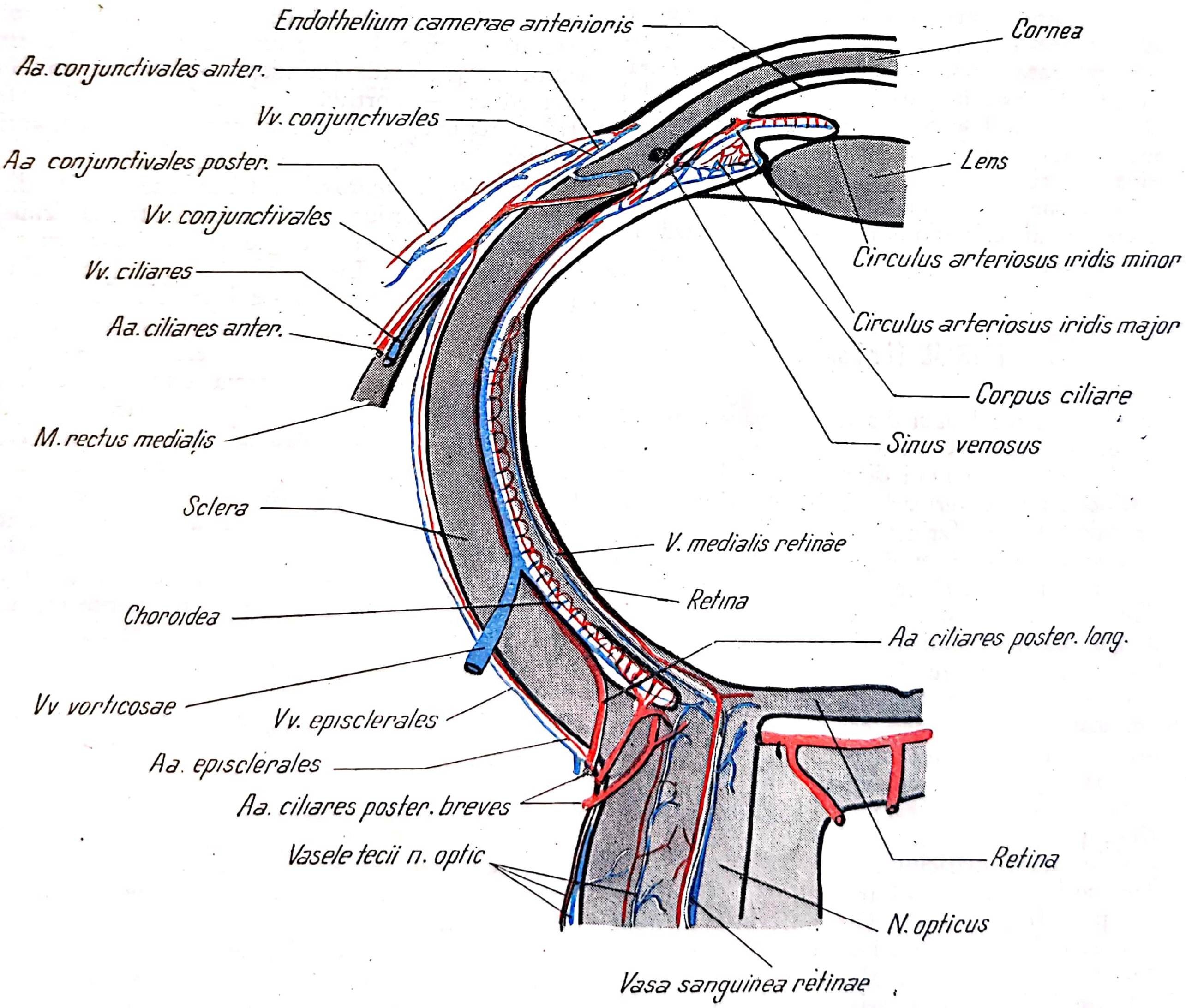
Endothelium camerae anterioris
Cornea
Aa. conjunctivales anter.
Vv. conjunctivales
Aa conjunctivales poster.
Lens
Vv. conjunctivales
Vv. ciliares
Circulus arteriosus iridis minor
Aa. ciliares anter.
Circulus arteriosus iridis major
Corpus ciliare
M. rectus medialis
Sinus venosus
Sclera
V. medialis retinae
Retina
Choroidea
Aa ciliares poster. long.
Vv vorticosae
Vv. episclerales
Aa. episclerales
Aa. ciliares poster. breves
Retina
Vasele tecii n. optic
N. opticus
Vasa sanguinea retinae

Fig. 552. Secţiune sagitală prin ochi cu vasele injectate: în roş, arterele, în albastru, venele.

Inervația:
- senzitivă - n. oftalmic (din trigemen) cu colat. = n. ciliari lungi (pt t. ext și mijl
- vegetativă

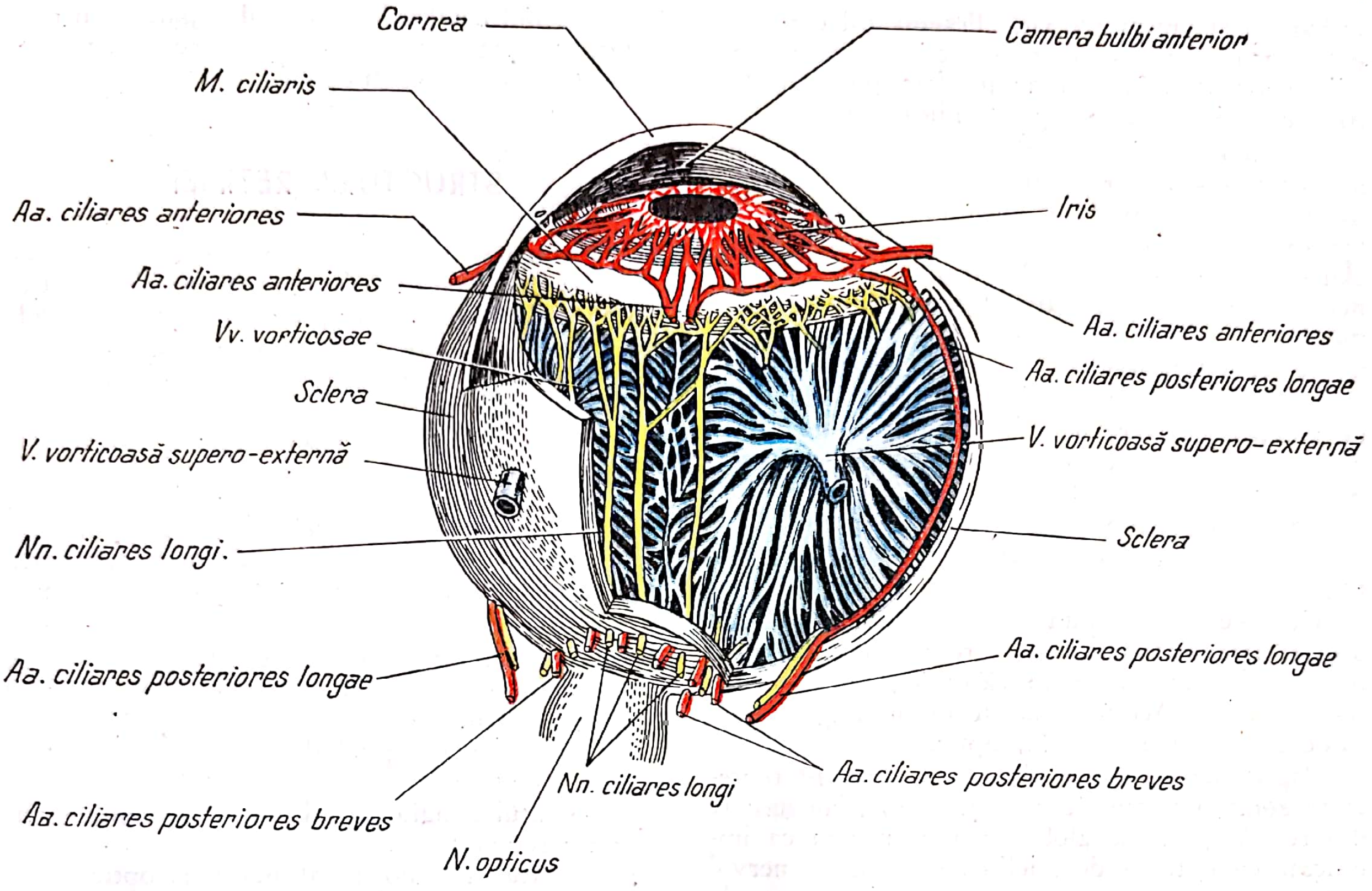
Cornea
Camera bulbi anterior
M. ciliaris
Aa. ciliares anteriores
Iris
Aa. ciliares anteriores
Aa. ciliares anteriores
Vv. vorticosae
Aa. ciliares posteriores longae
Sclera
V. vorticoasă supero-externă
V. vorticoasă supero-externă
Nn. ciliares longi
Sclera
Aa. ciliares posteriores longae
Aa. ciliares posteriores longae
Nn. ciliares longi
Aa. ciliares posteriores breves
Aa. ciliares posteriores breves
N. opticus

Fig. 553. Venele tunicii vasculare a ochiului.

identic cu arterele omonime. Ele drenează o parte din mușchiul ciliar și se varsă în venele musculare. Cercul vascular marginal al corneei este drenat prin venele conjunctivale (vv. conjuctivales), afluentele venei oftalmice (v. ophthalmica superior).

Atît diversele artere cît și venele tunicii vasculare sînt legate între ele și comunică prin ramuri anastomotice. În schimb, sistemul vascular al membranei vasculare — exceptînd legăturile foarte inconstante realizate prin arterele cilioretiniene — este complet izolat de cel al retinei.

Nervii membranei vasculare sînt reprezentați prin nervii ciliari. Nervii ciliari lungi (nn. ciliares longi) provin din nervul oftalmic (n. ophthalmicus), iar nervii ciliari scurți (nn. ciliares breves), din ganglionul ciliar (ganglion ciliare). Nervii străbat sclerotica printr-o serie de orificii situate în jurul nervului optic și pătrund în lamina fusca, împreună cu arterele ciliare. Au o direcție posteroanterioară meridiană și alcătuiesc între coroidă și sclerotică plexul coroidian, care conține o serie de celule ganglionare și inervează ambele membrane. În partea anterioară ia naștere un plex ciliar circular, situat la nivelul mușchiului ciliar. Și acest plex conține celule nervoase. Din el pleacă fibre pentru zona ciliară și iris. Nervii ciliari au în compoziția lor fibre ale sensibilității generale și fibre vegetative senzitive și motorii.

RETINA

Retina este membrana internă a ochiului și cuprinde elementele fotosensibile, care sînt impresionate de undele luminoase. Reprezintă deci formațiunea cea mai importantă din punct de vedere funcțional, fiindcă la nivelul ei excitația luminoasă este recepționată și transformată în influx nervos, care este condus pe urmă în centrii nervoși, unde el devine senzație optică.

Din punct de vedere macroscopic, retina, ca și celelalte două membrane, are forma unei sfere goale, prezentînd în consecință o suprafață exterioară și una interioară. Cea exterioară vine în raport cu membrana vasculară (tunica vasculosa bulbi), iar cea interioară cu corpul vitros. Retina nu are un orificiu posterior ca sclera și coroida, fiindcă nervul optic care perforează acestea din urmă provine chiar din retină. În schimb, are un orificiu anterior, care se află la nivelul orificiului pupilar. La nivelul lui se continuă, în cursul primelor faze ale dezvoltării ochiului, membrana pigmentară cu cea retiniană.

Retina, ca și membrana vasculară pe care se mulează, se împarte în trei porțiuni. Cea mai mare parte a ei, care se întinde înapoia orei serrata, constituie retina propriu-zisă sau partea optică a

Și se întinde de la niv. polului post până la niv. circumferinței orif. pupilar. 3 segm.:
I retina post = coroidiană = vizuală
II mijl = ciliară
III ant = iriană } = oarbă
Limita dintre retina vizuală și cea oarbă este dată de ora serrata

retinei (pars optica retinae). Fragmentul care acoperă zona ciliară se numeşte retina ciliară (pars ciliaris retinae), iar cel de pe faţa posterioară a irisului, retina iridiană (pars iridica retinae).

1 *Porţiunea optică a retinei* are un strat extern de celule pigmentare, puternic colorate în brun-închis. În rest, pe viu, membrana este perfect transparentă şi incoloră. Doar vasele se văd cu claritate în grosimea ei. La ochii ţinuţi în întuneric, retina are o coloraţie roşietică, datorită unui pigment conţinut în grosimea ei — purpura retiniană sau rodopsina.

Retina este perfect întinsă, prezentîndu-se ca un segment de sferă netedă pe ambele feţe. Acest lucru reprezintă o condiţie esenţială pentru o vedere normală. Neregularităţile, plicile retinei survenite în diferite stări patologice, tulbură mult văzul, dînd naştere la imagini cu contururi deformate.

La nivelul extremităţii posterioare a globului ocular, suprafaţa interioară a retinei prezintă două formaţiuni importante, al căror aspect diferă de restul retinei. Aceste două formaţiuni sînt: pata galbenă şi papila nervului optic.

Papila nervului optic (discus n. optici) * reprezintă zona unde fibrele nervului optic, iau naştere din retină, părăsesc globul ocular, pentru ca îmbrăcate cu o teacă de mielină, să formeze nervul optic. Papila ne apare ca o formaţiune rotundă sau uşor eliptică, cu marele ax vertical, avînd un diametru în medie de 1,7 mm. Are o coloraţie albă-gălbuie, datorită tecilor de mielină ale nervului optic, care încep de la acest nivel. Peste culoarea fundamentală se adaugă o nuanţă roşiatică, datorită reţelei capilare a nervului. În mijloc, papila este deprimată, prezentînd o fosetă (excavatio papillae). Foseta rezultă din faptul că fibrele nervoase, care în retină au un traiect orizontal, la intrarea în nervul optic descriu o serie de anse, iar ansele periferice sînt mai puternic curbate decît cele centrale.

Papila se găseşte într-un punct situat la aproximativ 4 mm medial şi 1 mm deasupra polului posterior al globului ocular. În regiunea acestui pol, corespunzînd aproape axului optic al ochiului, se află o altă formaţiune importantă a retinei: pata galbenă sau macula. Macula are o coloraţie galbenă, datorită unui pigment de aceeaşi culoare, şi este de formă ovală, cu diametrul cel mare transversal. Dimensiunile ei sînt de 2—3 mm pe 1—1,5 mm.

Pata galbenă este deprimată în centru, unde există o fosetă mică, punctiformă, numită foseta centrală (fovea centralis), locul celei mai perfecte vederi clare. În acest loc se concentrează razele luminoase venite din zona mediului exterior, asupra căreia ne fixăm privirea la un moment dat.

locul cel mai sensibil din retină

La examenul oftalmologic macula apare ca o pată întunecată pigmentată, cu un centru punctiform, strălucitor (fovea centralis).

STRUCTURA RETINEI

Din 10 straturi, mai importante 4:

Din punct de vedere funcţional, retina este alcătuită din înlănţuirea a trei tipuri celulare. Celulele care primesc excitaţia luminoasă sînt celule epiteliale modificate, specializate, senzoriale, care se numesc neuroepiteliale, fiindcă provin din ectodermul neural al diencefalului. Influxul care ia naştere este preluat de două feluri de celule nervoase propriu-zise, aşezate cap la cap. Primul reprezintă protoneuronul căii optice, iar cel de-al doilea, deutoneuronul acestei căi. Prelungirile axonice ale deutoneuronilor formează, prin alăturarea lor, ceea ce se numeşte macroscopic nervul optic.

În conformitate cu această sistematizare funcţională, stratificarea retinei prezintă trei pături de celule suprapuse (fig. 554). Acestea sînt, mergînd dinafară-înăuntru:

2 — stratul neuroepitelial (stratum neuroepitheliale);

3 — stratul ganglionar al retinei (stratum ganglionare retinae);

4 — stratul ganglionar al nervului optic (stratum ganglionare nervi optici).

Cele trei pături alcătuiesc împreună stratul cerebral (stratum cerebrale retinae).

2 Celulele senzoriale din stratul neuroepitelial sînt de două feluri: celule cu conuri şi celule cu bastonaşe. Corpul şi nucleul acestor celule se găsesc în stratul granular extern. Prelungirile lor specializate în captarea impresiilor luminoase sînt conurile şi bastonaşele, care alcătuiesc prin juxtapunerea lor stratul omonim al retinei. Conurile au un fragment intern în formă de butelie, de circa 7 microni grosime, şi o piesă externă mai îngustă, asemănătoare unui mic con ascuţit. Piesa externă este striată transversal, conţinînd un pigment numit iodopsină. Bastonaşele sînt formaţiuni cilindrice mai subţiri decît conurile, de 1,5—2 microni, şi au o grosime uniformă. Şi ele sînt compuse din două segmente: unul extern şi altul intern. Cel extern este, de asemenea, striat, ca şi cel al conurilor, şi conţine un pigment roşiatic, numit purpură retiniană sau rodopsină. Purpura retiniană joacă un rol în recepţia vizuală, fiindcă ea dispare la lumină şi se reface în ochiul ţinut la întuneric.

Atît la conuri cît şi la bastonaşe, segmentul lor intern este dotat cu proprietăţi contractile (corp mioid), graţie cărora aceste formaţiuni prezintă unele mişcări, numite retinomotoare, şi anume la lumină conurile se scurtează, iar bastonaşele se lungesc. La întuneric, ele se comportă invers. La vertebratele superioare asemenea mişcări nu au fost dovedite.

---

[*] S-a preferat discus, şi nu papilla, pentru că locul nu este bombat, ci plan, cu o excavaţie în centru.

Cel bastonaș au rol în vederea nocturnă, în percepția intensității luminii iar
conuri - diurnă, în percepția formei și culorii obiectelor.

Celulele cu conuri şi celulele cu bastonaşe prezintă prelungiri interne, care se pun în contact cu arborizaţiunile protoneuronului. Prelungirea conurilor se termină printr-o formaţiune lăţită şi ramificată, pe cînd aceea a bastonaşelor printr-o umflătură mică rotunjită.

Numărul total al bastonaşelor este mult mai mare ca cel al conurilor. În retină există aproximativ 125 milioane de bastonaşe, pe lîngă 4 milioane de conuri. La nivelul maculei, bastonaşele încep să se rărească, iar în aria fosetei centrale nu se află decît conuri. Conurile fosetei sînt mai subţiri şi mai strîns alăturate ca în restul retinei. O altă particularitate a structurii foveei centralis constă în faptul că la nivelul ei aproape toată grosimea retinei este redusă la stratul celulelor senzoriale-vizuale. Acest fapt se datoreşte celulelor dispuse foarte oblic. În restul retinei, celulele vizuale, protoneuron şi deutoneuron sînt dispuse după linii drepte, perpendiculare pe suprafaţa membranei. În foseta centrală numai vîrfurile conurilor sînt aşezate perpendicular. Prelungirea lor internă, precum şi lanţurile neuronale care urmează iau o direcţie foarte oblică, în sens centrifug faţă de axul central al fosetei. Dispozitivul este foarte asemănător cu un lan de grîu culcat de vînt, unde toate rădăcinile au păstrat o direcţie verticală. Se înţelege că aceste particularităţi structurale uşurează foarte mult excitarea celulelor vizuale şi formarea unor imagini clare, prin reducerea la maximum a păturilor pe care trebuie să traverseze razele luminoase.

Din punct de vedere funcţional, conurile recepţionează excitaţiile optice în legătură cu culorile şi forma obiectelor. Bastonaşele recepţionează luminozitatea în general, diferenţele în intensitatea razelor luminoase şi sînt adaptate pentru vederea la lumina slabă. Există deci o dualitate funcţională a retinei. Animalele care duc mai mult o viaţă nocturnă (liliacul, păsările de pradă nocturne, peştii de profunzime etc.) au în retina lor doar bastonaşe, şi la unele specii foarte rare conuri de dimensiuni mici. La animalele cu o viaţă tipic diurnă (găinile, unele reptile, şerpi, broaşte ţestoase), retina conţine aproape exclusiv numai conuri.

1 *Stratul pigmentar* (stratum pigmenti) al retinei formează pătura ei cea mai externă El este alcătuit din celule cilindrice destul de joase, hexagonale, dispuse pe un singur rînd. Acestea posedă numeroase prelungiri interne, care pătrund în stratul următor şi se dispun în jurul conurilor şi al bastonaşelor mai ales cînd pătrunde lumină multă în glob. Celulele pigmentare conţin din abundenţă

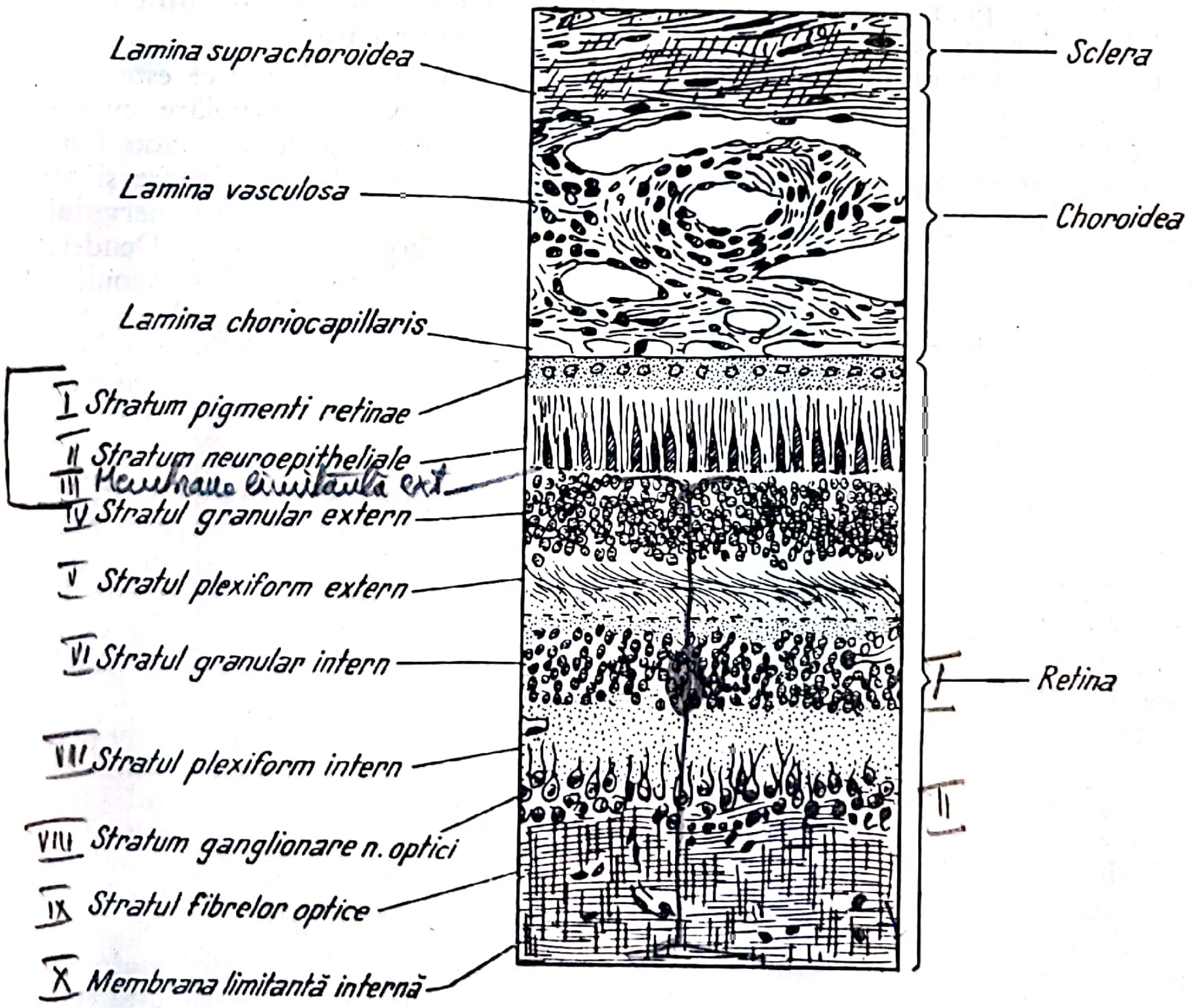
Lamina suprachoroidea
Sclera
Lamina vasculosa
Choroidea
Lamina choriocapillaris
I Stratum pigmenti retinae
II Stratum neuroepitheliale
III Membrana limitantă ext.
IV Stratul granular extern
V Stratul plexiform extern
VI Stratul granular intern
Retina
I
II
VII Stratul plexiform intern
VIII Stratum ganglionare n. optici
IX Stratul fibrelor optice
X Membrana limitantă internă

Fig. 554. Structura retinei.

Cel bastonaș au rol în vederea nocturnă, în percepția intensității luminii
conuri - diurnă, în percepția formei și culorii obiectelor.

Celulele cu conuri şi celulele cu bastonaşe prezintă prelungiri interne, care se pun în contact cu arborizaţiunile protoneuronului. Prelungirea conurilor se termină printr-o formaţiune lăţită şi ramificată, pe cînd aceea a bastonaşelor printr-o umflătură mică rotunjită.

Numărul total al bastonaşelor este mult mai mare ca cel al conurilor. În retină există aproximativ 125 milioane de bastonaşe, pe lîngă 4 milioane de conuri. La nivelul maculei, bastonaşele încep să se rărească, iar în aria fosetei centrale nu se află decît conuri. Conurile fosetei sînt mai subţiri şi mai strîns alăturate ca în restul retinei. O altă particularitate a structurii foveei centralis constă în faptul că la nivelul ei aproape toată grosimea retinei este redusă la stratul celulelor senzoriale-vizuale. Acest fapt se datoreşte celulelor dispuse foarte oblic. În restul retinei, celulele vizuale, protoneuron şi deutoneuron sînt dispuse după linii drepte, perpendiculare pe suprafaţa membranei. În foseta centrală numai vîrfurile conurilor sînt aşezate perpendicular. Prelungirea lor internă, precum şi lanţurile neuronale care urmează iau o direcţie foarte oblică, în sens centrifug faţă de axul central al fosetei. Dispozitivul este foarte asemănător cu un lan de grîu culcat de vînt, unde toate rădăcinile au păstrat o direcţie verticală. Se înţelege că aceste particularităţi structurale uşurează foarte mult excitarea celulelor vizuale şi formarea unor imagini clare, prin reducerea la maximum a păturilor pe care trebuie să traverseze razele luminoase.

Din punct de vedere funcţional, conurile recepţionează excitaţiile optice în legătură cu culorile şi forma obiectelor. Bastonaşele recepţionează luminozitatea în general, diferenţele în intensitatea razelor luminoase şi sînt adaptate pentru vederea la lumina slabă. Există deci o dualitate funcţională a retinei. Animalele care duc mai mult o viaţă nocturnă (liliacul, păsările de pradă nocturne, peştii de profunzime etc.) au în retina lor doar bastonaşe, şi la unele specii foarte rare conuri de dimensiuni mici. La animalele cu o viaţă tipic diurnă (găinile, unele reptile, şerpi, broaşte ţestoase), retina conţine aproape exclusiv numai conuri.

1 *Stratul pigmentar* (stratum pigmenti) al retinei formează pătura ei cea mai externă. El este alcătuit din celule cilindrice destul de joase, hexagonale, dispuse pe un singur rînd. Acestea posedă numeroase prelungiri interne, care pătrund în stratul următor şi se dispun în jurul conurilor şi al bastonaşelor mai ales cînd pătrunde lumină multă în glob. Celulele pigmentare conţin din abundenţă

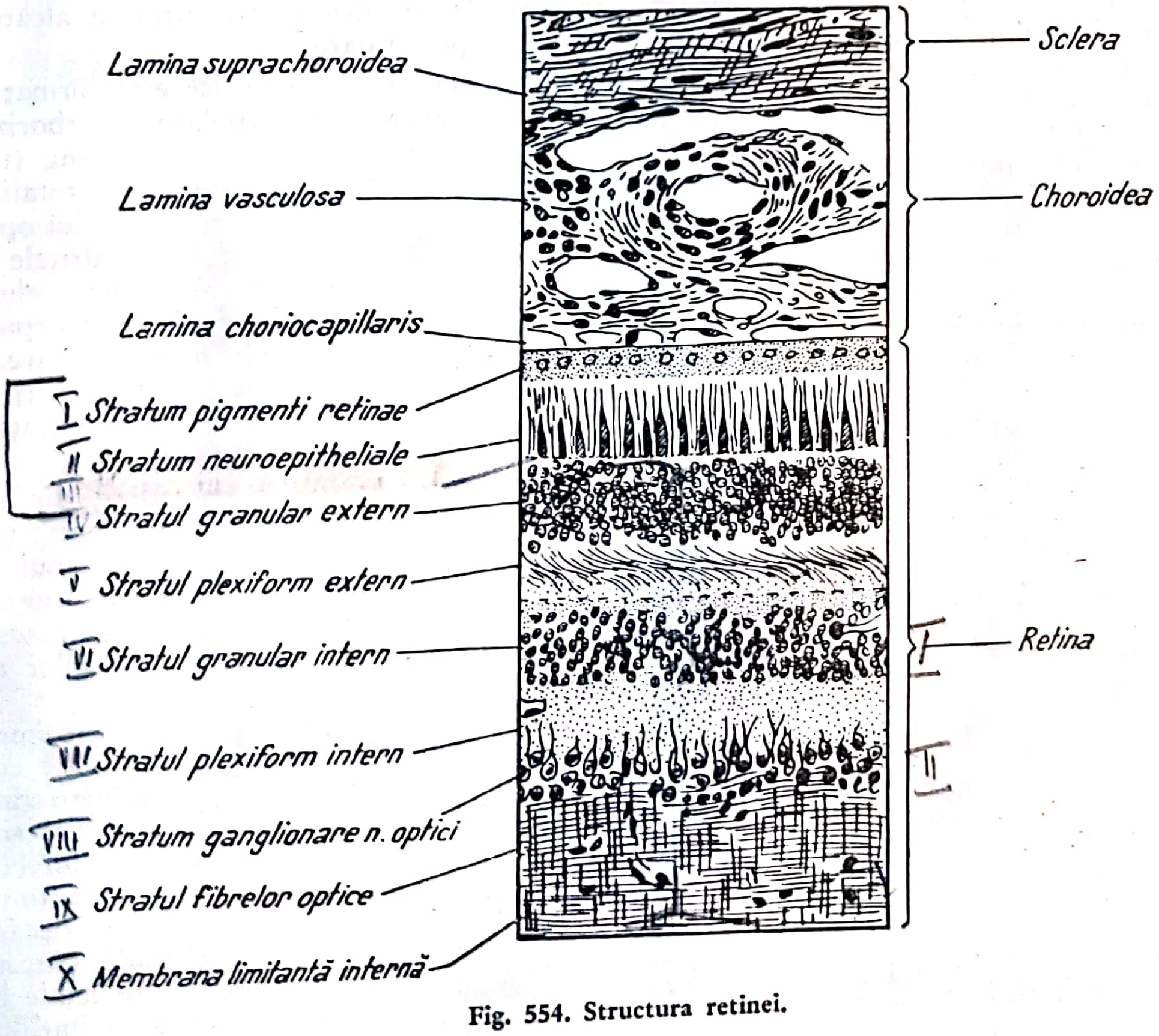
Lamina suprachoroidea
Lamina vasculosa
Lamina choriocapillaris
I Stratum pigmenti retinae
II Stratum neuroepitheliale
III
IV Stratul granular extern
V Stratul plexiform extern
VI Stratul granular intern
VII Stratul plexiform intern
VIII Stratum ganglionare n. optici
IX Stratul fibrelor optice
X Membrana limitantă internă
Sclera
Choroidea
Retina
I
II

Fig. 554. Structura retinei.

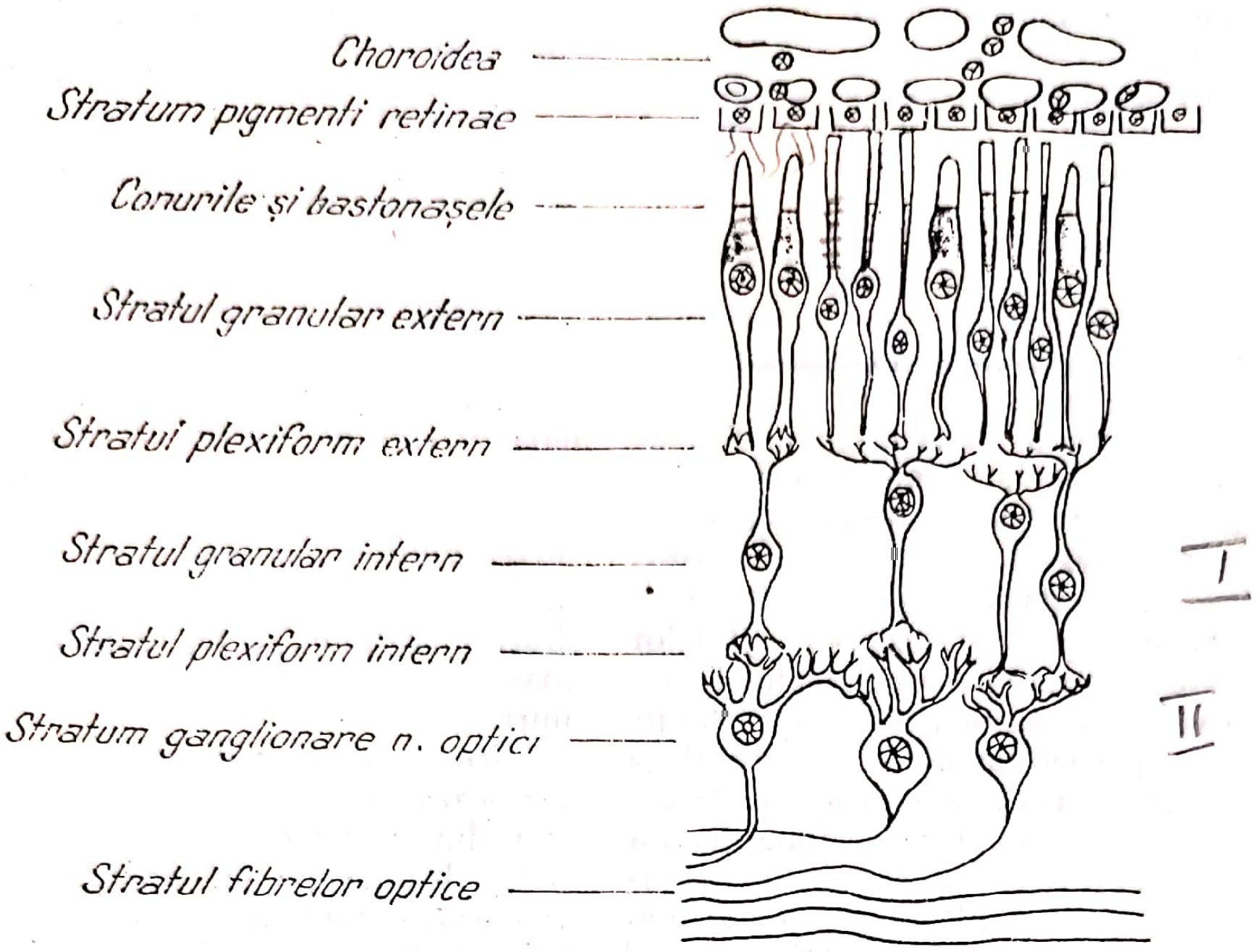

Fig. 555. Neuronii din stratul cerebral al retinei.

un pigment brun-închis, numit fuscină. În întuneric, întreaga cantitate de pigment este cantonată la nivelul corpului celular. În schimb; la lumină, granulațiile de pigment pătrund în prelungiri și delimitează astfel cîte o cămăruță obscură în jurul fiecărui con sau bastonaș. Acest dispozitiv izolează elementele fotosensibile între ele, ceea ce favorizează localizarea spațială a obiectelor, opunîndu-se difuziunii razelor luminoase. Pe de altă parte, izolarea conurilor și bastonașelor joacă un rol în claritatea și finețea percepției luminoase, gradul de umplere a prelungirilor cu pigment fiind în dependință de intensitatea luminii proiectate asupra retinei.

3 *Protoneuronul* căii optice este reprezentat de o celulă nervoasă bipolară, care poartă chiar această denumire (fig. 555). Prin analogie cu nervii spinali, celula bipolară a fost comparată cu protoneuronul pseudounipolar din ganglionii spinali. Totalitatea protoneuronilor constituie stratul ganglionar al retinei (stratum ganglionare retinae). Acest strat reprezintă de fapt un ganglion întins pe toată suprafața retinei.

Celula bipolară prezintă o prelungire externă și una internă. Prelungirea externă face sinapsă cu prelungirea internă a celulelor cu conuri și cu bastonașe, la nivelul stratului plexiform extern. Corpul celulelor bipolare ocupă stratul granular intern, iar prelungirea lor internă se pune în contact cu dendritele celulelor ganglionare în stratul plexiform intern. Tot prin analogie cu nervul spinal, prelungirea periferică ar reprezenta componența unui nerv periferic, iar prelungirea centrală ar echivala cu fibrele care intră în alcătuirea rădăcinilor posterioare.

4 *Deutoneuronul* căii optice este format de niște celule voluminoase, multipolare, cu arborizații dendritice numeroase și cu un axon lung (fig. 555). Ele se numesc celule ganglionare și totalitatea lor constituie stratul ganglionar al nervului optic (stratum ganglionare nervi optici). Dendritele celulelor ganglionare se articulează cu axonii celulelor bipolare în stratul plexiform in extern. Corpul celular se găsește în stratul celulelor ganglionare. Axonul se desprinde din polul intern al celulei, își schimbă direcția și se dispune paralel cu suprafața retinei, formînd stratul fibrelor optice.

Fibrele optice se adună, radiar, din toate direcțiile la nivelul papilei nervului optic (discus n. optici). Fasciculele de fibre, în drumul lor spre papilă, ocolesc macula. Aceasta este legată de papilă printr-o serie de fibre directe maculo-papilare. Acestea constituie originea fibrelor maculare ale căilor optice.

În concluzie, retina cuprinde în grosimea ei atît celulele senzoriale cît și elementele de conducere ale influxului nervos, ganglionul periferic anexat de obicei nervilor, un prim centru al sistemului nervos central și începutul fasciculului central al căilor optice. În ceea ce privește înlănțuirea diferitelor elemente în interiorul retinei, fiecare celulă 8-10 bipolară se articulează cu mai multe bastonașe, iar o celulă ganglionară cu mai multe celule bipolare. 8-10 Astfel are loc o concentrare a excitațiilor luminoase. În schimb, la nivelul foveei centrale, fiecărui con îi corespunde o singură celulă bipolară şi una singură ganglionară. În restul retinei, mai multe conuri se pun în legătură cu o celulă bipolară, însă nu în aşa mare număr ca bastonaşele. Se observă însă destul de frecvent lanţul format de un singur con, o singură celulă bipolară şi una ganglionară şi înafara regiunii maculare.

Formaţiunile de susţinere ale retinei. Retina derivînd dintr-o evaginaţie a sistemului nervos central, elementele de susţinere sînt de origine 1 nevroglică. Pe lîngă celulele gliale asemănătoare cu astrocitele, care se găsesc în zona celulelor ganglionare şi a fibrelor optice, ele sînt reprezentate 2 înainte de toate de fibrele lui Müller. Acestea sînt nişte celule alungite, care străbat aproape toată grosimea retinei. Nucleul lor se găseşte la nivelul stratului granular intern. Din contopirea extremităţilor iau naştere membrana limitantă internă şi cea externă. Fibra propriu-zisă se întinde între aceste două membrane. Ea are o grosime inegală şi trimite o serie de prelungiri laterale. Acestea se insinuează între elementele nervoase ale retinei, alcătuind dispozitive de susţinere pentru corpurile celulare şi pentru prelungirile lor. Probabil că fibrele lui Müller, anastomozate între ele, alcătuiesc în totalitate un vast sinciţiu de susţinere.

VASCULARIZAŢIA RETINEI
(vasa sanguineà retinae)

Vascularizaţia retinei este aproape complet independentă de vascularizaţia restului globului ocular (fig. 556). Ea este asigurată de vase care sosesc la bulb o dată cu nervul optic şi intră, respectiv părăsesc retina prin papila optică. Se numesc vasele centrale ale retinei. Artera centrală a retinei (a. centralis retinae) este o ramură a arterei oftalmice (a. ophthalmica). Pătrunde în grosimea nervului optic la nivelul feţei sale inferioare, cam la 1—2 cm distanţă de globul ocular. Se plasează în centrul nervului şi pătrunde astfel în papilă. La locul de intrare în globul ocular, artera centrală sau ramurile ei se pot pune în legătură cu un cerc arterial situat în jurul orificiului nervului optic (circulus vasculosus n. optici), provenit din anastomozarea unor ramuscule din arterele ciliare scurte posterioare (aa. ciliares posteriores breves). La nivelul papilei, artera centrală se bifurcă într-o ramură superioară şi una inferioară. Fiecare, la rîndul ei, se divide într-o ramură laterală sau temporală şi una medială sau nazală. Deosebim astfel: o arteriolă superioară temporală (arteriola temporalis retinae superior), o arteriolă superioară nazală

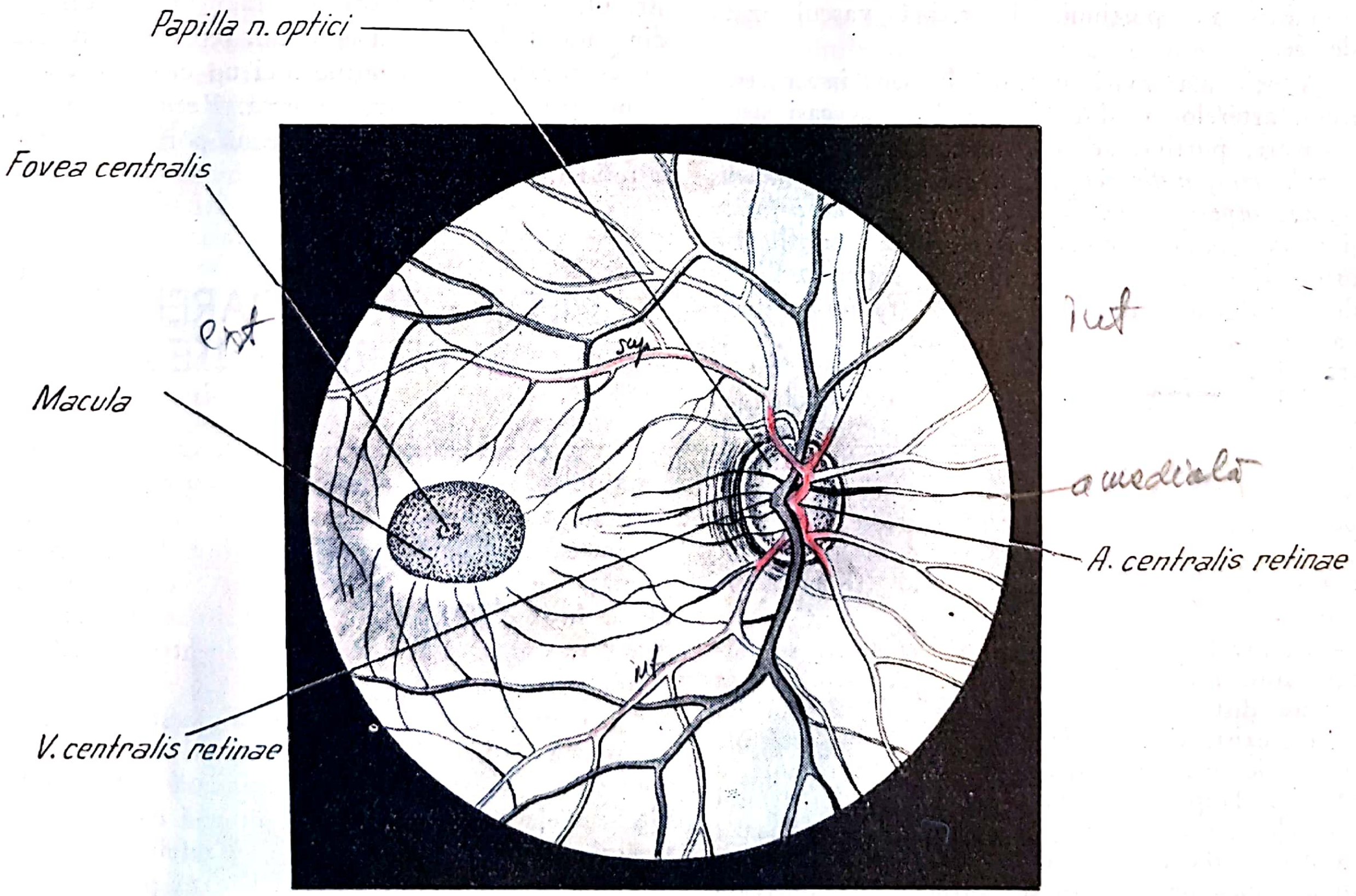

Fig. 556. Vascularizaţia retinei.

(arteriola nasalis retinae superior), una inferioară temporală (arteriola temporalis retinae inferior) şi una inferioară nazală (arteriola nasalis retinae inferior). Ramurile nazale păstrează în general direcţia iniţială a bifurcării, pînă cînd cele temporale se inflectează lateral, trecînd deasupra, respectiv dedesubtul petei galbene. Din concavitatea lor pornesc mai multe ramuscule pentru regiunea maculară, dintre care primele, care iau naştere aproape de bifurcare, se numesc chiar arteriola maculară superioară (arteriola macularis superior) şi arteriola maculară inferioară (arteriola macularis inferior). Din papilă se desprinde în direcţie medială — de pe una din ramurile de bifurcaţie ale arterei centrale — un ramuscul numit arteriola medială (arteriola medialis retinae). Diferitele ramificaţii ale arterei centrale se divid mai departe, realizînd o arborizaţie vasculară fină, care ocupă straturile interne ale retinei. Ele se întind numai pînă în stratul granular intern. Periferia maculei pare regiunea cea mai bogat vascularizată, în schimb chiar în aria maculei nu există arteriole vizibile, iar foseta centrală este avasculară. Păturile externe ale retinei sînt nutrite de către vasele coroidei. Arterele retinei sînt terminale, ramurile de diviziune ale arterei centrale nu se anastomozează între ele. Acelaşi lucru se constată şi în domeniul venelor. Exceptînd reţeaua capilară, nu există nici o legătură între ramusculele vaselor retiniene. Din această cauză, obliterarea lor patologică cauzează grave tulburări ale porţiunii de retină vascularizată de ele.

Venele mai mari urmează în sens invers traiectul arterelor şi sînt dispuse după aceeaşi sistematizare, purtînd acelaşi nume. Deosebim astfel: *venula temporalis retinae superior, venula nasalis retinae superior, venula temporalis retinae inferior* şi *venula nasalis retinae inferior*. Din confluenţa primelor două ia naştere ramura superioară, iar din confluenţa ultimelor două — ramura inferioară de origine a venei centrale a retinei (v. centralis retinae). În aceasta — direct sau prin intermediul precedentelor — se mai varsă venulele maculare: *venula macularis superior et inferior* şi venula medială a retinei (venula medialis retinae). Vena centrală pătrunde în trunchiul nervului optic, pe care-l părăseşte puţin înaintea arterei. Se varsă în vena oftalmică superioară (v. ophthalmica superior) sau direct în sinusul cavernos (sinus cavernosus).

La nivelul retinei, arterele şi venele nu se alătură spre a forma mănunchiuri vasculare, ci sînt dispuse distanţate între ele. Totuşi, după cum am văzut, există corespondenţă între diferite arteriole şi venule, ele vascularizînd teritorii aproximativ identice. După cum diviziunea trunchiului arterei centrale sau confluenţa venulelor, care formează vena centrală, are loc la nivelul papilei sau chiar în grosimea nervului optic, variază aspectul vascular observat la nivelul papilei. De obicei, din papilă radiază cîte o ramură arterială şi una venoasă superioară şi, inferioară, care după aceea suferă modalităţile de diviziune sau constituire descrise. Dacă însă separarea ramusculelor este precoce şi are loc în grosimea nervului optic, din papilă emerg în loc de două, patru sau chiar mai multe arteriole şi venule.

II *Porţiunea ciliară a retinei* (*pars ciliaris retinae*). Dincolo de ora serrata, retina se subţiază brusc; ea este alcătuită dintr-o parte optică şi dintr-un strat pigmentar (stratum pigmenti corporis ciliaris), care se continuă cu stratul analog al părţii optice a retinei. Medial de ora serrata, membrana optică este redusă la un simplu strat epitelial de celule cilindrice clare, corespunzînd stratului cerebral al retinei. Începînd de la ora serrata înainte, nu mai există însă în structura retinei nici un element nervos şi nici o celulă vizuală şi, în consecinţă, ea nu mai are funcţiune vizuală. Retina ciliară îmbracă toate anfractuozităţile zonei ciliare. Ea se mulează pe orbiculus ciliaris, pe procesele ciliare şi coboară în văile ciliare, continuîndu-se în direcţie anterioară cu retina iridiană.

III *Porţiunea iridiană a retinei* (pars iridica retinae) căptuşeşte faţa posterioară a irisului, formîndu-i stratul epitelial posterior. În realitate, acest epiteliu este format dintr-un strat dublu, din stratul pigmentar (stratum pigmenti iridis) şi dintr-un al doilea strat epitelial, reprezentînd stratul cerebral. El nu conţine nici un element vizual şi nu are nici o funcţie optică. Retina ciliară şi retina iridiană alcătuiesc împreună porţiunea oarbă a retinei.

MEDIILE TRANSPARENTE ŞI REFRINGENTE

În interiorul globului ocular, în spaţiul circumscris de cele trei membrane se află o serie de formaţiuni transparente, pe care le străbat razele luminoase în drumul lor spre retină. Ele au proprietăţi optice, frîngînd razele în aşa fel, ca ele să se întîlnească într-un focar situat pe retină. Acest fenomen este indispensabil pentru o vedere clară, normală.

În cavitatea globului ocular se găseşte o lentilă biconvexă — II cristalinul —, un lichid — III umoarea apoasă — şi o substanţă gelatinoasă — IV corpul vitros. Cele trei formaţiuni, împreună cu I corneea, alcătuiesc mediile transparente şi refringente ale ochiului, sistemul optic care realizează punerea la punct a imaginii pe retină.

rapoarte - fața ant - irisul
- fața post - corpul vitros pe care determină fosa patelaris
- circumferința - se inseră zonula Zinn.

III CRISTALINUL (lens)

Cristalinul este o lentilă biconvexă, care este așezată înapoia irisului și a orificiului pupilar (fig. 557). I se descrie o față anterioară (facies anterior lentis), o față posterioară (facies posterior lentis) și o circumferință sau ecuator (equator lentis). Fața anterioară este mai plană în comparație cu cea posterioară, și destul de puternic bombată. Punctul cel mai proeminent al feței anterioare se numește polul anterior al cristalinului (polus anterior lentis), iar punctul identic de pe fața posterioară — polul posterior (polus posterior lentis). Linia teoretică anteroposterioară care unește cei doi poli poartă denumirea de axul cristalinului (axis lentis). El măsoară 4—4,5 mm și coincide aproape în întregime cu axul optic al ochiului (axis opticus). Diametrul (lățimea) cristalinului este de circa 10 mm.

Ca structură, cristalinul este alcătuit dintr-o substanță proprie (substantia lentis), cuprinzînd un epiteliu, fibre și substanță-ciment interfibrilară, totul fiind înconjurat de o capsulă periferică. Capsula cristalinului (capsula lentis), care se mai numește și cristaloidă, este o membrană subțire, amorfă, rezistentă și care prezintă un oarecare grad de elasticitate. În orice caz, o dată secționată, marginile secțiunii se răsfrîng în afară. Se deosebește, în mod artificial, o cristaloidă anterioară și una posterioară. Cea anterioară este mai groasă. Capsula cristalinului înconjură doar elementele conținute în interiorul ei, fără să adere de acestea: cristalinul se poate decortica destul de ușor.

Epiteliul cristalinului (epithelium lentis) este un epiteliu cubic, unistratificat, care se află înapoia cristaloidei anterioare și care are aproape întinderea acesteia. Epiteliul este formațiunea care generează fibrele cristalinului. Spre periferia stratului epitelial, celulele se alungesc din ce în ce mai mult și treptat, treptat se transformă în fibre, la început încă nucleate, iar pe urmă fără nucleu.

b Fibrele cristalinului (fibrae lentis) sînt niște benzi prismatice, turtite, neregulat hexagonale pe secțiune. Ele au circa 7—10 mm lungime (în straturile superficiale), 7—12 microni lățime și 2,5—5,5 microni grosime. Fibrele iau naștere din epiteliu în tot timpul vieții. Apar din periferia stratului epitelial, la nivelul ecuatorului, și se deplasează din ce în ce mai mult, fiind împinse de fibrele noi, pe cale de formare. La un copil de trei luni au fost numărate 1 474 de fibre, iar la adulți numărul lor variază între 2 100 și 2 300.



Fig. 557. Cristalinul (fața anterioară).

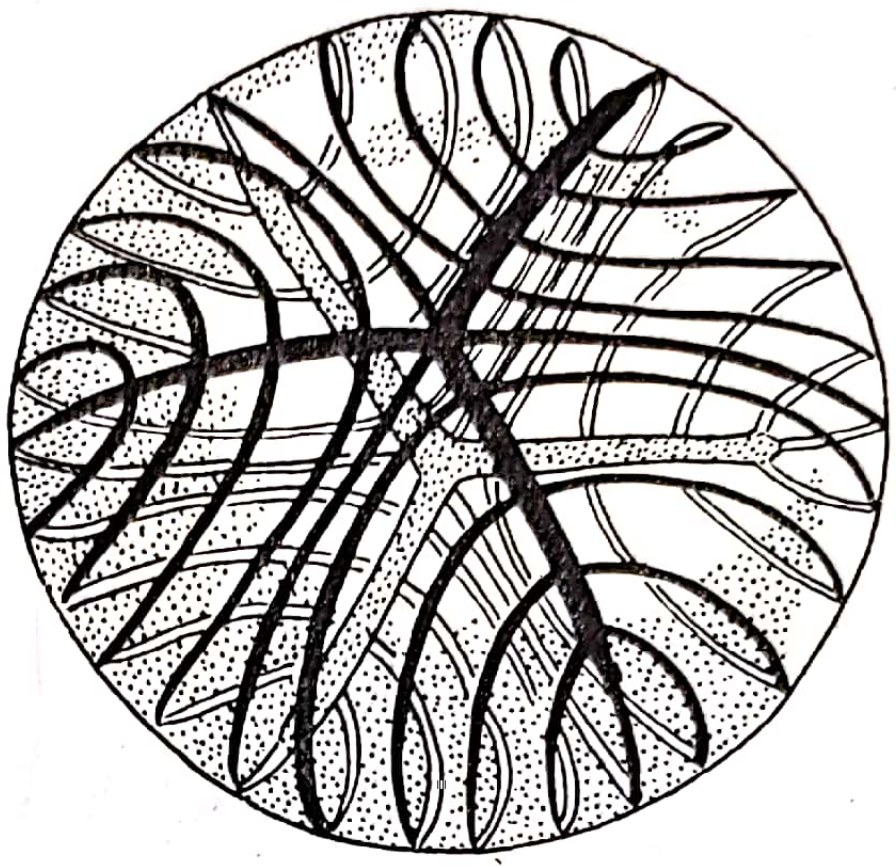

Fig. 558. Structura cristalinului.

Pe măsură ce iau naștere, fibrele se dispun în straturi concentrice. Cele centrale, primele apărute, au o direcție anteroposterioară. Celelalte descriu traiecte arcuite, din ce în ce mai complexe, pe măsură ce ne apropiem de capsulă. Extremitățile lor se întîlnesc și, fiind unite de substanța cimentară, interfibrilară, dau naștere unor formațiuni liniare, care reprezintă zonele de inserție a fibrilelor. Ele se numesc razele cristalinului (radii lentis) și din unirea lor rezultă formațiuni stelate, cu mijlocul pe axul cristalinului. Fibrilele porțiunii centrale a cristalinului, care s-a format în cursul vieții intrauterine și în prima copilărie, se desprind de pe două stele cu cîte trei raze, în formă de Y (fig. 558). Steaua anterioară reprezintă un Y în picioare, iar cea posterioară — un Y răsturnat, deci ele sînt rotate cu 180° una față de alta, iar razele stelelor formează între ele unghiuri de 60°. Cu vîrsta, stelele din straturile mai superficiale sînt mai complexe, prezentînd raze mai numeroase, 6—10. Fibrele pleacă de pe brațul uneia din stele, anterioară sau posterioară, din stratul respectiv, descriu un traiect arcuat, trecînd peste ecuator, și se inseră pe un braț apropiat al stelei opuse. Grație acestei dispoziții, fibrele au lungimi aproximativ identice.

La nou-născut, cristalinul are o consistență aproape uniformă. Cu timpul însă, se observă că masa fibrelor cristaliniene și substanța interfibrilară au un grad diferit de hidratare, și concomitent și un grad diferit de consistență, după poziția pe care o ocupă. Porțiunea centrală a cristalinului este mai săracă în apă și mai rigidă, pe cînd porțiunea periferică conține mai multă apă și este mai moale,

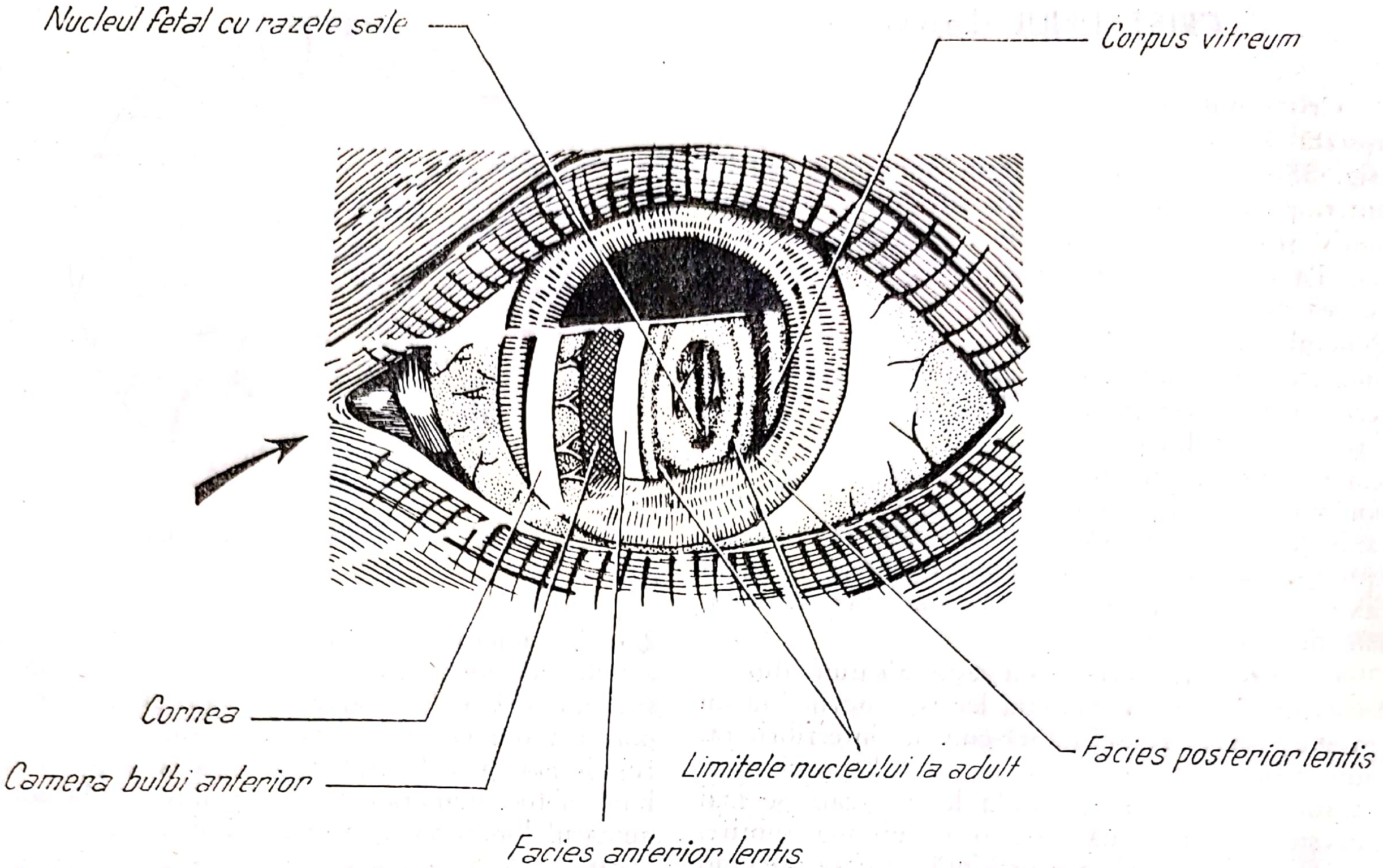

Fig. 559. Aspectul mediilor transparente ale ochiului la examenul cu lampa cu fantă.

mai deformabilă, mai elastică (fig. 559). Acest fapt are o mare importanță în acomodare. Cristalinul își variază curburile sub acțiunea unor forțe care acționează la nivelul ecuatorului său și care îl pun în tensiune și îi măresc curburile. Cînd încetează acțiunea acestora, cristalinul se turtește din nou, revenind la forma sa inițială, datorită elasticității sale. Se înțelege că porțiunea centrală, rigidă, nu ia parte decît într-o foarte mică măsură la aceste variații.

Ca poziție, cristalinul se găsește înapoia irisului și a orificiului pupilar. Circumferința mică a irisului vine în contact cu cristaloida anterioară. Suprafața posterioară, mai bombată, a cristalinului este culcată pe o depresiune a extremității anterioare a corpului vitros (corpus vitreum). Ecuatorul se află la distanță de procesele ciliare. Cristalinul este menținut și fixat puternic în această poziție de către zonula lui Zinn.

ZONULA LUI ZINN

Zonula lui Zinn (zonula ciliaris) este o formațiune circulară, care se întinde din zona ecuatorului cristalinian pînă la zona ciliară și suspendă cristalinul de aceasta din urmă. Zonula este alcătuită din nenumărate fibre fine (fibrae zonulares), care se fixează cu o extremitate a lor pe retina ciliară, iar cu alta pe capsula cristalinului (fig. 560). La acest nivel, ele dau naștere unei membrane circulare fine, suprapusă capsulei regiunii ecuatoriale, așa-numita lamelă zonulară *. Fibrele sînt dispuse radiar față de cristalin. Se disting fibre zonulare anterioare și posterioare. Cele anterioare sînt scurte și, desprinzîndu-se de pe procesele ciliare, se îndreaptă înapoi și se inserează pe fața posterioară a cristalinului, în apropierea ecuatorului. Fibrele posterioare se desprind de la nivelul orei serrata și al orbiculului ciliar, au o direcție anterioară și după ce se încrucișează cu precedentele se prind pe fața anterioară a cristalinului, tot în apropierea ecuatorului. Un număr mai redus de fibre, atît din cele anterioare cît și din cele posterioare, se fixează chiar la nivelul ecuatorului. Între fibrele anterioare și cele posterioare se delimitează, în grosimea zonulei, un spațiu concentric cu ecuatorul cristalinului, numit canalul lui Petit (spatia zonularia). El este triunghiular pe secțiune și este în comunicare cu camera anterioară, conținînd deci umoare apoasă.

Rol - mentinerea pozitiei cristalinului
- acomodare

I UMOAREA APOASĂ ȘI CAMERA ANTERIOARĂ A OCHIULUI

Umoarea apoasă (humor aqueus) este un lichid limpede, transparent, care umple niște spații situate între diverse formațiuni ale ochiului, numite cameră anterioară.

---

* Neomologată în N.I.

Irisul împarte CA în 2 compartimente:
-anterior - între cornee și fața ant. a irisului
-posterior - între fața post. a irisului și fața ant. a cristalinului
Compartimentele comunică prin orificiul pupilar.

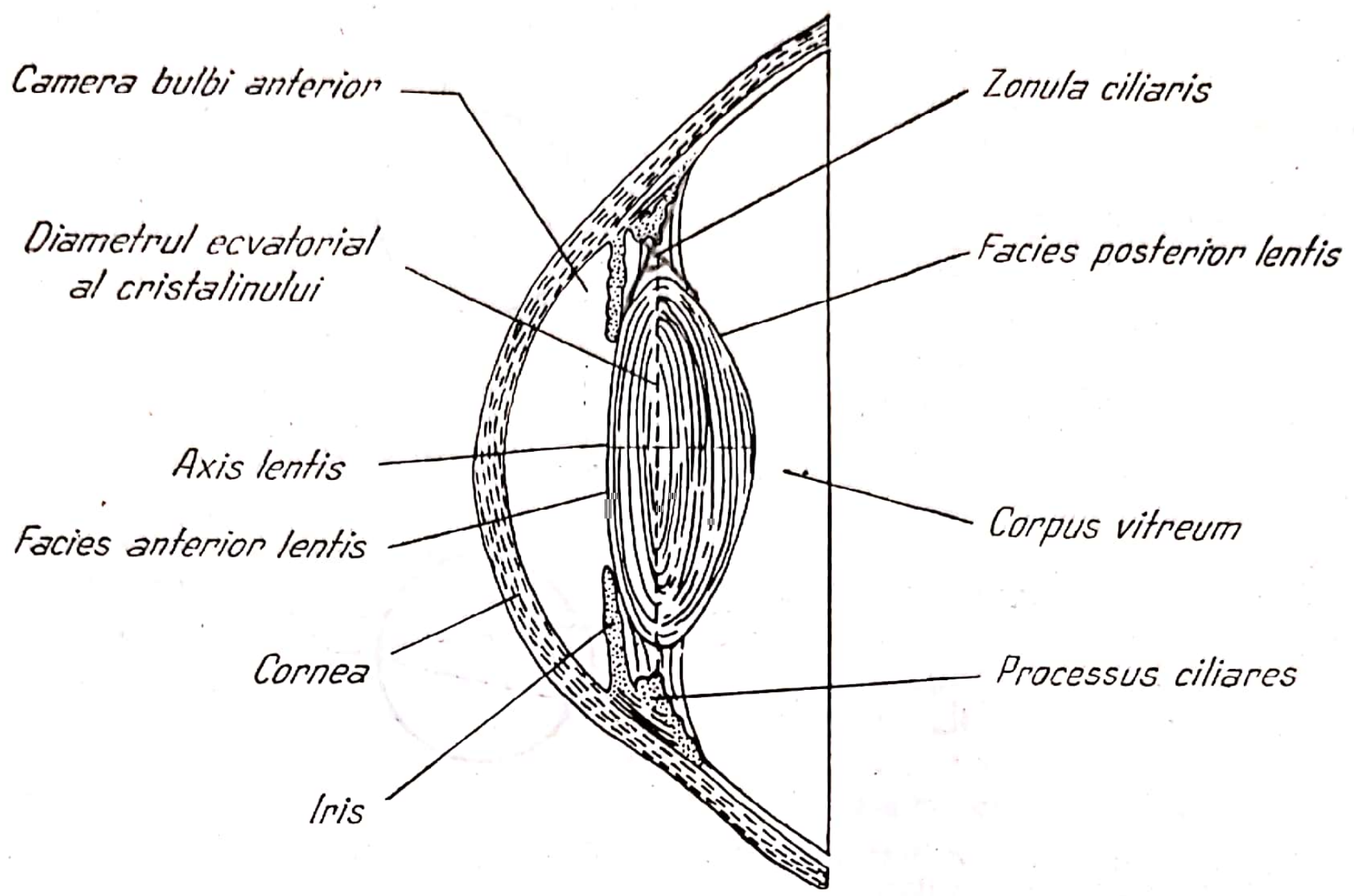

Fig. 560. Zonula ciliară în raporturile sale cu cristalinul.

Camera anterioară (camera anterior bulbi) este un spațiu delimitat înainte de fața posterioară a corneei, iar înapoi de fața anterioară a cristalinului (fig. 561). Peretele ei anterior este convex. Peretele posterior bombează puțin înspre lumenul camerei. Are un diametru transversal de 12 mm și unul anteroposterior de 2,5 mm.

Peretele anterior se întîlnește cu cel posterior sub un unghi ascuțit, formînd circumferința camerei anterioare, regiune unde se întîlnesc corneea, sclerotica și irisul. Această circumferință este o regiune extrem de importantă din punct de vedere funcțional, fiindcă la acest nivel are loc filtrarea umoarei apoase înspre căile ei de excreție. Zona de întîlnire dintre iris, cornee și sclerotică, unghiul iridocorneean (angulus iridocornealis), este închisă de un sistem de trabecule, care poartă denumirea de ligamentul pectinat al lui Huecq (lig. pectinatum anguli iridocornealis). Ligamentul pectinat provine din inelul lui Dollinger și din straturile interne ale scleroticii. El se întinde în direcție posterioară, înspre mușchiul ciliar și înspre rădăcina irisului. Pe secțiune are o formă triunghiulară, cu o latură delimitată de camera anterioară, una de iris și una de mușchiul ciliar. Reamintim că mușchiul ciliar se inserează de asemenea pe inelul lui Dollinger, în vecinătatea originii ligamentului pectinat. Ligamentul pectinat este alcătuit de o serie de fascicule și travee fibroase, care circumscriu între ele un sistem de spații lacunare. Spațiile se numesc ale lui Fontana (spatia anguli iridocornealis) și sînt căptușite cu un endoteliu discontinuu. Ele sînt în legătură atît cu camera anterioară cît și cu canalul venos al lui Schlemm și reprezintă una din căile de evacuare a umorei apoase.

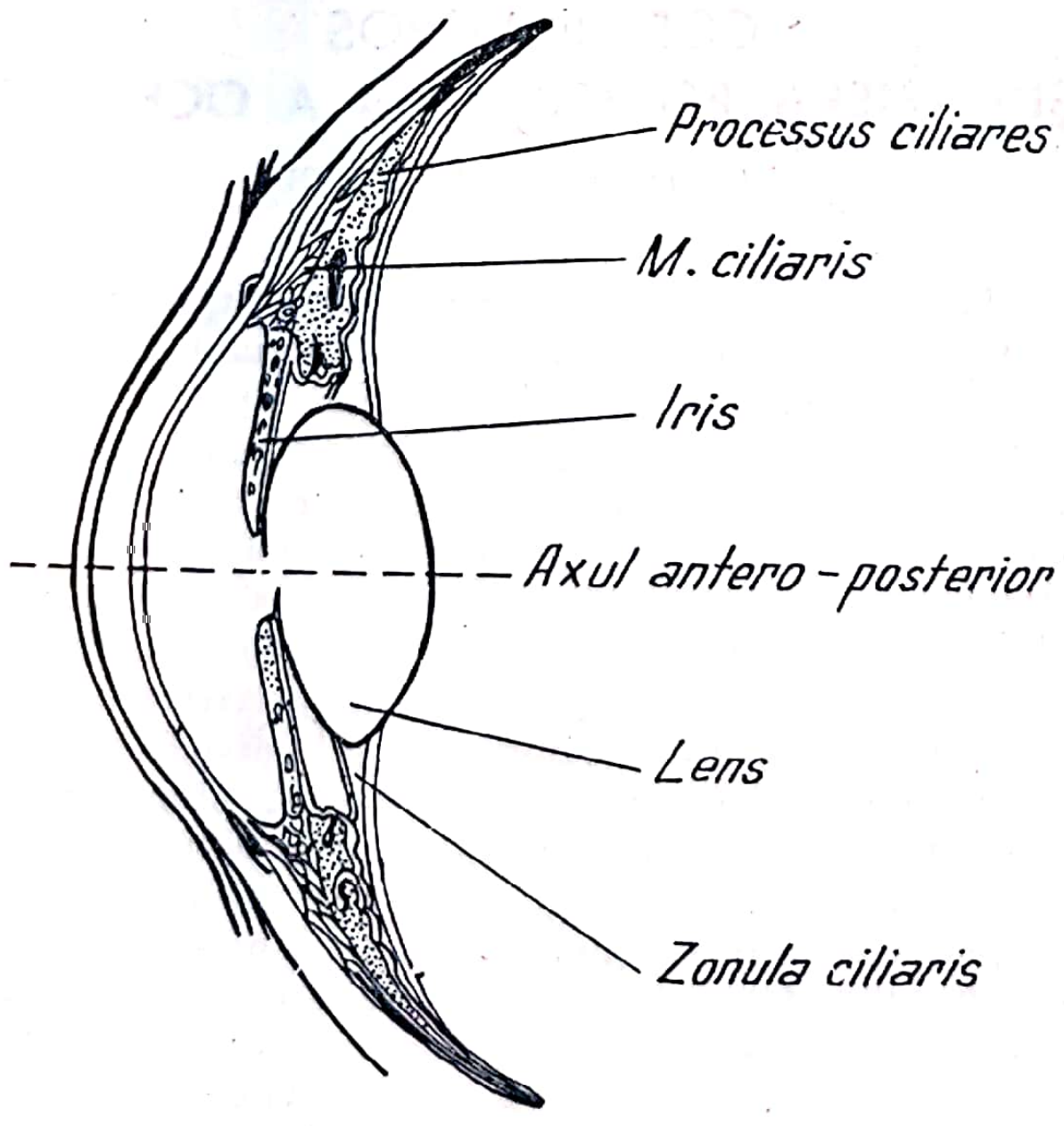

Fig. 561. Camera anterioară a bulbului, pe secțiune sagitală semischematică.

Tot din camera anterioară face parte un spațiu endocular, delimitat înainte de fața posterioară a irisului, iar înapoi de fața anterioară a zonulei lui Zinn și a cristalinului. El este o cavitate inelară, care, pe lîngă cei doi pereți mai sus amintiți, mai prezintă și două circumferințe. Mica circumferință este alcătuită de alipirea irisului de fața anterioară a crisalinului, de unghiul iridocristalinian. Cele două formațiuni nu aderă între ele, ci

Umoarea apoasă este secretată de procesele ciliare în compartimentul post. Prin orif. pupilar ea trece în compartimentul ant. Prin can. Schlemm se elimină în venele episclerale, ce duc în venele vorticoase.

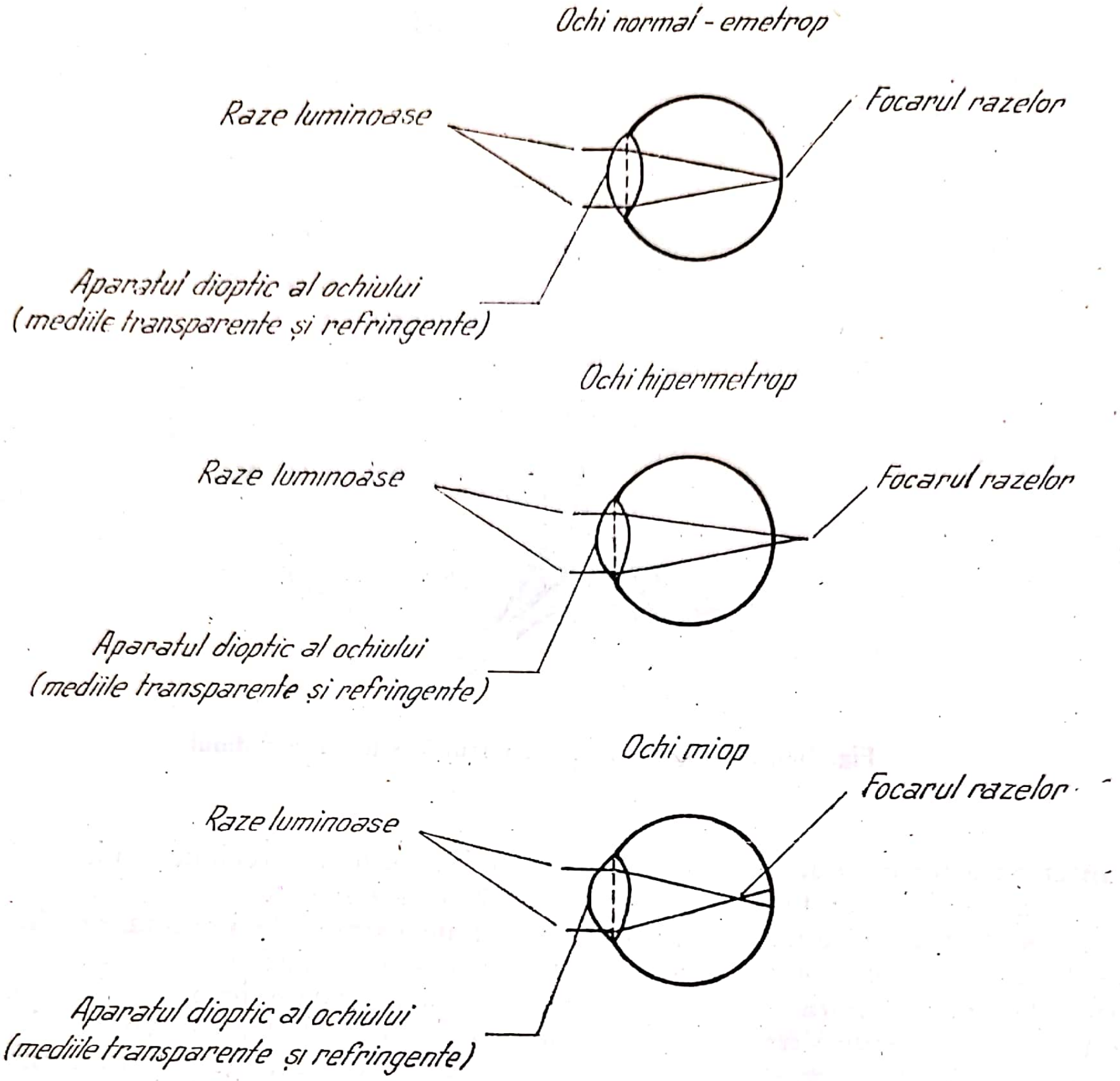
Ochi normal - emetrop
Raze luminoase
Focarul razelor
Aparatul dioptic al ochiului
(mediile transparente şi refringente)
Ochi hipermetrop
Raze luminoase
Focarul razelor
Aparatul dioptic al ochiului
(mediile transparente şi refringente)
Ochi miop
Focarul razelor
Raze luminoase
Aparatul dioptic al ochiului
(mediile transparente şi refringente)

Fig. 562. Aparatul dioptic al ochiului şi variaţiile sale condiţionate de falsa dimensionare a bulbului.

sînt doar alăturate, între ele persistînd un spaţiu capilar. La nivelul marii circumferinţe periferice proemină în acest spaţiu baza proceselor ciliare. Între ele se prelungesc, în direcţie radiară, recesurile camerei anterioare, aşezate în văile ciliare. După cum vedem, nomenclatura nouă internaţională numeşte *camera posterior bulbi* tot ce este aşezat îndărătul cristalinului, în esenţă corpul vitros cu membrana lui. Corelativ tot ce este înaintea cristalinului se numeşte *camera anterior bulbi.*

Umoare apoasă (humor aquosus)[*] este un lichid clar, incolor, cu un indice de refracţie apropiat de cel al apei. Ea umple camera anterioară a globului ocular şi reprezintă un mediu refringent.

Umoarea apoasă ia naştere la nivelul feţei posterioare a corpului ciliar şi a irisului. Un rol însemnat în producerea ei joacă procesele ciliare. Umoarea provine din sînge printr-un proces încă nu prea bine lămurit: În formarea ei se bănuiesc fenomene de ultrafiltrare, secreţie şi dializă (v. meninge).

CORPUL VITROS ŞI CAMERA POSTERIOARĂ A OCHIULUI

(corpus vitreum)

Corpul vitros umple spaţiul delimitat de porţiunea optică a retinei, cristalin şi zonula lui Zinn numit camera posterior bulbi (fig. 560). El este alcătuit dintr-o substanţă gelatinoasă, care conţine 98—99% apă. Este un gel hidratat la maximum, care nu se poate umfla mai mult nici în condiţii patologice. Corpul vitros are o consistenţă semifluidă şi din ea se izolează o pătură superficială subţire, de o consistenţă ceva mai accentuată, denumită impropriu membrana hialoidiană (membrana vitrea). În partea anterioară, unii autori descriu o adevărată capsulă, foarte subţire, care se întinde pînă în regiunea orei serrata. Între corpul vitros şi porţiunea optică a retinei există o adeziune datorită doar capilarităţii. La nivelul zonulei şi al cristalinului, aderenţa este ceva mai mare. În partea anterioară, corpul vitros este deprimat, alcătuind un pat pentru faţa posterioară a cristalinului (fossa hyaloidea). Procesele ciliare, de asemenea, determină mici depresiuni pe suprafaţa lui.

---

[*] Inlocuieşte, conform unei revizii din 1960 (aprilie), termenul de aqueus adoptat la *Paris.*

În ceea ce priveşte structura corpului vitros se descrie un fel de stromă de natură fibrilară (stroma vitreum), care conţine în ochiurile ei umoarea vitroasă (humor vitreus). Elementele stromei sînt foarte rare şi greu de evidenţiat. Par să fie de origine glială. Masa corpului vitros, omogenă în aparenţă, este divizată în numeroase segmente, separate printr-un sistem de interstiţii. Acestea şi deci şi segmentele sînt dispuse concentric la suprafaţă şi radiar în profunzime. De-a lungul axului anteroposterior, între papila nervului optic şi polul posterior al cristalinului, substanţa vitrosului este aproape lichidă şi alcătuieşte un traiect care a fost denumit impropriu canalul hialoidian (canalis hyaloideus). Prin acest traiect a trecut în timpul dezvoltării embrionare o ramură a arterei centrale a retinei, artera hialoidiană (a. hyaloidea). Aceasta se termină într-o capsulă vasculară pericristaliniană şi asigură într-o anumită perioadă nutriţia cristalinului. Încă înainte de naştere dispar atît capsula vasculară cît şi artera hialoidiană.

ANEXELE GLOBULUI OCULAR

(organa oculi accessoria)

I *Capsula lui Tenon* (vaginae bulbi), II *muşchii bulbului* (musculi bulbi), III *fasciile orbitale* (fasciae orbitales).

I Capsula lui Tenon este o formaţiune fibroelastică care îmbracă toată porţiunea sclerală a globului ocular, de la nivelul orificiului nervului optic pînă la limbul sclerocornean. Ca şi sclerotica pe care o înveleşte, capsula lui Tenon are forma unui segment de sferă goală, cu deschiderea îndreptată înainte. Ea se compune din două foiţe, la fel cu membranele seroase, fapt pentru care Nomenclatura Internaţională o şi numeşte *vaginae bulbi*, adică tecile globului ocular. Foiţa interioară sau bulbară, foarte subţire, înveleşte sclerotica şi aderă în mod intim de ea. Foiţa exterioară, orbitară, este relativă groasă, fibroasă şi îmbracă concentric, asemenea foiţelor de ceapă, foiţa interioară. Cele două foiţe se apropie tot mai mult în partea ante-

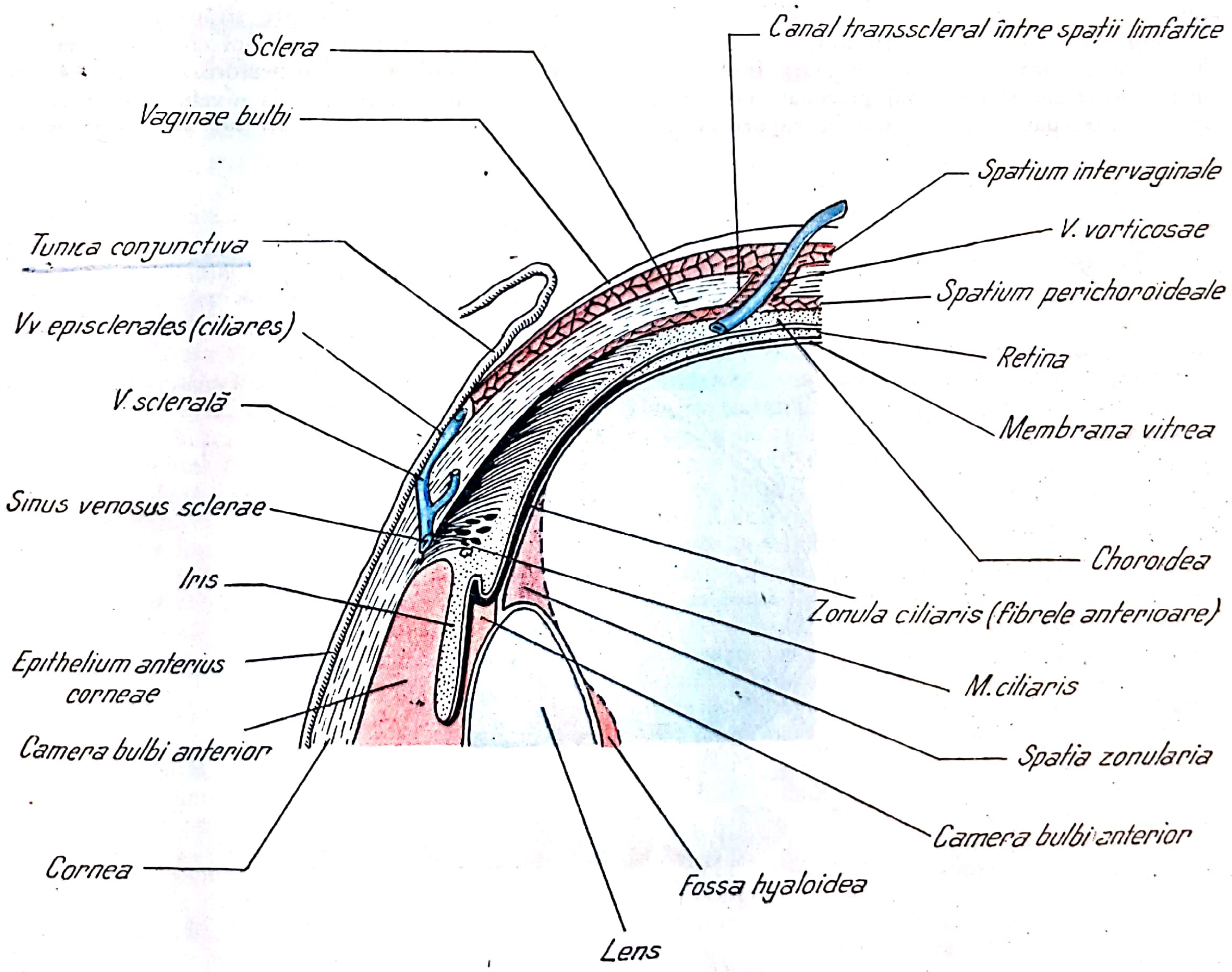

Sclera
Vaginae bulbi
Tunica conjunctiva
Vv episclerales (ciliares)
V. sclerală
Sinus venosus sclerae
Iris
Epithelium anterius corneae
Camera bulbi anterior
Cornea
Canal transscleral între spaţii limfatice
Spatium intervaginale
V. vorticosae
Spatium perichoroideale
Retina
Membrana vitrea
Choroidea
Zonula ciliaris (fibrele anterioare)
M. ciliaris
Spatia zonularia
Camera bulbi anterior
Fossa hyaloidea
Lens

Fig. 563. Secţiune sagitală prin bulb pentru a demonstra organele accesorii ale ochiului.

rioară și fuzionează în apropierea limbului sclerocornean. Ele delimitează prin suprafețele lor adiacente un spațiu închis, numit spațiul suprascleral sau episcleral, spațiul lui Tenon (spatium intervaginale) (fig. 563). Acest spațiu este ocupat de numeroase travee conjunctive, extrem de fine, laxe, al căror ansamblu constituie țesutul episcleral. Datorită laxității lor, bridele permit cu ușurință globului ocular să se miște în găoacea formată de foița exterioară, fibroasă, a capsulei lui Tenon. Ele sînt mai dense în segmentul preecuatorial al spațiului lui Tenon și aderă la tecile mușchilor extrinseci ai globului. În felul acesta, spațiul suprascleral apare compartimentat, areolat, asemenea unui burete, areolele sale comunicînd însă larg între ele. Ambele foițe ale capsulei, care delimitează spațiul suprascleral, cît și traveele țesutului episcleral din acest spațiu sînt acoperite de o pătură de celule endoteliale. Întreg acest sistem lacunar este umplut cu lichid interstițial. Se admite că spațiul suprascleral comunică pe de o parte cu spațiul supracoroidian prin intermediul tecilor limfatice care îmbracă venele vorticoase, iar pe de altă parte, cu spațiul supravaginal al nervului optic.

Suprafața exterioară, orbitară, a capsulei lui Tenon este convexă și este divizată într-un segment retroecuatorial și unul preecuatorial. În segmentul preecuatorial, ea vine în raport cu conjunctiva bulbară, de care este separată prin spațiul subconjunctival, spațiu ocupat de o pătură subțire de țesut conjunctiv lax în care merg vasele subconjunctivale. La o depărtare de 3—4 mm de limbul sclerocornean, pătura conjunctivă dispare, iar capsula lui Tenon și conjunctiva fuzionează. În segmentul retroecuatorial, suprafața exterioară a capsulei lui Tenon vine în raport cu corpul grăsos al orbitei. De pe această față a capsulei se desprind numeroase travee conjunctive, care intră în rețeaua fibroelastică a corpului adipos (corpus adiposum orbitae). După cum s-a descris anterior, această rețea fuzionează la periferie cu periorbita, iar în axul orbitei cu teaca nervului optic. Ea se unește și cu tecile mușchilor orbitei și ale elementelor vasculonervoase, delimitînd areolele în care se află grăsimea orbitală.

Circumferința capsulei lui Tenon are forma unui orificiu circular, situat la 3—4 mm de limbul sclerocornean. La acest nivel, capsula, devenită foarte subțire, fuzionează cu conjunctiva și se continuă cu chorionul acesteia. Linia inelară după care cele două formațiuni se unesc poartă numele de inelul conjunctival.

Capsula lui Tenon este străbătută de nervul optic și aderă atît la teaca lui cît și la sclerotică în punctul unde nervul o perforează (fig. 564). Ea se sudează de sclerotică și la nivelul unde vasele și nervii ciliari posteriori pătrund în această mem-

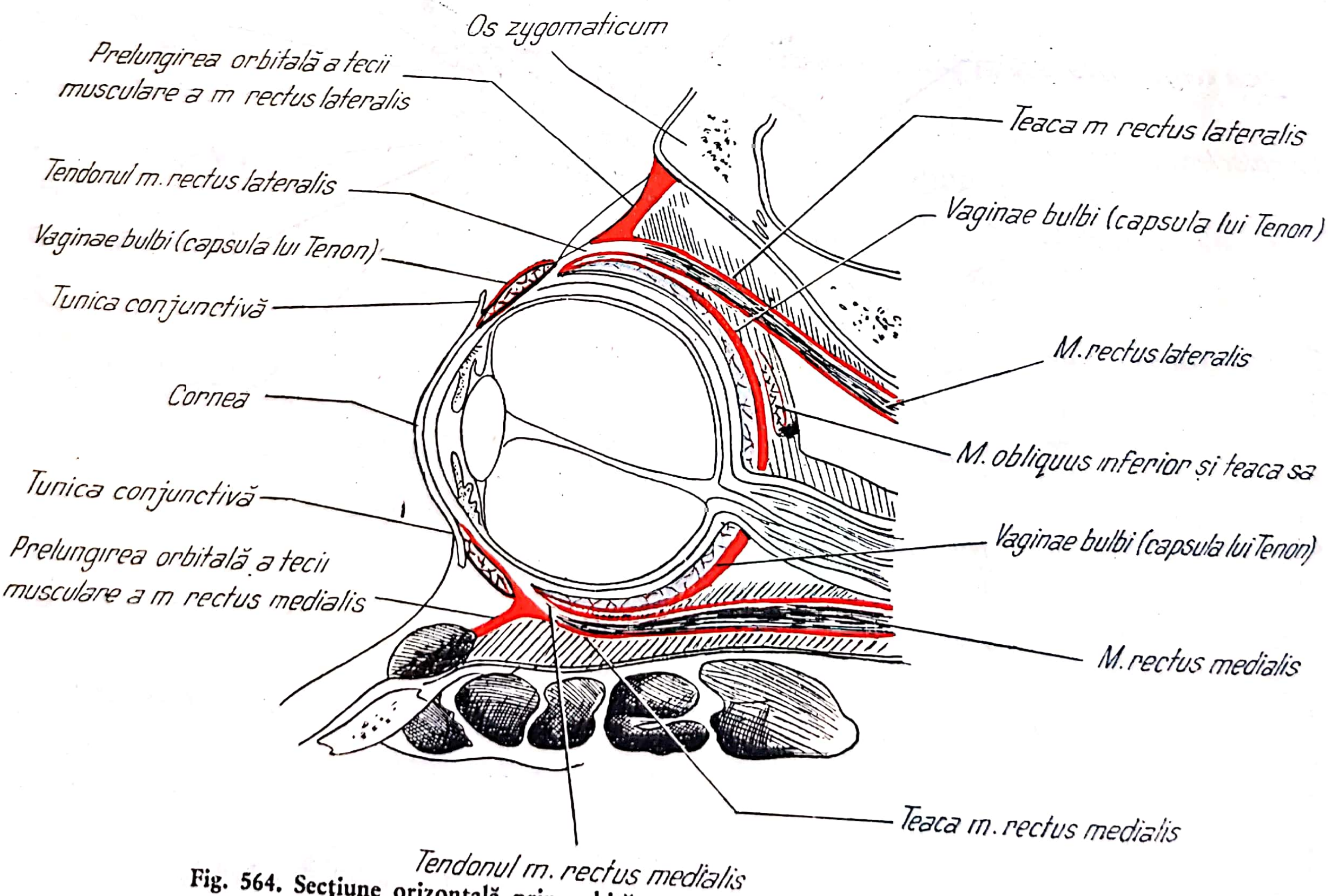
Os zygomaticum
Prelungirea orbitală a tecii musculare a m rectus lateralis
Teaca m rectus lateralis
Tendonul m. rectus lateralis
Vaginae bulbi (capsula lui Tenon)
Vaginae bulbi (capsula lui Tenon)
Tunica conjunctivă
M. rectus lateralis
Cornea
M. obliquus inferior și teaca sa
Tunica conjunctivă
Vaginae bulbi (capsula lui Tenon)
Prelungirea orbitală a tecii musculare a m rectus medialis
M. rectus medialis
Teaca m. rectus medialis
Tendonul m. rectus medialis

Fig. 564. Secțiune orizontală prin orbită pentru a demonstra anexele ochiului.

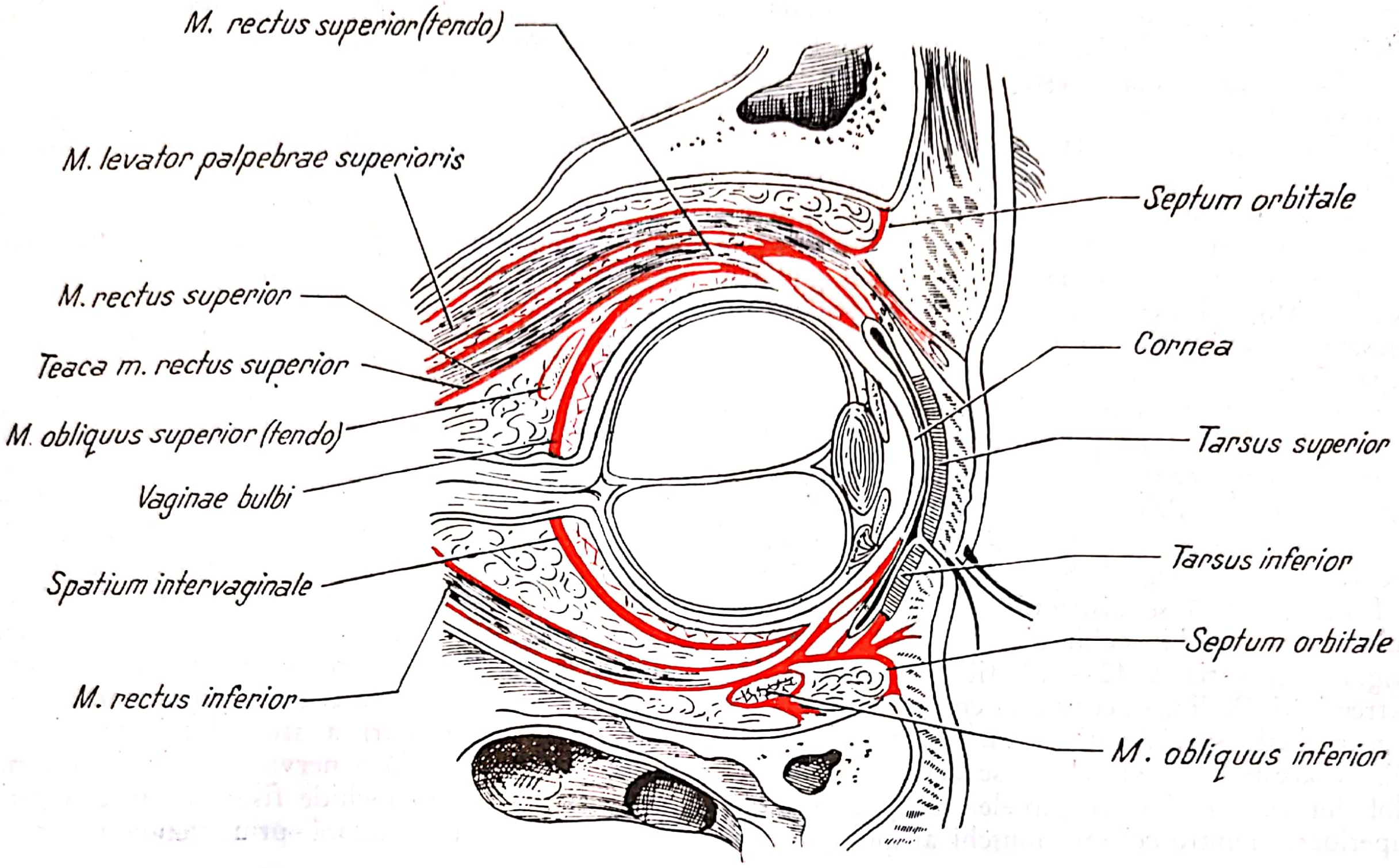

Fig. 565. Secţiune sagitală prin orbită pentru a demonstra anexele ochiului.

brană. Pe lîngă elementele amintite, capsula lui Tenon mai este străbătută de muşchii drepţi şi oblici ai ochiului, cu care contractă raporturi deosebite, care necesită o descriere mai amplă. Inserţia sclerală a celor şase muşchi amintiţi anterior se face înapoia inelului conjunctival, la distanţe diferite pentru fiecare dintre ei. Pentru a ajunge la sclerotică, muşchii trebuie să străbată capsula lui Tenon, care la acest nivel are consistenţa maximă. Ea va trimite fiecărui muşchi, la punctul unde acesta o perforează, cîte o învelitoare conjunctivă care îi va îmbrăca atît corpul muscular, cît şi tendonul terminal (fig. 565). Vom descrie pentru acest motiv două categorii de prelungiri sau teci. Cele musculare cuprind muşchiul respectiv, de la locul unde tendonul său scleral perforează capsula şi îl îmbracă în sens retrograd pînă spre originea lui pe peretele orbitar. Teaca musculară aderă prin faţa sa profundă la muşchiul respectiv, printr-o serie de tracturi conjunctive. De la această descriere generală face excepţie muşchiul oblic superior, a cărui teacă ajunge numai pînă la trohlea muşchiului, cu care fuzionează; porţiunea directă a lui este lipsită de teacă. Prelungirile sau tecile tendinoase însoţesc tendoanele sclerale ale muşchilor în direcţie anterioară, de la locul unde ele perforează capsula pînă la terminaţia lor pe tunica fibroasă a ochiului.

Pe lîngă elementele prezentate, mai descriem o serie de expansiuni fibroase ale tecilor musculare, care le leagă pe acestea de baza orbitei (fig. 564). Ele poartă numele de prelungiri orbitare ale tecilor musculare sau tendoane de oprire. Unind capsula lui Tenon de baza orbitei, ele au ca rol principal asigurarea stabilităţii globului ocular. În ansamblu, au forma unei diafragme concave înainte situate înapoia septului orbitar. Cele mai puternice, mai distincte, sînt prelungirile drepţilor medial şi lateral. Ele sînt situate în plan transversal, la nivelul unghiurilor ochiului. Prelungirea dreptului medial se desprinde de pe teaca acestuia, se îndreaptă înapoi şi înăuntru, spre a se insera pe creasta lacrimală posterioară. Cea laterală, puternică, densă, rezistentă, se comportă în mod analog cu precedenta, terminîndu-se pe marginea laterală a bazei orbitei, înapoia ligamentului palpebral lateral. Rolul lui este de primă importanţă, căci contrabalansează tensiunea medială pe care o exercită muşchii oblici. Ambele prelungiri au o structură fibroasă la originea lor pe teaca musculară, însă pe măsură ce se apropie de inserţia orbitară înglobează tot mai multe fibre musculare netede. Destul de bine reprezentată este şi prelungirea orbitară a oblicului inferior. Ea porneşte de pe marginea anterioară a tecii acestuia şi se termină în vecinătatea unghiului inferolateral al planşeului orbitei. Prelungirile dreptului superior şi ale celui inferior se comportă la fel una cu cealaltă: plecată fiecare de pe teaca muşchiului respectiv, se îndreaptă oblic înainte, trimite cîteva fascicule spre marginea orbitei, apoi alte cîteva fascicule spre fundul de sac conjunctival omonim şi se termină pe marginea orbitară a tarsului respectiv. Muşchiul oblic superior nu are o prelungire orbitară. Trohlea sa ar putea fi însă asemănată cu prelungirile celorlalţi muşchi ai globului.

II Motilitatea oculară este un fenomen foarte complex. Ea este realizată de muşchii extrinseci ai globului ocular, controlaţi de un aparat nervos care reglează şi coordonează funcţiunea lor.

Aceşti muşchi sînt numiţi extrinseci, spre a-i deosebi de muşchii intrinseci, muşchiul ciliar şi cel pupilar, care sînt situaţi în interiorul globului ocular. Muşchii extrinseci ai globului ocular sau muşchii orbitei (musculi bulbi) sînt în număr de şapte. Toţi sînt constituiţi din fibre musculare striate şi sînt deci supuşi voinţei noastre. Ei sînt muşchi lungi, ca nişte panglici, cu fibrele paralele, foarte subţiri, separate printr-un bogat ţesut conjunctivo-elastic. Prin aceasta, fineţea, preciziunea mişcărilor cresc, aceşti muşchi avînd totodată o inervaţie foarte bogată. Spre exemplu, în timp ce o fibră nervoasă se distribuie la 5—6 fibre musculare din muşchii ochiului, tot o singură fibră asigură inervaţia a 40—800 fibre musculare din extremităţi. Pe lîngă aceasta, ei conţin numeroşi receptori înalt specializaţi (fusuri neuromusculare). Dintre aceşti şapte muşchi, şase acţionează asupra globului ocular, iar al şaptelea asupra pleoapei superioare. Dintre cei şase muşchi ai globului ocular, patru au o direcţie anteroposterioară şi de aceea se numesc muşchii drepţi. Ceilalţi doi au o direcţie oblică faţă de axul sagital al globului, fapt pentru care au fost numiţi muşchi oblici. Ridicătorul pleoapei superioare are tot o direcţie anteroposterioară, la fel ca drepţii.

Toţi cei patru muşchi drepţi, împreună cu oblicul superior şi ridicătorul pleoapei superioare se inseră la vîrful orbitei prin mijlocirea unei formaţiuni tendinoase inelare: inelul tendinos comun. Oblicul mic porneşte de pe podeaua orbitei. Pentru o bună sistematizare, vom descrie pe rînd: inelul tendinos comun, muşchii drepţi, muşchii oblici şi în fine muşchiul ridicător al ploapei superioare.

1) *Inelul tendinos comun* (anulus tendineus communis) se mai numeşte tendonul lui Zinn. Acesta este o formaţiune tendinoasă situată în dreptul canalului optic şi al porţiunii învecinate mai largi a fisurii orbitare superioare. Avînd aspectul de pîlnie, coroliform, inelul tendinos comun înconjură marginea superomedială a canalului optic şi ajunge pînă la partea cea mai posterioară a feţei orbitare a aripii mari a sfenoidului. Inelul este sudat cu teaca durală a nervului optic şi cu membrana fibroasă care închide fisura orbitară superioară, membrană rezultată prin fuziunea perior-

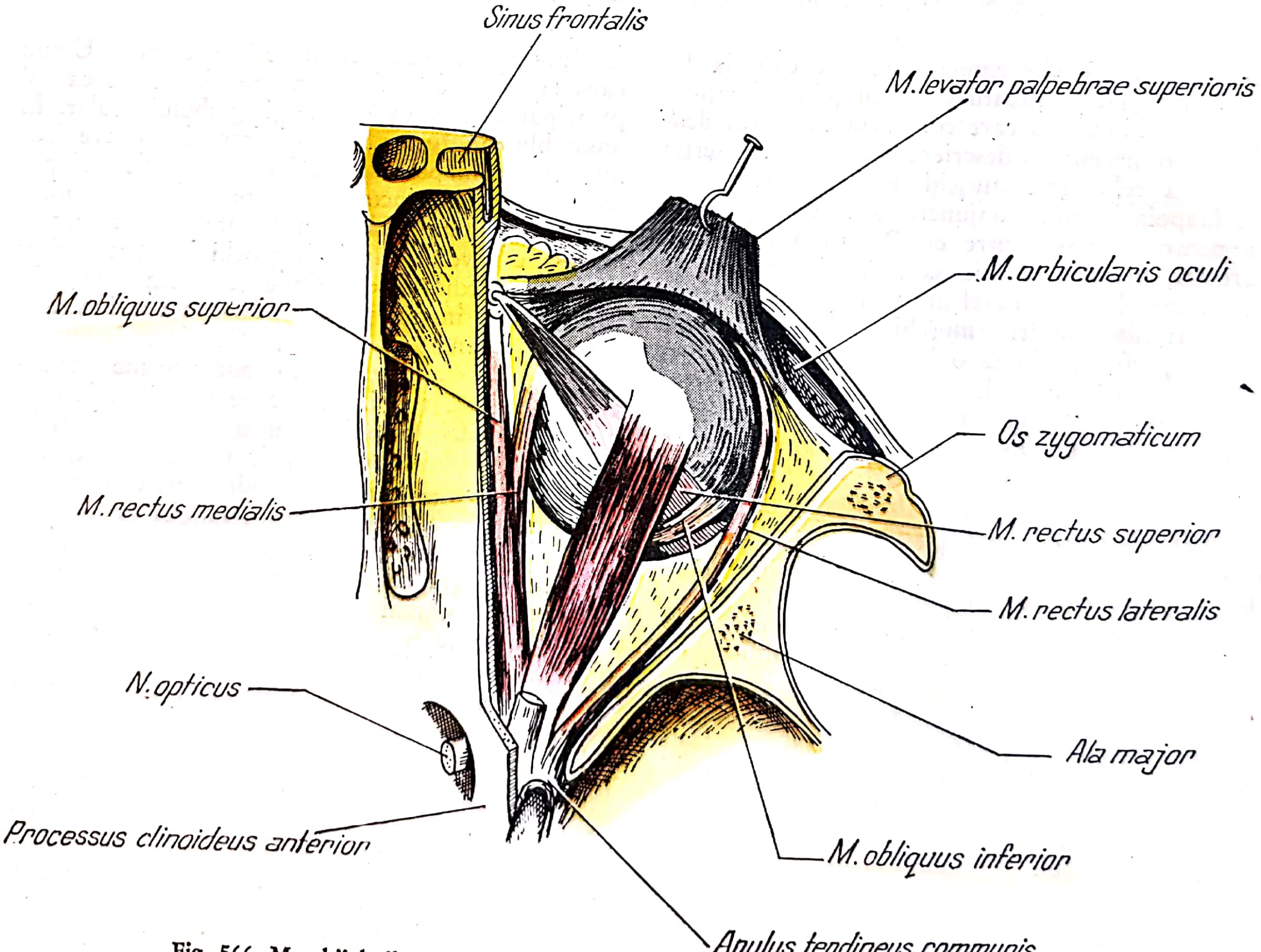

Fig. 566. Muşchii bulbului văzuţi cranial, după ridicarea peretelui superior al orbitei.

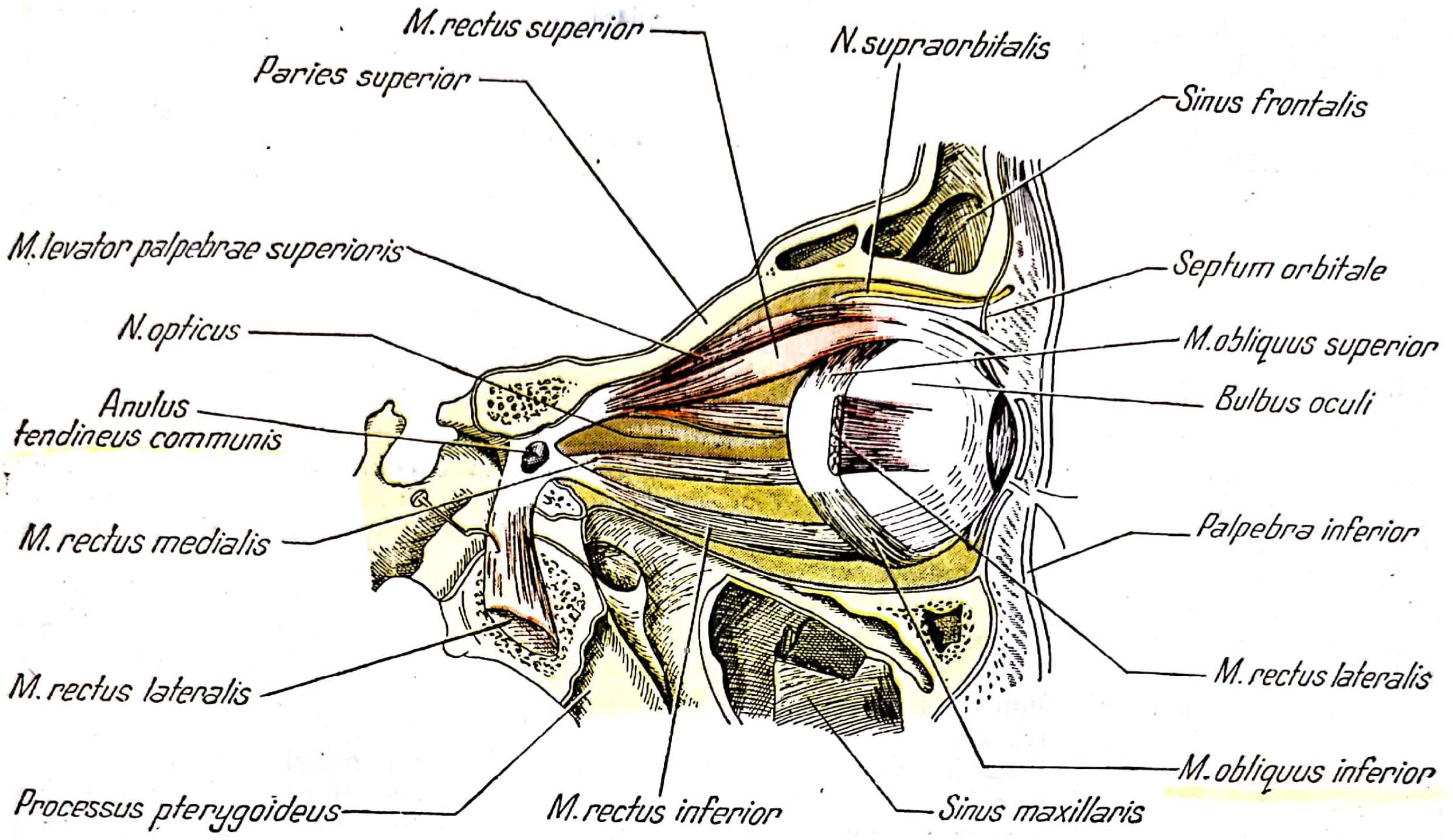

Fig. 567. Muşchii bulbului văzuţi lateral după îndepărtarea peretelui lateral al orbitei şi secţionarea muşchiului drept lateral.

bitei cu dura mater craniană. El circumscrie în interiorul său un orificiu ovalar, care are două compartimente. Compartimentul superior optic şi artera oftalmică; compartimentul inferior corespunde fisurii orbitare superioare şi dă trecere nervilor oculomotor, nazociliar şi abducens.

Tot prin fisura orbitară superioară mai trec: lateral de inelul tendinos comun — vena oftalmică superioară şi nervii trohlear, lacrimal şi frontal; iar dedesubt — vena oftalmică inferioară.

Cei patru muşchi drepţi se nasc fiecare de pe partea corespunzătoare a acestei pîlnii tendinoase. Oblicul superior şi ridicătorul pleoapei superioare, pe lîngă inserţia pe tendonul comun, iau naştere şi de pe porţiunile osoase învecinate.

2) *Muşchii drepţi* sînt în număr de patru şi sînt numiţi în raport cu poziţia lor: drept superior, drept inferior, drept medial şi drept lateral.

Ei sînt lungi, turtiţi, cu aspectul unei panglici şi au capătul posterior mai îngust, în timp ce capătul anterior se lărgeşte. De la vîrful orbitei, unde se inserează pe inelul tendinos comun, muşchii drepţi se îndreaptă înainte, îndepărtîndu-se unul de altul, spre a se fixa pe hemisfera anterioară a globului ocular, pe sclerotică. Ei descriu astfel un con muscular gol, a cărui formă se apropie de a piramidei orbitare. Axul conului muscular este oblic înainte şi înafară, formînd cu axul globului ocular un unghi de aproximativ 25°. Acest amănunt are importanţa lui pentru înţelegerea acţiunii muşchilor drepţi superior şi inferior. Pe lîngă inserţia principală pe inelul tendinos comun, muşchiul drept lateral mai are o inserţie accesorie, inconstantă. Aceasta se face prin lacertus musculi recti lateralis, o lamă tendinoasă, pe partea posterioară a feţei orbitare a aripii mari a sfenoidului, în apropierea fisurii sfenomaxilare (fissura orbitalis inferior).

De la locul de origine, pe inelul tendinos comun, fiecare muşchi drept alunecă de-a lungul peretelui corespunzător al orbitei, pînă aproximativ la nivelul ecuatorului globului ocular (fig. 565). Aici se inflectează, urmînd curbura globului, se apropie de el, traversînd capsula lui Tenon şi atingînd sclera sub un unghi foarte ascuţit, îşi amestecă intim fibrele cu ţesutul propriu al ei. Am studiat deja la capsula lui Tenon conexiunile acesteia cu muşchii drepţi şi cu tendoanele lor.

Interiorul gol al conului muscular al drepţilor este umplut cu o masă grăsoasă, în care sînt conţinute numeroase vase şi nervi. Axul conului este ocupat de nervul optic. Raporturile muşchilor drept superior şi inferior sînt puţin mai complicate decît schema generală descrisă mai sus. În adevăr, dreptul superior este acoperit în mare parte de ridicătorul pleoapei superioare, iar tendonul terminal al oblicului superior alunecă pe sub muşchiul drept superior, între acesta şi globul ocular (fig. 566). Un fapt asemănător se petrece şi cu oblicul inferior, care trece între dreptul inferior şi planşeul orbitei (fig. 567). Între nervul optic şi dreptul lateral se află ganglionul ciliar.

Cel mai puternic dintre muşchii drepţi este cel medial, urmat în ordine de cel lateral şi inferior,

toți mușchii - n. oculomotorului.
m. drept lat - n. OME
m. oblic sup - n. trohlear.

MILS
5678

iar cel mai slab este dreptul superior.

Inserţia sclerală sau distală a muşchilor drepţi se face prin nişte lame tendinoase, lăţite, avînd între 4 şi 8 mm lungime şi aproximativ 10 mm lăţime la nivelul unde pătrund în tunica fibroasă. Este necesar să precizăm distanţa care separă inserţia sclerală a fiecărui drept de limbul sclerocornean (fig. 568). Distanţa este — în medie — de 5 mm pentru dreptul medial, 6 mm pentru inferior, 7 mm pentru lateral şi 8 mm pentru superior. Unind liniile lor de inserţie, nu obţinem o linie circulară, paralelă cu periferia corneei, ci una spirală, care are capătul mai apropiat de centru la nivelul inserţiei dreptului medial, trece apoi prin inserţiile dreptului inferior şi lateral şi se termină în punctul mai îndepărtat la inserţia dreptului superior.

Trei din muşchii drepţi, şi anume cel superior, cel medial şi cel inferior, sînt inervaţi de nervul oculomotor. Dreptul lateral este inervat de nervul abducens.

3) *Muşchii oblici* — în număr de doi — sînt numiţi tot în raport cu aşezarea lor faţă de globul ocular: oblicul superior şi oblicul inferior. Amîndoi muşchii alcătuiesc o chingă oblică, al cărei plan formează cu axul globului ocular un unghi de aproximativ 50°, cu deschiderea orientată înainte.

a) Muşchiul oblic superior (m. obliquus bulbi superior) sau oblic mare este cel mai lung şi cel mai subţire dintre muşchii ochiului (fig. 566). El ia naştere printr-un tendon scurt pe inelul tendinos comun şi pe porţiunea învecinată a corpului sfenoidului dinaintea deschiderii canalului optic. De aici, muşchiul se îndreaptă înainte, de-a lungul marginii superomediale a orbitei, în vecinătatea imediată a osului, pînă la nivelul fosetei trohleare (fovea trochlearis) a frontalului. În această porţiune, muşchiul este fusiform, alungit şi se continuă cu un tendon cilindric, care se angajează într-un inel fibrocartilaginos, fixat la nivelul fosetei amintite mai sus. Inelul poartă numele de trohlee sau scripete de reflexiune (trochlea) şi posedă o mică teacă sinovială (bursa trochlearis). După ce a ieşit din trohlee, tendonul oblicului mare îşi schimbă direcţia şi se îndreaptă de jos înapoi şi în afară; trece apoi pe sub dreptul superior, se bolteşte după convexitatea globului şi, lărgindu-se ca un evantai, se fixează pe cadranul superolateral al hemisferei posterioare.

∡ sup. in
al orbitei

După cum vedem, muşchiul oblic superior este împărţit de către trohlee în două porţiuni: una posterioară, cărnoasă, mai lungă, directă, alta anterioară, tendinoasă, mai scurtă, reflectată sau oblică. Datorită acestei schimbări de direcţie se schimbă şi direcţia de acţiune a muşchiului, care se mută în lungul axului celei de-a doua porţiuni. Este inervat de către nervul trohlear.

b) Muşchiul oblic inferior sau oblic mic este cel mai scurt dintre toţi muşchii orbitei (fig. 569). El ia naştere prin scurte fibre tendinoase pe planşeul orbitei, imediat înafara orificiului superior al canalului nazolacrimal. De aici, muşchiul se îndreaptă înapoi şi înafară, trece pe sub dreptul inferior, se bolteşte după curbura globului ocular şi se inserează pe scleră, în cadranul inferolateral al hemisferei posterioare. Inervaţia este asigurată de către nervul oculomotor.

Globul ocular este suspendat în orbită printr-un aparat complex, care îi permite să-şi mişte axul optic în toate direcţiile, fără a-şi schimba poziţia

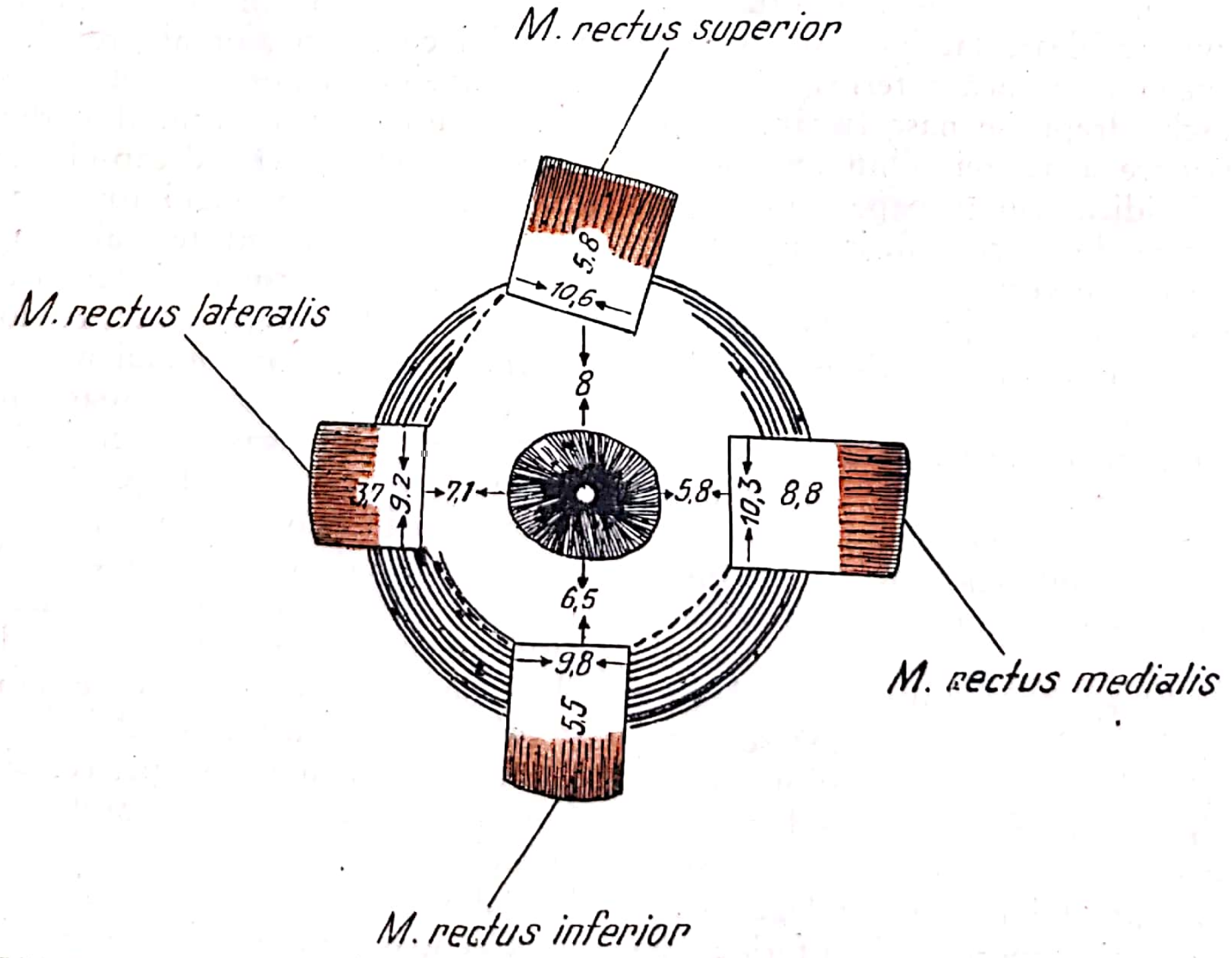

Fig. 568. Raporturile tendoanelor muşchilor drepţi ai bulbului cu limbul sclerocorneean.

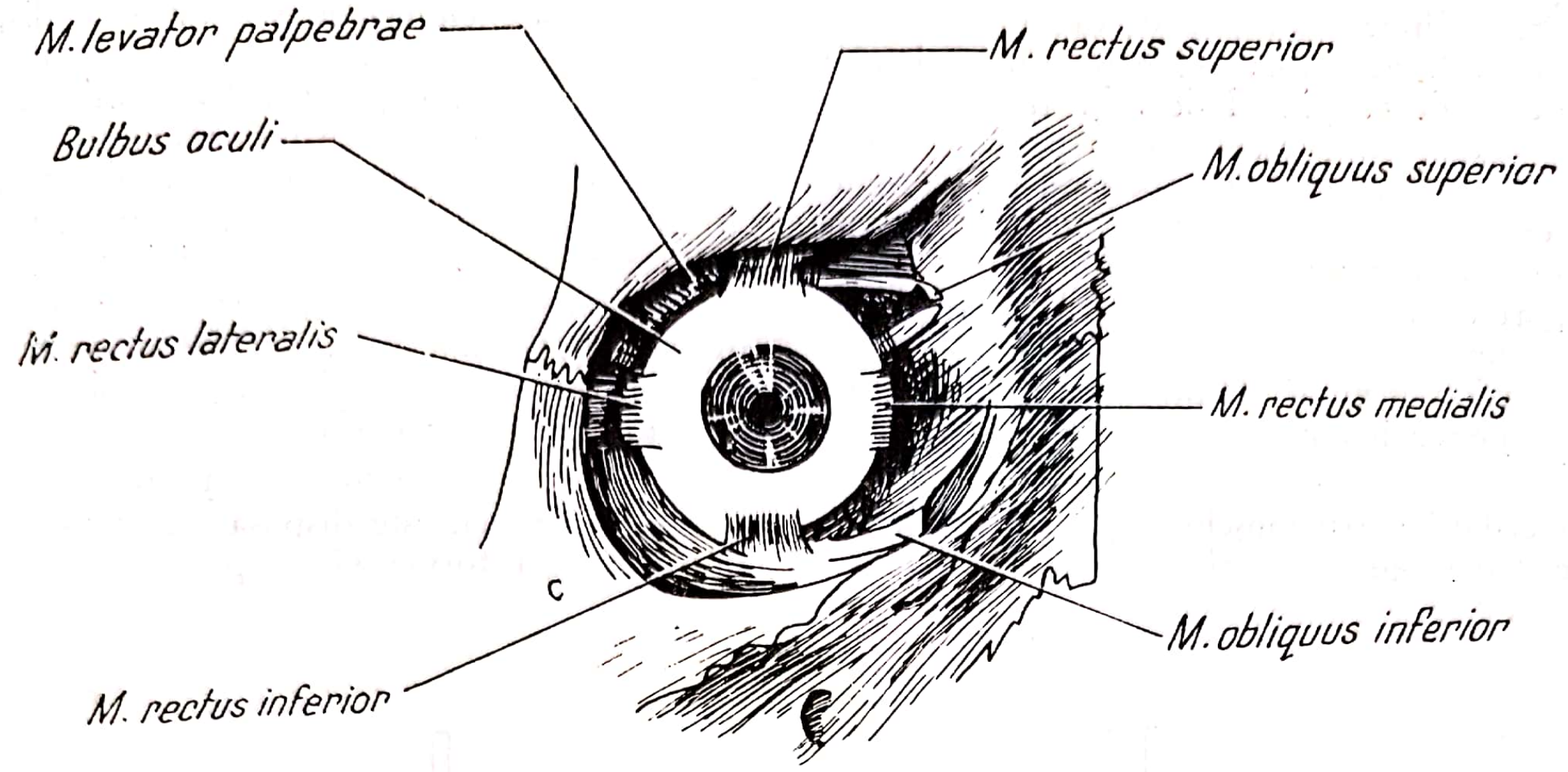

Fig. 569. Orbită disecată pentru a demonstra muşchii oblici ai bulbului.

şi raporturile generale faţă de pereţii orbitei. S-ar putea spune că el are o suspensie cardanică. O serie de elemente anatomice colaborează în vederea menţinerii poziţiei ochiului. Astfel, conul muscular al drepţilor trage globul înapoi şi înăuntru, iar grupul oblicilor îl trage înainte şi înăuntru. Rezultanta acţiunii acestor două grupuri musculare ar fi tendinţa spre o deplasare a globului spre peretele medial al orbitei. Ea este însă contrabalansată prin rezistenţa prelungirii tendinoase a oblicului lateral şi a fibrelor musculare netede ale capsulei lui Tenon. Acestor elemente antagoniste principale, li se mai adaugă corpul adipos al orbitei, care susţine globul ocular asemenea unei perinițe elastice. Aceasta nu-i permite deplasarea înapoi, iar elementele vasculonervoase, în special nervul optic, nu-i îngăduie o deplasare înainte.

Menţinut în poziţia sa, globul ocular se poate mişca în toate direcţiile, în raport cu obiectele pe care dorim să le privim. Toate mişcările globilor rezultă din combinarea mişcărilor care se execută în jurul a trei axe convenţionale, orientate în cele trei planuri principale ale spaţiului. Cele trei axe se întretaie în unghi drept într-un punct, numit centru de rotaţie sau de mişcare. Acesta este situat pe axul vizual al ochiului, la 1,3 mm înapoia centrului geometric al globului ocular.

În jurul axului vertical se petrec mişcări de lateralitate, prin care creştetul corneei (vertex corneae) este dus nazal (medial) sau temporal (lateral); mişcările se numesc adducţie, respectiv abducţie.

În jurul axului transversal se petrec mişcări prin care creştetul corneei este purtat în sus — ridicare — sau în jos — coborîre. Ambele genuri de mişcări sînt unghiulare.

În jurul axului sagital (anteroposterior) se petrec mişcări giratorii, de rotaţie, prin care creştetul corneei rămîne fix, în timp ce punctul cel mai înalt al ei este înclinat înăuntru — rotaţie internă — sau înafară — rotaţie externă.

Cei şase muşchi ai globului ocular se dispun în trei perechi sau chingi musculare, avînd acţiuni reciproc antagoniste (fig. 570)

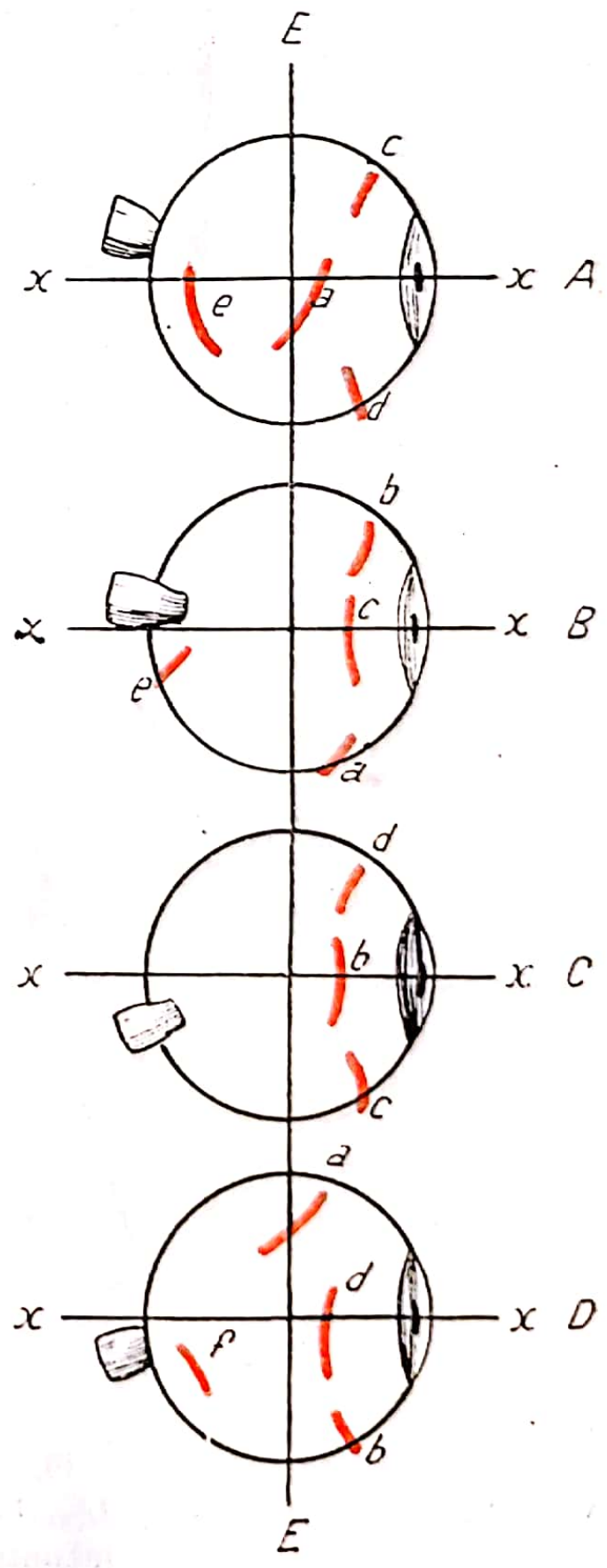

Fig. 570. Inserţia muşchilor drepţi şi oblici pe sclerotică: *A* — bulb privit cranial; *B* — bulb privit medial; *C* — bulb privit caudal; *D* — bulb privit lateral: *x—x*, ax sagital; *E—E*, ecvatorul: *a* — M. rectus superior; *b* — M. rectus inferior; *c* — M. rectus medialis; *d* — M. rectus lateralis; *e* — M. obliquus superior; *f* — M. obliquus inferior.

a) Prima chingă, formată de dreptul medial şi dreptul lateral, este situată în plan orizontal, plan care corespunde cu planul de mişcare al globului în jurul axului său vertical. Pentru acest motiv, dreptul lateral este exclusiv abductor, iar dreptul medial exclusiv adductor (fig. 571). Acţiunea lor antagonistă asupra unui singur ochi devine sinergică raportată la cei doi ochi. Astfel, cînd privim spre dreapta, de exemplu, se contractă sinergic dreptul medial stîng şi dreptul lateral drept; lucrurile se petrec invers în cazul cînd privim spre stînga.

Toţi ceilalţi patru muşchi mişcă ochiul în mai mult decît o singură direcţie.

b) A doua chingă musculară este dispusă în plan vertical şi este formată din dreptul superior şi dreptul inferior (fig. 571). Reamintim că planul acestei perechi musculare nu se suprapune cu planul sagital al globului ocular, ci formează cu el un unghi de 25°. Pentru acest motiv, acţiunea lor va fi combinată. Astfel, muşchiul drept superior este în mod principal ridicător şi accesoriu adductor şi rotator înăuntru, iar muşchiul drept inferior are acţiunea principală de coborîtor şi accesorie de adductor şi rotator înafară.

c) A treia chingă musculară, constituită de cei doi muşchi oblici, este dispusă tot în plan vertical (fig. 572). Ea formează cu planul sagital a glo-

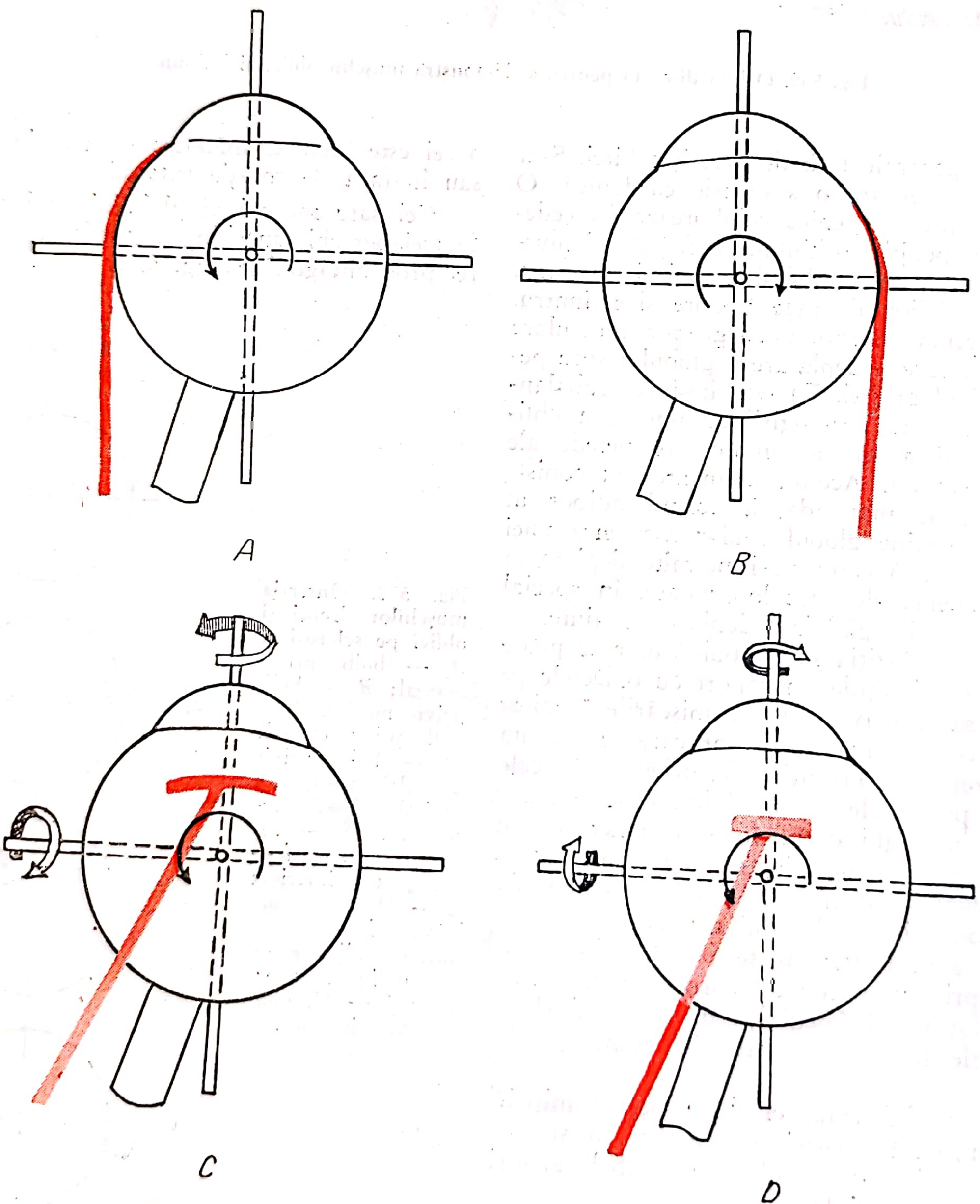

Fig. 571. Acţiunea muşchilor drepţi asupra globului ocular:
A — M. rectus medialis (adducţie); *B* — rectus lateralis (abducţie); *C* — M. rectus superior (adducţie şi rotaţie înăuntru); *D* — M. rectus inferior (adducţie şi rotaţie în afară).

d1

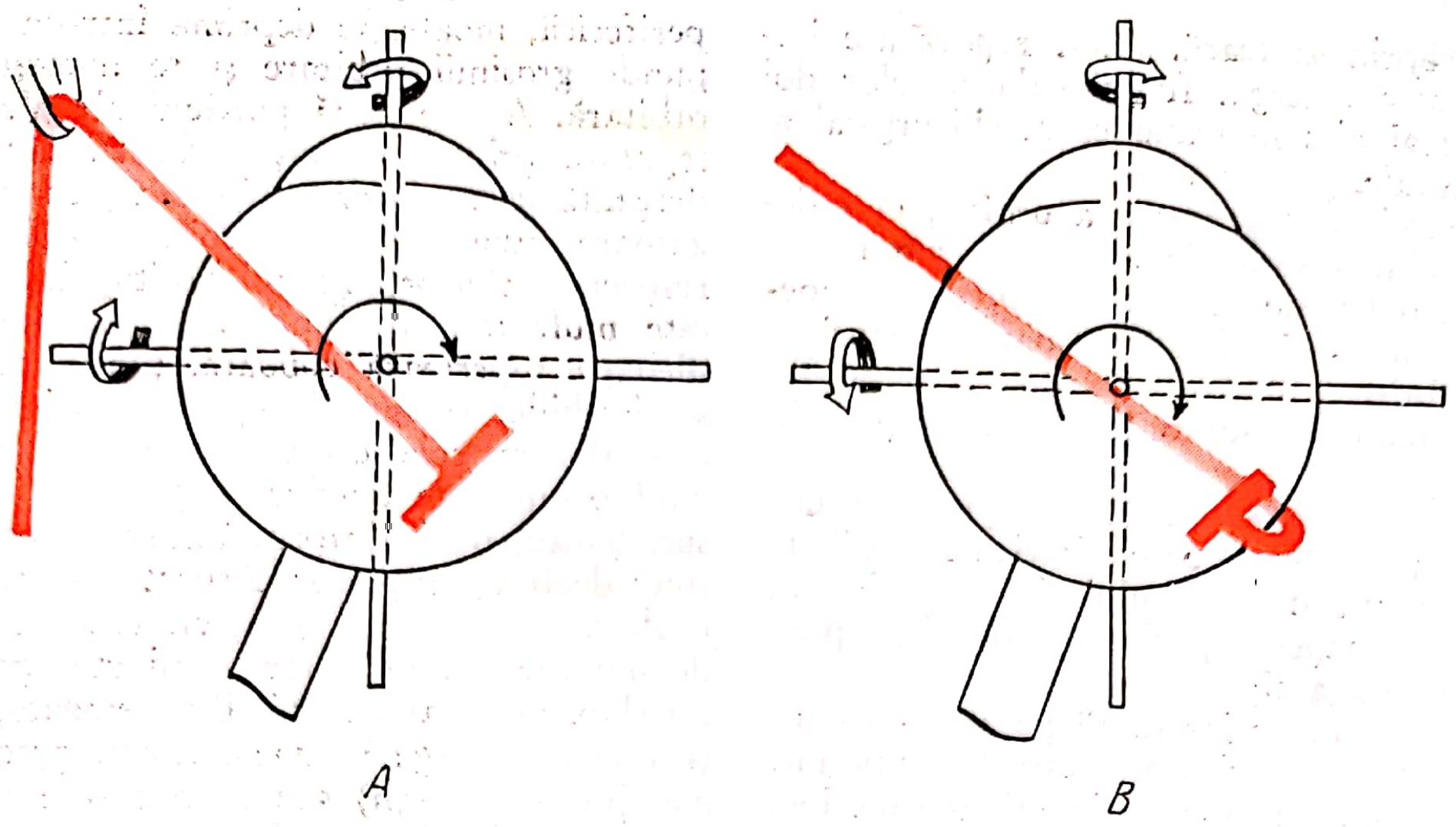

Fig. 572. Acţiunea muşchilor oblici asupra globului ocular:
A — M. obliquus superior (abducţie, coborîre, rotaţie înăuntru); *B* — M. obliquus inferior (abducţie, ridicare, rotaţie în afară).

bului un unghi de 50°, care, spre deosebire de precedentul, este deschis înainte. Acest dublu caracter explică acţiunea lor, ei fiind în primul rînd rotatori. Amintim că punctul fix al lor se găseşte la baza orbitei nu numai pentru oblicul inferior care se inserează lîngă orificiul canalului nazolacrimal, ci şi pentru oblicul superior, a cărui trochlee joacă rolul unui hipomochlion (scripete de reflexiune). Oblicul superior este principal rotator înăuntru şi accesoriu abductor şi coborîtor; oblicul inferior este principal rotator înafară şi accesoriu abductor şi ridicător (fig. 572).

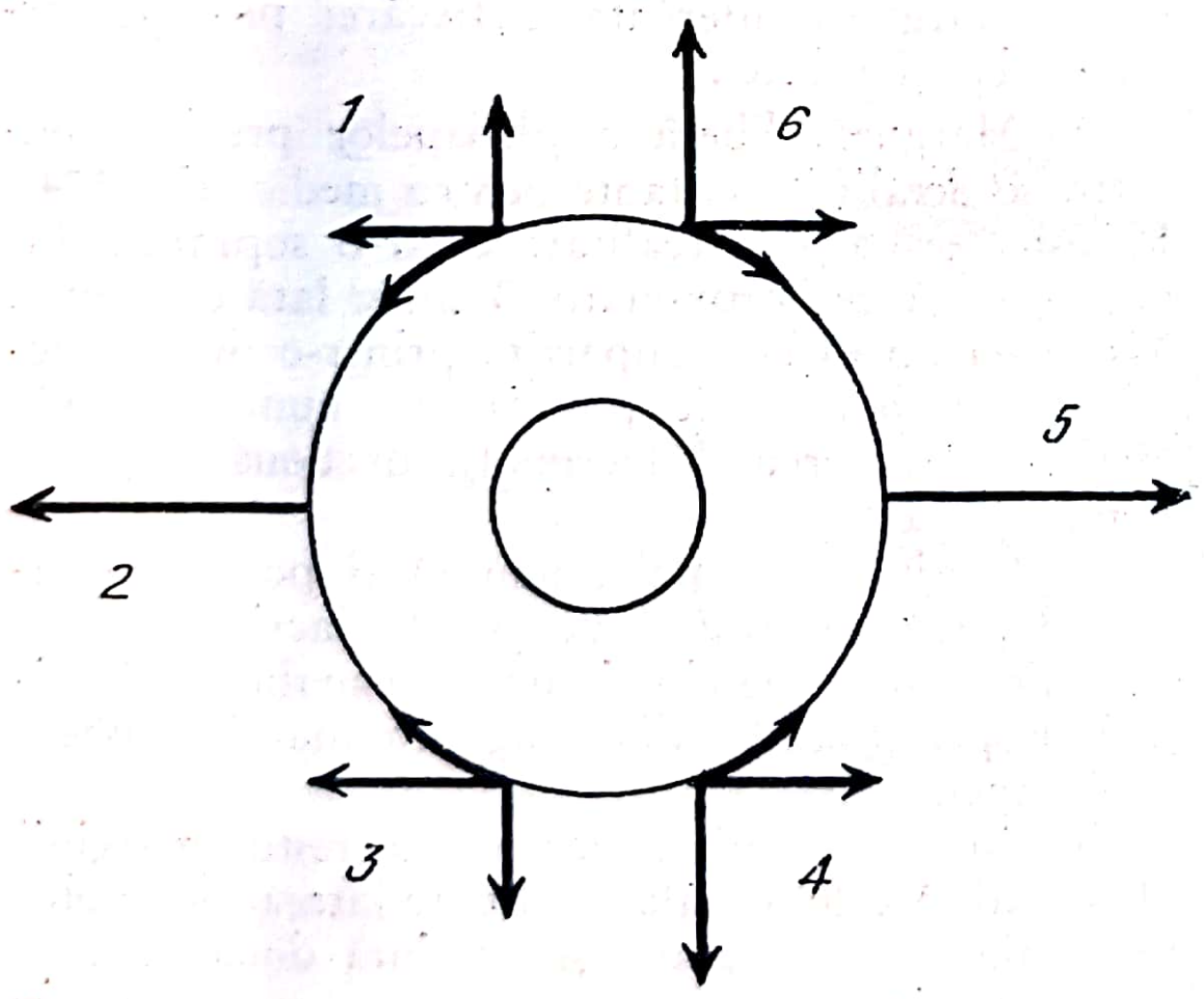

Fig. 573. Schema acţiunii muşchilor globului ocular drept, privit din faţă. Mărimea săgeţilor corespunde intensităţii componentei de mişcare a muşchiului:

1 — M. obliquus inferior: ridicare, abducţie, rotaţie în afară; *2* — M. rectus lateralis: abducţie; *3* — M. obliquus superior: rotaţie înăuntru, abducţie, coborîre; *4* — M. rectus inferior: rotaţie înăuntru, adducţie, coborîre; *5* — M. rectus medialis: adducţie; *6* — M. rectus superior: ridicare, adducţie, rotaţie înăuntru.

Felul atît de complex al acţiunii muşchilor globului ocular permite în plus ca ei să conlucreze în modul cel mai variat ca antagonişti sau sinergişti (fig. 573). Prin aceasta este posibil ca ochiul să fie îndreptat cu uşurinţă spre oricare punct al spaţiului, nu numai din poziţia de repaus, ci din oricare altă poziţie a sa. Direcţia de acţiune a muşchilor oblici şi mai ales componenta lor giratorie ar avea un rol deosebit în acest fenomen.

După cum s-a amintit anterior, mişcările celor doi bulbi oculari nu se efectuează independent unul de celălalt. În cazul vederii binoculare normale, mişcările lor se fac într-o strînsă interdependenţă, ca şi cînd ar fi vorba de un „ochi dublu". Această coordonare se păstrează chiar dacă unul dintre ochi a pierdut vederea. Reglarea şi coordonarea tuturor mişcărilor bulbilor oculari se realizează de către un complex aparat nervos. Descrierea acestuia ţine de studiul sistemului nervos central (v. labirintul membranos).

4. Muşchiul ridicător al pleoapei superioare (levator palpebrae superioris) este aşezat deasupra conului muşchilor globului ocular, imediat sub tavanul orbitei (fig. 569). El este subţire şi are o formă alungită, triunghiulară, cu vîrful spre vîrful orbitei şi cu baza la nivelul pleoapei superioare. El ia naştere prin scurte fascicule tendinoase de pe periostul circumferinţei superioare a deschiderii canalului optic, de pe teaca durală a nervului optic şi de pe porţiunea învecinată a inelului tendinos comun. Devenit muscular, el se lărgeşte progresiv, alunecînd sub plafonul orbitei, de care este separat prin nervul frontal; dedesubtul lui se găseşte muşchiul drept superior, cu a cărui teacă

îşi uneşte propria sa teacă. Acest raport are importanţă atît în sinergia funcţională a celor doi muşchi, cît mai ales în tratamentul chirurgical al ptozei palpebrale.

Înspre marginea superioară a orbitei, el redevine tendinos, se întinde în suprafaţă sub forma unui evantai, pătrunde în grosimea pleoapei superioare şi se împrăştie în numeroase expansiuni tendinoase subţiri.

De fapt, tendonul lui terminal se despică în două planuri (fig. 575):

a) lama superficială întîlneşte septul orbitar, îl străpunge prin numeroase fascicule, străbate apoi printre fibrele orbicularului şi se termină în dermul pielii pleoapei superioare, coborînd pînă în marginea liberă a ei;

b) lama profundă se inserează pe marginea superioară şi pe faţa anterioară a tarsului superior, precum şi pe fundul de sac conjunctival superior; ea conţine numeroase fibre musculare netede, care constituie muşchiul tarsal superior (m. tarsalis superior — Mülleri).

Tendonul terminal al ridicătorului, mai ales prin lama sa superficială, trimite două prelungiri lamelare, una medială, alta laterală, care se prind pe pereţii orbitei în dreptul ligamentului palpebral corespunzător. Mai importantă dintre ele este expansiunea orbitară laterală, care desparte cele două porţiuni ale glandei lacrimale, palpebrală şi orbitară.

Acţiune. După cum indică şi numele, muşchiul ridică pleoapa superioară, descoperind astfel corneea. În această acţiune el este antagonist al orbicularului pleoapelor.

Inervaţia sa este dată de nervul oculomotor. Paralizia sa atrage căderea pleoapei superioare, care poate determina tulburări ale vederii.

PLEOAPELE (palpebrae)

Pleoapele, în număr de două pentru fiecare ochi, sînt cute ale tegumentelor, care acoperă şi apără globul ocular. Ele sînt dispuse în plan frontal şi închid ca nişte perdele baza orbitei.

Distingem o pleoapă superioară şi una inferioară (palpebra superior et palpebra inferior).

Pleoapa superioară este mai mobilă decît cea inferioară şi are o suprafaţă mai întinsă. Acest decalaj al suprafeţei se exagerează la închiderea lor.

Fiecare pleoapă prezintă următoarele elemente descriptive: două feţe (una anterioară, alta posterioară), două margini (una liberă, alta aderentă) şi două extremităţi (medială şi laterală).

1) Faţa anterioară sau cutanată diferă de cele două pleoape. În general, această faţă se subdivide în două porţiuni: una centrală convexă, mai rigidă, boltită după forma globului ocular, este porţiunea oculară sau tarsală a pleoapelor; cealaltă periferică, moale, se deprimă într-un şanţ ce răspunde grosimii orbitare şi se numeşte porţiunea orbitară. Aceste două porţiuni ale pleoapelor sînt separate printr-un şanţ curb, cu deschiderea îndreptată spre marginea liberă a pleoapei corespunzătoare, numit şanţul orbitopalpebral (superior, respectiv inferior). Şanţul orbitopalpebral superior este mult mai profund decît cel inferior. Cînd pleoapa superioară coboară, şanţul său se şterge, se deschide; el se adînceşte tot mai mult pînă la a-şi alătura cele două versante cutanate, atunci cînd ochiul este deschis şi privirea îndreptată în sus. Şanţul orbitopalpebral inferior este mult mai şters decît cel superior. Aspectul şanţurilor palpebrale variază şi în raport cu vîrsta sau cu starea de nutriţie a indivizilor, fiind mai pronunţată la cei slabi sau mai bătrîni. De asemenea, aceste şanţuri se pot şterge în unele cazuri patologice (edeme, ptoză, infecţii) sau se pot accentua în altele (caşexie, infecţii generale grave).

2) Faţa posterioară sau conjunctivală a pleoapelor este concavă şi se mulează pe globul ocular. Ea este constituită de conjunctivă şi are ca limite fundurile de sac conjunctivale — superior şi inferior.

3) Extremităţile omonime ale pleoapelor se unesc şi formează comisurile palpebrale. Comisura palpebrală medială (commissura palpebrarum medialis) este ridicată de ligamentul palpebral medial; cea laterală (commisura palpebrarum lateralis) este mai deprimată sub forma unui şanţ transversal. De la această comisură pleacă o serie de plici radiate, al căror număr şi profunzime cresc cu vîrsta. Ele constituie ridurile „labei de gîscă“.

4) Marginea aderentă a fiecărei pleoape răspunde bazei orbitei.

5) Marginea liberă a pleoapelor prezintă numeroase detalii importante pentru medic (fig. 574). Ea este formată în realitate dintr-o suprafaţă îngustă, lungă de aproximativ 3 cm şi lată de 2 mm. Marginea liberă este împărţită printr-o mică proeminenţă a buzei sale posterioare, numită papila lacrimală (tuberculul lacrimal), în două porţiuni foarte inegale:

a) Porţiunea medială, numită şi porţiunea lacrimală, situată medial de papila lacrimală, este rotunjită, lipsită de cili şi conţine canaliculul lacrimal. Reprezintă 1/7 din lungimea marginii libere a pleoapei.

b) Porţiunea ciliară reprezintă restul marginii libere, adică cele 6/7 ale ei, situate lateral de papila lacrimală. Ea este plană şi prezintă două buze şi un interstiţiu.

Buza anterioară (limbus palpebralis anterior) se mai numeşte şi ciliară, căci la nivelul ei se implantează cilii (cilia). Aceştia sînt nişte fire de păr, cu o oarecare rigiditate, curbi, cu concavitatea în sus la pleoapa superioară şi în jos la cea inferioară. În general, cilii prezintă structura histologică a părului. Cilii pleoapei superioare, puternici şi mari, sînt mai numeroşi (100—150) decît cei ai pleoapei inferioare (50—75). In teaca lor se deschid canalele excretoare ale glandelor sebacee (Zeiss) şi acelea ale glandelor sudoripare (Moll).

Buza posterioară (limbus palpebralis posterior) este cu ceva mai scurtă decît cea anterioară, astfel încît interstiţiul marginii libere apare uşor teşit, înclinat înapoi şi în sus pentru pleoapa superioară, înapoi şi în jos pentru cea inferioară. În felul acesta, cînd pleoapele sînt apropiate, între marginile lor libere şi faţa anterioară a globului ocular se delimitează un spaţiu triunghiular, cu baza înapoi, prin care lacrimile se scurg spre lacul lacrimal. Este rîul lacrimal. Înaintea acestei margini posterioare se află un şir de orificii punctiforme, în număr de 25—30, care reprezintă deschiderile glandelor lui Meibomius (glandulae tarsales).

Interstiţiul sau spaţiul intermarginal este o regiune îngustă, situată între şiragul cililor şi orificiile glandelor tarsale. La acest nivel se află zona de trecere dintre piele şi conjunctivă.

6) Marginile libere ale pleoapelor de aceeaşi parte, unindu-se la comisuri, circumscriu deschizătura palpebrală (rima palpebrarum). Cînd aceste margini sînt îndepărtate, cînd „ochiul este deschis“, ele circumscriu un orificiu oval, cu marele ax transversal, numit deschizătură palpebrală. Acesta are în medie 30 mm lăţime, pe 15 mm înălţime. Forma şi dimensiunile sale sînt extrem de variabile la diverşi indivizi. Închizînd ochiul, marginile libere ale pleoapelor vin în contact, iar orificiul palpebral devine despicătură palpebrală.

7) Unghiurile ochiului sau canturile se formează prin unirea marginilor libere ale pleoapelor de aceeaşi parte. Atragem atenţia că unghiurile ochiului şi comisurile pleoapelor sînt noţiuni diferite şi deci nu trebuie confundate.

Unghiul lateral sau cantul lateral (angulus oculi lateralis) este mai mic şi ascuţit. Unghiul medial sau cantul medial (angulus oculi medialis) este mai deschis, rotunjit, mai mare şi mai adînc. El mărgineşte lacul lacrimal, în care se disting caruncula lacrimală şi plica semilunară a conjunctivei.

Epicantul constă într-o plică cutanată semilunară, care coboară de pe pleoapa superioară acoperind unghiul medial al ochiului, uneori chiar partea medială a corneei. Este caracteristic rasei galbene.

Pleoapele sînt constituite din şapte planuri care se suprapun în mod regulat, asemenea foilor unei cărţi (fig. 575). Pornind de la suprafaţă spre profunzime aceste planuri sînt următoarele: 1) pielea; 2) pătura laxă subcutanată; 3) pătura musculară striată; 4) pătura laxă submusculară; 5) pătura fibroasă; 6) pătura musculară netedă; 7) mucoasa conjunctivală.

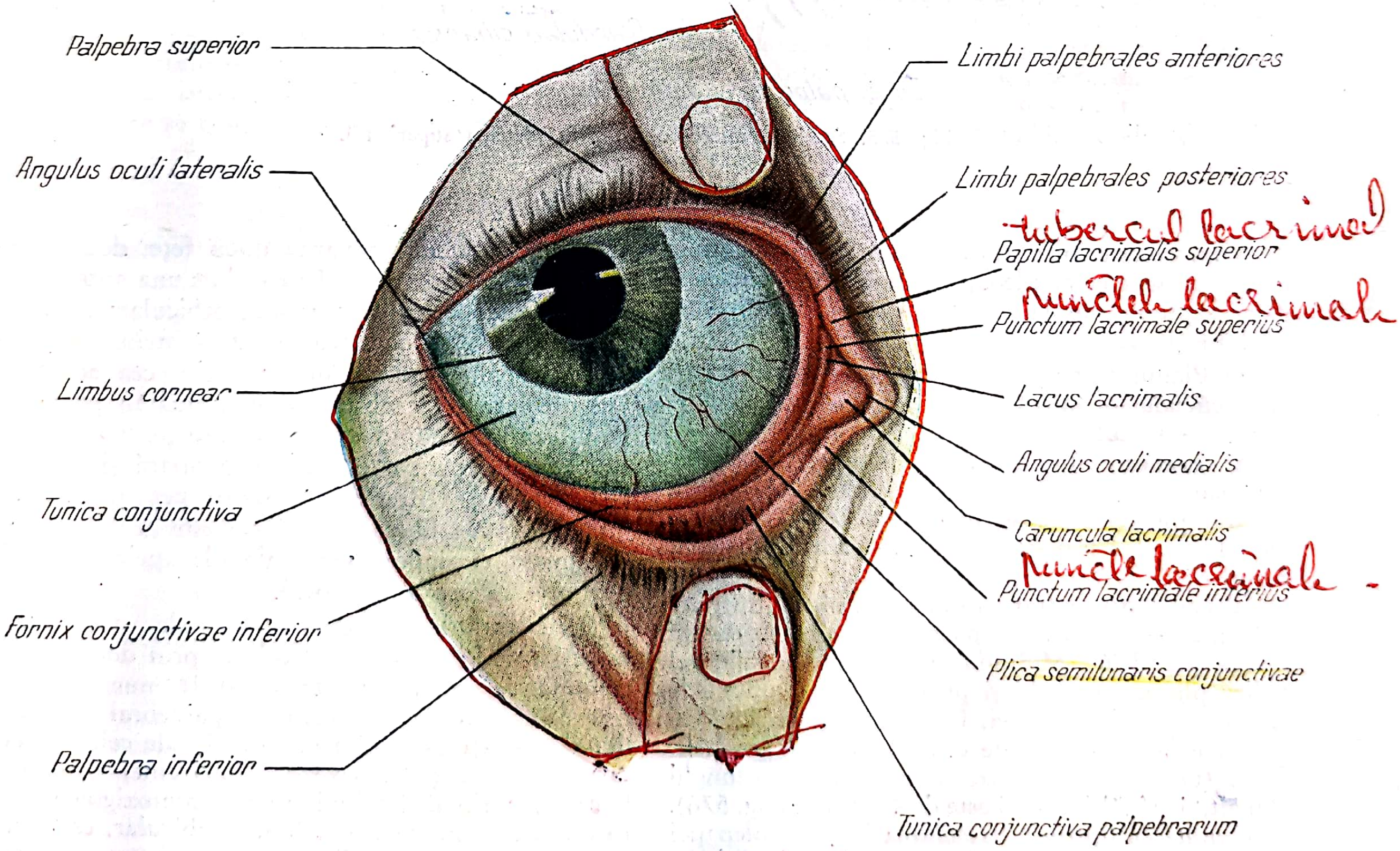
Palpebra superior
Angulus oculi lateralis
Limbus corneae
Tunica conjunctiva
Fornix conjunctivae inferior
Palpebra inferior
Limbi palpebrales anteriores
Limbi palpebrales posteriores
tubercul lacrimal
Papilla lacrimalis superior
punctele lacrimale
Punctum lacrimale superius
Lacus lacrimalis
Angulus oculi medialis
Caruncula lacrimalis
punctele lacrimale
Punctum lacrimale inferius
Plica semilunaris conjunctivae
Tunica conjunctiva palpebrarum

Fig. 574. Ochiul văzut la exterior. Pleoapa inferioară a fost coborîtă pentru a pune în evidenţă fundul de sac conjuctival inferior şi formaţiunile unghiului medial al ochiului.

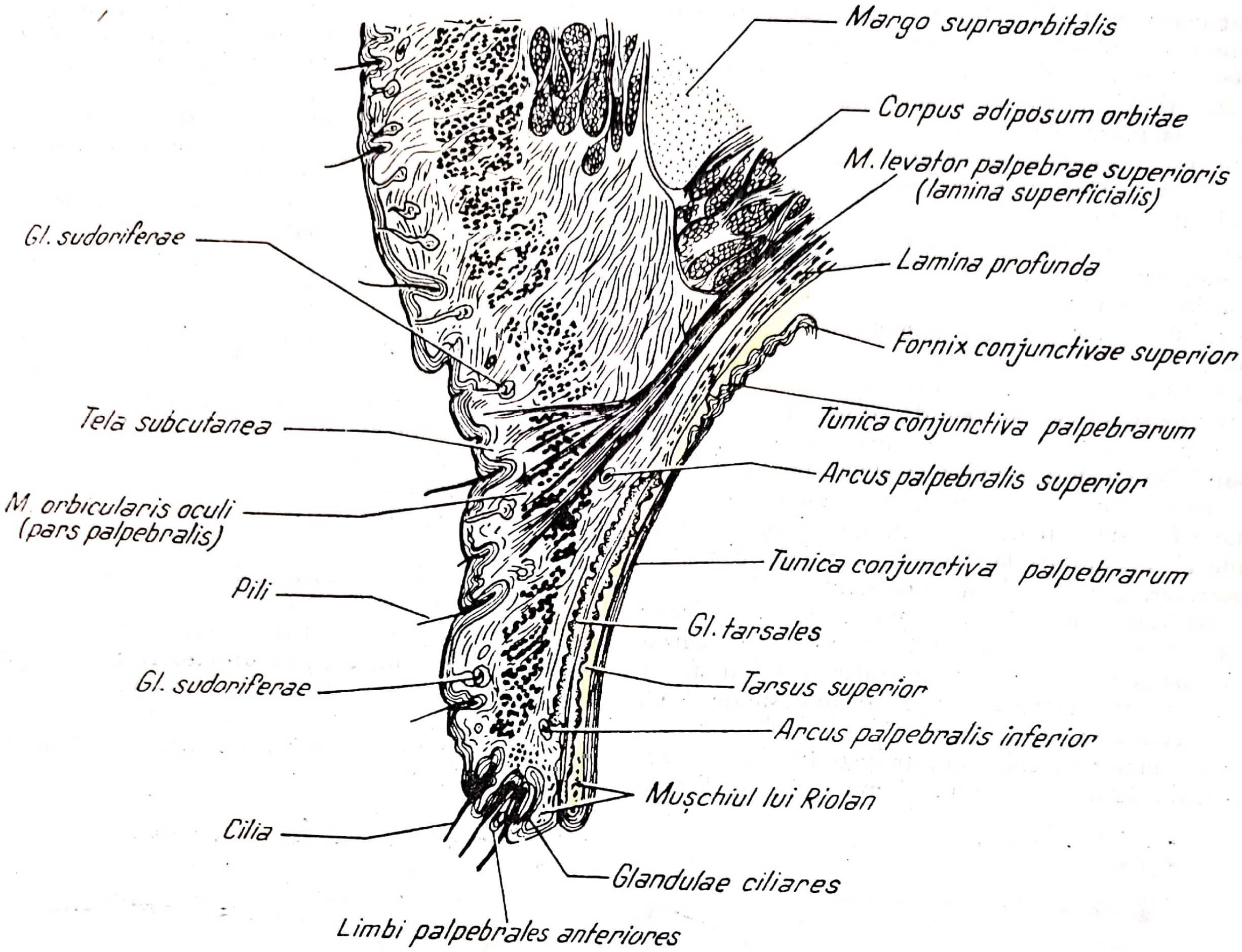
Margo supraorbitalis
Corpus adiposum orbitae
M. levator palpebrae superioris
(lamina superficialis)
Gl. sudoriferae
Lamina profunda
Fornix conjunctivae superior
Tela subcutanea
Tunica conjunctiva palpebrarum
Arcus palpebralis superior
M. orbicularis oculi
(pars palpebralis)
Tunica conjunctiva palpebrarum
Pili
Gl. tarsales
Gl. sudoriferae
Tarsus superior
Arcus palpebralis inferior
Muşchiul lui Riolan
Cilia
Glandulae ciliares
Limbi palpebrales anteriores

Fig. 575. Secţiune microscopică prin pleoapa superioară.

Vom descrie întîi stratul fibros, care constituie un fel de schelet al pleoapei, după care vom enumera succesiv, de la suprafaţă spre profunzime, celelalte planuri.

1) Planul fibros este alcătuit din două părţi: una centrală — tarsurile pleoapelor —, alta periferică — septul orbitar.

a) Tarsurile sînt două lamele fibroase groase, rezistente, ocupînd porţiunea oculară sau tarsală a fiecărei pleoape; ele se modelează după curbura globului ocular şi dau forma caracteristică a pleoapelor.

Tarsul superior (tarsus superior), mai întins, are o formă semilunară, cu partea convexă orientată în sus (fig. 576). Mulîndu-se pe globul ocular, el aplică pleoapa pe ochi şi prin aceasta se opune la răsturnarea în afară a ei. Înălţimea sa maximă, în porţiune mijlocie, este de circa 10 mm. Tarsul inferior (tarsus inferior), are o formă de dreptunghi alungit, iar înălţimea lui este de 4—5 mm (fig. 576). El permite cu uşurinţă bascularea în jos a pleoapei şi evidenţierea fundului de sac conjunctival inferior.

Ambele tarsuri prezintă două feţe, două margini şi două extremităţi. Feţele sînt: una anterioară, convexă, acoperită de muşchiul orbicular; cealaltă, posterioară, este concavă şi aderă strîns de conjunctiva palpebrală. Dintre margini cea aderentă sau orbitară este subţire, se continuă în parte cu septul orbitar, dînd totodată inserţie tendonului ridicătorului pentru pleoapa superioară şi prelungirii orbitare a dreptului inferior pentru pleoapa inferioară; cea liberă sau ciliară este groasă şi corespunde marginilor libere ale pleoapelor (numai porţiunii ciliare a acestora).

Extremităţile corespunzătoare ale celor două tarsuri sînt legate de baza orbitei prin două benzi conjunctive, cu direcţie transversală, numite ligamente palpebrale. Ligamentul palpebral lateral, după ce leagă extremităţile laterale ale celor două tarsuri, merge să se fixeze de marginea orbitară laterală, puţin dedesubtul suturii frontozigomatice. El este situat înapoia muşchiului orbicular, care nu se inserează pe el; ligamentul întăreşte septul orbitar.

Extremitățile mediale ale tarsurilor se termină la nivelul papilelor lacrimale. De aici fiecare tars, atît cel superior cît și cel inferior, se continuă cu cîte o fîșie fibroasă. Din unirea acestor două fîșii rezultă ligamentul palpebral medial, care reprezintă în același timp și tendonul direct al mușchiului orbicular. Acest ligament se îndreaptă medial și merge să se insereze pe creasta lacrimală anterioară a apofizei frontale a maxilei. El apare ca o proeminență transversală, situată sub pielea comisurii palpebrale mediale. Fața sa posterioară încrucișează cupola sacului lacrimal. Reamintim faptul că din acest ligament, la nivelul extremității mediale a pleoapelor, se desprinde tendonul reflectat al mușchiului orbicular. Acesta se îndreaptă înapoi și medial și trece înapoia sacului lacrimal, spre a se insera pe creasta lacrimală posterioară a osului lacrimal. Astfel sacul lacrimal este cuprins între cele două tendoane ale orbicularului ca într-o furcă.

Din punctul de vedere al structurii, tarsurile sînt formate exclusiv din țesut conjunctiv foarte dens, acoperit pe ambele fețe de cîte o lamă de fibre elastice; ele nu conțin deloc celule cartilaginoase, fapt pentru care denumirea veche de „cartilaje tarse“ este eronată. În grosimea tarsurilor se găsesc glandele tarsale Meibomius și glandele acinotarsale Wolfring-Krause (fig. 575).

b) Septul orbitar (septum orbitale) este o fascie lameloasă delicată, care formează porțiunea periferică a planului fibros. Ea se desprinde de pe marginile orbitare ale tarsurilor, trece ca o punte peste grăsimea orbitei și se inserează pe marginile orbitare, care se continuă în mod direct cu periostul (fig. 576). Este necesar să precizăm raporturile septului orbitar cu ligamentele palpebrale. Cel lateral este aderent la sept și de multe ori se confundă cu el. În partea medială, septul orbitar se depărtează de ligamentul palpebral medial, se îndreaptă înapoi, se unește cu tendonul reflectat al orbicularului și împreună cu acesta se inserează pe creasta lacrimală posterioară. Datorită acestei dispoziții, sacul lacrimal, canaliculele lacrimale și porțiunea lacrimală a mușchiului orbicular sînt situate în pleoape, nu în orbită.

2) Pielea pleoapelor este extrem de fină și mobilă, mai ales în regiunea tarsală, se îngroașe însă treptat spre marginea lor liberă. Ea posedă numeroase fire de păr foarte subțiri, ca un puf, avînd anexate minuscule glande sebacee; de asemenea, este înzestrată și cu un mare număr de glande sudoripare de un volum redus. În epiderm se găsește o bogată rețea elastică, în ochiurile căreia se află numeroase celule pigmentare (cromatofore), care îi dau o pigmentație mai pronunțată decît cea a regiunilor învecinate.

3) Stratul de țesut lax subcutanat este foarte subțire și format din țesut conjunctiv foarte lax, care conține puțină grăsime. El permite pielii o mare mobilitate și se infiltrează cu ușurință cu aer (emfizem al pleoapei), cu serozitate (edem), cu sînge (echimoze) sau cu puroi.

4) Stratul muscular cu fibre striate este constituit dintr-un mușchi subțire, plat, circular, care ocupă ambele pleoape și depășește chiar limitele marginii orbitare — mușchiul orbicular al pleoapelor. Acestui mușchi i se descriu trei porțiuni: orbitară, palpebrală și lacrimală. Fibrelor din orbi-

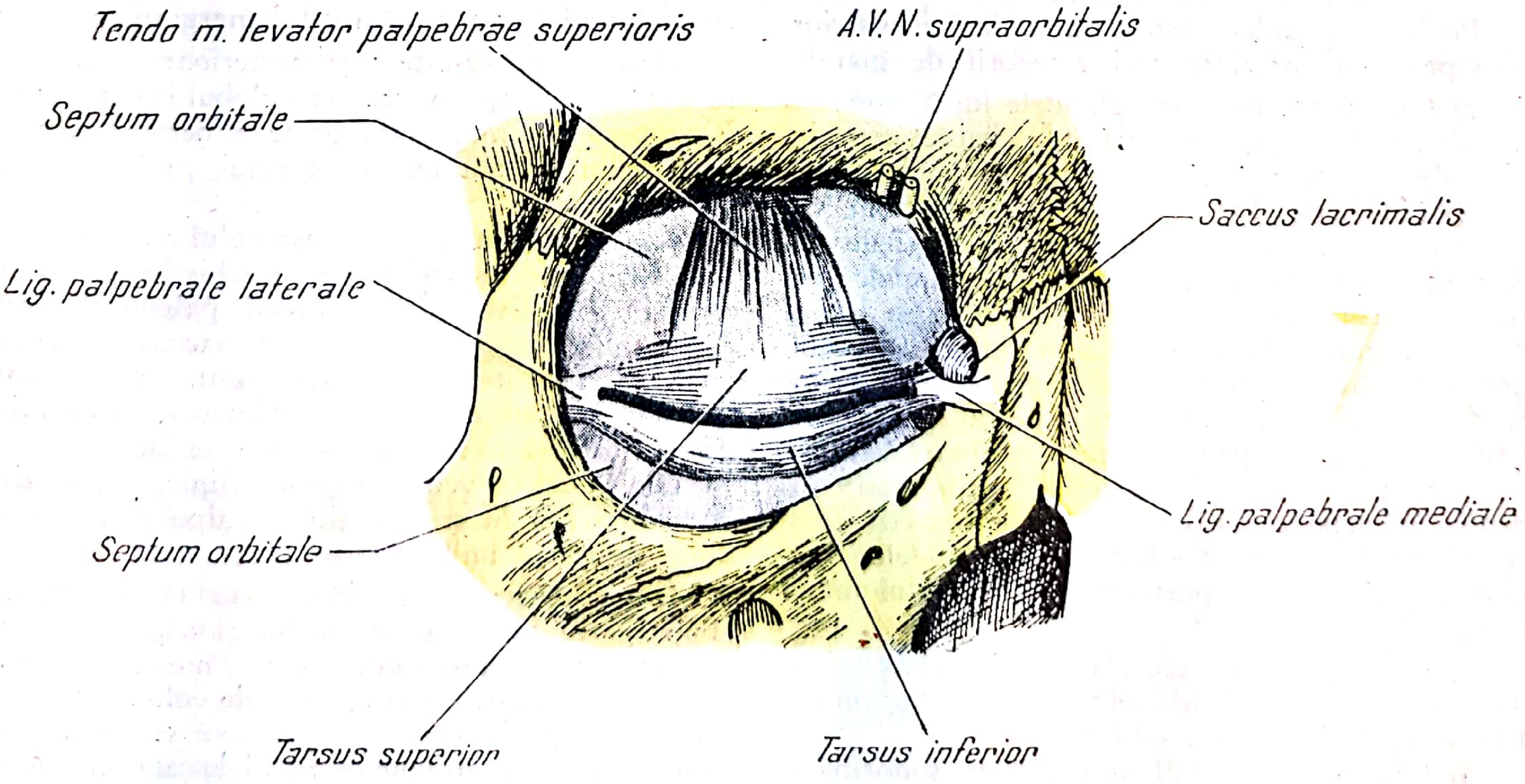

Fig. 576. Aditusul orbitei disecat pentru a pune în evidență septul orbitar și tarsurile.

cular, care mărginesc despicătura palpebrală, li se dă numele de muşchiul ciliar sau muşchiul lui Riolan. Acest fascicul ocupă toată marginea liberă a pleoapei, de la piele pînă la conjunctivă, şi este străbătut de foliculii cililor, de glandele lui Moll şi Meibomius. Muşchiul orbicular al pleoapelor este inervat de nervul facial. Acţiunea lui este închiderea pleoapelor. Aceasta se face fie în mod reflex, ca în timpul clipitului, fie în mod voluntar. El este antagonistul ridicătorului pleoapei superioare.

5) Stratul de ţesut lax submuscular este asemănător întru totul cu stratul lax subcutanat. El conţine principalele ramuri ale arterelor palpebrale.

6) Stratul muscular neted este reprezentat în fiecare pleoapă printr-o lamă de fibre musculare netede, orientate în sens vertical, constituind muşchiul tarsal sau palpebral superior şi inferior al lui Müller (musculus tarsalis superior et inferior). Ambii muşchi se inserează cu un capăt pe marginea orbitară a tarsului respectiv şi se îndreaptă apoi radiar spre marginea orbitară. Cel superior se termină pe lama profundă a tendonului terminal al ridicătorului pleoapei, iar cel inferior se confundă cu expansiunea aponevrotică a muşchiului drept inferior. Ambii muşchi tarsali sînt inervaţi de simpaticul cervical, iar prin acţiunea lor contribuie la lărgirea deschiderii palpebrale.

7) Stratul mucos este reprezentat de conjuctiva palpebrală şi va fi descris o dată cu această membrană.

Cele şapte straturi anatomice ale pleoapelor se pot rezuma din punct de vedere clinic în două lame: a) lama anterioară musculocutanată, care cuprinde primele trei straturi; şi *b*) lama posterioară tarsoconjunctivală, cuprinzînd ultimele trei straturi anatomice. Planul de clivaj dintre ele este constituit de stratul lax submuscular.

Pe lîngă glandele cutanate, amintite anterior, pleoapele mai prezintă trei categorii de glande:

1) Glandele tarsale sau glandele lui Meibomius (glandulae tarsales) sînt glande sebacee considerabil dezvoltate, mai precis glande alveolare alungite şi ramificate. Ele au aspectul de ciorchine sau de spic: într-un canal excretor lung şi îngust se deschid numeroase alveole laterale. Glandele sînt situate integral in grosimea tarsurilor şi se întind de la marginea liberă pînă la marginea aderentă, orînduite paralel, strîns unele lîngă altele. Ele pot fi văzute, fără nici o preparaţie, pe faţa conjunctivală a pleoapelor, prin simpla răsturnare în afară a acestora. Numărul lor este de aproximativ 30 pentru pleoapa superioară şi 25 pentru cea inferioară. Orificiile de deschidere ale glandelor tarsale se află pe buza posterioară a spaţiului intermarginal.

2) Glandele ciliare sau glandele lui Zeiss (glandulae ciliares) sînt glande sebacee puţin dezvoltate. Ele se deschid în teaca cililor.

3) Glandele lui Moll sînt glande sudoripare, tubuloase, de tip apocrin, situate în apropierea marginii libere a pleoapelor. Ele îşi varsă conţinutul fie între cili, fie în teaca acestora.

Vascularizaţia pleoapelor provine din mai multe surse:

1) *Arterele* provin din arterele supra- şi suborbitară, din artera lacrimală, din artera oftalmică şi se grupează în două arcade tarsale (arcus palpebralis superior, arcus palpebralis inferior), situate fiecare în vecinătatea marginii libere a pleoapei corespunzătoare. Din arcade pleacă numeroase ramuri, mai ales spre marginea liberă şi spre conjunctivă.

2) *Venele* sînt numeroase şi larg anastomozate, dispuse pe ambele feţe ale tarsurilor. Ele formează plexurile la nivelul fundurilor de sac superior şi inferior ale conjunctivei. Reţeaua venoasă retrotarsală şi subconjunctivală este în legătură cu venele orbitei şi prin ele cu circulaţia venoasă endocraniană. Venele pretarsale merg spre vena facială şi vena temporală superficială.

3) *Limfaticele* sînt foarte bogate, mai ales spre conjunctivă. Ele se îndreaptă spre ganglionii preauriculari, parotidieni şi submandibulari.

Nervii pleoapelor sînt motori şi senzitivi. Orbicularul este inervat de facial, iar ridicătorul pleoapei superioare de către oculomotor. Sensibilitatea este tributară nervului trigemen.

CONJUNCTIVA

(tunica conjunctiva bulbi)

Conjunctiva este o membrană mucoasă subţire, netedă şi transparentă, care uneşte pleoapele cu bulbul ocular: conjungere, a uni = a lega. Ea este o dependinţă a tegumentului extern şi se continuă cu pielea pleoapelor, la nivelul marginii lor libere.

După ce căptuşeşte faţa posterioară a acestora, ea se răsfrînge apoi şi trece pe globul ocular, căruia îi acoperă cea mai mare parte a hemisferei anterioare, din vecinătatea ecuatorului, pînă la marginea corneei.

Considerată astfel, în ansamblul său, conjunctiva alcătueşte un sac mucos, deschis în partea anterioară, la nivelul despicăturii palpebrale, care a fost numit sacul conjunctival (saccus conjunctivae). El delimitează cavitatea conjunctivală, care în mod normal este capilară, întrucît nu conţine decît o pătură extrem de subţire de lacrimi.

Din punct de vedere anatomoclinic, conjunctiva este împărţită în trei porţiuni: palpebrală, a fundului de sac şi bulbară.

1) Conjunctiva palpebrală sau tarsală începe la marginea liberă a pleoapelor şi căptuşeşte faţa posterioară a tarsurilor, apoi muşchii tarsali (fig. 574). Ea este subţire, fină, de culoare roz, intim aderentă de tarsuri şi lasă să se vadă prin transparenţa sa şiragurile paralele ale glandelor tarsale Meibomius. La nivelul tarsurilor, suprafaţa

sa este netedă, prezentînd o serie de cute transversale în porţiunea extratarsală.

2) Conjunctiva fundului de sac este porţiunea de trecere dintre conjunctiva palpebrală şi cea bulbară (fig. 574). Se formează astfel un şanţ adînc, aproape circular, numit fundul de sac oculoconjunctival, oculopalpebral sau fornix. Corespunzător fiecărei pleoape, acesta se împarte în fundul de sac conjunctival superior şi fundul de sac conjunctival inferior (fornix conjunctivae superior şi fornix conjunctivae inferior). El corespunde la suprafaţă şanţurilor orbitopalpebrale şi regiunilor comisurale. Reflexiunea mucoasei se face la o distanţă variabilă de periferia corneei, în raport cu meridianul considerat. Această distanţă este de: 11 mm în sus, 14 mm înafară, 8 mm în jos şi 7 mm înăuntru.

Conjunctiva fornixului este separată de tendonul ridicătorului şi de expansiunile capsulei lui Tenon, printr-o pătură de ţesut conjunctiv lax, care îi permite o mare mobilitate. Ea este brăzdată de cute transversale profunde, care constituie o rezervă care îngăduie ochiului să se mişte cu uşurinţă.

3) Conjunctiva bulbară sau oculară este subţire, fină şi răspunde succesiv sclerei, apoi corneei. În regiunea unghiului medial al ochiului ea mai prezintă două formaţiuni: caruncula lacrimală şi plica semilunară.

a) Porţiunea sclerală subţire lasă se vadă prin transparenţă sclera subjacentă (fig. 574). Ea acoperă tendoanele muşchilor drepţi şi expansiunile lor aponevrotice şi este separată de scleră printr-o pătură de ţesut conjunctiv lax, uşor infiltrabil, ale cărui areole comunică cu spaţiul episcleral al lui Tenon (este sediul posibil al edemului conjunctival sau al chemozisului). Pătura de ţesut lax subconjunctival dispare la aproximativ 3 mm de periferia corneei, astfel încît cele două membrane — conjunctiva şi capsula lui Tenon — fuzionează. Linia lor de unire apare uneori sub forma unui relief circular, numit inelul conjunctival, foarte aparent în anumite oftalmii catarale.

b) Porţiunea unghiului medial prezintă două formaţiuni speciale. Caruncula lacrimală (caruncula lacrimalis) este o mică proeminenţă mamelonată, roz sau uşor roşcată; aşezată în spaţiul cuprins între porţiunile lacrimale ale pleoapelor (fig. 574). Baza se sprijină pe conjunctivă, iar porţiunea sa liberă e acoperită în parte de pleoapa inferioară. Caruncula este formată din cîţiva foliculi piloşi, fire de păr fine, rudimentare şi cîteva glande sebacee — totul fiind acoperit de mucoasă.

Plica semilunară (plica semilunaris conjunctivae) este o cută falciformă, verticală, a conjunctivei bulbare, cu concavitatea orientată înafară (fig. 574). Este situată imediat lateral de caruncula lacrimală şi constituie o rezervă a mucoasei, care permite abducţia globului ocular. Ea este un organ rudimentar, care reprezintă a treia pleoapă a unor vertebrate (membrana nictitantă), a păsărilor şi anumitor mamifere.

Structura conjunctivei, asemănătoare celei a tuturor mucoaselor, cuprinde două straturi: un epiteliu şi un corion.

a) Epiteliul diferă după regiunea studiată. La nivelul porţiunii palpebrale, epiteliul este mai întîi pavimentos, stratificat, nekeratinizat, se continuă cu unul cubic şi apoi devine cilindric, iar la nivelul porţiunii bulbare este pavimentos stratificat.

b) Corionul sau dermul cuprinde o pătură superficială de ţesut conjunctiv, în ochiurile căreia se află grămăjoare de ţesut limfoid; acest strat prezintă la suprafaţă un aspect papilar, mai pronunţat la nivelul fundurilor de sac. Stratul profund al corionului este format din ţesut conjunctiv fibros, dens, în care se găsesc vasele, nervii şi glandele conjunctivei.

Glandele conjunctivei se diferenţiază între ele după formă, structură şi localizare. În afară de celulele caliciforme producătoare de mucus, găsim trei categorii de glande:

a) Glandele acinotubuloase sau acinotarsale cuprind o serie de acini glandulari, care se deschid într-un canal excretor lung. Dintre ele, glandele lui Krause ocupă fundul de sac conjunctival superior şi jumătatea laterală a celui inferior, fiind dispuse astfel sub forma unei potcoave deschise medial. Alte cîteva glande din această categorie (glandele lui Wolfring — Ciaccio) sînt aşezate în grosimea marginilor aderente ale tarsurilor, mai ales ale celor superioare.

b) Glandele tubuloase (Henle) au aspectul de tubi drepţi ca un deget de mănuşă, rareori ramificaţi. Sînt localizate în porţiunea extratarsală a conjunctivei palpebrale.

c) Glandele utriculare (Mauz) sînt formaţiuni ovoide subepiteliale, conţinînd mucus. Situate paracornean, existenţa lor nu este unanim recunoscută la om.

Secreţia glandelor conjunctivale este suficientă spre a umecta suprafaţa conjunctivei şi a corneei, menţinîndu-le o stare de funcţionare normală, chiar în lipsa secreţiei glandelor lacrimale.

Irigaţia este asigurată prin:

1) Arterele, foarte numeroase, grupate în două teritorii: palpebral şi ciliar. a) Teritoriul palpebral cuprinde conjunctiva palpebrală, cea a fornixului şi cea bulbară, cu excepţia unei zone inelare de 3—4 mm lărgime, situată în jurul limbului sclerocornean. Din arterele pleoapelor se desprind ramuri care irigă conjunctiva palpebrală şi cea a fundului de sac; de la nivelul fornixului pleacă o serie de vase care se îndreaptă radiar spre periferia corneei. Acestea din urmă sînt arterele conjunctivale posterioare. Ele formează o reţea cu ochiuri largi şi sînt mobilizabile împreună cu conjunctiva.

b) Teritoriul ciliar cuprinde regiunea inelară periocorneană rămasă nevascularizată de arterele precedente. Arteriolele acestui teritoriu provin din arterele ciliare anterioare. Acestea dau naştere unor vase subţiri, arterele episclerale, care formează o reţea în pătura superficială a sclerei. Din arterele episclerale se desprind ramuri mai fine, care pătrund în conjunctiva bulbară, urmează un traiect radiar şi se numesc arterele conjunctivale anterioare. Ele formează la limbul sclerocornean o serie de arcade cu convexitatea spre cornee. Din cauza conexiunilor cu reţeaua episclerală, planul arterelor conjunctivale anterioare nu poate fi mobilizat o dată cu conjunctiva. Între cele două teritorii există anastomoze, totuşi ele îşi păstrează o mare independenţă, mai ales în procesele patologice.

2) Venele urmează, în general, aceeaşi dispoziţie ca şi arterele: a) venele teritoriului palpebral sînt tributare ale venelor palpebrale, iar acestea, la rîndul lor, se varsă în venele facială şi temporală superficială; b) venele teritoriului perikeratic se deschid în venele ciliare, care prin venele musculare se varsă în vena oftalmică.

3) Limfaticele conjunctivei formează două reţele, una superficială, alta profundă, legate între ele prin anastomoze verticale. Vasele limfatice ale jumătăţii laterale a conjunctivei merg spre unghiul lateral al ochiului şi se unesc cu limfaticele palpebrale corespunzătoare şi împreună se varsă în ganglionii preauriculari parotidieni; cele ale jumătăţii mediale se îndreaptă spre unghiul medial al ochiului şi de aici merg împreună cu limfaticele palpebrale la ganglionii submandibulari.

4) Inervaţia conjunctivei provine în întregime din nervul trigemen, prin diferite ramuri ale sale; partea laterală inervată de nervul lacrimal, partea medială de către nervul infratrochlear (nazal extern), iar regiunea perikeratică de către nervii ciliari. În conjunctivă se găsesc numeroşi receptori, care îi asigură o deosebită sensibilitate.

SPRÎNCENELE (supercilium)

Sprîncenele sînt două proeminenţe musculocutanate, arcuite şi acoperite cu fire de păr, dispuse transversal la limita dintre frunte şi pleoapele superioare.

Ele adumbresc ochii şi stăvilesc scurgerea transpiraţiei spre cavitatea conjunctivală; joacă de asemenea un important rol estetic şi în mimică.

În general se descrie fiecărei sprîncene trei porţiuni, destul de precis delimitate, şi anume: a) capul — este extremitatea medială, de formă ovoidală; b) corpul sau porţiunea mijlocie; şi c) coada care este extremitatea laterală, prelungă şi subţire.

Capul şi corpul sprîncenelor corespund sinusurilor frontale, care le despart de encefal, raport care conferă acestei regiuni un deosebit interes anatomic, clinic şi operator. Aspectul normal al regiunii sprîncenoase poate fi modificat în unele stări patologice, prin fracturi, plăgi, flegmoane sau tumori. Dintre acestea din urmă sînt caracteristice chisturile dermoide ale cozii sprîncenelor, resturi ale primei crăpături branchiale.

În constituţia anatomică a sprîncenelor intră cinci straturi anatomice, care de la suprafaţă în profunzime sînt: a) pielea, mai păroasă decît în regiunile învecinate, puternic aderentă la straturile subjacente, prezintă numeroase glande sebacee şi este acoperită cu fire de păr, punct de plecare pentru chisturile sebacee, respectiv pentru furuncule; b) stratul lax subcutanat, sărac în grăsime; c) stratul muscular: frontal, orbicular al pleoapelor şi sprîncenosul (m. corrugator supercilii şi m. depressor supercilii); d) stratul lax submuscular; e) periostul.

APARATUL LACRIMAL (apparatus lacrimalis)

Aparatul lacrimal are rolul de a produce şi de a conduce lacrimile. Acestea îndeplinesc un rol mecanic, permiţînd alunecarea, fără frecare, a pleoapelor peste globul ocular. În afară de aceasta, lacrimile umectează şi spală hemisfera anterioară a bulbului, menţinînd corneea umedă şi transparentă; de asemenea, îndepărtează micii corpi străini din sacul conjunctival.

Organul secretor al larimilor este glanda lacrimală, care îşi varsă produsul în partea laterală a fornixului conjunctival superior; de aici, lacrimile ajung în unghiul medial al ochiului, se scurg prin căile lacrimale şi se varsă, în fine, în meatrul nazal inferior.

GLANDA LACRIMALĂ (glandula lacrimalis)

Glanda lacrimală este de tip tubuloacinos compus, ca şi glandele salivare. Ea are o culoare rozgălbuie, care se deosebeşte de culoarea galbenă ca ceara a grăsimii orbitare. Datorită aşezării sale profunde, precum şi constituţiei sale moi, glanda lacrimală nu se poate palpa în condiţii normale.

Situată în partea superioară, anterioară şi laterală a tavanului orbitei, glanda lacrimală este împărţită, de către tendonul lacrimal al muşchiului ridicător al pleoapei superioare şi de expansiunea sa laterală, în două porţiuni: orbitară şi palpebrală (fig. 577).

a) Porţiunea orbitară sau principală (pars orbitalis) este aşezată în foseta lacrimală a frontalului. Ea are forma şi volumul unei migdale (sîmbure de prună), oblic culcată înafară şi în jos, între globul ocular şi tavanul orbitei.

Raporturi: 1) faţa superolaterală, convexă, răspunde periostului fosetei lacrimale, de care aderă prin fine tracturi conjunctive; 2) faţa inferomedială, concavă, este culcată pe tendonul ridicătorului, continuant lateral de expansiunea sa fibroasă, cît şi pe dreptul lateral; 3) marginea anterioară, subţire, vine în raport cu septul orbitar; ea se proiectează la nivelul şanţului orbitopalpebral superior; 4) marginea posterioară, mai groasă, ajunge pînă la planul frontal care trece prin polul posterior al globului; ea vine în raport cu corpul adipos al orbitei şi primeşte vasele şi nervii glandei; 5) extremitatea medială este culcată pe ridicătorul pleoapei superioare; 6) extremitatea laterală — pe dreptul lateral; glanda aderă foarte puţin la pereţii lojii sale, astfel încît enuclearea ei este destul de uşoară.

b) Porţiunea palpebrală sau accesorie (pars palpebralis) este situată sub porţiunea orbitară şi ocupă partea laterală a pleoapei superioare. Volumul său reprezintă aproximativ o treime din totalitatea glandei lacrimale.

Raporturi: 1) faţa superolaterală este acoperită de tendonul ridicătorului (raportul principal); 2) faţa inferomedială răspunde în cea mai mare parte conjunctivei palpebrale; 3) marginea anterioară, paralelă cu marginea aderentă a tarsului superior, vine în contact cu fundul de sac conjunctival superior, de care este unită prin canalele excretorii; 4) marginea posterioară se uneşte cu marginea corespunzătoare a porţiunii orbitare; 5) extremitatea medială se întinde pînă la acelaşi nivel cu cea similară a porţiunii orbitare; 6) extremitatea laterală ajunge pînă la comisura laterală a pleoapelor, iar uneori poate trece chiar şi în pleoapa inferioară.

c) Canalele excretorii ale glandei lacrimale (ductuli excretorii glandulae lacrimalis) sînt foarte variabile în dispoziţia lor. Ele sînt în număr de 8—10—12 şi se deschid în jumătatea laterală a fundului de sac conjunctival superior, printr-o serie de orificii orînduite în semicerc cu concavitatea în jos (fig. 577). În general, cele două porţiuni ale glandei sînt deservite de canale separate. Canalele principale, în număr de 3—5, sînt mai voluminoase şi conduc lacrimile porţiunii orbitare. Ele se desprind de pe faţa inferomedială a acestei porţiuni, străbat printre lobulii porţiunii palpebrale şi ajung la fundul de sac conjunctival. Canalele accesorii, mai subţiri, dar mai numeroase (7—8), deservesc porţiunea palpebrală. Dintre aceste canale, unele se varsă direct în fundul de sac conjunctival, altele se deschid în canalele principale.

Pe lîngă glanda lacrimală principală se mai descriu şi o serie de glande lacrimale accesorii (glandulae lacrimales accessoriae) (glandele lui Krause). Ele sînt aşezate în grămăjoare la nivelul fundurilor de sac ale conjunctivei şi au aceeaşi structură cu glanda lacrimală.

Vascularizaţia şi inervaţia glandei lacrimale: 1) Arterele provin din a. lacrimală şi din aa. palpebrale. 2) Venele sînt tributare ale venei oftalmice. 3) Limfaticele ocolesc marginea orbitară şi se varsă în ganglionii parotidieni.

Inervaţia, complexă este asigurată de sistemul organovegetativ. Fibrele simpatice pornesc din ganglionul cervical superior şi ajung la glandă pe traiectul arterelor carotidă internă, oftalmică şi apoi lacrimală. Fibrele parasimpatice îşi au originea în nucleul lacrimomuconazal (anexat nervului facial), merg împreună cu nervul facial, apoi cu nervul marele pietros pînă la ganglionul pterigopalatin; aici se face sinapsa iar fibrele postganglionare trec

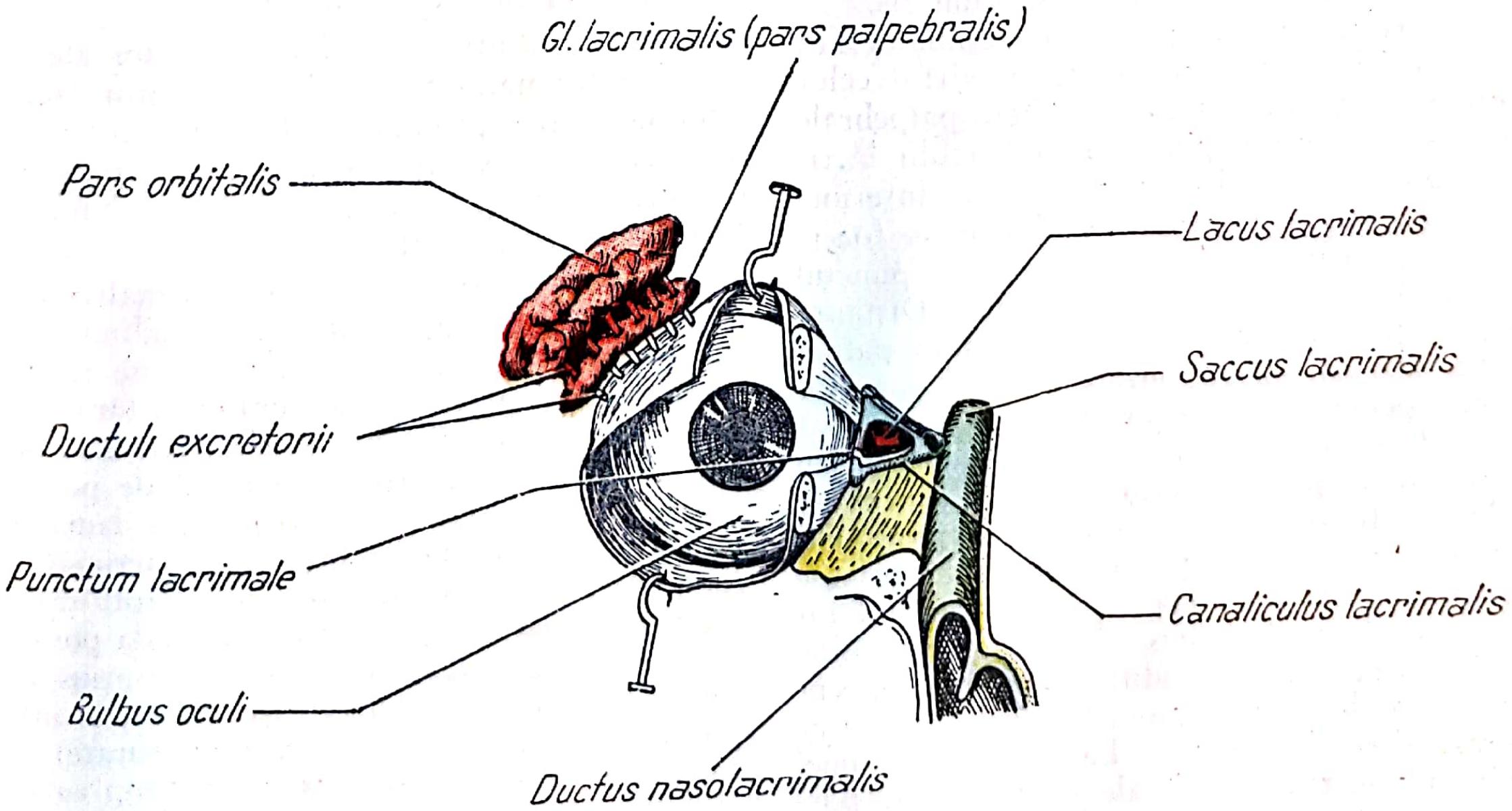

Fig. 577. Glanda şi căile lacrimale (semischematic).

în nervul maxilar, nervul zigomatic, ramura comunicantă cu lacrimalul şi în fine prin ramurile acestuia ajung la glanda lacrimală.

Căile lacrimale

După ce au fost excretate în fundul de sac conjunctival superior, lacrimile — datorită mişcărilor pleoapelor — sînt amestecate cu secreţia glandelor conjunctivale, răspîndite pe întreaga suprafaţă a conjunctivei, şi apoi adunate în unghiul medial al ochiului, în regiunea numită *lacul lacrimal*. De aici trec prin două orificii punctiforme, numite *puncte lacrimale*, în canalele lacrimale şi din acestea în *sacul lacrimal* şi în sfîrşit, în *canalul nazolacrimal*, care le varsă în meatul inferior al foselor nazale.

Toate aceste formaţiuni anatomice, servind la conducerea lacrimilor, constituie împreună *căile lacrimale*.

Drumul pe care îl iau lacrimile spre a ajunge din partea laterală a fornixului superior la lacul lacrimal constituie rîul lacrimal (rivus lacrimalis), descris la marginea liberă a pleoapelor. Acesta devine canal doar în starea de ocluziune a pleoapelor. Mai mult decît prin acest „rîu", lacrimile sînt împinse progresiv în timpul clipitului spre unghiul medial al ochiului prin fundurile de sac conjunctivale, superior şi inferior.

1) *Lacul lacrimal* (lacus lacrimalis) este un mic spaţiu de formă triunghiulară, delimitat de porţiunile lacrimale, lipsite de cili, ale marginilor libere ale celor două pleoape (fig. 574). În afară este mărginit de linia convenţională care uneşte punctele lacrimale. Aria acestui spaţiu este ocupată de cele două formaţiuni descrise o dată cu conjunctiva: caruncula lacrimalis şi plica semilunaris.

2) *Punctele lacrimale* (punctum lacrimale) sînt două mici orificii circulare situate în vîrful celor două proeminenţe ale marginilor libere palpebrale pe care le-am numit papilele sau tuberculii lacrimali (papilla lacrimalis, superior şi inferior) (fig. 574). Diametrul punctelor lacrimale este foarte redus: aproximativ 1/4 mm pentru punctul superior şi 1/3 mm pentru cel inferior. Distanţa care separă punctele lacrimale de comisura palpebrală medială este de 6 mm pentru cel superior şi 6,5 mm pentru cel inferior. De aici rezultă că în starea de ocluziune a pleoapelor, în somn sau clipit, cele două puncte lacrimale nu se suprapun, ci se alătură. În afară de aceasta, datorită faptului că vîrfurile celor două papile lacrimale privesc înapoi, şi punctele lacrimale situate la nivelul lor sînt orientate în acelaşi sens, sînt cufundate adînc în lacul lacrimal. Prin modificarea acestei orientări, ca, de pildă, în ectropion, lacrimile vor curge pe obraz, dînd lăcrimarea. La menţinerea unei orientări a punctelor lacrimale contribuie şi porţiunea lacrimală a muşchiului orbicular al pleoapelor Horner. Punctele lacrimale sînt înconjurate de un ţesut conjunctiv dens, care le menţine în permanenţă deschise.

3) *Canaliculele lacrimale*, unul superior, altul inferior (canaliculus lacrimalis, superior şi inferior), se găsesc în continuarea punctelor lacrimale, situate în grosimea porţiunii lacrimale, lipsită de cili, a marginii libere a pleoapelor (fig. 577). Fiecare canalicul prezintă o porţiune verticală şi alta orizontală. Porţiunea verticală — ascendentă pentru canaliculul superior, descendentă pentru cel inferior — are o lungime de circa 2,5 mm şi continuă direct punctele lacrimale. Ea începe printr-o porţiune foarte strîmtă, numită angustia (0,1 mm)*, ce constituie punctul cel mai îngust al tuturor căilor lacrimale, apoi se lărgeşte succesiv şi se încurbează uşor spre a se continua cu porţiunea orizontală. La locul de trecere dintre porţiunea verticală şi cea orizontală se găseşte o dilatare, ampula canaliculului lacrimal (ampulla canaliculi lacrimalis). Porţiunea orizontală are formă cilindrică, cu un diametru de 0,5 mm şi cu lungimea de 5—7 mm. În majoritatea cazurilor, cele două canalicule lacrimale se unesc cu 1—3 mm înainte de a se vărsa în sacul lacrimal şi dau naştere unui canal comun. Acesta merge înapoia ligamentului palpebral medial şi se deschide pe partea posterioară a peretelui lateral al sacului lacrimal. Mai rar, cele două canalicule rămîn separate şi se deschid prin două orificii distincte în sacul lacrimal, la nivelul unui diverticul, numit sinusul lui Maier.

Lungimea totală a fiecărui canalicul ar fi deci de aproximativ 10 mm. Pe faţa posterioară a canaliculelor lacrimale sînt dispunse fibrele terminale ale muşchiului lui Horner. Paralele cu canaliculul la nivelul porţiunii lui orizontale, ele iau la baza papilei lacrimale şi în jurul porţiunii verticale a canaliculului un aspect sfincterian.

Unghiul dintre cele două porţiuni ale canaliculelor lacrimale poate fi redus prin tracţiunea laterală asupra pleoapelor. În felul acesta, porţiunea verticală este situată aproape în continuare cu cea orizontală şi cateterizarea lor la omul viu se face cu mare uşurinţă.

4) *Sacul lacrimal* (saccus lacrimalis) este un mic canal membranos, de formă cilindrică, uşor turtit transversal. (fig. 577). În sus se termină în fund de sac, iar în jos se continuă, fără o limită de demarcaţie precisă, cu canalul nazolacrimal. El este culcat în fosa sacului lacrimal de pe peretele medial al orbitei şi este acoperit de o lamă periostală care se întinde de la creasta lacrimală anterioară la cea posterioară. Amintim faptul că septul orbitar se inserează pe creasta lacrimală posterioară şi prin aceasta sacul lacrimal este cuprins în pleoapă, şi nu în orbită. Din această cauză, în inflamaţiile sacului lacrimal (dacriocistite supurate) edemul va invada pleoapele şi obrazul, în timp ce va res-

---

* Neomologată în N.I.

pecta orbita (dacryocystis, în greceşte, înseamnă sac lacrimal). Direcţia pe care o urmează nu este riguros verticală, ci uşor oblică în jos, înapoi şi înafară.

Dimensiunile sacului sînt: înălţimea de 12—15 mm, iar diametrul de 5—6 mm. Sacului lacrimal i se descriu două extremităţi şi patru pereţi. 1) Extremitatea superioară, închisă în fund de sac, este porţiunea sacului situată deasupra tendonului direct al orbicularului şi măsoară 2—3 mm înălţime. Ea se mai numeşte, şi fund sau fornix (fornix sacci lacrimalis). Deasupra fornixului, în ţesutul lax grăsos care-l înconjură, trec artera dorsală a nasului, vena unghiulară şi nervul infratrohlear. Pe fund se inserează un fascicul provenit din orbicularul pleoapelor, numit muşchiul tensor al fornixului lacrimal. 2) Extremitatea inferioară a sacului lacrimal se continuă, fără o limită precisă, cu canalul nazolacrimal. Demarcaţia este făcută de planul convenţional care trece prin orificiul superior al canalului osos nazolacrimal. 3) Faţa anterioară este încrucişată de tendonul direct al orbicularului (ligamentul palpebral medial) şi de fibrele palpebrale a acestui muşchi. Dedesubtul tendonului orbicularului, sacul lacrimal nu este acoperit de nici un plan rezistent, astfel că în cazul unor colecţii purulente el bombează sub piele şi poate fi puncţionat sau descoperit cu uşurinţă. 4) Faţa posterioară vine în raport cu tendonul reflectat al orbicularului, dublat de muşchiul lui Horner; înapoia acestora se află septul orbitar. 5) Faţa laterală este cuprinsă în unghiul diedru format de tendonul direct şi cel reflectat al orbicularului: în partea inferioară cu muşchiul oblic inferior. Am văzut că pe această faţă se deschide şi porţiunea comună a canaliculelor lacrimale. 6) Faţa medială este culcată în fosa sacului lacrimal. În partea superioară, această faţă răspunde celulelor etmoidale anterioare (de aici unele dificultăţi de diagnostic între o etmoidită anterioară şi o dacriocistită), iar în partea inferioară răspunde meatului mijlociu al foselor nazale (de aici concluzia operatorie de a ne adresa acestei porţiuni, dacă dorim să realizăm o comunicare între sacul lacrimal şi fosele nazale).

5) *Canalul nazolacrimal* (ductus nasolacrimalis) continuă în jos sacul lacrimal şi se deschide în meatul inferior al foselor nazale (fig. 577). El este adăpostit în canalul osos cu acelaşi nume, descris la osteologie. Forma lui este cilindrică, uşor turtit transversal; are lungimea de 12—16 mm şi diametrul de 2,5—3 mm. Canalul nazolacrimal continuă la început direcţia sacului lacrimal, apoi se îndreaptă uşor în jos, înapoi şi înafară. În felul acesta, el descrie împreună cu sacul lacrimal o curbă puţin arcuită, cu concavitatea deschisă înăuntru şi puţin înapoi.

Pereţii canalului osos sînt formaţi:
- faţa int a apofizei montante a maxilarului sup
- faţa ext a apofizei lacrimale a cornetului inf

Calea optică 456-462

Pe viu, traiectul canalului nazolacrimal este reprezentat de dreapta care uneşte mijlocul comisurii mediale a pleoapelor cu partea anterioară a primului molar superior (acesta din urmă corespunde şanţului care separă aripa nasului de obraz).

Canalul nazolacrimal membranos este fixat solid la peretele canalului osos, printr-un ţesut conjunctiv dens, care conţine un bogat plex venos ce continuă ţesutul cavernos al pituitarei. Prin intermediul pereţilor osoşi, canalul membranos vine în raport medial cu meatul mijlociu şi lateral cu sinusul maxilar.

După ce părăseşte adăpostul osos, canalul nazolacrimal membranos merge, pe o distanţă variabilă, pe sub mucoasa meatului mijlociu; este porţiunea sa meatică. Prin faptul că lungimea acestei porţiuni diferă de la individ la individ (între 2 şi 6 mm), forma şi mai ales situaţia orificiului inferior al canalului sînt supuse unor mari variaţii. Forma acestui orificiu este mai adesea circulară, putînd fi însă şi ovalară, în formă de despicătură etc. Ca situaţie, se admite că el se găseşte la unirea pătrimii anterioare cu cele trei pătrimi posterioare ale meatului inferior, deci cam la 10 mm înapoia extremităţii anterioare a lui (sau la 30 mm de aripa nasului).

Adeseori, orificiul inferior este mărginit de o cută a mucoasei, numită plica lacrimală (plica lacrimalis) sau valvula lui Hasner.

Aspectul interior al căilor lacrimale ne arată o mucoasă colorată în roz palid, brăzdată de o serie de cute transversale, care îi îngustează lumenul. Aceste plici ale mucoasei, inconstante şi foarte variabile ca număr, aşezare, formă şi dezvoltare, au fost numite, poate prea pretenţios, valvule. Dacă rolul lor în mecanismul circulaţiei lacrimilor este minim, cunoaşterea sediului lor este necesară pentru oftalmolog, deoarece stricturile sau obliterările căilor lacrimale se găsesc cu predilecţie tocmai în aceste locuri.

Vascularizaţia căilor lacrimale cuprinde:

1) *Arterele* care provin din artera palpebrală inferioară şi din artera dorsală a nasului — ambele ramuri ale arterei oftalmice. 2) *Venele* dezvoltate îndeosebi în jurul canalului nazolacrimal comunică în sus cu reţeaua palpebrală, iar în jos cu cea pituitară. 3) *Limfaticele* sacului aparţin grupului facial şi se varsă în ganglionii submandibulari, iar cele ale canalului se unesc cu ale cornetului inferior pentru a se deschide în ganglionii latero- şi retrofaringieni.

Nervii căilor lacrimale provin în marea lor majoritate din nervul infratrochlear (nazal extern). De notat că între inervaţia glandei lacrimale şi cea a căilor lacrimale există o interdependenţă funcţională, dovedită de faptul clinic, că după extirparea sacului lacrimal încetează lăcrimarea.

APARATUL AUDITIV

(Organum vestibulocochleare)

Aparatul auditiv, în sensul larg al cuvîntului, cuprinde în realitate două organe de simț distincte: organul auzului și organul de simț al echilibrului. Morfologic și topografic, ele sînt unite și alcătuiesc un singur organ, numit statoacustic (organum statoacusticum). Funcțional, în schimb, trebuie să facem o diferențiere netă între formațiunile care percep excitațiile auditive și cele care culeg informațiile în legătură cu poziția corpului și mai ales a extremității cefalice în spațiu.

Urechea este împărțită în trei mari porțiuni: urechea externă (auris externa), urechea mijlocie (auris media) și urechea internă (auris interna) (fig. 578). Primele două stau exclusiv în serviciul organului auditiv. La nivelul urechii interne, al așa-numitului labirint (labyrinthus), deosebim în schimb formațiuni distincte pentru simțul echilibrului — aparatul vestibular — și pentru simțul auzului — aparatul cochlear. Excitațiile culese la nivelul lor urmează căi nervoase diferite — calea vestibulară și calea cochleară — care doar pe o parte din traiect sînt alăturate, alcătuind împreună perechea a VIII-a a nervilor cerebrali — nervul auditiv (n. statoacusticus) (n. octavus). În grosimea acestui nerv însă, fibrele de proveniență vestibulară și cele de origine cochleară alcătuiesc fascicule separate.

URECHEA EXTERNĂ (auris externa)

Urechea medie și internă. Calea acustică.

Urechea externă are rolul de a strînge undele sonore care vin din mediul înconjurător și de a le îndruma înspre urechea mijlocie. Ea este compusă din două segmente; din pavilionul urechii (auricula) și din conductul auditiv extern (meatus acusticus externus). Cele două segmente se continuă unul cu altul, alcătuind împreună un gen de pîlnie, care proiectează undele sonore pe peretele extern mobil al urechii mijlocii, pe membrana timpanului, care sub acțiunea lor începe să vibreze. Cele două pîlnii ale urechii externe sînt așezate pe laturile extermității cefalice, în dreapta și în stînga, explorînd jumătatea respectivă a spațiului înconjurător. Ele sînt îndreptate ușor oblic, medial și posterior.

PAVILIONUL URECHII

Pavilionul urechii (auricula) are forma unei pîlnii neregulate, puțin adînci și știrbite în partea anterioară. Neregularitățile lui de relief se dispun concentric în jurul unui orificiu profund numit concha (concha auriculae), ce conduce în conductul auditiv extern.

Pe marginea liberă a circumferinței pavilionului se dispune o îngroșare răsfrîntă înspre centrul organului, care se numește helix. Helixul începe printr-o rădăcină (crus helicis), care pornește din conchă și se termină prin coada sa (cauda helicis) la nivelul lobulului urechii. Pe partea superioară a porțiunii descendente a helixului poate exista un mic tubercul, numit tuberculul lui Darwin (tuberculum auriculae). Punctul cel mai ridicat al urechii se numește apex auriculae. Răsfrîngerea în afară a acestuia este o excepție. Tuberculul lui Darwin este omologul vîrfului urechii de la unele maimuțe (cercopithecus, macacus rhesus).* În aria circumscrisă de helix se dispune o altă ridicătură, anthelixul (anthelix). Acesta începe în partea superioară prin două rădăcini (crura anthelicis) și se termină jos în dreptul unei proeminențe, numită antitragus, de care este separat de șanțul auricular posterior (sulcus auriculae posterior). Între rădăcinile anthelixului se află o depresiune — foseta naviculară (fossa triangularis), iar între helix și anthelix se găsește șanțul helixului (scapha). Concha

---

* Apex verus după G. Schwalbe. Apex auriculae este prezentat răsfrînt în operele antichității, de aceia numele de vîrf de satir propus de Schwalbe.

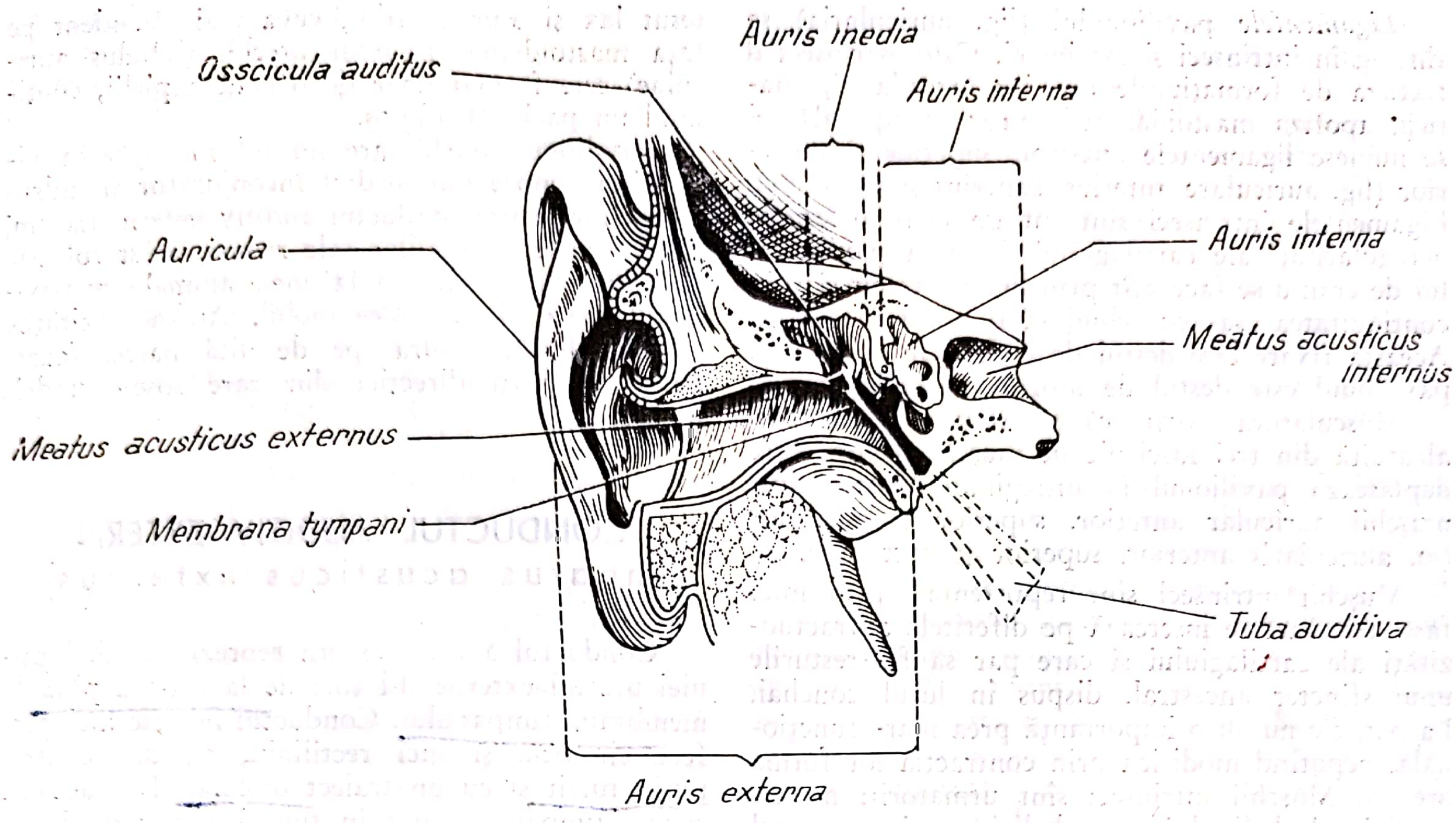

Fig. 578. Secţiune frontală prin cap pentru a demonstra porţiunile urechii.

este delimitată înainte de o proeminenţă, de obicei bituberculată, care poartă numele de tragus. Tuberculul superior mai este numit şi supratragic (tuberculum supratragicum). Tragusul este separat de rădăcina helixului, aflată deasupra lui, prin şanţul anterior al urechii — incisura anterior (auris). Pe faţa posterioară a tragusului se află cîteva firişoare de păr — tragi, care lipsesc la copii. În dreptul şi înapoia tragusului se observă un alt accident al pavilionului — antitragusul. Cele două formaţiuni sînt separate printr-o prelungire inferioară din conchă — scobitura intertragică (incisura intertragica). În partea inferioară, pavilionul prezintă o prelungire mobilă, alcătuită dintr-o cută a pielii — lobulul urechii (lobulus auriculae). Trebuie să mai amintim că depresiunea conchăi este divizată prin rădăcina helixului în două compartimente suprapuse. Cel inferior (cavum conchae) este acela care se continuă cu conductul auditiv extern, pe cînd cel superior este doar o simplă depresiune (cymba conchae).

Neregularităţilor feţei laterale a pavilionului corespund accidente inverse pe faţa lui medială sau mastoidiană. Pavilionul este fixat de părţile laterale ale craniului prin zona mijlocie a porţiunii sale anterioare. Porţiunea posterioară este liberă şi alcătuieşte cu peretele cranian un unghi cefalo-auricular de 20—30°, deschis înapoi. Pavilionul, împreună cu peretele cranian formează un şanţ retroauricular sau auriculomastoidian.

În ceea ce priveşte *constituţia anatomică*, pavilionul este format dintr-un schelet cartilaginos, acoperit pe ambele feţe de piele.

Cartilagiul pavilionului (cartilago auriculae) formează suportul acestuia, dar se prelungeşte şi medial, alcătuind porţiunea cartilaginoasă a conductului auditiv extern. Cele două formaţiuni alcătuiesc deci o piesă unică. În general, cartilagiul prezintă aceleaşi proeminenţe ca şi feţele pavilionului. Helixul cartilaginos este prevăzut, la o mică distanţă de origine, cu o prelungire mică, îndreptată înainte — apofiza helixului (spina helicis). Coada lui este separată de suportul cartilaginos al antitragusului prin fisura posterioară (fissura antitragohelicina). Anthelixul nu prezintă nimic deosebit de semnalat. Caudal de antitragus şi de excavaţia conchăi, cartilagiul se subţiază şi se continuă cu conductul auditiv, cartilaginos printr-o punte numită istm (isthmus cartilaginis auris). Dincolo de acesta, piesa cartilaginoasă se transformă într-un jghiab, cu concavitatea postero-superioară, care intră în constituţia conductului auditiv extern fibrocartilaginos şi se fixează pe osul timpanal. Porţiunea laterală a pantei anterioare a jghiabului formează suportul tragusului (lamina tragi).

Faţa medială, mastoidiană a cartilagiului are un relief invers ca cel al feţei laterale. Această faţă este dominată de proeminenţa fosetei auriculare (eminentia triangularis) şi de aceea a conchăi (eminentia conchae), situată dedesubtul precedentei. Ele sînt încadrate de proeminenţa semicirculară a şanţului helixului (eminentia scaphae). Pe proeminenţa conchăi se află o creastă verticală (ponticula), care serveşte pentru inserţii musculare.

Ligamentele pavilionului (lig. auricularia) se disting în intrinseci și extrinseci. Cele extrinseci îl fixează de formațiunile din jur (arcada zigomatică, apofiza mastoidă, aponevroza temporală) și se numesc ligamentele anterior, superior și posterior (lig. auriculare anterius, superius și posterius). Ligamentele intrinseci sînt întinse între diferitele neregularități ale cartilagiului. Fixarea pavilionului de craniu se face atît prin ligamente cît și prin continuitatea sa cu conductul auditiv extern. Această fixare este destul de laxă și în consecință pavilionul este destul de ușor deplasabil.

Musculatura extrinsecă a urechii externe este alcătuită din trei fascicule de mușchi pieloși, care deplasează pavilionul în întregime. Aceștia sînt: mușchii auricular anterior, superior și posterior (m. auricularis anterior, superior și posterior).

Mușchii intrinseci sînt reprezentați prin mici fascicule, care se inserează pe diferitele anfractuozități ale cartilagiului și care par să fie resturile unui sfincter ancestral, dispus în jurul conchăi. La om, ele nu au o importanță prea mare funcțională, neputînd modifica prin contracția lor forma urechii. Mușchii intrinseci sînt următorii: marele mușchi al helixului (m. helicis major), micul mușchi al helixului (m. helicis minor), mușchiul tragusului (m. tragicus), mușchiul antitragusului (m. antitragicus), mușchiul piramidal al urechii (m. pyramidalis auriculae), mușchiul tranvers (m. transversus auriculae) și mușchiul oblic (m. obliquus auriculae).

Pielea se mulează pe toate anfractuozitățile cartilagiului, reproducîndu-i mai mult sau mai puțin fidel forma. Ea este dublată de un strat de țesut lax și adipos redus, ceva mai abundent pe fața mastoidiană. Lobulul urechii (lobulus auriculae) este format doar de o cută a pielii, conținînd un pachețel adipos.

Pavilionul urechii are un rol în captarea vibrațiilor sonore din mediul înconjurător și îndrumarea lor înspre conductul auditiv extern. La om, din cauza dimensiunilor sale reduse, acest rol este mai puțin important ca la unele animale cu pavilionul mare și mai ales mobil. Anfractuozitățile pavilionului ar ușura, pe de altă parte, foarte mult stabilirea direcției din care sosesc undele sonore.

CONDUCTUL AUDITIV EXTERN
(meatus acusticus externus)

Conductul auditiv extern reprezintă tubul pîlniei urechii externe. El ține de la conchă pînă la membrana timpanului. Conductul nu este nici perfect cilindric și nici rectiliniu, ci, din contră, puțin turtit și cu un traiect ondulat. Din această cauză, timpanul situat în funcul conductului auditiv este mascat atît vederii cît și accesului direct, acest dispozitiv oferind un grad de protecție atît membranei cît și urechii mijlocii.

Conductul auditiv extern este orientat dinafară înăuntru și dinainte înapoi (fig. 579). Flexuozitățile lui se pot urmări atît în planul vertical cît și în cel orizontal. În planul vertical el este curb, cu concavitatea inferioară. Lateral, aproape ²/₃ din lungimea sa are o direcție orizontală. Segmen-

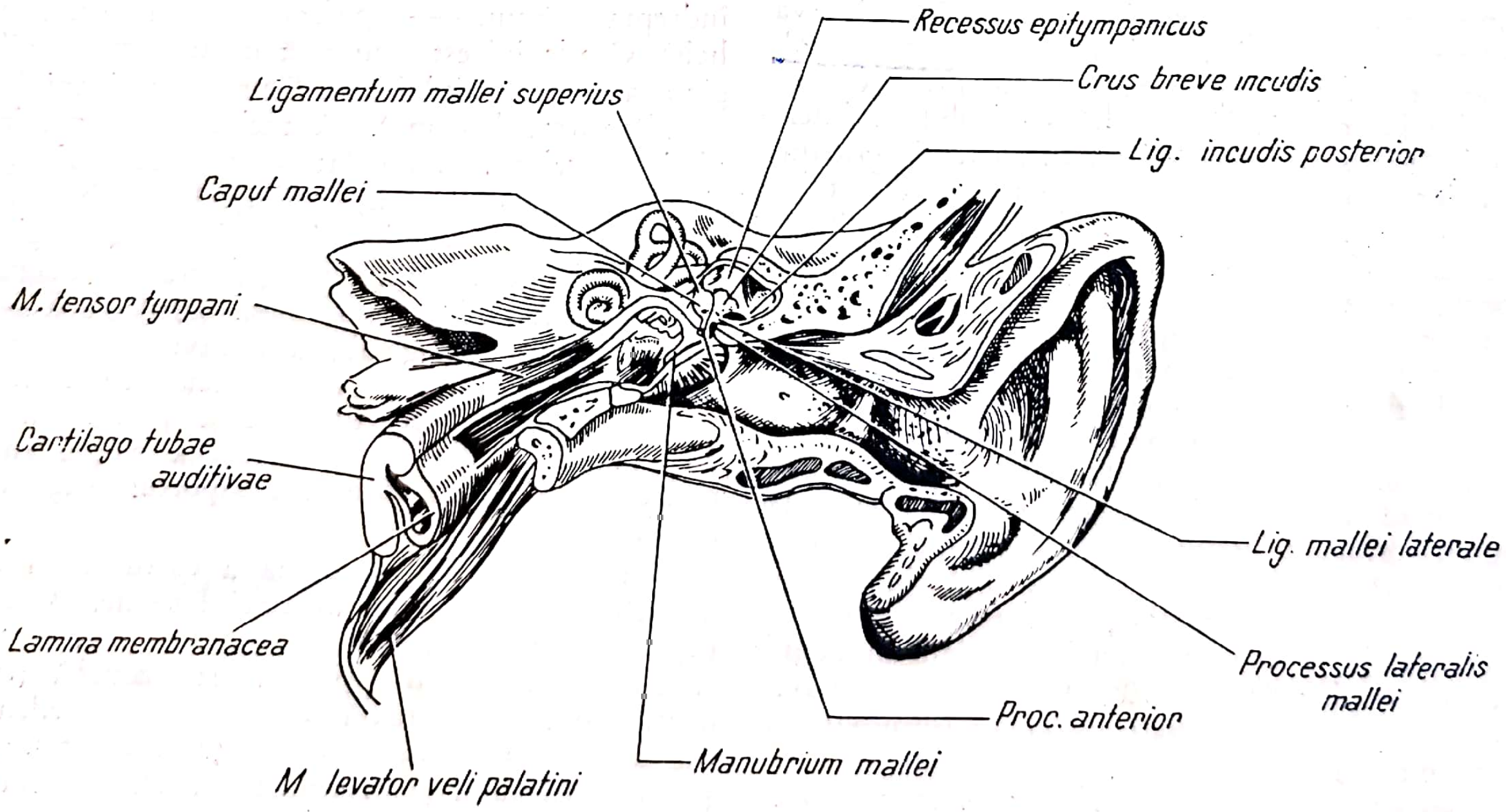

Fig. 579. Osul temporal și urechea externă secționate și disecate pentru a prezenta raporturile tubei auditive și a m. tensor al timpanului.

tul său medial, terminal este în schimb îndoit în jos. În planul orizontal, conductul descrie mai multe curburi şi i se pot considera trei porţiuni, separate prin două coturi. Porţiunea laterală pleacă din conchă şi se dirijează înainte şi înăuntru, porţiunea mijlocie este îndreptată înapoi şi medial, iar cea medială din nou înainte şi înăuntru. Dintre cele două coturi care le separă, cotul lateral este mai accentuat. Conductul auditiv este uşor turtit anteroposterior şi deci diametrul cel mare este cel vertical. Calibrul lui merge puţin descrescînd de la conchă înspre unirea treimii mediale cu cele două treimi laterale. La acest nivel, situat în porţiunea osoasă a conductului, se află o zonă inelară mai strîmtată, numită istmul conductului. După istm urmează din nou o mărire a calibrului, pînă la nivelul timpanului.

Conductul auditiv extern are următoarele dimensiuni: lungimea peretelui anterior 26 mm; lungimea peretelui posterior 22 mm; lungimea peretelui superior 21 mm; lungimea peretelui inferior 27 mm. Diametrul vertical variază între 8,23 şi 9,08 mm, iar cel anteroposterior între 4,60 şi 6,54 mm.

Raporturi. Conductul auditiv extern vine în raport înainte cu articulaţia temporomandibulară, cu condilul mandibulei. Acesta poate fi simţit cu ajutorul unui deget introdus în conduct, îndepărtîndu-se în cursul coborîrii mandibulei şi apropiindu-se la mişcarea inversă. Raportul posterior al conductului este reprezentat de apofiza mastoidă, în care sînt săpate numeroase celule mastoidiene. Prin intermediul mastoidei, conductul vine în raport cu fosa cerebeloasă şi cu sinusul sigmoidian.

Sub conductul auditiv se află glanda parotidă. Superior, conductul este în raport cu etajul mijlociu al endobazei. Separaţia este făcută de o lamă osoasă destul de subţire, prezentînd uneori cîteva celule osoase. Deasupra extremităţii mediale a peretelui superior se află etajul superior al cavităţii timpanului. Separaţia dintre ele este făcută de lama osoasă numită zidul oscioarelor.

Constituţia anatomică. Conductul auditiv este alcătuit dintr-o porţiune laterală fibrocartilaginoasă şi dintr-o porţiune medială osoasă. Porţiunea fibrocartilaginoasă (meatus acusticus externus cartilagineus) rezultă din unirea unui jghiab cartilaginos cu unul fibros, care se întregesc reciproc. Jghiabul cartilaginos alcătuieşte peretele anteroinferior al conductului, şi se numeşte cartilagiul conductului (cartilago meatus acustici). După cum am arătat mai înainte, el formează o piesă unică cu cartilagiul pavilionului. Puntea de unire dintre ele se numeşte istmul cartilagiului auricular (isthmus cartilaginis auris). Porţiunea anterolaterală a lamei cartilaginoase (lamina tragi) formează suportul tragusului. Cartilagiul conductului se inserează medial pe extremitatea laterală a conductului osos (porus acusticus externus), prin scurte fascicule conjunctive. Ele este prevăzut cu două crăpături — incizurile lui Santorini (incisurae cartilaginis meatus acustici) — umplute cu ţesut fibros.

Jgheabul fibros formează peretele posterosuperior al porţiunii fibrocartilaginoase (fig. 579). El este alcătuit din fibre conjunctive şi elastice. Se fixează lateral pe cartilagiul pavilionului, iar medial pe conductul osos.

Porţiunea osoasă a conductului auditiv lipseşte la noul-născut, unde osul timpanal este format doar de o simplă potcoavă osoasă (anulus tympanicus), pe care se fixează membrana timpanului. La adult, conductul osos este format de porţiunea timpanală a temporalului (pars tympanica) şi de un fragment din scuamă (pars squamosa). Porţiunea timpanică alcătuieşte un jgheab osos, care reprezintă pereţii anterior, inferior şi posterior, iar scuama alcătuieşte peretele superior şi puţin cel posterior. Pe acest perete se găseşte fisura timpano-scuamoasă posterioară (fissura tympanosquamosa). Pe extremitatea laterală a conductului osos (porus acusticus externus), se inserează conductul fibrocartilaginos. Deasupra ei trece rădăcina longitudinală a arcadei zigomatice. Sub această rădăcină, în dreptul unghiului posterosuperior al conductului, se află o lamelă osoasă, depinzînd de scuamă, numită spina suprameatum, cu o mică fosetă situată înapoia ei. Pe spina suprameatum se inserează membrana conductului şi ea serveşte ca un punct de reper important în chirurgia regiunii. Pe extremitatea internă a conductului auditiv, în segmentul format de osul timpanal, este săpat un şanţ (sulcus tympanicus), în care se prinde membrana timpanului. Sulcus tympanicus lipseşte pe porţiunea delimitată de scuamă.

Conductul auditiv extern este căptuşit cu piele. Pielea se subţiază din ce în ce mai mult înspre partea medială, pe membrana timpanului ea fiind redusă aproape numai la epiderm. În porţiunea fibrocartilaginoasă, este prevăzută cu peri fini, numiţi tragusi, care dispar în porţiunea osoasă. La peri sînt anexate glande sebacee. Pe lîngă acestea, mai găsim la nivelul conductului auditiv numeroase glande tubulare, semănînd cu cele sudoripare, numite glande ceruminoase (gl. ceruminosae)*. Secreţia lor, amestecată cu celule epiteliale descuamate, alcătuieşte cerumenul.

Vascularizaţie şi inervaţie. Urechea externă este irigată prin ramurile auriculare ale arterei temporale superficiale (rami auriculares anteriores a. temporalis superficialis), artera auriculară din maxilară (a. auricularis profunda a. maxillaris) şi prin artera auriculară posterioară din carotida externă (a. auricularis posterior a. carotidis externae). Venele se varsă în jugulara externă (v. jugularis externa) şi în plexul pterigoidian (plexus pterygoideus). Limfaticele se îndreaptă către ganglionii parotidieni (nodi lymphatici parotidei), retroauriculari (n. l. retroauriculares) şi ganglionii cervicali profunzi ai lanțului jugular (n. l. cervicales profundi și n. l. jugulodigastricus). Sensibilitatea pavilionului este asigurată de nervul auriculotemporal (n. auriculotemporalis), ramură a mandibularului, și de ramura auriculară a plexului cervical superficial (n. auricularis magnus pl. cervicalis). Inervația senzitivă a conductului este dată de auriculotemporal și ramura auriculară a plexului cervical, precum și de către ramura auriculară a vagului (ramus auricularis n. vagi). Excitarea zonei inervate de aceasta poate da senzații de greață sau să declanșeze accese de tuse. Musculatura pavilionului este inervată de nervul facial (n. facialis).

---

* Neomologate în N.I.

URECHEA MIJLOCIE (auris media)

Săpată în stânca temporalului

Ca și urechea externă, și urechea mijlocie face parte din segmentele organului auditiv, care au sarcina de a conduce, de a transmite undele sonore aparatului de recepție, situat la nivelul urechii interne. Urechea mijlocie are o poziție superficială la amfibieni, reptile și păsări, unde membrana timpanului se află la nivelul învelișului cutanat. La mamifere, urechea mijlocie are o situație mai profundă, iar undele sonore ating timpanul numai prin intermediul conductului auditiv extern.

Urechea mijlocie este alcătuită dintr-o cavitate I plină cu aer, numită cavitatea timpanului (cavum tympani), care conține un lanț de oscioare (ossicula auditus). Acest lanț este întins între peretele lateral și peretele medial al cavității și servește la transmiterea și întărirea vibrațiilor. Cavitatea timpanului comunică în partea posterioară cu o serie de cavități neregulate, de asemenea pline cu aer, care se găsesc în grosimea apofizei mastoide (II processus mastoideus) și se numesc celule mastoidiene

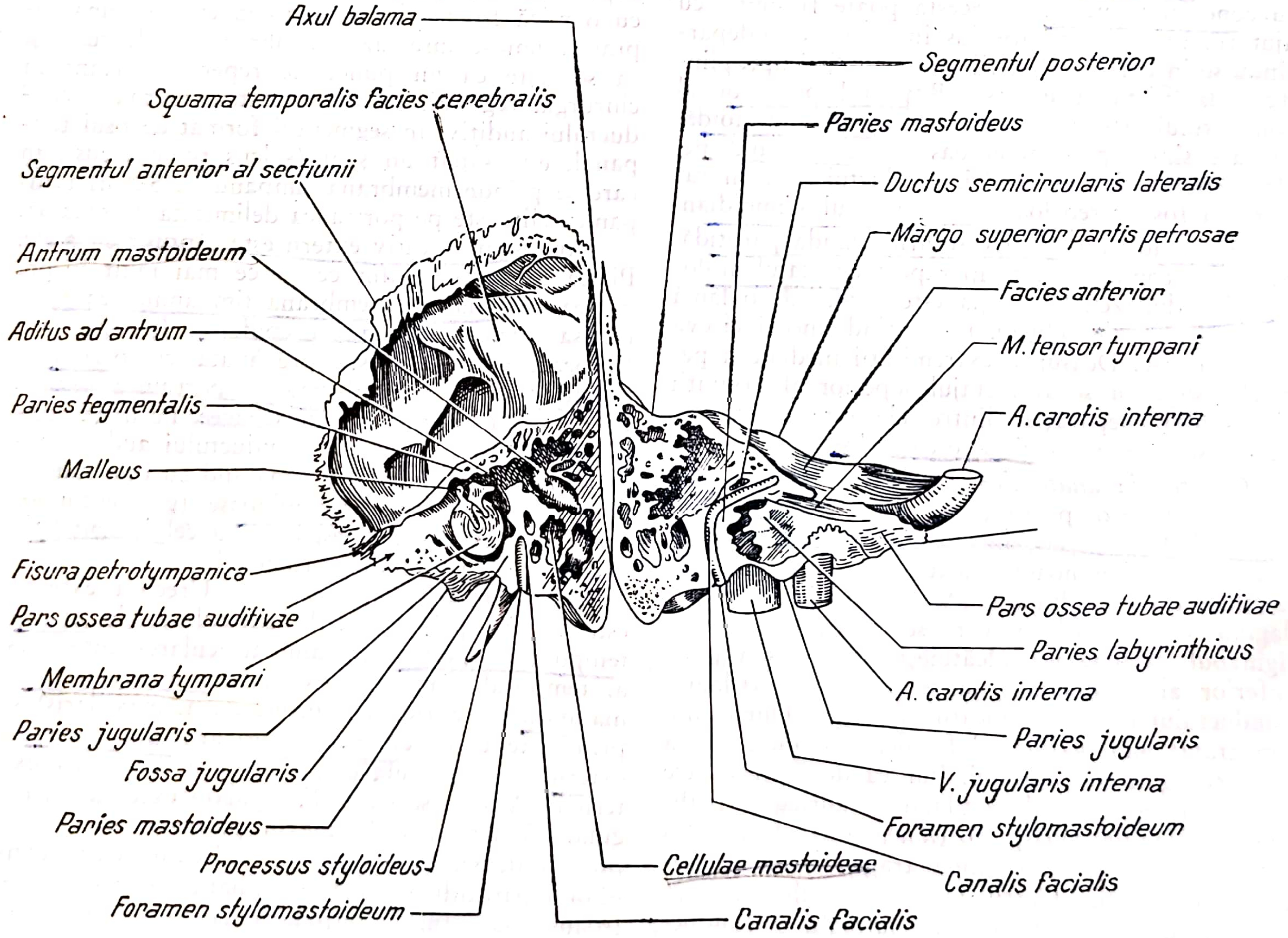
Axul balama
Squama temporalis facies cerebralis
Segmentul anterior al secțiunii
Antrum mastoideum
Aditus ad antrum
Paries tegmentalis
Malleus
Fisura petrotympanica
Pars ossea tubae auditivae
Membrana tympani
Paries jugularis
Fossa jugularis
Paries mastoideus
Processus styloideus
Foramen stylomastoideum
Cellulae mastoideae
Canalis facialis
Segmentul posterior
Paries mastoideus
Ductus semicircularis lateralis
Margo superior partis petrosae
Facies anterior
M. tensor tympani
A. carotis interna
Pars ossea tubae auditivae
Paries labyrinthicus
A. carotis interna
Paries jugularis
V. jugularis interna
Foramen stylomastoideum
Canalis facialis

Fig. 580. Osul temporal secționat în două la nivelul apofizei mastoide pentru a demonstra cavitățile urechii medii și ale mastoidei.

dind pe secțiune aspect de lentilă biconcavă · Diam vertical și ant-post = 1,5 mm.
transversal = la periferie 4-5 mm
- în centru = 2 mm.

(cellulae mastoideae). Ventilarea cavităților aerate ale urechii mijlocii se face dinspre faringe (pharynx), prin intermediul unui canal de legătură, III cunoscut sub numele de tuba lui Eustachio (tuba auditiva).

I Cavitatea timpanului (cavum tympani) este turtită transversal; ea a fost comparată cu o tobă, de unde și denumirea care i s-a dat inițial de tympanum (fig. 580). I se descriu: un perete lateral, unul medial și o circumferință, care se poate împărți în patru porțiuni: peretele superior, inferior, anterior și posterior. Cavitatea timpanului nu este așezată net în plan sagital, după cum s-ar putea deduce după nomenclatura pereților, ci este înclinată oblic de sus în jos și dinafară înăuntru. Afară de aceasta, ea este orientată în așa fel încît peretele ei lateral privește ușor și în direcție anterioară. Cavitatea timpanului este situată între urechea externă și cea internă. Pereții ei sînt denumiți de către nomenclatura internațională după constituenți sau după raporturile lor. Astfel, peretele lateral este cel membranos (paries membranaceus), peretele medial labirintic (paries labyrinthicus), peretele superior tegmental (paries tegmentalis), peretele inferior jugular (paries jugularis), peretele anterior carotidian (paries caroticus), iar peretele posterior mastoidian (paries mastoideus):

timpanic

II *Peretele lateral* (paries membranaceus) este alcătuit din I membrana timpanului și II dintr-un cerc osos. Dimensiunile casei timpanului întrec pe acelea ale conductului auditiv extern. În zona corespunzătoare acestuia, peretele lateral este format de membrana timpanului. În rest, acest perete este osos, avînd forma unui cerc, mai larg în partea superioară.

I MEMBRANA TIMPANULUI
(membrana tympani)

Este o membrană aproape rotundă, despărțind conductul auditiv extern de cavitatea timpanului. Ea este un rest al membranei obturante de la nivelul primei pungi branhiale. Diametrul ei este de aproximativ 1 cm, ceva mai mare în sens vertical decît în sens transversal; grosimea ei este de 0,1 mm. Cu toată această subțirime a sa, membrana este rezistentă, putînd suporta o variație de presiune de peste o atmosferă.

Timpanul normal are o colorație cenușie strălucitoare, ca mărgăritarul. Prezintă o strălucire discretă și este translucid. El nu este întins ca pielea unei tobe, ci prezintă o depresiune la mijloc, numită ombilic (umbo membranae tympani), îndreptată către peretele medial al casei. Ca și ∡40° cavitatea timpanului, membrana timpanului prezintă o înclinație, mai accentuată la copil și care se reduce treptat o dată cu înaintarea în vîrstă. Fața laterală a membranei privește în jos și înainte. Înclinația ei față de orizontală este exprimată prin unghiul de înclinație, de 30—35° la copil și 40—50° la adult.

Membrana timpanului se explorează la viu dinspre conductul auditiv extern, prin examenul otoscopic. Flexuozitățile conductului auditiv extern împiedică explorarea simplă. Pentru a îndrepta curburile se exercită o tracțiune asupra pavilionului în direcție posterosuperioară. Pe de altă parte, se introduce în conduct o mică pîlnie metalică, care netezește și ea pereții acestuia și permite o vizibilitate bună în direcția membranei, asupra căreia se proiectează un fascicul luminos cu ajutorul unei oglinzi speciale (oglinda frontală).

Imaginea otoscopică la viu ne oferă următoarele detalii, în împrejurări normale: se poate ob-
2 serva la mijloc depresiunea ombilicului (umbo membranae tympani). De la ombilic în jos și înainte se vede un triunghi luminos, cu baza înspre periferie, care nu are nici un substrat anatomic, ci rezultă din reflexia fasciculului luminos proiectat pe timpan. Se numește conul luminos al lui
3 Wilde sau triunghiul luminos al lui Politzer. Prin semitransparența membranei se văd, cu contururi șterse, o serie de detalii din cavitatea timpanului.
4 Se observă înainte de toate silueta mînerului ciocanului (manubrium mallei), care este înglobat în grosimea timpanului. Mînerul determină pe timpan o dungă (stria mallearis) care are o direcție oblică de sus în jos și dinainte înapoi. Extremitatea inferioară a striei corespunde ombilicului. La extremitatea ei superioară se observă o mică proeminență albicioasă (prominentia mallearis), determinată de mica apofiză a ciocanului (processus
5 lateralis). De la prominentia mallearis se întind oblic, înainte și înapoi și în direcție superioară
6 două benzi, reprezentînd ligamentele timpanomaleolare (plica mallearis). Ele circumscriu o mică arie din regiunea anterosuperioară a timpanului,
7 numită membrana flacidă a lui Shrapnell (pars flaccida), care proemină înspre conductul auditiv extern. Mult mai puțin clar ca detaliile precedente se văd prin transparență: paralel și înapoia mî-
8 nerului ciocanului, ramura verticală a nicovalei (crus longum), iar înapoia ombilicului promonto-
9 riul (promontorium) de pe peretele medial al cavității. Trebuie să mai semnalăm faptul că membrana timpanului nu formează o pîlnie regulată. Mijlocul ei este destul de accentuat deprimat la nivelul ombilicului. În schimb, periferia ei, aproape de inserția osoasă, este ușor bombată înspre con-
10 ductul auditiv extern. Din această cauză, nici triunghiul luminos nu se întinde chiar pînă la circumferința timpanului. Aspectul normal al timpanului, descris mai sus, se modifică în raport cu diversele stări patologice, care interesează atît membrana cît și cavitatea timpanului. Astfel, se pot vedea uneori prin transparență colecțiile patologice din cavitate, iar alteori, modificările inflamatorii sau congestive ale timpanului.

con lumin. Wilde.

1 culoare albcenușie, neuniformă
2 ombilic
3 Δ luminos Politzer
4 mînerul ciocanului
5 apofiza mică a ciocanului
6 lig. timpanomaleolare ant și post
7 membrana flacidă Shrapnell
8 ramura verticală a nicovalei
9 promontoriul
10 periferia bombată spre CAE

Dinspre CAE spre cav. timpanului

Constituţie anatomică. Timpanul este alcătuit din trei straturi: pielea, stratul fibros şi mucoasa.

1) Pielea (stratum cutaneum) continuă pe timpan pielea conductului auditiv extern. Ea este reprezentată în esenţă de un strat subţire de epiderm. În constituţia acestuia găsim o pătură de celule cilindrice, peste care se află un strat lucid şi un strat cornos redus. Sub epidermă se află doar puţin ţesut conjunctivovascular, care o leagă de stratul fibros. Celulele cornoase superficiale nu se desprind direct sub forma unor mici pelicule, cum se întîmplă în restul învelişului cutanat, ci migrează mai întîi la periferia timpanului şi de-abia acolo suferă procesul de descuamare.



2 Stratul fibros al timpanului sau ţesutul propriu este alcătuit din fibre conjunctive dispuse radiar şi circular. Fibrele radiare alcătuiesc un strat superficial (stratum radiatum). Ele se desprind de la nivelul inserţiilor osoase ale timpanului şi se fixează pe spatula ciocanului, la nivelul ombilicului, iar cîteva din ele şi pe mîner. Stratul fibrelor circulare (stratum circulare) se găseşte medial de primul, sub mucoasa cavităţii timpanului, şi este mai bine reprezentat la periferie. Fibrele acestui strat sînt aproape complet circulare, dispuse concentric în raport cu ombilicul, şi mai abundente înspre inserţia osoasă a membranei timpanului. La acest nivel, fibrele circulare alcătuiesc prin condensarea lor un cordon rotund, numit cadrul inelar al lui Gerlach, prin care timpanul se fixează în şanţul timpanic (sulcus tympanicus), de pe porţiunea timpanică a temporalului. Cadrul inelar cuprinde şi o serie de elemente cartilaginoase, din care cauză poartă numele de anulus fibrocartilagineus. Scheletul fibros al timpanului reprezintă un model clasic de mecanostructură*.

Şanţul timpanic este incomplet, ca şi osul timpanal pe care este săpat. Între cornul anterior şi cel posterior al cercului timpanal (spina tympanica major — anterior — şi spina tympanica minor — posterior), conductul auditiv extern este completat de o porţiune a scuamei. La terminarea şanţului timpanic, cadrul inelar părăseşte contactul osos şi, sub forma a două cordoane rotunjite, se îndreaptă către ciocan, spre baza apofizei scurte a ciocanului. Cele două cordoane se numesc: ligamentul timpano-maleolar anterior şi ligamentul timpano-maleolar posterior. Mucoasa cavităţii timpanului, îmbrăcîndu-le, dă naştere de-a lungul lor la două plici: plica mallearis anterior şi plica mallearis posterior. Porţiunea timpanului care este circumscrisă de cadrul inelar şi ligamentele timpano-maleolare se numeşte pars tensa şi reprezintă partea cea mai mare a membranei. Deasupra ligamentelor timpano-maleolare se află încă o mică zonă a timpanului, care în sus se inserează pe porţiunea scuamei care delimitează conductul auditiv. Această porţiune a timpanului se numeşte pars flaccida. Ea este mult mai subţire ca precedenta, fiindcă la nivelul ei stratul mijlociu, fibrilar, lipseşte aproape complet. După cum am arătat mai înainte, pars flaccida — numită încă şi membrana flacidă a lui Shrapnell — bombează uşor către conductul auditiv extern.

3 Stratul mucos (stratum mucosum) este o porţiune a mucoasei cavităţii timpanului. Este format dintr-un corion subţire, pe care se dispune un epiteliu pavimentos, unistratificat.

Vase. Vasele se dispun în două reţele, una superficială externă, în raport cu tegumentele, iar alta internă, profundă, în raport cu mucoasa.

Arterele superficiale provin din artera auriculară profundă (a. auricularis profunda) şi artera timpanică anterioară (a. tympanica anterior), ramuri ale arterei maxilare (a. maxillaris). Ele pornesc de pe pereţii conductului auditiv extern şi se dispun în genere radiar, îndreptîndu-se spre ombilic. De obicei, există două arteriole mai groase, care merg paralel şi de o parte şi de alta a mînerului ciocanului. Arterele reţelei profunde mucoase se dispun de asemenea radiar şi provin şi ele din artera timpanică anterioară.

Venele urmează traiectul arterelor, în sens invers. Reţeaua venoasă superficială se varsă în vena jugulară externă (v. jugularis externa). Elementele ei sînt solidarizate printr-o venă circulară periferică. Reţeaua venoasă profundă nu posedă o asemenea formaţie circulară. Componentele ei se termină în plexul pterigoidian, venele durei mater şi sinusul transvers. Cele două reţele venoase sînt în legătură între ele, prin intermediul unor ramuri care străbat toată grosimea timpanului.

Nervii suprafeţei laterale a timpanului provin din auriculotemporal (n. auriculotemporalis), ramura din mandibular (n. mandibularis), şi din ramura auriculară a vagului. Ei abordează membrana de sus, dinspre pars flaccida. Nervii mucoasei provin din plexul timpanic (plexus tympanicus) al nervului glosofaringian (n. glossopharyngeus).

II *Porţiunea osoasă* a peretelui extern este reprezentată de un cerc osos lat, în mijlocul căruia se află membrana timpanului. Cum timpanul nu are o situaţie exact centrală, ci mai joasă în acest cerc, partea superioară a acestuia este mai lată, de 5—6 mm. Ea corespunde etajului superior al cavităţii timpanului, numit loja oscioarelor (recessus epitympanicus) (v. pag. 651), şi separă aceasta din urmă de conductul auditiv extern. Poartă denumirea de zidul oscioarelor. Înainte şi înapoi, cercul osos măsoară cîte 2 mm. În jos, el este şi mai îngust, de 1—1,5 mm, dar are o existenţă constantă. Acest lucru înseamnă că planşeul cavităţii timpanului este aşezat la un nivel mai inferior decît peretele inferior al conductului auditiv extern.

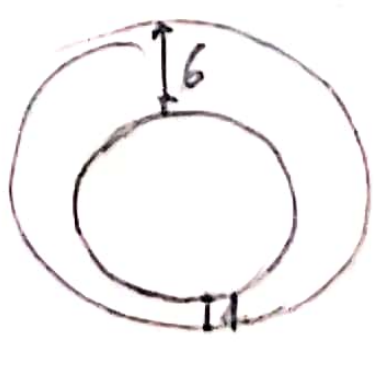

---

[*] Totuşi, numărul şi grosimea fibrelor nu sînt proporţionale cu intensitatea solicitării mecanice.

8PERETELE MEDIAL
(peries labyrinthicus)

Acest perete, după cum arată şi numele, corespunde urechii interne. Pe el se află două orificii de comunicare cu spaţiile labirintului, şi anume fereastra ovală şi cea rotundă.

Partea cea mai proeminentă a peretelui medial o constitue o ridicătură osoasă rotunjită, care se 1 numeşte promontoriu (promontorium) (fig. 581). Promontoriul proemină în dreptul ombilicului timpanului şi între ele se află porţiunea cea mai îngustă a cavităţii timpanului. Promontoriul corespunde primei ture de spiră a melcului — cochlea — şi pe ea se ramifică un mic şanţ (sulcus promontorii), care porneşte de la un orificiu aşezat în partea sa inferioară. Este orificiul superior al canalului lui Iacobson (canaliculus tympanicus). Canalul şi şanţul sînt străbătute de nervul timpanic al lui Iacobson (n. tympanicus) din glosofaringian (n. glossopharyngeus).

Deasupra promontoriului se află orificiul de 2 comunicare cu vestibulul: fereastra ovală (fenestra vestibuli). Aceasta se află în fundul unei depresiuni, fosa ferestrei ovale (fossula fenestrae vestibuli), delimitată în jos de promontoriu, iar în sus de proeminenţa porţiunii a doua a canalului facialului (prominentia canalis facialis) şi de ciocul lingurii (processus cochleariformis) *. Fereastra ovală este astupată de baza scăriţei (basis stapedis).

Înapoia promontoriului şi fiind oarecum încălecată de acesta din urmă se găseşte o altă depresiune, foseta ferestrei rotunde (fossula fenestrae 3 cochleae). În fundul fosetei se află fereastra rotundă (fenestra cochleae), prin care cavitatea timpanului comunică cu rampa timpanică a melcului (scala tympani). Fereastra rotundă este astupată de o membrană, care-i poartă numele şi care mai este denumită şi timpanul secundar (membrana tympani secundaria). Foseta şi fereastra fiind ascunse în parte de promontoriu, trebuie să privim peretele medial din direcţie posterolaterală, pentru a le vedea bine. Circumferinţa mai proeminentă a ferestrei se numeşte crista fenestrae cochleae şi pe ea se fixează timpanul secundar.

Între foseta ovală şi cea rotundă se găseşte o altă depresiune a peretelui lateral, numită sinus 4 tympani, căreia îi corespunde în profunzime extremitatea ampulară a canalului semicircular posterior (ampulla ossea posterior). Separaţia dintre sinus tympani şi fereastra rotundă este alcătuită de o lamelă osoasă, numită subiculum promontorii şi care prelungeşte promontoriul îndărăt.

Înapoia şi înafara lui sinus tympani şi delimitîndu-l în aceste direcţii, se desprinde din peretele cavităţii timpanului o mică proeminenţă osoasă 5 ascuţită. Ea se numeşte piramida (eminetia pyramidalis). Are o direcţie paralelă cu peretele medial al cavităţii, fiind totodată uşor ascendentă. Vîrful ei se află în dreptul ferestrei ovale. Pira-

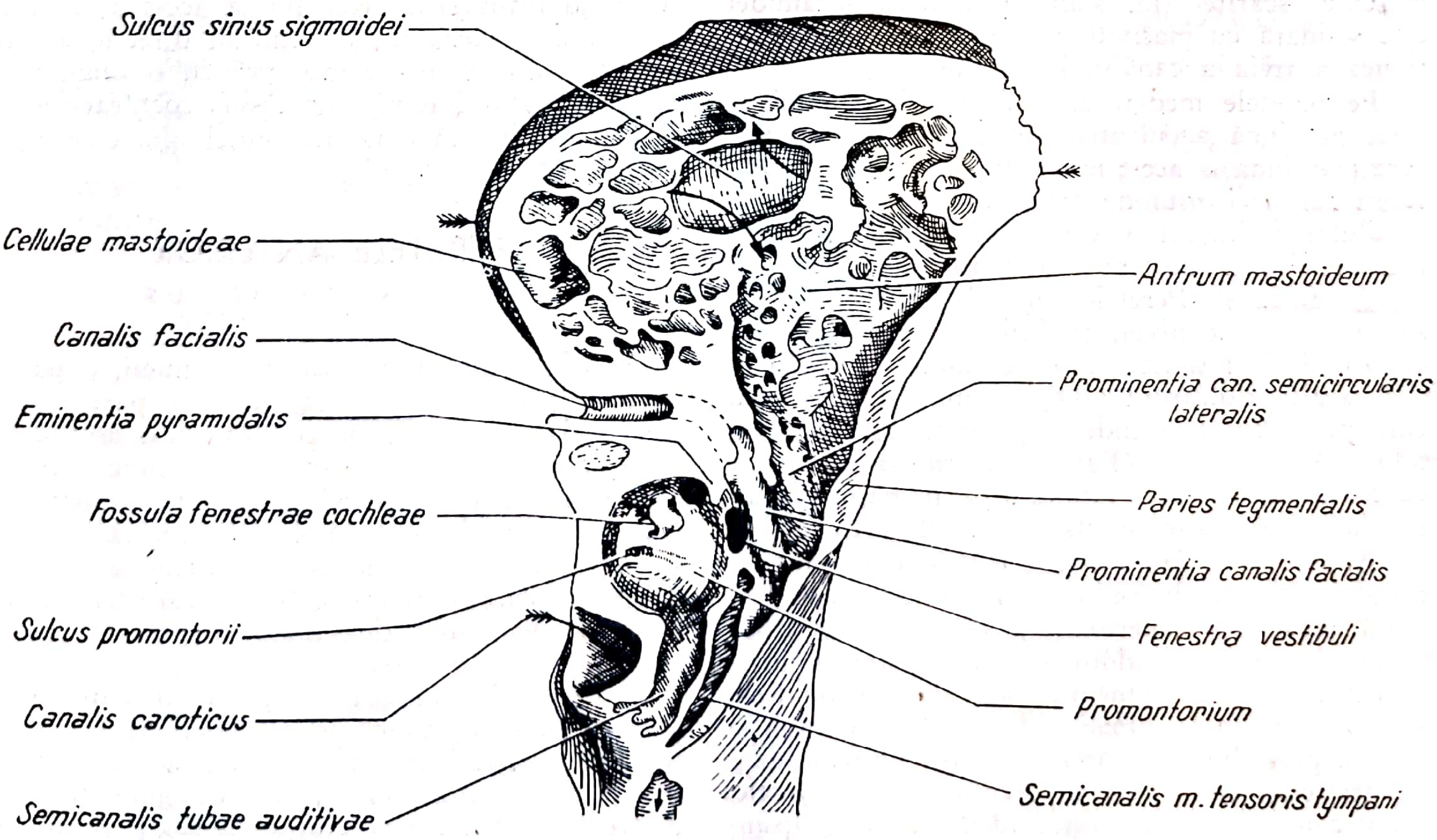
Sulcus sinus sigmoidei
Cellulae mastoideae
Canalis facialis
Eminentia pyramidalis
Fossula fenestrae cochleae
Sulcus promontorii
Canalis caroticus
Semicanalis tubae auditivae
Antrum mastoideum
Prominentia can. semicircularis lateralis
Paries tegmentalis
Prominentia canalis facialis
Fenestra vestibuli
Promontorium
Semicanalis m. tensoris tympani

Fig. 581. Stînca temporalului secţionată sagital pentru a pune în evidenţă peretele labirintic al cavităţii timpanului.

---

* v. mai departe, la tuba auditivă.

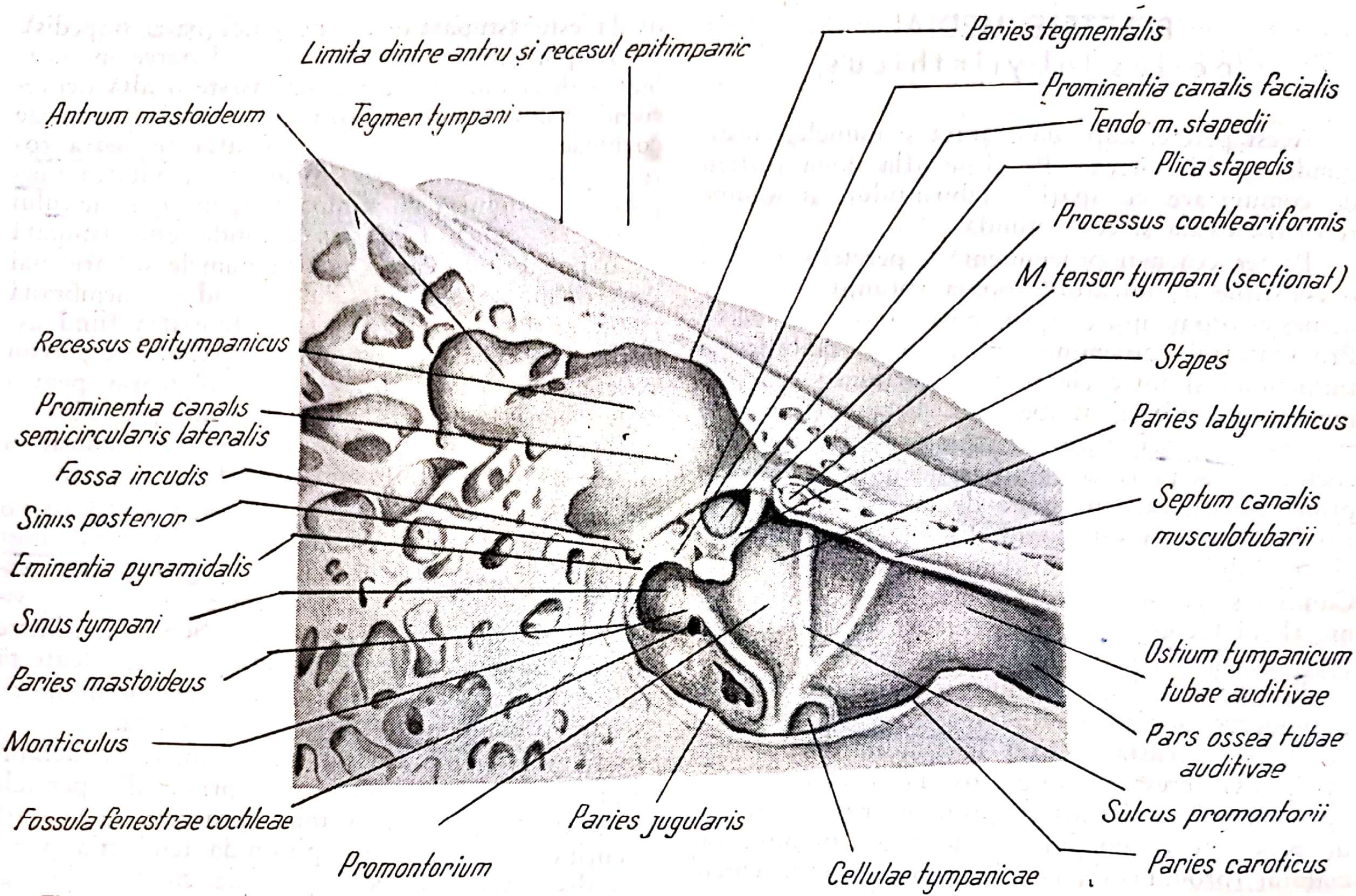
Limita dintre antru şi recesul epitimpanic
Antrum mastoideum
Tegmen tympani
Recessus epitympanicus
Prominentia canalis semicircularis lateralis
Fossa incudis
Sinus posterior
Eminentia pyramidalis
Sinus tympani
Paries mastoideus
Monticulus
Fossula fenestrae cochleae
Promontorium
Paries jugularis
Cellulae tympanicae
Paries tegmentalis
Prominentia canalis facialis
Tendo m. stapedii
Plica stapedis
Processus cochleariformis
M. tensor tympani (secţionat)
Stapes
Paries labyrinthicus
Septum canalis musculotubarii
Ostium tympanicum tubae auditivae
Pars ossea tubae auditivae
Sulcus promontorii
Paries caroticus

Fig. 582. Detaliu din figura precedentă, demonstrînd scăriţa şi peretele labirintic al cavităţii timpanului.

mida conţine în interior un mic canal ocupat de muşchiul scăriţei (m. stapedius). Baza piramidei este solidară cu masivul osos care înconjură porţiunea a treia a canalului nervului facial.

Pe peretele medial al cavităţii timpanului se află, pe lîngă accidentele descrise, trei conducte care proemină la acest nivel (fig. 582). Chiar deasupra ferestrei rotunde trece a doua porţiune a canalului facialului, determinînd o bombare 6 orizontală, puţin descendentă înapoi (prominentia canalis facialis). Peretele canalului este destul de subţire la acest nivel, putînd fi chiar dehiscent uneori. Paralel şi deasupra canalului facialului se află o altă ridicătură alungită, mai voluminoasă, care posterior se întinde şi pe peretele lateral al aditusului ad antrum. Ea este determinată de arcul canalului semicircular lateral şi se numeşte 7 prominentia canalis semicircularis lateralis (fig. 582).

Al treilea conduct este cel al muşchiului ciocanului (semicanalis m. tensoris tympani). Reprezintă jumătatea superioară a canalului musculotubar (canalis musculotubarius). Jumătatea inferioară a acestuia, segmentul osos al tubei lui Eustachio (semicanalis tubae auditivae), se termină la nivelul peretelui anterior al cavităţii timpanului şi pe peretele medial pînă în dreptul ferestrei ovale. Acest conduct nu este pretutindeni complet, lipsindu-i peretele mai ales în partea laterală şi spre terminare. Aici conductul îşi schimbă direcţia, devenind transversal. Rezultă la acest nivel o lamelă osoasă excavată, privind în direcţie anterolaterală, care a fost comparată cu o lingură. Se 8 numeşte ciocul lingurii (processus cochleariformis) şi prin ea alunecă tendonul muşchiului ciocanului.

C PERETELE ANTERIOR
(paries caroticus)

Peretele anterior se mai poate numi, după raporturi, peretele tubocarotidian. În partea inferioară el vine în raport cu porţiunea ascendentă şi cu cotul canalului carotidian al stîncii temporalului (canalis caroticus). Osul este străbătut la acest nivel de două sau trei orificii mici, orificiile de deschidere ale canaliculelor caroticotimpanice (canaliculi caroticotympanici), prin care trec fibrele nervoase omonime din glosofaringian şi cîteva venule.

În partea superioară a peretelui anterior se observă orificiul timpanic al tubei lui Eustachio (ostium tympanicum tubae auditivae) (fig. 573). Acesta are forma unei pîlnii cu gura întoarsă înspre cavitatea timpanului şi în sus şi medial se mărgineşte cu conductul muşchiului ciocanului.

Lateral de orificiul timpanic se află un mic canal în V sau Y, prin care trec ligamentul anterior al ciocanului (lig. mallei anterius) și nervul coardei timpanului (chorda tympani). Acest canalicul, denumit de unii timpanopietros, ajunge la scizura lui Glaser (fissura petrotympanica).

D PERETELE POSTERIOR
(paries mastoideus)

desusînjos:

Peretele posterior sau mastoidian seamănă în oarecare măsură cu cel anterior. Și acesta prezintă în partea superioară un orificiu, iar în cea inferioară este complet.

1 Orificiul reprezintă intrarea în aditus ad antrum, canalul care duce înspre cavitățile mastoidiene. Pe partea lui inferioară se află o mică suprafață pe care se reazemă extremitatea posterioară a ramurii orizontale a nicovalei (crus breve incudis) și care se numește în consecință fossa incudis.

Sub nivelul orificiului aditusului, peretele 3 posterior prezintă câteva neregularități, semicelule, asemănătoare cu cele care se află pe peretele inferior (celullae tympanicae). În zona aceasta, pe- 4 retele are o proeminență (proeminentia styloidea), determinată de masa apofizei stiloide, care se află posterior de el. Tot înapoia lui coboară a treia 5 porțiune, descedentă, a canalului facialului.

Dedesubtul ei se găsește o altă excavație, care 6 poartă denumirea de sinusul posterior al cavității timpanului (sinus posterior). La unirea peretelui posterior cu peretele medial al cavității timpanului 7 se înalță piramida, despre care am vorbit mai înainte. În dreptul piramidei, însă la unirea peretelui posterior cu cel lateral, lîngă sulcus tympa- 8 nicus, se găsește orificiul canalului nervului coarda timpanului — apertura tympanica canaliculi chordae tympani.

PERETELE SUPERIOR
(paries tegmentalis)

Peretele superior este alcătuit de o lamă osoasă subțire, numită tegmen tympani, care face parte din fața anterosuperioară a stîncii temporalului, în zona laterală. Ea rezultă propriu-zis din unirea stîncii cu scuama. Linia de sutură — fissura petrosquamosa — se osifică de obicei, dar uneori ea poate să rămînă dehiscentă. Prin intermediul lui tegmen tympani, urechea mijlocie vine în raport cu meningele și encefalul la nivelul etajului mijlociu al bazei craniului — fossa cranii media. Această vecinătate poate explica extinderea unui proces patologic din urechea mijlocie în cavitatea craniană. O dehiscență a fisurii petro-scuamoase, sau legături vasculare între meninge și mucoasă, care traversează sutura, pot juca un rol important în propagarea infecției.

Trebuie să precizăm că tegmen tympani se continuă, fără nici o demarcare, înainte cu peretele superior al canalului musculo-tubar, iar înapoi cu cel al aditusului și antrului mastoidian.

PERETELE INFERIOR
(paries jugularis)

Peretele inferior vine în raport cu golful venei jugulare (bulbus venae jugularis superioris), de unde îi provine și numele. După cum se poate deduce din descrierile anterioare, peretele inferior stă cu mult sub nivelul podelei tubei lui Eustachio și al aditusului ad antrum, dar totodată se află și sub nivelul peretelui inferior al conductului auditiv extern.

Pereții cavității timpanului prezintă adeseori celule pneumatice mai mult sau mai puțin complete, care se deschid în lumenul cavului. Ele se numesc cellulae tympanicae și sînt cu deosebire abundente la nivelul peretelui inferior, unde găsim multe semicelule, aproape simple depresiuni.

Celule timpanice se mai găsesc la nivelul lui tegmen tympani, al peretelui posterior și anterior. Ele lipsesc constant doar pe promontoriu, proeminența canalului semicircular lateral și segmentul supratimpanic al peretelui lateral — zidul oscioarelor.

OSCIOARELE AUZULUI
(ossicula auditus)

Oscioarele alcătuiesc un lanț neîntrerupt de piese osoase care transmit vibrațiile membranei timpanului, lichidului perilimfatic din urechea internă*. Ele sînt în număr de trei: ciocanul, nicovala și scărița.

I CIOCANUL (malleus)

Este un os mic, de 7—8 mm lungime, care se aseamănă mai mult cu o măciucă decît cu un ciocan (fig. 583). Prezintă o extremitate rotun- 1 jită, care se numește cap (caput mallei) și pe care se află, în partea posteromedială, o suprafață articulară ovală pentru nicovală. Capul se află în recesul epitimpanic și este susținut de un gît 2 (collum mallei), turtit în direcție anteroposterioară. Pe partea lui medială trece nervul coarda timpanului. Gîtul este continuat de o lamelă osoasă

---

* Ele pun de acord impedanțele diferite ale celor două medii prin care se transmite sunetul: aerul și perilimfa.

3 lungă, turtită de asemenea în direcţie anteroposterioară, numită mîner (manubrium mallei). Capul şi gîtul sînt deviate medial faţă de mîner, formînd cu acesta din urmă un unghi obtuz, deschis în sus şi înainte. Dispozitivul se poate asemăna cu raportul dintre elementele epifizei superioare şi diafiza femurului. Mînerul este înglobat în grosimea membranei timpanului (între stratul fibros, care se inserează pe el şi mucoasă) şi se termină printr-o mică lopăţică turtită transversal — spatula *. Spatula este curbă înafară şi corespunde ombilicului.

Din porţiunea inferolaterală a gîtului se desprinde o mică prelungire cu direcţie transversală, 4 apofiza mică a ciocanului (processus lateralis). Ea ridică membrana timpanului şi pe ea se fixează ligamentele timpano-maleolare.

De la nivelul feţei anterioare a gîtului pleacă o altă apofiză subţire, lungă de circa 1 cm la 5 noul-născut, apofiza lungă a ciocanului (processus anterior). La adult se reduce la dimensiunile unui mic tubercul ascuţit. Apofiza lungă, în perioada cînd este bine dezvoltată, se angajează prin intermediul canalului timpano-pietros, descris anterior, în scizura lui Glaser.

II NICOVALA (incus)

Este osciorul intermediar dintre ciocanul fixat de peretele lateral şi scăriţa fixată de cel medial (fig. 583). După forma pe care o are a fost comparată fie cu o nicovală, fie cu un molar inferior. Prezintă de studiat un corp şi două apofize.

1 Corpul (corpus incudis) este turtit transversal şi este prevăzut în partea anterioară cu o suprafaţă eliptică, excavată, care se articulează cu suprafaţa invers conformată de pe capul ciocanului. 2 Apofiza lungă (crus longum) sau verticală este o colonetă osoasă subţire, care are o direcţie descendentă, aproape paralel cu mînerul ciocanului. Extremitatea sa inferioară se îndoaie medial la nivelul scăriţei şi se termină printr-o mică umflătură, numită apofiza lenticulară (processus lenticularis). 3 Apofiza scurtă sau orizontală (crus breve) are o formă triunghiulară şi este mai voluminoasă, dar mai scurtă ca precendenta. Apofiza scurtă este îndreptată în direcţie posterioară, înspre mastoidă, iar extremitatea sa rotunjită se reazemă pe o mică depresiune (fossa incudis), de la nivelul pragului aditusului ad antrum.

III SCĂRIŢA (stapes)

Este osciorul cel mai medial, fixat în fereastra ovală şi care se articulează pe de altă parte cu apofiza lenticulară a nicovalei (fig. 583). Se aseamănă perfect cu o scăriţă de călărie. I se descrie un cap, o ansă (compusă dintr-o ramură anterioară şi una posterioară) şi o placă bazală. Capul (caput stapedis) este o piesă osoasă mică, patrulateră care se articulează cu apofiza lenticulară de pe ramura descendentă a nicovalei. Ramura anterioară a ansei (crus anterius) este mai dreaptă ca cea posterioară (crus posterius), mult mai

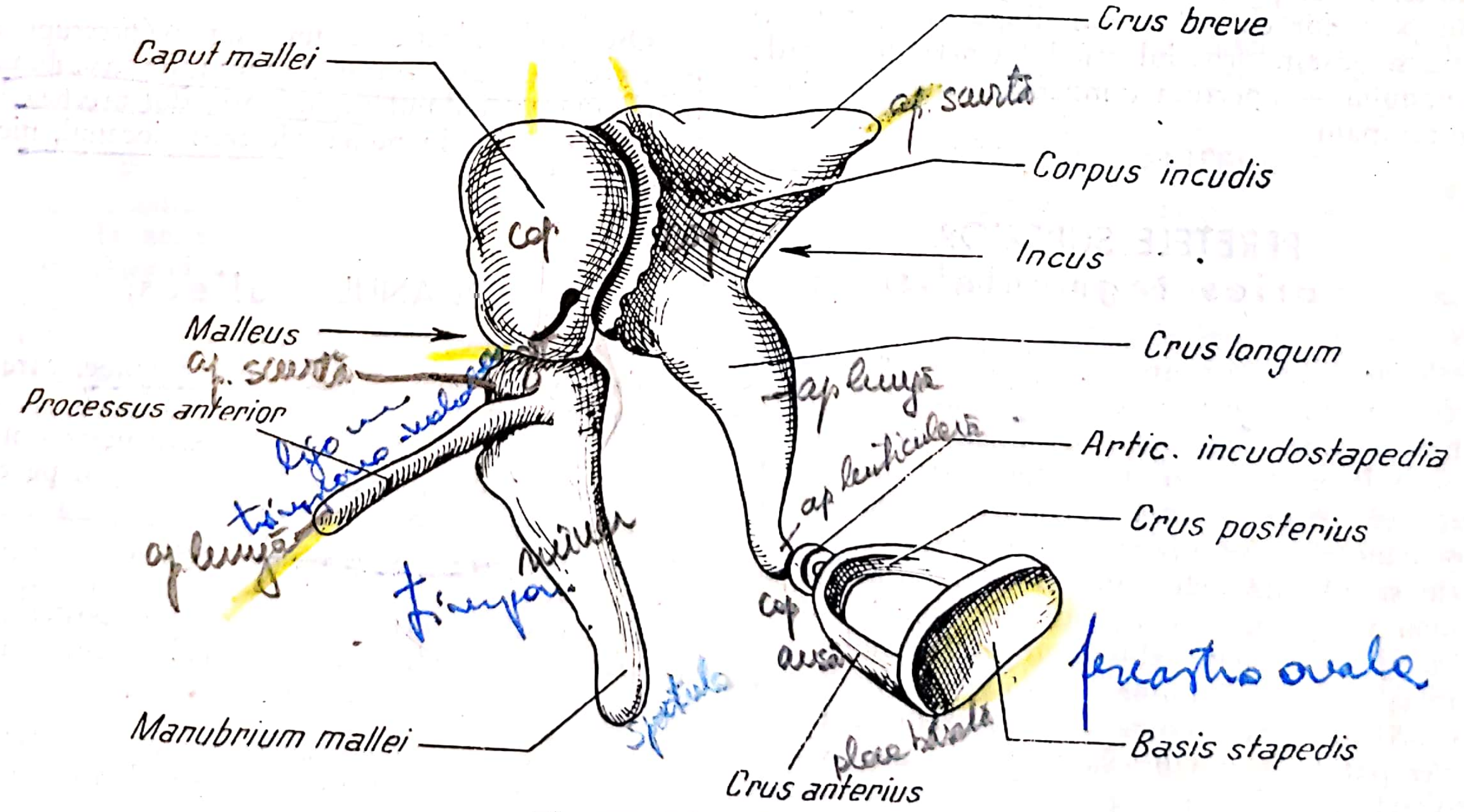

Fig. 583. Osişoarele auzului.

---

* Neomologată în N.I.

curbă. Plasa bazală (basis stapedis) este o lamelă osoasă subțire, care prezintă conturul ferestrei ovale, în care este fixată, avînd deci o porțiune inferioară dreaptă și una superioară arcuită. Baza scăriței este fixată în fereastra ovală prin intermediul unui ligament inelar (lig. anulare stapedis).

ARTICULAȚIILE OSCIOARELOR (articulationes ossiculorum auditus)

Cele trei oscioare sînt unite între ele prin două articulații. Unii autori descriu aceste articulații ca fiind diartroze, iar alții ca sindesmoze. Această ultimă părere pare să fie cea justă.

În afara articulațiilor care leagă oscioarele
ocan-ni între ele, acestea mai sînt legate și de pereții cavi-
icov-sc tății timpanului printr-o serie de ligamente, care contribuie la menținerea lor în poziție și repre-
ciocan zintă de asemenea elemente conducătoare pentru mișcări și punți pentru vase. Capul ciocanului este legat de peretele superior al cavului printr-un
a ligament suspensor (lig. mallei superius). Un alt ligament pleacă de pe fața laterală a colului pe peretele lateral al recesului epitimpanic, fixîndu-se imediat deasupra inserției timpanului pe scuamă.
b Este ligamentul lateral (lig. mallei laterale). Fasciculele sale cele mai posterioare au o direcție aproape posterioară și au fost izolate sub denumirea de ligamentul posterior *. De la nivelul feței superioare a colului, din zona proeminenței apofizei lungi a ciocanului, pleacă ligamentul anterior (lig. mallei anterius). Acesta cuprinde în grosimea lui, la noul-născut, apofiza lungă și, trecînd împreună cu aceasta prin canalul timpanopietros și scizura lui Glaser, se fixează pe spina sfenoidului. Ligamentul anterior și cu cel posterior sînt așezate unul în prelungirea celuilalt și alcă-
c tuiesc împreună ligamentul axil al ciocanului *. Ligamentul axil, centrat pe colul osciorului servește drept ax, în jurul căruia basculează ciocanul, extremitățile sale superioară și inferioară deplasîndu-se în sens invers. Atunci cînd capul se înclină lateral, mînerul se mișcă în direcție medială, și invers.

icovala
Capul nicovalei este fixat de tavanul cavului
a timpanului printr-un ligament superior (lig. incudis superius), un fel de ligament suspensor. Apofiza scurtă (crus breve) este fixată pe fossa incudis
b prin ligamentul posterior al nicovalei (lig. incudis posterius). Nicovala fiind fixată de capul ciocanului înainte și de fossa incudis posterior, apofiza scurtă sau orizontală a ei joacă rolul unui ax de rotație, analog și aproape paralel cu ligamentul axil al ciocanului. Cînd corpul nicovalei este deplasat înafară (urmînd mișcarea capului ciocanului), apofiza lungă, descendentă, a osciorului basculează medial.

Scărița este fixată în fereastra ovală prin intermediul ligamentului inelar (lig. anulare stapedis). Ansa scăriței este obturată de membrana stapediană (membrana stapedis). Baza scăriței are o poziție excentrică în fereastră, fiind deplasată posterior. Ligamentul este deci mai larg în partea anterioară. Acest fapt combinat cu o grosime mai mare a sa în partea posterioară ne explică de ce partea cea mai mobilă a plăcuței bazale este tocmai jumătatea ei anterioară. 3 scărița

Capul ciocanului este unit de corpul nicovalei prin articulatio incudomallearis. Suprafețele articulare sînt invers conformate, ca la o articulație prin îmbucătură reciprocă. Ele sînt unite printr-un strat fibrocartilaginos și printr-o capsulă periferică. Extrem de rar se observă o fisură între suprafețele în contact, aducînd cu o cavitate articulară. Amintim că această articulație reprezintă vechea articulație dintre mandibulă și oasele craniului de la vertebratele inferioare. 1

Articulația dintre apofiza lenticulară a ramurii descendente a nicovalei și corpul scăriței (articulatio incudostapedia) se face între convexitatea pe care o prezintă apofiza lenticulară și excavația de pe capul scăriței: legătura între ele este realizată de un strat fibrocartilaginos și de fibre capsulare periferice. Legătura între scăriță și peretele medial al cavității timpanice se numește syndesmosis tympanostapedia. 2

Mișcările din aceste articulații ale oscioarelor auzului sînt foarte reduse — mai bine-zis nici nu au loc mișcări articulare propriu-zise. Lanțul oscioarelor are rolul de a transmite vibrațiile timpanului pînă la nivelul urechii interne. Mînerul ciocanului vibrează o dată cu timpanul, în care este inclus. Mișcările imprimate ei sînt transmise prin intermediul oscilatoarelor pînă la baza scăriței fixată de ligamentul inelar în fereastra ovală. Aceasta vibrînd, la rîndul ei, oscilațiile sale trec asupra lichidului perilimfatic din vestibul. Întregul lanț al oscioarelor funcționează ca un arc elastic, deplasîndu-se în bloc. Elasticitatea arcului este asigurată de prezența celor două sindesmoze pe traiectul lui. Acest arc elastic reprezintă o treaptă evolutivă superioară, față de transmisia osoasă de la vertebratele inferioare, care se efectuează prin intermediul unei singure piese osoase rigide, aflată în cavitatea timpanului, numită columelă. Arcul oscioarelor poate fi pus în mișcare de doi mușchi (musculi ossiculorum auditus), mușchiul scăriței și cel al ciocanului.

1 Mușchiul ciocanului (m. tensor tympani) este un mușchi mic, de 2—2,5 cm lungime, care ocupă compartimentul superior al conductului musculotubular (fig. 579). El se inserează pe pereții conductului și pe porțiunea cartilaginoasă a trompei lui Eustachio. Corpul muscular se continuă cu un

---

* Neomologat în N.I.

tendon, care trece prin ciocul lingurii (procesus cochleariformis), transformat într-un canal osteofibros printr-o serie de fibre conjunctive. La acest nivel coteşte, ca şi canalul mai sus amintit, şi, devenind transversal, traversează cavitatea timpanului, fixîndu-se pe extremitatea superioară a mînerului ciocanului (fig. 584). Inserţia sa se află sub nivelul ligamentului axil. Muşchiul ciocanului este inervat de o ramură din ganglionul otic (ganglion oticum), numit n. tensoris tympani.

sci usco-
ntrapiramidal

2 Muşchiul scăriţei (m. stapedius) se află în cavitatea săpată în interiorul piramidei. Tendonul lui, de o grosime foarte redusă, părăseşte vîrful piramidei şi se inserează pe ramura posterioară a scăriţei, lîngă corpul osului (fig. 582). Este inervat de o ramusculă din nervul facial (n. stapedius).

Muşchiul ciocanului şi muşchiul scăriţei au o acţiune antagonistă. Muşchiul ciocanului, contractîndu-se, trage de mînerul ciocanului, deplasîndu-l înspre peretele medial al cavităţii timpanului (fig. 585). Ciocanul basculînd în jurul ligamentului său axil, capul lui se va deplasa în direcţie laterală. Corpul nicovalei urmează mişcarea capului ciocanului, pe cînd apofiza descendentă a nicovalei se mişcă în sens invers, medial şi, apăsînd asupra scăriţei, o înfundă în fereastra ovală. Prin acest complex de mişcări, membrana timpanului se pune în tensiune şi creşte totodată tensiunea lichidelor intralabirintice, prin presiunea exercitată de baza scăriţei. Timpanul va vibra mai greu, de asemenea şi lichidele labirintice. Din această cauză, muşchiul ciocanului are un rol protector, este muşchiul protector al aparatului auditiv contra zgomotelor intense.

Muşchiul scăriţei are un rol invers, de relaxare a întregului sistem (fig. 585). Contractîndu-se, el trage de scăriţă în direcţie posterioară. Această acţiune are drept rezultat o scoatere a bazei scăriţei din fereastra ovalară şi deci o decomprimare a lichidelor labirintice. Trebuie să precizăm că, drept urmare a direcţiei de acţiune a muşchiului, are loc mai mult o basculare a plăcii bazale a osciorului, prin care semicircumferinţa sa anterioară efectuează o excursie mai mare, pe cînd cea posterioară stă pe loc sau chiar se înfundă puţin în fereastra ovală. Deplasarea scăriţei, acţionînd asupra lanţului oscioarelor, produce mişcări inverse ca cele cauzate de contracţia muşchiului ciocanului. Rezultatul final al acestora este balansarea laterală a mînerului ciocanului şi deci relaxarea membranei timpanului. Contracţia muşchiului scăriţei pune deci întregul aparat de recepţie şi de transmisie a vibraţiilor sonore într-o situaţie de a putea fi mai uşor impresionat. Muşchiul scăriţei este muşchiul „care ascultă".

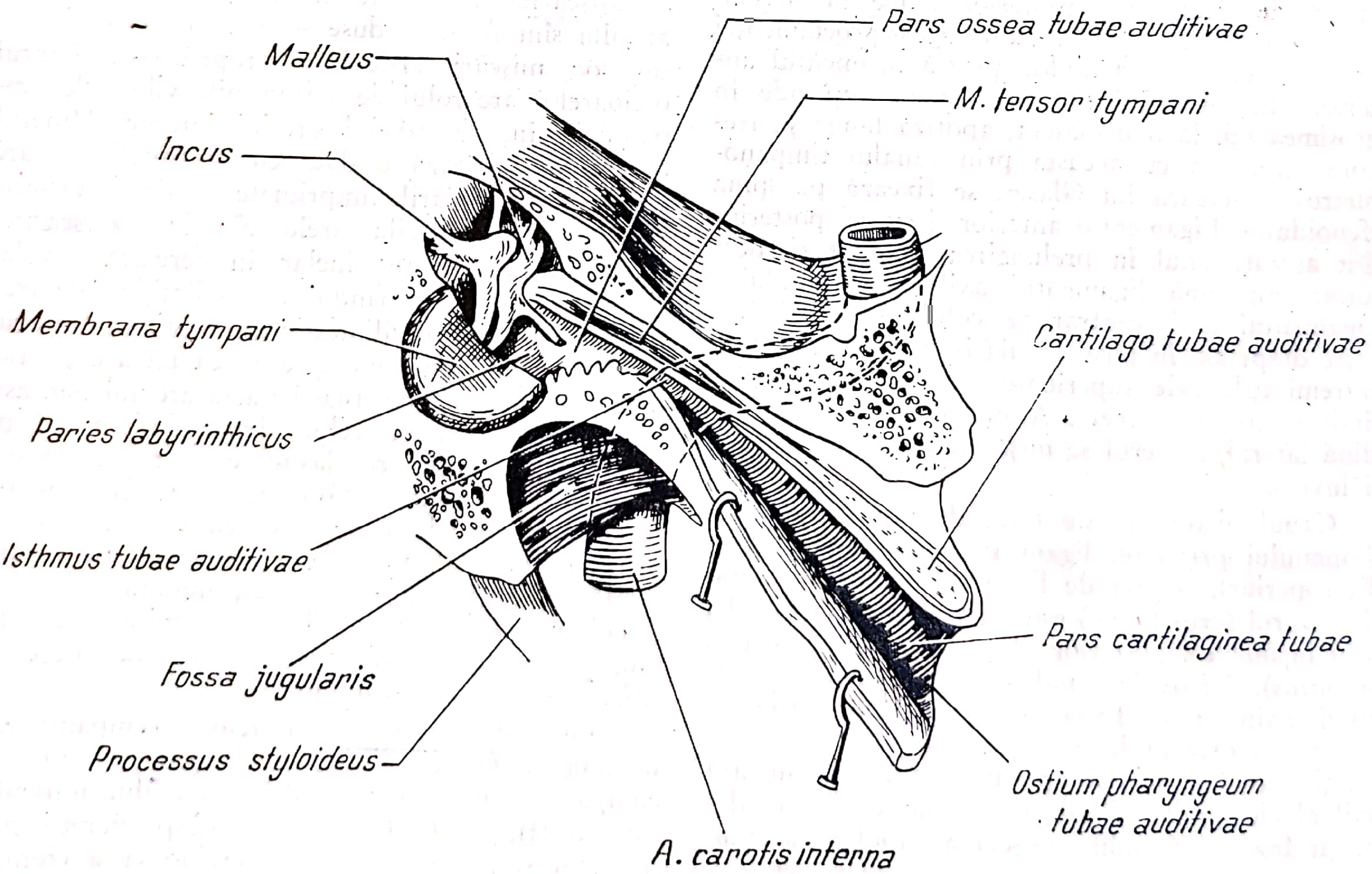

Fig. 584. Canalul musculotubar deschis şi raporturile sale cu cavitatea timpanului.

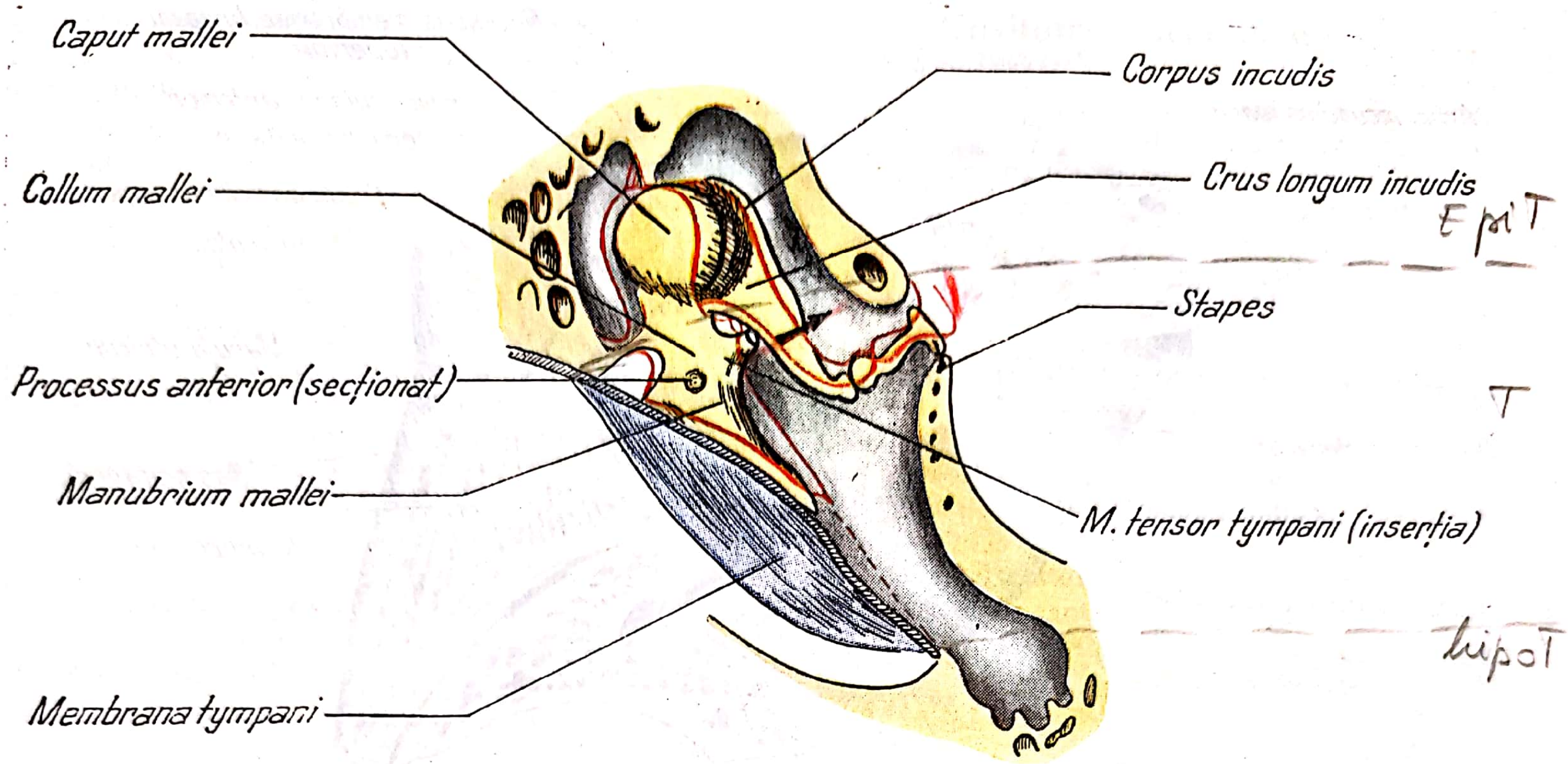

Fig. 585. Secţiune prin cavitatea timpanului pentru a demonstra modul de acţiune al muşchilor tensor tympani şi stapedius. În roşu, acţiunea tensorului.

În realitate, cei doi muşchi, cu toate că sînt antagonişti, lucrează în colaborare. Din acţiunea lor combinată rezultă diferite grade de tensiune a ansamblului timpan, arcul oscioarelor şi perilimfa din urechea internă, în raport cu necesităţile funcţionale momentane ale aparatului auditiv. Musculatura oscioarelor face posibilă adaptarea elementelor urechii mijlocii la solicitările variabile la care este supus aparatul auditiv.

DIVIZIUNEA TOPOGRAFICĂ A CAVITĂŢII TIMPANULUI

MUCOASA TIMPANULUI (tunica mucosa cavi tympani)

Este subţire, transparentă şi aderă de periost. Ea este alcătuită dintr-un epiteliu de celule lăţite, dispuse într-un singur strat, şi dintr-un corion fibroelastic. Mucoasa este foarte bogat vascularizată. Celulele epiteliale din apropierea orificiului tubei lui Eustachio sînt cubice şi în unele locuri prevăzute cu cili.

Mucoasa căptuşeşte pereţii cavităţii timpanului şi se află în continuitate directă cu mucoasa faringiană prin intermediul mucoasei tubei lui Eustachio. Pe de altă parte, ea se continuă cu mucoasa care căptuşeşte cavităţile pneumatice ale mastoidei. Dar în afară de pereţi, mucoasa îmbracă şi conţinutul cavităţii timpanului, adică oscioarele cu ligamentele şi musculatura lor. Plicile mucoasei conţin de multe ori vase şi nervi care pe calea plicilor ajung la oscioare.

Plicile contribuie larg la subdivizarea cavităţii timpanului în spaţii secundare. Spaţiul cavităţii este împărţit topografic în trei compartimente: etajul mijlociu sau timpanic, recesul epitimpanic şi recesul hipotimpanic.

Etajul timpanic este segmentul care corespunde membranei timpanului. Este partea cea mai îngustă a cavităţii. Conţine scăriţa, apofiza lungă a nicovalei şi mînerul ciocanului, situat în interiorul timpanului. Recesul hipotimpanic este punctul decliv al urechii mijlocii. Are forma unei albii şi se găseşte sub nivelul şanţului timpanic şi deci sub nivelul planşeului conductului auditiv extern.

Recesul superior al cavităţii timpanului se numeşte recesul epitimpanic (recessus epitympanicus). El mai este menţionat şi sub denumirea de atic sau loja oscioarelor (fig. 586), fiindcă conţine capul şi gîtul ciocanului, precum corpul şi apofiza orizontală a nicovalei. Planul de separaţie dintre etajul timpanic şi cel epitimpanic interesează medial proeminenţa canalului facialului, iar lateral marginea superioară a membranei timpanului.

Plicile şi formaţiunile mucoasei sînt următoarele: mucoasa astupă spaţiul cuprins între ramurile ansei scăriţei formînd cuta scăriţei (plica stapedis). Printre ramurile ansei trece în primele perioade ale dezvoltării artera stapediană, care ulterior dispare. Mucoasa acoperă atît faţa laterală a ligamentului inelar al scăriţei cît şi pe aceea a timpanului secundar (membrana tympani secundaria). Timpanul secundar este alcătuit din trei straturi. Pătura mijlocie proprie este formată din fibre

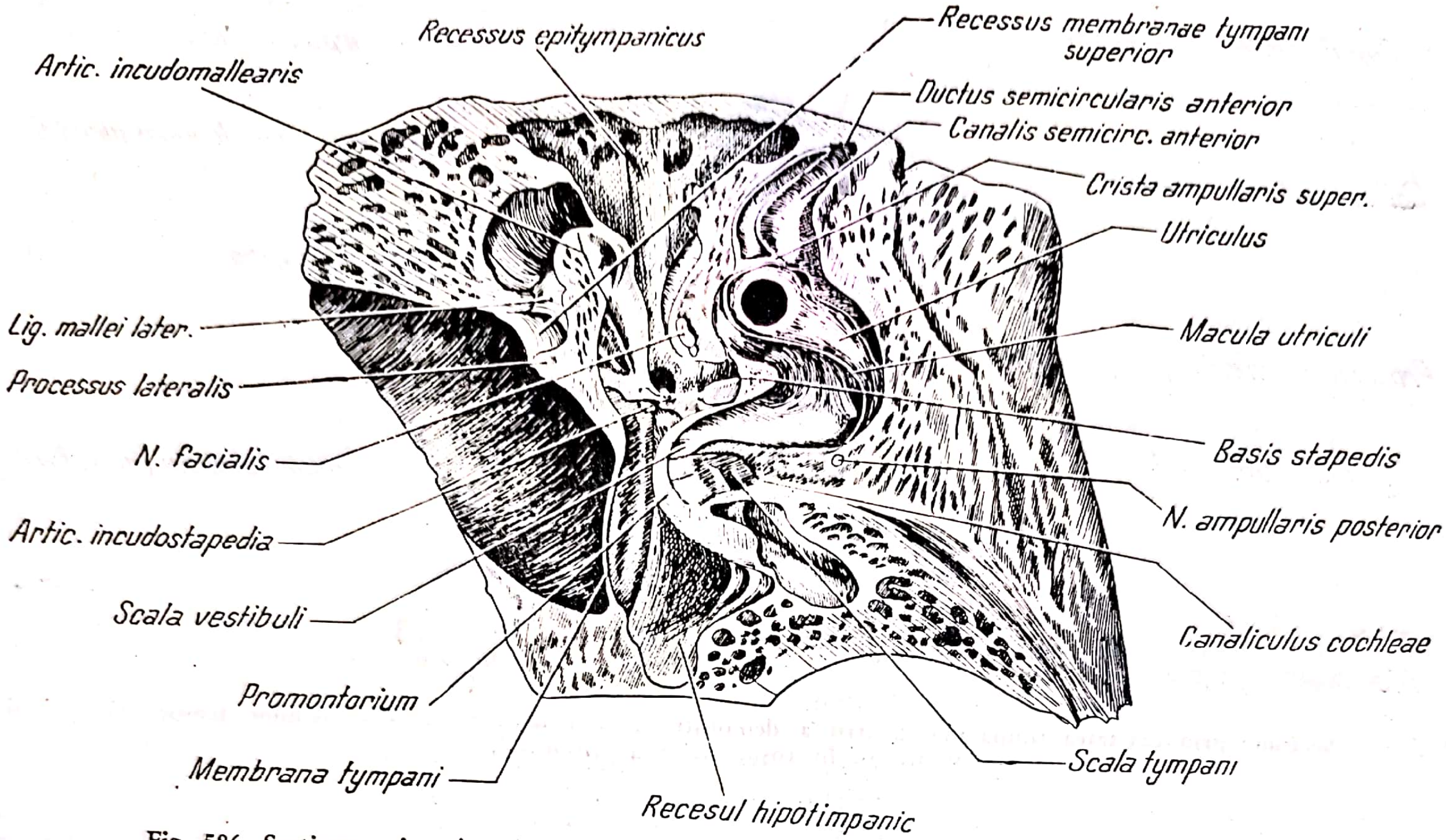
Recessus epitympanicus
Artic. incudomallearis
Recessus membranae tympani superior
Ductus semicircularis anterior
Canalis semicirc. anterior
Crista ampullaris super.
Utriculus
Lig. mallei later.
Macula utriculi
Processus lateralis
N. facialis
Basis stapedis
N. ampullaris posterior
Artic. incudostapedia
Scala vestibuli
Canaliculus cochleae
Promontorium
Membrana tympani
Scala tympani
Recesul hipotimpanic

Fig. 586. Secţiune prin stînca temporalului pentru a demonstra recesurile cavităţii timpanului.

conjunctive, dispuse mai ales radiar. Mucoasa cavităţii timpanului îi formează stratul extern, iar cel intern este endoteliul spaţiilor labirintice. Membrana bombează uşor înspre urechea internă, însă în general nu este dispusă într-un singur plan, ci are o suprafaţă ondulată, fapt care uşurează punerea ei în mişcare.

Mucoasa cavităţii timpanului înveleşte ligamentele timpano-maleolare şi de-a lungul lor formează două plici destul de late: plica mallearis anterior şi plica mallearis posterior. Cea anterioară cuprinde în grosimea ei ligamentul anterior şi lunga apofiză a ciocanului, precum şi porţiunea anterioară a nervului coarda timpanului. Restul nervului determină o altă plică a mucoasei: plica chordae tympani.

Plica nicovalei (plica incudis) leagă apofiza scurtă de peretele osos, înglobînd şi ligamentul posterior al nicovalei. Plica scăriţei (plica stapedis) leagă osciorul de piramidă, înconjurînd totodată tendonul muşchiului scăriţei. Se mai descriu teci ale mucoasei dispuse sub formă de plici de-a lungul tendonului muşchiului ciocanului şi al ciocului lingurii, al ligamentului lateral şi superior al ciocanului şi al nicovalei.

Plica muşchiului ciocanului împreună cu plicile timpano-maleolare contribuie la separarea etajului timpanic de cel epitimpanic. Acesta, prin dispoziţia mucoasei este bine delimitat de spaţiul care se află dedesubtul lui. Procesele patologice pot să desăvîrşească această delimitare, izolînd complet etajul superior de restul cavităţii timpanului.

La nivelul etajului timpanic se formează trei funduri de sac ale mucoasei. Sub plicile timpano-maleolare se determină două depresiuni, situate înaintea, respectiv înapoia mînerului ciocanului. Se numesc pungile lui Troeltsch (recessus membranae tympani anterior şi recessus membranae tympani posterior). Punga posterioară se prelungeşte înainte şi în sus cu un mic fund de sac: punga lui Prussak (recessus membranae tympani superior). Acest reces corespunde membranei flaccide a lui Shrapnell, care-l delimitează lateral. În sus, el se întinde pînă la ligamentul lateral al ciocanului, iar peretele lui medial este reprezentat de gîtul ciocanului. Punga lui Prussak este un spaţiu aproape închis, care comunică cu recesul timpanic posterior printr-un orificiu foarte îngust. Uneori, acest orificiu priveşte medial, şi nu posterior.

La nivelul recesului epitimpanic se descrie un compartiment, mai mult sau mai puţin izolat, care se numeşte pars cupularis. El este cuprins între zidul oscioarelor situat lateral, capul ciocanului şi corpul nicovalei, precum şi ligamentele lor superioare medial. Recesul se termină în jos deasupra ligamentului timpano-maleolar anterior.

Cavitatea timpanului se dezvoltă prin resorbţia materialului mezoblastic de la nivelul extremităţii posterioare a primelor două arcuri branhiale. Procesul de resorbţie, care respectă numai materialul viitoarelor oscioare, înaintează prin trei evaginaţii care cu timpul se transformă în pungi vaste. Pereţii despărţitori dintre aceste pungi pot persista uneori, sub forma unor membrane fine ale mucoasei, care complică şi mai mult subdiviziunea spaţiului urechii mijlocii.

Irigaţia arterială a cavităţii timpanului este asigurată din surse multiple. A. tympanica anterior din a. maxilaris se răspîndeşte la porţiunea anterioară a cavităţii. A. tympanica posterior este o ramură din a. auricularis posterior şi irigă zona peretelui posterior. A. tympanica inferior provine din a. pharyngea ascendens. Din a. meningea media provine a. tympanica superior. Ramuri caroticotimpanice (rami caroticotympanici) se desprind din artera carotidă internă. Toate aceste ramuri se anastomozează şi alcătuiesc o reţea mucoasă. Venele urmează traiectul arterelor. Limfaticele se varsă în ganglionii parotidieni (nodi lymphatici parotidei) şi ganglionii retrofaringieni (nodi lymphatici retropharyngei).

Nervii senzitivi formează un plex timpanic (plexus tympanicus). Ramurile acestui plex provin din nervul timpanic al lui Iacobson (n. tympanicus) şi din nervii caroticotimpanici (nn. caroticotympanici) din glosofaringian şi plexul carotidian simpatic.

Cavităţile mastoidiene

Cavitatea timpanului este în legătură în partea posterioară (paries mastoideus) cu o serie de cavităţi, săpate în grosimea porţiunii mastoidiene a temporalului. Aceste cavităţi conţin aer, sînt cavităţi pneumatice şi comunică toate între ele, iar pe de altă parte cu cavitatea timpanului, prin coridorul numit aditus ad antrum. Ele sînt căptuşite de o mucoasă subţire, în continuitate cu mucoasa urechii mijlocii. Din cele spuse se poate înţelege de ce există o strînsă interdependenţă între patologia cavităţii timpanului şi aceea a mastoidei. Inflamaţia mucoasei cavităţii se propagă cu uşurinţă asupra mucoasei cavităţilor mastoidiene, dînd complicaţia gravă a otitelor medii — mastoiditele.

Cavităţile mastoidiene sînt grupate în jurul unei cavităţi constante, care se află în partea anterosuperioară a regiunii şi se numeşte antrul mastoidian (antrum mastoideum) (fig. 587). Antrul se găseşte în legătură cu celulele mastoidiene (celullae mastoideae), iar pe de altă parte comunică cu cavitatea timpanului printr-un coridor îngust, numit aditus ad antrum. Antrul şi aditusul apar ca o pre-

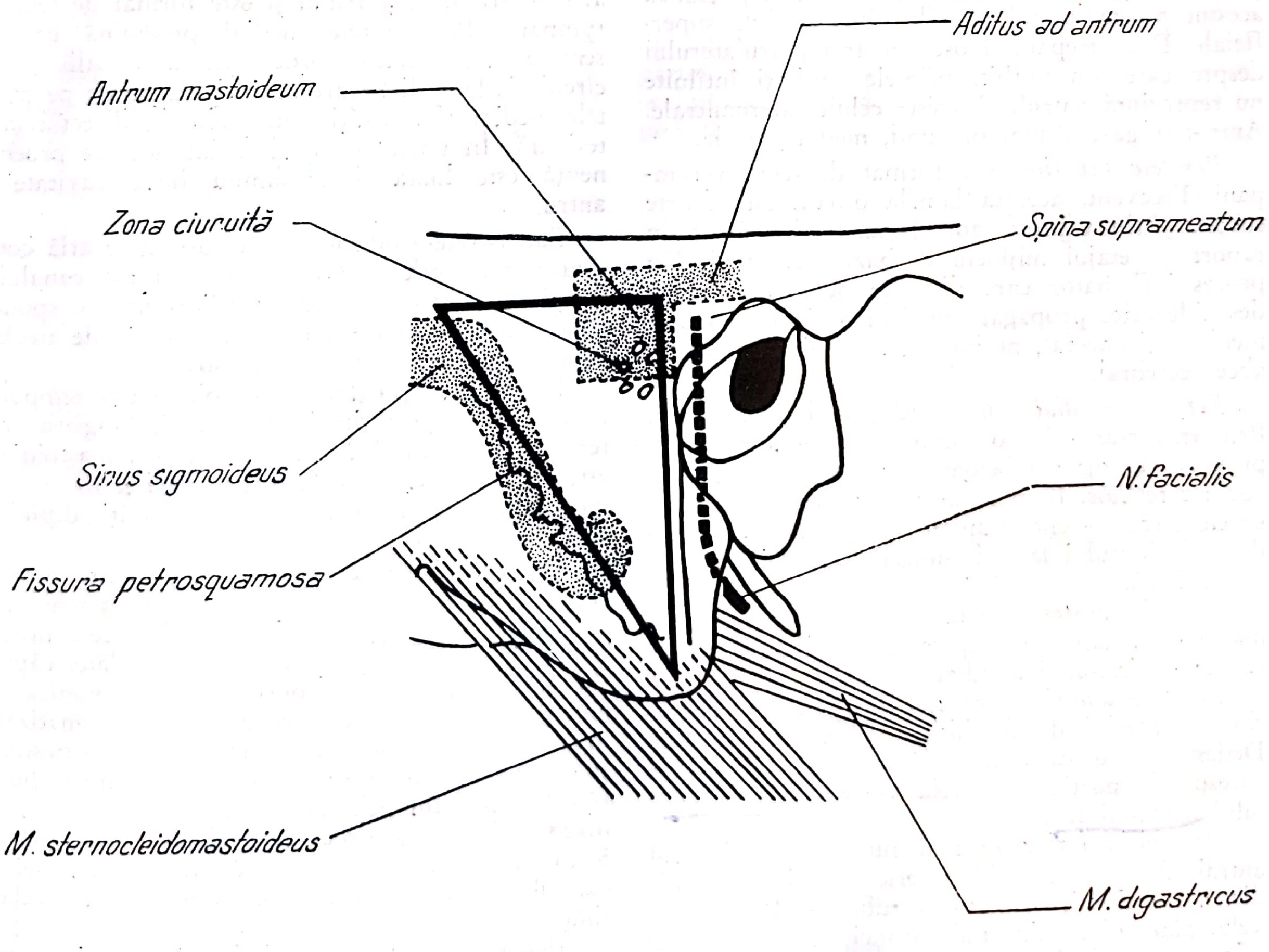

Fig. 587. Proiecţia la suprafaţa osului a antrului mastoidian şi a aditusului.

lungire posterioară a recesului epitimpanic. Ele există încă din timpul vieţii intrauterine, pe cînd celulele mastoidiene se dezvoltă de-abia după naştere.

Ca poziţie, *antrul mastoidian* (antrum mastoideum) este aşezat posterosuperior de conductul auditiv extern, la mică distanţă de acesta, în profunzimea mastoidei (fig. 587). Proiectat la suprafaţă, el corespunde aproximativ unui mic patrulater, delimitat astfel: se trasează o verticală de 5 mm înapoia peretelui posterior al conductului şi o orizontală, care se întretaie cu prima şi care trece cu 5 mm deasupra spinei supra meatum. Cu ajutorul altor două drepte, paralele cu primele, se delimitează o suprafaţă de 1 cm², care indică zona unde se află antrul.

Antrul are o formă ovoidă, cu marele ax prelungit anteroposterior. Pentru uşurinţa descrierii raporturilor sale i se consideră şase pereţi: superior, inferior, anterior, posterior, lateral şi medial. Toţi aceşti pereţi sînt neregulaţi, prezentînd orificiile de deschidere ale celulelor mastoidiene, precum şi o serie de semicelule.

Peretele lateral este cel chirurgical şi se proiectează în aria patrulaterului descris mai sus. Grosimea acestui perete este foarte variabilă şi în general creşte cu vîrsta. De multe ori, în grosimea acestui perete lateral se află cîteva celule superficiale. Deci, trepanînd osul în aria patrulaterului despre care am vorbit, primele cavităţi întîlnite nu reprezintă antrul, ci aceste celule lateroantrale. Antrul se găseşte mai profund, medial de ele.

Peretele superior este format de tegmen tympani. Frecvent, această lamelă osoasă este foarte subţire. Prin tegmen, antrul mastoidian intră în raport cu etajul mijlociu al bazei craniului. Un proces inflamator care distruge peretele superior deschide calea propagării unei infecţii din antru la meninge şi encefal, putînd da o meningită sau un abces cerebral.

Peretele medial corespunde fosei cerebeloase. Prin traversarea lui o supuraţie antrală se poate propaga în loja cerebeloasă, cauzînd meningită şi abces cerebelos. În porţiunea posterioară a acestui perete trece — endocranian — segmentul descendent al sinusului lateral, sinusul sigmoidian (sinus sigmoideus).

Peretele posterior este în raport cu celulele mastoidiene, aşezate înapoia antrului şi în unele cazuri cu sinusul sigmoidian.

Peretele anterior prezintă în partea sa superioară orificiul de deschidere aditus ad antrum. Dedesubtul acestuia se află un zid osos, care corespunde porţiunii a treia descendentă a canalului nervului facial.

Peretele inferior se mai numeşte şi planşeul antral. Pe el se deschid o serie de celule mastoidiene. De obicei, planşeul antrului se află sub nivelul planşeului aditusului. Atunci cînd antrul este mic, această denivelare nu există şi în consecinţă nici canalul facialului nu mai vine în raport cu peretele anterior.

apeductul Fallope

Dacă se proiectează la suprafaţa mastoidei, traiectul sinusului lateral şi cel al ultimei porţiuni a nervului facial încadrează proiecţia antrului. Proiecţia sinusului sigmoidian trece înapoia şi pe urmă dedesubtul antrului. Porţiunea descendentă a facialului trece înaintea lui. Dacă mai luăm în considerare că deasupra antrului, corespunzînd aproximativ crestei supramastoidiene a temporalului, trece limita inferioară a durei mater a fosei cerebrale mijlocii, ne putem da seama de raporturile periculoase ale antrului — chiar şi la distanţă —, de care trebuie să se ţină cont în operaţiile de antrotomie.

Aditus ad antrum este un canal sagital scurt şi îngust, care realizează legătura dintre antrul mastoidian şi cavitatea timpanului. Aditusului i se descriu patru pereţi: superior, inferior, lateral şi medial, şi două orificii: anterior şi posterior. Dimensiunile aditusului sînt de 3—4 mm, atît lungimea, cît şi diametrul.

Orificiul anterior se deschide în peretele posterior al cavităţii timpanului. Orificiul posterior se află pe peretele anterior al antrului mastoidian. Peretele superior al aditusului este comun cu cel al cavităţii şi al antrului şi este format de tegmen tympani. Pe peretele medial proemină canalul semicircular lateral (proeminentia canalis semicircularis lateralis), care se prelungeşte de pe peretele medial al cavităţi timpanului în direcţia posterioară. În unele descrieri, chiar această proeminenţă este luată drept limită între cavitate şi antru.

Sub peretele inferior al aditusului se află cotul dintre porţiunile a doua şi a treia ale canalului facialului. Peretele lateral al aditusului corespunde conductului auditiv extern şi este format de muchia superolaterală a conductului osos.

La naştere, porţiunea mastoidiană a temporalului este foarte puţin dezvoltată. Prelungirea posterioară a cavităţii timpanului, antrul mastoidian, este de asemenea de dimensiuni reduse. În rest, în zona mastoidiană există doar cavităţi diploice, pline cu măduvă.

Pe măsură ce se conturează şi creşte din ce în ce mai mult porţiunea mastoidiană a temporalului, are loc şi pneumatizarea lui. Acest proces constă în apariţia unor cavităţi neregulate, căptuşite de mucoasă, care conţin aer şi comunică cu antrul. Pe măsură ce procesul de pneumatizare invadează mastoida, cavităţile diploice regresează şi dispar, mai mult sau mai puţin complet. Începînd cu sfîrşitul primului an de viaţă începe formarea celulelor şi procesul se desăvîrşeşte pînă la 5 ani. De la această vîrstă, creşterea mastoidei şi dezvoltarea celulelor au loc paralel şi în acelaşi timp.

Pneumatizarea nu se limitează numai asupra bazei stîncii, care furnizează cea mai mare parte a porţiunii mastoidiene. Ea cuprinde şi segmentul mastoidian al scuamei. Uneori se menţine un sept despărţitor între cele două grupe celulare, septul mastoidian sau scuamo-mastoidian; de cele mai multe ori însă dispare complet orice limită de separaţie dintre componentele mastoidei. Procesul de pneumatizare nu se limitează numai la mastoidă. El poate invada o parte din scuama temporalului, mai ales procesul zigomatic şi rădăcinile lui. Extinderea cavităţilor aerate poate să cuprindă şi stînca. Se formează dîre celulare care progresează înspre vîrful stîncii, fie înaintea labirintului, fie înapoia lui, fie chiar printre elementele lui, trecînd prin arcul canalului semicircular superior osos. Pot exista celule situate în regiunea vîrfului stîncii, în vecinătatea canalului carotidian. Uneori, întregul conţinut al stîncii, labirintul şi canalele, este înconjurat de celule pneumatice.

Înainte de a expune topografia celulelor mastoidiene trebuie să precizăm variantele posibile ale arhitecturii mastoidei (fig. 588). După extinderea procesului de pneumatizare se descriu mai multe tipuri de mastoide. În cazul mastoidelor zise pneumatice, procesul a cuprins întreaga regiune mastoidiană şi de obicei a trecut şi în zonele învecinate. La mastoidele denumite pneumatodiploice, extinderea celulelor aerate a menajat un teritoriu periferic, mai ales posterior, de întindere variabilă, unde mai persistă cavităţi diploice. Atunci cînd pneumatizarea aproape că nu a avut loc, întreaga mastoidă este plină cu ţesut diploic şi se numeşte mastoidă diploică. Un proces de condensare a ţesutului osos dă naştere la mastoide scleroase, în care rarele cavităţi sînt aşezate în profunzime şi înconjurate de un ţesut osos dur, care face descoperirea lor deosebit de dificilă.

În ceea ce priveşte sistematizarea celulelor mastoidiene, ele se descompun în blocuri, alcătuite de grupe celulare. O parte din ele sînt superficiale, iar altele profunde (fig. 589). Antrul are o situaţie profundă. În raport cu el se descriu celule superficiale antrale şi subantrale, situate lateral de antru. Sub planşeul antrului se află un grup profund de celule subantrale, denumite încă celulele intersinuso-faciale, fiindcă ele umplu spaţiul dintre şanţul sigmoidian şi porţiunea descendentă a canalului facialului (fig. 590). Apofiza mastoidă propriu-zisă este ocupată de celulele vîrfului — celulele apexiene.

Toate grupele celulare descrise pînă acum se reunesc sub denumirea de celule anterioare. Înapoia lor se află grupele celulelor posterioare. Unele dintre ele sînt aşezate în apropierea sinusului lateral. Distingem celule sinusale superioare, care se află în dreptul porţiunii terminale a segmentului orizontal al sinusului lateral, celule sinusale mijlocii, corespunzînd porţiunii descendente a sinusului, şi celule sinusale inferioare. Acestea din urmă se găsesc înspre porţiunea terminală a sinusului, în zona şanţului digastricului. Un ultim grup de celule posterioare ocupă zona cuprinsă între partea inferioară a sinusului sigmoidian şi sutura occipitomastoidiană. Această regiune este traversată de vena emisară mastoidiană.

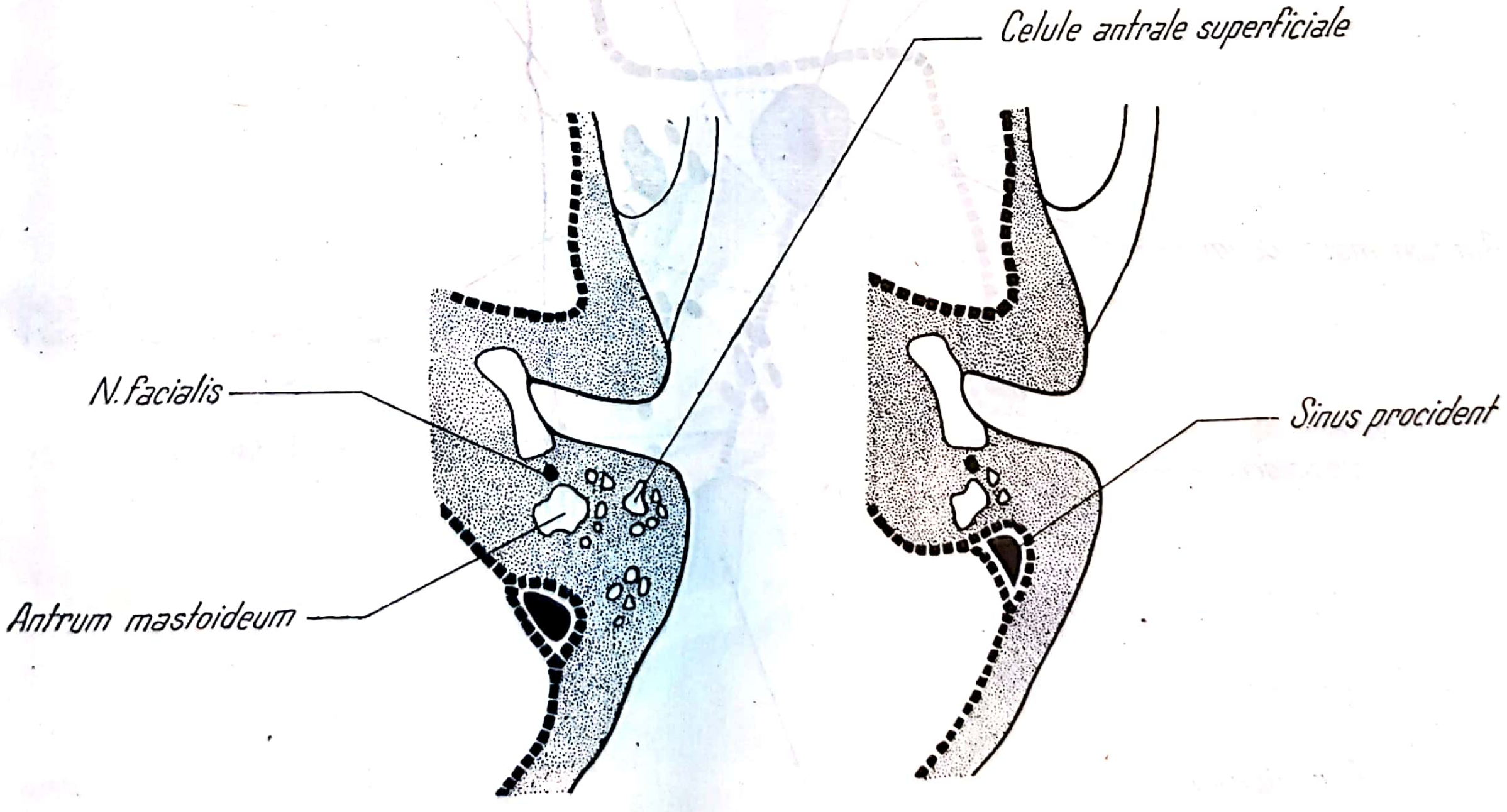

Sinus lateral în poziţie normală   Sinus procident

Fig. 588. Secţiune transversală prin stînca temporalului pentru a demonstra raporturile sinsului sigmoid cu antrul mastoidian.

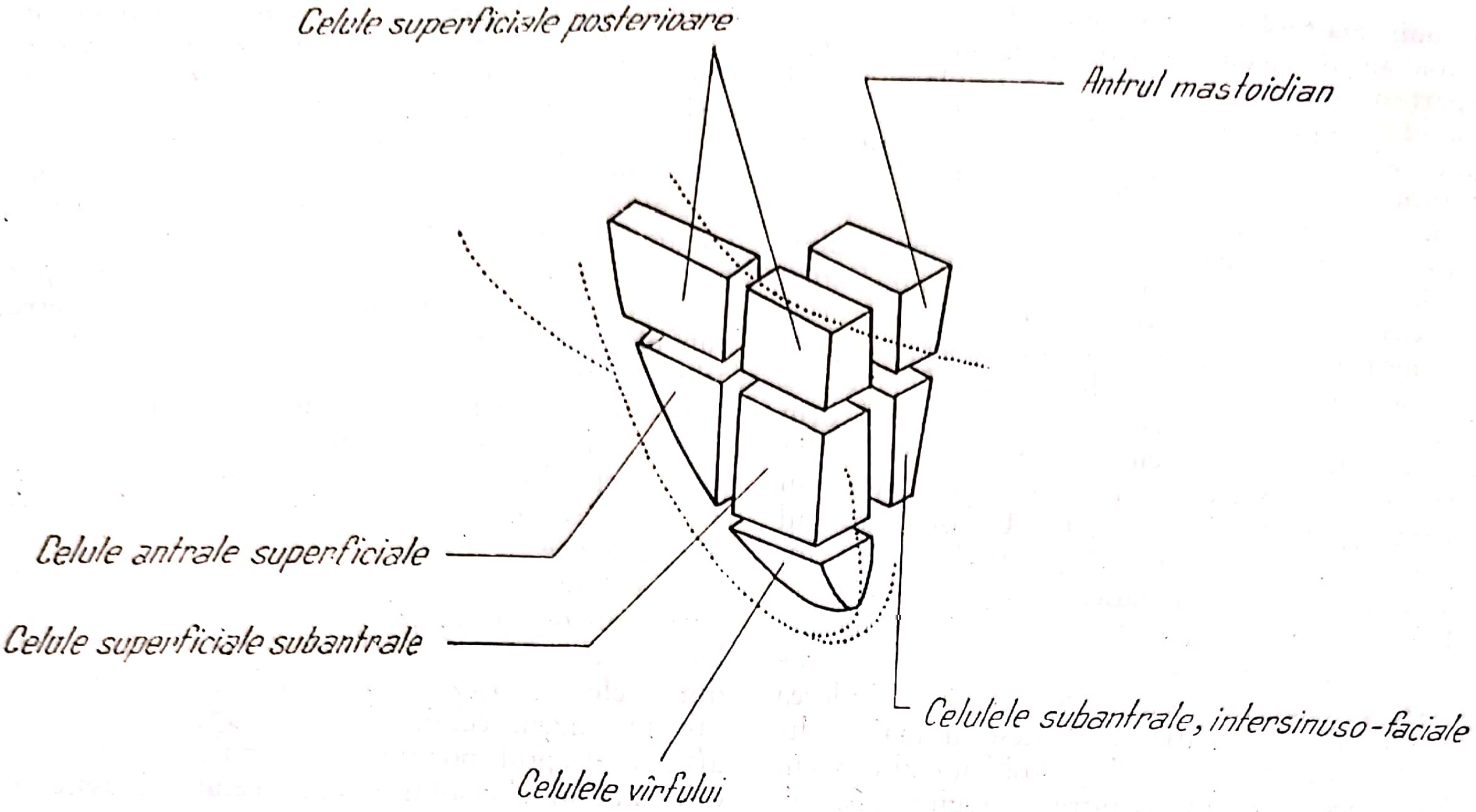
Celule superficiale posterioare
Antrul mastoidian
Celule antrale superficiale
Celule superficiale subantrale
Celulele subantrale, intersinuso-faciale
Celulele vîrfului

Fig. 589. Topografia celulelor mastoidiene.

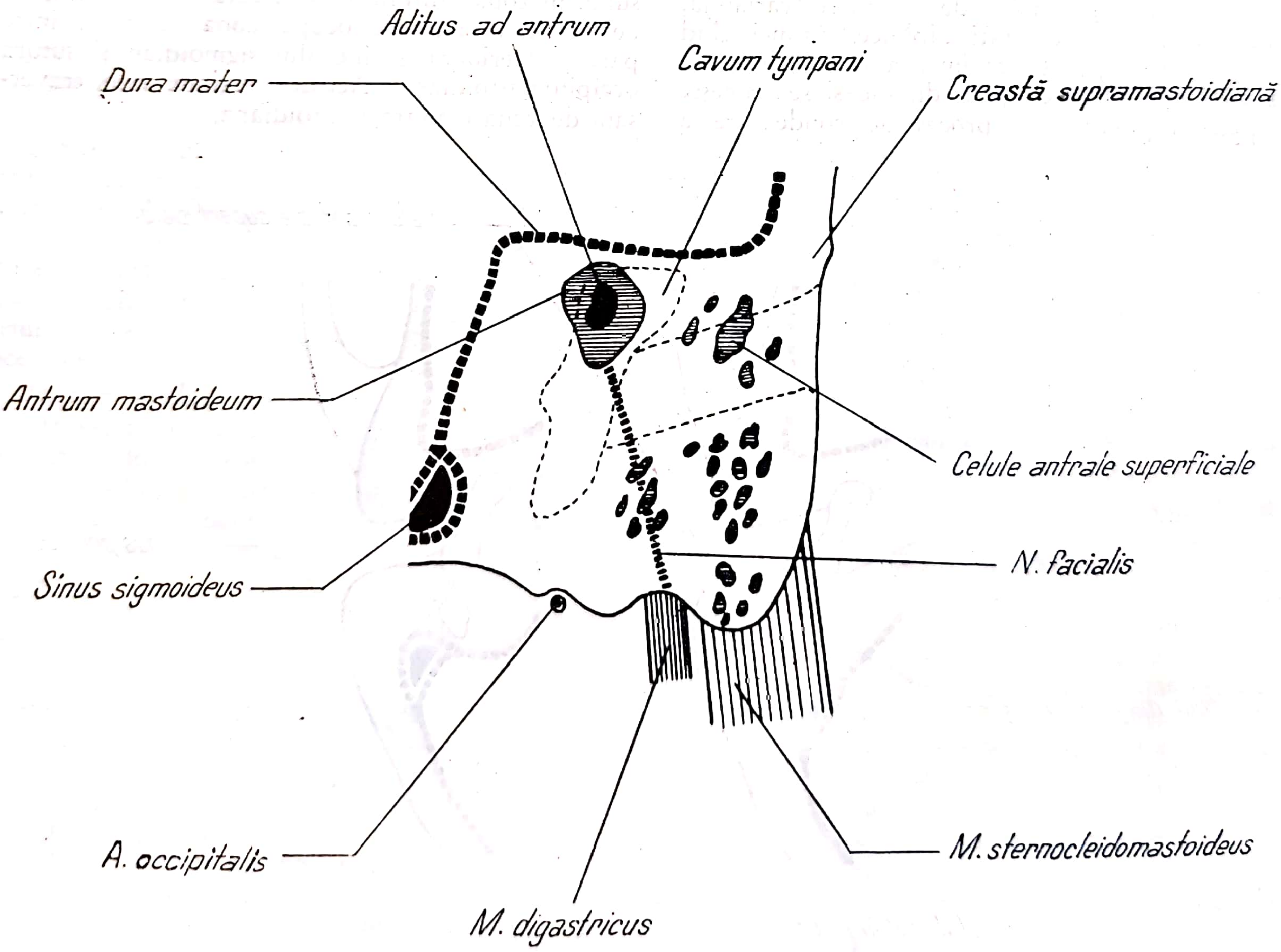
Aditus ad antrum
Cavum tympani
Dura mater
Creastă supramastoidiană
Antrum mastoideum
Celule antrale superficiale
Sinus sigmoideus
N. facialis
A. occipitalis
M. sternocleidomastoideus
M. digastricus

Fig. 590. Secţiune prin mastoidă pentru a arăta raporturile celulelor antrale cu canalul facialului.

TUBA LUI EUSTACHIO
(tuba auditiva)

Tuba lui Eustachio este un conduct care leagă cavitatea timpanului de cavitatea rinofaringelui. Prin intermediul tubei pătrunde aerul în urechea mijlocie, pe această cale realizîndu-se o presiune egală la nivelul ambelor suprafeţe ale membranei timpanului. Acest lucru reprezintă o condiţie indispensabilă unei funcţionări normale a timpanului, în ceea ce priveşte recepţionarea şi transmiterea vibraţiilor sonore.

Tuba auditivă are o lungime de 3,5—4 cm. Ea este în parte conţinută în grosimea bazei craniului, iar în parte alipită de faţa ei inferioară, la nivelul şanţului dintre aripa mare a sfenoidului şi stînca temporalului (fig. 591). Are o direcţie oblică dinafară-înăuntru, dinapoi-înainte şi de sus în jos.

conuri

Tuba este alcătuită din două pîlnii unite prin vîrful lor. Pîlnia posterolaterală, cea dinspre cavitatea timpanului, este osoasă (pars ossea tubae auditivae) şi este reprezentată de etajul inferior (semicanalis tubae auditivae) al conductului musculo-tubar (canalis musculo-tubarius). Reprezintă 1/3 din lungimea tubei. Celelalte 2/3 sînt formate de pîlnia anteromedială, partea fibrocartilaginoasă a organului (pars cartilaginea tubae auditivae) (fig. 591). La unirea celor două pîlnii se află punctul cel mai strîmt al tubei, denumit istm (isthmus tubae auditivae).

Tubei i se descriu: o faţă anterolaterală, una posteromedială, o margine superioară, una inferioară şi două orificii: unul timpanic şi altul faringian. Marginea superioară răspunde în partea laterală conductului muşchiului ciocanului (semicanalis m. tensoris tympani). În partea medială, ea este fixată la nivelul suturii dintre marginea anterioară a stîncii temporalului şi marginea posterioară a aripii mari a sfenoidului, întinzîndu-se pînă la nivelul lamei interne a apofizei pterigoide. În această poziţie, marginea superioară vine în raport medial cu gaura ruptă (foramen lacerum), iar lateral cu gaura ovală (foramen ovale) şi cu gaura spinoasă (foramen spinosum). Marginea inferioară a tubei este cuprinsă între cei doi muşchi peristafilini (tensor şi levator veli palatini).

Prin faţa sa anterolaterală, tuba lui Eustachio vine în raport, mergînd dinapoi-înainte, cu: scizura lui Glaser (fissura petrotympanica), muşchiul peristafilin extern (m. tensor veli palatini), artera meningee mijlocie (a. meningea media), nervul mandibular (n. mandibularis) şi muşchiul pterigoidian medial (m. pterygoideus medialis). Faţa posteromedială se găseşte în raport cu canalul carotidian al stîncii temporalului (canalis caroticus), cu muşchiul peristafilin intern (m. levator veli palatini), şi pe o întindere destul de mare cu mucoasa faringelui (tunica mucosa pharyngis).

Orificiul timpanic al tubei (ostium tympanicum tubae auditivae) se deschide în peretele anterior al cavităţii timpanului (paries caroticus). Orificiul

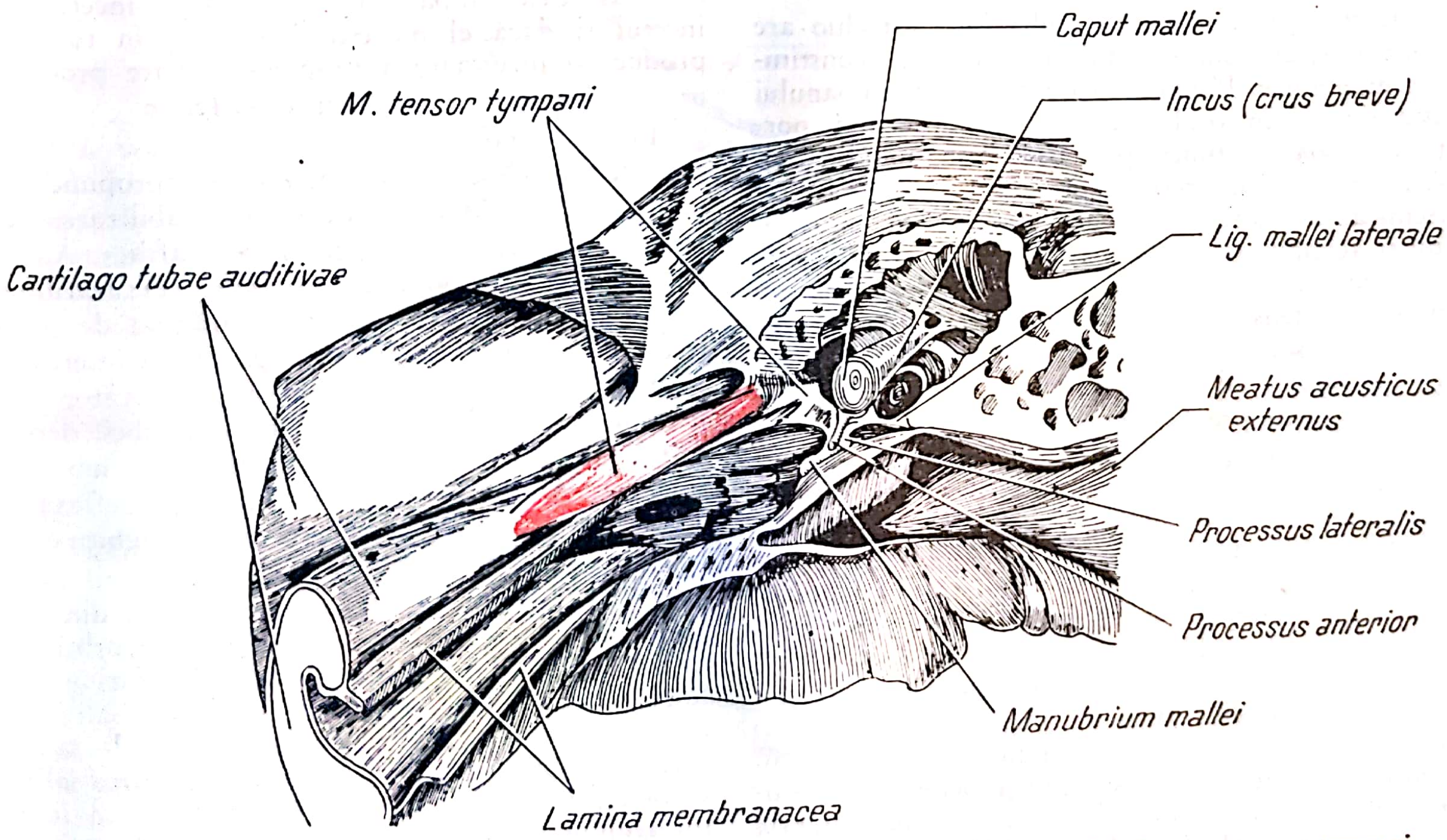

Fig. 591. Canalul musculotubar disecat pentru a arăta structura tubei auditive şi raporturile ei cu m. tensor tympani.

se găseşte pe partea superioară a acestui perete, într-o poziţie înaltă faţă de podeaua cavităţii timpanului. Din această cauză, drenajul unui conţinut patologic al acestuia se face numai insuficient prin tubă.

Orificiul faringian (ostium pharyngeum tubae auditivae) se află pe peretele lateral al nazofaringelui (pars nasalis pharyngis). Se mai numeşte şi pavilionul tubei şi are o formă ovalară sau triunghiulară de 5—6 mm diametru, fiind delimitat de trei buze. Acestea rezultă din faptul că extremitatea medială a tubei proemină înspre cavitatea faringelui, ridicînd mucoasa, mai ales în partea posterioară. Buza anterioară este o plică a mucoasei, care se continuă în jos, înspre vălul palatin, cu plica salpingopalatină. Buza posterioară este foarte proeminentă din cauza cartilagiului tubei, care se termină la acest nivel. Proeminenţa lui se numeşte torus tubarius. De la buza posterioară pleacă în jos plica salpingofaringiană (plica salpingopharyngea). Buza inferioară este mai puţin marcată şi este determinată de muşchiul peristafilin intern (levator veli palatini). Din această cauză, ea se numeşte plica ridicătorului (torus levatorius).

Orificiul faringian al tubei se află în porţiunea mijlocie a peretelui lateral al nazofaringelui, la egală distanţă — de circa 1 cm — de coada cornetului inferior, peretele posterior al faringelui, bolta faringiană şi vălul palatin. Prin proeminenţa torusului tubar, înapoia lui se delimitează o depresiune, care se numeşte foseta lui Rosenmüller (recessus pharyngeus). Foseta şi torusul servesc drept repere importante în cateterismul tubei.

Constituţia anatomică. Tuba lui Eustachio are două porţiuni din punctul de vedere al constituţiei anatomice. Pîlnia dinspre cavitatea timpanului este săpată în osul temporal şi reprezintă porţiunea osoasă a tubei (pars ossea tubae auditivae). Această porţiune reprezintă etajul inferior tubar (semicanalis tubae auditivae) al canalului musculotubar (canalis musculotubarius). Vine în raport în sus cu canalul muşchiului ciocanului (semicanalis m. tensoris tympani). Peretele despărţitor dintre ei (septum canalis musculotubarii) este subţire şi adesea discontinuu.

Pîlnia dinspre faringe este alcătuită de porţiunea fibrocartilaginoasă a tubei (pars cartilaginea tubae auditivae). Aceasta este alcătuită dintr-o placă cartilaginoasă întregită de o lamă fibroasă. Cartilagiul tubar (cartilago tubae auditivae) are o formă triunghiulară alungită. Vîrful triunghiului se fixează pe temporal iar baza sa alcătuieşte torusul tubar (fig. 591). Cartilajul formează peretele posteromedial. Marginea lui superioară se curbează înafară, la nivelul şanţului dintre sfenoid şi temporal, şi trece într-o lamă îngustă, care intră în constituţia porţiunii superioare a peretelui anterolateral. Această lamă se numeşte lama laterală — lamina (cartilaginis) lateralis. Restul cartilagiului este desemnat sub denumirea de lama medială — lamina (cartilaginis) medialis. Jghiabul care ia naştere prin răsfrîngerea lamei mediale în lama laterală alcătuieşte bolta conductului tubar, sau mai bine-zis marginea lui superioară. Pe secţiune, cartilagiul tubei are forma unui cîrlig, cu îndoitura aşezată în sus. Ca structură el este un cartilagiu hialin, cu insule de cartilagiu fibros şi elastic. Pe cele două lame ale cartilagiului se prinde lama fibroasă a tubei (lamina membranacea), care îi alcătuieşte peretele anterolateral.

Pe dinăuntru, tuba este căptuşită de o mucoasă (tunica mucosa), formată din celule cilindrice ciliate. Ea se continuă pe de o parte cu mucoasa cavităţii timpanului, iar pe de altă parte cu mucoasa faringiană. Această continuitate are o mare importanţă în propagarea infecţiilor din faringe înspre urechea mijlocie. Mucoasa formează o serie de plici, mai abundente înspre faringe. În mucoasă se găsesc numeroase glande (glandulae tubariae) şi formaţiuni limfoide, care alcătuiesc amigdala tubară. Foliculii limfatici sînt mai abundenţi în regiunea mijlocie a trompei şi în zona orificiului faringian (tonsilla lui Gerlach).

Prin intermediul tubei se face ventilaţia cavităţii timpanului şi are loc echilibrarea presiunii aerului de la nivelul celor două feţe ale timpanului. O diferenţă de presiune provoacă tulburări în audiţie. Scăderea presiunii aerului din mediul înconjurător produce o bombare a timpanului spre conductul auditiv extern. Pe de altă parte, aerul din cavitatea timpanului se rezoarbe încetul cu încetul şi dacă el nu este înlocuit prin tubă se produce o înfundare a timpanului către promontoriu, sub acţiunea presiunii atmosferice.

Lumenul porţiunii fibrocartilaginoase a tubei este de obicei obliterat, pereţii ei apropiindu-se unul de altul. Deschiderea şi permeabilizarea lui are loc sub acţiunea muşchilor peristafilini. Ambii peristafilini sînt dilatatori ai tubei. Peristafilinul extern (m. tensor veli palatini), trăgînd de peretele membranos al conductului pe care se inserează, dilată tuba. Peristafilinul intern (m. levator veli palatini) dilată de asemenea lumenul tubei, deplasînd marginea inferioară a cartilagiului sub care trece. Aceşti muşchi intră în contracţie reflexă în acelaşi timp în care se face actul de înghiţire.

Mecanismul obişnuit al aeraţiei cavităţii timpanului este următorul: Rarefierea aerului din urechea medie — în urma procesului de rezorbţie — excită terminaţiunile nervoase ale glosofaringianului. Excitaţia este transmisă nucleilor salivatori din bulb. Se produce o secreţie sporită de salivă, care se înghite, iar concomitent cu înghiţirea salivei se deschide şi tuba şi aerul pătrunde în cavitatea timpanului. Închiderea tubei se face sub acţiunea presiunii ţesuturilor din jur.

Artere - a faringiană, ram din a. carotida ext, a meningee mijl ram din a maxilar int
Venele - rețea în jurul trompei, drenează în venele jugulare
Limfatica - ggl sub m SCM, m. digastric, ggl. [illegible]
Inervația - motorie - [illegible] pt m peristafilin int
-senzitivă: n. Jacobson, ram din n. glosofaringian.

Labirint osos + vestibul
-3 canale semicirculare osoase
- melc osos

Labirint membranos: vestibul membr.—utricula
—sacula
·3 canale semicirc. membr.
·melc membranos.

URECHEA INTERNĂ (auris interna)

Urechea internă cuprinde două aparate senzoriale distincte: aparatul cochlear, porțiunea receptoare propriu-zisă a aparatului auditiv, și aparatul vestibular. Aceasta din urmă reprezintă organul echilibrului, al simțului static și dinamic, în legătură cu poziția și deplasările extremității cefalice. Din cauza acestei contopiri a celor două organe de simț, urechea se numește organul stato-acustic (organum stato-acusticum).

Organul statoacustic este format de mai multe cavități săpate în grosimea stîncii temporalului, care din cauza complexității lor, poartă denumirea de labirintul osos (labyrinthus osseus). Cele două organe, care se prezintă sub forma unor tuburi și cavități epitelio-membranoase se numesc labirintul membranos (labyrinthus membranaceus). Dimensiunile labirintului membranos sînt mai reduse decît ale celui osos. În consecință, între pereții formațiunilor membranoase și osoase există un spațiu numit perilimfatic (spatium perilymphaticum), umplut cu un lichid clar, numit perilimfă (perilympha). Lumenul labirintului membranos complet închis este plin cu un alt lichid, numit endolimfă (endolympha). Cavitățile labirintului osos sînt delimitate de o compactă subțire, groasă de 2—3 mm, dar foarte rezistentă, care se numește capsula labirintică. Existența acestei capsule permite izolarea labirintului osos din țesutul osos înconjurător al stîncii temporalului.

Losos

membr.

Porțiunea labirintului care cuprinde aparatul de recepție a undelor sonore se numește melc.

Urechea externă și cea mijlocie au doar importanța unor anexe ale aparatului auditiv, care au rolul de a culege și de a conduce undele sonore din mediul înconjurător pînă la melc, unde ele sînt recepționate. Deosebim un melc membranos, care este conținut într-un melc osos. Melcul membranos (ductus cochlearis) conține organul propriu-zis de recepție: organului lui Corti (organum spirale).

MELCUL OSOS (cochlea)

Melcul osos, după cum îl arată și numele, are forma unui melc, cu cochlea încolăcită în $2^1/_2$ de spire. Melcul din dreapta este încolăcit de la dreapta spre stînga, iar cel din stînga de la stînga spre dreapta. Dimensiunile lui sînt de 3—3,5 mm înălțime și 7—8 mm lățime la nivelul bazei. Melcul uman este în consecință destul de scund. Există însă și forme mai înalte la unele mamifere. În ceea ce privește orientarea, axul melcului este îndreptat într-un plan aproape orizontal dinăuntru-

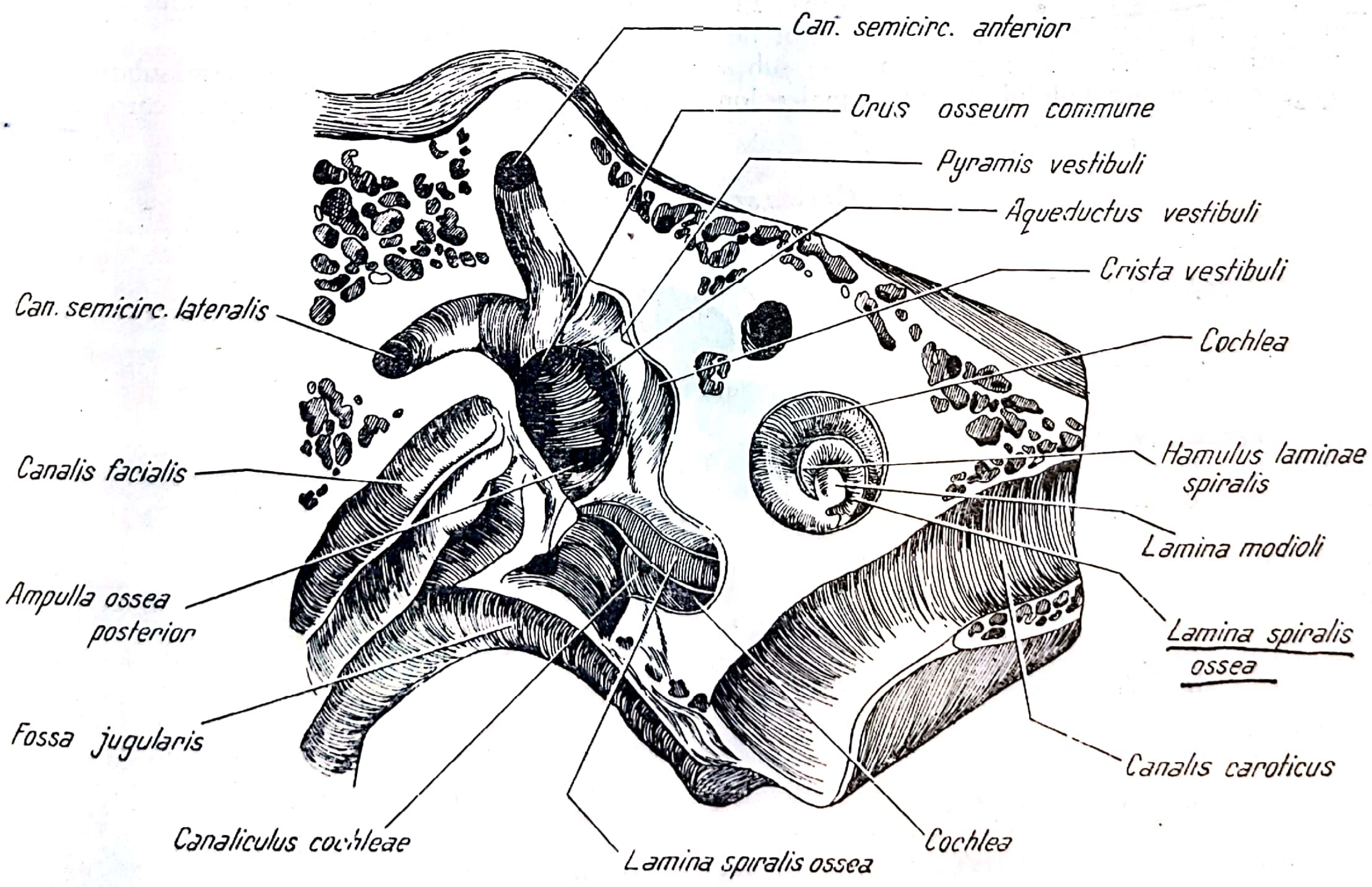
Can. semicirc. anterior
Crus osseum commune
Pyramis vestibuli
Aqueductus vestibuli
Crista vestibuli
Cochlea
Hamulus laminae spiralis
Lamina modioli
Lamina spiralis ossea
Canalis caroticus
Cochlea
Lamina spiralis ossea
Canaliculus cochleae
Fossa jugularis
Ampulla ossea posterior
Canalis facialis
Can. semicirc. lateralis

Fig. 592. Secțiune prin stînca temporalului macerată, demonstrînd componentele labirintului osos.

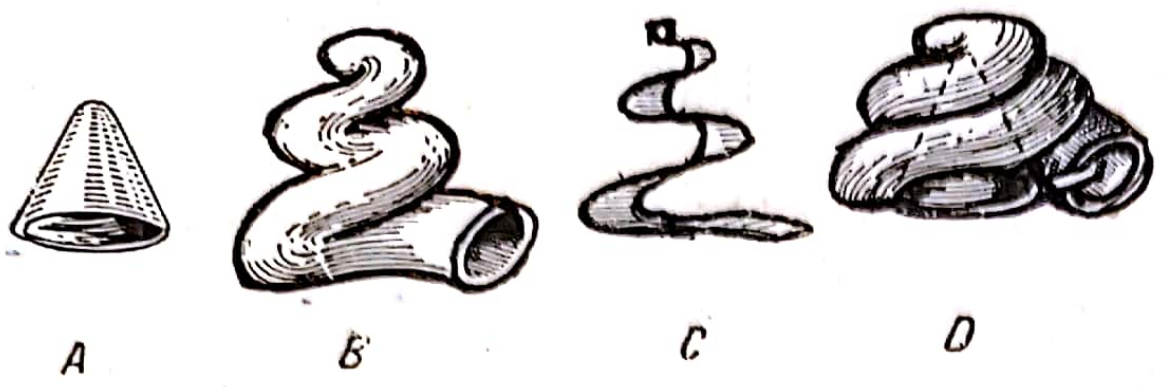

Fig. 593. Componentele cohleii:
A — Modiolus; *B* — Canalis spiralis cochleae; *C* — Lamina spiralis ossea; *D* — toate elementele reunite (A+B+C).

înafară şi dinapoi-înainte (fig. 592). Baza lui (basis cochleae) priveşte înapoi şi medial, către conductul auditiv intern, iar vîrful (cupula cochleae) este îndreptat înainte şi înafară, în direcţia conductului muşchiului ciocanului (semicanalis m. tensoris tympani). Anterior, melcul este în raport cu cotul canalului carotidian din stînca temporalului (canalis caroticus).

Partea centrală a melcului osos este alcătuită de un mic con osos, care poartă numele de *columelă* sau *modiolus*. De o construcţie fragilă spongioasă, el este delimitat de o corticală subţire şi este parcurs de o serie de canalicule prin care trec componentele nervului cochlear. Baza columelei (basis modioli) este uşor excavată şi priveşte spre conductul auditiv intern, unde corespunde fosetei cochleare (area cochleae). Baza este perforată de un număr de mici orificii, înşirate de-a lungul unei linii spiroide (tractus spiralis foraminosus). Prin aceste orificii pătrund ramusculele fasciculelor nervului cochlear, intrînd în nişte canalicule subţiri paralele cu axul modiolului, numite canales longitudinales modioli. Canalele longitudinale se deschid într-un canal spiralat, canalul lui Rosenthal (canalis spiralis modioli), dispus în vecinătatea imediată a suprafeţei madiolului (fig. 594). El conţine ganglionul lui Corti (ganglion spirale cochleae) şi comunică cu canaliculele lamei spirale. Vîrful modiolului nu atinge vîrful melcului. El se termină printr-o lamă osoasă compactă (lamina modioli), în jurul căreia se încolăceşte terminaţiunea canalului melcului. Lamina modioli se continuă cu peretele despărţitor dintre a doua şi ultima spiră a melcului.

În jurul axului reprezentat de modiol se încolăceşte un tub osos (canalis spiralis cochleae), delimitat de o coajă osoasă desemnată de unii autori sub denumirea de lama de contururi (fig. 593). În realitate, canalul melcului este delimitat de capsula labirintică. Canalul spiral al melcului sau simplu canalul melcului are o lungime medie de 37—38 mm. El ia naştere de la nivelul extremităţii anterioare a vestibulului şi din dreptul ferestrei rotunde (fenestra cochleae). Descrie în jurul columelei $2^1/_2$ ture de spiră. Prima spiră, *bazală*, se îndreaptă uşor în jos, iar pe urmă medial, pînă la canalul carotidian (fig. 592). La acest nivel se îndreaptă în sus, trecînd în spira *mijlocie*, iar mai apoi, încolăcindu-se în sensul indicat anterior, în spira *vîrfului*. Spirele canalului nu sînt aşezate în acelaşi plan, ci se situează pe planuri succesive de la bază spre vîrf. La nivelul vîrfului — cupula — melcului, canalul se termină printr-un fund de sac. Cupula determină proeminenţa promontorului din peretele medial al cavităţii timpanice.

Canalul spiral al melcului este subdivizat, incomplet, în două compartimente de către o lamelă

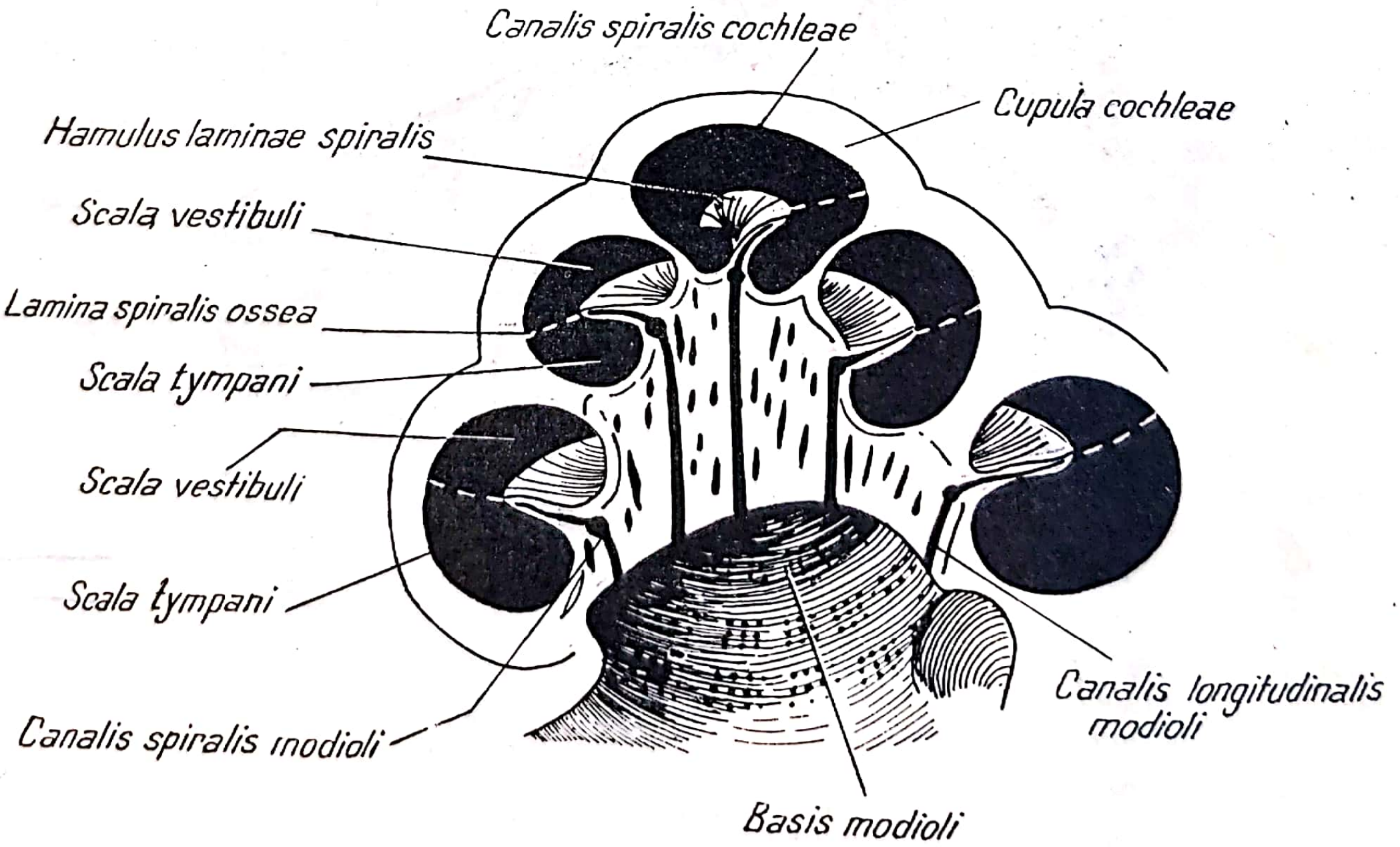

Fig. 594. Secţiune prin axul melcului osos.

osoasă, care se încolăceşte şi ea în jurul modiolului ca o scară spirală în jurul axului central. Lamela se numeşte *lama spirală* (lamina spiralis ossea) (fig. 593). Ea se prinde pe compacta mediolului şi proemină în lumenul canalului spiral, fără a-i atinge peretele lateral. Compartimentul canalului aflat înspre baza melcului se numeşte rampa timpanică (scala tympani), iar cel situat spre vîrf faţă de lama spirală — rampa vestibulară — (scala vestibuli).

Lama spirală ia naştere de pe modiol, de unde pătrunde în lumenul canalului spiral. La nivelul spirei a treia a canalului, lama spirală se desprinde de pe modiol şi, îngustîndu-se, se termină printr-un vîrf ascuţit, numit cîrlig (hamulus laminae spiralis). Între marginea concavă a hamulusului şi lamina modioli se delimitează un orificiu, care poartă denumirea de helicotrema. El reprezintă locul de comunicare dintre rampa vestibulară şi rampa timpanică, avînd în vedere faptul că melcul membranos prin dispoziţia sa, întregeşte subdiviziunea lumenului canalului spiral, începută prin lama spirală osoasă.

Lama spirală ocupă aproximativ jumătate din lumenul canalului. La originea sa din vestibul, pe peretele opus al porţiunii iniţiale a canalului spiral se află altă lamă osoasă — lama spirală secundară (lamina spiralis secundaria). Cele două lame, între care se află o fisură, separă incomplet lumenul vestibulului osos din dreptul ferestrei ovale (fenestra vestibuli) de fereastra rotundă (fenestra cochleae), la nivelul căreia se termină rampa timpanică (fig. 594).

Lama spirală este străbătută de o serie de canalicule radiate, care pornesc de la canalul spiral al modiolului. Prin ele trec firişoarele nervului auditiv, care vin de la organul lui Corti. Canaliculele confluează în partea lor laterală, aşa încît, privind lama spirală pe marginea ei liberă, aceasta pare să fie despicată, fiind alcătuită din două lamele subţiri suprapuse de compactă, prin care trec firişoarele nervoase.

MELCUL MEMBRANOS
(ductus cochlearis)

Peretele spiral al melcului osos este căptuşit pe dinăuntru de periost. În interior se află melcul membranos, care nu ocupă însă decît parţial lumenul canalului. Pe secţiune, melcul membranos are o formă triunghiulară, este deci prismatic triunghiular, avînd trei pereţi. La nivelul peretelui extern* al canalului spiral al melcului osos, periostul prezintă o îngroşare numită ligamentul spiral (lig. spirale cochleae). O parte anterioară din el reprezintă întreg peretele extern al melcului membranos (paries externus ductus cochlearis). În continuarea lamei spirale osoase, membrana spirală (membrana spiralis ductus cochlearis) se întinde pînă la peretele extern, pe care se inserează. Formează peretele posterior al melcului (paries tympanica) şi îl separă de rampa timpanică. De pe faţa anterioară a lamei spirale osoase, aproape de marginea sa liberă, pleacă membrana vestibulară a lui Reissner, care, după un traiect oblic, se inserează pe extremitatea anterioară a ligamentului spiral. Alcătuieşte peretele anterior sau vestibular (paries vestibularis ductus cochlearis), care separă melcul membranos de rampa vestibulară.

Canalul cochlear astfel delimitat completează lama spirală osoasă pînă la peretele extern al canalului spiral osos, desăvîrşind separaţia dintre rampa vestibulară şi cea timpanică. Acestea nu mai comunică între ele decît la nivelul helicotremei. Canalul cochlear alcătuieşte un tub închis, care se încolăceşte, ca şi canalul spiral osos, de $2^{1}/_{2}$ în jurul modiolului şi se termină prin două funduri de sac (fig. 595). Fundul de sac inferior (caecum vestibulare) se găseşte la nivelul planşeului vestibular, în apropierea ferestrei ovale. Fundul de sac superior (caecum cupulare) se află la nivelul vîrfului melcului, sub aşa-numita cupolă — cupula (cochleae). Aproape de extremitatea inferioară, melcul membranos este în legătură cu sacula (sacculus) printr-un canal îngust de legătură, canalul reuniens al lui Hensen (ductus reuniens), de multe ori obliterat.

Ligamentul spiral (lig. spirale cochleae) este o îngroşare întinsă a periostului în sectorul peretelui lateral al melcului osos. Are o formă semilunară şi prezintă, la nivelul feţei sale libere, două creste. Pe una, care se află în dreptul lamei spirale osoase, se inserează membrana spirală. Pe cealaltă, aşezată la nivelul extremităţii vestibulare a ligamentului, se prinde membrana vestibulară.

Porţiunea ligamentului dintre cele două creste alcătuieşte peretele extern al melcului membranos. Pe acest perete, puţin deasupra inserţiei membranei spirale, se găseşte o proeminenţă: cadrul spiral (proeminenţia spiralis). Aceasta delimitează la nivelul extremităţii laterale a membranei spirale un şanţ, numit şanţul spiral extern (sulcus spiralis externus). Deasupra cadrului apare o nouă depresiune, care se întinde pînă la membrana vestibulară. Această regiune este bogat vascularizată şi se numeşte stria sau banda vasculară (stria vascularis). Ligamentul spiral este alcătuit din ţesut conjunctiv: fibre şi celule. În el se termină fibrele membranei bazale, despre care vom vorbi ulterior.

Lama spirală osoasă este căptuşită pe ambele feţe de periost. Periostul feţei anterioare se îngroaşe în vecinătatea marginii externe a lamei, constituind *limbul lamei spirale* (limbus laminae

---

* În descrierea care urmează vom întrebuinţa termenul de extern şi intern în raport cu modiolul, iar cel de anterior şi posterior în raport cu vîrful — respectiv baza melcului.

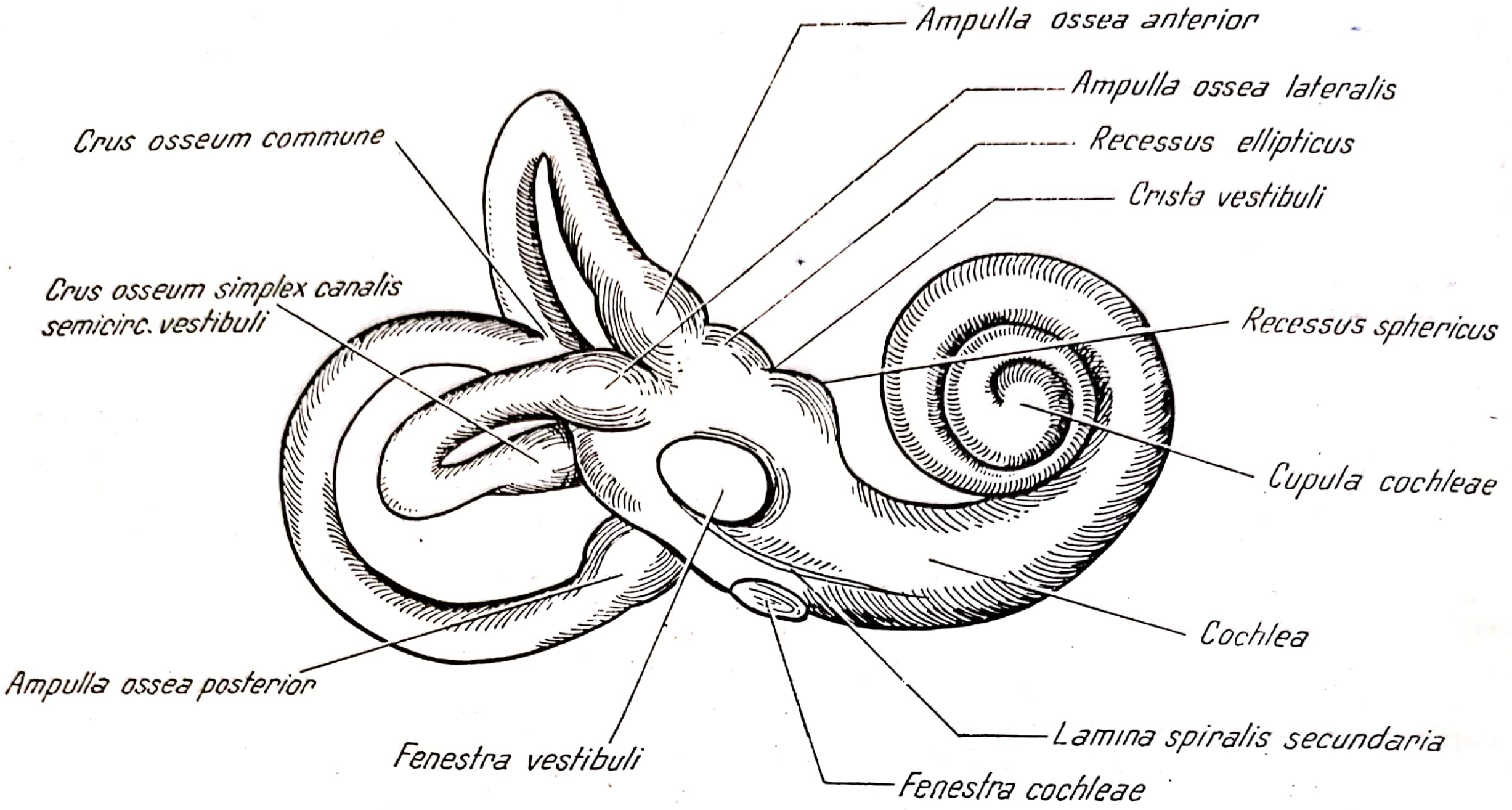
Ampulla ossea anterior
Ampulla ossea lateralis
Recessus ellipticus
Crista vestibuli
Crus osseum commune
Crus osseum simplex canalis semicirc. vestibuli
Recessus sphericus
Cupula cochleae
Cochlea
Ampulla ossea posterior
Lamina spiralis secundaria
Fenestra vestibuli
Fenestra cochleae

Fig. 595. Labirintul osos, văzut dinspre cupula cohleei.

spiralis osseae). Membrana vestibulară (a lui Reissner) se desprinde de la nivelul unde începe îngroşarea periostului, aşa încît limbul se află cuprins în canalul cohlear (fig. 598). Faţa lui anterioară este brăzdată de o serie de şanţuri, din cauza cărora formaţiunea mai este cunoscută şi sub numele de bandeleta şănţuită. Aceste şanţuri sînt unele radiare faţă de axul melcului, iar altele perpendicular pe primele, şi decupează din suprafaţa periostului o serie de proeminenţe, denumite prin

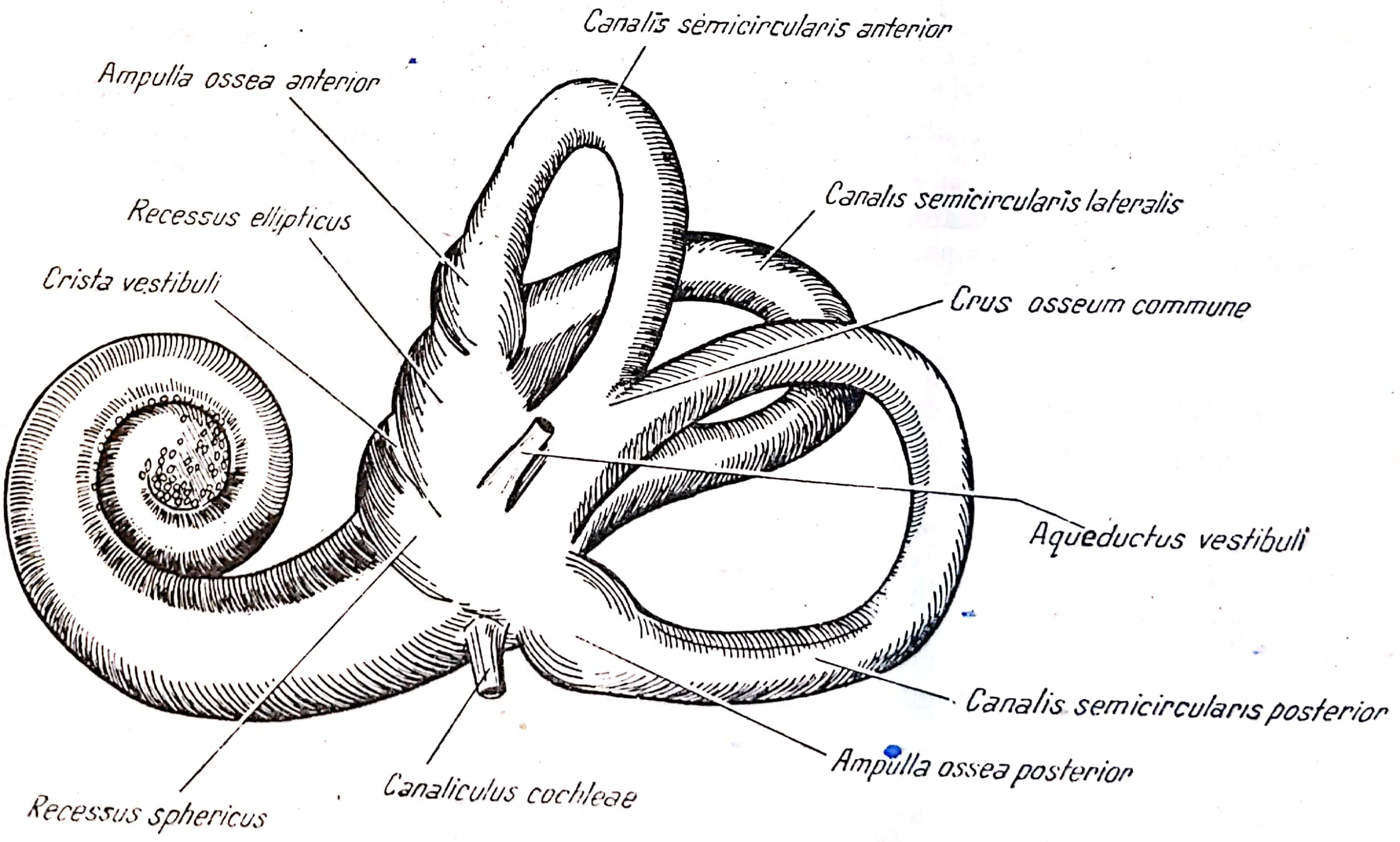
Canalis semicircularis anterior
Ampulla ossea anterior
Canalis semicircularis lateralis
Recessus ellipticus
Crista vestibuli
Crus osseum commune
Aqueductus vestibuli
Canalis semicircularis posterior
Ampulla ossea posterior
Canaliculus cochleae
Recessus sphericus

Fig. 596. Labirintul osos, văzut dinspre baza cohleei.

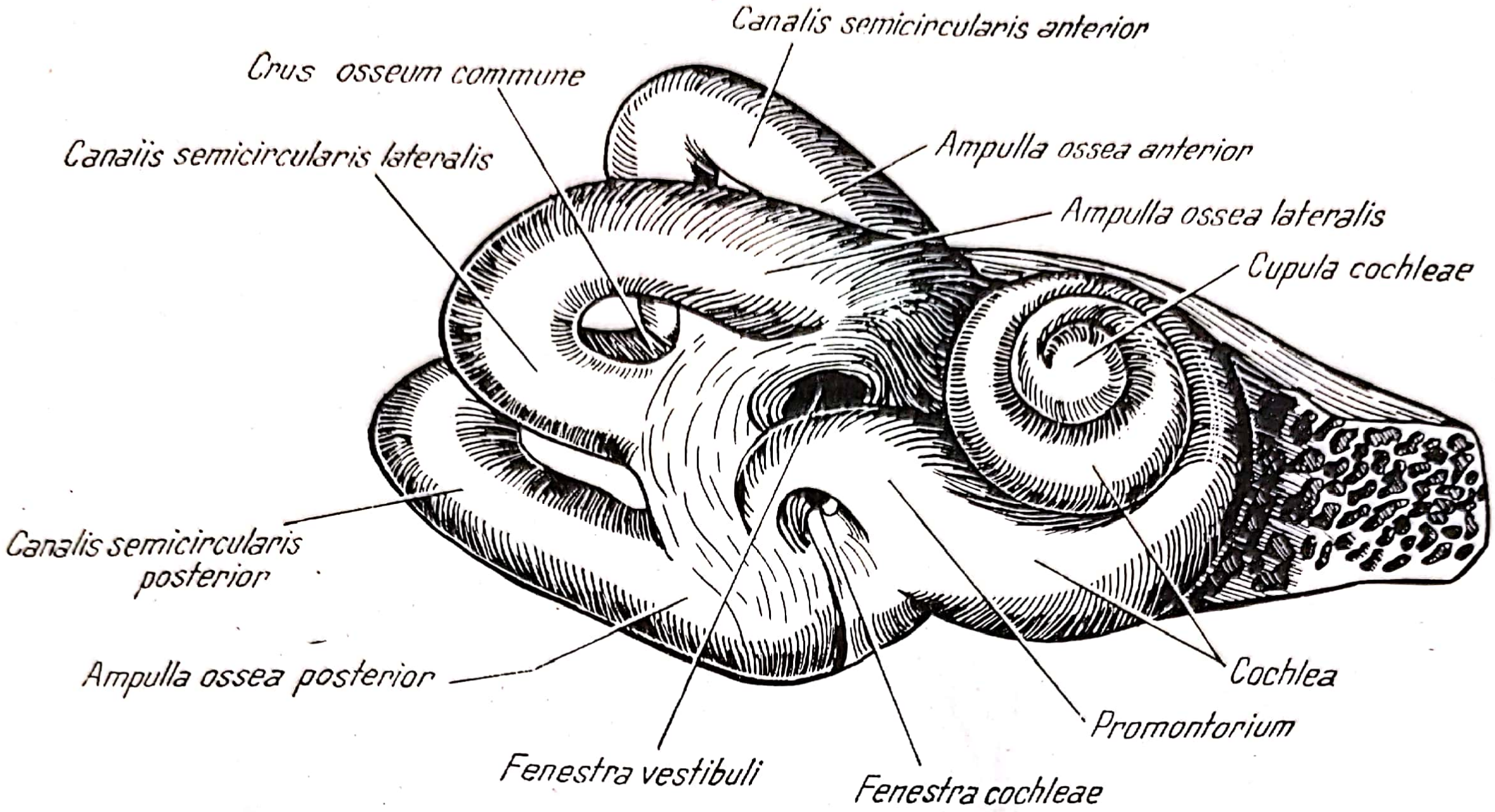

Fig. 597. Stînca temporalului disecată pentru a pune în evidenţă labirintul osos şi ferestrele de legătură cu cavitatea timpanului.

analogie dinţi auditivi (dentes acustici). Spaţiile interdentare sînt ocupate de nucleii celulelor epiteliale, care căptuşesc faţa anterioară a limbului. Tot de pe faţa anterioară a limbului se desprinde membrana tectoria.

Limbul lamei spirale se termină printr-o faţă laterală abruptă şi concavă înafară (fig. 598). Concavitatea ei este mărginită de două buze: buza anterioară sau vestibulară (labium limbi vestibulare) şi buza posterioară sau timpanică (labium limbi tympanicum). Buza vestibulară este alcătuită din primul rînd al dinţilor auditivi. Între cele două buze, concavitatea feţei externe formează un şanţ: şanţul spiral intern (sulcus spiralis internus).

Limbul spiral reprezintă începutul membranei spirale a melcului (fig. 598). Aceasta continuă direcţia lamei osoase, de pe care se desprinde şi se întinde pînă la nivelul peretelui extern al canalului spiral osos, unde se fixează pe ligamentul spiral. În grosimea lamei spirale se află o membrană de natură conjunctivă, numită membrana bazilară (lamina basilaris). Membrana bazilară formează scheletul peretelui timpanic al melcului şi conţine o serie de fibrile, dispuse radiar. Ele se fixează medial de buza anterioară a lamei osoase, trec sub buza timpanică a limbului spiral, traversează membrana spirală, se ancorează în ligamentul spiral, în a cărui construcţie intră. Ca şi lăţimea membranei spirale de asemenea şi lungimea fibrilelor ei variază după porţiunile melcului, fiind în funcţie de distanţa care separă marginea liberă a lamei spirale osoase de peretele extern al melcului osos. Această distanţă fiind mai mică la nivelul spirei bazale şi mărindu-se progresiv înspre vîrful melcului, se înţelege că fibrilele cele mai scurte vor fi cele de la nivelul spirei bazale şi cele mai lungi — de la nivelul spirei vîrfului. Unele teorii ale auzului acordă o importanţă mare acestor fibrile, care ar vibra sub influenţa undelor sonore, transmise prin endolimfă *. Un fapt trebuie însă subliniat: ele nu sînt întinse decît moderat, permiţînd o oscilaţie a ligamentului spiral. Membrana bazilară cuprinde şi o substanţă fundamentală amorfă, mai abundentă în partea laterală.

Faţa posterioară a membranei bazilare este căptuşită cu un strat de celule de origine mezenchimatoasă. Pe faţa ei anterioară se dispune o membrană subţire amorfă, peste care se află organul lui Corti (organum spirale).

Membrana vestibulară (a lui Reissner) (paries vestibularis) este alcătuită dintr-o lamă subţire de ţesut conjunctiv, pe a cărei faţă anterioară se dispune o pătură de celule epiteliale (fig. 598).

Suprafaţa interioară a pereţilor canalului cochlear membranos este căptuşită cu un epiteliu continuu, care provine din vezicula auditivă primitivă. Acest epiteliu are un aspect variat, după diferiţii pereţi pe care se dispune. La nivelul membranei lui Reissner, el este format din celule turtite, poliedrice, dispuse pe un singur rînd; continuîndu-se pe ligamentul spiral celulele devin din ce în ce mai înalte, ajungînd cilindrice. Şanţul spiral extern este acoperit cu un epiteliu cilindric unistratificat, care trece şi pe porţiunea laterală a liga-

---

* Vechea teorie a rezonanţei este depăşită astăzi datorită cercetărilor lui Békésy.

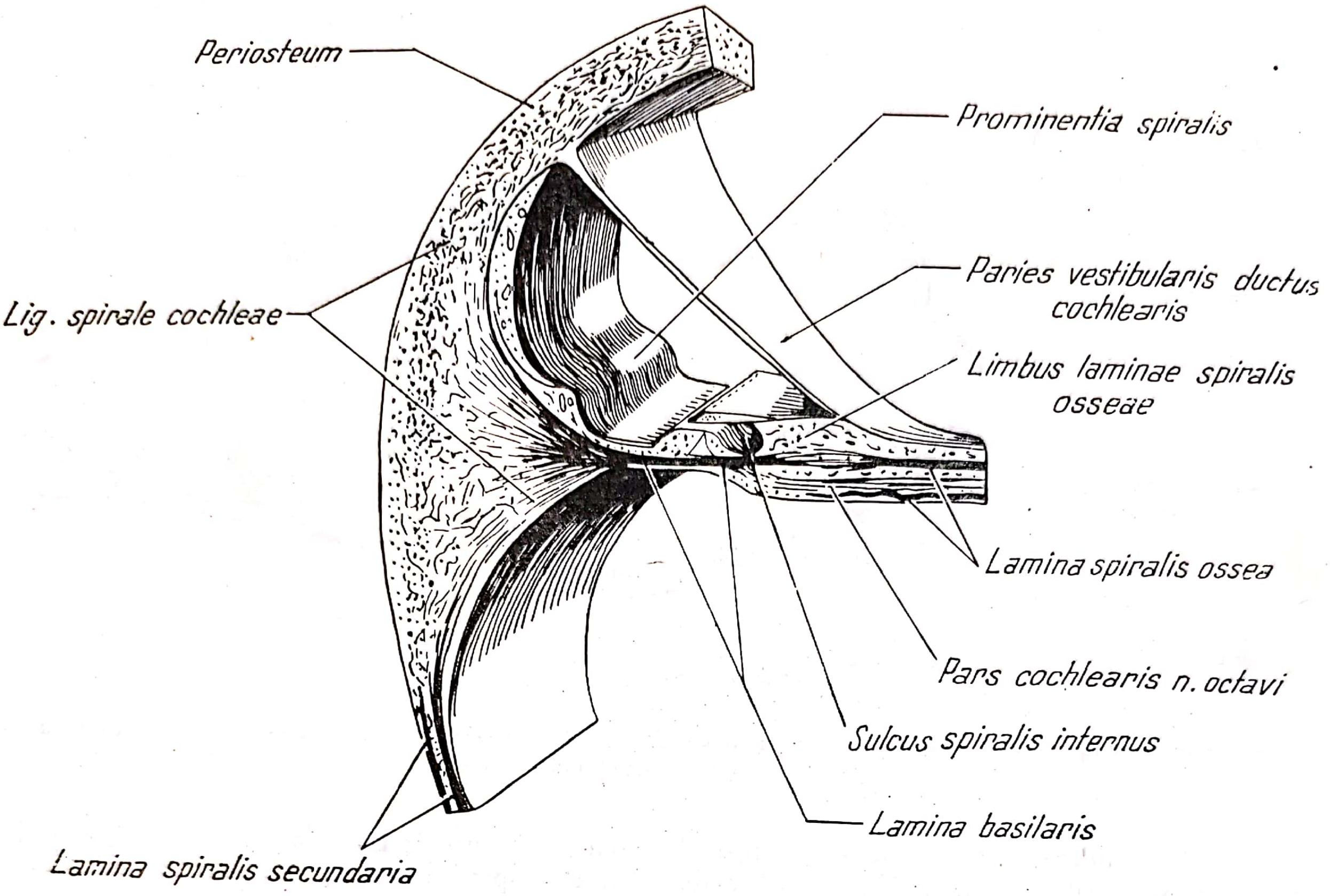
Periosteum
Prominentia spiralis
Paries vestibularis ductus cochlearis
Lig. spirale cochleae
Limbus laminae spiralis osseae
Lamina spiralis ossea
Pars cochlearis n. octavi
Sulcus spiralis internus
Lamina basilaris
Lamina spiralis secundaria

Fig. 598. Secţiune prin cohlee pentru a arăta raporturile cu scalele şi topografia receptorilor acustici.

mentului spiral. În partea medială a acestuia, celulele epiteliale suferă însă modificări profunde, dînd naştere organului lui Corti, la nivelul căruia se face recepţionarea excitaţiilor auditive. Medial de organul lui Corti, epiteliul devine din nou cilindric la nivelul şanţului spiral intern, iar şi mai medial celulele devin din ce în ce mai turtite, continuîndu-se la nivelul inserţiei membranei vestibulare cu epiteliul caracteristic acesteia. O dispoziţie deosebită se găseşte la nivelul striei vasculare a peretelui extern. Celulele de la acest nivel sînt dispuse pe mai multe straturi; toată regiunea este pigmentată şi bogat vascularizată. Se discută dacă celulele sînt de natură epitelială sau conjunctivă. Se pare că la acest nivel are loc secreţia endolimfei.

Organul lui Corti (organum spirale) reprezintă porţiunea esenţială a aparatului auditiv, la nivelul căreia are loc recepţia vibraţiilor sonore şi transformarea lor în influx nervos, care se transmite centrilor nervoşi superiori prin intermediul nervului auditiv. El provine dintr-o modificare a epiteliului melcului membranos, de pe membrana spirală.

Celulele organului lui Corti se împart în celule senzoriale şi celule de susţinere (fig. 599). Acestea din urmă sînt mai numeroase ca precedentele. Aproximativ în zona mijlocie a organului lui Corti se află o arcadă, alcătuită din unirea a două celule modificate, numite *stîlpi*. Din juxtapunerea arcadelor ia naştere un tunel, răsucit şi el ca şi membrana spirală pe care se află tunelul lui Corti. Stîlpii sînt dispuşi oblic, îndepărtaţi la nivelul bazei lor, care se sprijină pe membrană, şi uniţi prin extremitatea lor opusă sau cap. Stîlpul intern este mai apropiat de verticală, cel extern este mai oblic. La nivelul bazei lor, pe versantul care priveşte tunelul se află corpul lor celular şi nucleul. Stîlpii propriu-zişi reprezintă un produs cuticular care cuprinde fibrele.

De ambele părţi ale stîlpilor se află alte celule de susţinere (fig. 600). Cele situate lateral de ei se numesc celulele lui Deiters. Sînt dispuse pe trei sau patru rînduri şi au un aspect fusiform. Partea lor mijlocie este mai umflată, una din extremităţi se implantează pe membrana spirală, iar cealaltă se termină în contact cu membrana reticulară şi are o formă turtită transversal, comparată cu falangele degetelor. Din această cauză, extremitatea aceasta se numeşte falangă, iar celulele sînt desemnate uneori cu termenul de celule falangiene. Stîlpii şi celulele lui Deiters sînt celule de susţinere propriu-zise, printre care se fixează celulele senzoriale. Extern şi intern de ele există o serie de celule de tranziţie înspre restul epiteliului canalului cochlear, numite celulele lui Claudius (fig. 600). Ele sînt cilindrice şi mai înalte în apropierea epi-

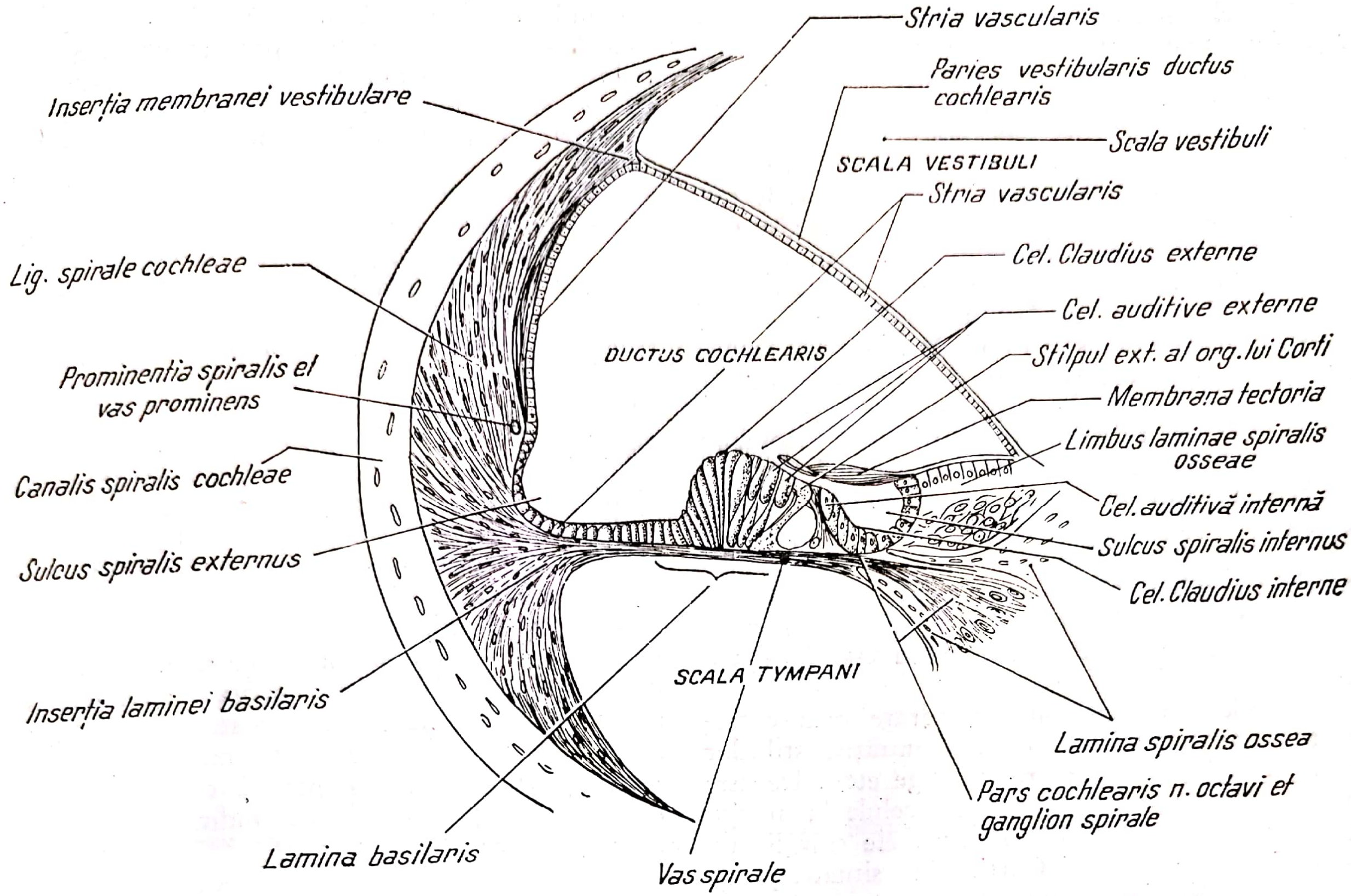
Stria vascularis
Paries vestibularis ductus cochlearis
Scala vestibuli
SCALA VESTIBULI
Stria vascularis
Inserția membranei vestibulare
Cel. Claudius externe
Cel. auditive externe
Stîlpul ext. al org. lui Corti
Membrana tectoria
Limbus laminae spiralis osseae
Cel. auditivă internă
Sulcus spiralis internus
Cel. Claudius interne
Lig. spirale cochleae
Prominentia spiralis et vas prominens
Canalis spiralis cochleae
Sulcus spiralis externus
Inserția laminei basilaris
DUCTUS COCHLEARIS
SCALA TYMPANI
Lamina spiralis ossea
Pars cochlearis n. octavi et ganglion spirale
Lamina basilaris
Vas spirale

Fig. 599. Secțiune microscopică prin ductul cohlear pentru a arăta constituția pereților săi.

teliului diferențiat al organului lui Corti. Pe urmă descresc, se scurtează din ce în ce mai mult, pînă cînd devin asemănătoare cu celulele nediferențiate ale peretelui posterior al canalului cochlear membranos. Deosebim celule Claudius interne și externe, situate pe laturile respective ale organului spiral. Celulele primului rînd extern se mai numesc și celulele lui **Hansen**.

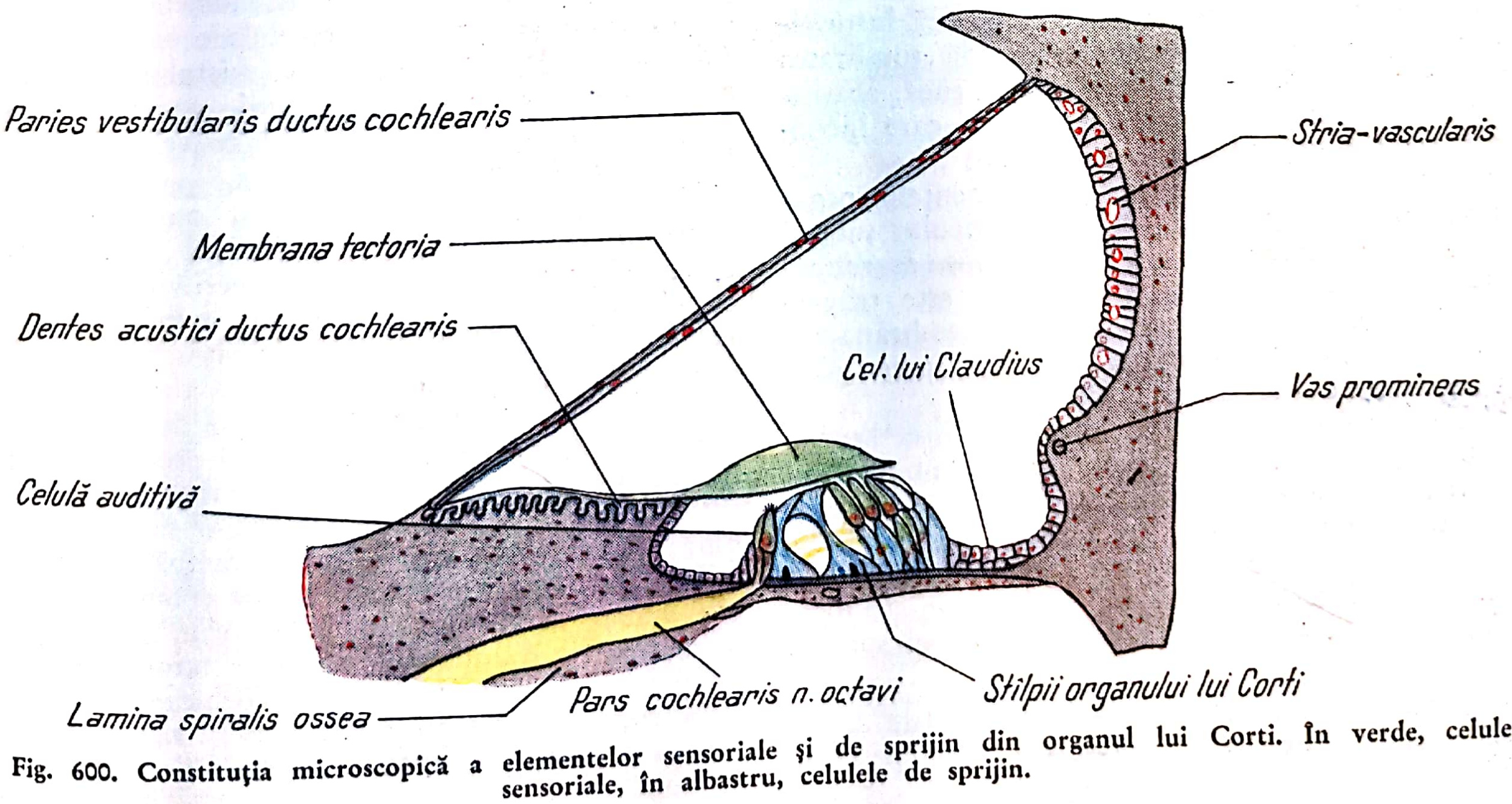
Paries vestibularis ductus cochlearis
Stria-vascularis
Membrana tectoria
Dentes acustici ductus cochlearis
Cel. lui Claudius
Vas prominens
Celulă auditivă
Lamina spiralis ossea
Pars cochlearis n. octavi
Stîlpii organului lui Corti

Fig. 600. Constituția microscopică a elementelor senzoriale și de sprijin din organul lui Corti. În verde, celulele senzoriale, în albastru, celulele de sprijin.

Celulele senzoriale propriu-zise sînt *celulele auditive*, numite şi *celulele ciliate*. Ele sînt de o talie mai mică ca celulele de susţinere şi, în consecinţă, extremitatea lor posterioară nu atinge membrana spirală (fig. 599, 600). Ele se reazemă nu pe aceasta din urmă, ci pe celulele de susţinere. Forma lor a fost comparată cu un degetar. Extremitatea lor superficială este plană, şi este situată la nivelul suprafeţei organului lui Corti. Ea este acoperită de o placă cuticulară din care emerg o serie de cili. Suprafaţa de implantare a cililor are forma unei semilune sau a unui M majuscul. Extremitatea profundă a celulelor auditive este rotunjită şi conţine nucleul.

În ceea ce priveşte topografia lor, deosebim celule auditive interne şi externe. Celulele interne sînt aliniate într-un singur rînd de partea medială a stîlpilor interni. Celulele externe sînt dispuse pe partea laterală a stîlpilor externi, în trei rînduri paralele la nivelul spirei bazale a melcului, în patru rînduri în spira mijlocie şi în cinci rînduri în spira vîrfului (fig. 599). Al cincilea rînd este însă discontinuu.

Celulele senzoriale sînt încadrate prin extremitatea lor superficială de extremităţile stîlpilor şi ale celulelor de susţinere (falange etc.). De asemenea, ele sînt fixate de aceleaşi celule la nivelul extremităţii lor profunde. În rest, ele sînt libere, în spaţiile organului lui Corti, fiind situate, pe de altă parte, distanţate între ele.

Între celulele de susţinere ale organului lui Corti, care, nici ele, nu sînt alăturate decît prin extremităţile lor, se găsesc o serie de spaţii intercelulare, pline de lichidul endolimfatic. Cel mai vast dintre aceste spaţii este tunelul lui Corti, dintre stîlpi. Prin fisurile dintre stîlpi, tunelul comunică cu restul spaţiilor. Lateral de stîlpul extern se găseşte o altă crăpătură — spaţiul lui Nuel. Toate aceste spaţii intercelulare comunică între ele şi endolimfa pe care o conţin scaldă totalitatea celulelor senzoriale auditive. De asemenea, spaţiile sînt traversate de firişoarele nervoase, care înconjură celulele senzoriale.

Peste extremitatea liberă a componentelor organului lui Corti se aplică un strat cuticular subţire şi transparent, care se numeşte *membrana reticulară* (membrana reticularis). Aceasta este traversată de cilii epiteliului senzorial*. Membrana reticulară se întinde de la capul stîlpului intern pînă la celulele externe ale lui Claudius.

Tot deasupra organului lui Corti, însă la distanţă de el, pluteşte în endolimfă membrana lui Corti (membrana tectoria). Este spiralată, ca toate formaţiunile melcului, şi se întinde în toate cele trei ture de spire ale melcului (fig. 599, 600). Extremitatea internă, axială a membranei tectoria aderă de faţa anterioară a limbului lamei spirale. Trecînd peste buza vestibulară a limbului, ea devine liberă şi trece peste suprafaţa liberă a organului lui Corti, fiind aşezată la o mică distanţă de el. Se termină printr-o margine liberă, care depăşeşte puţin lateral ultimul rînd al celulelor auditive. Pe secţiune membrana apare mai groasă la mijloc şi subţiată către cele două margini.

Nervii senzoriali care conduc incitaţiile culese de celulele senzoriale aparţin nervului cochlear (fig. 600). Ganglionul anexat acestui nerv este ganglionul lui Corti (ganglion spirale), care se găseşte în canalul spiral al modiolului (canalis spiralis modioli), în dreptul scalei timpanice a melcului. El conţine în marea majoritate celule nervoase bipolare. Prelungirea periferică a acestor celule formează o serie de firişoare nervoase, care ajung la celulele senzoriale ale organului lui Corti. Firişoarele parcurg canaliculele radiate ale lamei spirale, trec prin nişte orificii speciale ale membranei bazilare — foramina nervosa — şi, pierzînd teaca de mielină, se distribuie celulelor auditive (fig. 600). Prelungirile centrale ale celulelor din ganglionul lui Corti părăsesc modiolul formînd firişoarele nervoase care străbat canaliculele acestuia (canales longitudinales modioli) şi care se unesc pentru a forma nervul cochlear. Nervul cochlear iese prin conductul auditiv intern şi pătrunde în trunchiul cerebral.

Lichidele urechii interne

În interiorul labirintului membranos şi deci şi în mecul membranos se află un lichid clar, care se numeşte endolimfă (endolympha). Endolimfa are o viscozitate destul de mare (de 2,9 ori mai mare decît aceea a apei) şi umple atît lumenul canalului cochlear cît şi spaţiile intercelulare ale organului lui Corti. Prin intermediul ductului reuniens, atunci cînd acesta este permeabil, cavităţile endolimfatice ale melcului comunică cu cele ale vestibulului membranos.

Între pereţii canalului spiral osos şi cei ai ductului cochlear membranos se află spaţiul perilimfatic al melcului (spatium perilymphaticum), care comunică, la rîndul lui, cu spaţiile perilimfatice ale aparatului vestibular. Spaţiul perilimfatic este plin cu un lichid care are aproximativ densitatea şi vîscozitatea apei şi care se numeşte perilimfă (perilympha) (fig. 601). Prin prezenţa lamei spirale şi a melcului membranos, spaţiul perilimfatic cochlear este subdivizat într-o rampă vestibulară (scala vestibuli) şi într-o rampă timpanică (scala tympani). Cele două rampe comunică între ele numai la nivelul melcului, prin intermediul helicotremei. Rampa timpanică se termină la nivelul ferestrei rotunde (fenestra cochleae), astupată prin timpanul secundar (fig. 597); rampa vestibulară comunică cu spaţiile perilimfatice ale vestibulului.

---

* Frecarea acestor cili de membrana reticulară deslănţuie semnalul care se transportă de-a lungul nervului acustic.

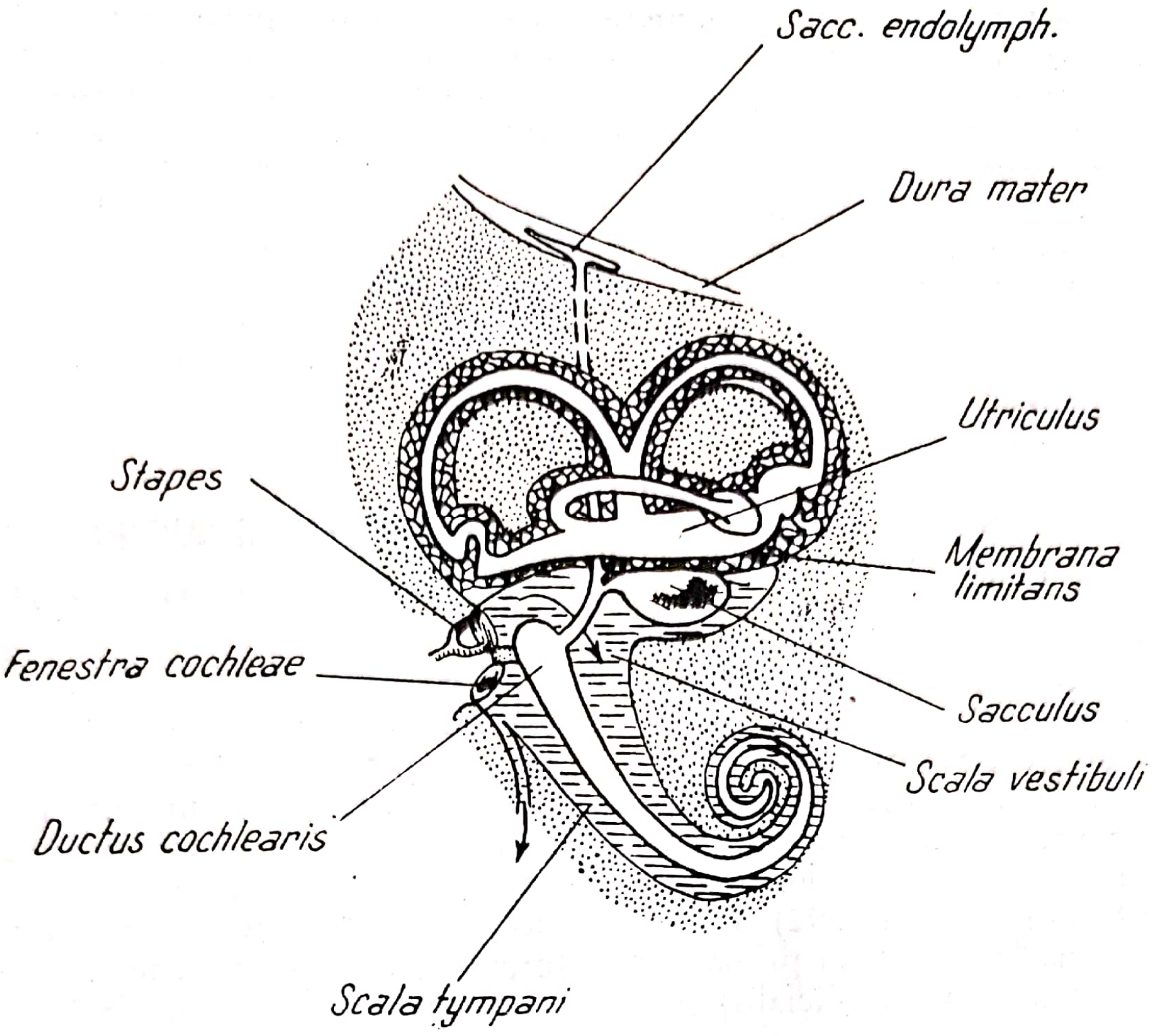

Fig. 601. Secţiune semischematică prin labirintul osos şi membranos pentru a demonstra spaţiul perilimfatic.

În ceea ce priveşte mecanismele funcţionale ale urechii interne prin care undele sonore sînt percepute, s-au emis mai multe teorii. Undele sonore fac să vibreze membrana timpanului. Vibraţiile sînt transmise prin lanţul oscioarelor la baza scăriţei. Deplasările acesteia fac să vibreze lichidul perilimfatic din vestibulul osos şi din rampa vestibulară a melcului. Lichidele fiind practic incompresibile, unda de şoc a perilimfei trece prin helicotremă în rampa timpanică a melcului şi face ca membrana care astupă capătul ei, timpanul secundar, să execute oscilaţii în sens invers cu cele descrise de timpan şi de baza scăriţei.

Dintre pereţii canalului cochlear, membrana vestibulară şi membrana spirală sînt mai laxe şi pot executa vibraţii. Unda de vibraţie, care se propagă în rampa vestibulară, se transmite asupra membranei vestibulare a lui Reissner. Vibraţiile acesteia fac să vibreze endolimfa şi, prin intermediul ei, membrana spirală, cu organul lui Corti aşezat pe ea. În cursul acestor vibraţii, cilii celulelor auditive se freacă de faţa posterioară a membranei tectoria şi de aici iau naştere impulsurile care sînt transmise pe urmă pe cale nervoasă. După alte opinii, lichidul endolimfatic din şanţul spiral intern, ieşind sub presiune prin defileul dintre membrana tectoria şi suprafaţa organului lui Corti (membrana reticulară), ar acţiona asupra cililor auditivi.

APARATUL VESTIBULAR OSOS
(vestibulum)

Aaparatul vestibular cuprinde, ca şi cel auditiv propriuzis, o serie de cavităţi osoase, în care sînt cuprinse alte cavităţi cu peretele membranos. Cavităţile osoase sînt reprezentate prin vestibulul osos şi canalele semicirculare osoase.

Vestibulul osos este o mică cavitate, de formă ovalară, situată înapoia melcului, între fereastra ovală (fenestra vestibuli) şi fundul conductului auditiv intern (meatus acusticus internus). Din ea se desprind trei canale osoase — canalele semicirculare (fig. 601). Dimensiunile vestibulului sînt 6—7 mm lungime şi 3—4 mm lărgime. Pentru uşurinţa descrierii i se consideră o formă cubică, avînd şase feţe: anterioară, posterioară, superioară, inferioară, laterală şi medială.

Peretele inferior prezintă două orificii, şi anume fereastra ovală şi orificiul vestibular al melcului. Fereastra ovală este astupată de baza scăriţei. Medial şi posterior de ea se găseşte orificiul melcului, în care pătrund lama spirală principală (lamina spiralis ossea) şi lama spirală secundară (lamina spiralis secundaria) a melcului, care iau naştere la nivelul planşeului vestibular.

Peretele medial separă vestibulul de conductul auditiv intern. Pe el se observă o creastă oblică în jos şi înapoi — creasta vestibulului (crista vestibuli) (fig. 592). Creasta începe în partea anterioară printr-o proeminență, numită piramida vestibulului (pyramis vestibuli), situată deasupra ferestrei ovale. Sub creastă se află o depresiune largă, foseta hemisferică (recessus sphericus), iar deasupra o altă fosetă, cea semiovoidă (recessus ellipticus). Creasta vestibulară se bifurcă în partea posterioară, înconjurînd o a treia fosetă, mai mică ca precedentele, numită foseta cohleară (recessus cochlearis).

Proeminențele și fosetele descrise prezintă zone perforate de mici orificii multiple, pe unde ies înspre conductul auditiv intern fibre nervoase aparținînd nervului vestibular. Se numesc pete ciuruite (maculae cribrosae). Pe piramidă se află pata ciuruită superioară (macula cribrosa superior), care se întinde pînă la nivelul orificiului ampular al canalelor semicirculare anterior și lateral (ampula ossea anterior și lateralis). Pata ciuruită mijlocie (macula cribrosa media) ocupă foseta hemisferică. În partea postero-superioară a peretelui medial se observă o despicătură verticală îngustă (șanțul sulciform), care reprezintă orificiul aqueductului vestibulului (aqueductus vestibuli) (fig. 592). Peretele anterior este scurt și vine în raport cu prima porțiune a canalului facialului (canalis facialis) și cu melcul.

Ceilalți pereți prezintă orificiile de deschidere ale canalelor semicirculare. Pe *peretele superior* se află orificiul ampular al canalului semicircular anterior (canalis semicircularis anterior) și cel comun neampular al canalului acesta, cu canalul semicircular posterior (canalis semicircularis posterior) (fig. 592). *Peretele lateral* prezintă orificiul ampular și neampular al canalului semicircular lateral (canalis semicircularis lateralis). Pe *peretele posterior* se deschide orificiul ampular al canalului semicircular posterior. La nivelul acestui orificiu se află pata ciuruită inferioară (macula cribrosa inferior).

Apeductul vestibulului face comunicarea între vestibul și cutia craniană la niv. feței post. sup. a stîncii

II CANALELE SEMICIRCULARE OSOASE (canales semicirculares ossei)

Sînt niște canale osoase arcuate, fiecare reprezentînd cu ceva mai mult decît un semicerc. Li se descriu un traiect și două orificii. Lumenul lor este turtit transversal și nu este calibrat uniform, și anume: la una din extremități, ele prezintă o dilatare circumscrisă, numită ampulă (ampullae osseae). Fiecare canal semicircular este considerat ca fiind format din două brațe: unul ampular (crus osseum ampullare), cel care prezintă dilatația, și celălalt neampular (crus osseum simplex). Canalele semicirculare se deschid prin ambele extremități în vestibul. Orificiile poartă specificația de ampulare sau

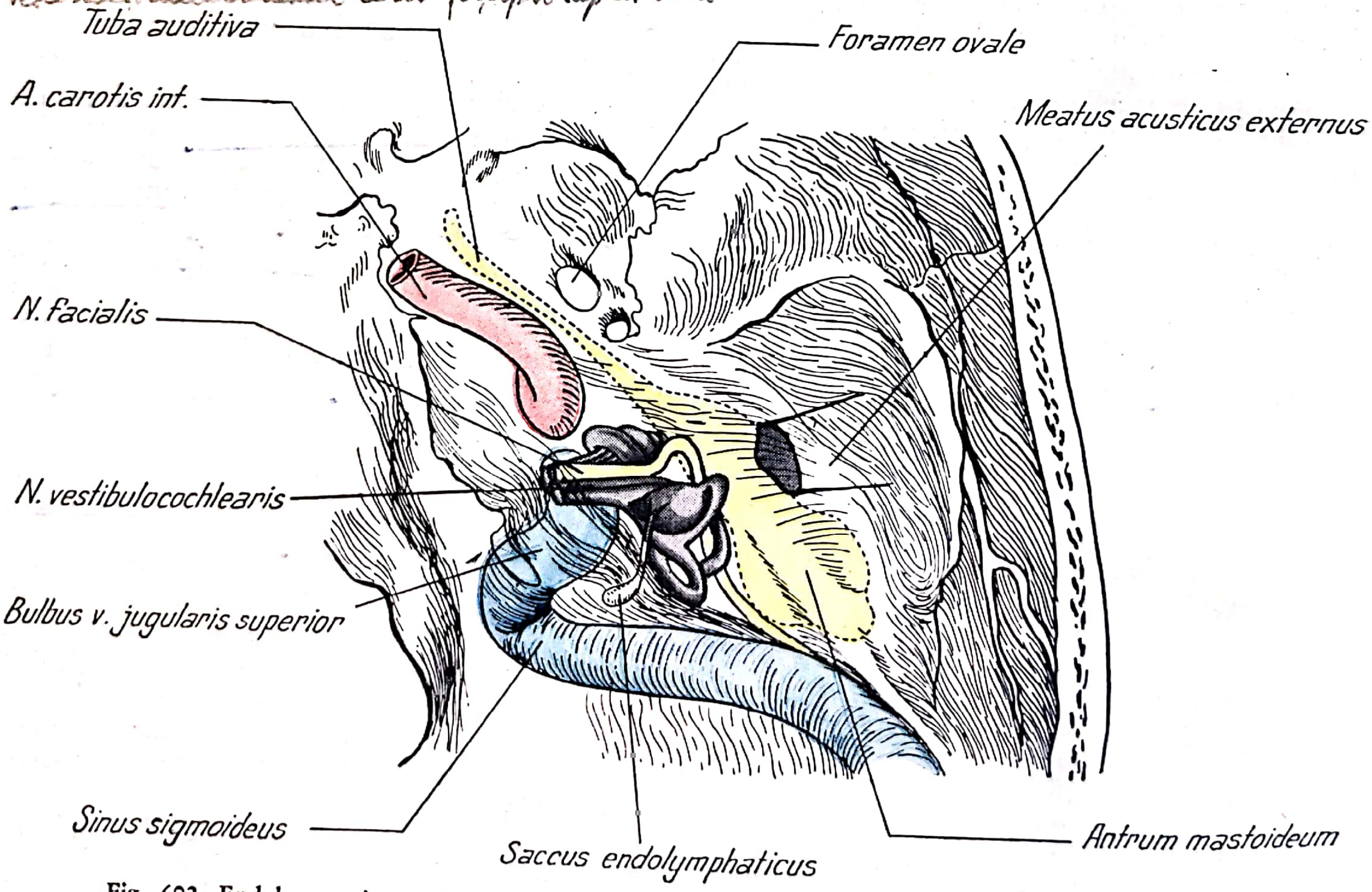

Fig. 602. Endobaza prin a cărei transparență sînt arătate organele incluse în stînca temporalului.

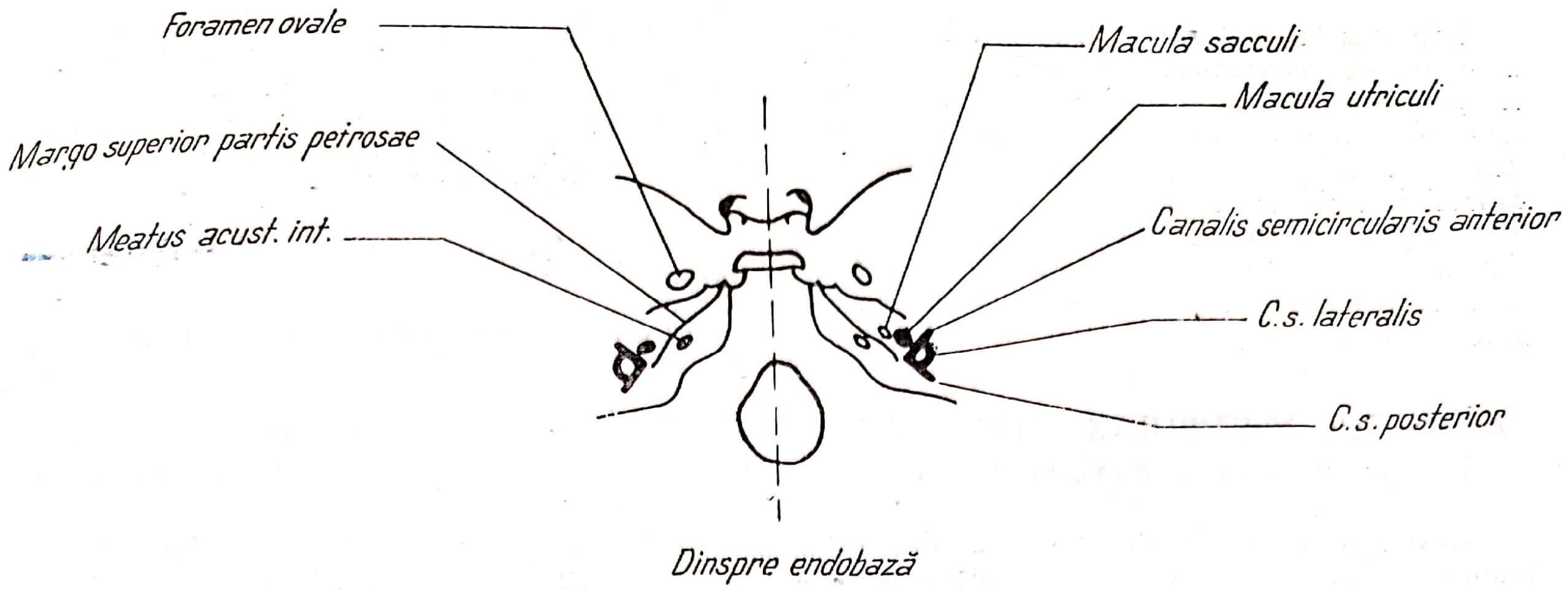
Foramen ovale
Margo superior partis petrosae
Meatus acust. int.
Macula sacculi
Macula utriculi
Canalis semicircularis anterior
C.s. lateralis
C.s. posterior
Dinspre endobază

Fig. 603. Schemă reprezentînd așezarea canalelor semicirculare în raport cu stînca temporalului și cu planul mediosagital (vedere de sus).

neampulare. Cele trei canale semicirculare nu comunică cu vestibulul decît prin cinci orificii, deoarece canalul anterior și cel posterior fuzionează la nivelul brațului lor neampular. Din contopirea lor rezultă un braț comun (crus osseum commune) și un singur orificiu vestibular.

Există trei canale semicirculare: canalul semicircular anterior (canalis semicircularis anterior), canalul semicircular posterior (canalis semicircularis posterior) și canalul semicircular lateral (canalis semicircularis lateralis). Canalul anterior este denumit superior în unele tratate care întrebuințează nomenclatura veche. Fiecare canal prezintă o ampulă proprie: ampulla ossea anterior, ampulla ossea posterior, ampulla ossea lateralis.

Este importantă de cunoscut poziția canalelor semicirculare în spațiu, adică raporturile lor cu planurile de orientare, precum și raporturile reciproce dintre cele trei canale (fig. 602). Cele trei canale sînt așezate în trei planuri diferite, perpendiculare între ele. Trebuie să precizăm că acest lucru nu este riguros exact, unghiurile dintre planuri prezentînd mici variații în plus sau în minus față de 90°.

Cele trei planuri nu coincid însă cu planurile fundamentale de orientare, adică cu planul sagital, frontal și orizontal, ci întregul complex al canalelor semicirculare pare să fie rotat cu 45° față de aceste planuri (fig. 603). Planul canalului anterior, precum și al celui posterior determină un unghi de 45° cu planul sagital. Planul canalului lateral descrie un unghi de 45° cu planul orizontal, sau ceea ce este identic, cu orizontala de reper pentru poziția capului, care trece prin marginea inferioară a orbitei și marginea superioară a conductului auditiv extern (fig. 604). Canalul semicircular anterior dintr-o parte este aproximativ paralel cu canalul semicircular posterior din partea opusă. De asemenea, se poate spune cu aproximație că macula utriculară este paralelă cu canalul semicircular lateral, iar macula saculară cu cel anterior.

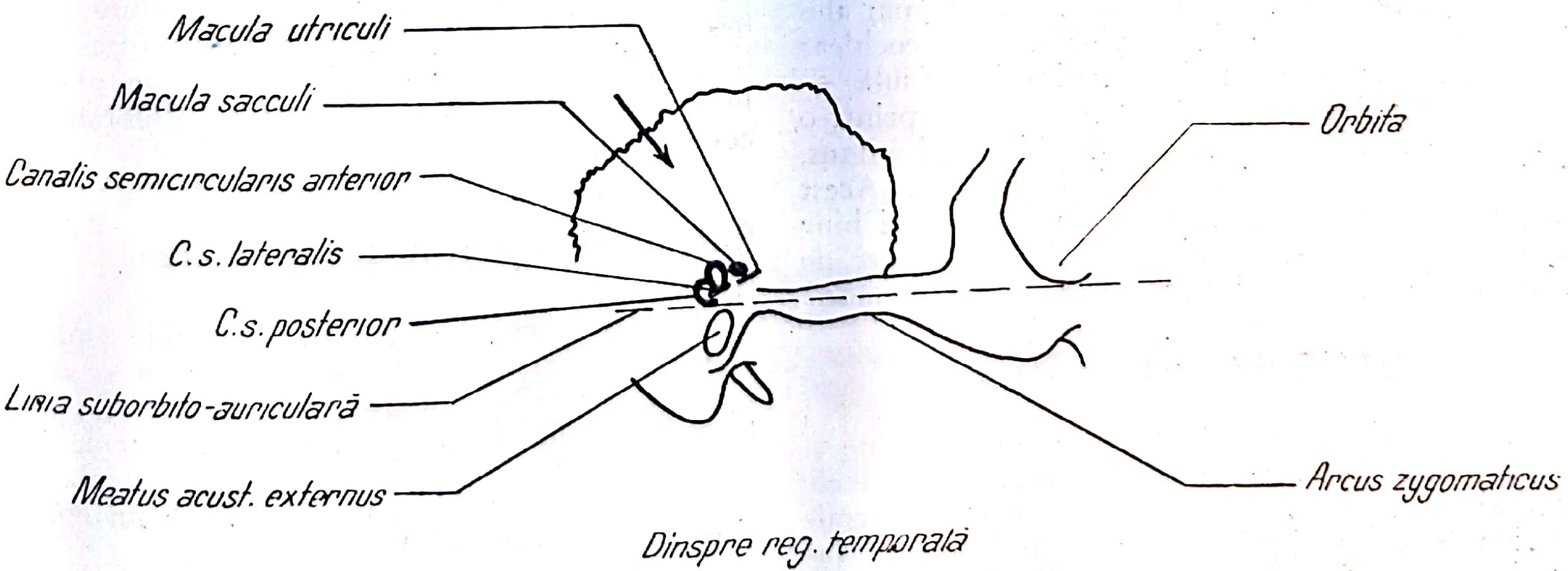
Macula utriculi
Macula sacculi
Canalis semicircularis anterior
C.s. lateralis
C.s. posterior
Linia suborbito-auriculară
Meatus acust. externus
Orbita
Arcus zygomaticus
Dinspre reg. temporală

Fig. 604. Schemă reprezentînd așezarea canalelor semicirculare în raport cu orizontala.

Raportat la axul stîncii temporalului, canalul anterior este perpendicular pe acest ax, iar canalul posterior paralel cu el (fig. 602, 603). Dintre raporturile importante pe care le prezintă canalele semicirculare osoase, reamintim următoarele: canalul lateral determină proeminentia canalis semicircularis lateralis de pe peretele medial al casei timpanului și al aditusului ad antrum, iar canalul superior determină eminentia arcuata de pe fața anterosuperioară a stîncii.

APARATUL VESTIBULAR MEMBRANOS (labyrinthus membranaceus)

Acest aparat este format din vestibulul membranos și canalele semicirculare membranoase. *Vestibulul membranos* cuprinde două mici vezicule, situate în spațiul vestibulului osos. Acestea sînt utricula (utriculus) și sacula (sacculus). Cele două formațiuni sînt în comunicare prin intermediul unui mic conduct, canalul endolimfatic (ductus endolymphaticus), bifurcat la unul din capete și terminat cu o umflătură (saccus endolymphaticus) la celălalt capăt.

Sacula este în legătură cu canalul cochlear prin canalul sau ductus reuniens. Din utriculă pornesc cele trei canale semicirculare membranoase — ductus semicirculares.

Componentele aparatului vestibular membranos au dimensiuni mai reduse decît cele ale cavităților osoase în care ele sînt conținute și pe care, în consecință, nu le ocupă în întregime. Ele se alipesc de unul dintre pereții osoși, de care aderă. În rest, între pereții osoși și cei membranoși se află un spațiu destul de larg, care face parte din spațiile perilimfatice și care este plin cu perilimfă. În interiorul veziculelor și canalelor se află — ca și în canalul cochlear — endolimfă.

Spre deosebire de spațiile perilimfatice de la melc, care sînt libere, spațiile analoge vestibulare sînt septate de o serie de formațiuni conjunctive. Acestea sînt reprezentate de tracturi fine fibroase, care leagă peretele membranos de periost, mai ales în zona aderenței de os. În plus, canalul cochlear și sacula sînt separate de complexul utriculă — canale semicirculare membranoase — printr-o lamă fină conjunctivă, numită membrana limitans, întinsă de-a curmezișul vestibulului osos. Acest dispozitiv se pare că are rolul de a fixa mai bine aparatul vestibular membranos și de a-l feri de eventualele zguduituri produse de undele sonore.

UTRICULA (utriculus)

Este o mică veziculă, de 3—4 mm lungime și 2 mm lărgime, care se află alipită de peretele medial al vestibulului osos, la nivelul fosetei semiovoide (recessus elipticus). În dreptul feței ei laterale se află fereastra ovală cu baza scăriței. În zona corespunzătoare aderenței osoase, suprafața interioară a utriculei prezintă o ridicătură cu o structură specială, senzorială, numită macula utriculi. La ea se termină firișoarele din nervul vestibular. Macula utriculară este dispusă orizontal.

SACULA (sacculus)

Este o veziculă cu un diametru de aproximativ 2 mm, care aderă de foseta hemisferică (recessus sphericus). În zona de aderență, suprafața ei interioară prezintă, ca și utricula, o ridicătură cu structură de epiteliu senzorial: macula sacculi, dispusă în plan vertical.

Trebuie să amintim că extremitatea vestibulară a canalului cochlear (cecum vestibulare) se întinde pînă la nivelul fosetei cochleare a vestibulului (recessus cochlearis).

Canalele semicirculare membranoase (ductus semicirculares)

Se calchează pe dispoziția canalelor osoase, cu diferența că sînt mult mai înguste și deci nu ocupă decît o porțiune din lumenul lor. Canalele membranoase au un diametru doar de 0,5 mm și aderă prin convexitatea lor de marginea cea mai lungă a canalelor osoase.

Există un canal semicircular anterior (ductus semicircularis anterior), unul posterior (ductus semicircularis posterior) și unul lateral (ductus semicircularis lateralis) (fig. 605). Fiecare este prevăzut cu o dilatație ampulară: ampulla membranacea anterior, posterior și lateralis. La nivelul lor se află crestele acustice (cristae ampullares), cu aparatul senzorial receptor — neuroepiteliul (neuroepithelium) (fig. 605).

Brațele canalelor membranoase (crura membranacea) au o dispoziție identică cu cele ale canalelor osoase. Deosebim brațe simple (crus membranaceum simplex), brațe ampulare (crus membranaceum ampullare) și brațul comun al canalului anterior și posterior (crus membranaceum commune).

Receptorii aparatului vestibular

Se găsesc la nivelul unor formațiuni specializate din canalele semicirculare, utriculă și saculă. 1 Suprafețele receptoare din utriculă și saculă poartă numele de pete acustice sau macule (maculae staticae*: macula utriculi și macula sacculi) (fig. 606). În structura lor intră un epiteliu și o membrană otolitică.

---

* Denumire comună din I.N.A., neomologată în N.I.

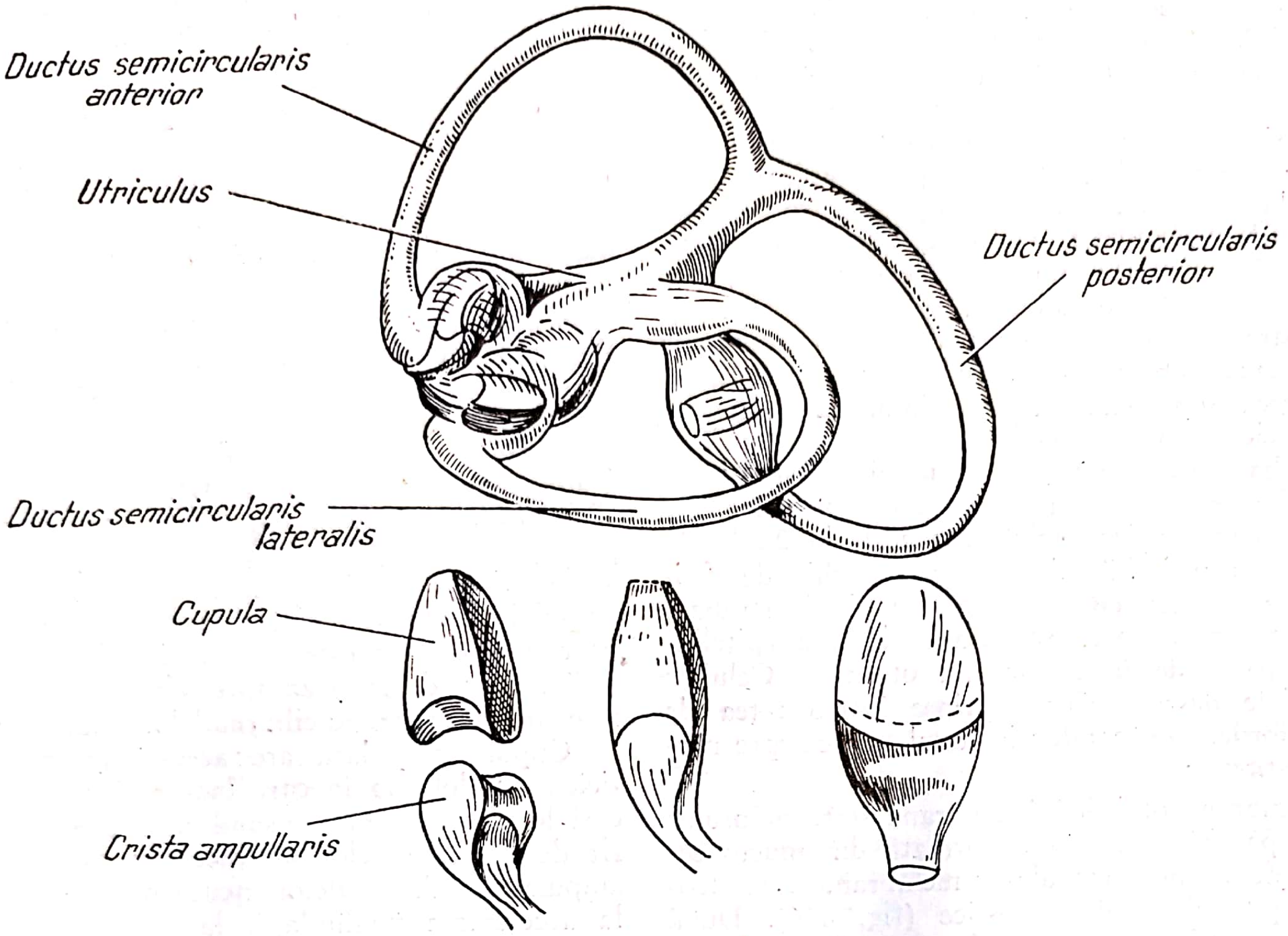
Ductus semicircularis anterior
Utriculus
Ductus semicircularis posterior
Ductus semicircularis lateralis
Cupula
Crista ampullaris

Fig. 605. Labirintul membranos.

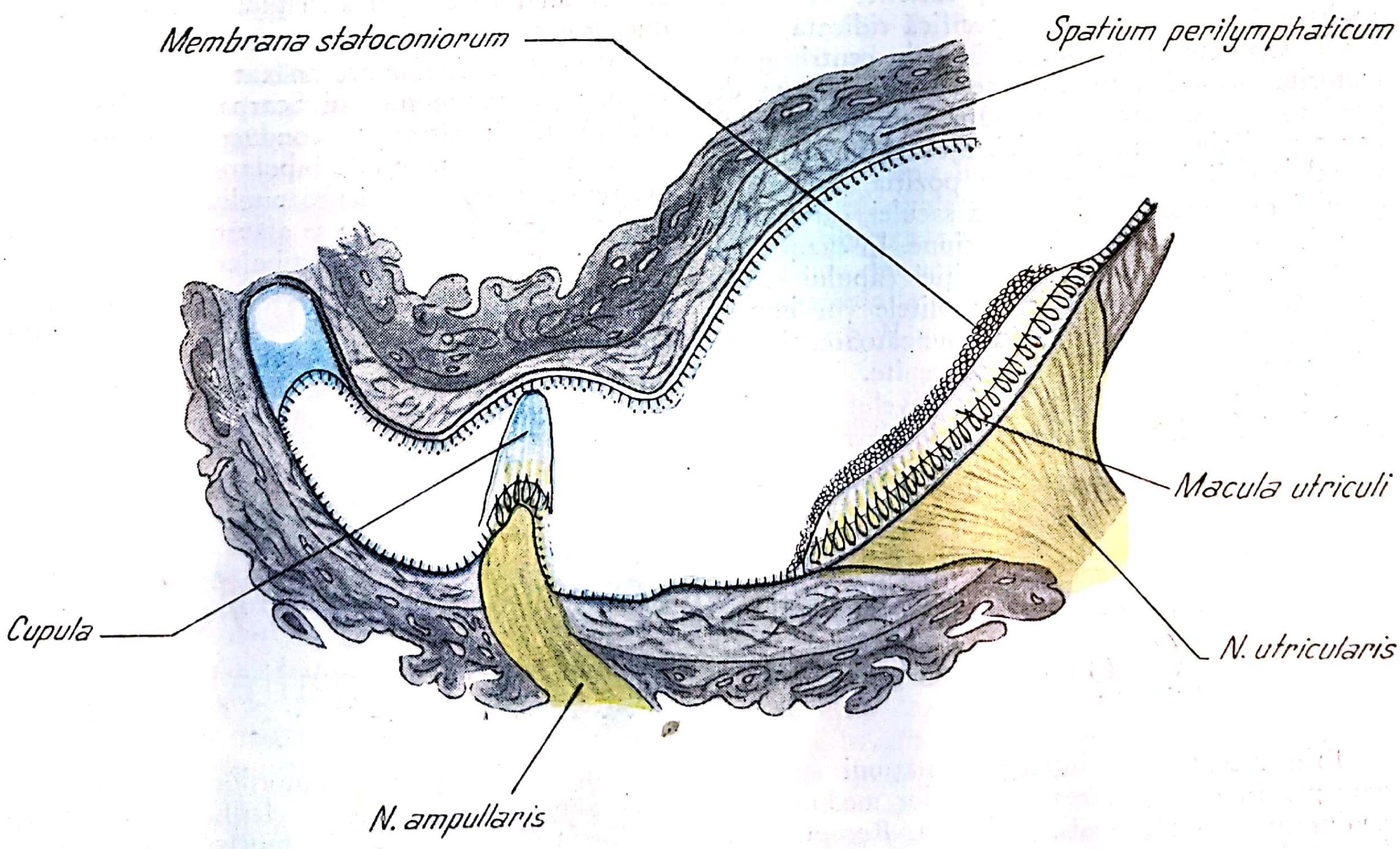
Membrana statoconiorum
Spatium perilymphaticum
Macula utriculi
Cupula
N. utricularis
N. ampullaris

Fig. 606. Receptorii aparatului vestibular.

a Epiteliul este înalt, iar celulele sale s-au diferenţiat în două varietăţi: celule de susţinere şi celule senzoriale. Celulele de susţinere sînt alungite, neregulate, ocupînd toată grosimea epiteliului. Prin polul bazal se înserează pe membrana bazală a epiteliului, iar prin polul apical ajung pînă la suprafaţa acestuia împreună cu celulele senzoriale. Celulele de susţinere, după cum le indică şi numele, prezintă între ele nişte spaţii care cuprind celulele specializate, senzoriale, stato- şi rotatoare-receptoare. Acestea din urmă au formă de degetar, sînt înzestrate cu cili şi ocupă numai jumătatea superficială a epiteliului. Cu alte cuvinte, ele nu ating membrana bazală. Aceste celule ciliate alcătuiesc neuroepiteliul petelor acustice. De la polul apical al celulelor senzoriale pleacă o prelungire conică, lungă de la 20 la 25 microni, constituită dintr-un mănunchi, de firicele fine. Acest cil compus este rigid, străbate cuticula care acoperă suprafaţa liberă a epiteliului şi pătrunde în membrana otolitică. Celulele senzoriale descrise sînt cuprinse într-o reţea de neurofibrile, care conduc influxul nervos spre nervul vestibular.

b Membrana otolitică (membrana statoconiorum) este o pătură gelatinoasă, formată din mucus secretat de celulele maculare, membrană care acoperă epiteliul petelor acustice (fig. 606). După cum s-a amintit anterior, în această membrană pătrund cilii celulelor senzoriale. În porţiunea superficială a membranei se găsesc numeroase concreţiuni dure, de natură calcaroasă. Ele se numesc otolite (statoconia, statoconii, statolite sau nisip auditiv). Ele au o greutate specifică ridicată, încît pot fi separate la animalul viu prin centrifugare. Datorită acestui fapt ele exercită o acţiune de presiune sau de tracţiune asupra cililor celulelor neuroepiteliale. Pata utriculei, aşezată în plan orizontal, va fi impresionată în poziţia normală a capului prin presiune, iar cea a saculei, care e dispusă în plan vertical, prin tracţiune. În cazul cînd se produce o modificare a poziţiei capului sau o accelerare liniară a corpului, otolitele vor impresiona celulele senzoriale corespunzătoare, informîndu-ne despre modificările survenite.

2 Suprafeţele receptoare de la nivelul canalelor semicirculare sînt reprezentate de către crestele acustice (cristae ampullares). Aceste creste se află aşezate în ampulele canalelor semicirculare, ocupînd aproape jumătate din lumenul acestora. Crestele sînt situate perpendicular pe planul canalului semicircular respectiv.

Structura crestelor ampulare este asemănătoare a cu cea a petelor acustice. Epiteliul crestelor este mai înalt şi cuprinde, pe de o parte celule de susţinere, iar pe de altă parte, celule ciliate senzoriale, asemenea celor maculare, însă a căror cili sînt mai groşi, mai puternici, ceva mai lungi (28—35 microni). Creasta este acoperită de o formaţiune gelatinoasă de o structură analogă cu b membrana otolitică, numită cupula terminală (cupula ampullaris), care se aşază deasupra ei ca o căciulă ţuguiată. Baza cupulei se adaptează la suprafaţa crestei acustice ca o articulaţie în şa, iar vîrful ajunge pînă aproape de peretele opus al ampulei, separînd astfel masele de endolimfă de pe cele două versante ale ei. Cupula este străbătută radiar, de la bază spre vîrf, de nişte canale fine, în care pătrund cilii celulelor neuroepiteliului.

Cupula ampulară are aceeaşi greutate specifică cu endolimfa în care înoată şi ale cărei mişcări le urmează. Mecanismul de acţiune este diferit de cel al petelor acustice. În cazul crestelor ampulare, cilii celulelor neuroepiteliului răspund la accelerarea unghiulară, la rotirea circulară a capului. Prin această rotire, reactiv, endolimfa este pusă în mişcare şi ea, la rîndul său, dă un impuls cupulei terminale, care impresionează astfel cilii neuroepiteliului. Este impresionat acel canal semicircular care se află în planul în care se produce rotaţia.

Nervul vestibular are anexat un ganglion, care se numeşte ganglionul lui Scarpa (ganglion vestibulare). El se găseşte în conductul auditiv intern şi este alcătuit din celule bipolare. Prelungirea lor periferică merge la neuroepiteliul labirintic, pe cînd prelungirile centrale se alătură, alcătuind nervul vestibular. Nervul vestibular macroscopic se împarte în trei ramuri: superioară, inferioară şi posterioară. Ramura superioară dă nervul utricular şi nervul ampular anterior şi lateral. Ramura inferioară constituie nervul sacular. Ramura posterioară formează nervul ampular posterior.

EXTEROCEPTORII ŞI PROPRIOCEPTORII
(Corpuscula nervosa terminalia)

Prin receptori se înţeleg formaţiuni specializate pentru recepţionarea excitaţiilor mediului înconjurător sau ale mediului intern. Receptorii se împart în tango- şi telereceptori. Există multe criterii de clasificare a receptorilor, însă ne vom opri asupra acelora dintre clasificări care satisfac cerinţele embriologice, morfologice şi fiziologice.

După sfera de recepţionare a excitaţiilor, receptorii se împart după Sherington în: *exteroceptori* (olfactivi, gustativi, tactili, termici, dureroşi şi de presiune, vizuali şi auditivi), care recepţionează excitaţiile mediului exterior; *interoceptori* (mecanici, chimici), care recepţionează excitaţiile viscerale; *proprioceptori* sau *kinestezici*, care recepţionează excitaţiile de la nivelul aparatului locomotor. Dintre receptorii amintiţi, receptorii vizuali şi auditivi sînt teloceptori, pentru că recepţionează de la distanţă pe cînd restul exteroceptorilor, interoceptorii şi proprioceptorii recepţionează din imediata vecinătate.

Clasificarea pur morfologică împarte receptorii în: receptori neîncapsulaţi (liberi), receptori încapsulaţi (corpusculi receptori) şi receptori special organizaţi (oculus, auris).

Ţinînd seama de criteriile embriologic, morfologic şi fiziologic, receptorii se împart în:

— Receptori de tip I, reprezentaţi de celule neurosenzoriale nediferenţiate, care, pe lîngă funcţia receptivă au şi funcţia de conducere a excitaţiei. În această categorie intră receptorii olfactivi (exteroceptori de contact).

— Receptorii de tip II sînt formaţiuni diferenţiate, reprezentate de celule epiteliale senzoriale, cu rol exclusiv de recepţie. La nivelul lor sosesc dendritele neuronilor senzitivi, prin care excitaţiile recepţionate de către celulele epiteliale senzoriale sînt conduse spre sistemul nervos central. În această categorie intră celulele senzoriale ale receptorilor specializaţi, ca: celulele vizuale, auditive şi gustative. Celulele vizuale şi auditive sînt exteroceptori de distanţă (teloceptori); celulele gustative sînt exteroceptori de contact.

— Receptorii de tip III sînt formaţiuni reprezentate de prelungirile periferice ale neuronilor senzitivi. Terminaţiile acestea recepţionează excitaţia pe care o conduc sub formă de influx nervos spre sistemul nervos central.

Receptorii de tip III se împart, la rîndul lor, în:

a) receptori reprezentaţi de terminaţiuni libere, care sînt exteroceptori (receptori pentru durere din piele), şi interoceptori (presoceptori, osmoceptori şi chemoceptori);

b) receptori reprezentaţi de terminaţii încapsulate (corpusculi receptori), care sînt exteroceptori (pentru tact, pentru cald, pentru rece, pentru presiune), propioceptori (receptorii kinestezici din organele locomotoare) şi interoceptori (corpusculii din organele interne).

Noi ştim că analizatorii au un mare grad de specificitate, fiind adecvaţi numai anumitor excitaţii. Ochiul are o structură adecvată excitaţiilor luminoase; lumina, avînd intensitatea de numai 1 foton, determină excitarea celulelor vizuale din retină, pe cînd o excitare mecanică pe bulbul ocular necesită o intensitate echivalentă cu milioane de fotoni, pentru a produce senzaţia luminoasă. Tocmai acest exemplu dovedeşte că bulbul ocular are o structură specifică pentru recepţionarea excitaţiilor luminoase, şi nu pentru alte excitaţii.

RECEPTORII CUTANAŢI

Receptorii cutanaţi sînt exclusiv exteroceptori; sînt întîlniţi în următoarele formaţiuni: epiderm, derm şi stratul subcutanat.

În epiderm se găsesc expansiunile nervoase libere şi arborizate ale dendritelor neuronilor senzitivi. În epiderm receptorii îmbracă două forme: reţeaua intraepidermică şi expansiunile iederiforme.

— Reţeaua intraepidermică descrisă de Langerhans (1868) derivă din fibrele nervoase ale dermului. Aceste fibre pierd tecile de înveliş, devenind fibre golaşe, şi pătrund în stratul basal din epiderm. În stratul basal din epiderm, fibrele golaşe (amielinice) formează reţele epidermice ale căror fibre nu se anastomozează (Policard 1934); din ele se desprind fibre foarte fine, care se insinuează între celulele superficiale din epiderm, terminîndu-se prin mici butoni în contact cu celulele epidermice. Reţeaua intraepidermică face parte dintre receptorii de tip III; recepţionează excitaţiile dureroase.

— Expansiunile iederiforme sau meniscurile tactile (menisci tactus) descrise de Merkel (1875) derivă tot din fibrele nervoase ale dermului. Se găsesc în crestele cutanate din apropierea ducturilor sudorifere şi în teaca foliculului pilos. După ce şi-au pierdut tecile învelitoare, fibrele pătrund în stratul bazal din epiderm, unde formează prin ramificare panere concave. În aceste panere se găsesc celule epiteliale senzoriale (celule tactile), voluminoase, ovale şi clare. Din panerele nervoase pornesc fibre care se termină cu butoni între celelalte celule din epiderm.

Expansiunile iederiforme fac parte din receptorii de tip III; ele recepţionează excitaţiile tactile uşoare.

În derm se găsesc mai multe tipuri de receptori:

— Terminaţii libere (corpuscula tactus) cu sau fără teacă de mielină, arborizate, cu aspect de tufă, aşezate în papile; ele se găsesc mai ales în jurul vaselor din papile. Fac parte din receptorii de tip III. Recepţionează excitaţiile tactile uşoare.

— Corpusculii Wagner-Meissner (1852) se găsesc în papilele coriale*. Lungimea lor este de 30—180 microni şi lăţimea de 30—100 microni. Forma lor este eliptică (fig. 607). Structural sînt formaţi din expansiuni nervoase sprijinite de stromă şi învelite de o capsulă. Expansiunile amielinice provin din diviziunea mai multor fibre nervoase; ele au un traiect helicoidal şi se anastomozează între ele, terminîndu-se cu extremităţi lăţite. Între aceste expansiuni se găsesc fibre nervoase extrem de fine (aparatul lui Timofeev-Doghiel). Stroma este constituită din lamele conjunctive şi celule conjunctive. Capsula este subţire şi este formată dintr-o singură lamelă conjunctivo-elastică. Corpusculii Wagner-Meissner pot fi simpli sau polilobaţi. Corpusculii Wagner-Meissner sînt receptori de tipul III, care recepţionează excitaţiile tactile.

---

* Policard (1934) menţionează că nu există papile coriale care să nu conţină terminaţii nervoase libere sau corpusculi Wagner-Meissner.

O varietate de corpusculi Wagner-Meissner sînt corpusculii genitali (fig. 608). Se găsesc în stratul papilar corial al prepuţului, în labiile mici, în clitoris (fig. 609). Au dimensiuni de 150—200 microni şi se deosebesc de corpusculii Wagner-Meissner prin forma lor sferică şi prin numărul extrem de mare de fibre nervoase pe care le conţin. Sînt receptori de tipul III, care recepţionează presiunea redusă.

— Corpusculii Doghiel reprezintă o varietate de corpusculi Wagner-Meissner, avînd o structură asemănătoare acestora. Fibra nervoasă părăseşte corpusculii şi se ramifică, terminîndu-se liber într-o papilă corială. Corpusculii Doghiel sînt receptori de tipul III. Recepţionează excitaţiile tactile.

— Corpusculii Krause au o lungine de 25—100 microni, fiind mai mici decît corpusculii

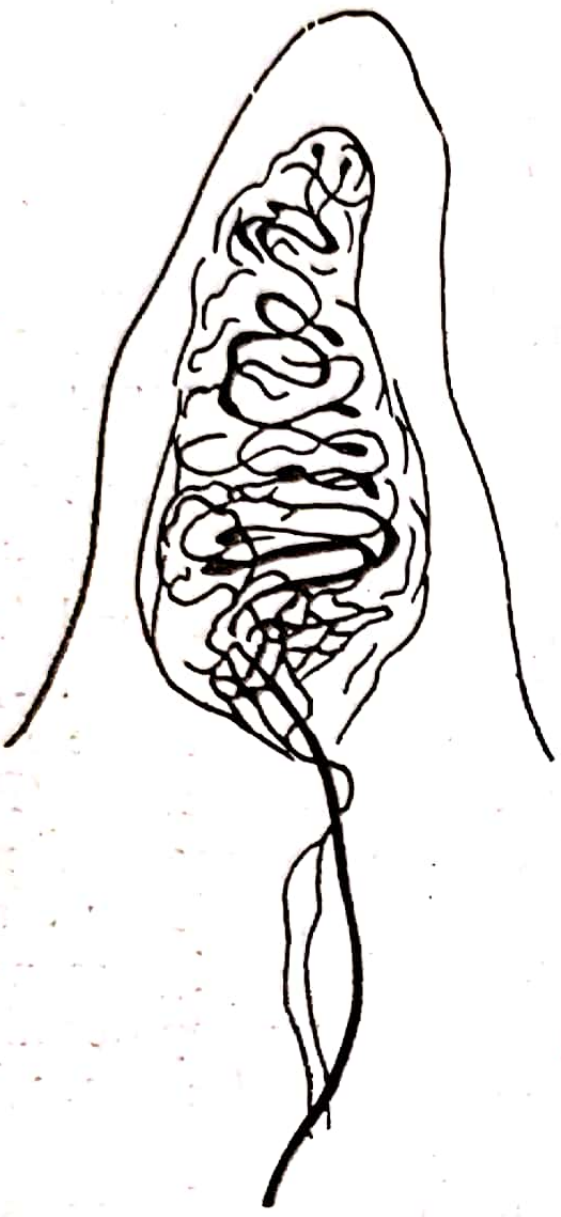

Fig. 607. Corpuscul Wagner-Meissner.

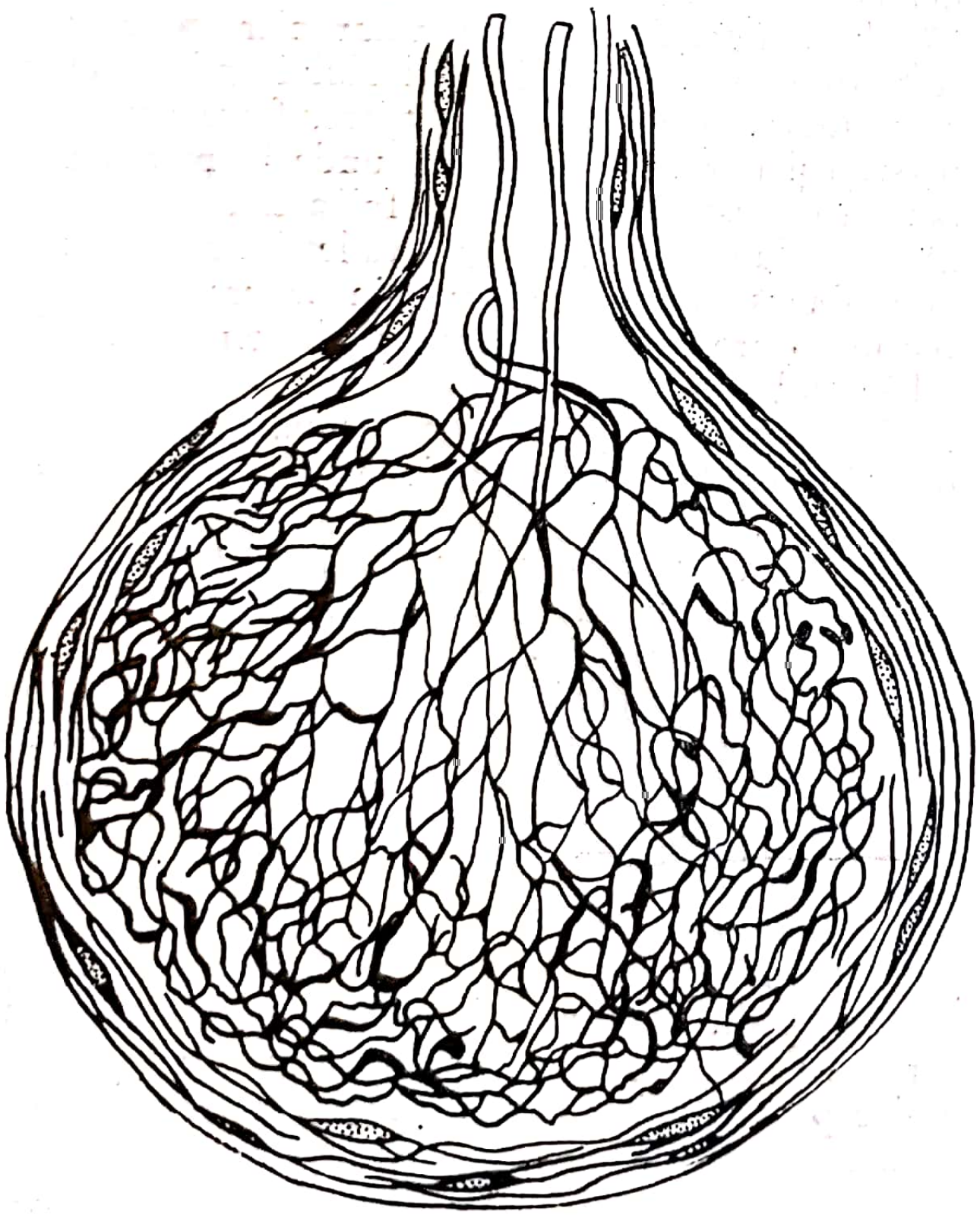

Fig. 608. Corpuscul genital.

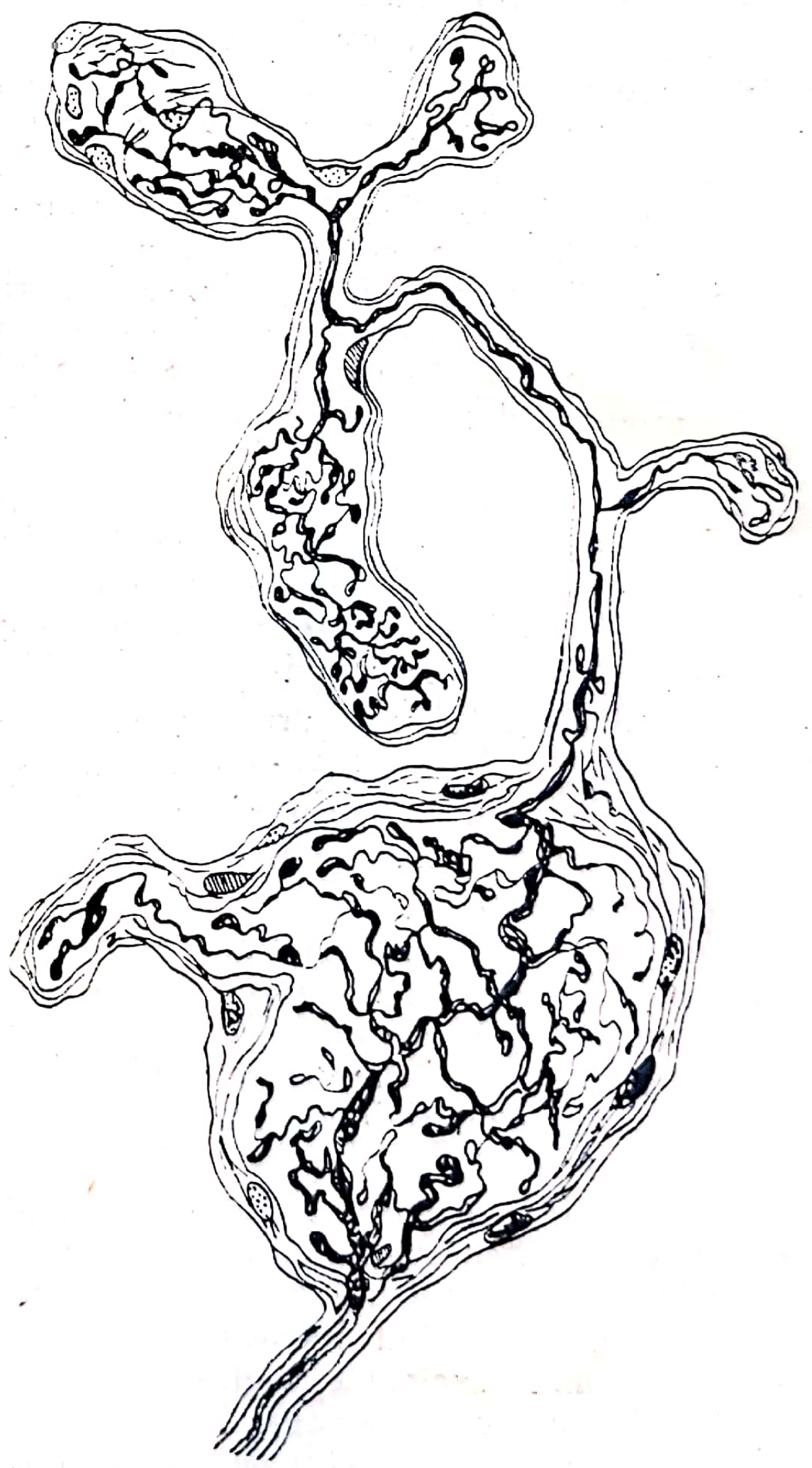

Fig. 609. Corpuscul genital din prepuţul iepurelui.

Wagner-Meissner. Au formă cilindrică sau sferoidală. Capsula este formată din 1—2 lamele conjunctivo-elastice. În interior se găsește o stromă formată din numeroase celule conjunctive și fibre nervoase amielinice puternic ramificate, care formează rețele întinse. Sînt receptori de tipul III. Se pare că recepționează excitațiile termice reci.

În stratul subcutanat se găsesc:

— Corpusculii Vater (1841)-Pacini (1840) (corpuscula lamellosa). Au formă eliptică, cu dimensiunile de 1—5 mm. Se găsesc mai ales la nivelul pulpei degetelor, precum și în organe ale aparatului locomotor și chiar în viscere (fig. 610). Sînt alcătuiți dintr-o capsulă, formată din suprapunerea concentrică a 40—500 lamele fibroelastice. Între lamele se găsesc fibroblaste turtite, de formă poligonală. Lamelele interne și externe sînt subțiri, pe cînd cele mijlocii sînt groase. Fiecare lamelă este formată, la rîndul ei, din fibre interne, longitudinale și externe, circulare. Fibrele sînt unite de substanță intercelulară (Poirier, 1912). În interior se găsește o substanță granuloasă și refringentă formată din țesut conjunctiv fibrilar. În centrul substanței granuloase pătrunde o fibră nervoasă golașe (amielinică), care străbate corpusculul, terminîndu-se la polul opus printr-un mic buton. Fibra nervoasă emite o serie de colaterale în formă de spini; ea este înconjurată de o fibră nervoasă extrem de subțire, care se ramifică în jurul fibrei nervoase centrale, alcătuind, ca și în cazul corpusculului Wagner-Meissner, aparatul lui Timofeev-Doghiel (fig. 611). Se remarcă bogata vascularizație a lamelelor corpusculare. Corpusculul Vater-Pacini este un receptor de tipul III, care recepționează presiunea și tracțiunea exercitată asupra pielii.

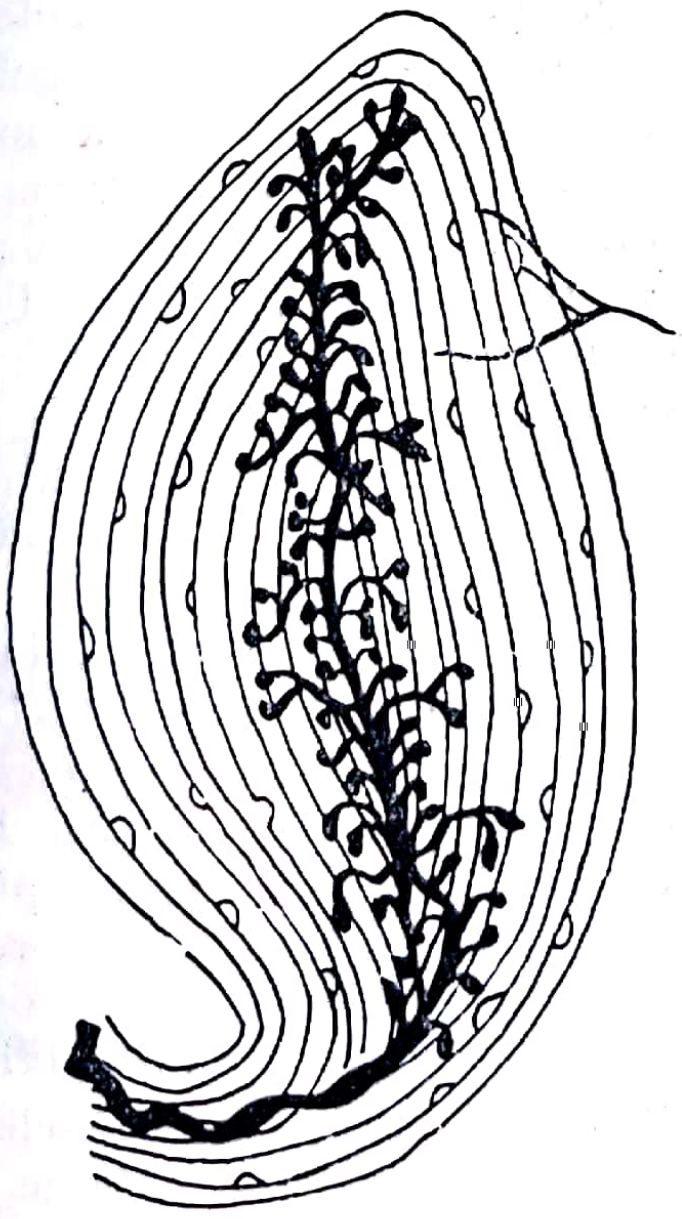

Fig. 610. Corpuscul Vater-Pacini.

— Corpusculii Golgi (1880)-Mazzoni (1881) reprezintă o modificare a corpusculilor Vater-Pacini (fig. 612). Dimensiunile sînt de aproximativ 1 mm. Forma lor este variabilă: fusiformă, cilindrică, ovală. Capsula este formată din 4—5 lamele concentrice. În capsulă se găsește un țesut granulos asemănător cu cel din corpuscula lamel-

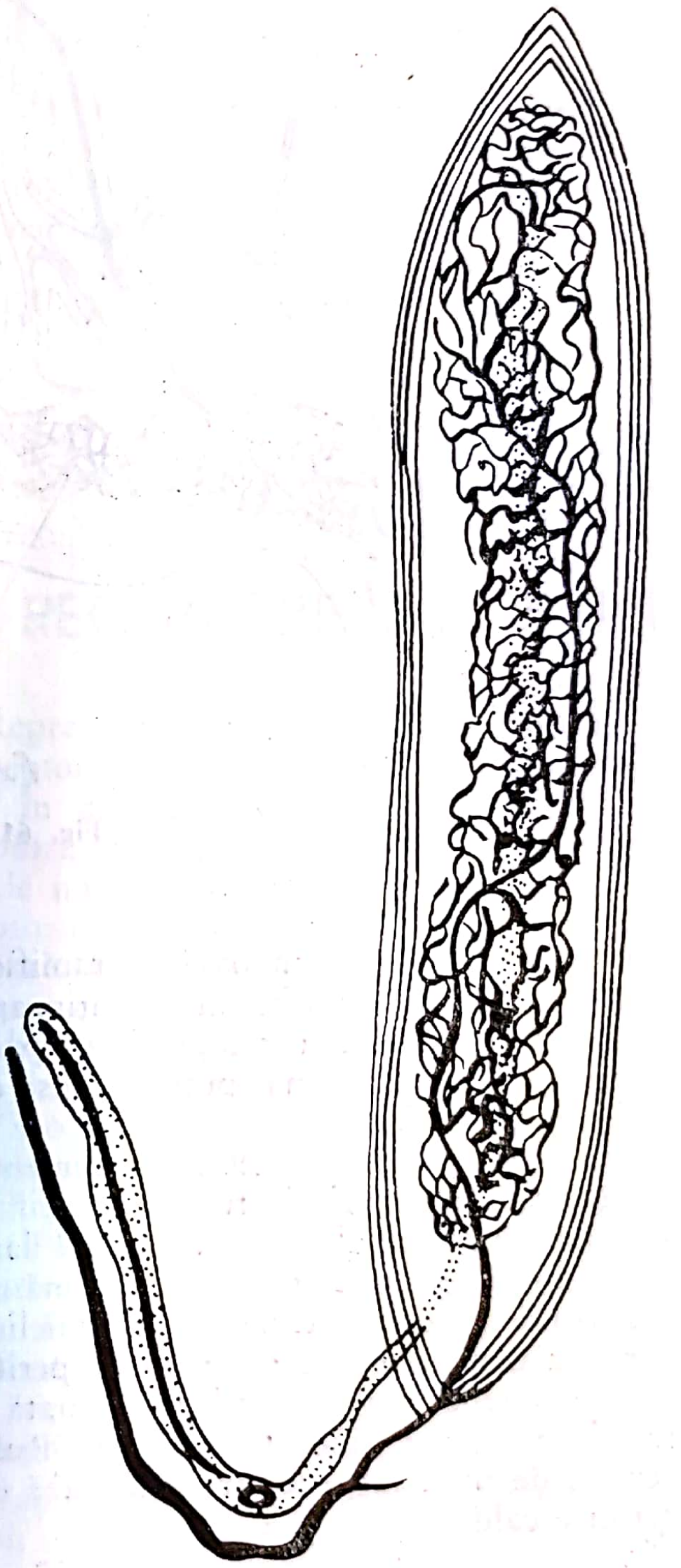

Fig. 611. Corpuscul Vater-Pacini cu aparat Timofeev.

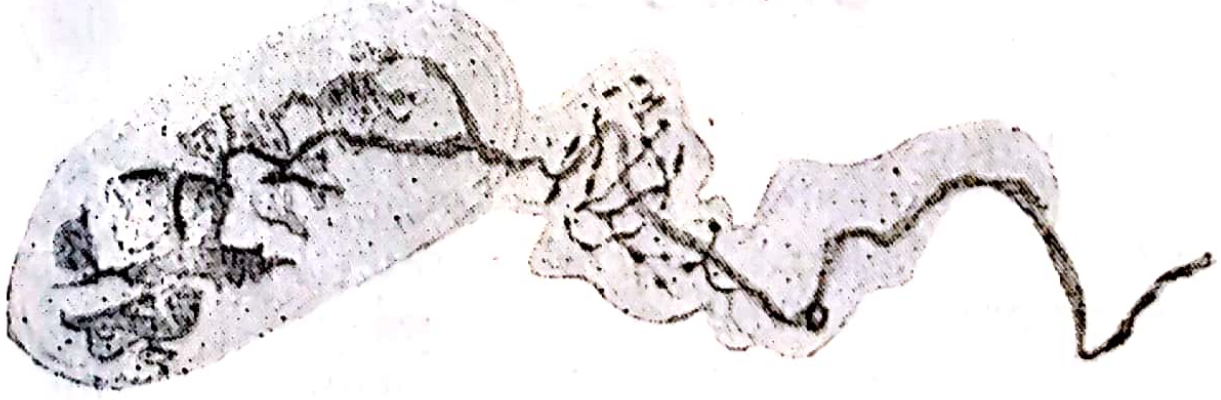

Fig. 612. Corpuscul Golgi-Mazzoni.

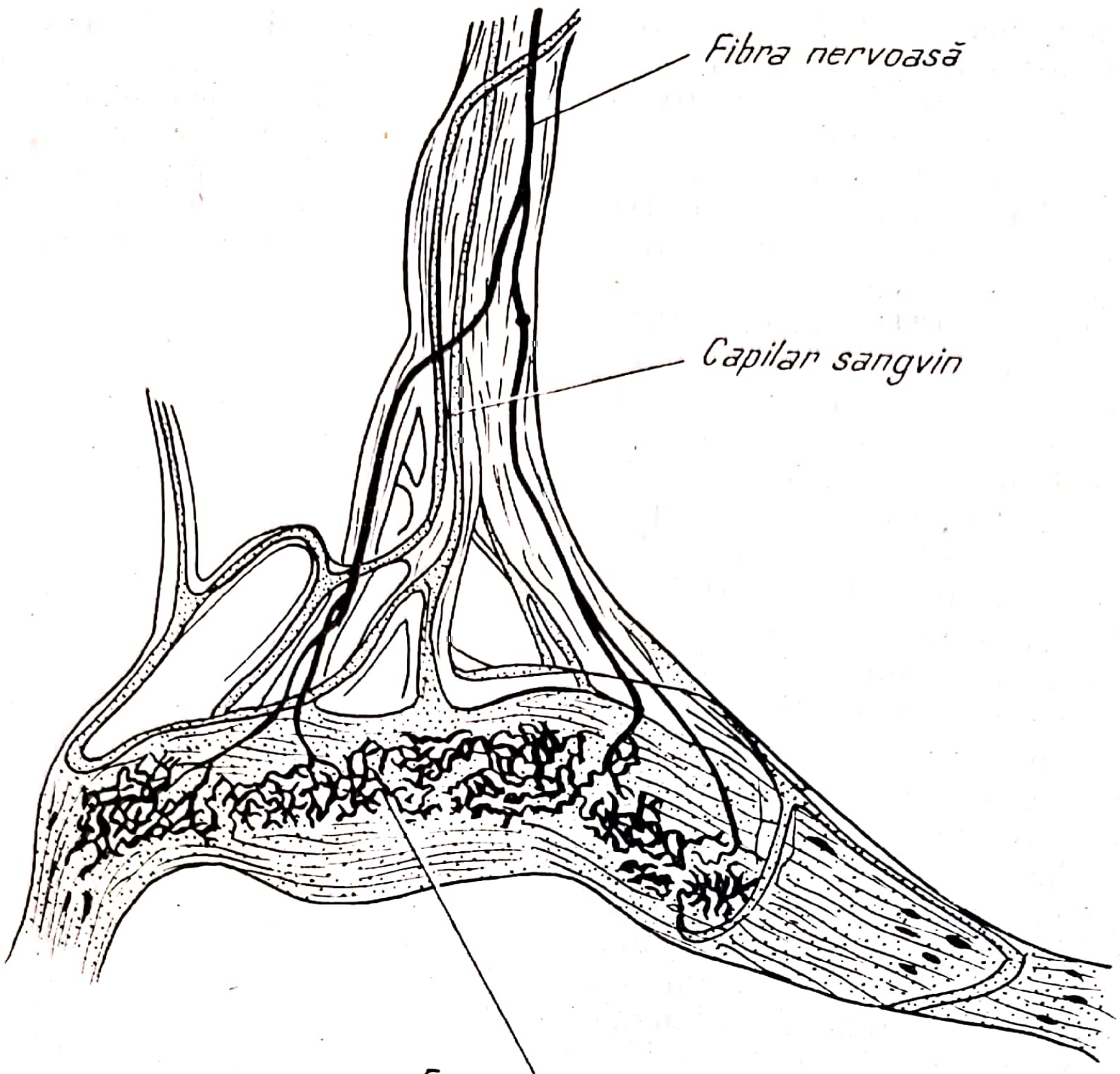

Fig. 613. Corpuscul Ruffini.

losa. Fibra nervoasă este sinuoasă şi ramificată; ramificaţiile se termină prin butoni. Conţin aparatul lui Timofeev-Doghiel. Sînt receptori de tipul III, care recepţionează presiuni mai puţin intense decît corpusculii Vater-Pacini.

— Corpusculii Ruffini (1891) au dimensiuni de 0,25—2 mm. Au formă de fus sau de cilindru (fig. 613). Capsula este alcătuită din 3—4 lamele concentrice. În interior se găseşte o stromă conjunctivo-elastică şi o fibră nervoasă amielinică, care formează o reţea nervoasă fină. La periferia stromei se găseşte o reţea secundară formată din fibre nervoase foarte fine. Corpusculii Ruffini sînt receptori de tipul III, care recepţionează excitaţiile termice calde.

PROPRIOCEPTORII

În organele aparatului locomotor se găsesc exclusiv proprioceptori. Aceştia recepţionează contracţia şi întinderea muşchilor, tracţiunea exercitată asupra tendoanelor, presiunea şi tracţiunea exercitate asupra capsulelor, ligamentelor, periostului şi osului. Toate formaţiunile aparatului locomotor, exceptînd cartilagiile articulare (care nu au nervi), conţin proprioceptori.

Receptorii organelor locomotoare îmbracă diferite aspecte morfologice:

— Fusul neuromuscular (fig. 614) este un receptor specific pentru fibra musculară striată. Este format din mai multe fibre musculare striate, foarte subţiri, care pierd structura miofibrilară. Aceste fibre sînt învelite într-o capsulă proeminentă, alcătuită din 4—8 lamele colagene, care dau forma de fus acestei formaţii. Fibrele nervoase care pătrund sub această capsulă sînt amielinice şi se aşază în formă de spirală în jurul fibrelor musculare menţionate. De la fusul neuromuscular pleacă fibre nervoase groase, care asigură conducerea rapidă a influxului nervos în realizarea reflexelor de alungire (miotatic). Fusul neuromuscular este un receptor de tipul III.

— Terminaţiunile nervoase în buchet, caracteristice muşchiului striat, sînt aşezate lîngă fusul neuromuscular. De la acest receptor pleacă fibre nervoase subţiri, care asigură conducerea lentă a influxului nervos cu realizarea reflexelor de flexie (de apărare). Sînt receptori de tipul III.

— Palişadele nervoase sau organele nervoase musculotendinoase (Golgi) sînt situate la limita dintre muşchi şi tendoane; sînt formaţiuni incap-

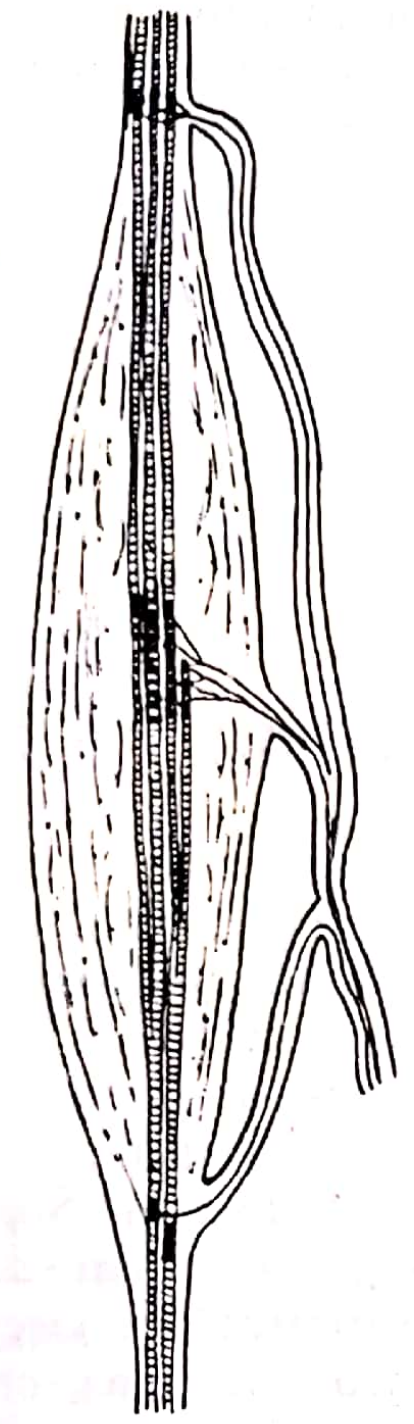

Fig. 614. Structura fusului neuromuscular.

sulate, fusiforme. În interior se găsesc una sau mai multe fibre nervoase senzitive, ramificate. Ramificațiile pierd teaca de mielină și formează o rețea fibrilară delicată. Sînt receptori de tipul III, cu rol în frînarea contracției.

— Receptorii cu terminații în ghem sînt receptori liberi de tipul III. Sînt situați în capsula articulară și în ligamente.

— Receptorii cu terminații libere (corpuscula articularia), arborizați, sînt receptori de tipul III. Sînt situați în capsula articulară, în ligamente, în plica sinovială, în septele conjunctive ale perimisiului muscular și în pereții vaselor care irigă oasele [*]. În rezumat distingem:

1) Corpusculii ovoidali Nicolaidini sînt receptori de tipul III, asemănători cu corpusculii Wagner-Meissner. Sînt situați în plicile sinoviale. 2) Corpusculii Vater-Pacini se găsesc în capsule, ligamente, în septele conjunctive ale perimisiului muscular, în tendoane, în periost și în pericondru. 3) Corpusculii Golgi-Mazzoni se găsesc în capsule, ligamente și în tendoane. 4) Corpusculii Ruffini se găsesc în capsule, ligamente, periost și pericondru. 5) Corpusculii Krause se găsesc în capsula articulară.

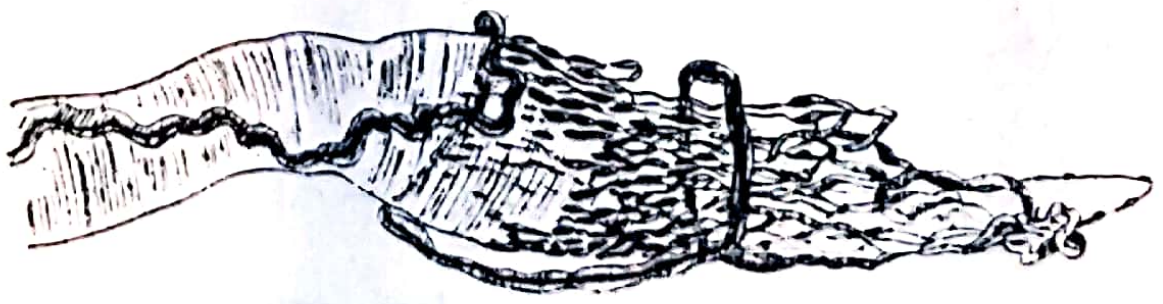

Fig. 615. Receptor din tendonul mușchiului.

Din datele de mai sus reiese bogata și variata inervație senzitivă a organelor aparatului locomotor. În mușchii striați se găsesc: fusul neuromuscular, terminațiile nervoase în buchet, organele nervoase musculotendinoase, receptorii liberi arborizați și corpuscula lamellosa (Vater-Pacini).

În tendoane se găsesc: organele nervoase musculotendinoase, corpusculii Vater-Pacini și Golgi-Mazzoni. În capsula articulară se găsesc: terminații libere în ghem, terminații libere arborizate, corpusculi Vater-Pacini, Golgi-Mazzoni, Ruffini și Krause. În ligamente se găsesc: terminații libere în ghem, terminații libere arborizate, corpusculi Vater-Pacini, Golgi-Mazzoni și Ruffini. În plica sinovială se găsesc: terminații libere arborizate și corpusculi ovoidali Nicolaidini. În periost și pericondru se găsesc: corpusculi Vater-Pacini și Ruffini. În pereții vaselor oaselor se găsesc terminații libere arborizate.

RECEPTORII GUSTATIVI

Reprezentați prin caliculi gustatorii, sînt exteroceptori de contact. Pentru ca alimentele introduse în cavitatea bucală să poată excita acești receptori, trebuie să fie dizolvate; substanțele coloidale nu formează soluții adevărate și nu excită receptorii gustativi. Corpusculii gustativi recepționează excitațiile amare, dulci, acre și sărate. Se pare că acești corpusculi sînt specializați pentru diferitele excitații. Caliculii gustatori sînt situați în papilele linguale, precum și în mucoasa care acoperă buzele, gingiile, obrajii, palatul moale și palatul dur. Rolul cel mai important îl au caliculii gustatorii din limbă, fiind cei mai numeroși. Papilele linguale care adăpostesc mugurii gustativi sînt: papilele valate, fungiforme și foliate. Papilele valate se găsesc pe dosul limbii, ocupînd regiunea V-ului lingual. Caliculii gustatorii sînt așezați la nivelul șanțului circular care înconjură baza unei papile valate.

Papilele fungiforme sînt răspîndite pe dosul limbii și pe marginea limbii. Caliculii gustatori sînt așezați pe suprafața acestor papile.

Papile foliate se găsesc pe marginea limbii (treimea posterioară). Caliculii gustatorii sînt așezați în șanțurile determinate de aceste papile. Caliculii gustatorii au formă ovoidă, cu lungimea de 80 microni și grosimea de 40 microni. Extremitatea lor superficială privește suprafața mucoasei; la acest nivel, mucoasa prezintă un mic orificiu, numit por gustativ. Extremitatea profundă a corpusculilor se află pe membrana bazală a mucoasei.

---

[*] În oase nu s-au putut pune în evidență receptori.

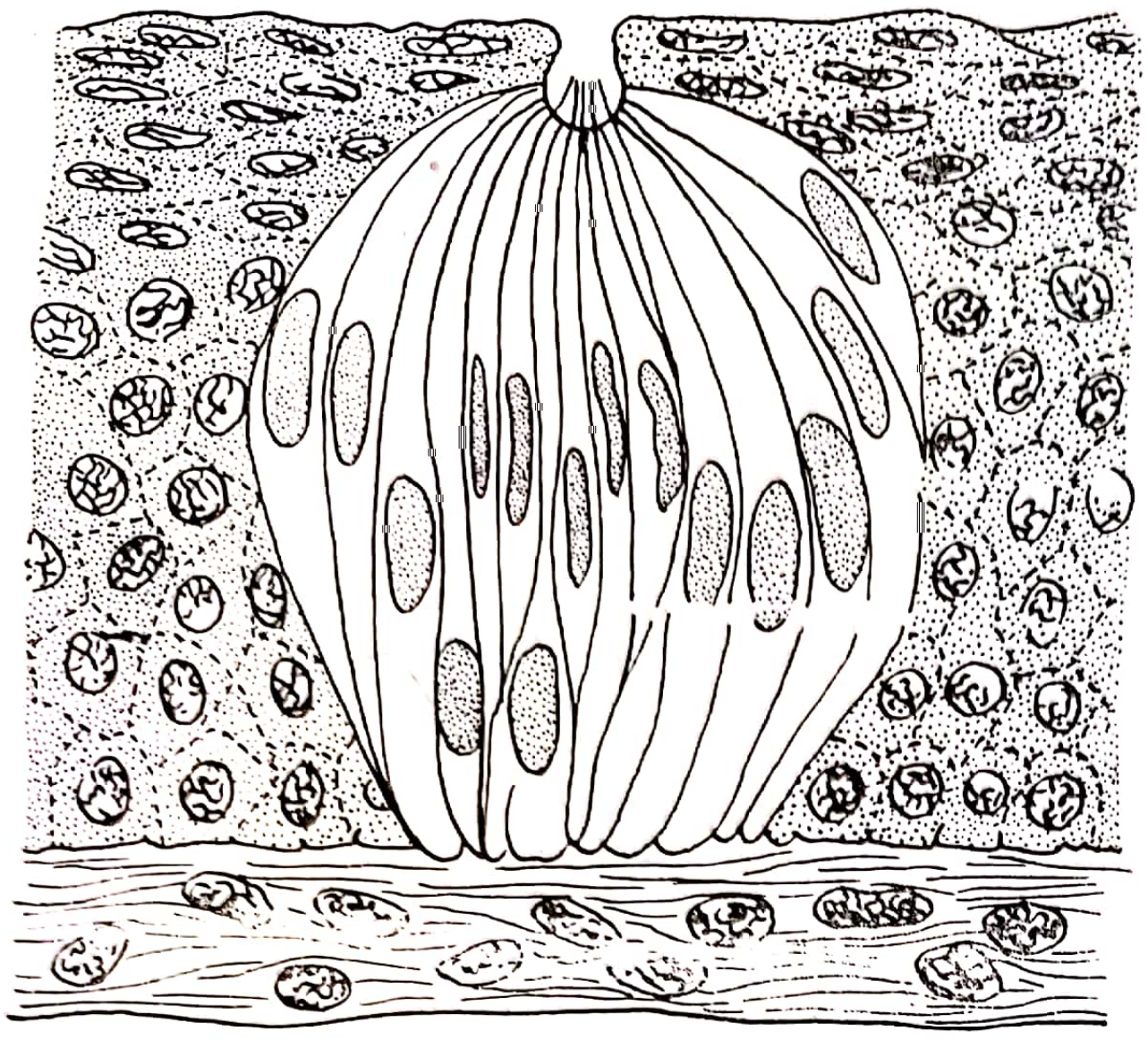

Fig. 616. Mugur gustativ din papilele foliale ale iepurelui.

Formaţiunile gustative sînt alcătuite din celule de susţinere şi celule senzoriale (fig. 616). Celulele de susţinere sînt celule epiteliale alungite, dispuse la periferia formaţiunii, în aşa fel încît dau corpusculilor o formă de butoiaş. Celulele de susţinere reprezintă doagele butoiaşului. Celulele senzoriale, de natură epitelială (în număr de 4—5) sînt aşezate în axul calicelui gustativ; au formă de fus şi conţin un nucleu. Extremitatea lor superficială este prevăzută cu cîte un cil gustativ care pătrunde în porul gustativ (porus gustatorius) al mucoasei. Extremitatea profundă a celulelor senzoriale (gustative) este aşezată pe membrana bazală a mucoasei.

La nivelul extremităţii profunde, formaţiunea gustativă prezintă un plex nervos (plex subgemal), din care se desprind fibre nervoase. O parte din aceste fibre învelesc corpusculul (plex perigemal), iar altele pătrund în corpuscul, unde formează un plex intragemal în raport cu celulele senzoriale (gustative) (fig. 617).

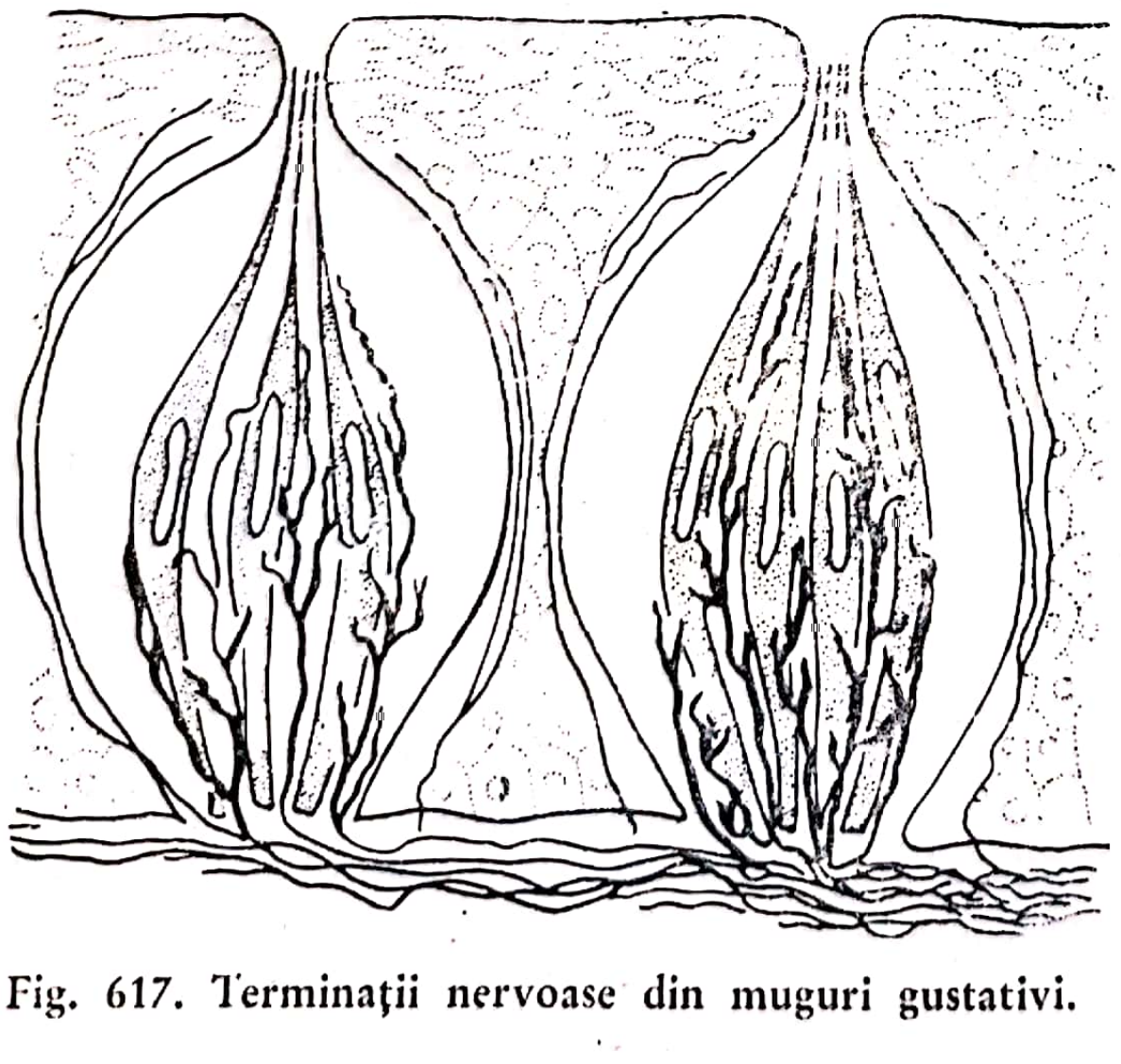

Fig. 617. Terminaţii nervoase din muguri gustativi.

Excitaţiile recepţionate de celulele gustative se transmit prin aceste fibre senzitive sistemului nervos central. Plexul intragemal recepţionează şi transmite excitaţii de altă natură decît cele gustative: tactile, termice şi chiar olfactive.

RECEPTORII OLFACTIVI

Sînt exteroceptori de contact (tip. I). Pentru ca substanţele odorante să poată excita receptorii olfactivi, ele trebuie să sufere transformări fizicochmice la nivelul foselor nazale. Omul este microosmatic; receptorii olfactivi nu recepţionează excitaţiile de mică intensitate. Suprafaţa olfactivă, la om, este reprezentată doar de mucoasa pituitară, care are o suprafaţă de circa 2,5 cm^2 pentru fiecare fosă şi acoperă lama cribroasă a osului etmoid, concha nazală superioară şi partea superioară din septul nasului; receptorii olfactivi sînt dispuşi în această mucoasă. Receptorul olfactiv este alcătuit din celule de susţinere şi celule olfactorii (fig. 618).

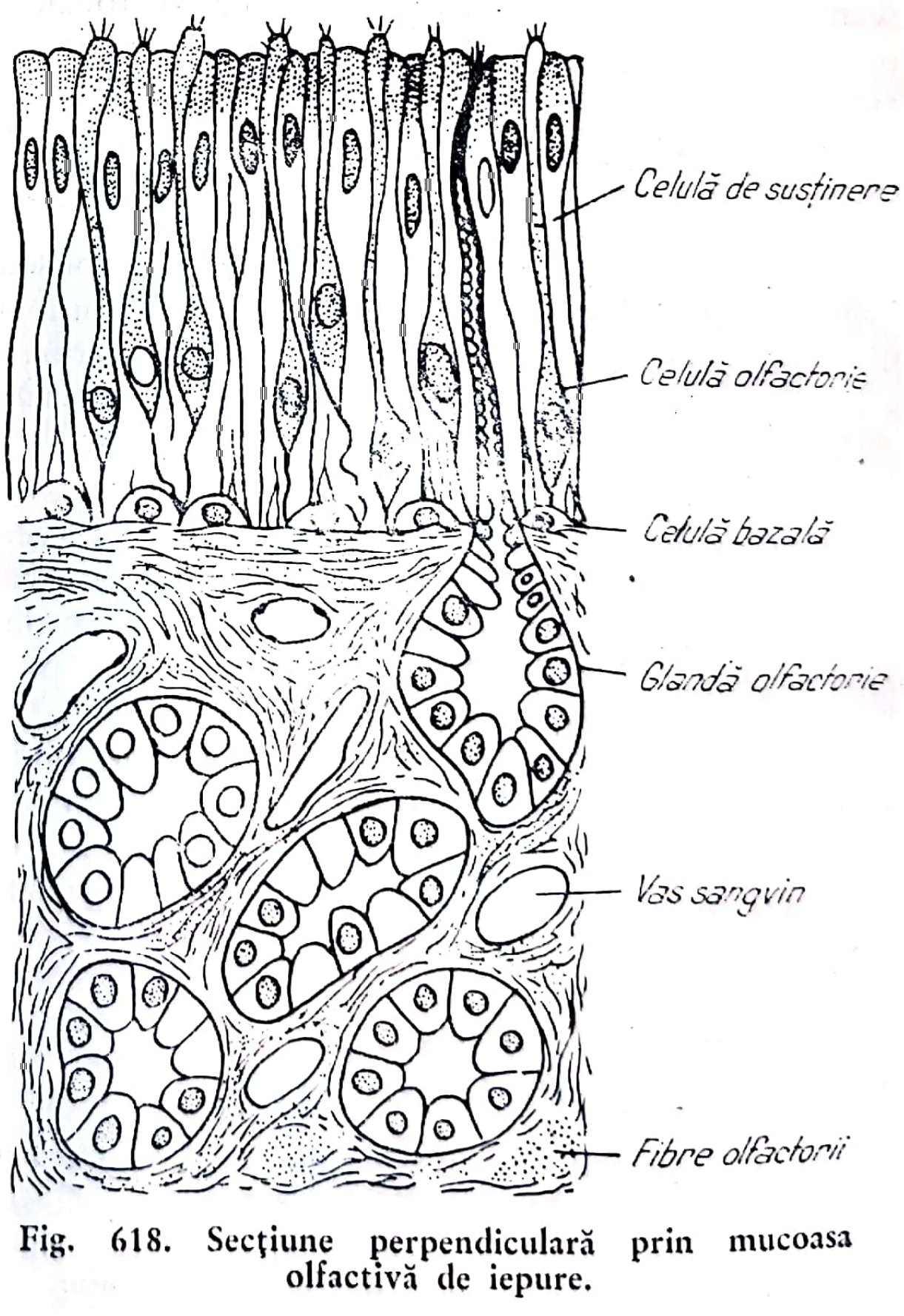

Fig. 618. Secţiune perpendiculară prin mucoasa olfactivă de iepure.

Celulele de susținere sînt de natură epitelială. Sînt celule alungite, care conțin cîte. un nucleu așezat la nivelul extremității superficiale a celulei. Aceste celule prezintă o extremitate profundă, care se află pe celulele bazale ale mucoasei pituitare, și o extremitate superficială prevăzută cu un platou refringent, care leagă celulele între ele, constituind membrana limitantă externă.

Celulele olfactorii, așezate între celulele de susținere, sînt celule alungite, fusiforme, care conțin cîte un nucleu apropiat de extremitatea profundă a celulei. Celulele olfactorii sînt de natură neurosenzorială, avînd cîte o prelungire dendritică și alta axonică.

Dendrita se desprinde de pe extermitatea superficială a celulei și se îndreaptă spre suprafața mucoasei pituitare, unde se termină printr-o umflătură (buton olfactiv). Din butonul olfactiv se desprind 6—8 cili (cilii olfactivi). În cili se găsesc granulații osmiofile care ar avea rol în recepționarea excitațiilor odorante (Vinnikov).

Axonul se desprinde de pe extremitatea profundă a celulei, străbate grosimea mucoasei, trece prin orificiile lamei cribroase etmoidale și se termină în bulbul olfactor, care ține de creer. În bulbul olfactor, axonul se arborizează în jurul celulelor mitrale, cu care intră în sinapsă.

Celulele olfactorii, cu prelungirile lor, recepționează și în același timp transmit sub formă de influx nervos excitațiile olfactive. Se deosebesc net de celulele senzoriale adevărate (celula gustativă, auditivă etc.), care au rolul exclusiv de a recepționa excitațiile, fără să le transmită sub formă de influx nervos.

INTEROCEPTORII

În viscere se găsesc *interoceptori.* Aceștia fac parte, fără excepție, din categoria receptorilor de tipul III, putînd fi incapsulați sau neincapsulați. Interoceptorii recepționează excitațiile produse de variația tensiunii lichidelor interne (presoceptori), de variația presiunii osmotice (osmoceptori), de variația compoziției chimice (chemoceptori), de distensia produsă la nivelul unor organe (baroceptori). Unii autori presupun și existența receptorilor dureroși (algoceptori). Dacă ținem însă seama de obiecțiile lui Danielopulu, nu există receptori speciali pentru recepționarea excitațiilor dureroase; excitațiile puternice, de orice natură, produc senzații dureroase.

Experiențele fiziologice dovedesc existența preso-, osmo-, chemo- și baroceptorilor. Morfologic este, în schimb, imposibil să se clasifice receptorii după aspectul terminațiilor. Încercările de a considera anumite forme de receptori ca presoceptori, iar altele ca osmoceptori etc. nu au nici o bază reală. Trebuie să admitem că, indiferent de aspectul morfologic al receptorilor, ei recepționează excitațiile în raport cu diferitele lor condiții de producere. Singurul criteriu care poate elucida, în parte, natura receptorilor este localizarea și raportul lor cu diferitele țesuturi. Astfel, receptorii din pereții vaselor, indiferent de aspectul lor morfologic, recepționează variațiile compoziției chimice a sîngelui (chemoceptori) și variațiile tensiunii arteriale (presoceptori); receptorii din organele parenchimatoase, din seroasele viscerale, din dura mater etc., recepționează variațiile compoziției chimice, presiunea exercitată de lichidul interstițial, tracțiunea exercitată asupra organului.

Interoceptorii pot lua, din punct de vedere morfologic, diferite forme:

a) Receptorii liberi care pot îmbrăca, la rîndul lor, aspectul unor: 1) Arborizații libere difuze. La extremitatea arborizațiilor, care ocupă uneori teritorii mari, se găsesc umflături care iau diferite forme: butoni, inele, meniscuri, măciuci, panere, rachete etc. Acești receptori au fost descriși în aproape toate organele interne. 2) Arborizații libere circumscrise, care ocupă un teritoriu limitat. Acești receptori se termină în buchete, gheme, rețele. Au fost descriși în aproape toate organele interne.

b) Receptorii incapsulați sînt legați de recepționarea excitațiilor produse prin presiunea, distensiunea și tracțiunea exercitată de unele organe sau țesuturi. Acești receptori sînt, de obicei, de tipul Vater-Pacini. Răspîndirea lor este limitată: au fost descriși în pericard (Smirnov), diafragma selară (Collin), peritoneu, pleură (Collin), mezenter, vezica urinară (Stöhr și Vorobiev), pancreas (I. T. Niculescu), albugineea testicului (Vaida).

VASCULARIZAŢIA ENCEFALULUI

ARTERELE CREIERULUI (aa. cerebri)

Encefalul este irigat de ramuri directe sau indirecte ale arterelor carotide interne şi ale arterelor vertebrale. Înainte de a pătrunde în substanţa cerebrală, cele două artere carotide interne, împreună cu artera bazilară rezultată din unirea arterelor vertebrale stabilesc între ele un sistem de anastomoze scurte, care realizează cercul arterial cerebral (poligonul lui Willis).

Din acest cerc arterial pleacă o serie de ramuri care se distribuie encefalului şi trunchiului cerebral.

ARTERA CAROTIDĂ INTERNĂ (a. carotis interna)

După perforarea durei mater medial de apofiza clinoidă anterioară, artera carotidă internă se îndreaptă posterior, trecînd pe sub nervul optic şi apoi printre nervii optic şi oculomotor. După ce dă artera oftalmică se apropie mai mult de baza creierului, emiţînd ramurile ei cerebrale:

a) *Artera cerebrală anterioară* (a. cerebri anterior) ia naştere din artera carotidă internă la

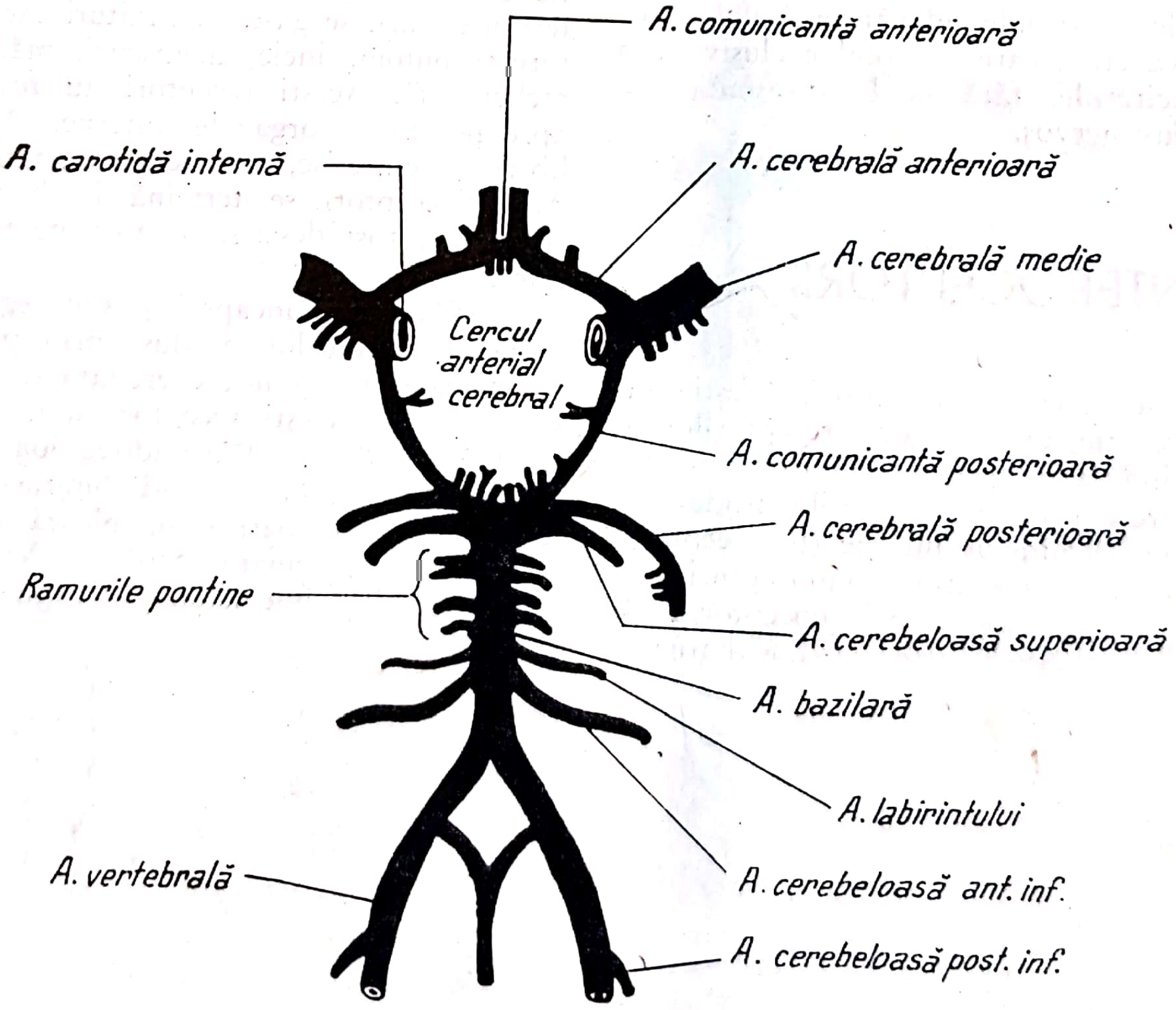
A. comunicantă anterioară
A. carotidă internă
A. cerebrală anterioară
A. cerebrală medie
Cercul arterial cerebral
A. comunicantă posterioară
A. cerebrală posterioară
Ramurile pontine
A. cerebeloasă superioară
A. bazilară
A. labirintului
A. vertebrală
A. cerebeloasă ant. inf.
A. cerebeloasă post. inf.

Fig. 619. Cercul arterial al lui Willis.

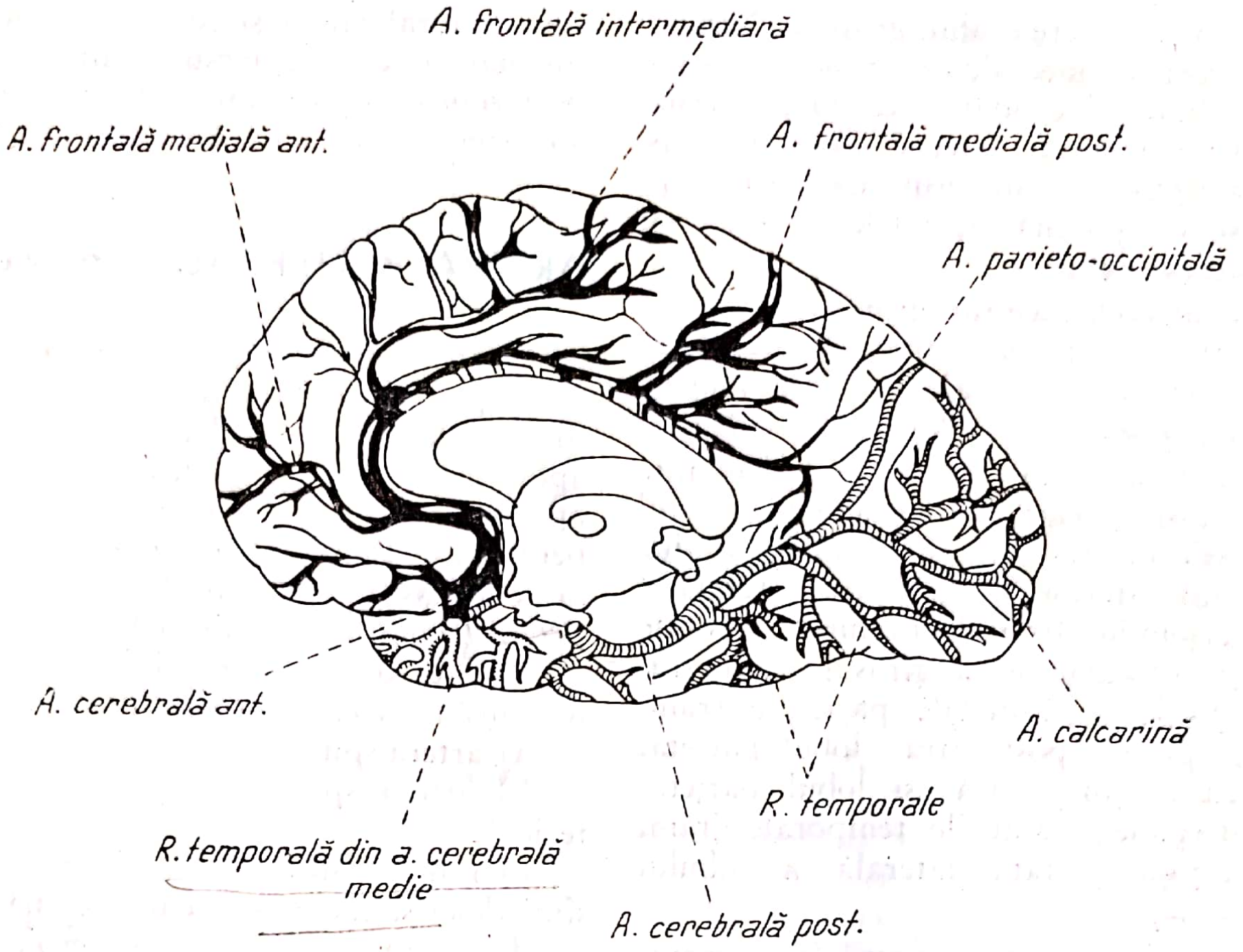

Fig. 620. Teritoriul de distribuție al arterei cerebrale anterioare (în negru), al cerebralei mijlocii (punctat) și al arterei cerebrale posterioare (hașurat). Fața medială a emisferei cerebrale.

nivelul capătului medial al șanțului lateral al creierului. Trece deasupra nervului optic spre fisura longitudinală a creierului, apropiindu-se de artera de partea opusă. Între cele două vase există o anastomoză transversală, lungă doar de 3—5 mm, uneori dublă, numită *artera comunicantă anterioară* (a. communicans anterior). În continuare, cele două artere cerebrale anterioare merg paralel în fisura cerebrală longitudinală, înconjură genunchiului corpului calos și trec de-a lungul feței mediale pînă la extremitatea posterioară a acestei formațiuni, unde se anastomozează cu artera cerebrală posterioară.

Artera cerebrală anterioară dă umătoarele ramuri colaterale (fig. 620):

Ramurile centrale (rami centrales), care iau naștere din segmentul inițial al arterei cerebrale anterioare, sînt vase mici, care pătrund prin substanța perforată anterioară și prin lama terminală.

Aceste ramuri irigă rostrul corpului calos, septum pellucidum, partea anterioară a putamenului și capul nucleului caudat.

Ramurile corticale (rami corticales) sînt denumite după zonele în care se distribuie: ramurile orbitale (rami orbitales) irigă fața orbitală a lobului frontal (gyrus rectus în special) și lobul olfactiv; ramurile frontale (rami frontales) vascularizează corpul calos, cingulum, girusul orbital medial și lobulul paracentral; unele ramuri ajung la girusul frontal superior, girusul frontal mijlociu și girusul precentral; ramurile parietale (rami parietales) se distribuie la precuneus și la fața laterală învecinată a hemisferei.

b) *Artera cerebrală medie* (a. cerebri media) sau artera sylviană se prezintă ca o continuare a carotidei interne în interiorul șanțului lateral, unde trece pe suprafața insulei, la care nivel se împarte în următoarele ramuri (fig. 621):

Ramurile centrale (rami centrales) sînt vase mici ieșite din porțiunea incipientă a arterei cerebrale medii. Ele străbat substanța perforată ante-

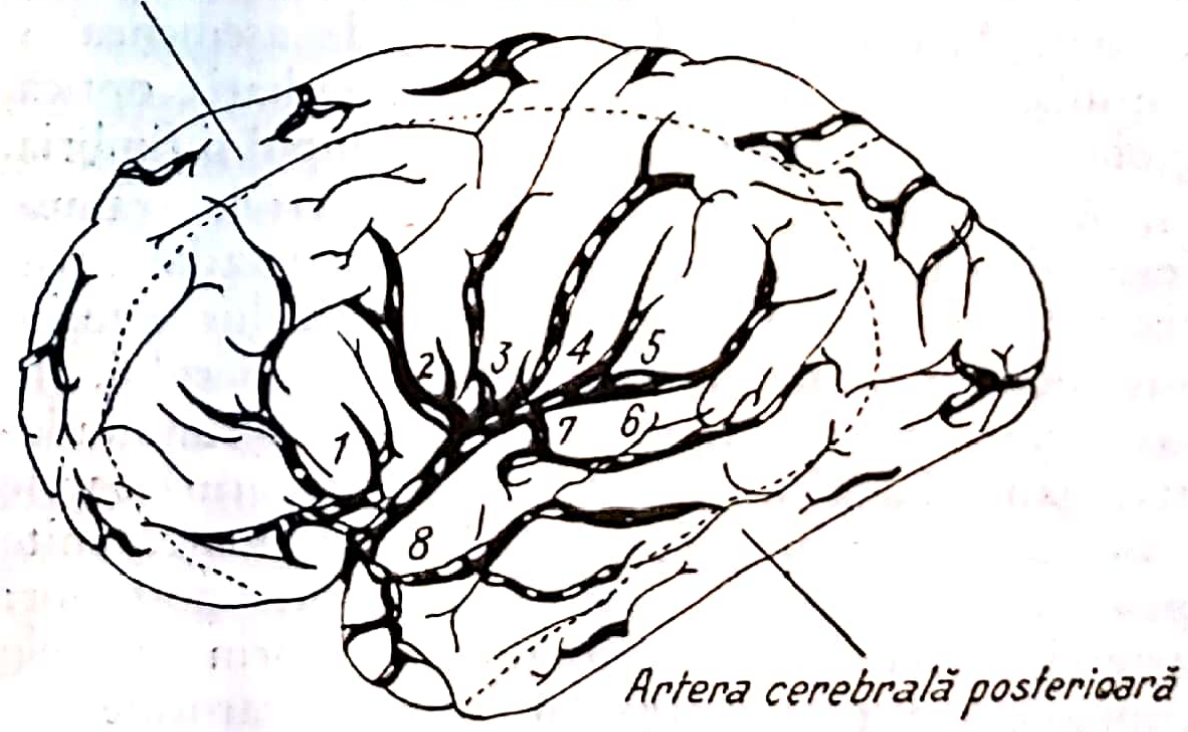

Fig. 621. Teritoriul de distribuție al arterei cerebrale medii separat prin linii întrerupte de teritoriul arterei cerebrale anterioare și arterei cerebrale posterioare:
1, 2, 3 — ramuri frontale; *4, 5* — ramuri parietale; *6, 7, 8* — ramuri temporale.

rioară şi se distribuie creierului grupate într-un: 1) grup lenticulostriat medial, care trece prin nucleul lentiform, nucleul caudat şi capsula internă; 2) un grup lenticulostriat lateral, care trece pe faţa laterală a nucleului lentiform, apoi prin capsula internă şi se termină în nucleul caudat şi 3) un grup lenticulooptic.

Una dintre arterele acestui grup, de grosime mai mare şi care se rupe mai frecvent în cursul accidentelor vasculare cerebrale, a fost numită „artera hemoragiei cerebrale" (Charcot).

Ramurile corticale (rami corticales), denumite după aria pe care o irigă, se distribuie în felul următor: ramurile orbitale (rami orbitales) se duc la girusul frontal inferior şi la partea laterală a feţei orbitale a lobului frontal; ramurile frontale (rami frontales) vascularizează girusul precentral şi cel frontal mijlociu; ramurile parietale (rami parietales) irigă girusul postcentral, lobul parietal superior (partea lui inferioară) şi lobul parietal inferior (în întregime); ramurile temporale (rami temporales) se duc la faţa laterală a lobului temporal.

c) *Artera comunicantă posterioară* (a. communicans posterior) se îndreaptă spre îndărăt, trecînd pe deasupra nervului oculomotor; se anastomozează cu artera cerebrală posterioară, ieşită din artera bazilară, variabilă ca volum şi loc de emergenţă. Artera comunicantă posterioară dă o serie de ramuri centrale subţiri care, alături de ramuri similare ieşite din artera cerebrală posterioară, străbat substanţa perforată posterioară pentru a se distribui porţiuni mediale a talamusului şi pereţilor ventriculului al treilea.

d) *Artera choroidiană* (a. choroidea), denumită de Sterzi artera arhipaliului, este o ramură mică care merge posterior peste uncus şi tractul optic şi, ajunsă lîngă baza pedunculului cerebral, îi dă acestuia cîteva ramuri fine. În continuare, se îndreaptă lateral, trecînd pe lîngă corpul geniculat lateral (pe care-l irigă), şi intră în cornul inferior al ventriculului lateral, terminîndu-se în plexul coroid. Artera choroidiană irigă, de asemenea, şi capsula internă (braţul posterior), radiaţia optică, globus pallidus, tractul optic, hipocampul şi fimbria.

Anastomozele formate de diversele ramuri ieşite din arterele carotide interne şi bazilară realizează un cerc arterial cerebral (circulus arteriosus cerebri), situat pe faţa bazală a creierului, înconjurînd chiasma optică şi regiunea infundibulotuberiană. La alcătuirea lui iau parte următoarele vase: anterior: arterele cerebrale anterioare, unite prin artera comunicantă anterioară; posterior: arterele cerebrale posterioare, unite prin arterele comunicante posterioare cu arterele carotide interne.

Artera bazilară închide posteromedian acest cerc arterial anastomatic, cale de supleanţă între cele trei mari trunchiuri arteriale ale encefalului. Din porţiunile caudală şi orală ale cercului arterial cerebral iau naştere mici ramuri care pătrund imediat în creier; acestea sînt grupate în ramuri posteromediale şi ramuri anteromediale, care sînt vase terminale.

ARTERA VERTEBRALĂ (a. vertebralis)

Artera vertebrală, după ce intră în gaura mare a occipitalului, străbate dura mater şi arahnoida, urcă anterior de rădăcina nervului hipoglos şi apoi, trecînd pe dinaintea măduvei prelungite, se apropie din ce în ce mai mult de linia mediană, pentru ca, ajunsă la marginea inferioară a punţii, să se unească cu vasul de partea opusă, formînd *artera bazilară* (a. basilaris) (fig. 619).

Înainte de a se uni, artera vertebrală dă naştere următoarelor ramuri destinate nevraxului:

a) artera spinală anterioară (a. spinalis anterior);

b) artera spinală posterioară (a. spinalis posterior);

c) ramuri spinale (rami spinales) (toate trei sînt descrise la vascularizaţia măduvei spinării);

d) artera cerebeloasă posteroinferioară (a. cerebelli inferior posterior).

Artera cerebeloasă posteroinferioară (a. cerebelli inferior posterior), deşi este ramura cea mai groasă a arterei vertebrale, poate lipsi în 24% din cazuri. Locul ei de emergenţă este vecin olivei bulbare pe care artera cerebeloasă posteroinferioară o înconjură pentru a urca pe dinapoia rădăcinilor nervilor glosofaringian şi vag. Ajunsă în dreptul şanţului bulbopontin, trece de-a lungul marginii inferolaterale a ventriculului al patrulea şi la valecula cerebelului se divide într-o ramură medială şi o ramură laterală.

Ramura medială merge posterior între hemisfera cerebeloasă şi vermisul inferior, pe care-i irigă.

Ramura laterală se distribuie feţei inferioare a hemisferei şi se anastomozează cu arterele cerebeloasă anteroinferioară şi cerebeloasă superioară, ramuri ale arterei bazilare.

Ramurile colaterale ale arterei cerebeloase posteroinferioare se distribuie măduvei prelungite, la plexurile coroide ale ventriculului al patrulea, iar o ramură ajunge la nucleul dinţat al cerebelului. Din măduva prelungită, artera cerebeloasă posteroinferioară irigă zonele situate dorsal de nucleul olivar inferior şi lateral de nucleul hipoglosului; în aceste zone sînt incluse şi nucleul tractului spinal al trigemenului şi tracturile spinotalamice.

ARTERA BAZILARĂ (a. basilaris)

Este situată în şanţul bazilar al punţii. Poate fi dublată o parte din traiectul ei. Ajunsă la partea superioară a punţii, dă de fiecare parte următoarele ramuri:

a) *Artera cerebeloasă anteroinferioară* (a. cerebelli inferior anterior) ia naştere din segmentul de început al arterei bazilare şi merge lateral şi dorsal, ocolind floculul pentru a se termina în zona anterolaterală a feţei inferioare a cerebelului, unde se anastomozează cu artera cerebeloasă posteroinferioară, ramură a arterei vertebrale. Unele fine ramuri ale arterei cerebeloase anteroinferioare se distribuie punţii şi uneori măduvei prelungite.

Din porţiunea caudală a bazilarei sau, mai frecvent, din artera cerebeloasă anteroinferioară poate lua naştere, în 50% din cazuri, o arteră vecină nervului acustic, artera labirintului (a. labyrinthi), care se distribuie urechii interne.

b) *Ramurile pontine* (rami ad pontem) sînt artere mici şi subţiri, ieşite de pe feţele anterioare şi laterale ale arterei bazilare şi care pătrund în punte.

c) *Artera cerebeloasă superioară* (a. cerebelli superior) pleacă din porţiunea terminală a arterei bazilare şi, îndreptîndu-se lateral, trece pe sub nervul oculomotor, înconjură pedunculul inferior de nervul trochlear şi se ramifică pe faţa superioară a cerebelului, anastomozîndu-se în cele din urmă cu ramuri din arterele cerebeloase inferioare. Alte ramuri ajung la punte, corpul pineal (glanda epifiză), vălul medular superior şi pînza coroidiană a ventriculului al treilea.

d) *Artera cerebrală posterioară* (a. cerebri posterior), reprezentată uneori printr-un trunchi dublu, se îndreaptă lateral, paralel cu artera cerebeloasă superioară, de care o despart nervii oculomotor şi trochlear, înconjură pedunculul (după ce se anastomozează cu artera comunicantă posterioară venită din artera carotidă internă) şi se ramifică la suprafaţa lobilor temporal şi occipital (fig. 622, 623).

Artera cerebrală posterioară dă următoarele ramuri:

Ramurile centrale (rami centrales). Din porţiunea incipientă a arterei cerebrale posterioare iau naştere ramurile posteromediale, care, împreună cu vasele asemănătoare ieşite din artera comunicantă posterioară, străbat substanţa perforată posterioară şi se termină la globus pallidus, ventriculul al treilea (peretele lateral) şi la partea anterioară a talamusului.

Ramura coroidiană (ramus choroideus) este cea mai groasă dintr-un grup de trei-patru vase coroidiene. Ea merge pe corpul geniculat lateral şi intră prin scizura coroidiană în cornul posterior al ventriculului lateral. Celelalte ramuri intră în ventriculul al treilea prin partea superioară a fisurii coroidiene. Toate irigă plexurile coroide ale ventriculelor lateral şi al treilea şi o parte din fornix.

Ramurile posterolaterale ies din partea mijlocie a arterei cerebrale posterioare şi se distribuie pedunculului cerebral, părţii posterioare a talamusului şi corpului pineal (glanda epifiză), coliculilor şi corpului geniculat medial.

Ramurile corticale (rami corticales) sînt: *Ramurile temporale* (rami temporales) irigă uncusul, girusurile hipocampului, occipitotemporal medial şi occipitotemporal lateral. *Ramurile occipitale* (rami occipitales) se distribuie la cuneus, girusul lingual şi porţiunea posterioară a feţei laterale a lobului occipital. *Ramurile parietooccipitale* (ramus parietooccipitalis) vascularizează cuneusul şi precuneusul.

VENELE CREIERULUI (venae cerebri)

Sîngele venos al creierului este colectat în vase cu pereţi subţiri, lipsite de pătură musculară şi fără valvule în lumenul lor. Aceste vene cerebrale, după ce străbat arahnoida şi lama meningeală a durei mater, se deschid în sinusurile venoase craniene. Endoteliul venelor se continuă cu cel al sinusurilor, care, de asemenea, sînt lipsite de ţesut muscular şi valvule. Sinusurile venoase ale durei mater confluiază între ele şi apoi drenează în venele gîtului. Venele creierului, sinusurile meningeale, venele osului (vv. diploice) şi venele ţesuturilor somatice extracraniene, prin venele emisare care străbat craniul, comunică liber între ele, realizînd un sistem venos unic. Acesta îşi păstrează însă importante particularităţi regionale, legate de caracteristicile metabolice ale ţesuturilor respective.

Venele creierului cuprind un grup cerebral, un grup cerebelos şi un grup al trunchiului cerebral.

VENELE CEREBRALE (venae cerebri)

Venele hemisferelor cerebrale sînt reprezentate printr-un grup extern, care drenează regiunile superficiale ale creierului, şi un grup intern, care adună sîngele din zonele profunde ale hemisferelor cerebrale.

a) *Venele cerebrale externe* cuprind venele cerebrale superioare, vena cerebrală medie superficială, venele cerebrale inferioare şi vena bazală, cu tributarele lor.

Venele cerebrale superioare (vv. cerebri superiores) drenează cele 2/3 dorsale ale feţelor medială şi superolaterală ale hemisferelor. Adunate în 10—12 trunchiuri mai mari, urcă şi se varsă în sinusul sagital superior. La noul-născut, cele două grupe de pe faţa laterală şi cea medială intră individual în sinus; la adult, fiecare venă medială comunică mai întîi cu o venă laterală şi apoi se varsă în sinus. Cele mai posterioare sînt şi cele mai groase, se deschid în sinus după o direcţie oblică, inversă sensului de scurgere a sîngelui în acest sinus.

Vena cerebrală medie superficială (v. cerebri media superficialis), aflată în şanţul lateral, se varsă în sinusul cavernos. Prin două vene cu care comunică are legătură şi cu alte sinusuri. Astfel, prin vena anastomotică superioară (v. anastomotica superior) comunică cu sinusul sagital superior, iar prin vena anastomotică inferioară (v. anastomotica inferior) cu sinusul transvers.

Venele cerebrale inferioare (vv. cerebri inferiores) drenează faţa inferioară a hemisferelor. Venele provenite de pe faţa orbitală a lobului frontal se varsă în vena cerebrală superioară şi prin aceasta în capătul rostral al sinusului sagital superior.

Venele de pe faţa inferioară a lobului temporal drenează în venele bazală şi cerebrală medie şi se unesc cu sinusurile cavernos, pietros superior şi transvers.

Vena bazală (v. basalis) ia naştere aproape de chiasma optică, prin unirea venei *cerebrale anterioare* (v. cerebris anterior), care este satelita arterei omonime cu vena *cerebrală medie profundă* (v. cerebri media profunda), care adună venulele din insulă şi girusurile vecine, şi cu *vena striată* (v. striata), ieşită din substanţa perforată anterioară. Vena bazală înconjură pedunculul cerebral, primeşte mici tributare din zona interpedunculară, din cornul inferior al ventriculului lateral, din girusul hipocampului şi din mezencefal, dar în cele din urmă se uneşte cu vena cerebrală internă, luînd astfel parte la formarea marii vene cerebrale. A nu se confunda vena bazală cu plexul venos bazilar.

b) *Venele cerebrale interne* (vv. cerebri internae), în număr de două, se formează prin unirea venelor talamostriată şi coroidiană aproape de orificiul interventricular.

Vena talamostriată (v. thalamostriata) se află în şanţul dintre talamus şi nucleul caudat, din care primeşte tributare, şi ajunsă în dreptul stîlpului anterior al fornixului se uneşte cu vena coroidiană.

Vena coroidiană (v. choroidea) primeşte vene din hipocamp, fornix şi corpul calos şi trece de-a lungul plexului coroid.

Venele cerebrale interne astfel formate merg alăturate între foiţele pînzei coroidiene a ventriculului al treilea şi sub spleniul corpului calos, se unesc formînd marea venă cerebrală. Tot din sistemul venelor cerebrale interne face parte şi vena septului pelucid (v. septi pellucidi).

Marea venă cerebrală (v. cerebri magna) este un vas median care, după un scurt traiect în jurul spleniului corpului calos, se varsă în porţiunea rostrală a sinusului drept, după ce în ea au confluat venele bazale.

Venele cerebeloase (vv. cerebelli). De pe suprafeţele superioară şi inferioară ale cerebelului se adună tot atîtea grupuri de vene. *Venele cerebeloase superioare* (vv. cerebelli superiores) merg anteromedial peste vermisul superior şi se varsă în venele cerebrale interne şi în sinusurile drept, transvers sau pietros superior. *Venele cerebeloase inferioare* (vv. cerebelli inferiores), mai groase, se deschid în sinusurile sigmoid, pietros superior şi occipital.

VENELE PUNŢII ŞI MĂDUVEI PRELUNGITE

Aceste vene formează plexuri superficiale care se varsă în sinusurile adiacente şi comunică liber cu venele longitudinale ale măduvei spinării. Şi venele, şi arterele cerebrale au nervi vasomotori. Aceştia sînt mai bogat reprezentaţi în vasele meningeale şi în cele cerebrale de suprafaţă. Nu s-au pus convingător în evidenţă terminaţii nervoase la nivelul capilarelor encefalice.

VASCULARIZAŢIA TERITORIALA A CREIERULUI

Arterele destinate creierului formează două sisteme vasculare: a) sistemul cortical ale cărui vase se găsesc în pia mater şi se distribuie scoarţei cerebrale şi substanţei cerebrale subiacente. b) Sistemul central ale cărui vase se duc în profunzime la nucleii bazali.

VASCULARIZAŢIA HEMISFERELOR CEREBRALE

Sistemul vascular al hemisferelor este alcătuit din ramurile terminale ale arterelor cerebrale anterioare, mijlocii şi posterioare. Ramurile lor pătrund vertical în scoarţă, fiind în general de două categorii: a) ramuri lungi, care trec prin scoarţă şi se duc la substanţa albă subcorticală; sînt ramuri terminale neanastomozate între ele; b) ramuri scurte, ce irigă scoarţa, în interiorul căreia formează împreună cu ramurile lungi o reţea complexă, mai bogată în zona mijlocie a substanţei cenuşii.

Deşi există la suprafaţa creierului, anastomoze între diferitele artere corticale, porţiunile lor aflate în interiorul scoarţei cerebrale pot fi considerate morfofuncţional ca fiind vase terminale. Patologia circulaţiei cerebrale confirmă acest punct de vedere.

Scoarţa cerebrală prezintă o teritorializare vasculară în raport cu aria de distribuţie a fiecărei artere cerebrale (fig. 622):

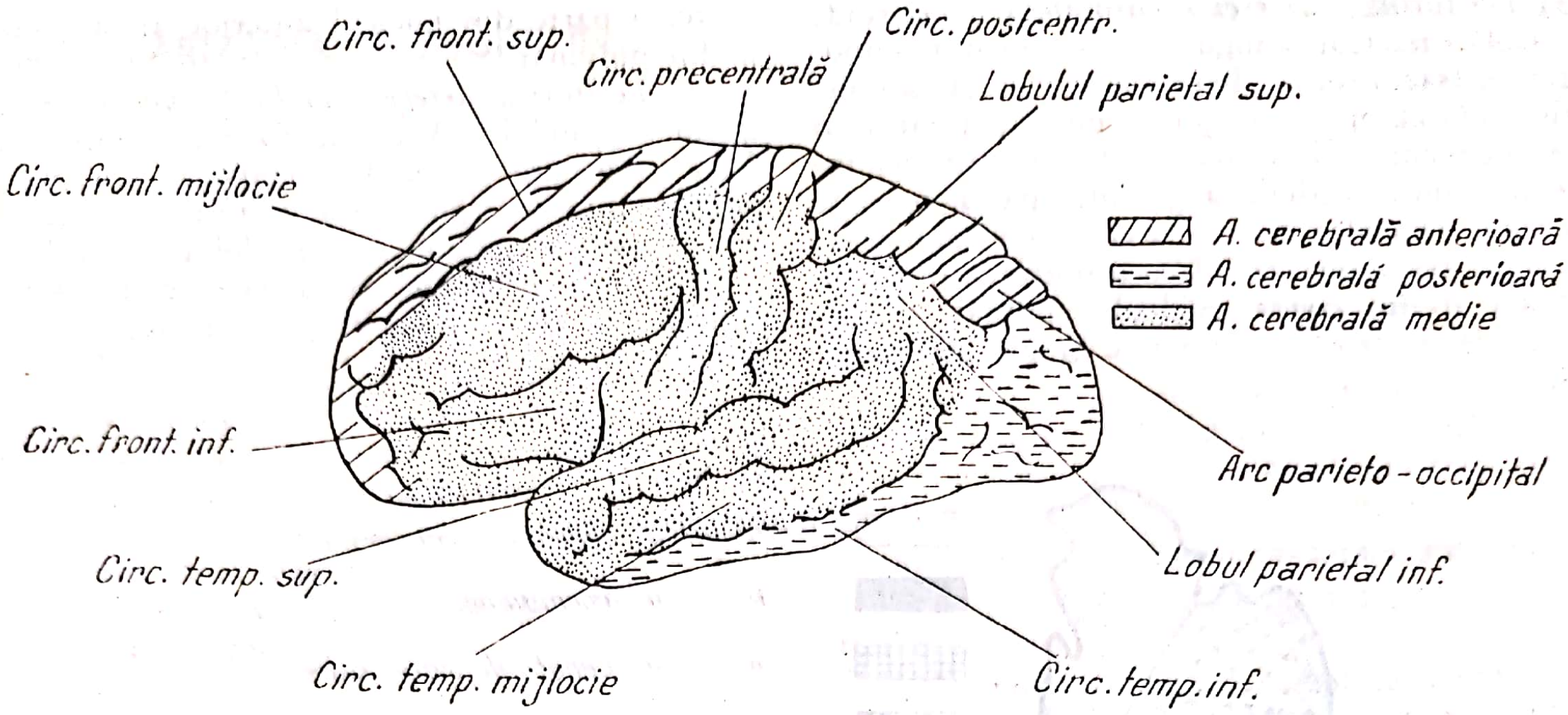
Circ. front. sup.
Circ. precentrală
Circ. postcentr.
Lobulul parietal sup.
Circ. front. mijlocie
▨ A. cerebrală anterioară
▤ A. cerebrală posterioară
▩ A. cerebrală medie
Circ. front. inf.
Arc parieto-occipital
Circ. temp. sup.
Lobul parietal inf.
Circ. temp. mijlocie
Circ. temp. inf.

Fig. 622. Teritoriile corticale ale arterelor cerebrale pe faţa superolaterală a emisferei.

1) *Teritoriul arterei cerebrale anterioare* cuprinde:

a) *Un teritoriu superficial:* faţa medială: girusul frontal medial, girus cinguli, lobulul paracentral, lobulul patrulater; faţa laterală, girul frontal superior, partea superioară a girusurilor precentral, postcentral şi parietal superior (fig. 623); faţa inferioară: porţiunea medială a lobului orbital.

b) *Un teritoriu profund* (fig. 624): porţiunea rostrală a corpului calos (cu excepţia spleniusului vascularizat de artera cerebrală posterioară) şi porţiunea rostrală a capului nucleului caudat.

2) *Teritoriul arterei cerebrale medii* cuprinde:

a) *Un teritoriu superficial* (fig. 622), de fapt un teritoriu corticosubcortical; este reprezentat prin: porţiunea anterioară a girusurilor temporale, porţiunea mijlocie a girusului frontal mijlociu, porţiunea anterioară a girusului frontal inferior, porţiunea laterală a lobului orbital, girusul precentral şi girusul postcentral (porţiunile inferioare), lobulele parietale superior şi inferior şi porţiunea învecinată din lobul occipital temporal, radiaţia optică.

b) *Un teritoriu profund* (fig. 624) este reprezentat deseori de 12—16 artere perforante, subţiri, provenite din segmentul de început al arterei cerebrale medii şi care se distribuie prin aşa-numitele ramuri striate laterale la putamen, o porţiune din corpul nucleului caudat, partea superioară a capsulei interne, iar prin aşa-numitele ramuri palidale laterale irigă zona laterală a globului palid.

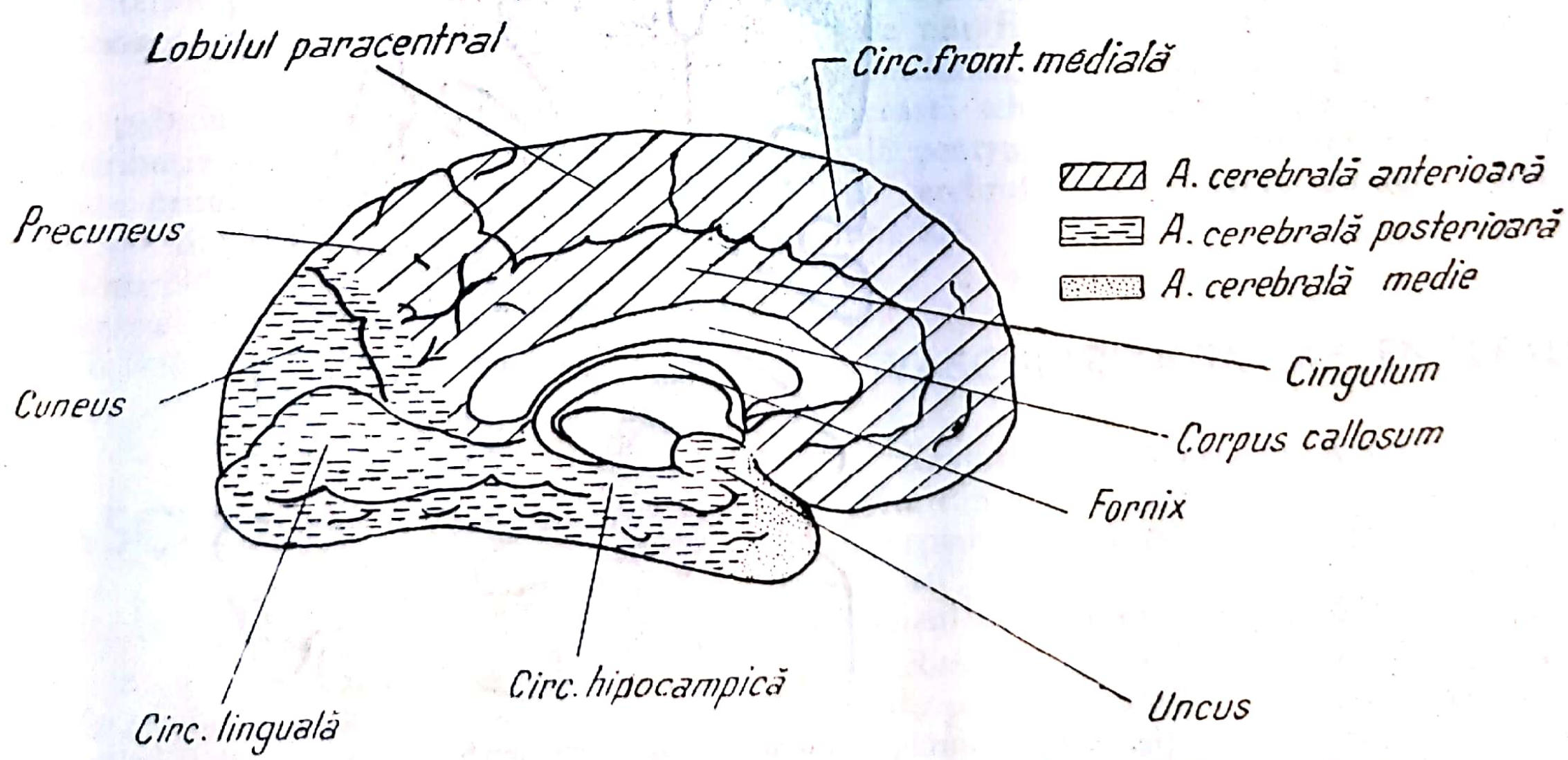
Lobulul paracentral
Circ. front. medială
▨ A. cerebrală anterioară
▤ A. cerebrală posterioară
▩ A. cerebrală medie
Precuneus
Cingulum
Cuneus
Corpus callosum
Fornix
Circ. hipocampică
Uncus
Circ. linguală

Fig. 623. Teritoriile corticale ale arterelor cerebrale pe faţa medială a emisferei.

3) *Teritoriul arterei coroidiene* cuprinde (fig. 624): nucleul amigdaloid şi uncusul hipocampului, tractul optic, braţul posterior al capsulei interne (cu excepţia porţiunii lui superioare), o parte din segmentul retrolenticular al capsulei interne, porţiunea medială a globului palid, o parte din corpul geniculat lateral, tavanul cornului occipital al ventriculului lateral cu o porţiune din stria terminală şi din coada nucleului caudat, părţile laterale ale nucleului subtalamic şi ale substanţei negre, o parte din nucleul anterior al talamusului şi din pulvinar.

4) *Teritoriul arterei cerebrale posterioare* cuprinde: cornul lui Ammon, porţiunea anterioară a feţei inferioare a lobului temporal (cu excepţia polului anterior), porţiunea posterioară a girusurilor temporooccipitale, cuneus, lobul lingual.

Ramurile profunde ale arterei cerebrale posterioare sînt descrise la irigarea talamusului şi a trunchiului cerebral.

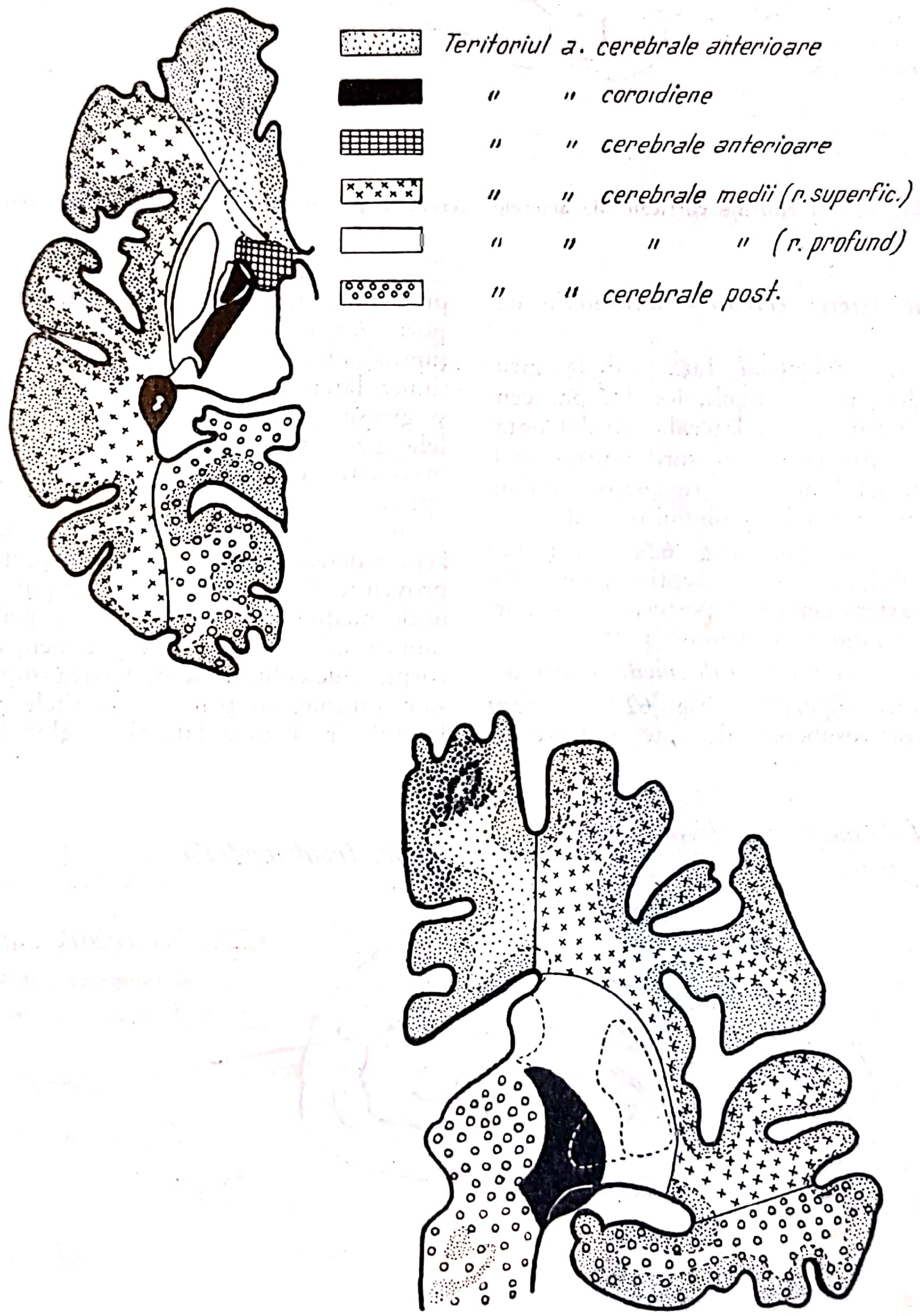
Teritoriul a. cerebrale anterioare
" " coroidiene
" " cerebrale anterioare
" " cerebrale medii (r. superfic.)
" " " " (r. profund)
" " cerebrale post.

Fig. 624. Teritoriile profunde ale arterelor cerebrale.
In stinga sus — secţiune orizontală; *in dreapta jos* — secţiune frontală prin emisrerele cerebrale.

VASCULARIZAŢIA CAPSULEI INTERNE

Braţul anterior al capsulei interne este irigat în 92% din cazuri de artera cerebrală medie (fig. 624). Partea superioară a genunchiului capsulei interne primeşte totdeauna ramuri de la artera cerebrală medie. Partea inferioară a genunchiului este irigată de obicei de artera cerebrală medie (80% din cazuri) iar uneori de artera cerebrală anterioară (16% din cazuri), de ramuri ale arterei comunicante posterioare (3% din cazuri) şi rareori (1%) de vase directe ale carotidei interne. Braţul posterior este vascularizat aproape complet de artera coroidiană. După unii, ea ar iriga doar segmentul ventral al acestui braţ.

Deci principala sursă a capsulei interne este artera cerebrală medie.

VASCULARIZAŢIA NUCLEULUI CAUDAT

În jumătate din cazuri, capul nucleului caudat este irigat doar de ramurile arterei cerebrale mijlocii. În celelalte cazuri participă şi artera cerebrală anterioară (fig. 624). Corpul nucleului caudat este alimentat în 98% din cazuri de artera cerebrală medie. Rareori deci la irigarea lui participă şi artera cerebrală anterioară sau artera comunicantă posterioară.

Coada nucleului caudat este vascularizată în 90% din cazuri de artera coroidiană, iar în restul cazurilor de artera cerebrală medie sau din ambele surse.

VASCULARIZAŢIA NUCLEULUI LENTIFORM

Putemenul este de obicei irigat de ramurile lungi şi scurte ale arterei cerebrale medii (fig. 624); polul lui anterior primeşte ramuri ale arterei cerebrale anterioare, iar polul posterior — ale arterei coroidiene.

Globus pallidus se află în întregime în teritoriul de distribuţie al arterei cerebrale medii. Excepţional poate primi ramuri şi din artera cerebrală anterioară sau din artera cerebrală posterioară sau din artera coroidiană. Arterele nucleilor striaţi nu au anastomoze între ele decît la nivelul reţelei de capilare (Kukuşkina V. P., 1956).

VASCULARIZAŢIA TALAMUSULUI

Sursele arteriale principale sînt artera cerebrală posterioară şi artera coroidiană. Artera cerebrală anterioară şi artera comunicantă posterioară participă în mai mică măsură la irigarea nucleilor talamici. Artera coroidiană vascularizează în special pulvinarul şi o parte din nucleii mediali şi din nucleii liniei mediane şi excepţional (2%) dă ramuri şi nucleilor intralaminari, nucleului lateral sau nucleului anterior. Artera cerebrală anterioară irigă doar în 7% din cazuri nucleii anterior şi medial ai talamusului. Deci principala sursă arterială a talamusului este artera cerebrală posterioară (fig. 624).

Arterele lungi ale substanţei albe a creierului sînt însoţite pe traiectul lor de vene satelite. Goetzen B. (1959) propune pentru arterele interioare ale creierului următoarele denumiri:

a) ramuri ale arterei cerebrale anterioare:

— rami striatocapsulares arteriae cerebri anterioris;

b) ramuri ale arterei cerebrale medii:

— rami lenticulocapsulares arteriae cerebri mediae;

— rami striatocapsulares sau rami lenticulocapsulocaudati;

c) ramuri ale arterei coroidiene:

— rami lenticulocapsulares arteriae choroideea anteroris;

— rami caudatocapsulares arteriae choroideae anterioris;

d) ramuri ale arterei comunicante posterioare;

— rami thalamocapsulares arteriae communicantis posterioris.

VASCULARIZAŢIA TRUNCHIULUI CEREBRAL

Artera bazilară dă trunchiului cerebral ramuri care pot fi grupate în trei grupuri: ramuri anteromediane, ramuri laterale şi ramuri posterioare. Această schemă de distribuţie este în general valabilă pentru fiecare din cele trei etaje ale trunchiului cerebral (mezencefalul, puntea, măduva prelungită).

VASCULARIZAŢIA MEZENCEFALULUI

Ramurile anteromediane sînt artere mici, scurte, ieşite din artera bazilară şi care pătrund prin fosa interpedunculară pentru a iriga substanţa neagră, nucleul roşu, regiunea paramediană a tegmentului, nucleul oculomotorului (fig. 625).

Ramurile laterale iau naştere din artera cerebrală posterioară (ramura arterei bazilare) sau din cercurile arteriale peripedunculare şi se distribuie porţiunii laterale a tegmentului (fig. 625).

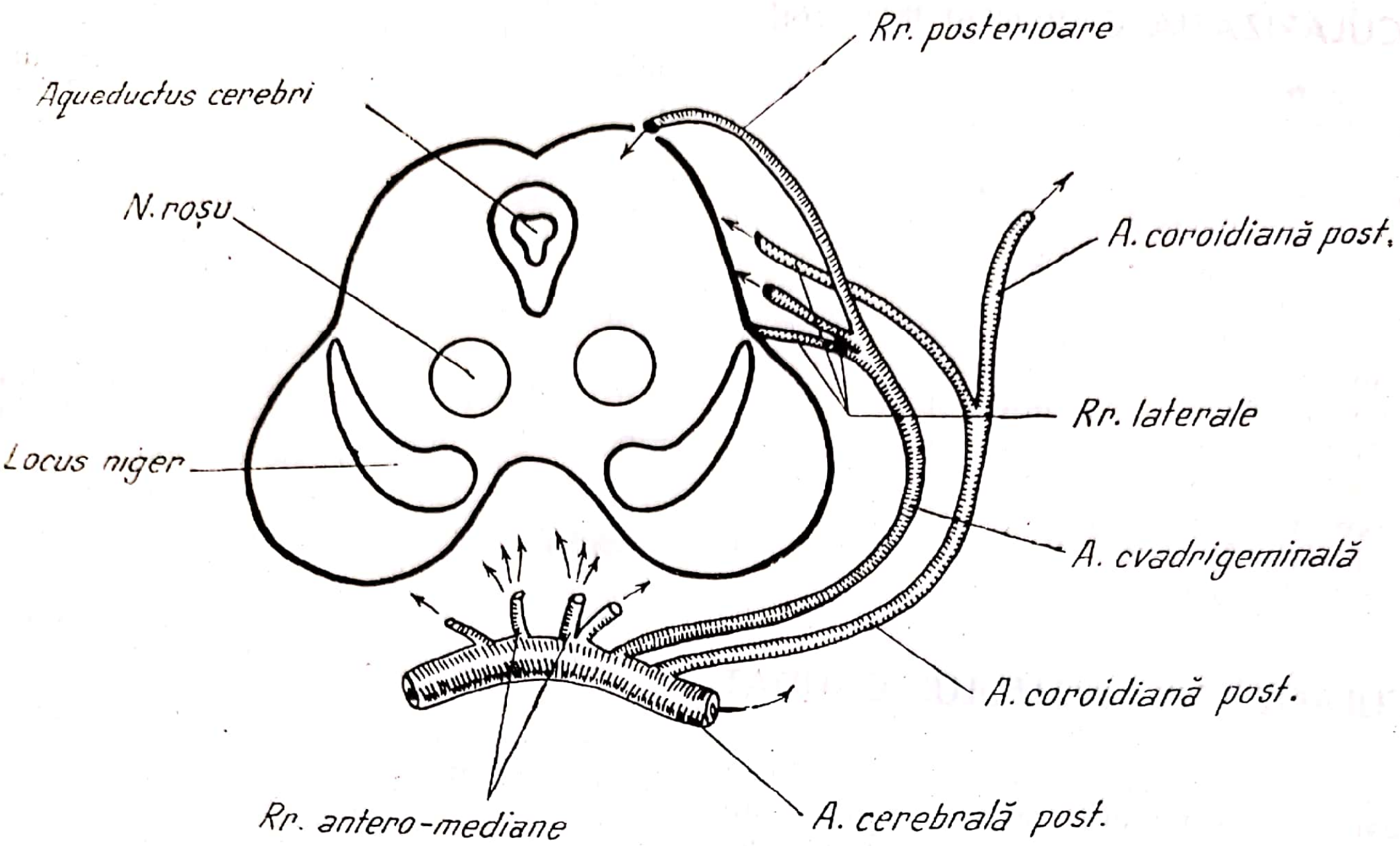

Fig. 625. Vascularizaţia mezencefalului.

Ramurile posterioare sînt vase mai lungi, care descriu adevărate arcuri peripedunculare. Ele provin din următoarele surse, enumerate de sus în jos:

— artera coroidiană (ramura arterei cerebrale posterioare) dă cîteva ramuri porţiunii bazilare, zonei laterale a tegmentului şi coliculilor superiori;

— artera coliculilor (ramura arterei cerebrale posterioare) se distribuie tectului mezencefalic;

— artera cerebeloasă superioară (ramură directă a arterei bazilare) irigă porţiunea bazilară, o parte din tectul şi pedunculii cerebeloşi superiori.

Schematic, cele trei zone ale mezencefalului sînt astfel irigate: a) porţiunea bazilară: ramuri ale arterelor bazilară, cerebeloasă superioară, cerebrală posterioară şi coroidiană; b) tegmentul: ramurile anteromediane ale bazilarei, ramurile laterale din artera cerebrală posterioară; c) tectul: ramurile arterei coroidiene, ale arterei cerebrale posterioare şi ale arterei cerebeloase superioare.

VASCULARIZAŢIA PUNŢII

Arterele punţii au aceeaşi sistematizare ca şi cele ale mezencefalului: ramuri anteromediane, ramuri laterale şi ramuri posterioare.

Ramurile anteromediane, în număr de 4—8, ies din artera bazilară şi, pătrunzînd paramedian în punte, irigă fasciculul piramidal, nucleii punţii, fasciculele pontocerebeloase şi porţiunea paramediană a lemniscului medial. Aceste ramuri nu ajung profund pînă la tegment decît în porţiunea superioară a punţii.

Ramurile laterale, în număr de 3—6, iau naştere, de asemenea, din artera bazilară şi se distribuie porţiunii pontine a nucleului trigemenului, porţiunii laterale a căilor senzitive şi porţiunii laterale a pedunculului cerebelos mijlociu.

Ramurile posterioare ies din arterele cerebeloasă anteroinferioară şi cerebeloasă superioară şi irigă o parte din tegmentum.

VASCULARIZAŢIA MĂDUVEI PRELUNGITE

Arterele măduvei prelungite au o distribuţie conformă tipologiei generale a vaselor trunchiului cerebral: ramuri anteromediane, ramuri laterale şi ramuri posterioare (fig. 626). Aceste artere sînt colaterale directe sau indirecte ale arterei bazilare sau ale arterelor vertebrale.

Ramurile anteromediane din regiunea superioară a măduvei prelungite provin din trunchiul bazilarei sau din arterele vertebrale, în timp ce ramurile anteromediane din jumătatea inferioară a măduvei prelungite emerg din arterele spinale anterioare.

Teritoriul irigat de ramurile anteromediane cuprinde fasciculul piramidal, lemniscul medial, nucleul hipoglosului şi toată substanţa nervoasă pînă la planşeul ventriculului al patrulea.

Ramurile laterale, din jumătatea superioară a măduvei prelungite, provin direct din artera bazilară, iar cele din jumătatea inferioară sînt ramuri ale arterei cerebeloase posteroinferioare (ramura arterei vertebrale).

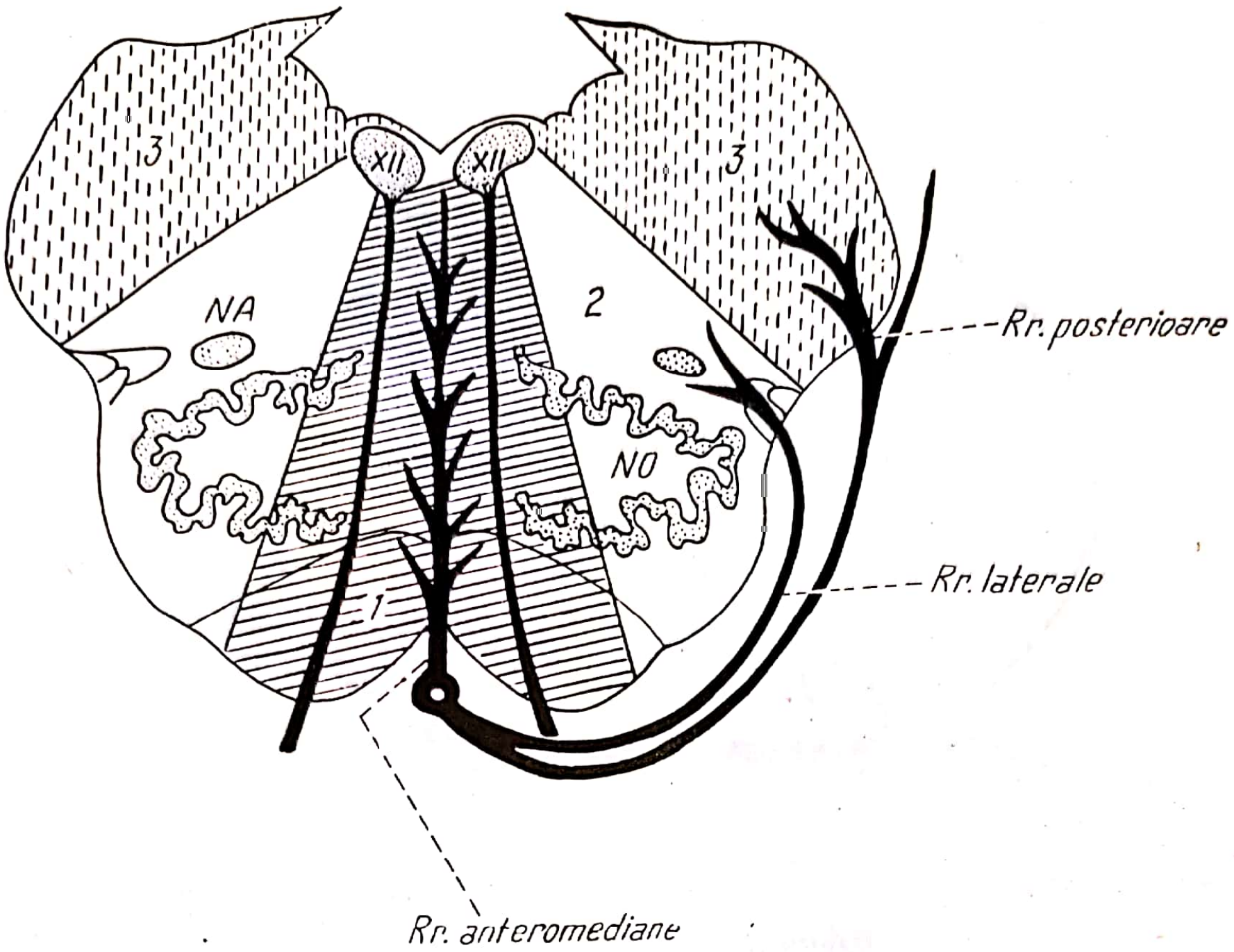

Fig. 626. Vascularizaţia măduvei prelungite.

Teritoriul vascularizat de aceste ramuri conţine oliva bulbară, fasciculul spinotalamic, rădăcina descendentă a trigemenului şi nucleul ambiguu.

Ramurile posterioare îşi au originea în artera cerebeloasă posteroinferioară, care irigă pedunculul cerebelos inferior şi nucleii bulbari învecinaţi lui.

* * *

Contrastînd cu larga variabilitate a ramurilor ieşite din arterele bazilară şi vertebrale, reţelele vasculare din interiorul trunchiului cerebral au o distribuţie relativ fixă.

Însumînd grupurile vasculare ale celor trei etaje ale trunchiului cerebral, se pot identifica trei mari teritorii arteriale care au sindrome vasculare caracteristice.

1) *Teritoriul arterial anteromedian al trunchiului cerebral* cuprinde: porţiunea medială a căilor motorii, şi anume fasciculul geniculat (numai la nivelul mezencefalului) şi fasciculul corticospinal (mai ales fibrele destinate membrului superior); porţiunea medială a căilor senzitive (sensibilitatea profundă şi tactilă); nucleii motori ai nervilor cerebrali care prelungesc baza cornului anterior al măduvei spinării (III, IV, VI, XII).

2) *Teritoriul arterial lateral al trunchiului cerebral* cuprinde o zonă de întindere şi deci de importanţă variabilă, care există totdeauna, fiind reprezentat prin: porţiunea laterală a căilor senzitive (sensibilitate termică şi dureroasă); nucleii motori ai nervilor cerebrali care prelungesc capul cornului anterior (V, VII, IX, X, XI).

Între teritoriul anterior şi cele laterale există pe toată înălţimea trunchiului cerebral o porţiune mai puţin bine vascularizată, care corespunde zonelor laterale a căilor senzitive. Pe alocuri se găsesc artere venite fie din grupul anterior, fie din grupul lateral, fie de la suprafaţă, şi a căror apariţie este legată de prezenţa nucleilor proprii fiecărui etaj al trunchiului cerebral: olivele inferioare şi superioare, nucleii punţii, substanţa neagră, nucleul roşu.

3) *Teritoriile arteriale posterioare ale trunchiului cerebral.* În general, grupul arterial posterior este mai puţin important şi mai variabil decît precedentele, fiind constant doar la nivelul mezencefalului şi al măduvei prelungite. Acest teritoriu cuprinde în mezencefal regiunea tectală, cu anexele ei, iar în măduva prelungită nucleii gracilis, cuneatus, vestibulari, cohleari şi pedunculii cerebeloşi inferiori.

VASCULARIZAŢIA MĂDUVEI SPINĂRII

ARTERELE MĂDUVEI SPINĂRII
(aa. spinales)

Ca urmare a diferenţierii mezenchimului somatic în structuri vasculare, care păstrează dispoziţia segmentară primitivă a corpului, porţiunea rahi-

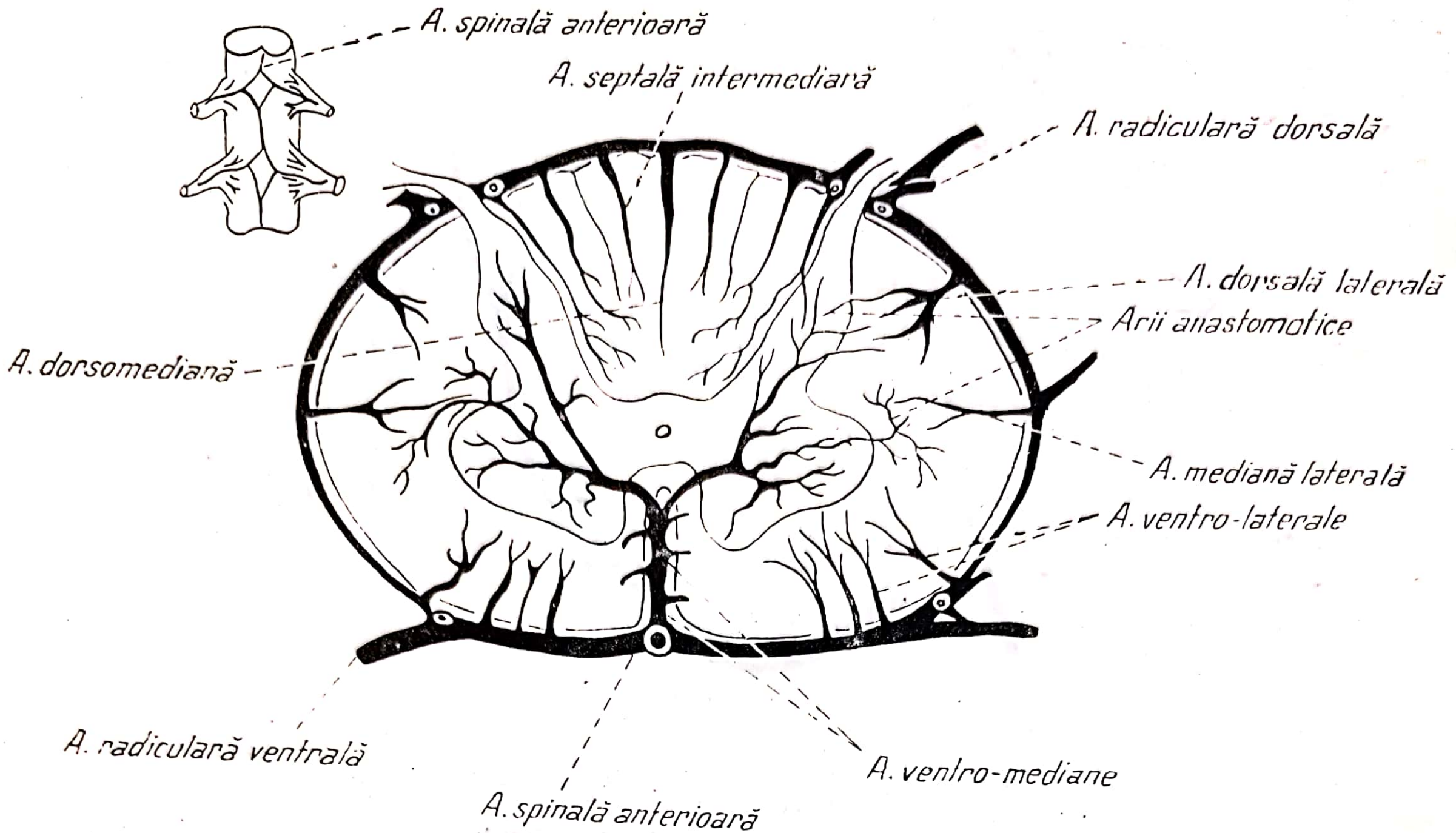

Fig. 627. Vascularizaţia măduvei spinării.

diană a nevraxului este irigată în cea mai mare parte a ei de ramuri segmentare provenite din arterele somatice cele mai apropiate.

Plecînd de sus în jos, trimit ramuri măduvei spinării următoarele vase: arterele vertebrale; arterele tiroidiene inferioare; trunchiurile costocervicale; arterele intercostale posterioare; arterele lombare; arterele iliolombare; arterele sacrale laterale.

Ca tip de distribuţie, arterele vertebrale trimit la extremitatea superioară a măduvei două ramuri descendente spinale. Ramura anterioară se uneşte într-un vas cu artera din partea opusă şi coboară pe faţa anterioară a măduvei spinării, alcătuind extremitatea superioară a trunchiului arterial median, care se continuă caudal în fisura anterioară a măduvei. Trunchiul se numeşte în totalitatea lui artera spinală anterioară (a. spinalis anterior), care ajunge pînă la filum terminale. Ramura posterioară, *artera spinală posterioară* (a. spinalis posterior), coboară pe faţa posterioară a măduvei, de obicei sub forma a două vase care trec de o parte şi de cealaltă medial de rădăcinile dorsale ale nervilor spinali. Uneori, artera spinală posterioară pleacă din artera cerebeloasă posteroinferioară.

Adevăratele artere segmentare ale măduvei sînt ramurile scurte, ieşite din arterele apropiate rahisului (enumerate mai sus). Aceste ramuri (rami spinales), de o inegală dezvoltare şi cu o largă variabilitate, pătrund prin găurile de conjugare, străbat dura mater şi se împart în ramuri radiculare ventrale şi dorsale. Ramurile radiculare ventrale, ajunse în dreptul fisurii mediane ventrale, se împart într-o ramură ascendentă şi o ramură descendentă care se unesc cu ramurile similare vecine, împreună cu care formează artera spinală anterioară. Ramurile radiculare dorsale emit de asemenea cîte o ramură ascendentă şi una descendentă, anastomozate cu supraiacentele şi subiacentele învecinate, cu care alcătuiesc trunchiul discontinuu al arterelor spinale posterioare.

Cele trei trunchiuri arteriale longitudinale stabilesc între ele o serie de anastomoze circulare, variabile numeric între 30 şi 40. Din această reţea arterială perimedulară pornesc o serie de ramuri care irigă substanţa cenuşie şi cea albă a măduvei spinării (fig. 627).

VENELE MĂDUVEI SPINĂRII
(vv. spinales)

Din capilarele venoase intramedulare iau naştere vene care ies din substanţa medulară la diferite niveluri: venele spinale anterioare şi, respectiv, venele spinale posterioare, în şanţurile mediane omonime; venele radiculare anterioare şi posterioare, care emerg la nivelul rădăcinilor anterioare şi posterioare. Numeroase vene mai mici ies, nesistematizat, în diverse puncte ale suprafeţei măduvei.

La suprafaţa măduvei se formează o reţea venoasă perimedulară, colectată de obicei în şase colectoare venoase longitudinale, denumite după poziţia lor: vena spinală anterioară, vena spinală posterioară (ambele situate în şanţurile mediane omonime), venele spinale anterolaterale (de-a lungul liniei de emergenţă a rădăcinilor anterioare) şi venele spinale posterolaterale (de-a lungul inserţiei rădăcinilor posterioare) *. Din aceste trunchiuri iau naştere venele spinale eferente, care însoţesc rădăcinile nervoase, împreună cu care părăsesc canalul vertebral prin orificiile de conjugare pentru a se vărsa în venele vertebrale, venele intercostale, venele lombare şi venele sacrale laterale. Venele eferente au o dispoziţie inconstantă, fiind bine dezvoltată de obicei doar o venă la două trei rădăcini spinale.

VASCULARIZAŢIA TERITORIALĂ A MĂDUVEI SPINĂRII

Arterele substanţei albe emerg ca fine ramuri scurte ale plexului perimedular şi pătrund cu o direcţie aproximativ radiară în interiorul substanţei albe. Aceste artere se numesc după poziţia şi traiectul lor: artere anterioare, artere septale intermediare (în septul intermediar posterior), artera rădăcinii posterioare, artera posterolaterală, artere laterale, artere anterolaterale şi artere anterioare. Ajunse în interiorul substanţei albe, aceste vase se rezolvă într-o reţea capilară cu elementele dispuse spaţial după sensul de orientare al fasciculelor nervoase pe care le înconjură.

Arterele substanţei cenuşii pornesc ca ramuri subţiri, în număr de 2—4 pe fiecare centimetru din lungimea arterei spinale anterioare. Ele străbat comisura albă anterioară, dînd fine ramuri colaterale, pentru ca apoi să se distribuie în întreaga substanţă cenuşie.

În general, se consideră că reţeaua arterială perimedulară este un sistem anastomotic eficient din punct de vedere morfofuncţional, obstrucţia unui vas care aferentează măduva fiind de obicei suplinită prin circulaţia colaterală existentă. O oarecare rezervă se face pentru obstrucţia aşa-numitei vene radiculare a lui Adamkievicz, situată în dreptul rădăcinilor anterioare T8—L3 din partea stîngă.

Observaţiile experimentale de tipul celor relatate şi de Pervosin V. I. (1957) relativ la sediul şi intensitatea tulburărilor circulatorii consecutive comprimării aortei lombare sau arterelor lombare sînt concludente. Astfel, curînd după ligaturarea aortei apar tulburări caracteristice lezării segmentelor caudale ale măduvei, cu paralizia flască a membrelor posterioare, tulburări de sensibilitate şi sfincteriene. Leziunile medulare au o anumită topografie, în raport cu intensitatea ischemiei. În leziunile uşoare sînt modificaţi neuronii din vecinătatea substanţei cenuşii. În leziunile pronunţate, zonele interne sînt cele mai alterate, iar periferia conţine grupuri de celule aproape indemne.

Această diferenţă în sensibilitatea diferitelor porţiuni de substanţă cenuşie faţă de tulburările circulatorii poate fi raportată, după Pervosin, la angioarhitectonica măduvei spinării.

Pentru determinarea rolului vaselor segmentare în irigarea sanguină a măduvei spinării s-au făcut experienţe cu ligatura a 1—4 artere lombare. S-a constatat că ligaturarea unei singure artere lombare nu produce modificări. După ligatura a 3—4 artere lombare apar constant leziuni medulare. Se conchide astfel că teritoriul de distribuţie al unei artere lombare cuprinde mai multe segmente medulare. Vascularizaţia măduvei spinării are o largă plasticitate şi capacitate de supleanţă, datorită bogatelor anastomoze dintre vasele care irigă meningele, substanţa albă şi substanţa cenuşie medulară.

---

* Neomologate în N.I.

611(075.8)

BIBLIOTECA
[illegible]
IAŞI

BIBLIOGRAFIE

1. BRAUS, H., ELZE, K. *Lehrbuch der Anatomie.* Vol. 3, Berlin-Göttingen-Heidelberg, Springer, 1960.
2. LANZ, TH., WACHSMUTH, W. *Praktische Anatomie.* Vol. 1, 2, Berlin, Springer, 1962.
3. LATARJET, M., MAGNIN, F. *Anatomie médico-chirurgicale du poumon.* Paris, Doin, 1956.
4. LÎSENKOV, N. K., BUSCOVICI, V. I., PRIVES, M. G. *Ucebnik normalnîi anatomii celoveka.* Leningrad, Medghiz, 1958.
5. PATURÊT, G. *Traité d'anatomie humaine.* Vol. 4, Paris, Masson, 1964.
6. TESTUL, L., LATARJET, A. *Traité d'anatomie humaine* Vol. 2, 3, Paris, Doin, 1928, 1948.

ERATA

Pag.	*Coloana*	*Rînd*	*În loc de:*	*Se va citi:*
103	1	4 de sus	fosele intratemporale	fosele infratemporale
105	1	20 de jos	a arterei maximale	a arterei maxilare
163	2	17 de jos	jugulare superioare	din bulbul venei jugulare superior
263		fig. 220	Nc. sensorius superior V Nc. motorius V	Radix sensoria V Radix motoria V
282		fig. 254 sus	Stratum ganglionare retinae	Stratum pigmenti retinae
305	2	12 de sus	oficiului	orificiului
316	2	8 de jos	se aşează sub aripa cenuşie	se aşează lateral de aripa cenuşie
361	1	13 de jos	Heschhl	Heschl
395	1	8 de sus	substanţă nervoasă albă	substanţă nervoasă cenuşie
442	1	7 de jos	De la aceştia din urmă	De la nucleii vestibulari
459		fig. 409	Secţiune transversală	Secţiune frontală
488	1	6 de sus	mediolului	modiolului
508	2	1 de jos	intervenţia motorie	inervaţia motorie
511	2	5 de jos	articulară	auriculară
511	2	1 de jos	a nervului trapez	a muşchiului trapez
649	1	1 de sus	Plasa bazală	Placa bazală